ننګرهار طب پوهنځی

د عصبي سیستم اناټومي

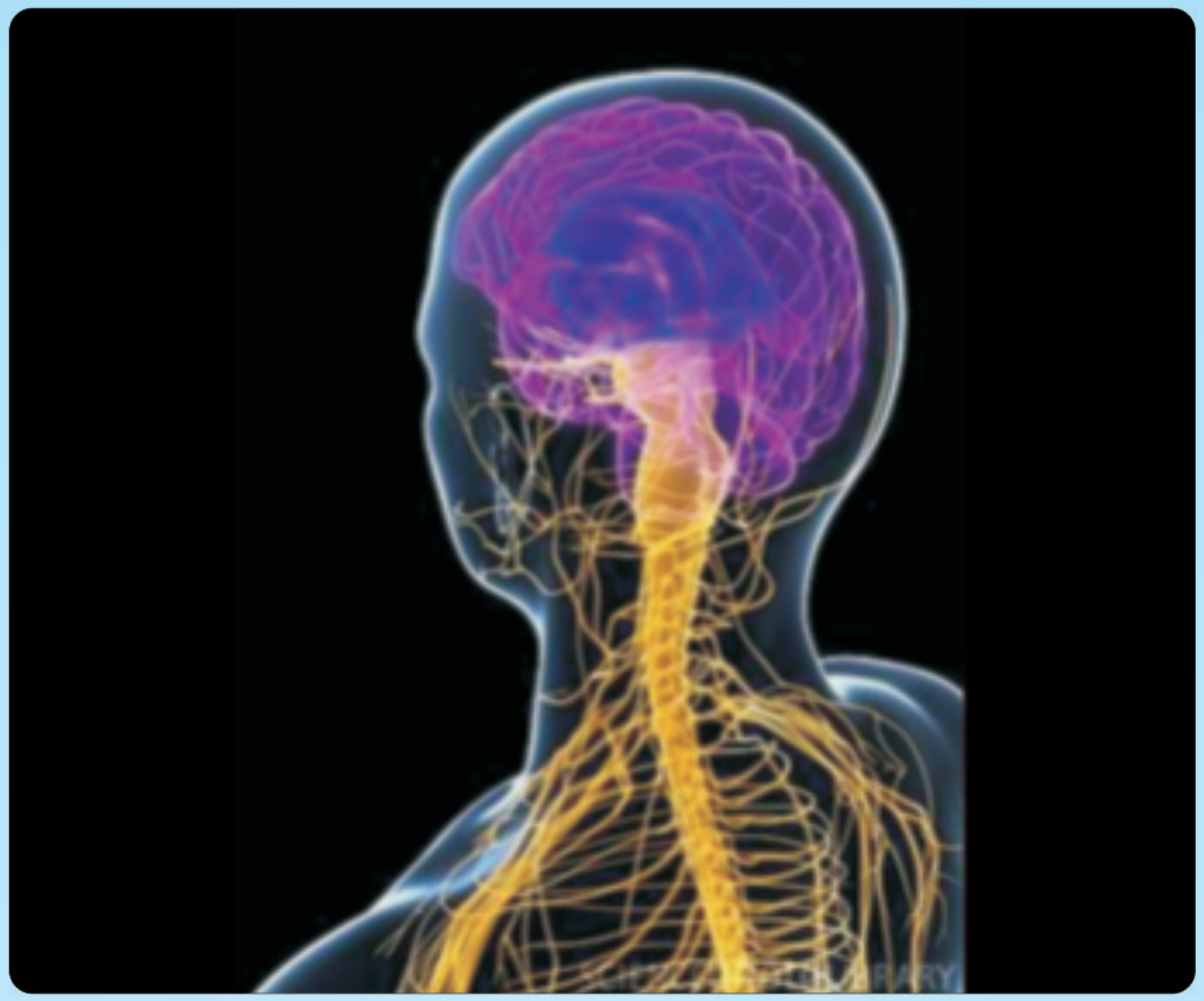

دوکتور یما صدیقي

۱۳۹۶

پلورل منع دی

د عصبي سیستم اناټومي

Anatomy of the Nervous System

دوکتور یما صدیقي
۱۳۹۶

Nangarhar Medical Faculty

Afghanic

Dr Yama Sediqi

Anatomy of the Nervous System

Funded by
Kinderhilfe-Afghanistan

ISBN 978-9936-633-01-8
9 789936 633018

Not For Sale

2017

د عصبي سیستم اناټومي

دوکتور یما صدیقي

افغانیک
Afghanic

Pashto PDF
2017

Nangarhar Medical Faculty
ننګرهار طب پوهنځی

Funded by
Kinderhilfe-Afghanistan

Anatomy of the Nervous System

Dr Yama Sediqi

Download:
www.ecampus-afghanistan.org

بسم الله الرحمن الرحیم

د عصبي سیستم اناټومي

لومړی چاپ

دوکتور یما صدیقي

دغه کتاب په پي ډي ایف فارمټ کې په مله سي ډي کې هم لوستلی شئ:

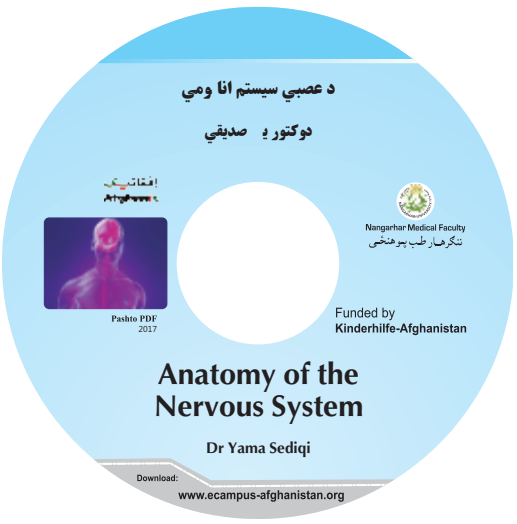

د کتاب نوم د عصبي سیستم اناټومي
لیکوال دوکتور یما صدیقي
خپرندوی ننگرهار پوهنتون، طب پوهنځی
ویب پاڼه www.nu.edu.af
د چاپ کال ۱۳۹۶، لومړی چاپ
چاپ شمېر ۱۰۰۰
مسلسل نمبر ۲۴۵
ډاونلوډ www.ecampus-afghanistan.org
چاپ ځای افغانستان تایمز مطبعه، کابل، افغانستان

دا کتاب د افغان ماشومانو لپاره د جرمني کمېټې په جرمني کې د Eroes کورنۍ یوې خیریه ټولنې لخوا تمویل شوی دی.
اداري او تخنیکي چارې یې په آلمان کې د افغانیک لخوا ترسره شوي دي.
د کتاب د محتوا او لیکنې مسؤلیت د کتاب په لیکوال او اړونده پوهنځي پورې اړه لري. مرسته کوونکي او تطبیق کوونکي ټولنې په دې اړه مسؤلیت نه لري.

د تدریسي کتابونو د چاپولو لپاره له موږ سره اړیکه ونیسئ:
ډاکتر یحیی وردک، د لوړو زده کړو وزارت، کابل
تیلیفون ۰۷۵۶۰۱٤٦٤۰
ایمیل textbooks@afghanic.de

د چاپ ټول حقوق له مؤلف سره خوندي دي.

ای اس بي ان ۹۷۸-۹۹۳٦-٦۳۳-۰۲-۵

Nervous System

عصبی سیستم

عصبی سیستم یو organ system دی، کوم چی د مخصوصو حجراتو د یوی شبکې څخه چی نیورونونه ورته ویل کیږی تشکیل شوي دي. د حجراتو دغه شبکه د عضویت وظایف تنظیموی او د عضویت د مختلفو برخو ترمنځ سګنالونه انتقالوی. سربیره پردي د نومورړي سیستم په جوړښت کې د neuroglia (glial cells) په نوم حجرات هم ونډه لري، کوم چې حمایه کونکي (supportive) دنده په غاړه لري.

د ظاهري بڼې له پلوه نیورونونه په څو ډولونو سره لیدل کیږي، اما ډوي ټول د جوړښت له پلوه د دري برخو لرونکي دي چې د حجروي جسم (cell body)، دندرایتونه (dendrites) او اکسون (axone) څخه عبارت دي. حجروي جسم د هستې او نورو اورګانیلونو لرونکي دي (1- انځور). په حرکي نیورونو کې دندارېتونه د حجروي جسم د زیات شمیر لنډو بارزو څخه عبارت دي، کوم چې له حسي اخذو څخه او یا له نورو نیورونو څخه راغلي سګنالونه تر لاسه کوي. اکسون د نیورون اوږده بارزه دې، کوم چې له حجروي جسم څخه سياله ليږدوي. هر يو اکسون ته عصبي تار (nerve fiber)هم ويل کيږي. اکثره اکسونه د ميالين پوسيله پوښل شوي دي. ميالين د شحم څخه غني پردې له څو متمرکزو طبقاتو څخه تشکيل شوي، کوم چې په مرکزي عصبي سيستم کې د oligodendrocytes او په محيطي عصبي سيستم کې د Schwann cells په وسيله جوړيږي.

د نيورونونو ډولونه

نيورونونه د وظيفې او شکل له پلوه کيداي شي چې په لاندي ډول سره تصنيف شي:

1- حرکي نيورونونه (**Motor Neurons**):

حرکي نيورونونه له مرکزي عصبي سيتم څخه سيالي اخلي او عضلات او غدواتو ته يې ليږدوي. حرکي نيورونونو ته څو قطبي (multipolar) نيورونونه هم ويل کيږي، ځکه چې دوي څو دنداريتونه او يو اکسون لري(1- انځور).

2- حسي نيورونونه (**Sensory Neurons**):

حسي نيورونونه له حسي اخذو (sensory receptors) څخه سيالي اخلي او مرکزي عصبي سيستم ته يي ليږدوي. حسي اخذي د حسي نيورون د اکسون ديستل نهايت څخه عبارت دي، چې کيداي شي په ساده ډول د يو بربنډ عصب نهايي برخه وي (د درد اخذه)، يا هم ښايي د يو ډير مغلق غړي لکه سترګه يا غوږ يوه برخه وي. تقريباً ټول حسي نيورونونه داسي جوړښت لري چې ورته يو قطبي (unipolar) نيورون ويل کيږي. په يو قطبي نيورون کې له حجروي جسم څخه غزيدلي بارزه داسي په دوه څانګو باندي ويشل کيږي، کوم چې يوي له محيط څخه ورته راځي او بل يوي مرکزي عصبي سيستم په طرف ځي. څرنګه چې دواړه څانګي اوږدې او ميالين پوښ لرونکي دي، نو اوس مهال د دواړو څانګو مجموعې ته معمولاً اکسون ويل کيږي (1-انځور).

3- بين البيني نيورونونه (**Interneurons**):

بين البيني نيورونونه، چې ورته association neurons هم ويل کيږي کاملاً په مرکزي عصبي سيستم کې ځاي لري. بين البيني نيورونه چې معمولاً څوقطبي نيورونونه دي (1-انځور)، د مرکزي عصبي سيستم د مختلفو برخو ترمنځ عصبي سيالې ليږدوي. يو شمير يي د حسي او حري نيورونونو ترمنځ موقعيت لري، او يو شمير يي د نخاع شوکي له يوي برخې څخه بلې برخې ته او يا هم له دماغ څخه نخاع شوکي ته سيالې ليږدوي.

عصبي سيستم په عضويت کې يو پيشقدم کنترولر او ارتباط ورکونکي سيستم دي. تفکر او عقيده،احساسات او هيجانات، کردار او رفتار ، دا ټول يي د فعاليت ښودنه کوي.

په خلص ډول سره عصبی سيستم دری مشخصې دندې ترسره کوی:

1- Sensory Input: د پوستکی په شمول د عضويت په ټولو غړو کی ميليونونه حسی اخذې (sensory receptors) موجود دی چی ترڅو د عضويت داخلي او خارجی تغيرات اخذکړي. په ريسپتورونو کې د تغيراتو له کبله حسي سيالې جوړ او د حسي عصبي تارونو (afferent nerve fibers) په وسيله دماغ ته ليږدول کيږي.

2- **Integration**: په دماغ کی د ټول عضویت څخه رسیدلی حسي سیالې په خپل مربوطه مراکزو کې ټولیږي. په دغه ځاي کې هغوي تجزیه او تحلیل کیږي او پدي توګه پریکړه کیږي چې په مقابل کې باید څه وشي. دغه پروسې ته integration ویل کیږي.

Motor out put-3: په حسي مراکزو کې د حسي معلوماتو د تحلیل څخه وروسته، له حرکي مراکزو څخه حرکي سیالی effectors غړو (عضلات او غدواتو) ته لیږدول کیږي او پدی توګه عضلاتو د تقلص او د غدواتو د افرازاتو د تنبه سبب کیږی.

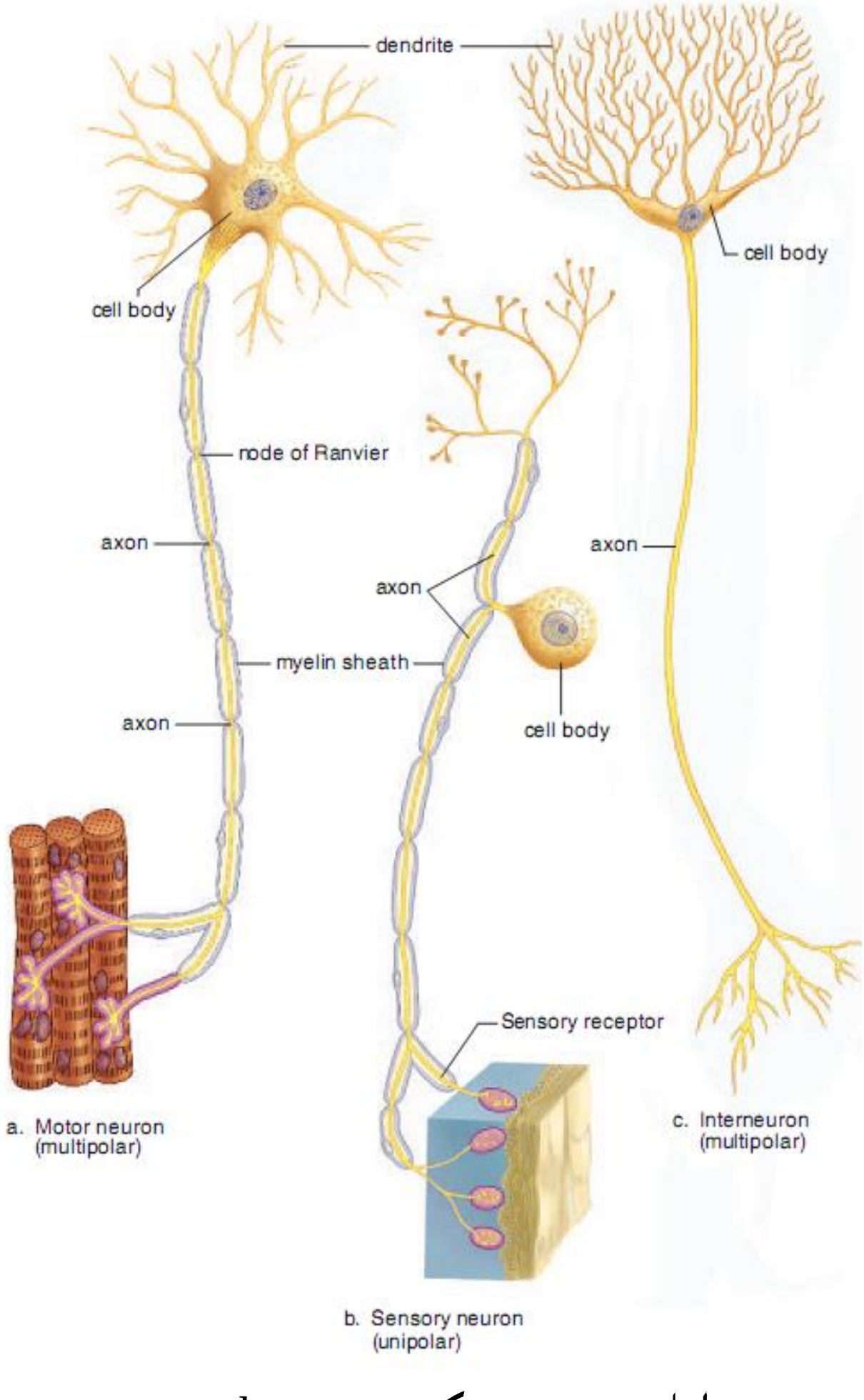

1- انځور: د نیورون اناټومي. a. حرکي نیورن، b. حسي نیورن، c. بین البیني نیورن.

۱- **Central Nervous System** یا **CNS**:

مرکزی عصبی سیستم د دماغ او نخاع شوکي څخه، چې د gray matter او white matter څخه ترکیب شوي تشکیل شوي دي. دا چی په عضویت کې دغه غړی مرکزی موقیعت لری او د منځني کرښی په امتداد واقع شویدی نو لدی کبله د دوي مجموعې ته مرکزی عصبی سیستم ویل کیږی. نوموړی سیستم د ۱۰۰ بیلون څخه ډیر نیورونونو یا عصبی حجراتو لرونکی دی، کوم چی د نوموړی سیستم وظیفوی او ساختمانی واحد بلل کیږي.

۲- **Peripheral Nervous System** یا **PNS**:

محیطي عصبي سیستم د مرکزي عصبي سیستم څخه د باندي موقعیت لري او د دماغي او نخاعي اعصابو، ګانګلیونونو او حسي اخذو څخه تشکیل شوي دي. دغه سیستم مرکزي عصبي سیستم د عضویت د پاتی غړو سره نښلوي او په خپل وار په دوه برخو ویشل شویدي، چې د somatic division او autonomic division څخه عبارت دي. دغه دواړه برخې ټول قحفی یا cranial او نخاعی یا spinal اعصاب په برکی نیسي.

سره لدی چی عصبی سیستم په دوه مرکزی او محیطی برخو ویشل شویدی اما دواړه سیستمونه یو دبل سره په ګډه دنده ترسره کوی.

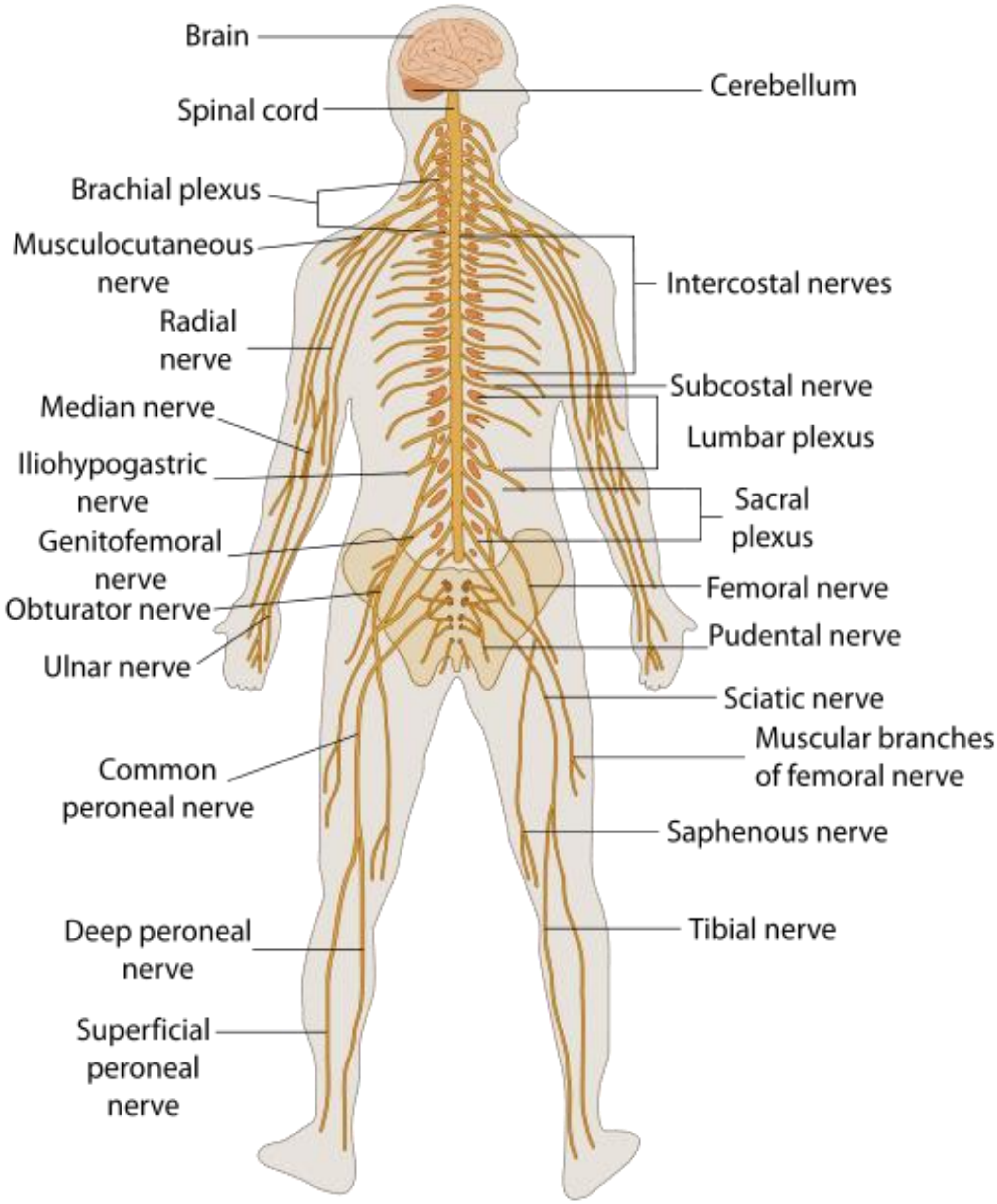

2
-انځور: د عصبي سیستم دواړه مرکزي او محیطي برخې ښیي.

Central Nervous System

مرکزی عصبی سیستم

مرکزی عصبی سیستم د دماغ (Brain) او نخاع شوکی (Spinal Cord) تشکیل شوي دي.

په عصبی سیستم کی دماغ او نخاع شوکي د ډیر زیات شمیر عصبی حجراتو د حجروی اجسامو یا cell body لرونکی دی، کوم چی د CNS په اکثرو برخو کی دغه حجروی اجسام د لنډو غیر میالین پوښ لرونکي عصبي تارونو سره په ګروپی ډول ټول شوي او هغه ځاي ته یي خاکستري رنګ وربښلي، چې ورته grey matter ویل کیږي.

په white matter کې د حجروي اجسامو کوچنیو ټولګو ته چی معمولاً یوه مشترکه دنده ترسره کوي هستې (nuclei) ویل کیږي، اما د مرکزی عصبی سیستم څخه دباندی د عصبی حجراتو د حجروی اجسامو دغه کوچنۍ ټولګو ته ګانګلیونونه (ganglia) ویل کیږی.

همدارنګه په gray matter کی د unmyelinated عصبی تارونو (اکسونونو) او دندرایتونو شروع او پای هم لیدل کیدای شی.

په مرکزی عصبی سیستم کی د عصبی حجراتو میالین پوښ لرونکي اکسونونه په ګروپی ډول سره یوځای کیږی او white matter جوړوی. د مرکزي عصبي سیستم دغه برخې ته ځکه white matter ویل کیږي، کوم چی په دغه برخه کی د اکثرو عصبی حجراتواکسونونه د myelin پوښ پوسیله، چی په ترکیب کې د شحمي موادو موجودیت له کبله خاثف یا pale رنګ لری پوښول شویدي.

په مرکزی عصبی سیستم کی اکسونونه د gray matter د یوی کتلی څخه شروع او په بله کتله باندی پای ته رسیږی، ځودانی اکسونونه سره یوځای کیږی او عصبی بندلونه جوړوی چی ورته tract هم ویل کیږی، همدارنګه د عصبی الیافو اوږده بندلونه چی د cerebrum او د cerebellum نیمه کری سره وصلوی د peduncle پنوم یادیږی وروسته به له نوموړی جوړښتونو څخه یادونه وشی.

دماغ او نخاع د ټول عضویت د حسي اخذو څخه معلومات د دماغي او نخاعي اعصابو پوسیله اخلي او بیرته ځواب یي هم د همدغه اعصابو پوسیله effectors غړو ته لیږدوي.
نوموړی اعصاب دوه دوله الیاف لري:
۱- Afferent Fibers یا ننه ایستونکي الیاف: دغه عصبی الیاف د حسی اخذو څخه معلومات دماغ او نخاع ته رسوی.
۲- Efferent Fibers یا بهر ته وړونکی الیاف: دغه عصبی الیاف د effectors غړو(عضلات او غدوات) په طرف سیرکوی او د دماغ څخه عصبی سیالی نوموړو برخوته رسوی.

Brain یا دماغ

دماغ یو ډیر مهم حیاتی (vital) غړي دې چی ورته encephalon هم ویل کیږي او د ټول عصبي سیستم د نیورونونو نوی فیصدو لرونکي دي. دماغ د قحف یا cranium په منځ کې ځاي لري او فورامین مګنوم له لاري د نخاع شوکي سره ادامه مومي (3-انځور). دماغ د قحف په جوف کې د سحایا (meninges) د dura matter ، arachnoid matter او pia matter د طبقاتو په وسیله پوښل شویدي، کوم چې دوي د نخاع شوکي له سحایاو سره ادامه مومي. همدارنګه په سب اراکنوید مسافه کې د Cerebrospinal Fluid (CSF) مایع دماغ یي چاپیر کړي، چې دا ټول د ماغ د محافظې دنده په غاړه لري.
دماغ ته د ټول عضویت څخه معلومات د نخاعي اعصابو (spinal nerves) او قحفي اعصابو (cranial nerves) له لارې رسیږی. په دماغ کې د نوموي معلوماتو له تحلیل څخه وروسته ځواب یي د دغو اعصابو له لاري محیط ته لیږدول کیږی.
دماغ څخه دولس جوړی قحفی اعصاب یا cranial nerves د باندی وځی، کوم چی د scalp په شمول په مخ او غاړه کې جوړښتونه (سترګه او د هغې ملحقه جوړښتونه، د خولي او د پزي جوفونه، بلعوم، حنجره او داسي نور) تعصیبوي. د قحفي اعصبابو له جملې څخه

لسم قحفي اعصابو جوړه (vagus nerves) لدي سیموښخه علاوه د سینې او ګیډې په جوفونو کې داخلي غړي هم تعصیبوي.

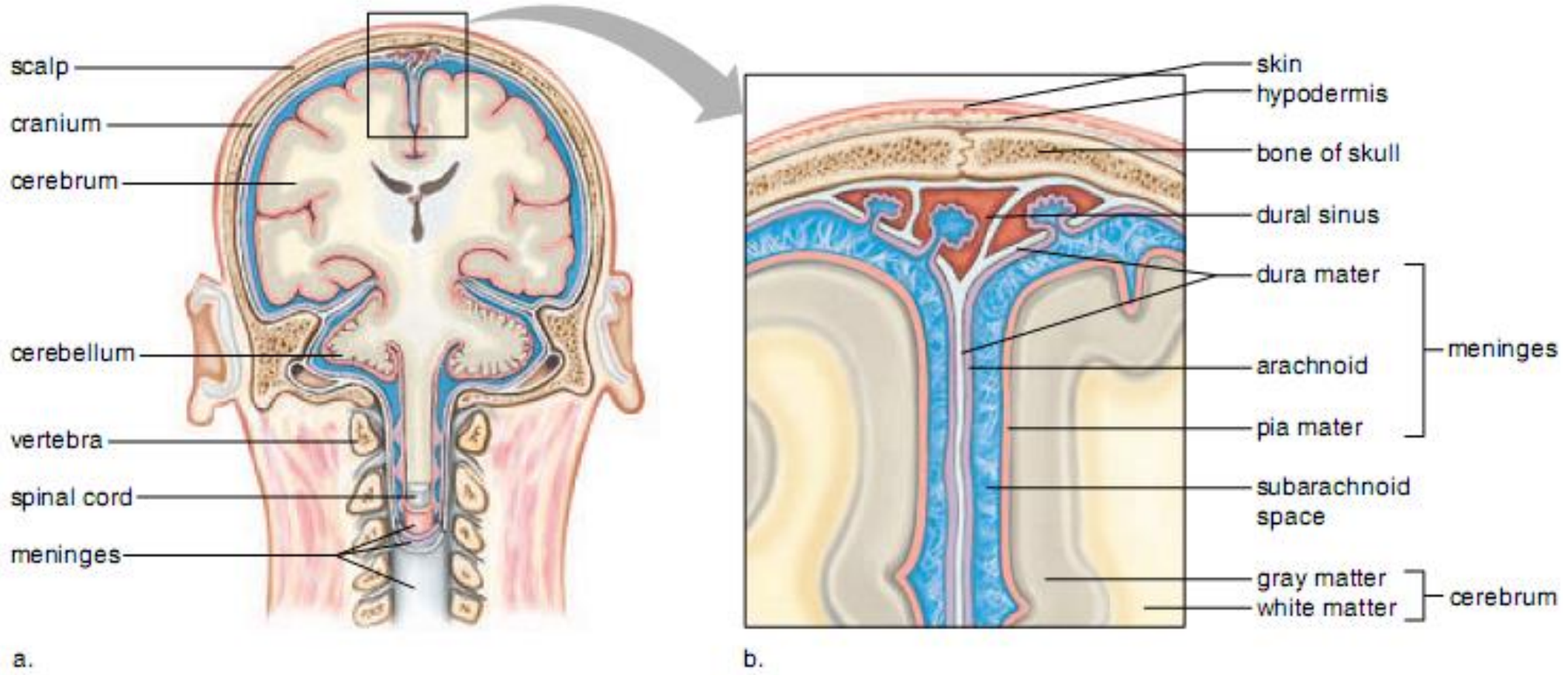

3ـ انځور: د قحف جوف، سحایا (meninges)، په سب اراکنوید مسافه کې CSF او دماغ.

د اناتومی له نظره دماغ په rhomb encephalon یا hind brain، mesencephalon یا mid brain او prosencephalon یا fore brain ویشل شویدی (4-انځور).

Rhombencephalon بیا په myelencephlon یا medulla oblongata، metencephalon یا pons او په cerebellum باندی ویشل شویدی.

د medulla oblongata- pons او د mid brain مجموعه ته brain stem یا د دماغ ساقه ویل کیږی چی د اوکسیپیتل او د سفینوید هډوکو د قاعدوی برخو د پاڅه موقعیت لری.

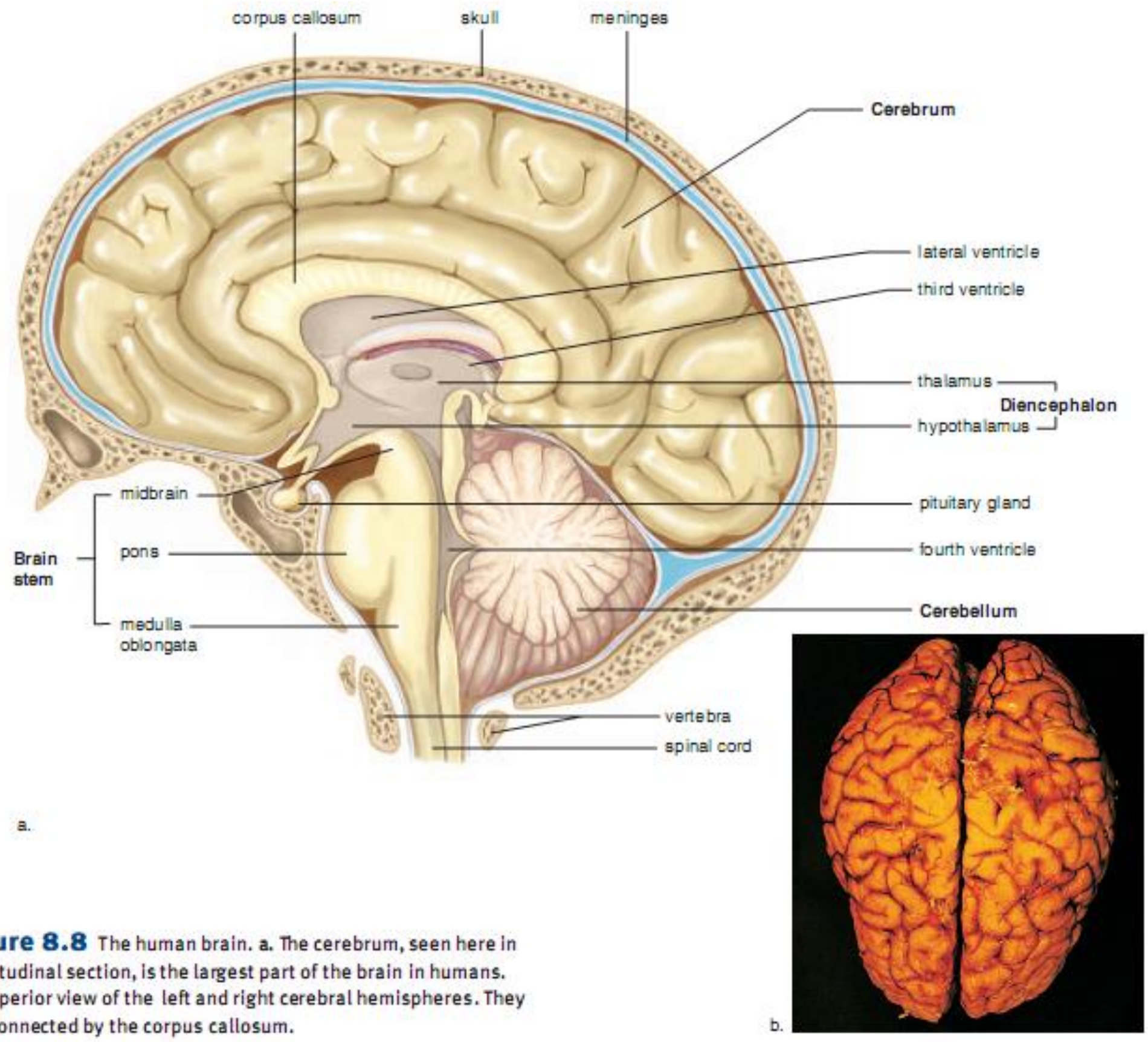

Figure 8.8 The human brain. **a.** The cerebrum, seen here in longitudinal section, is the largest part of the brain in humans. **b.** Superior view of the left and right cerebral hemispheres. They are connected by the corpus callosum.

4-انځور: د دماغ اناټومیک برخې (fore brain، mid brain او hind brain).

میډولا اوبلانګاتا د brain stem ښکته ترینه یا caudal برخه دې کوم چې د فورامین مګنوم څخه vertebral canal کې د نخاع شوکي (spinal cord) په ډول سره ادامه مومي.

پونس د مخیخ یا cerebellum سره د مستعرضو عصبی الیافو د یوې کتلې په وسیله وصل شویدی، کوم چې ددغه جوړښت په لرلوسره د brain stem د نورو برخو څخه په اسانی سره توپیر يي کیږی.

Mid brain د brain stem یوه لنډه یا کوچنی برخه دې، کوم چې hind brain د forebrain سره نښلوی.

مخیخ یا سیریبیلوم د دوه داسي نیمه کرو (hemispheres) څخه تشکیل شویدی، کوم چی یو د بل سره د منځني کرښي په استقامت د median vermis پوسیله وصل شویدی. د دماغ دغه برخه په خلفی cranial fossa کی د میدولا- پونس او د منځني دماغ شاته موقعیت لری او د نومورو برخو سره د عصبی الیافو د یو پراخی شبکی پوسیله ارتباط لری.

Prosencephalon هم د diencephalons او telencephalon (cerebrum) له دوه برخو څخه تشکیل شویدي.

په diencephalons کی تلاموس، هایپوتلاموس، اپي تلاموس او میت تلاموس برخې شامل دي، او د دماغ دغه برخه دریم بطین یي تاوکړی دی.

Telencephalon اساساً د دوه ښي او کین نیمه کرو یا cerebral hemispheres څخه ترکیب شویدی.

Diencephalons تقریباً په پشپړه توګه د cerebrum په منځ یا عمق کی ځای لری نو لدی کبله کچیری د دماغ خارجی منظره مطالعه شی نو دغه جوړښت پکی لیدل کیدای نشی.

د دماغ په داخل کی یوشمیر خلا یا جوفونه موجود دی چی د بطیناتو (ventricles) پنوم یادیږي. د بطیناتو له جملې څخه یویې د دماغ د cerebrum په مرکزي برخه کی موقعیت لري چی د third ventricle یا دریم بطین پنوم یادیږی. د cerebrum په دواړو نیمه کرو کی هم یو یو خلا یا بطین موجود دی چی د جنبي بطینات یا lateral ventricles پنوم یادیږی. جنبی بطینات د دریم بطین سره د interventricular foramen پوسیله ارتباط لری. دریم بطین خلفاً څلورم بطین ته د یونري کانال پوسیله امتداد مومی چی د cerebral aqueduct پنوم یادیږی.

Cerebral aquecduct د midbrain له منځ څخه تیریږی او فوهه یی په څلورم بطین کی خلاصیږی. څلورم بطین د pons او medulla oblongata شاته او د cerebellum په قدام کی موقعیت لری. همدارنګه څلورم بطین په سفلی کی د central canal سره چی د

د medulla oblongata سفلی برخی څخه شروع او د نخاع له منځ څخه تیریږی ارتباط لری.
د بطیناتو داخلی سطحه د مخصوص اپیتل نسج پوسیله پوښل شویدی کوم چی د ependyma پنوم یادیږی او د بطیناتو جوفونه د cerebrospinal fluid څخه ډک دی چی ورسته په تفصیل سره به ورڅخه یادونه وشی (5-انځور).

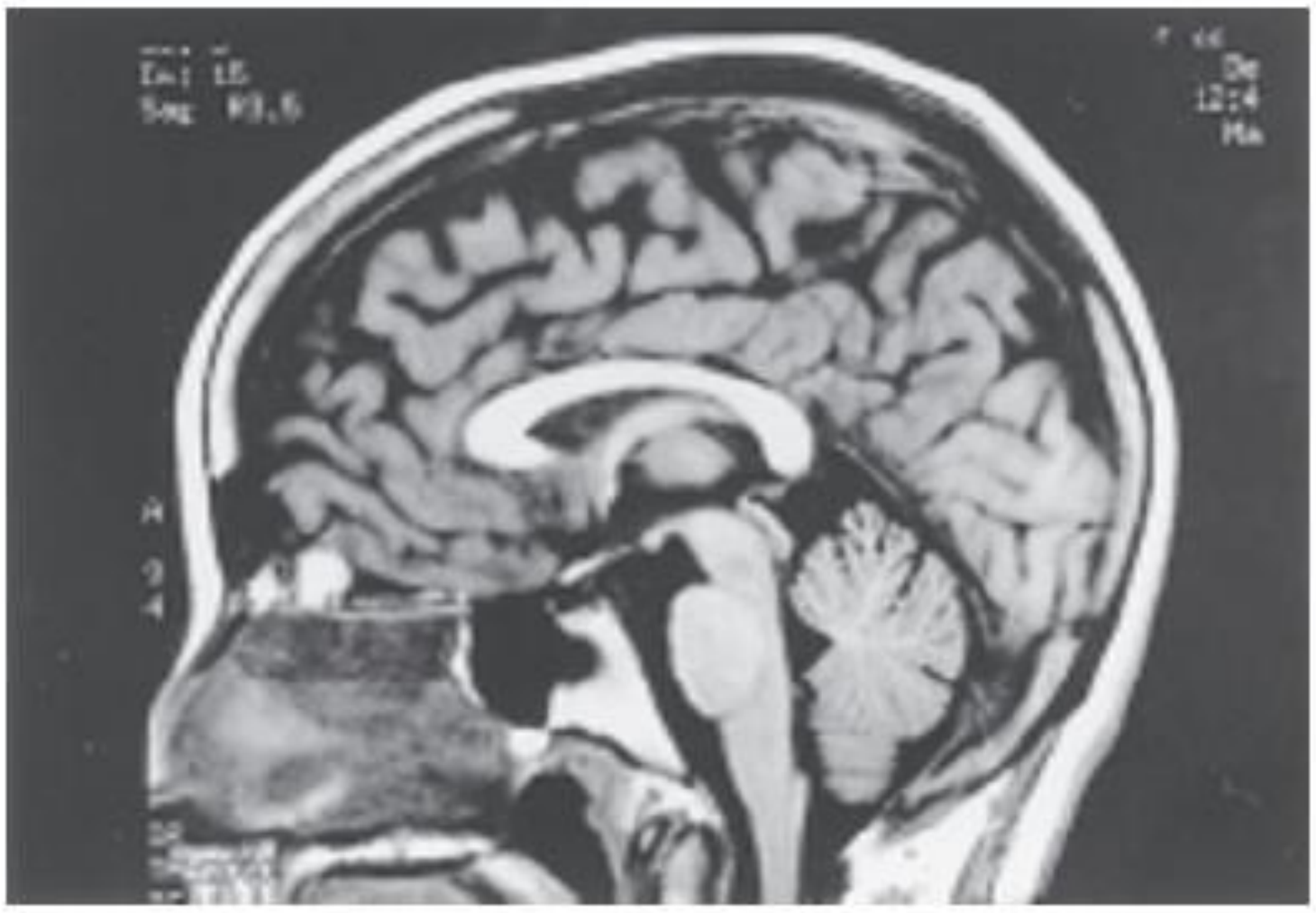

1-2 A sagittal T1 weighted Magnetic Resonance Image (MRI). Brain is grey and cerebrospinal fluid is black.

5- انځور: د سر Magnetic Resonance Image (MRI) منظره چې په سجیتل پلان سره اخیستل شوي، پکي دماغ په خړ رنګ او cerebrospinal fluid په تور رنګ سره لیدل کیږي.

مونږ کولي شو چې د یو ژوندي انسان د دماغ نورمال اناټومیک جوړښتونه د Magnetic Resonace Imaging په راډیوګرافیک منظرو کي په ښه شان سره وګورو. دغه کار مونږ ددي وړ ګرځوي چې ترڅو د دماغ د جوړښتونو مختلف افات تشخیص کړو (6-انځور).

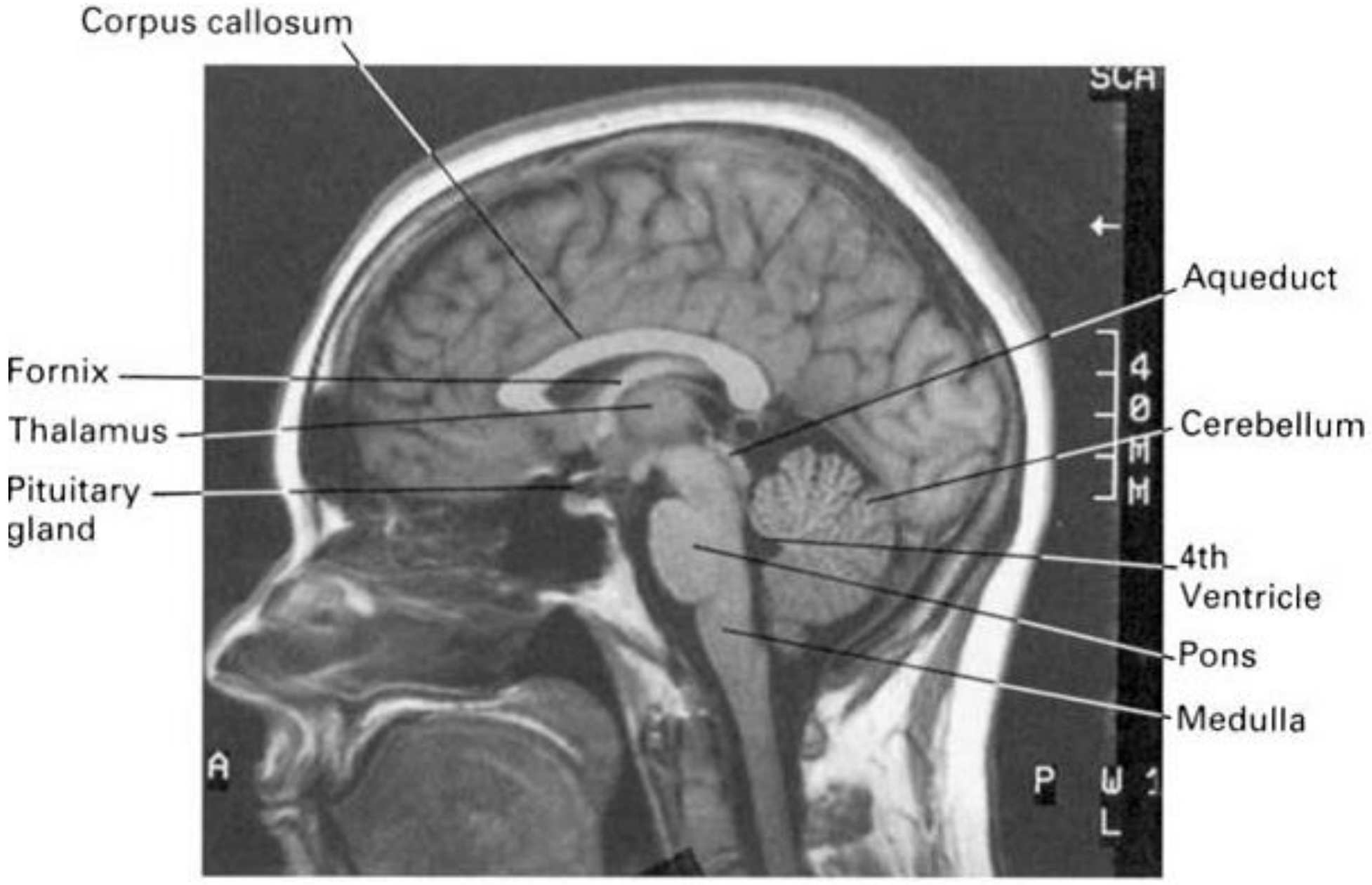

6-انځور: د سر د MRI سجيتل مقطع. د دغه تخنيک په مرسته مونږ کولي چې د دماغ جوړښتونه په ښه ډول سره وګورو.

Cerebrum له دوه نيمه کرو څخه تشکيل شويدی کوم چی په نيمګړی ډول سره د median longitudinal fissure او falx cerebri پوسيله يو د بل څخه جلا او د منځني کرښی په استقامت د corpus callosum پوسيله يو د بل سره وصل شويدی. هر يوه نيمه کره د gray matter يو پوښ چې ورته cortex ويل کيږي او د gray matter د داخلي کتلاتو چې ورته قاعدوي هستې (basal nuclei) ويل کيږي لرونکي دي. همدارنګه د هر يو نيمه کرې په داخل کی يوه يوه خلا موجوده دی، چی د جنبی بطيناتو يا lateral ventricle پنوم ياديږی (7-انځور). سيربروم د دماغي کتلې تقريباً 83% جوړوي او د يو سالم دماغ ډيره برجسته برخه تشکيلوي. د دماغ دغه برخه د skull په قدامي او منځني کرانيل فوسا ګانو کې ځاي لري او د skull ټول محدبيت يي اشغال کړي دي.

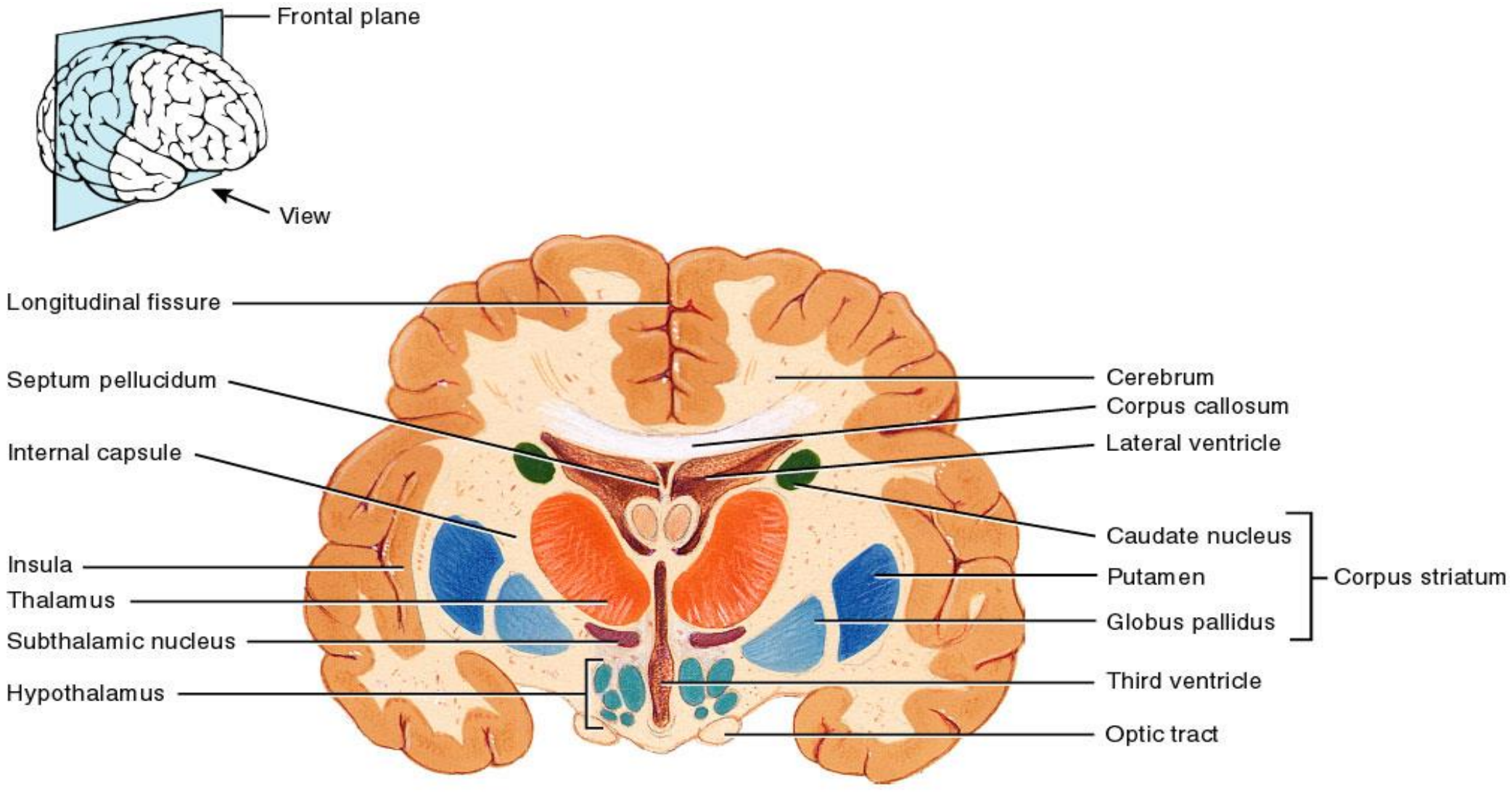

(b) Anterior view of frontal section

7-انځور: د دماغ د فرانتل مقطح قدامي منظره، چې پکې دواړه سریبرل نیمه کرې، د هغوي ترمنځ longitudinal fissure او corus callosum، د نیمه کرو په منځ کې جنبي بطینات او قاعدوي هستې او ډاینسفلون برخې پکې لیدل کیږي.

د هریو دماغی نیمه کری سطحی له پاځه زیاد شمیر تاوپیچ خوړلی بارزی یا موړې لیدل کیږی چی د gyri پنوم یادیږی. دغه بارزې یو دبل څخه د سطحی میزابو په وسیله چی د sulci پنوم یادیږی بیل شویدی.

Sulci یا میزابې هر یو نیمه کره په لوبونو باندی ویشی چی له اوکسیپیتل- فرانتل- پاریتل او تیمپورال لوبونو څخه عبارت دی. د هریو لوب نوم د موقعیت له نظره د قحف د هدوکو سره په مطابقت کی ایښودل شویدی.

<u>Cerebral Hemisphere</u>:

خارجی منظره: هره یوه نیمه کره د لاندی خارجی تظاهراتو درلودنکی دی.

مخونه:

هره یوه نیمه کره دری مخونه لری چی عبارت دی له:

1. علوی وحشی مخ: دایو محدب مخ دی چی د cranial vault یا د قحف د قبی سره مجاورت یا ارتباط لری.
2. انسی مخ: دا یو هموار او اعمودی مخ دی چی د مقابل نیمه کرې د انسی مخ څخه د falx cerebri او longitudinal fissure پوسیله جدا شویدی.

د هر یو نیمه کرې د انسی مخ مرکزی برخه د corpus callosum پوسیله اشغال شویدی، دغه ساختمان د یو ګروپ عصبی الیافو څخه جوړ شویدی کوم چی د دواړو cerebral hemisphere ورته برخې سره نښلوی.

Corpus callosum دری برخه لري:

1. قدامی نهایت یا genu
2. جسم یا body
3. خلفی نهایت یا splenium

د corpus callosum لاندی fornix او thalamus موقعیت لری.

3. سفلی مخ: دا یو غیر منظم مخ دی چی په دوه برخو یعنی قدامی برخه یا orbital surface او خلفی برخه یا tentorial surface باندی ویشل شویدی، دواړه برخې یو د بل څخه د یو ژور cleft یا چاود پوسیله جدا شویدي، کوم چی د lateral sulcus پنوم یادیږي.

کنارونه یا **borders**:

هره یو نیمه کره څلور کنارونه لری چی عبارت دی له.

1. علوی انسی کنار: نوموړی کنار علوی وحشی مخ د انسی مخ څخه جدا کوي.
2. سفلی وحشی کنار: نوموړی کنار علوی وحشی مخ د سفلی مخ څخه جدا کوي او د نوموړی کنار قدامی برخی ته superciliary border ویل کیږی.
3. **Medial orbital border**: نوموړی کنار انسی مخ د orbital surface څخه جدا کوي.

4. **Medial occipital border**: نوموړی کنار انسی مخ د tentorial surface څخه جدا کوي.

همدارنګه هريو cerebral hemisphere دری قطبونه يا poles لري چې عبارت دی له:

1. **Frontal pole**: نوموړی قطب د هر يو نيمه کرې په قدامی نهايت کی قرار لري.
2. **Occipital pole**: نوموړی قطب د هر يو نيمه کرې په خلفی نهايت کی قرار لري.
3. **Temporal pole**: نوموړی قطب د هر يو نيمه کرې د temporal lobe په قدامی نهايت کی قرار لري.

Lobes of the Cerebral Hemisphere:

هريو cerebral hemisphere څلور لوبونه لري چې عبارت دی له(7-انځور):

1. Frontal lobe
2. Parietal lobe
3. Occipital lobe
4. Temporal lobe

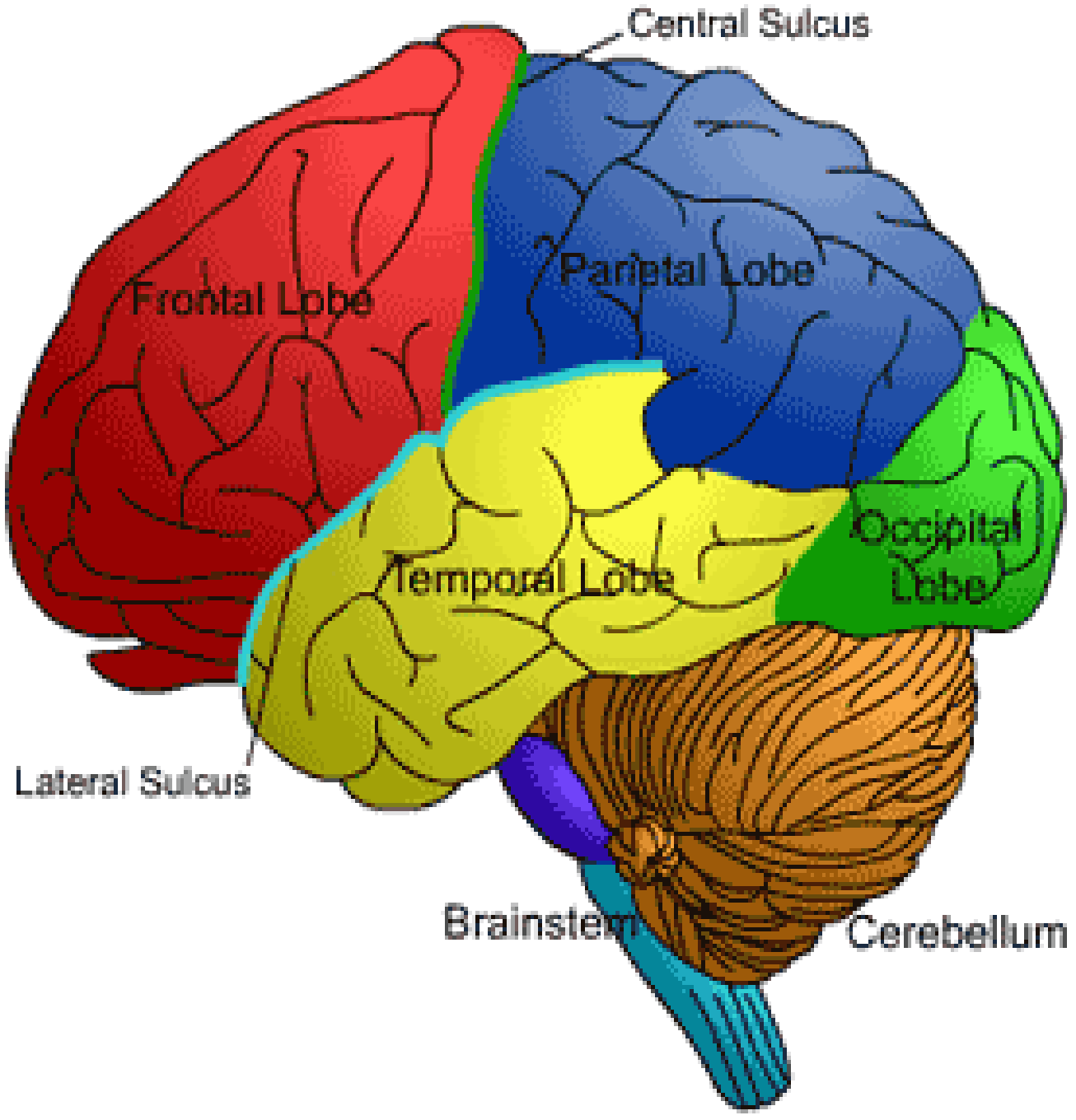

7-انځور: central sulcus، lateral sulcus او د سريبروم د نيمه کرې لوبونه.

د هریو لوب موقعیت د هغې د مربوطه هدوکو سره تطابق کوی، نوموړی لوبونه د cerebral hemisphere په علوی وحشی سطحه کی ډیر ښه تخمین کیدای شی. په cerebral hemisphere کې د insula په نوم پنځم لوب هم شته دي کوم چې په lateral sulcus کې ښخول شویدي او د هغې د ځمکي یوه برخه جوړوي. د insula، frontal، parietal او temporal لوبونو د برخو په وسیله پوښل شویدي. په هره یوه نیمه کره کې پورتني لوبونه یو د بل څخه د یوشمیر میزابو په وسیله جدا شویدی چی عبارت دی له:

1. **Central sulcus**: نوموړی میزابه د cerebrum د هریو نیمه کرې په علوی انسی کنار کی د frontal pole او occipital pole ترمنځ له منځني برخې څخه پیل او په علوی وحشی سطحه کی ښکته او قدام خواته سیر کوی او د lat sulcus د post ramus نه لږ پورته پای ته رسیږی. د نوموړي میزابې په وسیله په یوه نیمه کره کې frontal lob د parietal lob څخه جدا کیږي.

2. **Lateral sulcus**: نوموړی میزابه د cerebrum د نیمه کرې د سفلی مخ orbital او tentorial برخی سره جدا کوی. نوموړی میزابه د دماغ په علوی وحشی سطحه کی تیمپورال لوب د فرانتل او پاریتل لوبونو څخه جدا کوي او هلته په دری څانگو باندی ویشل کیږی چی عبارت دی له:
Posterior ramus, ant ascending ramus, ant horizontal ramus

3. **Parieto- occipital sulcus**: دغه میزابه د cerebrum د نیمه کرو occipital lob د parietal lob څخه جدا کوي.

د **cerebrum** د علوی وحشی مخ تقسیمات:

د دماغ علوي وحشي مخ د central sulcus په وسیله په فرانتل او پاریتل لوبونو باندي ویشل کیږي (8-انځور).

1- د دماغ فرانتل لوب د لاندی میزابو پوسیله په لاندی نواحیو ویشل کیږی چی عبارت دی له:

a- **Precentral sulcus**: نوموړی میزابه د central sulcus په قدام کی د هغې سره موازی سیر لری او د فرانتل لوب هغه برخه کوم چی د دغو دواړو میزابو ترمنځ واقع شویدی د precentral gyrus پنوم یادیږی.

b- د فرانتل لوب کومه برخه چی د precental sulcus په قدام کی قرار لري د sup frontal sulcus او د inferior frontal sulcus په وسیله په لاندی دری برخو ویشل شویدی چی عبارت دی له:

Sup frontal gyrus- Middle frontal gyrus او Inferior frontal gyrus

c- Ant horizontal او ant ascending میزابې inferior frontal gyrus په دری برخو باندی ویشی چی عبارت دی له:

Pars orbitalis, pars tringularis, pars opercularis

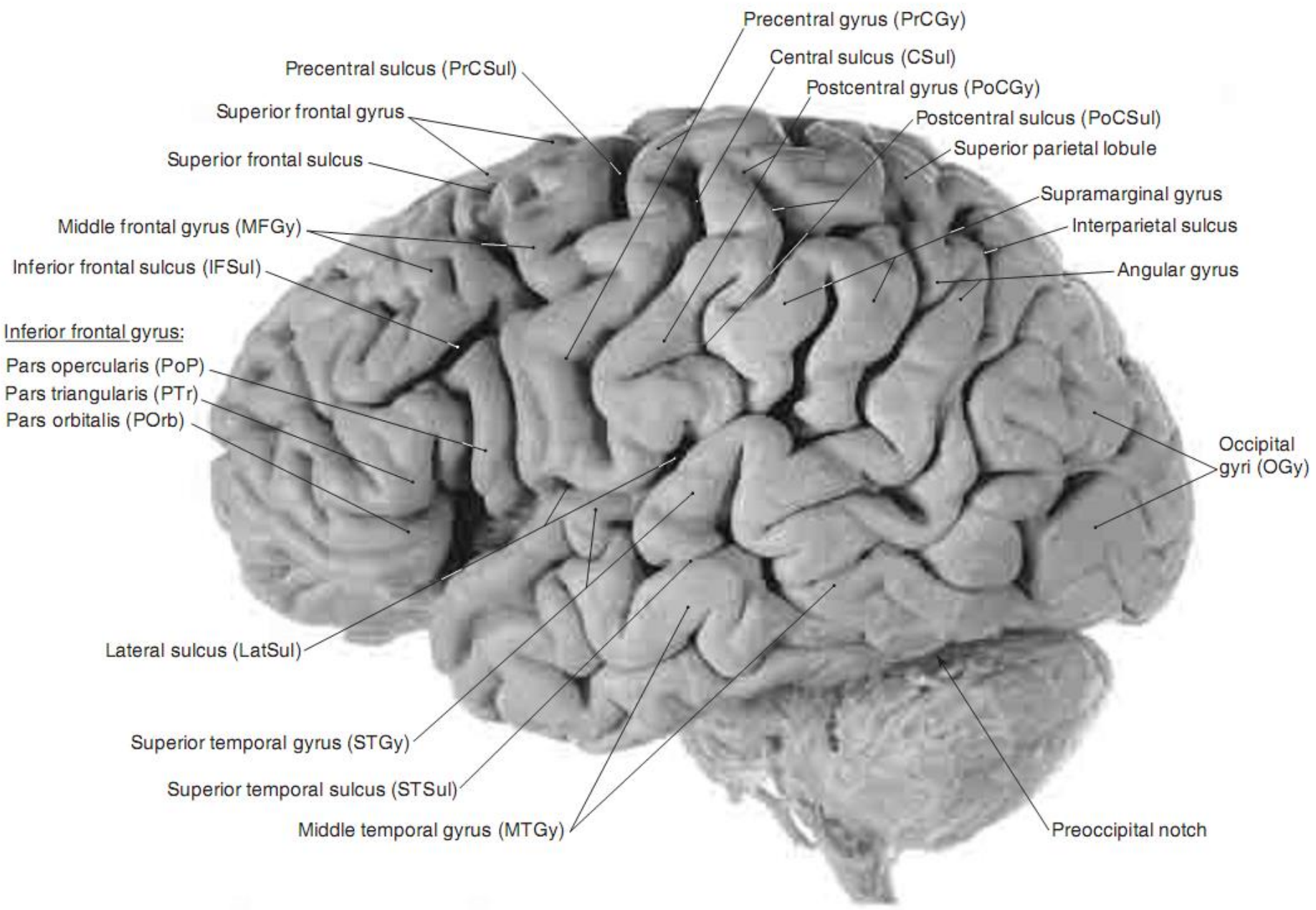

8-انځور: د کین سریبرل نیمه کرې جنبي منظره چې پکي عمده موړې یا gyri او میزابي یا sulci پکي لیدل کیږي.

2- **Parietal lobe** د لاندی میزابو په وسیله په لاندی برخو ویشل شویدی چی عبارت دی له (**9**-انځور):

a- Post central sulcus د central sulcus شاته د هغی سره موازی سیر لری او د parietal لوب کوم برخه چی د دواړو میزابو ترمنځ واقع قرار لري د post central gyrus پنوم یادیږی.

b- د پاریتل لوب کوم برخه چی د post central sulcus شاته قرار لري د inter parietal sulcus په وسیله په دوه برخو ویشل شویدی، چی عبارت دی له sup parietal gyrus او inferior parietal gyrus **څخه**.

3- تمپورال لوب د cerebrum په علوی وحشی مخ کی د sup او inferior temporal sulcus په وسیله په دری برخو ویشل کیږی چی عبارت دی له (9-انځور):

Sup temporal gyrus- middle temporal gyrus- inferior temporal gyrus

4- اوکسیپیتل لوب د cerebrum په علوی وحشی مخ کی د لاندی میزابو په وسیله په متعددو برخو ویشل کیږی چې عبارت دي له.

a- Lat occipital sulcus: دغه میزابه اکسیپیتل لوب په sup occipital gyrus او inferior occipital gyrus باندی ویشی.

b- Lunate sulcus: دغه میزابه sup/ inferior occipital gyrus د occipital pole څخه بیلوی.

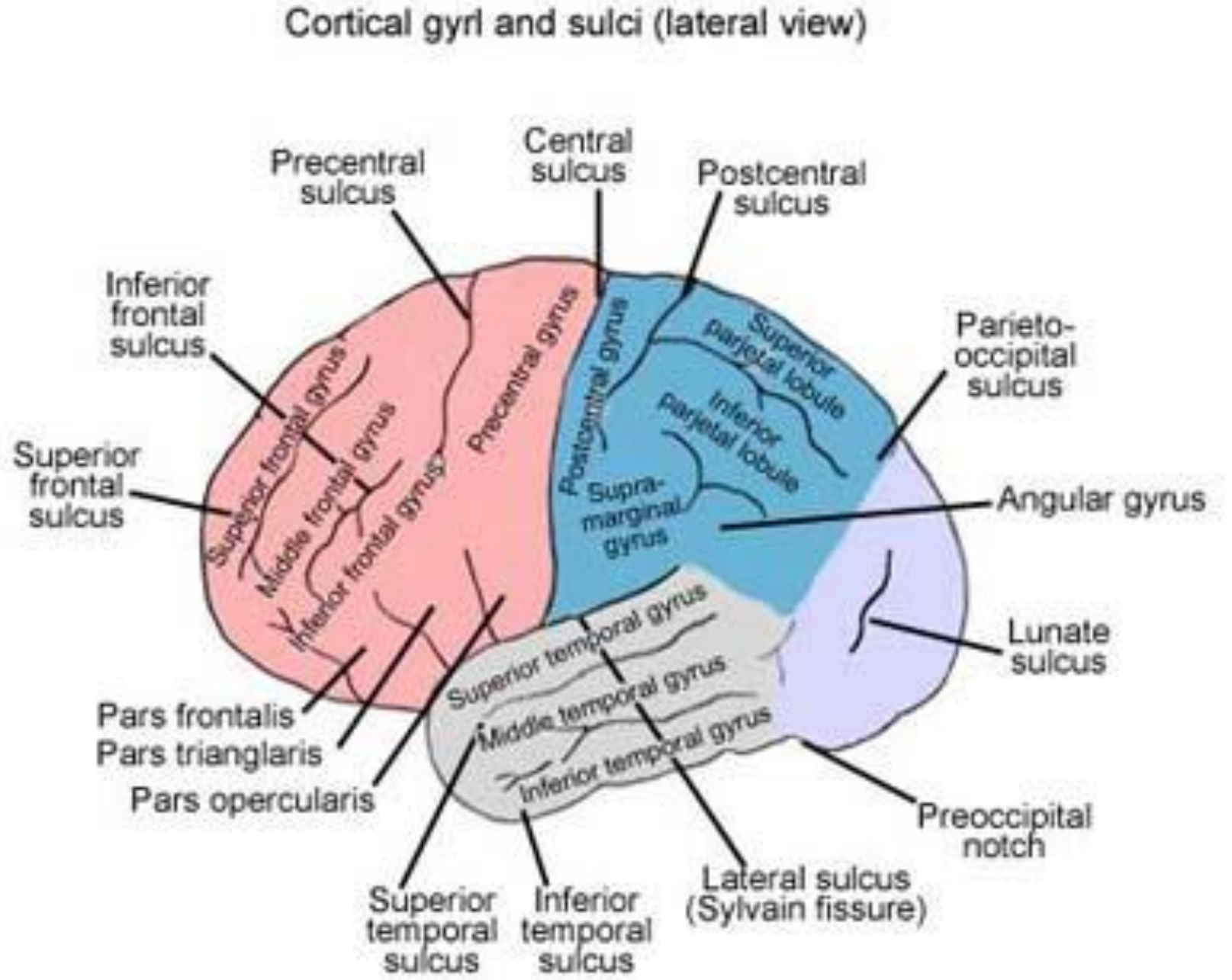

9

-انځور: د سریبرل نیمه کرې په علوي وحشي مخ کې د فرانټل، پاریتل، تیمپورال او اوکسیپټل لوبونو کې میزابي او موړي.

د سریبروم د نیمه کرو د انسی مخونو تقسیمات

د سریبروم د نیمه کرې په انسي مخ کې چې کوم مهم میزابې او مورې لیدل کیږي عبارت دي له (10-انځور).

-1 د cerebral hemispher د انسی مخ په منځني برخه کی د corpus callosum پنوم یو جوړښت لیدل کیږی کوم چی دواړه نیمه کری سره نښلوی.

د cerebral hemispher د انسی مخ په پاتی برخوکی لاندی میزابې لیدل کیږی چی عبارت دی له:

-a **Cingulate sulcus**: دغه میزابه د corpus callosum د genu یا قدامی نهایت په په مخه کی شروع او خلف ته د corpus callosum د علوی کنار سره موازی سیر کوی. خلفی نهایت یی د cerebrum علوی انسی کناره پوری سیر کوی.

-b **Suprasplenial sulcus**: دغه میزابه د splenium په علوی خلفی برخه کی موقعیت لری.

-c **Calcarine sulcus**: د splenium نه لږ لاندی شروع او د occipital pole په طرف سیر کوی، د نوموړی میزابې څخه یو بل میزابه هم منشا اخلی چی د parietooccipital sulcus پنوم یادیږی. دغه میزابه د cerebrum تر علوی وحشی مخ پوری سیر کوی.

-d د genu نه لږ لاندی دوه کوچنی میزابی قرار لري چې د ant parolfactory sulcus او post parolfactory په نومونو یادیږی.

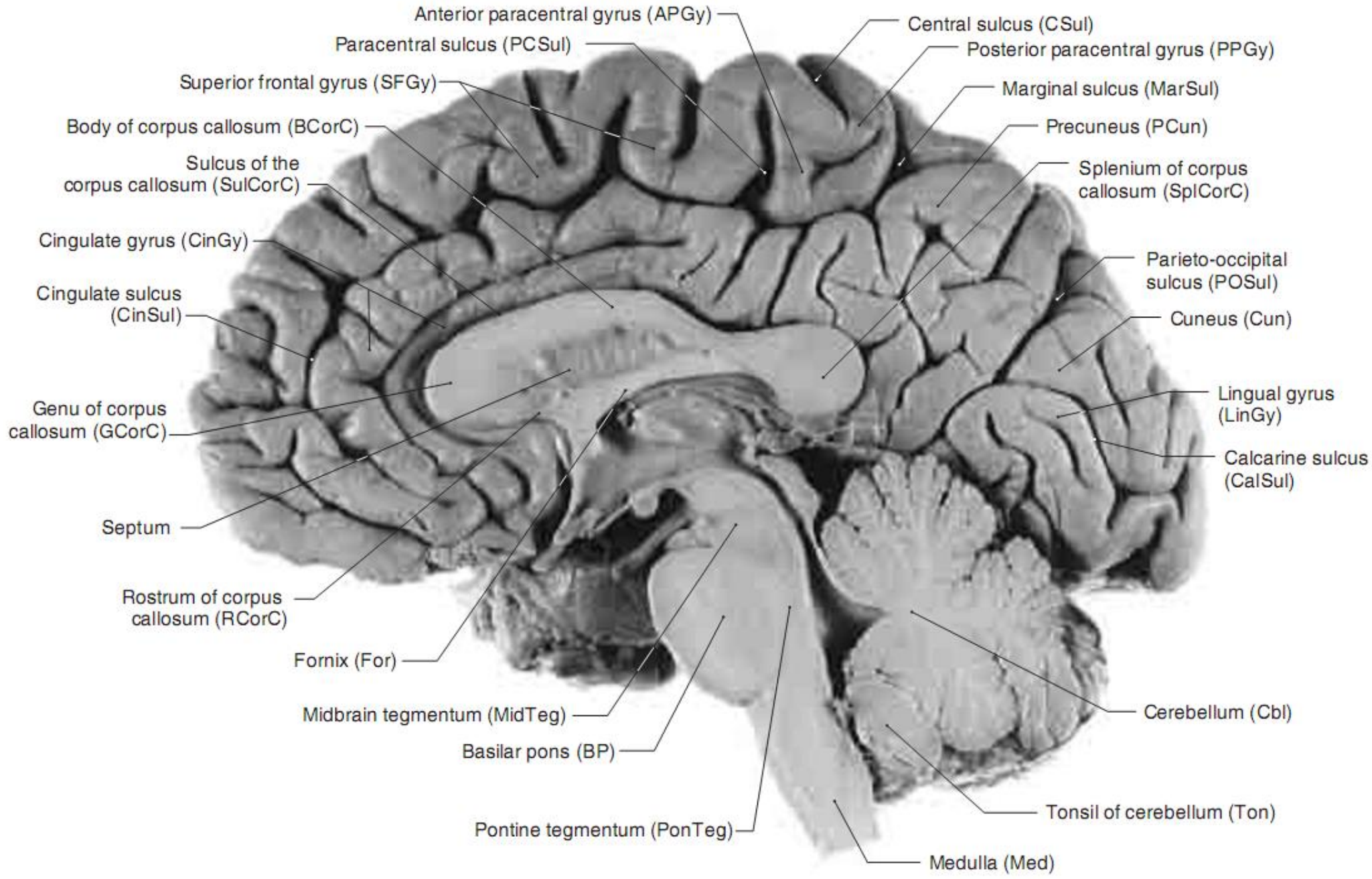

10-انځور: د ښیې سریبرل نیمه کرې midsagital مقطع او ډاینسیفلون د دماغي ساقې (brain stem) سره.

د سریبروم د هر یو نیمه کرې په انسی مخونو کی د پورته ذکر شوی میزابو ترمنځ لاندی برامدګی ګانی یا gyri لیدل کیږی چی عبارت دی له(11-10 انځورونه).

a- **The Cingulate Gyrus**: دغه gyrus یا موږه د corpus callosum او د cingulate sulcus ترمنځ موقعیت لری.

b- د central sulcus او cingulate sulcus د اتصالی برخی په قدام کی یو U مانند برامدګی لیدل کیږی چی د paracentral lobule پنوم یادیږی.

c- د paracentral lobule په قدام کی د cingulated sulcus او د علوی انسی کنار ترمنځ ناحیه د medial frontal gyrus پنوم یادیږی.

d- Precuneus د سریبرل کارتکس یوه څلور ضلعي ناحیه ده، چې په قدام کې د cingulated میزابې د خلفي نهایت هغه برخې په وسیله چې د سریبرل نیمه کرې

علوي انسي كنار په طرف ځي او خلفاً د parieto-occipital sulcus په وسيله احاطه شوي دي.

e- Cuneus د سريبرل كارتكس يوه دري ضلعي ناحيه ده چې په علوي كې د parieto-occipetal sulcus په وسيله، په سفلي كې د calcarine sulcus په وسيله او په خلف كې د سريبرل نيمه كرې د علوي انسي كنار په وسيله احاطه شوي دي.

f- د splenium او calcarine sulcus ترمنځ ناحيه د isthmus پنوم يادېږي.

g- د قدامی او خلفی parolfactory sulcus ترمنځ parolfactory gyrus ليدل كيږي.

h- د lamina terminalis په قدام کی paraterminal gyrus موقعيت لري.

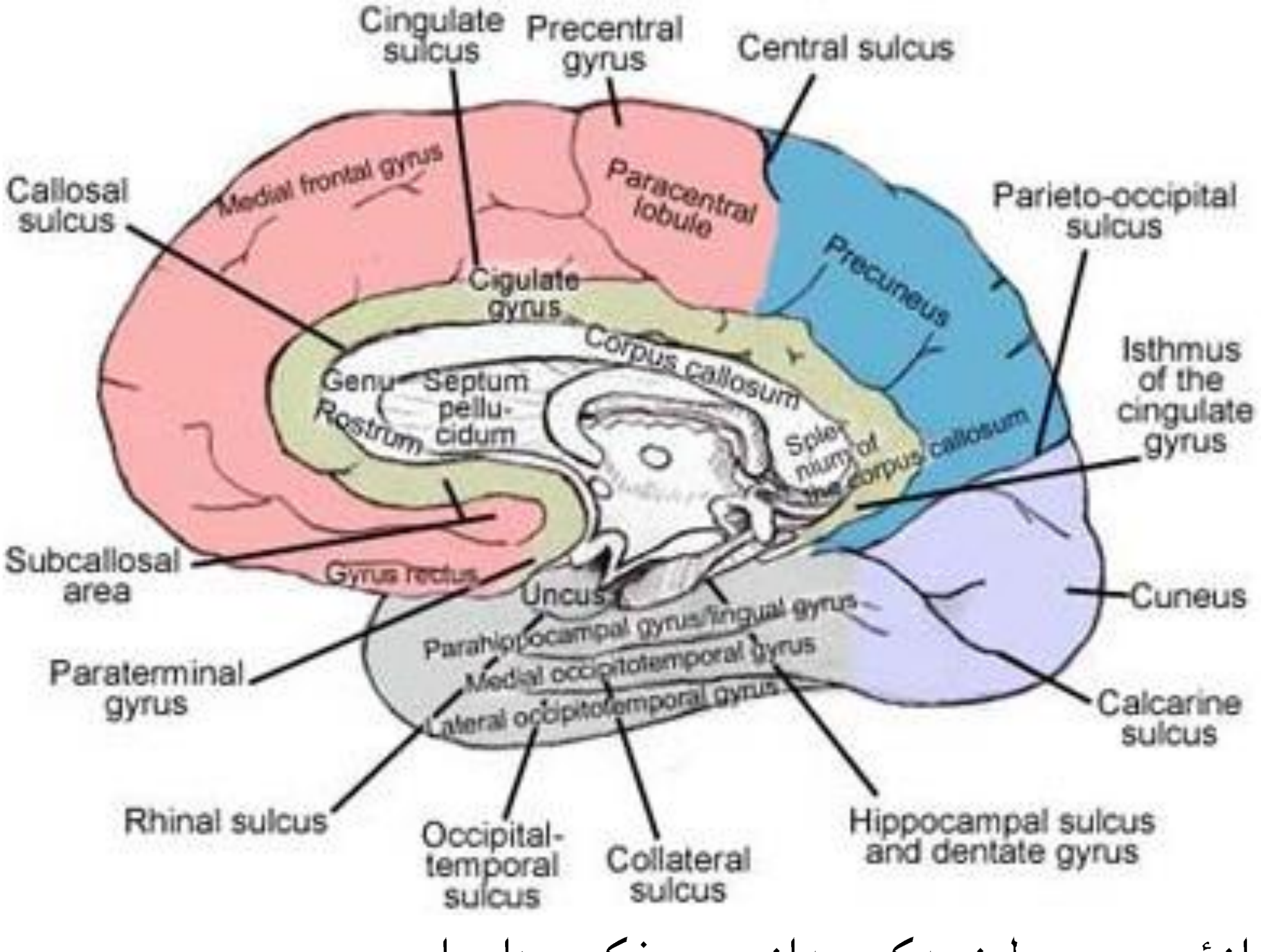

11-انځور: د سريبرل نيمه كرې په انسمي مخ كې ميزابي او موړې

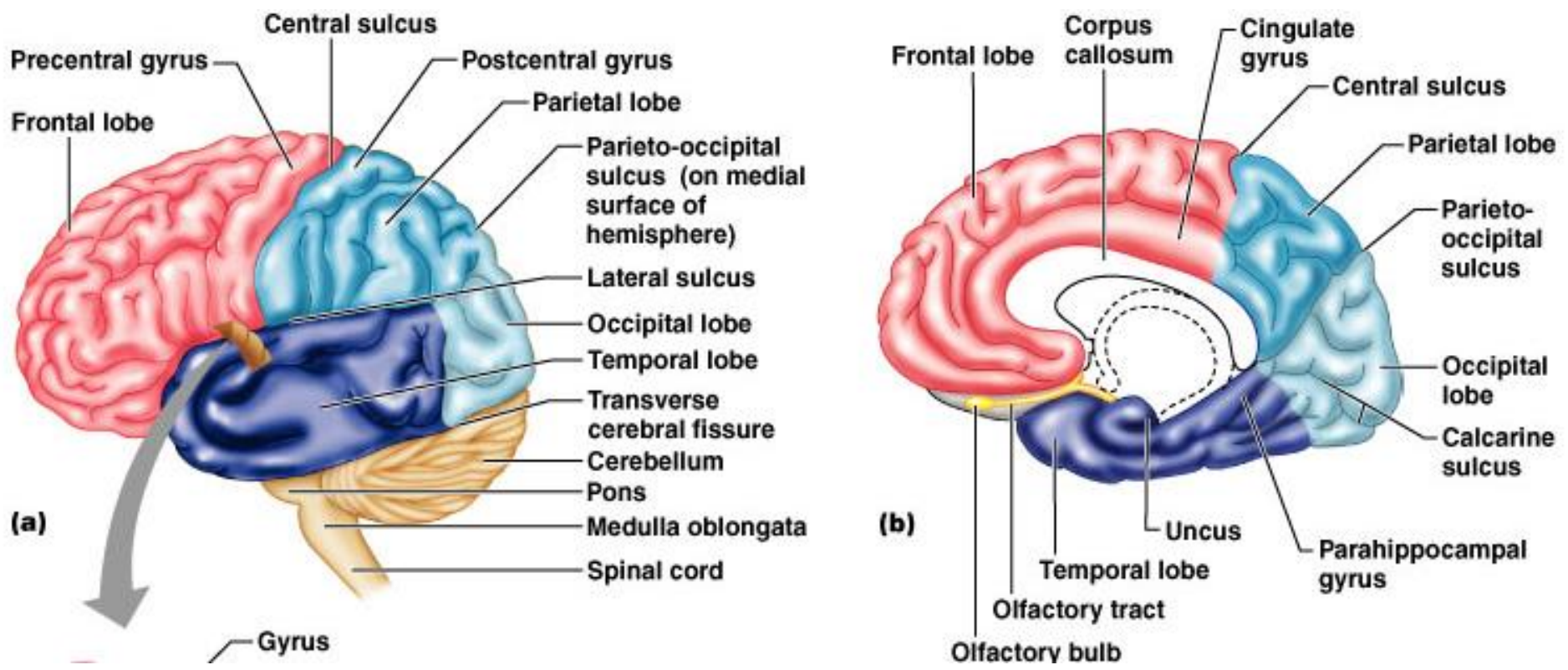

12-انځور: د دماغي نیمه کرې علوي وحشي، انسي او سفلي مخونه.

د سریبروم د نیمه کرو د سفلی مخونو تقسیمات:

د cerebral hemisphere سفلی مخونه دوه برخی لری چې د orbital surface او tentorial surface څخه عبارت دي. دواړه برخی یو د بل څخه د lateral sulcus په وسیله جدا شوي دی او د هر یوې برخې تقسیمات په لاندی ډول سره مطالعه کوو (13-انځور).

د **orbital surface** تقسیمات:

د medial orbital کنار سره موازی olfactory sulcus موقعیت لری ، کوم چې پکې د لومړي قحفي عصب پړسیدلي برخه چې د olfactory bulbs پنوم یادیږي ځاي لري. د نوموړی میزابی او د پورتنی کنار ترمنځ ساحه د rectus gyrus پنوم یادیږی. د orbital surface پاتی برخه د H شکله میزابی په وسیله په ant orbital gyrus، post orbital gyrus، medial orbital gyrus او lateral orbital gyrus باندی ویشل کیږی.

د **tentorial surface** تقسیمات:

په دغه سطحه کی دوه میزابې موجودي دی چی انسی یی له collateral sulcus او وحشی یی له occipitotemporal sulcus څخه عبارت دی. د دغه مخ د temporal قطب په انسی برخه کی rhinal sulcus موقعیت لری او په نوموړی سطحه کی برامدګی ګانی عبارت دی له:

a- د Rhinal sulcus په انسی برخه کی د uncus پنوم ناحیه لیدل کیږی.

b- د collateral sulcus په انسی خواکی د parahippocampal gyrus پنوم متبارزه ناحیه لیدل کیږی.

c- د collateral sulcus په وحشی کی د tentorial surface کومه برخه چی موقعیت لری هغه د occipitotemporal sulcus په وسیله په انسی او وحشی occipitotemporal gyrus ویشل شویدی.

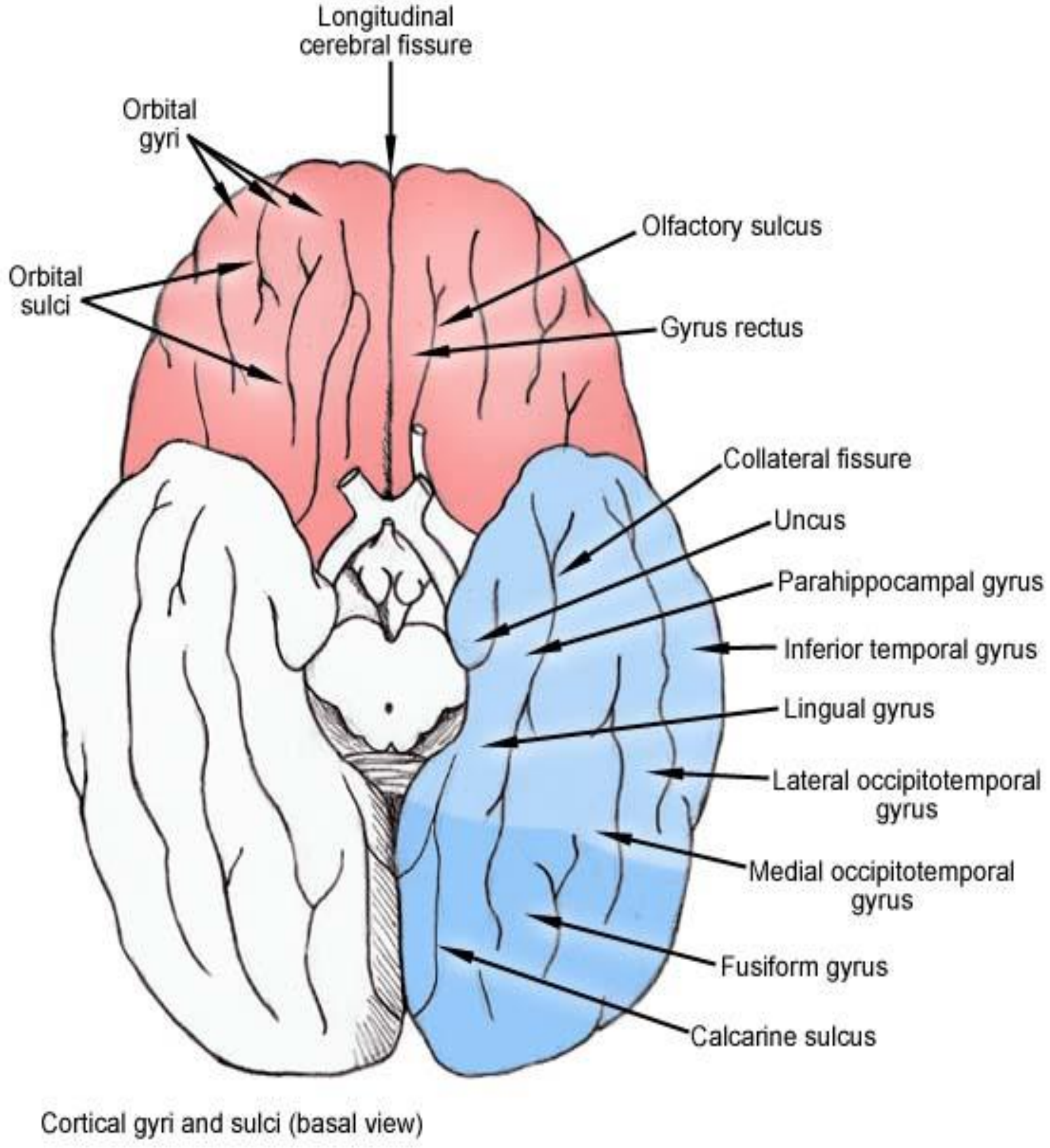

13-انځور: د سریبرل نیمه کري سفلي مخ او په هغه کې میزابې او موړې.

د سریبروم نیمه کرې د skull په منځ کې په مناسب ډول سره fit شویدي. فرانتل لوب په anterior cranial fossa کې قرار لري. د تیمپورال لوب قدامي برخه په middle cranial foss کې قرار لري. سره لدې چې posterior cranial fossa دماغي ساقه (brain stem) او cerebellum ته یې ځاي ورکړي، اوکسیپیتل لوب د دغه cranial foss د پاڅه قرار لري.

د سریبروم په هره یوه نیمه کره کې دري اساسي ناحیې موجود دي چې عبارت دي له:

1- Cerebral cortex: د gray matter یوه سطحي طبقه ده چې په تازه دماغ کې خاکستري رنګ سره لیدل کیږي.

2- داخلي white matter یوه متکاثفه کتله.

3- قاعدي هستې (basal nuclei) چې په حقیقت کې د gray matter کوچني کتلات دي او د white matter په ژوره برخه کې موقعیت لري. مونږ دلته له هریو څخه په ترتیب سره بحث کوو.

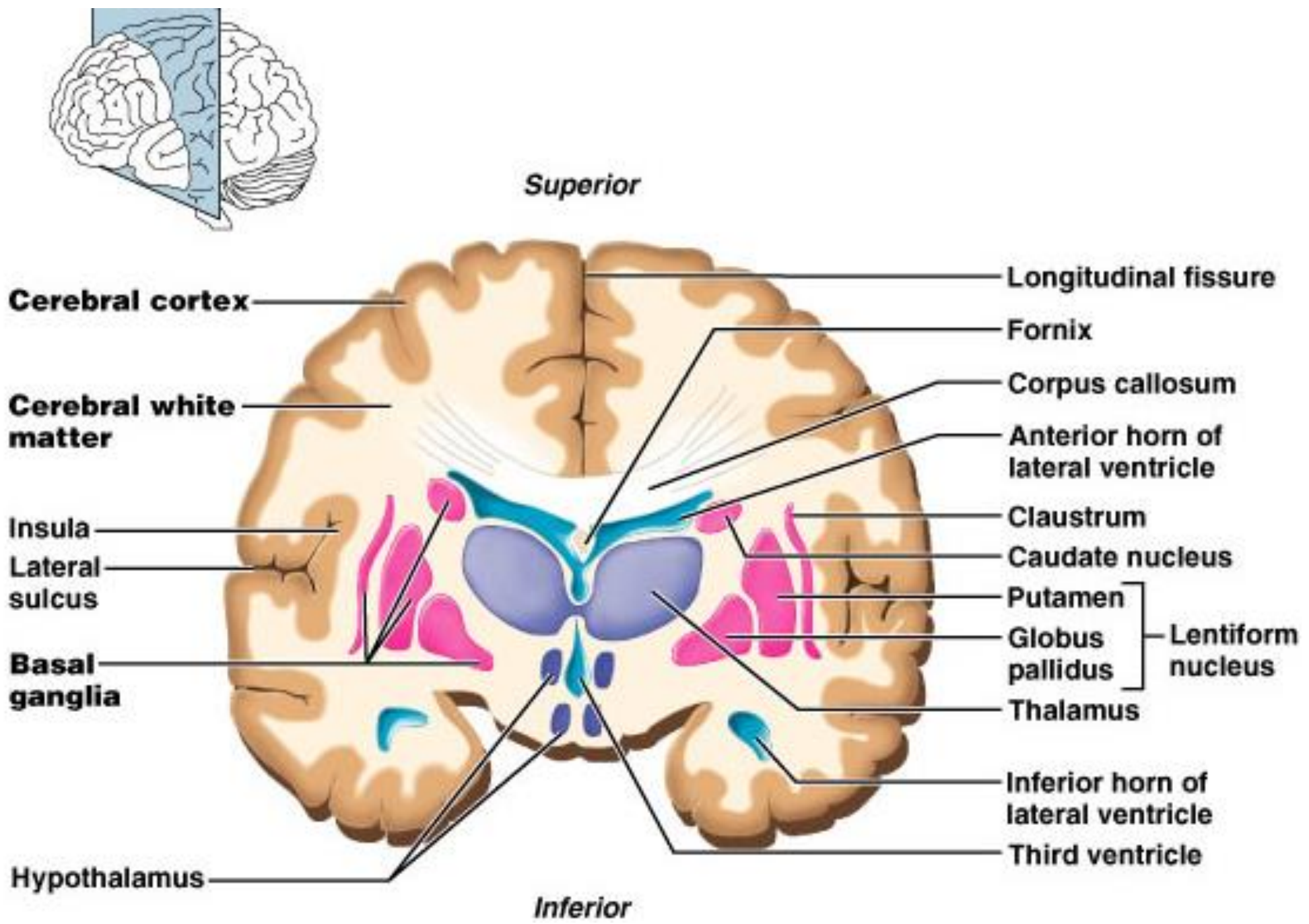

14-انځور: د سریبرل نیمه کرو په فرانټل مقطع کې کارتکس، white matter او قاعدوي هستې لیدل کیږي.

Cerebral Cortex

د سریبروم هره یوه نیمه کره د خارج څخه داخل خواته د gray matter یوه سطحی طبقه لری، کوم چی رنګ یی خاکستری او د cerebral cortex پنوم یادیږی. ددی طبقی لاندی د white matter یوه متکاثفه کتله قرار لری. قشر یا کارتکس له gray matter څخه ترکیب شویدي، د عصبي حجراتو د حجروي اجسامو، دندرایتونو، نیوروګلیا حجراتو او د ویني رګونو لرونکي دي (اما عصبي تارونه پکي نشته دي). سریبرل کارتکس تقریباً د 10 بیلیونو عصبي حجرات یا نیورونونه لرونکي دي، کوم چې په شپږو طبقاتو کې تنظیم شویدي. قشر 1.5-4 mm ضخامت لري او د ټول دماغ 40% جوړوي.کارتکس د وظیفی له پلوه د دماغ یوه اجراییوي (executive) برخه دي، چې مونږ ددي وړ ګرځوي چې ترڅو د خپل ځان او احساساتو څخه باخبر اوسیږو، افهام او تفهیم وکړو، ورځني پیښې او موضوعات په یاد ولرو او په یاد راوړو، په موضوعاتو باندي پوه شو او په ارادي توګه حرکات ترسره کړو. ځکه نو په cerebral cortex کی sulcui او gyri موجودیت، د نوموړی طبقی سطحه یي د سریبروم د نیمه کرو په تناسب دري چنده زیاد کړي دي، کوم چې تر 0.25 متر مربع پوري رسیږي.

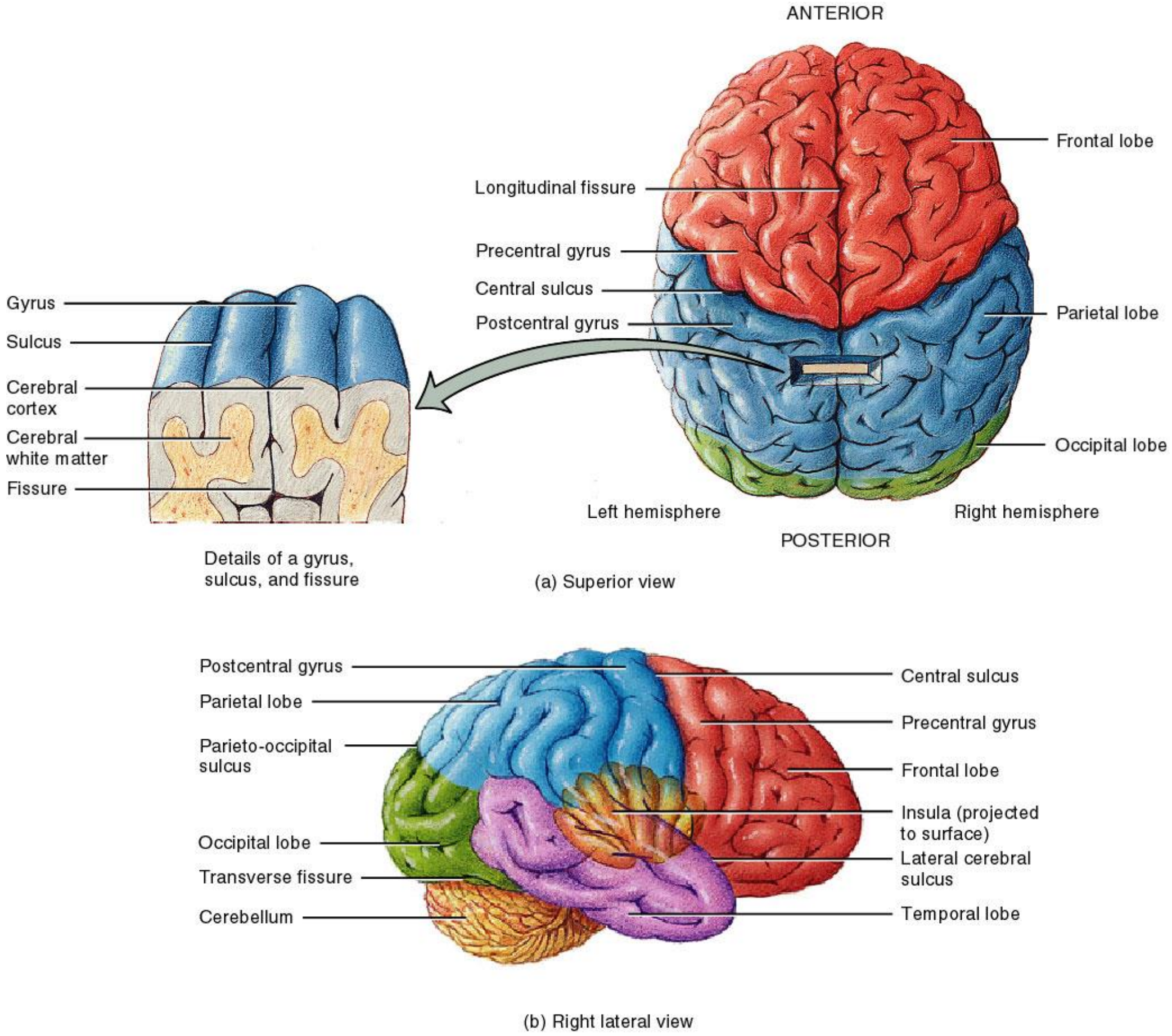

15-انځور: سرېبرل کارټکس او په هغه کې مورې او میزابې.

په cerebral cortex کې د عمده وظیفوي سیمو طبقه بندي

سیریبرل کارټکس د زیاد شمیر څېړنکو لخوا طبقه بندي او ویشل شویدي. تر ټولو معمول یې د brodmann's طبقه بندي څخه عبارت دي، کوم چې د عمل په ساحه کې ترینه ډیر کار اخیستل کیږي (16-انځور). brodmann's د کارټکس هره وظیفوي سیمه یې د شمیرو په وسیله په نښه کړې او هغه داسې فکر کوي چې هره یوه سیمه له بلې سیمې څخه د وظیفې له پلوه توپیر لري. د اناټومي له نظره دغه تعریف شوي سیمې د فزیالوجیک او پتالوجیک پروسو د مشخص کولو لپاره کارول کیږي. د کارټکس د یوې

وظيفوي سيمې د تخريب يا تنبې له کبله د هغې پوري اړوند په عضويت کې وظيفوي بدلونونه رامنځته کيداي شي، کوم چې زمونږ سره د کارټکس د هماغه وظيفوي سيمي د افت په تشخيص کې مرسته کوي.

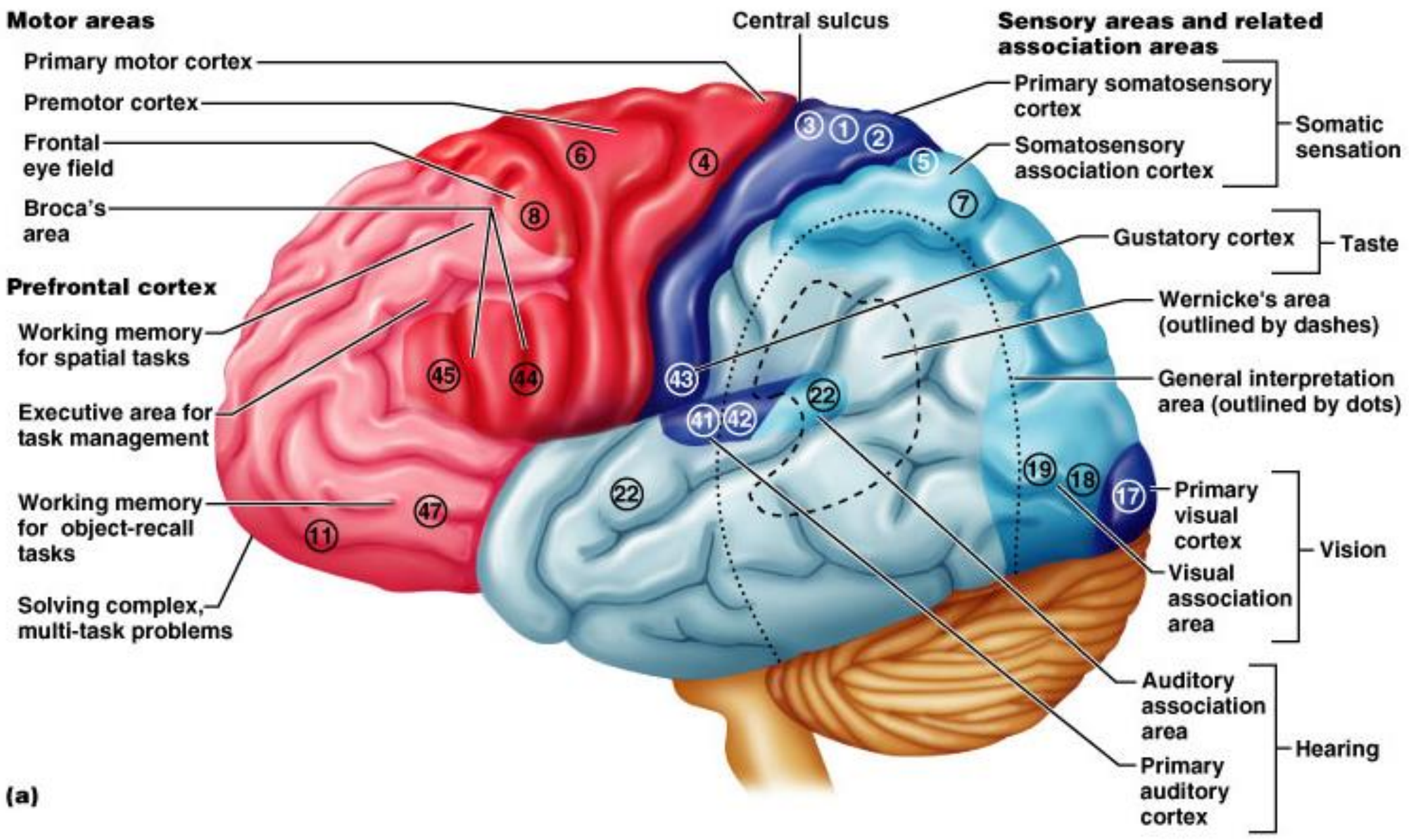

16-انځور: د سريبرل کارټکس وظيفوی او ساختماني ناحيې. د کين سريبرل نيمه کرې په جنبي منظره کې د سريبرل کارټکس وظيفوي ناحيې په متفاوتو رنګونو سره ښودل شوي.

مخکي لدي چې د کارتکس په وظيفوي سيمو باندي بحث وکړو، دا اړينه ده چې ترڅو د کارتکس په هکله لاندي عمومي معلومات ولرو:

1- په کارتکس کې دري ډوله وظيفوي سيمې موجودي دي، چې له حرکي ناحيې (motor areas)، حسي ناحيې (sensory areas) او association areas څخه عبارت دي. کله چې تاسي دغه وظيفوي سيمې مطالعه کوي نو هيڅکله حرکي او حسي کارتکس له حرکي او حسي نيورونونو سره غلط نه کړي. په کارتکس کې ټول نيورونونه بين البيني نيورونونه (interneuron's) دي.

2- په اساسي ډول سره د سريبروم هره يوه نيمه کره د وجود د مقابل (contralateral) خوا د حرکي او حسي وظايفو سره ارتباط لري.

3- سره لدي چې دواړه نيمه کرې د جوړښت له پلوه يو د بل سره متناسب يا انډول دي، اما د وظيفې له پلوه تر ډير اندازې پورې سره انډول ندي.

4- تر ټولو اړينه خبره خو دا دې چې د کارټکس هيڅ يو وظيفوي سيمه په يواځې توګه عمل نشي کولي، د هوښيارتيا او سلوک په تنظيمولو کې ټول کارټکس دخيل دي.

Brodmann's کارټکس په 52 وظيفوي سيمو باندي ويشلي چې مهمې سيمې عبارت دي له:

-1 Primary motor area (**Brodmann's area 4**): د کارتکس دغه وظيفوي سيمه د هريو cerebral hemisphere د فراټل لوب په precentral gyrus کې موقعيت لري. پدغه gyrus کې موجود اوږده نيورونونه چې ورته pyramidal cells ويل کيږي، مونږ ته ددي فرصت ورکوي چې ترڅو په شعوري توګه د خپل اسکليټي عضلاتو دقيق او ماهرانه ارادي حرکات کنترول کړو. د نوموړو حجراتو اوږده اکسونونه، چې نخاع شوکي ته خپريږي،د pyramidal tracts يا corticospinal tracts خورا لوي ارادي حرکي لارې (voluntary motor tracts) جوړوي. نور ټول ښکته کيدونکي (نازله) حرکي لارې (descending motor tracts) د دماغي ساقې (brain stem) له هستو څخه منشا اخلي او د دوه يا زياتو نيورونو نو د ځنځيرنو لرونکي دي. په precentral gyrus کې د وجود د ارادي غړو حرکي مراکز يو له بل څخه په يوه فاصله کې قرار لري (لکه د پښو لپاره حرکي مرکز په يوه برخه کې او د لاسونو لپاره په بله برخه کې قرار لري، چې دغه ترتيباتو ته somatotopy ويل کيږي. په(A-17او B انځورونو) او (18-انځور)کې د وجود کنترولونکي مراکز په precentral gyrus کې په معکوس ډول سره

لیدل کیږي، داسي چې د سر کنترولونکي مرکز د primary motor ساحې په سفلي وحشي نهایت کې او د پښو د ګوتو کنترولونکي مرکز په علوي انسي نهایت کې قرار لري.

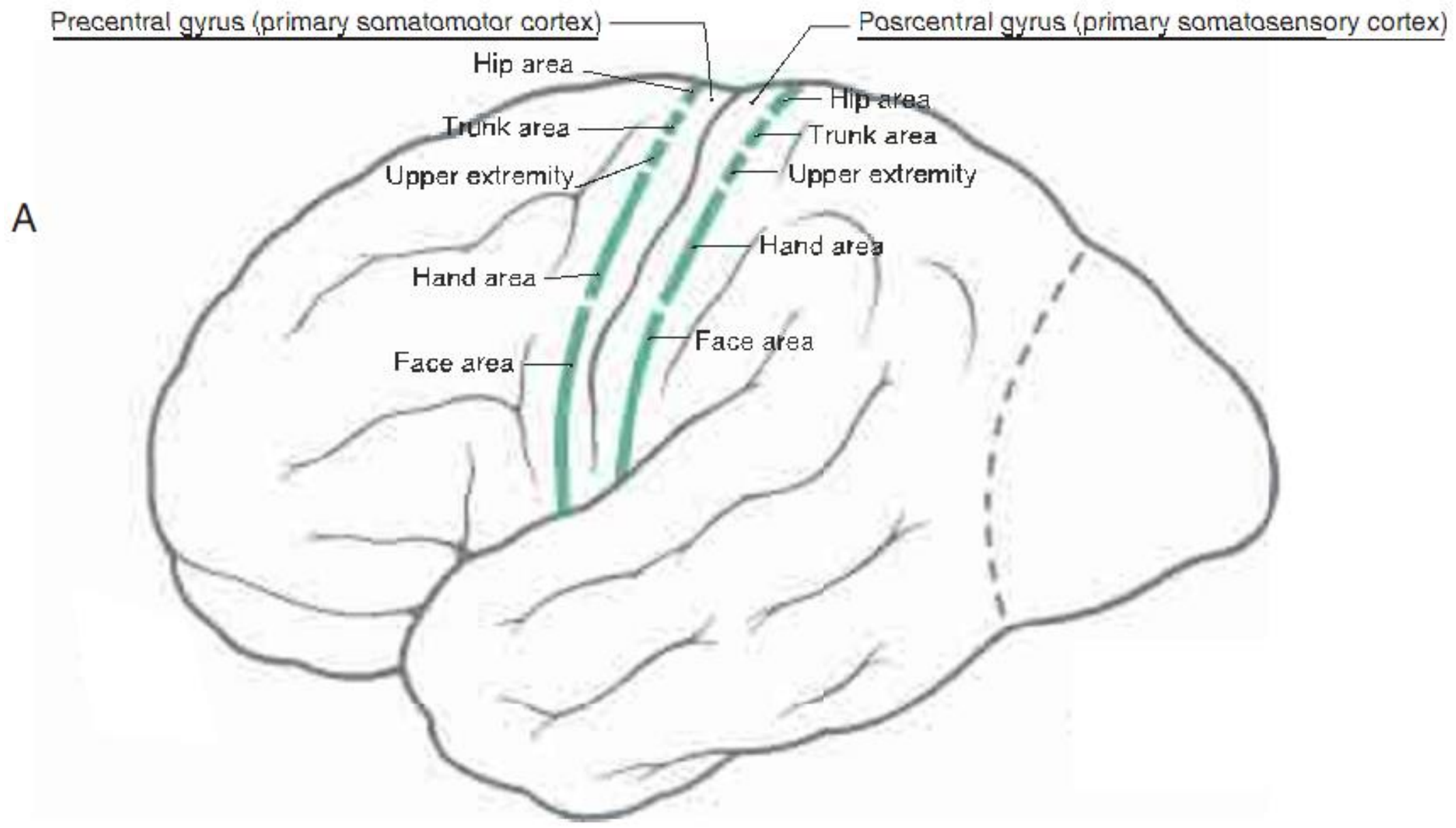

17- انځور A: د سریبرل نیمه کرې په جنبي منظره کې د primary somatomotor او primary somatosensory وظیفوي ناحیو somatotopic تنظیم ښیي.

په عمومي ډول سره precentral gyrus په دري برخو ویشل کیدلي شي: داسي چې په 1/3 وحشي برخه کې د مخ کنترولونکي مرکز، په 1/3 منځني برخه کې د لاس او علوي نهایت کنترولونکي مرکز او په 1/3 انسي برخه کې د تنې او hip کنترولونکي مرکز قرار لري. د سریبروم په نیمه کرو کې حرکي مراکز په contralateral ډول سره د وجود د ارادي غړو حرکي دندې کنترولوي، یعني د ښي نیمه کرې حرکي مراکز د وجود د کیڼ نیمایي برخې او د کیڼ نیمه کرې حرکي مراکز د وجود د ښي نیمایي برخې حرکي دندې کنترولوي. کچیري د یوي نیمه کرې حرکي مرکز په افت باندي اخته شي نو د وجود په مقابل خوا کې د عصبي نقیصې (neurologic deficits) لامل کیږي.

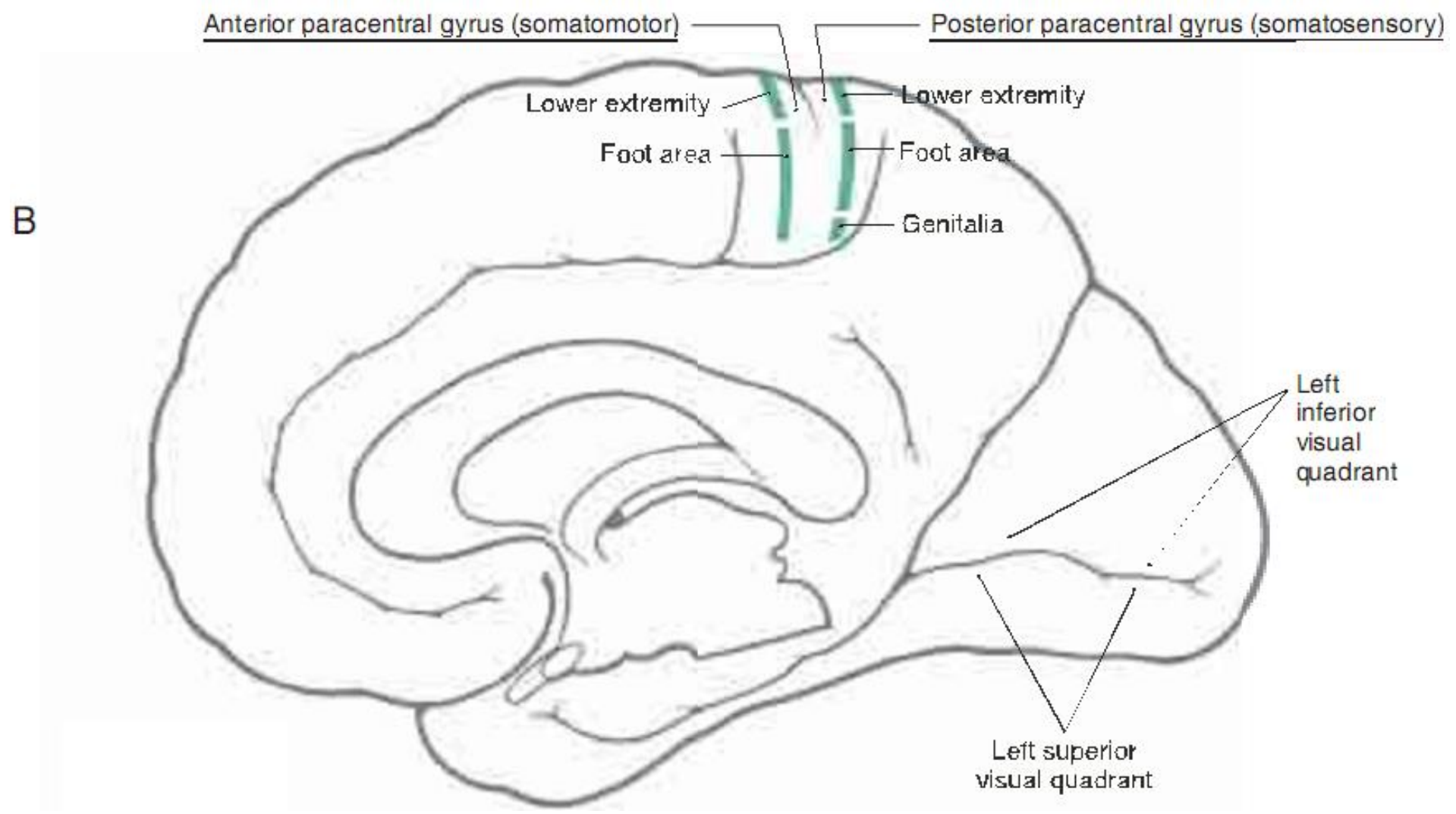

- 17-انځور B: د سریبرل نیمه کرې په انسي منظره کې د primary somatomotor او primary somatosensory وظیفوي ناحیو somatotopic تنظیم ښیي.

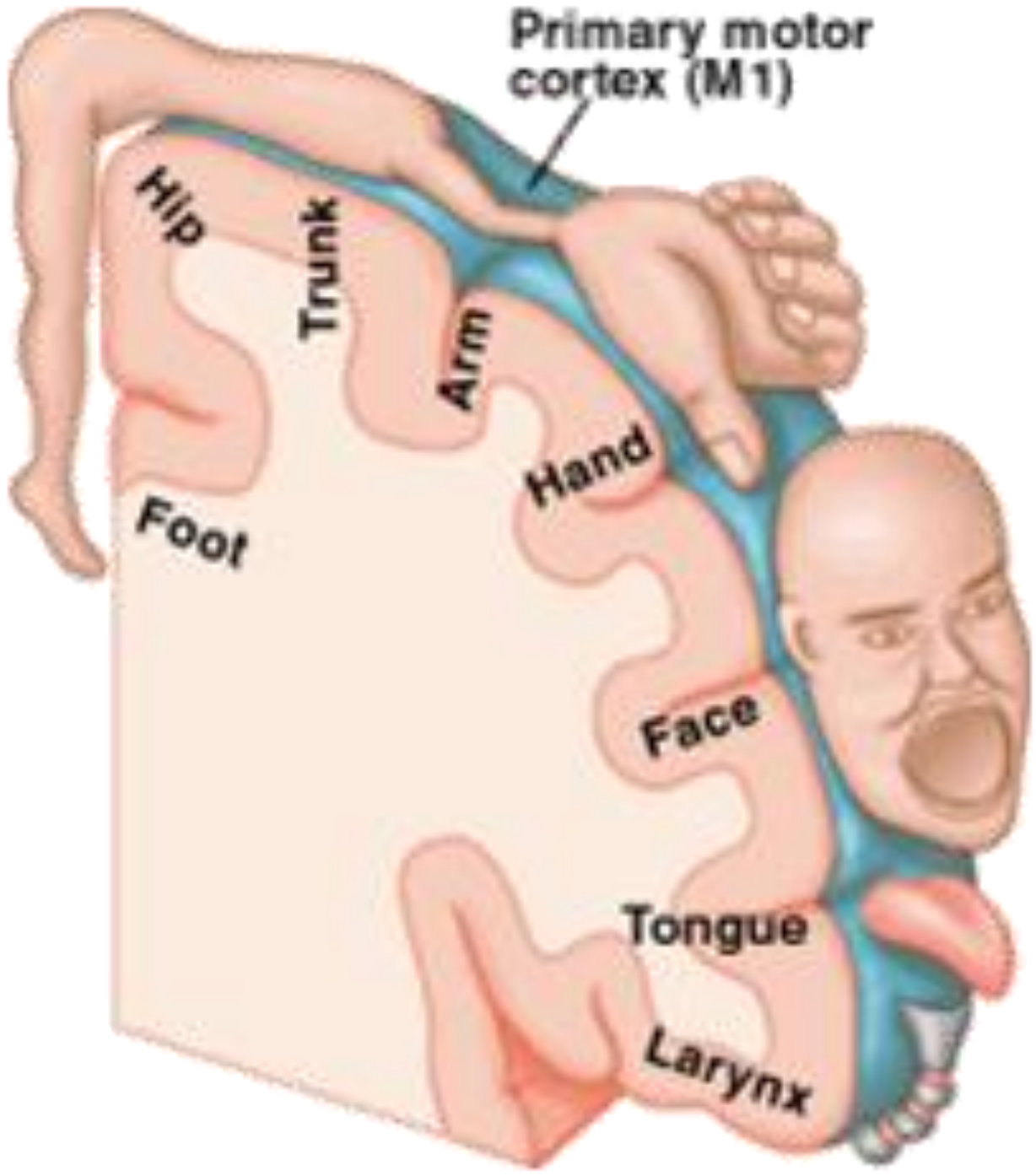

18- انځور: د سریبرل نیمه کرې په پرایمري موتور کارټکس کې د وجود کنترولونکي مراکز په معکوس ډول سره لیدل کیږي.

2- **Premotor area** (**Brodmann’s area 6**): په فرانټل لوب کې فقط د precntral gyrus په مخه کې موقعیت لري. د کارتکس دغه سیمه هغه حرکات چې تکراریدونکي وصف لري او له زده کړي وروسته په مهارت سره ترسره کیږی کنترول کوي. لکه په کمپیوتر کې د جملاتو ټایپ کول او د موسیقي د آلاتو غږول. Premotor cortex پرایمري موتور کارتکس ته د فعال کونکي سیالو (activating impulses) په لیږلو سره، د متعددو عضلي ګروپونو حرکات په یو وخت کې یا هم په پرله پسي ډول سره تنظیم کوي. په حقیقت کې دغه سیمه د هغو حرکي دندو لپاره د حافظې بانک بلل کیږی کوم چې په مهارت سره تر سره کیږی. داسي ښکاري چې نوموړي سیمه پلان شوي حرکات هم کنترول کوي.

3- **Broca’s area**: د بروکا سیمه په فرانټل لوب کې د premotor د سیمې د ښکتني برخې په مخه کې موقعیت لري او د brodmann’s په تقسیماتو کې د کارتکس 44 او 45 مې سیمې په برکي نیسي. د بروکا په هکله له ډیرې اوږدې مودې راهیسي داسي فکر کیږي چې:

a- دا یواځي په یوه سریبرل نیمه کره کې (معمولاً په کیڼ نیمه کره کې) موجود وي.

b- دا د خبري کولو یو خاص حرکي ساحه ده، د هغو عضلاتو حرکات تنظیم کوي کوم چې د خبرو په کولو کې رول لري. د PET scan سره تر سره شوي نوي تحقیقات ښیي، کله چې مونږ د خبري کولو لپاره اماده ګې نیسو او حتي د خبري کولو سر بیره کله چې مونږ د ارادي حرکاتو د ترسه کولو لپاره پلان نیسو نو بروکا په دغه وختونو کې هم فعاله کیږي.

4- **Frontal eye field** (**Brodmann’s area 8**): دغه حرکي سیمه د سریبرل نیمه کرې په فرانټل لوب کې د premotor سیمې په مخه کې د بروکا څخه پورته په middle frontal gyrus کې موقعیت لري. دغه سیمه د سترګو ارادي حرکات کنترول کوي.

کلینکي تړاونه:

د حرکي مراکزو مخرش افات د seizures لامل کیداي شي، کوم چې د محراقي رپیدني (focal twitching) په ډول پیل او د لویو عضلاتي ګروپونو د اخته کیدلو لپاره خپریږي (jacksonian epilepsy). کیداي شي چې ورسره د شعوري حالت تغیرات او د اختلاج څخه وروسته سستي یا فلج هم موجوده وي. د حرکي کارټکس (area 4) تخریبي افاتو له کبله د وجود د مقابل خوا (contralateral side) د اغیزمن شوي عضلاتي ګروپونو د نرم فلج (flaccid paresis or paralysis) لامل ګرځي. کچیرته area 6 لمینځه تللي وي نو د spasticity د پیښیدلو چانس ډیر دي.

د پرایمري موتور د مشخصو وظیفوي برخو د تخریب (مثلاً د stroke له کبله) په نتیجه کې د وجود هغه عضلات فلج کیږي کوم چې د نوموړ وظیفوي برخو په وسیله کنترول کیږي. کچیري افت په ښي نیمه کره کې وي نو د وجود د کین خوا فلج منځته راځي. یواځي ارادي کنترول ضایع کیږي اما سره لدي هم عضلات په عکسوي ډول سره تقلص کوي.

د premotor او یا د هغې د یوې برخې تخریب په نتیجه کې هغه حرکات چې په مهارت سره ترسره کیږي او د کارتکس د دغې سیمې په وسیله پروګرام کیږي ضایع کیږی، اما عضلې مقویت او د ځانګړو انفرادي حرکاتو تر سره کیدل نه ضایع کیږي.

د مثال په ډول سره، کچیري د premotor ناحیه چې د کمپیوټر پر keyboard باندي ستاسو د ګوتو حرکات کنترول کوي تخریب شي، نو تاسي نه شي کولي چې په معمول سرعت سره چې پخوا مو موضوعات ټایپ کول وکړي، خو بیاهم کولي شي چې د خپل ګوتو په وسیله ورته حرکات ترسره کړي.

د دغه ناحیو په مخه کې، prefrontal cortex د dorsomedial او ventral anterior تلاموس او د limbic سیستم سره پراخ متقابل اړیکي لري. دغه association ناحیه د ځو

حسي multimodal association ناحیو څخه معلومات تر لاسه او هغوي یولاس کوي.

prefrontal کارټکس د اجراییوي دندو په کارولوکې، پلانولوکې، او د توافق ورکونکی اعمالو په پیل کولو کې، نتیجه لرونکي اعمال او هغه اعمال چې ترسره کول لومړیتوب لري او په سلوک کې رول لري.

کله چې prefrontal ناحیې ټپې شي (د مثال په ډول، د تورمور یا د سر ټپ (head trauma) له کبله)، نو ناروغ کیداي شي چې apathetic شي (په ځینو پیښو کې بي حرکت او چوپ یا mute حالت پیدا کوي) یا هم ټولنیز شفقت او عاطفه د لاسه ورکړي او قضاوت کول یي هم خراب شي.

حسي ناحیې (Sensory areas)

دا په سریبرل کارتکس کې له هغه ناحیو څخه عبارت دي کوم چې په ترڅ کې یو شخص کولي شي چې په شعوري ډول سره د خپل له حسیت څخه با خبر وي. حسي ناحیې په parietal، insular، temporal او occipital لوبونو کې موجود دي. دغه ناحیې عبارت دي له:

1- **Primary somatosensory cortex**: دغه حسي ناحیه د parietal lobe په postcentral gyrus کې، فقط د primary motor cortex شاته موقعیت لري (bradmann's areas 1-3). په دغه gyrus کې موجود نیورونونه په پوستکي کې د عمومي (سوماتیک) حسي اخذو څخه او په اسکلیټي عضلاتو، بندونو او اوتارو کې له proprioceptors (د موقعیت یا وضعیت حس کوونکي اخذو) څخه معلومات تر لاسه کوي. دغه نیورونونه بیا د وجود کومې برخې چې تنبې شویدي تشخیص کوي، چې دغه وړتیا ته spatial discrimination ویل کیږي. په ښۍ نیمه کره کې نوموړي حسي ناحیه د وجود د کیڼ نیمایي برخې څخه حسي سیالې تر لاسه کوي. په postcentral gyrus کې د وجود حسي مراکز لکه د primary motor cortex په شان

معکوس لیدل کیږي. د حسي کارتکس اندازه چې د وجود د یوې ناحیې لپاره مختص شویدي د نوموړي ناحیې حساسیت پوري اړه لري (کوم چې هغه ځومره حسي اخذي یا ریسیپتورونه لري). په انسانانو کې د مخ (مخصوصاً د شونډو) او د ګوتو د ځوکوحساسیت د وجود د نورو برخو په پرتله ډیره دې. نو لدي کبله د دوي حسي مراکز د somatosensory area دیره برخه جوړوي.

کلینکي تړاونه:

د دغه ناحیې مخرش (پارونکي) افتونه د وجود په مقابل خوا (contralateral side) کې paresthesias (مثال په ډول، ویده والي یا numbness، مېږي میږي کیدنه یا tingling sensation او د ستنو د چوخیدنې احساس) پیدا کوي. د دغه ناحیې د تخریبي افاتو له کبله شخص د وجود په مقابل خواکې د دردناکې تنبې موقعیت او شدت د معلوم کولو قابلیت یي کمیږي.

2- **Somatosensory association cortex**: د کارتکس دغه سیمه فقط د primary somatosensory cortex شاته موقعیت لري او ورسره په پراخه پیمانه اړیکه لري (bradmann’s areas 5-7). د دغې ناحیې عمده وظیفه دا دي چې ور پوري اړوند حسي سیالي (لکه د حرات، تماس، فشار حسي سیالې) چې د primary somatosensory cortex له طریقه ورته رسیږي یوځاي کوي ترڅو د یو شي چې محسوس کیږي پیژندنه یي وشي. لکه د یو شی سایز، قوام، جوړښت او داسي نور. د مثال په ډول سره، کله چې تاسي خپل لاس جیب ته دننه کړي نو ستاسي somatosensory association cortex د تیر شوي حسي تجربې ذخیر شوي حافظه مرور کوي ترڅو کوم شي، لکه کلی ګاني او سکې چې هلته احساس کوي وپیژني.

کچیرته د کارټکس دغه سیمه تخریب شي نو پداسي حالت کې بیا ماوف شخص نه شي کولي چې دغه شیان له لیدلو څخه پرته وپیژني.

3- **Visual areas**: د لید ساحه په دوه برخو باندي ویشل کیږي چې عبارت دي له:

a- **Primary visual cortex** (**Bradmann's area 17**): د کارټکس نوموړي ناحیه د اوکسیپټل لوب په خلفي څوکه کي لیدل کیږي، اما ډیره برخه یي د اوکسیپیټل لوب په انسي مخ کې د calcarian په میزابه کې ښخ شویدي. د لید دغه حسي ناحیه د سترګو د شبکیې څخه د لیدلو حسي معلومات تر لاسه کوي. د ښي نیمه کري primary visual cortex ته د کینې سترګي د شبکیې څخه معلومات رسیږي او د کینې نیمه کرې لپاره برعکس د ښي نیمه کري د ښي سترګي له شبکیې څخه حسي معلومات رسیږي.

b- **Visual association area** (**Bradmann's areas 18-19**): د کارټکس دغه ناحیه د اوکسیپیټل لوب ډیره برخه په بر کي نیسي او د primary visual cortex سره ارتباط لري. visual association area د دید د تنبهاتو (رنګ، شکل او حرکت) د تفسیر کولو لپاره د دید تیر شوي تجربې کاروي او پدي توګه مونږ د دي وړ ګرځوي چې ترڅو یو ګل یا د یو شخص څیره وپیژنو او دا احساس وکړو چې څه وینو.

کلینکي تړاونه:

د area 17 مخرش افات کولي شي ناروغ کې د ځلیدونکي رڼا، کمان رستم، ځلیدونکي ستورو او یا د ځلیدونکو کرښو په شان د لیدلو پوري مربوط خیالات (visual hallucinations) پیدا کړي. د دغه ناحیې تخریبي افاتو له کبله د مقابل خوا (contralateral side) د لیدلو د ساحې homonymous نقیصې پیدا کوي.

4- **Auditory areas**: د اوریدلو حسي ناحیې عبارت دي له:

a- **Primary auditory cortex** (**Bradmann's area 41**): پرایمري اودیتوري کارټکس د تیمپورال لوب په علوي کنار کې د lateral sulcus ترڅنګ موقعیت لري. په داخلي غوږ کې د غږ انرژي (sound energy) له کبله د اروېدلو اخذې (hearing receptors) تنبه او سیالې تولیدوي. نوموړي سیالې primary auditory cortex ته لیږدوي، چیري چې دوي د ځګوالي او ټیټوالي او موقعیت له نظره تفسیر کیږي.

b- **Auditory association area** (**bradmman's area 42**): د primary auditory area شاته موقعیت لري او د دغې ناحیې په وسیله د غږ د تنبې درک کیدلي شي، کوم چې مونږ یي د خبري کولو، د یوي چیغې، د میوزیک، د تندر، د غالمغال او داسي نورو په شان اورو. د تیرو وختونو کې د اوریدل شوو اوازانو حافظه دلته ذخیره کیږي.

c- **Sensory Speech Area of Wernicke**: دغه وظیفوي ناحیه د کین حاکم(dominant) نیمه کره کې، د sup temporal gyrus په خلفي یو پر دریمه برخه کې د area 22 شاته موقعیت لري. wernicke area د broca له ناحیې سره د عصبي تارونو د یو بنډل پوسیله وصل شوي چې ورته aracute fasciculus ویل کیږي، او په اوکسیپتل لوب کې د visual cortex څخه او په sup temporal gyrus کې د auditory cortex څخه عصبي تارونه تر لاسه کوي. د کارټکس دغه ناحیه د ژبې (language) د لیکلو او خبرې کولو په زده کړه کې مسولیت لري او شخص د دي وړ ګرځوي چې ترڅو، یوه جمله ولولي، هغه زده کړي او په لوړ اواز سره یي ووایي.

په سریبرل کارټکس کې wernicke ناحیه په حقیقت کې هغه ناحیه ده چې چیري چې سوماتیک، visual او اودیتوري association ناحیې سره یوځاي کیږي، ځکه نو باید دا د یو ډیر مهم ناحیې په حیث په یاد ولري.

کلینکي تړاونه:

په انسانانو کې د پرایمري اوډیتوري ناحیې د تخریش له کبله د بنګهار او غړمبهار احساس پیدا کیږي. د دغه ناحیې یو اړخیز افت له کبله یو لږ اندازه د اوریدنې ضیاع پیدا کیږي، اما دوه اړخیز افت یې په کوڼوالي منتج کیږي. په حاکم نیمه کره (dominant hemisphere) کې د area 22 د تخریب له کبله د pure word of deafness پنوم یو سنډروم (په کوم کې چې، ناروغ کلماتو باندې نه پوهیږي چې وواییې او اوریدنه نه ضایع کیږي) پیدا کیږي، کوم چې wernicke's aphasia هم ورته ویل کیږي.

5- **Olfactory (smell) cortex**: primary olfactory cortex د تیمپورال لوب د انسي اړخ په یوه کوچني سیمه کې چې د piriform lobe پنوم یادیږي موقعیت لري. د بویولو اخذې چې د پوزې جوف د علوی سطحې او sup nasal conchae په مخاطي غشا کې موجود دي نوموړي کارټکس ته د olfactory tract له لارې رسیږي، کوم چې په نتیجه کې شخص په شعوري ډول سره د مختلفو بویونو څخه خبریږي.

6- **Gustatory (taste) cortex**: دا په insula کې موقعیت لري او دلته د ذایقې نوعیت معلوم کیږي.

7- **Visceral sensory area**: د insula کارټکس د gustatory cortex شاته حشوي حسیتونه په شعوري ډول سره تشخیص کوي، لکه د معدې اوښتل او ناراحتي، د مثانې ډکیدنه او کله چې تاسي له ساه اخیستلو څخه وروسته هغه د یوې مودې لپاره په خپل سږو کې وساتي نو پدیصورت کې تاسي احساس کوي چې سږي به مو وچوي.

8- **Vestibular (equilibrium) cortex**: دا د موازنې په ساتنه کې رول لري او د insula په خلفي برخه کې ځای لري.

د primary visual cortex د تخریب په نتیجه کې وظیفوي ړندوالي رامنځته کیږي. برعکس، د visual association area د تخریب له کبله شخص لیدلي شي اما پدي باندي به نه پوهیږي چې څه ګوري.

Multimodal Association Areas

د association ناحیو په هکله مو چې تر اوسه مو څه ولوستل د ابتدایي (پرایمري) حسي یا حرکي کارټکس له یو ډول سره کلک اړیکه لري. د کارټکس ډیري برخې له متعددو حسي غړو څخه حسي سیالي تر لاسه او د هغوي ځواب متعددو ناحیوته لیږدوي. دغه ناحیوته multimodal association areas ویل کیږي.

په عمومي ډول سره، حسي معلومات له حسي اخذو څخه مشخص primary sensory cortex ته، له هغه ځایه بیا sensory association cortex ته او وروسته multimodal association cortex ته جریان مومي. multimodal association cortex مونږ ته ددي فرصت ورکوي چې ترڅو له رسیدلي معلوماتو څخه مفهوم واخلو، د اړتیا په صورت کې هغه له یاده کړو، له پخوانیو تجربوسره یي شریک کړو او تصیمم ونیسو چې څه باید وکړو.

د مثال په ډول، د بیوشیمي په لابراتوار کې ستاسي له لاسه د اسیدو بوتل پر ځمکه غورزیږي او یو څه مقدار یي په تاسو باندي شیندل کیږي هم. نو تاسي د وارخطایي او ویري له احساس سره یوځاي د بوتل مات شوي ټوټې ګوري، د ماتیدلو غږ اوري، په پوستکي کې د سوزش احساس کوي او د اسیدو بخار بوي هم بوي کوي. دغه ټول ځانګړي احساسات په multimodal association ناحیو کې سره یوځاي کیږي. د دي په پایله کې primary motor او pre motor کارټکس ستاسي سفلي اطراف په حرکت راوړي چې ترڅو امن ځاي ته ځان ورسوي. Multimodal association ناحیې په دري برخو باندي ویشل شویدي، چې عبارت دي له:

1- **Anterior association area**: دغه برخه په فرانټل لوب کې موقعیت لري او دغې برخې ته prefrontal cortex هم ویل کیږي. دا تر ټولو مهمه برخه بلل کیږي. دغه برخه د عقل او هوښیارتوب، د مغلق مسایلو په زدکړه کې، په یاد راوړلو کې او په شخصیت او سړیتوب کې دخیل دي. دا working memory لري کوم چې د مفکورو د پیدا کولو، د قضاوت، استدلال او د پلانونو د نیولو لپاره اړینه ده.

2- **Posterior association area**: دا د کارټکس یوه لویه ناحیه ده کوم چې د پاریتل، تیمپورال او اوکسیپیټل لوبونو ځینې برخې په بر کې نیسي. د کارټکس دغه ناحیه د نښو او څیرو په پیژندنه کې مهم رول لري او زیاتره برخې یې (د wernicke's area په شمول) په لیکل او د ژبې په محاوره کې مهم رول لري.

3- **Limbic association area**: د کارټکس په دغه سیمه کې cingulat gyrus، prahippocampal gyrus او hippocampus شامل دي او د limbic system یوه برخه جوړوي. Limbic association area د احساس او هیجان په پیدا کولو کې مهم رول لري. د اسیدو په پورتني مثال کې دا د اسیدو د بوتل له لویدلو سره په شخص کې د ویري او وحشت احساس پیدا کوي. نوموړي پیښنه په hippocampus کې حفظ کیږي چې ترڅو تاسي په یاد ولري.

Cerebral White Matter

لکه څنګه چې مخکې یادونه وشوه د سریبروم هره یوه نیمه کره له دري بنسټیزو برخو څخه تشکیل شوي، کوم چې له cerebral cortex څخه په تفصیل سره یادونه وشوه او دا دي له دوهمې برخې څخه یې چې د internal cerebral white matter څخه عبارت دي یادونه کوو. تر اوسه مو چې د دماغ په هکله کوم توضیحات تر لاسه کړي ورڅخه دا جوته کیږي چې په دماغ کې یوه پراخه ارتباطي شبکه موجود ده. د cortical gray matter لاندې موجود white matter د سریبروم وظیفوي ناحیو ترمنځ او د سریبرل کارټکس او د CNS سفلي مراکزو ترمنځ اړیکې برقراروي. White matter د myelinated عصبي

تارونو څخه چې عصبي بنډلونه او عصبي لارې (tracts) جوړوي تشکیل شویدي. دغه عصبي تارونه او لارې نظر پدي چې دوي په کوم جهت سره سیر لري په commissural، association او projection باندي تصنیف شویدي.

1- **Commissures**: له commissural (یا transverse) عصبي تارونو څخه تشکیل شویدي. دوي د سریبروم د نیمه کرو د کارټکس ورته وظیفوي ناحیې یو له بل سره نښلوي او پدي توګه دوي ور ګرځوي چې ترڅو خپله وظیفه په هم غږي سره تر سره کړي. تر ټولو غټترین commissure د corpus callosum څخه عبارت دي کوم چې، د جنبي بطیناتو د پاڅه د longitudinal fissure په منځ کې ژور موقعیت لري. ant commissure د سریبروم د نیمه کرو په orbital surfaces کې دواړه olfactory bulbs او د تیمپورال وظیفوي ناحیې سره نښلوي. Hippocampal commissure یا commissure of the fornix دواړو خواوو hippocompal gyrus سره نښلوي.

2- **Association (aracute) fibers**: نوموړي عصبي تارونه د سریبروم په عین نیمه کره کې د کارټکس مختلفي برخي سره نښلوي چې ترڅو په هماهنګي سره خپل دندې تر سره کړي. دوي په دوه برخو باندي ویشل کیږي چې عبارت دي له:

a. Short association fibers: دغه عصبي تارونه د سریبروم په یوه نیمه کره کې څنګ تر څنګ gyrus یو د بل سره نښلولي.

b. Long association fibers: نوموړی عصبی الیاف د cerebral cortex هغه gyrus چی یو له بل څخه لری قرار لري نښلوی.

3- **Projection fibers**: دا هغه عصبي تارونه دي کوم چې، کارټکس د د ماغ ښکتني برخو او د نخاع شوکي سره نښلوي. همدارنګه دوي کارټکس د عصبي سیستم له پاتي برخو او د وجود د اخذو (receptors) او effector غړو سره تړي.

Projectional عصبي تاورنه د commissural او association عصبي تارونو (چې په مستعرض ډول سره سير لري) برعکس په اعمودي ډول سره سير کوي.

projection عصبي تارونه د نوعيت له نظره ځيني afferents او ځيني يي efferents دي. د نوموړي عصبي تارونو يو ډير برجسته مثال د corticospinal tracts يا pyramidal tracts څخه عبارت دي، کوم چې کارټکس د نخاع شوکي سره نښلوي.

همدارنګه د afferents projection fibers له نوعي څخه يي genculocalcarine radiation د lateral geniculated body څخه چې د تلاموس په خلفي نهايت کې قرار لري پيل او په اوکسيپيتل لوب کې calcarine cortex ته رسيږي، auditory radiation د medial geniucalted body څخه چې د تلاموس په خلفي نهايت کې قرار لري پيل او په تيمپورال لوب کې auditory cortex ته رسيږي او thalamic radiation چې د تلاموس د هستو څخه د سريبرل کارټکس مخصوصو ناحيو ته رسيږي نور مهم مثالونه يي بلل کيږي. Efferent projection عصبي تارونه له کارټکس څخه پيل کيږي او تلاموس، brain stem او نخاع شوکي ته رسيږي.

Corpus Callosum

Corpus callosum د myelinated او unmyelinated عصبي تارونو څخه تشکيل شوي، له يو غټ commissure څخه عبارت دي کوم چې longitudinal fissure په کراس کولو سره د سريبروم دواړه نيمه کرې سره نښلوي. corpus callosum د سريبروم د دواړو نيمه کرو د کارټکس ورته وظيفيوي ناحيې په استثني د تمپورال لوب د سفلی او قدامی برخو څخه کوم چی د ant commissure پوسيله سره نښلول شويدي نښلوی (19 او 20 – انځورونه).

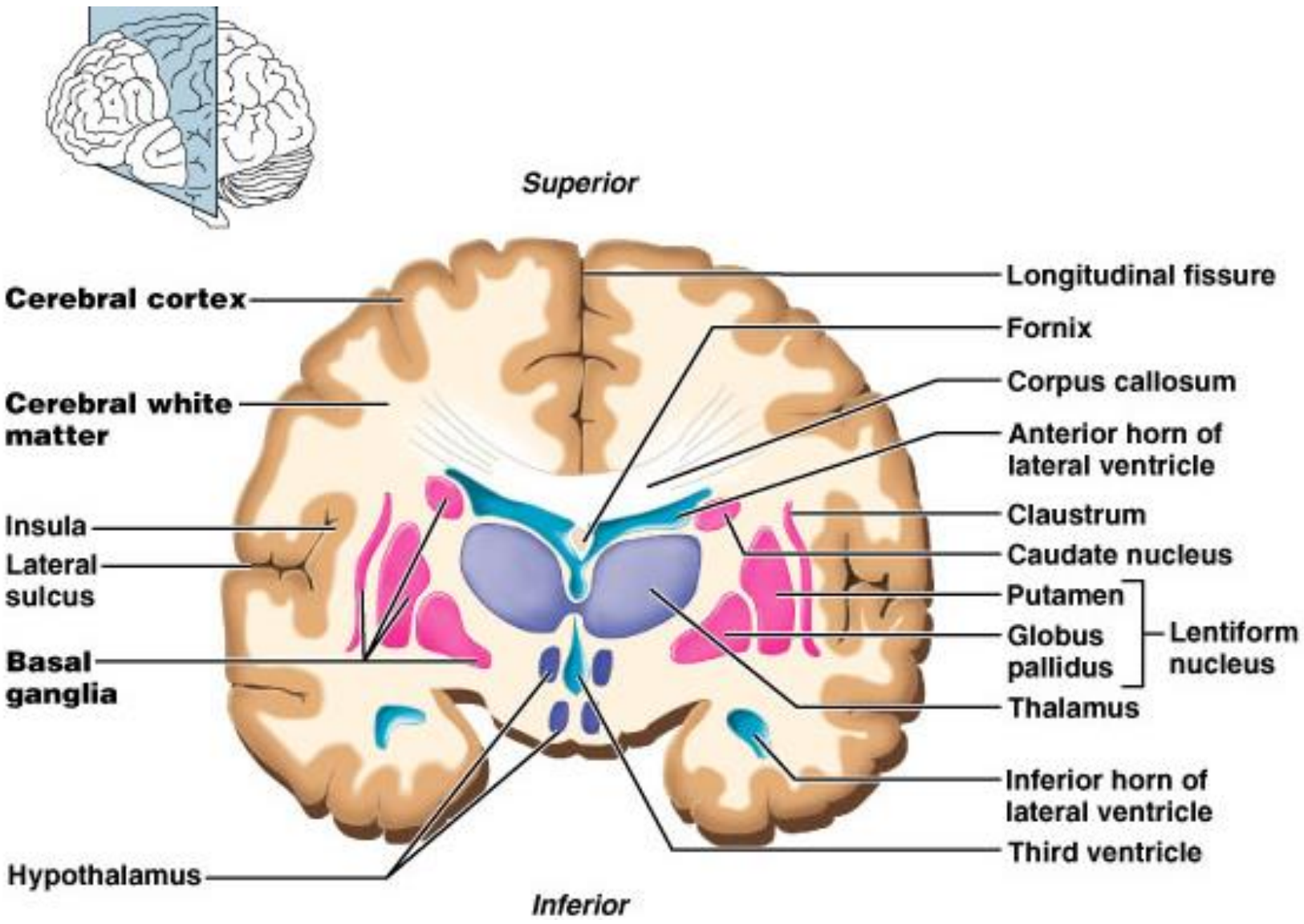

19-انځور: د سریبرل نیمه کرو په فرانټل مقطع کې کارتکس، white matter او corpus callosum، fornix او internal capsul او قاعدوي هستې لیدل کیږي.

Carpus callosum دری برخې لري چې عبارت دي له (20-انځور):

1- **Genu**: دا د corpus callosum د قدامی نهایت څخه عبارت دی چې د دماغ د frontal pole څخه څلور سانتیمتر شاته واقع شویدی. نوموړی برخه په قدام کی د ant cerebral art سره او په خلف کی د lat ventricle د ant horn سره مجاروت لری.

2- **The body**: د corpus callosum دغه برخه د genu او splenium ترمنځ موقعیت لری. د جسم پورتنی مخ د ant cerebral art او د falx cerebri سره او ښکتنی مخ يي د جنبی بطین د مرکزی برخې چت جوړوی.

3- **The splenium**: د carpus callosum د خلفی نهایت څخه عبارت دی کوم چی د دماغ د occipital pole څخه شپږ سانتیمتر مخي ته د منځني دماغ پر سر موقعیت لری. د دغی برخی سفلی سطحه د دریم بطین د telachroedea، pineal body، pulvinar او د midbrain د tectum سره مجاورت لری. علوی سطحه یی

د great cerebral vein، straight sinus او د tentorium cerebelli د ازاد کنار سره مجاورت لری.

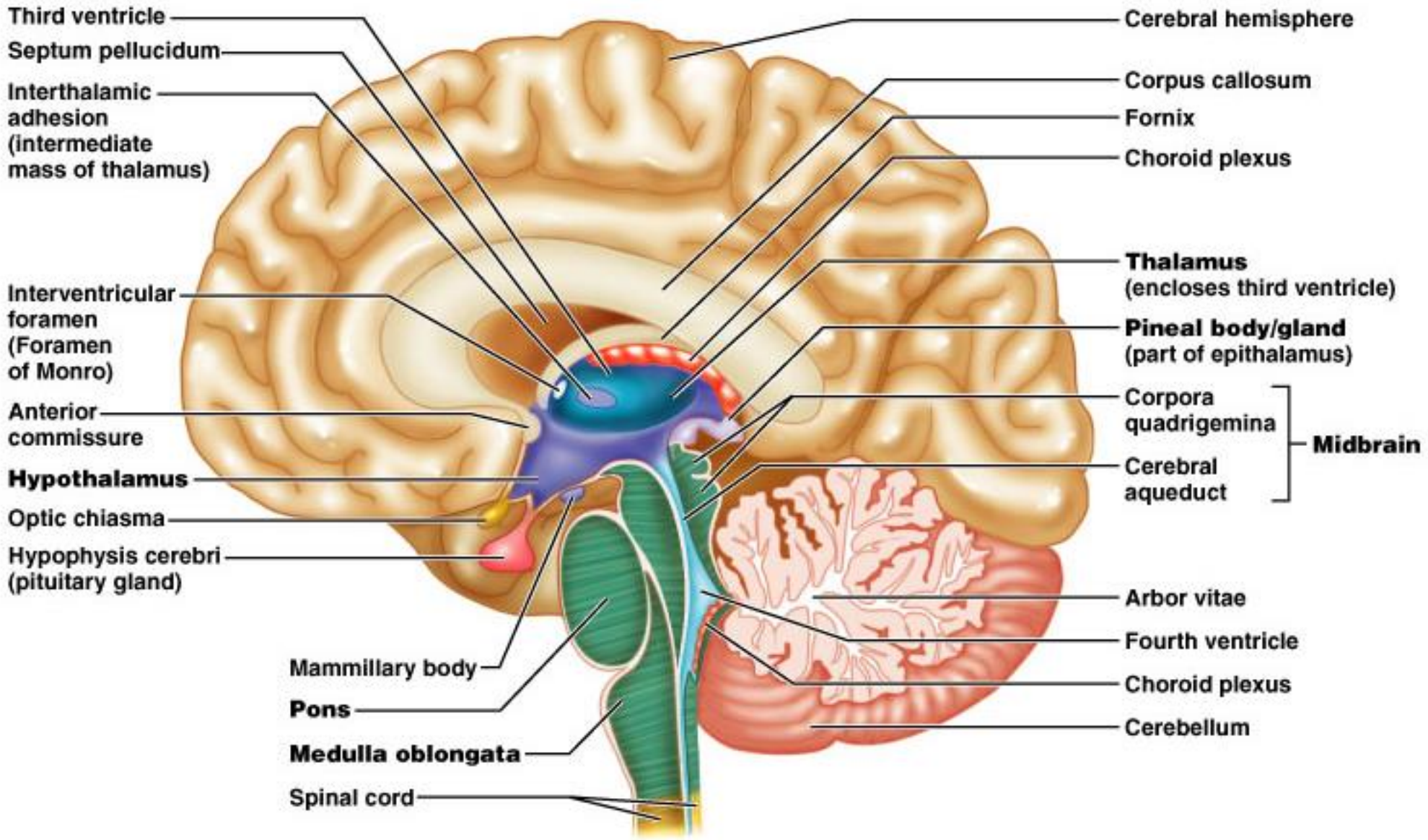

20-انځور: د دماغ په mdian sagital مقطع کې white matter (corpus callosum، fornix او anterior commissure) لیدل کیږي.

Internal Capsule

دا د myelinated عصبي تارونو یوه پلنه فیتې څخه عبارت دي کوم چې caudate nucleus د linteform nucleus او تلاموس څخه بیلوي. Internal capsule د یوې قدامي نهایت او د یوې خلفي نهایت څخه تشکیل شویدي. دا په عرضاني مقطع کې د V د توري په شان لیدل کیږي کوم چې څوکه (genu) یي انسي خواته متوجه دي (21،22-انځورونه).

د internal capsule قدامي نهایت (anterior limb) یي lentiform هسته د caudate هستې څخه بیل کوي. دا د coritcothalamic او د thalamocortical تارونو لرونکي دي کوم چې د lateral thalamus neuclus او د فراتتل لوب کارتکس سره نښلوي.

خلفي نهايت (posterior limb) يي چې د تلاموس او lentiform nucleus ترمنځ موقعيت لري، د ascending او descending لويو عصبي لارو لرونکي دي. corticospinal tract او corticobulbar tract د خلفي نهايت په قدامي نيمايي برخه کې سير کوي.

د internal capsule يوه برخه د lentiform هستې شاته قرار لري چې د retrolentiform part پنوم او يوه برخه يي د نومړي هستې لاندې قرار لري چې د sublentiform part پنوم ياديږي.

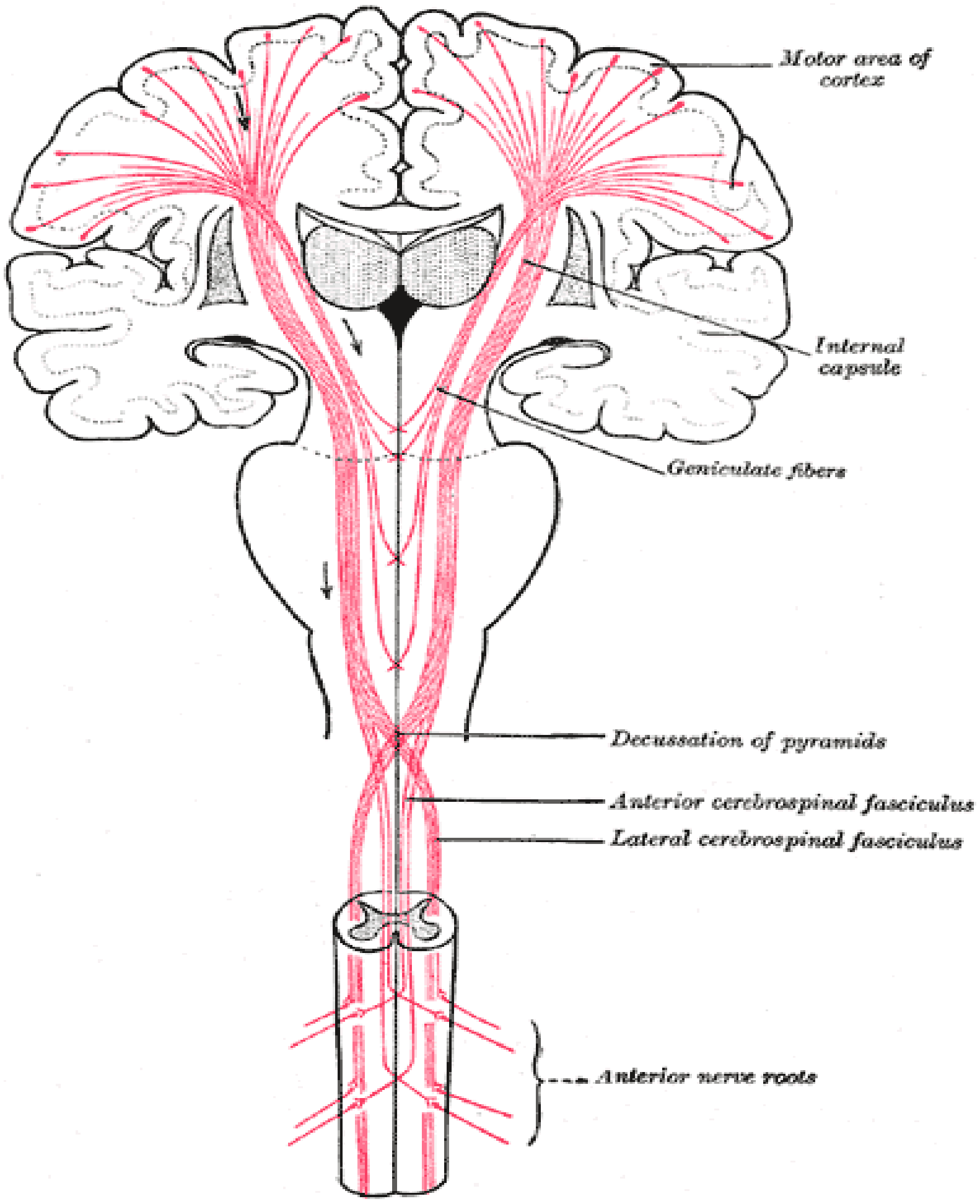

21- انځور: internal capsule.

Internal capsule د middle cerebral art او د ant cerebral art د څانګو پوسیله اروا کیږي. Lenticulostriate شریانی څانګی چی د middle cerebral art څخه منشا اخلی د internal capsule ډیره برخه اروا کوی نوموړی شریانی څانګی په هغه کسانو کی چی په chronic hypertension باندی مصاب دی د تنګوالی لپاره مساعد دی او کیدای شی چی د وړوکی punctuate infarction سبب شی او یا هم د رپچر وکړی او intraparenchymal خونریزی منځته راشی.

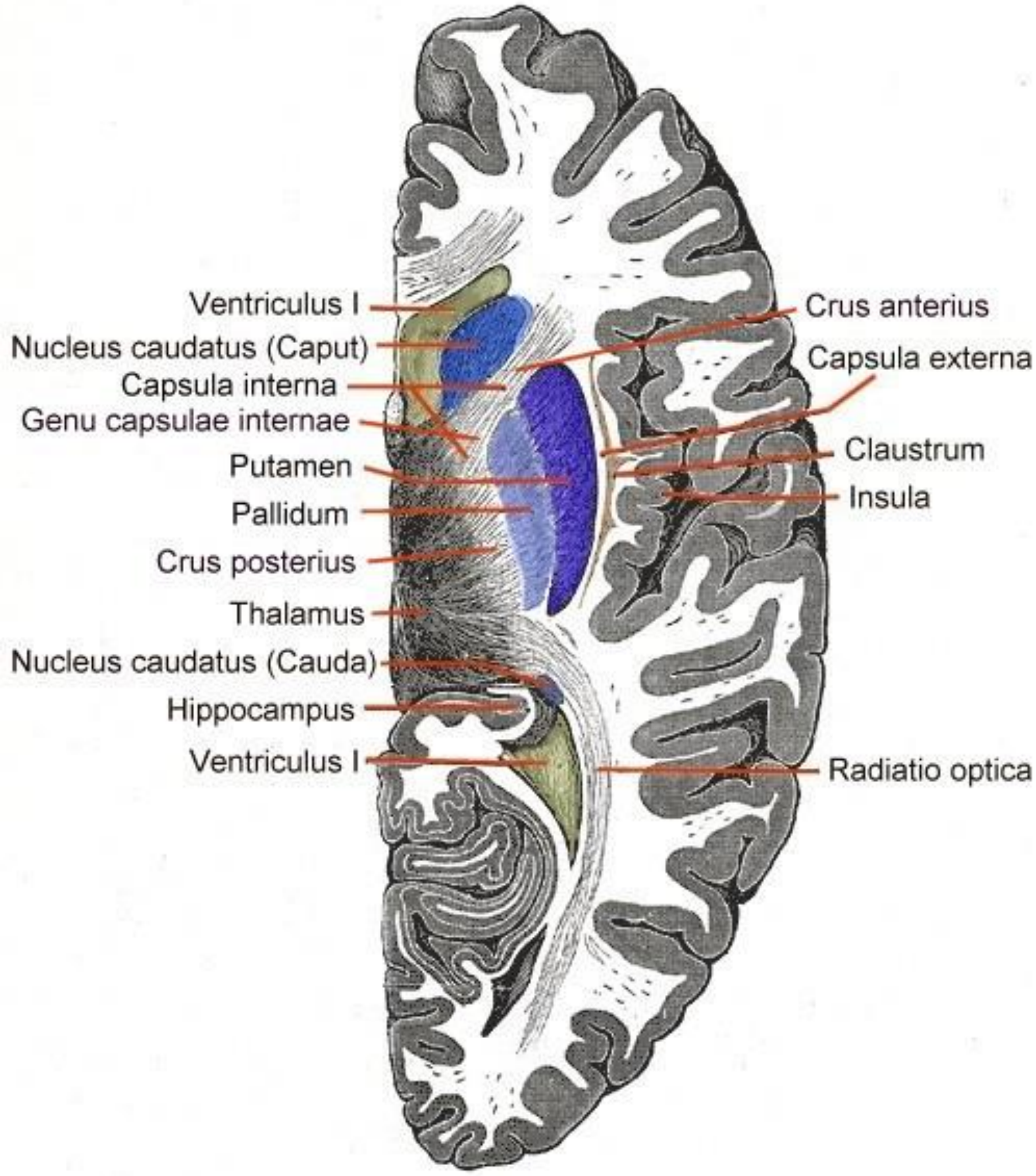

22-انځور: د سریبرل نیمه کرې مستعرض مقطح کې internal cpsule لیدل کیږي.

له حرکي کارټکس څخه عضلاتو ته او له پوستکي څخه حسي کارټکس ته د سګنالونو انتقال:

حرکی سګنالونه له حرکي cortex څخه نخاع شوکی ته په مستقیمه توګه د corticospinal tract یا pyramidal tract له لاری او په غیر مستقیمه توګه د هغو متعددو فرعی لارو له طریقه رسیږي کوم چی د basal nuclei، cerebellum او د brain stem مختلفې هستي پکي شامل دي. حرکي سګنالونه کله چې نخاع ته ورسیږي نو لدي ځایه بیا عضلاتو ته د نخاعي اعصابو له لاري لیږدول کیږي او همدارنګه له پوستکي څخه حسي سګنالونه نخاع ته هم د نخاعي اعصابو له طریقه رسیږي کوم چې وروسته بیا لدي ځاي څخه حسي کارټکس ته د پایرامیدل ټرکټ له لاري لیږدول کیږي.

Corticospinal Tract یا Pyramidal Tract

د pyramidal tract عصبي تارونه د central sulcus په شاخوا کې له حسي حرکي (sensorimotor) کارټکس څخه منشا اخلي. تقریباً 55% تارونه یي په فرانټل لوب کې له 4 او 6 ناحیو څخه، 35% یي په پاریټل لوب کې له 3، 1 او 2 ناحیو څخه منشا اخلي. پاتي 10% نور یي د فرانټل او پاریټل د لوبونو له نورو پاتي ناحیو څخه منشا اخلي. د پایرامیدل ټرکټ کومه برخه چې له فرانټل لوب څخه منشا اخلي د حرکي دندو سره تړاو لري، پداسي حال کې چې پاریټل لوب پوري اړوند برخه یي د ارادي غړو له حسیت سره تړاو لري (23-انځور).

پایرامیدل ټرکټ د نهایتونو یا کولاټرالونو (collaterals) لرونکي دي کوم چې د لارې په اوږدو کې د تلاموس (ventral nuclei)، د brain stem (د pontine nuclei، reticular formation، او د قحفي اعصابو د هستو) او نخاع شوکي سره سینپس کیږي.

Pyramidal tract د کارتکس د پرینبودلو نه وروسته د caudate nucleus او putamen ترمنځ، د internal capsul د خلفی نهایت له طریقه او وروسته د brain stem (د منځني

دماغ د cerebral peduncle، د پونس او میډولا له طریقه ښکته سیر کوی. pyramidal tract کله چې کله چې پونس ته دننه شي نو په بنډلونو باندي ماتیږي، خو په میډولا کې په ګروپي شکل سره بیرته یوځاي کیږي او پدي ډول سره pyramids جوړوی (24-انځور).

د pyramidal tract د عصبي تارونو ډیره برخه د میډولا اوبلانګاټا په سفلی برخه کی یو بل مقابل لوری ته cross یا قطع کوم، کوم چې دغه برخې ته decussation point ویل کیږي او د نخاع شوکی lateral white collmun ته دننه او lateral corticospinal tract جوړوي. دوي بلاخره د نخاع د gray matter په intermediate ناحیه کې په بین البیني نیورونونو باندی پای ته رسیږی، یو لږ شمیر یي د نخاع په dorsal horn کې په حسي نیورنونو باندی پاي ته رسیږي، او یو ډیر لږ شمیر یي مستقیماً په قدامي حرکي نیورونونو باندي کوم چې د عضلي تقلص سبب کیږي پاي ته رسیږي.

د د دواړو سریبرل نیمه کرو څخه راغلي پایرامیډل ټرکټ یو محدود شمیر عصبي تارونه د میډولا په سفلی برخه کی یوبل مقابل لوری ته نه cross کوی بلکه عین طرف (ipsilaterallay) د نخاع په anterior white column کی د anterior corticospinal tract په توګه ښکته سیر کوي. دغه عصبي تارونه بلاخره په سرفیکل او upper thoracic ناحیو کې منځني کرښه کراس کوي او هلته د نخاعي سګمنټونو په anterior gray column کې پاي ته رسیږي. او داسي فکر کیږي چې ښایي دغه تارونه د cortex supplementary motor سره چې دوه طرفه وضعي حرکات (bilateral postural movements) کنترول کوي تړاو ولري.

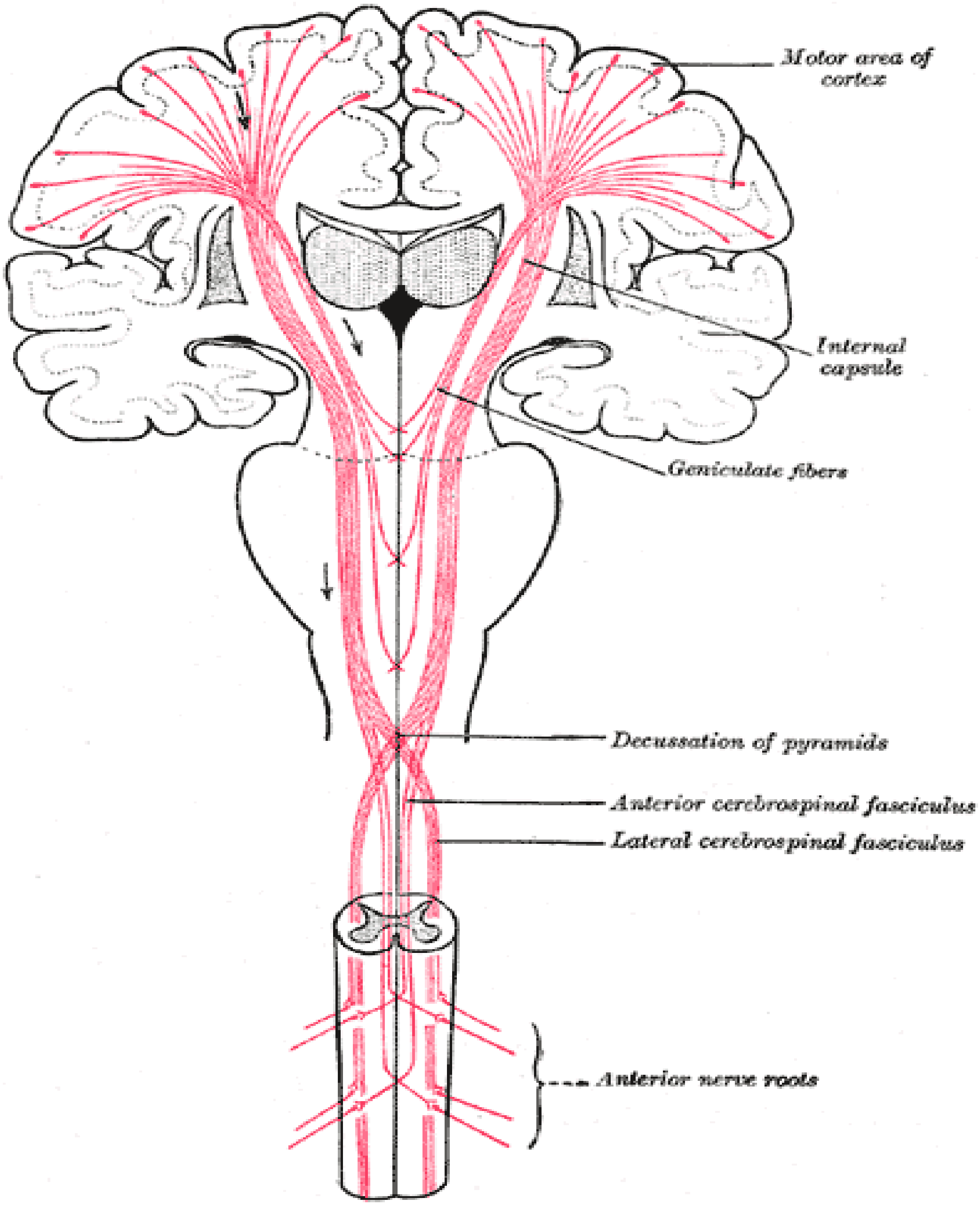
Motor area of cortex
Internal capsule
Geniculate fibers
Decussation of pyramids
Anterior cerebrospinal fasciculus
Lateral cerebrospinal fasciculus
Anterior nerve roots

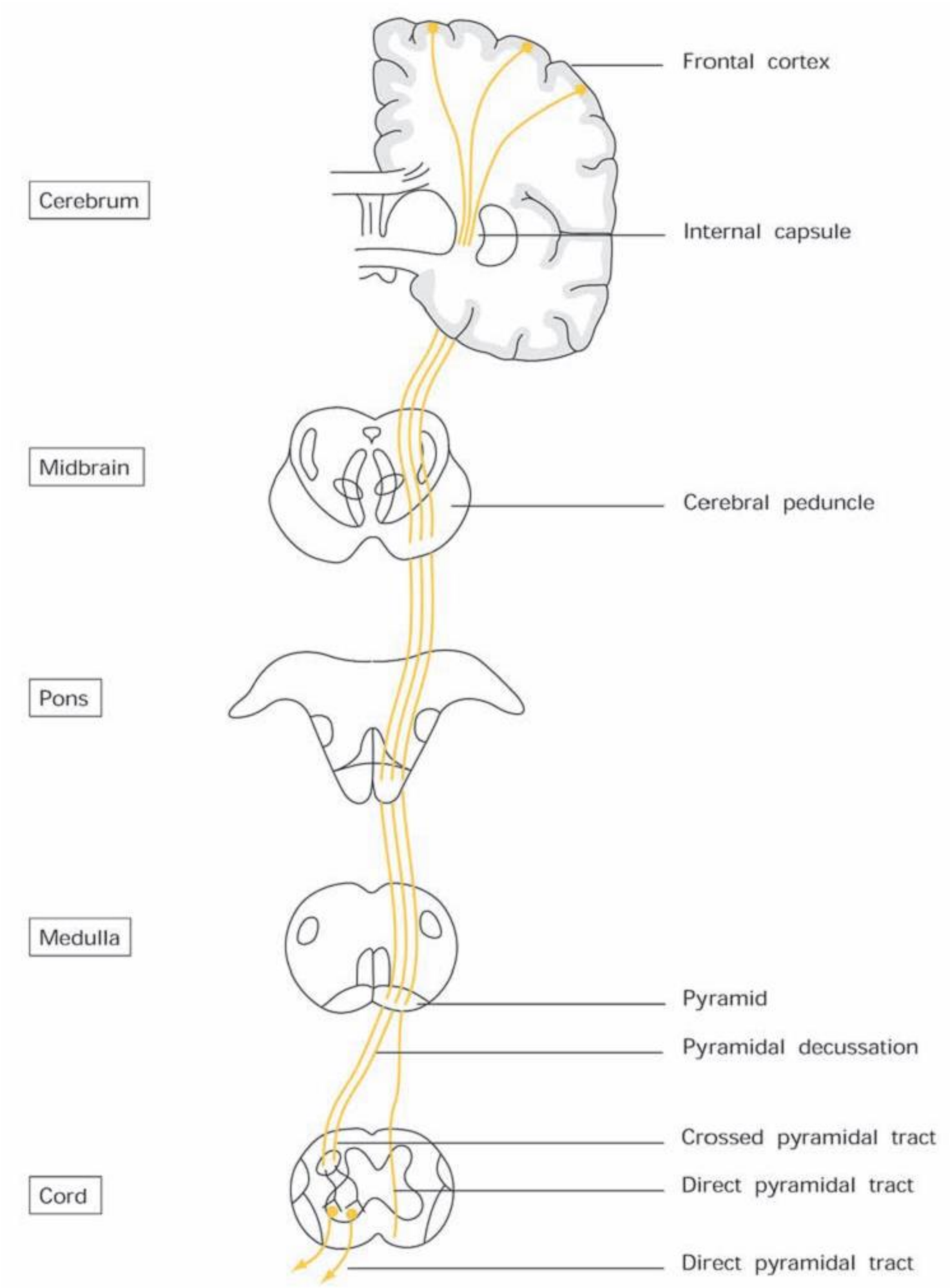

24- انځور: د پایرامیډل ترکټ اوږده نازله لاره (long descending pathway of pyramidal tract).

Pyramidal tract د وجود ارادی حرکاتو په تنظیمولو کی مهم رول لری او تقریباً د یو میلون عصبی تارونو څخه جوړ شوی یوه لاره ده.

لکه څرنګه چې په cerebrovascular accidents (CVA) یا Stroke په پیښنو کې معمولاً پایرامیډل ټرکټ ماوف کیږي نو ځکه د کومو برخو څخه چې نوموړي لاره پیل او تیریږي د هغوي د blood supply په هکله معلومات ډیر اړینه ده کوم چې په لاندي ډول ترینه یادونه کیږي:

- **Motor cortex**: leg area د ant cerebral art په وسیله، او مخ او مټ ناحیې د middle cerebral art په وسیله اروا کیږي.
- **Internal capsule**: د middle cerebral art د څانګو په وسیله اروا کیږي.
- **Cerebral peduncle**: د post cerebral art په وسیله اروا کیږي.
- **Pons**: د basilar art د pontine څانګو په وسیله اروا کیږي.
- **Medulla**: د vertebral art د ant spinal څانګو په وسیله اروا کیږي.
- **Spinal cord**: د ant and post spinal arteis د سګمنتل څانګو په وسیله اروا کیږي.

کچیری دغه عصبی لاره د decussation د ناحیی څخه پورته ماوفه شی نو د کلینیک له نظره اعراض او علایم لکه فلج یا paralysis په مقابل اطرافو (contralateral limbs) کې منځته راځی او کچیری د تصالب یا decussation د ناحیی څخه لاندی ماوف شی نو د عین طرف فلج یا ipsilateral paralysis سبب کیږی.

Extra pyramidal Tract

دغه عصبی لاره د هغو ټولو حرکي لارو له مجموعې څخه عبارت دی، کوم چې په فزیکي ډول سره د medulary pyramids څخه نه تیریږي. نوموړی عصبی لاره د لاندي نواحیو څخه منشا اخلی.

1- د پاریټل او فراټل د لوبونو د کارټکس هغه سیمې کوم چې په پاریرامیډل ټرکټ کې شامل ندي.

2- **Sub cortical area**

a- په **for brain** کې

1- په **cerebrum** کې

- Corpus striatum
- Claustrum
- Amygdaloid nucleus

2- **In diencephalon**

- Subthalmic nucleus
- Thalamus

3- **In midbrain**

- Red nucleus
- Substantia nigra

4- **Hind brain**

- په میډولا کې (vestibular nucleus- olivary nucleus)
- په پونس کې (pontin nucleus- reticular nucleus)
- په سیربیلوم کې cerebellar nuclei

د **extrapyramidal tract** دندې:

نوموړی سیستم د عضلاتو ټون، د عضویت موازنه او عضلی عکسات یا ریفلکسونه او هغه اتوماتیک حرکات چې په اطرافو کې د حرکت په مهال کې پیدا کیږي تنظیم کوي.

Basal Ganglia یا **Basal Nuclei**

د basal nuclei اصطلاح د gray matter د یو ګروپ کتلاتو لپاره استعمال کیږي کوم چې د سریبروم د نیمه کرو د white matter په منځ کې قاعدې سره نږدې ژور موقعیت

لري. سره لدي هم دغه اصطلاح د مناقشې وړ دي، ځکه چې پدي کې شامل يو شمير هستي قاعدوي نه دي.

Basal nuclei د درک قوې يا cognation او احساساتو په کنترول او تنظيم کی مهم رول لری. همدارنګه په ارادي غړو کې حرکات چې د کارټکس په وسيله اداره کيږي د هغوي په پيل کيدلو، توقف او د شدت په تنظيمولو کې مهم رول لري.

د basal nuclei هستی يا کتلات چی يو شميريی په cerebrum کی، ځينی يی په diencephalon کی او ځينی يی په mesencephalon کی موجود دی عبارت دی له (25،26- انځورونه):

1- **The Corpus striatum**: د gray matter دغه کتله په هريو cerebral hemisphere کی موقعيت لری او د internal capsule د قدامی نهايت (anterior limb) پوسيله په دوه برخو ويشل کيږی چې عبارت دې له:

a- The caudate nucleus
b- The lentiform nucleus

Lentiform nucleus د white matter د يوې نري صفحې پوسيله په دوه برخو ويشل کيږي چې انسی برخه يی د globus pallidus او وحشی يی د putamen څخه عبارت دی.

2- **Amygdaloid body**: د gray matter دغه کتله چی د limbic system يوه برخه هم جوړوی د cerebrum په تمپورال لوب کی موقعيت لری.

3- **Claustrum**: د gray matter دغه کتله په cerebrum کی د putamen او insula ترمنځ موقعيت لری.

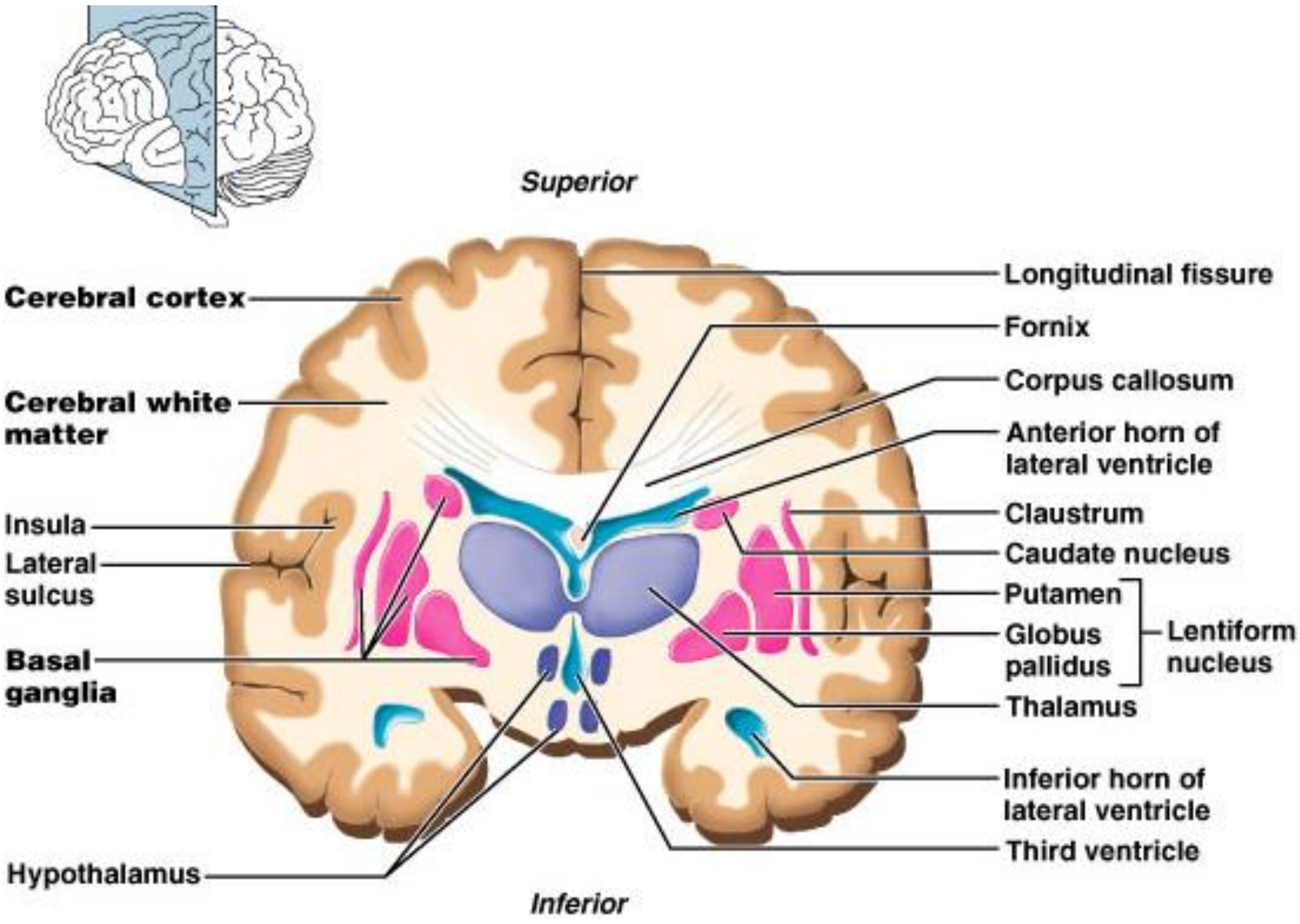

25-انځور: د سریبر نیمه کرو په فرانتل سکشن د fore brain پوري اړوند قاعدوي هستي لیدل کیږي.

د gray matter پورته ذکر شوی کتلات د cerebrum په مختلفو برخو کی موقعیت لری.

4- **Substantia Nigra**: د gray matter دغه کتله د دماغ په mesencephalon کی موقعیت لری.

5- **Sub thalamic nucleus**: د gray matter دغه کتله د basal nuclei یو diencephalic برخه ده.

Caudate nucleus:

نوموړی هسته د دماغ مرکز ته نږدی موقعیت لری او د C د توری په شان شکل لری او د head، body او د tail لرونکی دی.

د دغې هستې مقعره سطحه تلاموس او internal capsule یی پوښلی دي او head او جسم یی د جنبی بطین ant horn فرش کړی دی.

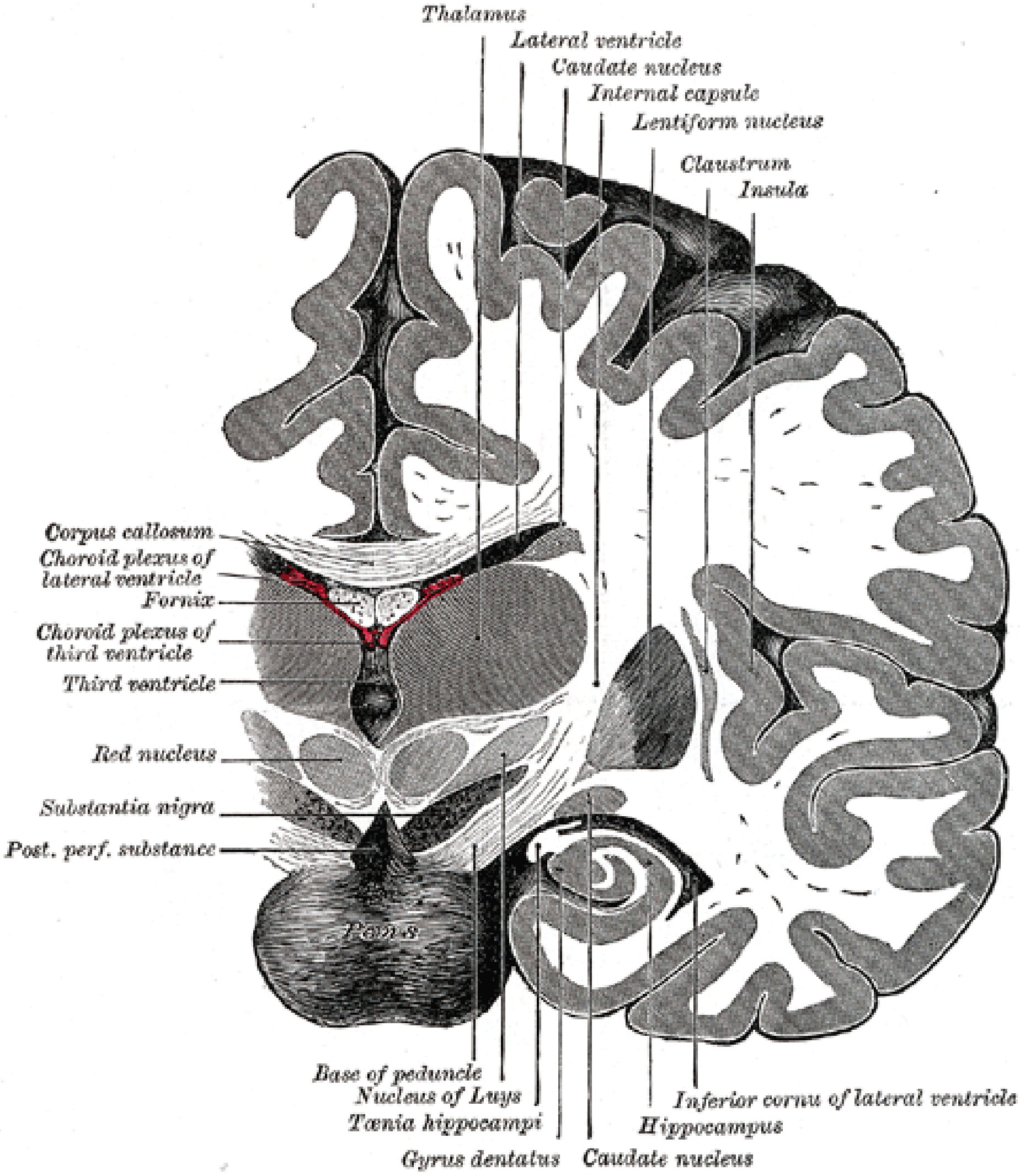

26- انځور: د دماغ په cronal section کې قاعدوي هستي ليدل کيږي.

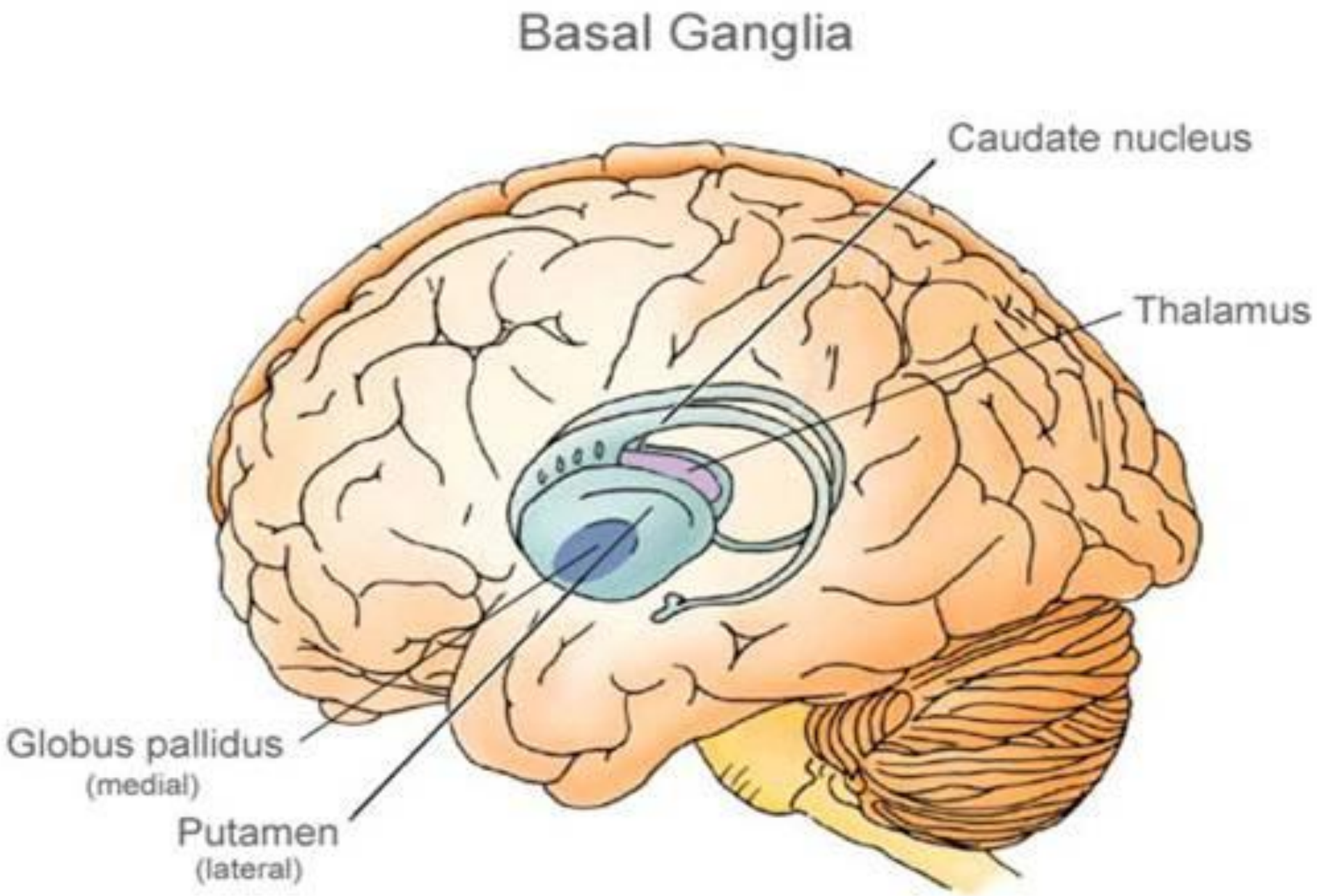

27-انځور: د دماغ په جنبي منظره د سريبروم په منځ کې caudate nucleus ليدل کيږي.

Lentiform Nucleus

Lentiform nucleus د insula او internal capsule ترمنځ موقعيت لري. دغه هسته د external medulary lamina په وسيله په دوه برخو باندي ويشل کيږي چې عبارت دي له putamen او globus pallidus څخه (28-انځور). Putamen د gray matter يوه لويه محدبه کتله دې چې د insula په اړخ کې فقط د هغې لاندي ځاي لري. globus pallidus کوچني دري ضلعي برخه دي چې د زياد شمير myelinated تارونو له کبله يي روښانه رنګ لري.

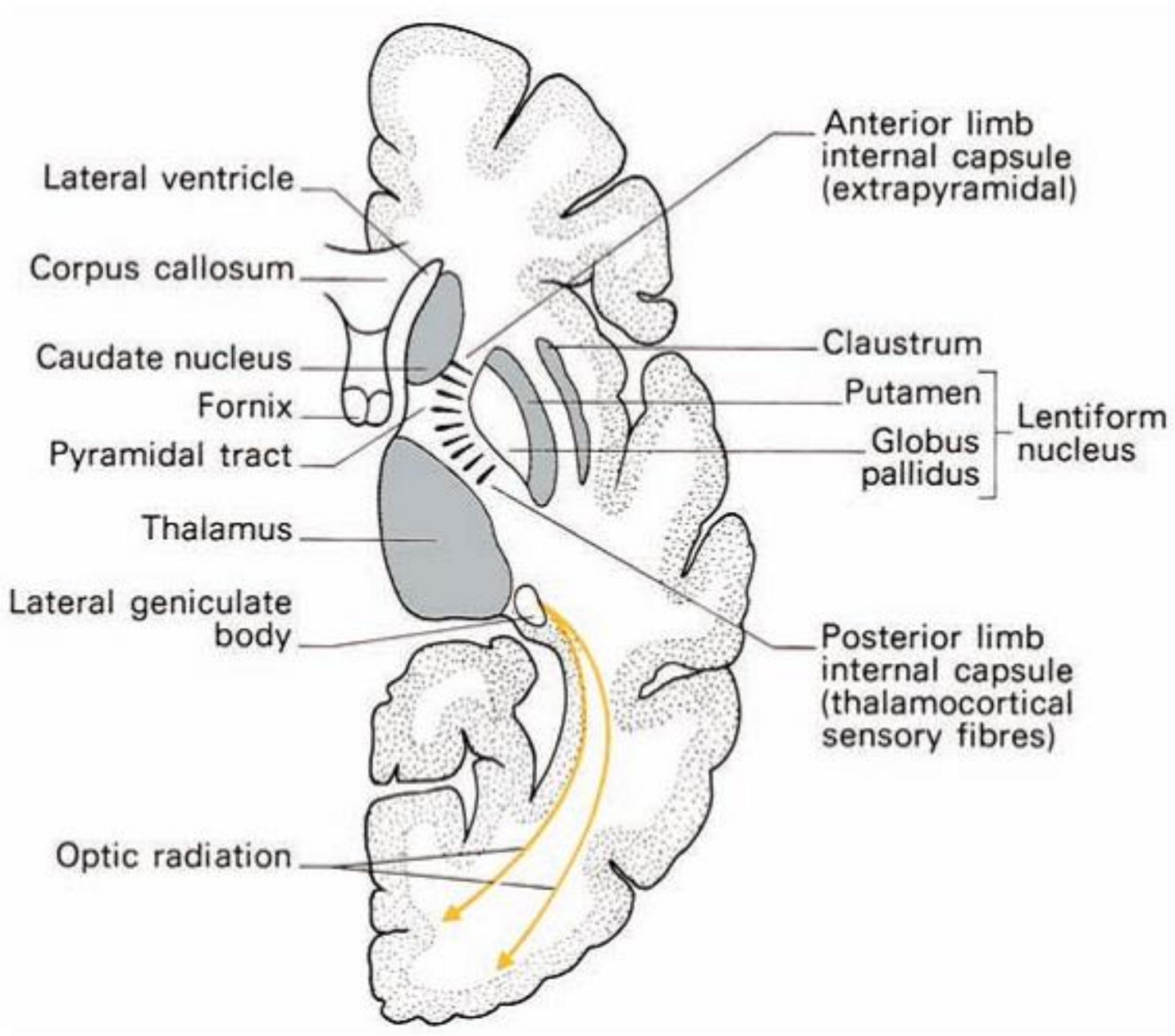

28-انځور: د سریبرل نیمه کرې په فرانتل سکشن کې lentiform هسته لیدل کیږي.

Diencephalon

ډاینسفلون چې د fore brain مرکزي هسته جوړوي د سریبرل نیمه کرو په وسیله احاطه شویدي (29-انځور). ډاینسفلون د thalamus او د هغې geneculated اجسامو، د hypothalamus، د subthalamus او د epithalmus څخه تشکیل شویدي او د gray matter دغه کتلات په ټولیز ډول سره دریم بطین یې احاطه کړي دي. د دریم بطین په جنبي ډیوال کې موجود sulcus hypothalamus تلاموس او اپي تلاموس له هایپوتلاموس او سب تلاموس څخه جدا کوي (30-انځور، a او b).

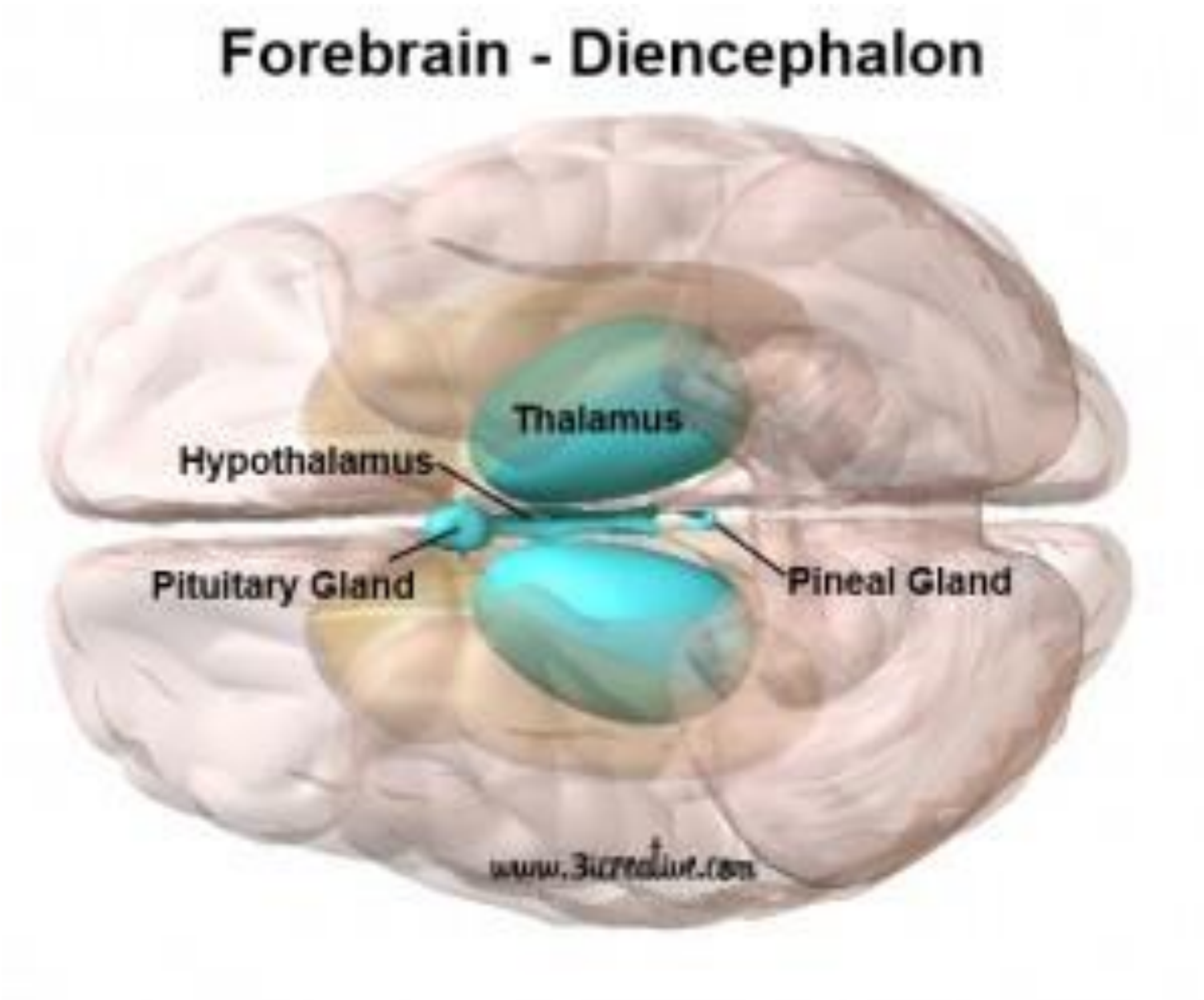

29-انځور: ډاينسفلون.

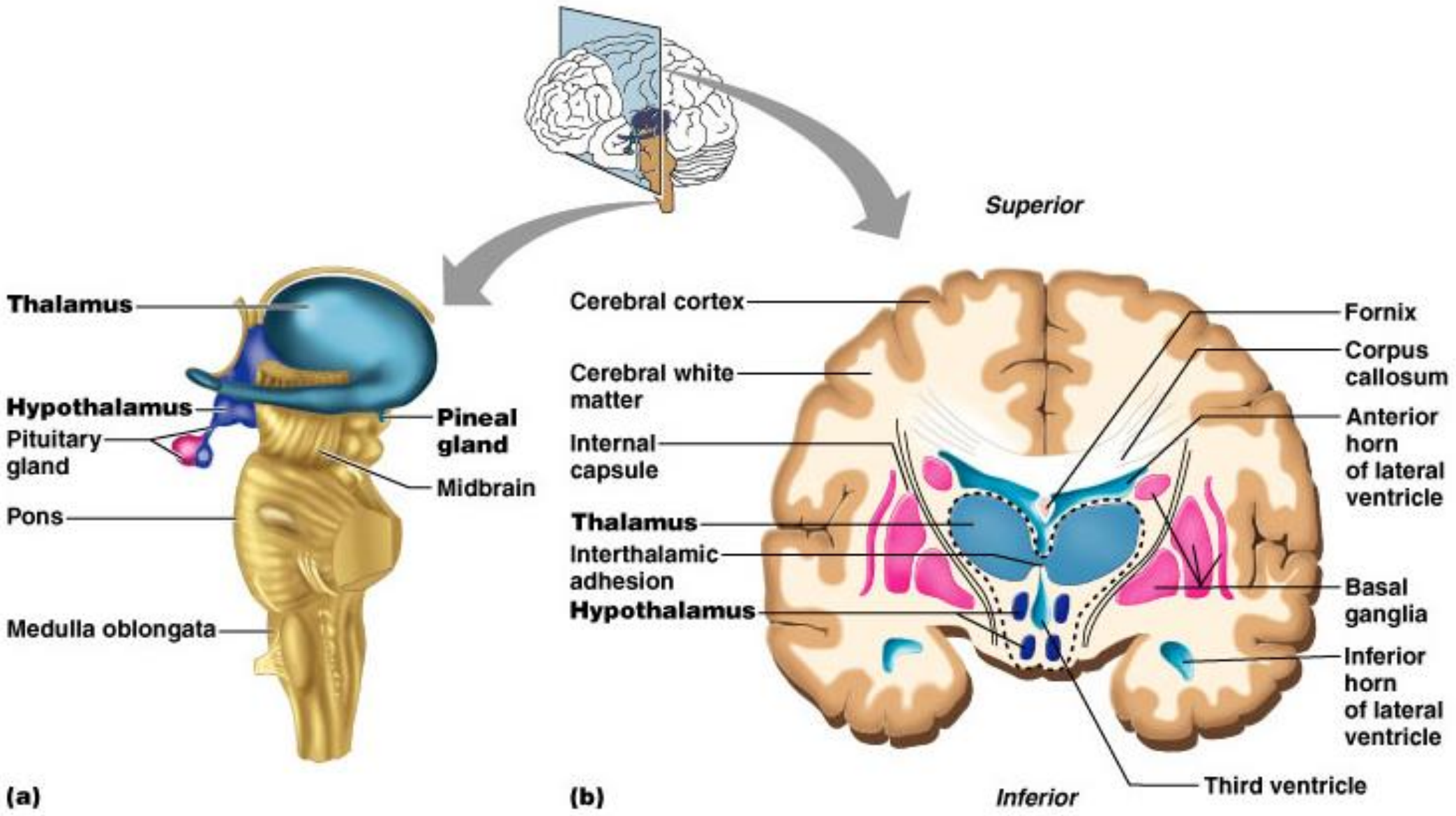

30-انځور: a-د دماغ په کرونل سکشن کې تلاموس او هايپوتلاموس ليدل کيږي. b- د دماغي ساقې لپاسه تلاموس،هايپوتلاموس، pineal gland او pituitary gland ليدل کيږي.

تلاموس (Thalamus)

تلاموس يوه يوناني کلمه دي چې داخلي کوټې (inner room)ته ويل کيږي. د دماغ هريو نيمايي برخه د تلاموس لرونکي دي، دا هګۍ ته ورته د gray matter له دوه اړخيزو د هستو لرونکي کتلاتو څخه تشيکل شويدي، کوم چې په اکثرو خلکو کې يو دبل سره د interthalamic adhesion په وسيله چې د gray matter يو جوړښت دي وصل شوي دي (31-انځور). تلاموس چې د ډاينسفلون تقريباً اتيا فيصده جوړوي،د قدامی او خلفی نهايتونو او د علوی- سفلی- انسی او وحشی مخونو لرونکی دی.

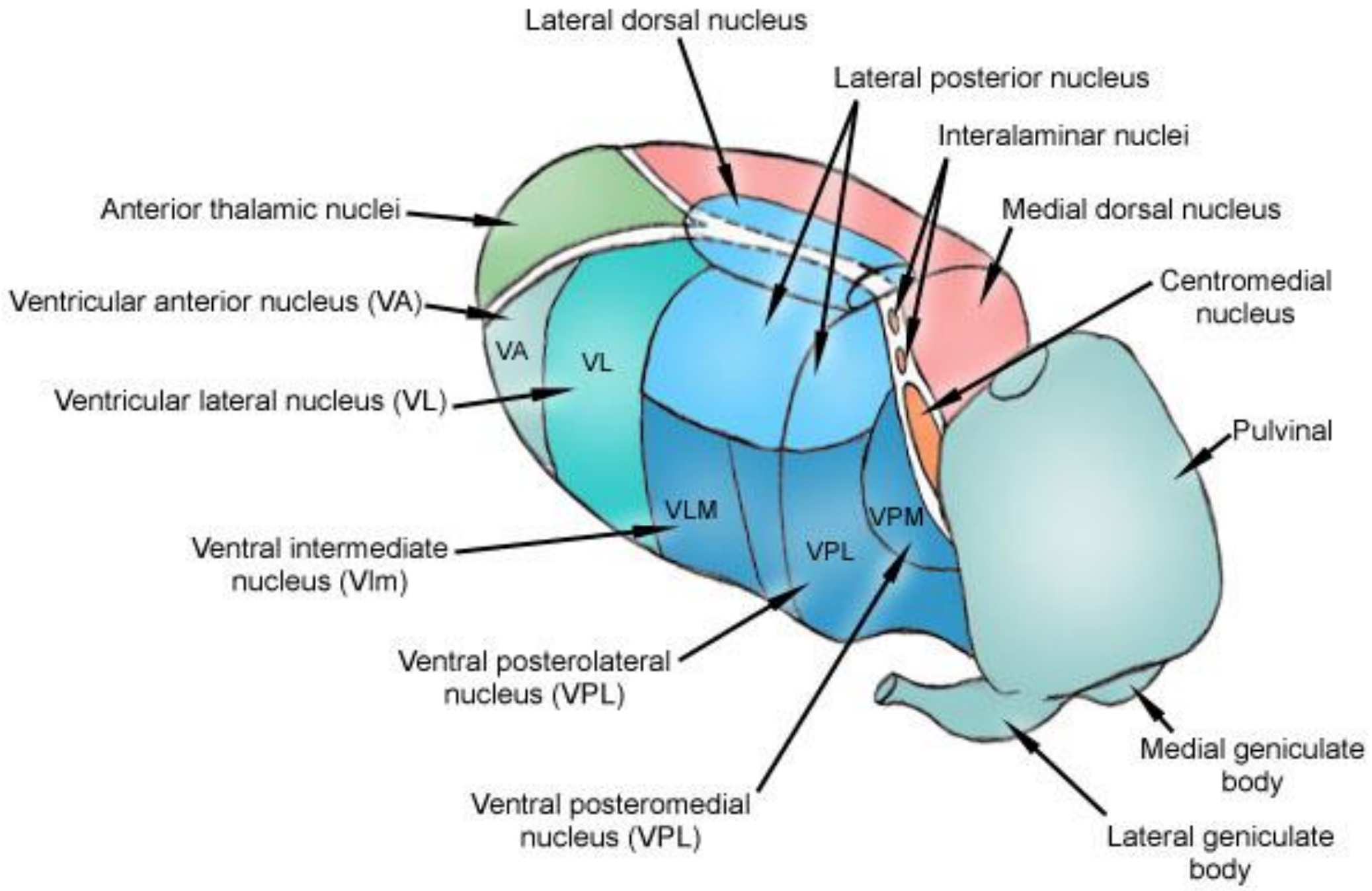

31- انځور: تلاموس

د تلاموس قدامی نهایت نری دي، د interventricular foramen خلفی سرحد جوړوی اما خلفی نهایت یی متوسع دې چې ورته pulvinar ویل کیږی او د نوموړی برخې څخه د superior colliculus د پاڅه انسي او وحشي geniculate اجسام په ځوړند حالت سره لیدل کیږی (32-انځور).

د تلاموس علوی مخ په lateral ventricular part باندی چی د lateral ventricles د مرکزي برخي ځمکه جوړوی او په medial extraventricular part باندی کوم چی د دریم بطین د telachroids پوسیله پوښل شوي دې ویشل شوي دې.

د تلاموس سفلی مخ د هایپوتلاموس او سب تلاموس د پاڅه موقعیت لری، انسی مخ یی د دریم بطین علوي وحشی جدار جوړوی او وحشي مخ یی د internal capsule انسي سرحد جوړوي.

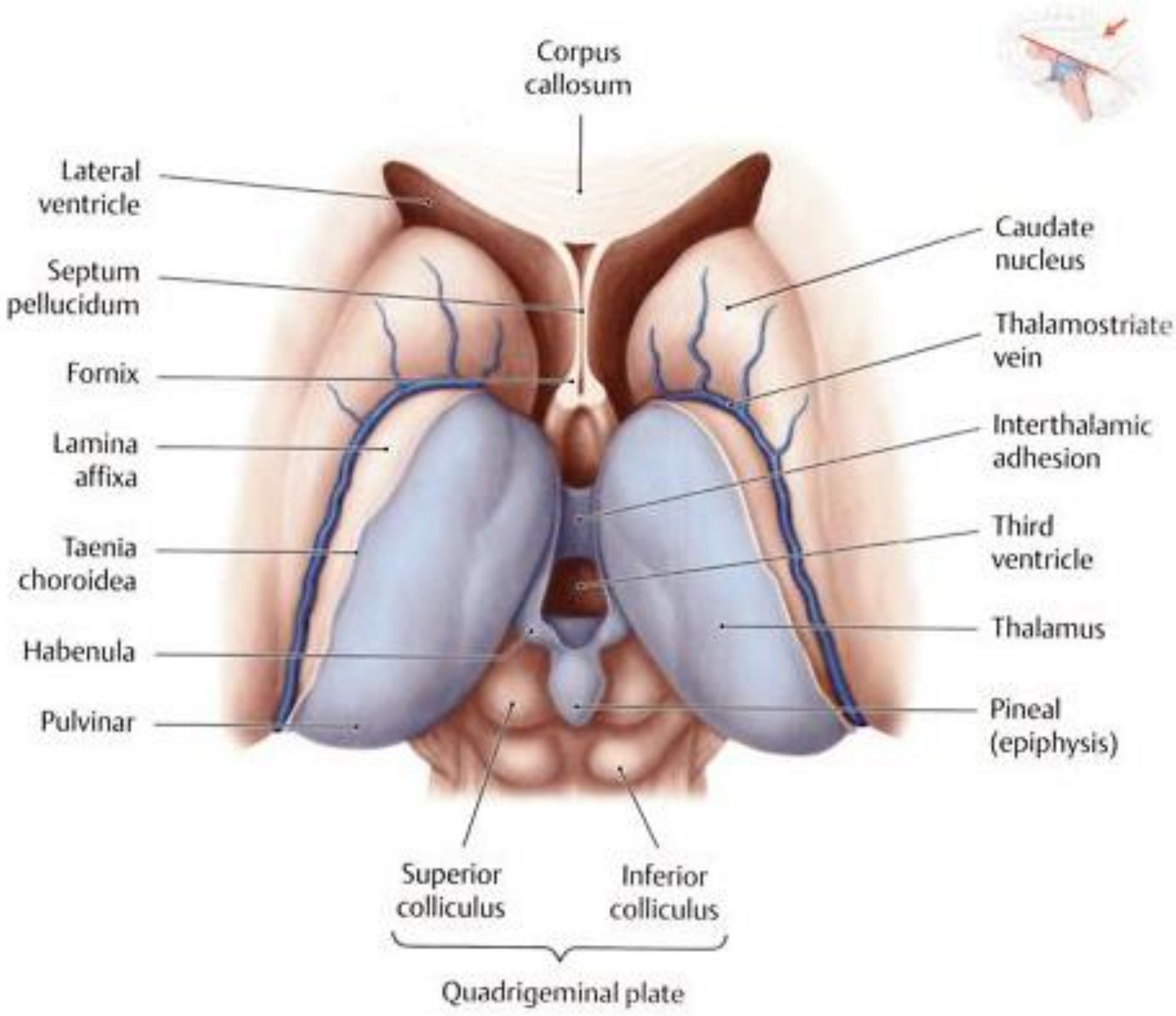

32-انځور: تلاموس اړیکې له مجاورو جوړښتونو سره.

White matter

Thalamic radiations چې په حقیقت کې د عصبي تارونو بنډلونه دي د تلاموس د جنبي سطحې څخه پیل او په سریبرل کارټکس باندي پاي ته رسیږي. external medulary lamina د internal capsule سره جوښت د میالین لرونکي عصبي تارونو یوه طبقه دې. internal medulary lamina د white matter یوه اعمودي شیټ دي چې په خپل قدامي برخه کې تشعب کوي او پدي ډول سره د تلاموس gray matter په وحشي، انسي او قدامي برخو باندي ویشي (32-انځور).

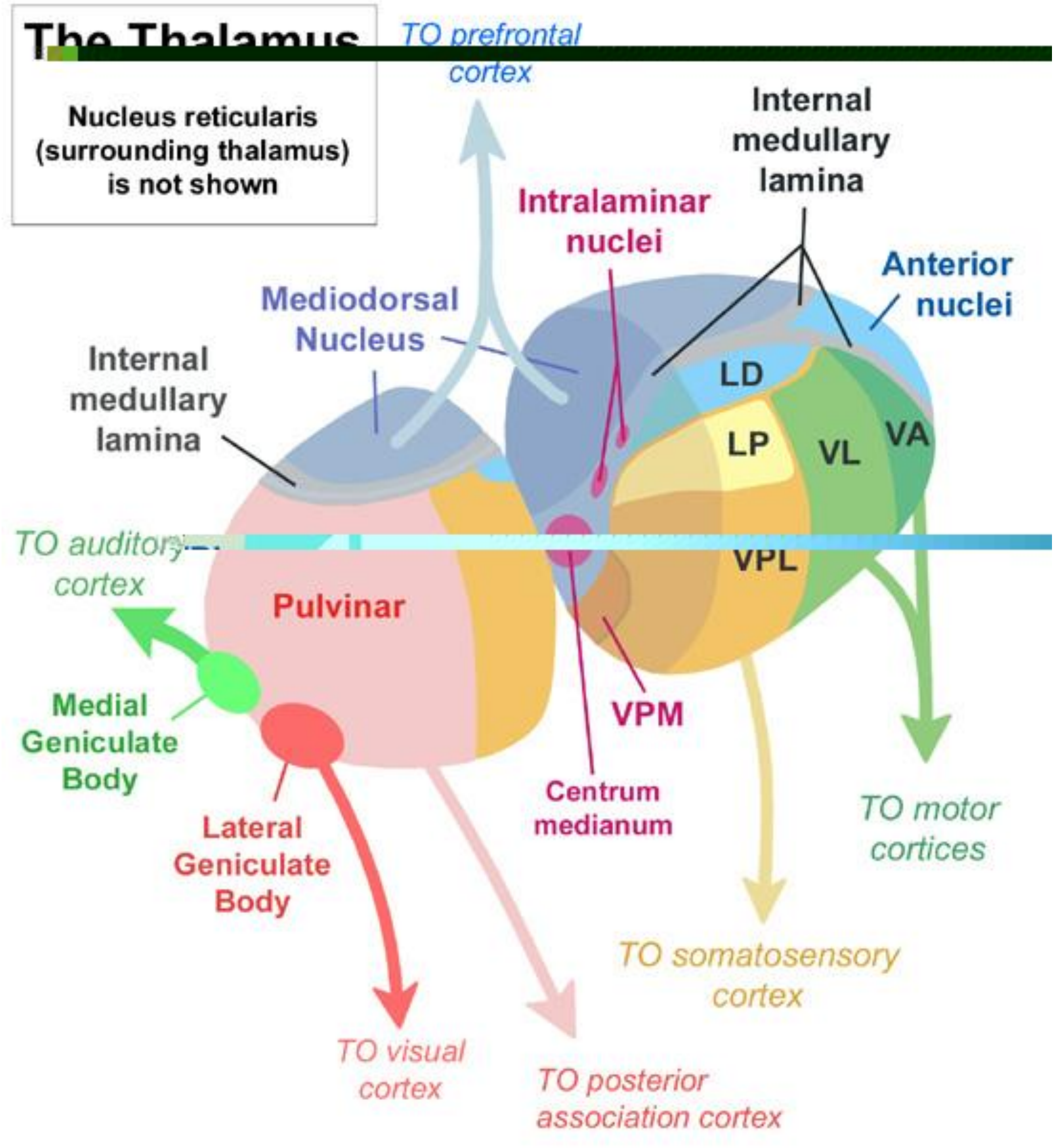

32-انځور: د تلاموس white matter او gray matter (هستې).

Gray matter

تلاموس د یو زیات شمیر هستو (د gray matter د کتلاتو) لرونکي دي، کوم چې نظر موقعیت ته یي نومول شویدي(31-انځور). هر یوه هسته د یوې خاصې دندې مسولیت په غاړه لري، او له هر یوې څخه یي عصبي تارونه دسریبرل کارټکس یوې مشخصې برخې او

له هغه ځخه دغه هستو ته رسيږي (1- جدول). د ټول حسي غړو او د ټول وجود ځخه ننه ايستونکي (afferent) سيالې په تلاموس کې جمع او حد اقل د هغې له يوې هستې سره ساينپس کيږي. د مثال په ډول، د تلاموس ventral posteriolateral nucleus ته د عمومي سوماتيک حسي اخذو (لکه تماس، فشار، درد او داسي نور) ځخه سيالې رسيږي، او انسي او وحشي geneculated اجسام د اوريدلو او ليدلو حسي سګنالونو د خپراوي مهم مراکز بلل کيږي. په تلاموس کې حسي معلومات ترتيب او ايډيټ کيږي او لدي ځايه د internal capsule له لاري د کارټکس مشخص حسي او association ناحيو ته ليږدول کيږي. د حسي سيالو سربيره، هغه ټول نورې سيالي چې کارټکس ته پورته کيږي په حقيقت کې تلاموس د هستو له لارې ورته سيږي. پدي کې د هايپوتلاموس، سريبيلوم او basla nuclei ځخه سيالي هم شاملې دي.

د وظيفې له نظره د تلاموس هستې په پنځه وظيفوي ګروپونو باندي ويشل کيږي، چې عبارت دي له sensory، motor، limbic، multimodal او intralaminar ګروپونو ځخه (1- جدول دي وکتل شي).

Table 9–1. Functional Divisions of Thalamic Nuclei.	
Type	**Nucleus**
Sensory	Lateral geniculate
	Medial geniculate
	Ventral posterolateral
	Ventral posteromedial
Motor	Ventral anterior

	Ventral lateral
Limbic	Anterior
	Dorsomedial
Multimodal	Pulvinar
	Lateral posterior (posterolateral)
	Lateral dorsal (dorsolateral)
Intralaminar	Reticular
	Centrum medianum
	Intralaminar

Exteroceptive (د عضويت د خارجی برخی تنبهات) او proprioceptive (د عضويت داخلی تنبهات) سیالی تلاموس ته د medial laminscus- د spinothalamic tract او د trigeminothalamic tract له طريقه رسيږي.

Visual او اوديتوری (د ليدلو او اوريدلو) سيالی په تلاموس کی په ترتيب سره انسی او وحشی geniculate اجساموته رسيږی.

د خوند يا taste حسی سيالی تلاموس ته د solitariothalmic tract له لاری رسيږی او د بويولو يا olfactory حسی سيالی په غير مستقيمه توگه تلاموس ته د amygdaloid complex له لاری رسيږی.

Visceral information د هايپوتلاموس څخه تلاموس ته د reticular formation له لاری رسيږی.

کلينکي تړاونه:

لکه څنگه چې، تلاموس د حسي سيالو خپرونکي او بشپړونکي يو مهم مرکز دي، نو د مرکزي عصبي سيستم د دغې برخې ناروغي له کبله په وجود کې ژور او شديد اغيزې

رامنځته کېږي. تلاموس کیداي شي چې د نیوپلازم تر حملې لاندې راشي، یا د شریاني سپلاي د بندوالي له کبله او یا هم د خونریزي له کبله تخریب شي.

د تلاموس افات:

د حسیت لمنځه تلل (**Sensory Loss**)

دغه افت د تلاموس د شریانونو له جملې څخه، د یوې د بندوالي یا خونریزي په نتیجه کې رامنځته کیږي. د تلاموس د posteromedial هستې او د posterolateral هستې د تخریب له کبله ناروغ د سطحې لمس کیدلو، د لمس کیدونکي برخې پیژندنې په ګډون د خپل حسیت ټول اشکال له لاسه ورکوي.

تلاموس د نورو مهمو عصبي جوړښتونو په منځ کې مرکزي موقعیت لري. معمولاً یو تلامیک افت د مجاورو جوړښتونو په وظیفوي خرابوالي منتج او له کبله یې چې کوم اعراض او علایم پیدا کیږي، د تلاموس د ناروغي اعراض او علایم تر خپل سیوري لاندې راولي. د مثال په ډول سره، د تلاموس یو وعایي افت (vascular lesion) منځنۍ دماغ هم اخته کولی شي، کوم چې په نتیجه کې ناروغ کوما ته ځي، یا هم اړخیزو برخو ته د تلاموس ناروغي په غزیدنې سره ښایي internal capsule ماوف او په نتیجه کې حرکي او حسي پراخې نقیصې (motor and sensory deficits) رامنځته شي.

تلامیک درد (**Thalamic Pain**):

کله چې ناروغ د یو thalamic infarct څخه ښه شي نو ښایي چې ورته تلامیک درد پیدا شي. دا یو بې اختیاره درد دي، کوم چې معمولاً شدید وي، د وجود په مقابل خوا کې پیدا کیږي. دغه دردناکه حسیت کیداي شي چې د یو سطحې لمس کولو، یا یخ په وسیله پاریږي او ښایي له قوي انلجیزیک درملو (د درد ضد درمل) سره غلي نه شي.

هایپوتلاموس (**Hypothalamus**)

هایپوتلاموس چې د یو شمیر اتوماتیک، اشتها راوړونکو او تنظیم کوونکو دندو سره مرسته کوي، د تلاموس په مخه او لاندي برخه کې ځای لري او د دریم بطین ځمکه او د اړخیز ډیوال سفلي برخه جوړوي. لاندي د منځني دماغ سره یوځای کیږي، هایپوتلاموس د optic chaism (هغه ځای چې دواړه اوپتیک اعصاب یوبل کراس کوي) څخه تر د mammilary bodies خلفي کنار پوري رسیږي. mammilary bodies نخود ته ورته یو جوړه هستې دي چې د هایپوتلاموس څخه قدام خواته په پړسیدلي شکل سره راوتلي دي. د optic chaism او د mammilary bodies ترمنځ د هایپوتلاموس ساقه (stalk) قرار لري چې ورته infundibulam ویل کیږي . نوموړي ساقه د د نخامیې غده (pituitary gland) د هایپوتلاموس قاعدې پوري نښلوي.

هایپوتلاموس په اړخیزو برخو کې د internal capsule سره مجاورت لري. کله چې له لاندي څخه وکتل شي نو، هایپوتلاموس له قدام څخه خلف خواته د لاندي جوړښتونو سره مجاورت لري:

1- Optic chaism
2- Tuber cinereum and the infundibulum
3- Mammilary bodies

هایپوتلاموس کیدای شي چې په قدامي برخه چې ورته chiasmatic region ویل کیږي، central hypothalamus چې tuber cinerum او infundibulum (هغه ساقه ده چې هایپوتلاموس د نخامیې غدې سره نښلوي) په بر کې نیسي، او خلفي برخه چې ورته mamilary area ویل کیږي وویشل شي.

هایپوتلامو هم د تلاموس په شان د مهمو وظیفوي هستو لرونکي دي، کوم چې د یو خیالي سجیتل پلان سره په medial zone او lateral zone باندي ویشل شوي دي.

Medial Zone:

په دغه زون کې چې کومې هستې موجودي دي، له قدام څخه خلف خواته عبارت دي له:

1(د preoptic nucleus یوه برخه، 2(anterior nucleus، 3(suprachiasmatic nucleus، 4(paraventricular nucleus، 5(dorsimedial nucleus، 6(ventrimedial nucleus، 7(infudibular nucleus او 9(posterior nucleus څخه.

Lateral Zone:

په دغه زون کې چې کومې هستې موجودي دي، د قدام څخه خلف خواته عبارت دي له:

1(د preoptic nucleus یوه برخه، 2(د suprachiasmatic nucleus یوه برخه، 3(supraoptic nucleus، 4(lateral nucleus، 5(tuberomammilary nucleus، او 6(lateral tuberal nucleus څخه.

هایپوتلاموس د وجود له پاتي برخو څخه معلومات د عصبي اړیکو، د وینې جریان او د cerebrospinal fluid له لارې تر لاسه کوي. Cerebrospinal fluid بنایي د هایپوتلاموس د neuroscretory حجراتو او د دماغ د لري برخو ترمنځ د یو مجرا رول ولوبوي.

د هایپوتلاموس **Afferent Nervus Connections**

هایپوتلاموس چې د لمبیک سیستم په مرکز کې ځاي لري، حسي (afferent) تارونه د احشاو (داخلي غړو)، د پوزي له olfactory mucus membrane، سریبرل کارټکس اولمبیک سیستم څخه تر لاسه کوي (2-جدول).

Table -2 The Main Afferent and Efferent Nervous Connections of the Hypothalamus

Pathway	Origin	Destination
Afferent		
Medial and spinal lemnisci, tractus solitarius, reticular formation	Viscera and somatic structures	Hypothalamic nuclei
Visual fibers	Retina	Suprachiasmatic nucleus
Medial forebrain bundle	Olfactory mucous membrane	Hypothalamic nuclei
Auditory fibers	Inner ear	Hypothalamic nuclei
Corticohypothalamic fibers	Frontal lobe of cerebral cortex	Hypothalamic nuclei
Hippocampohypothalamic fibers; possibly main output pathway of limbic system	Hippocampus	Nuclei of mammillary body
Amygdalohypothalamic fibers	Amygdaloid complex	Hypothalamic nuclei
Thalamohypothalamic fibers	Dorsomedial and midline nuclei of thalamus	Hypothalamic nuclei
Tegmental fibers	Tegmentum of midbrain	Hypothalamic nuclei
Efferent		
Descending fibers in reticular formation to brainstem and spinal cord	Preoptic, anterior, posterior, and lateral nuclei of	Craniosacral parasympathetic and

thoracolumbar sympathetic
hypothalamus outflows
Mammillothalamic tract Nuclei of mammillary body
Anterior nucleus of thalamus;
relayed to cingulate gyrus
Mammillotegmental tract Nuclei of mammillary body Reticular formation in

tegmentum of midbrain
Multiple pathways Hypothalamic nuclei Limbic system

Efferent Nervus Connections of the Hypothalamus

د هایپوتلاموس efferent اړیکي پیچلي او ګڼ شمیر سره دي، او مونږ یوائي له مهمو پاتوي ګانو څخه په لاندي ډول سره یادونه کوو.

1- Descending fiber to brain stem and spinal cord: له هایپوتلاموس څخه دغه عصبي تارونه چې دماغي ساقې (brain stem) او نخاع شوکي (spinal cord) ته ښکته کیږي، د اوتونومیک عصبي سیستم نیورونونه تر خپل اغیزې لاندي راوړي. دوي په reticular formation کې د یو شمیر نیورونو په منځ کې ښکته کیږي. هایپوتلاموس په دماغي ساقه کې د occulomotor، facial، glossopharyngeal او vagus اعصابو له پاراسمپاتیک هستو سره وصل شوي دي. په ورته ډول سره، هایپوتلاموس سمپاتیک حجراتو سره د نخاع شوکي د لومړي توراسیک نخاعي سګمنټ څخه نیولي تر د دوهم لومبر نخاعي سګمنټ پوري او

هایپوتلاموس سره لدي چې وړوکي جوړښت دي اما د وجود د ټولو داخلي (حشوي) غړو یو مهم کنترولونکي مرکز بلل کیږي او د ټول وجود د هموستازس لپاره حیاتي ارزښت لري.

د هایپوتلاموس هموستاتیک دندې لاندې پدې ډول سره توضیح کیږي.

1- **Autonomic control center**: لکه څنګه چې تاسو ډیر ښه پوهیږي، اتونومیک عصبي سیستم د محیطي عصبي سیستم یوه برخه دې چې د زړه او ملسا عضلاتو او د غدواتو افرازي دندې تنظیم کوي. هایپوتلاموس په brain stem او نخاع شوکي کې اتونومیک عصبي سیستم د مراکزو په کنترول کولو سره د اتونومیک عصبي سیستم وظایف تنظیموي. پدې توګه هایپوتلاموس د وینې فشار، د زړه د ضربانونو شمیر او قوت، د هضمي کانال حرکات، د سترګې د کسې (pupile) سایز او داسې نور حشوي فعالیتونه تنظمیوي.

2- **Center for emotional response**: هایپوتلاموس د لمبیک سیستم (د دماغ emotional part) په زړه کې قرار لري. هایپوتلاموس د یو شمیر داسې هستو لرونکې دې کوم چې د خوښي، ویرې، قهر او جنسي خواهشاتو په درک کولو کې دخیل دې.

3- **Body temperature regulation**: د وجود د حرارت تنظیم کونکې دستګاه په هایپوتلاموس کې موجود دې. هایپوتلامیک نیورونونه د وینې د حرارت درجې څخه نظارت کوي او په دماغ او د وجود په محیطي برخو کې د موجود حرارت اخذو (thermorecptors) څخه معلومات تر لاسه کوي. پدې ډول سره هایپوتلاموس د خولو په پیدا کولو یا د حرارت تولید کوونکي میکانیزمونو (لرزه) په فعال کولو سره د وجود حرارت درجه تنظیم کوي.

4- **Regulation of water blance and thrist**: کله چې د وجود د مایعاتو غلظت ډیر زیاد شي نو پدې صورت کې د هایپوتلاموس یو شمیر نیورونونه چې ورته osmoreceptors ویل کیږي فعاله کیږي. دغه نیورونونه په هایپوتلاموس کې هغه هستې تنبه کوي کوم چې د نخامیې له خلفي لوب څخه د anti diuretic hormone (ADH) افرازات تنبه کوي. ADH د پښتورګو په تیوبولونو کې د اوبو د بیرته جذب کیدنې سبب کیږي. په ورته حالت کې د هایپوتلاموس د تندې په مرکز کې

هایپوتلامیک نیورونونه هم تنبه کیږي او پدي توګه شخص د تندې په احساس کولو سره هڅه کوي چې ترڅو ډیر مایعات واخلي.

5- **Regulation of food intake**: په وینه کې د مغذي موادو (ګلوکوز او ښایي امینواسیدونه) او یو شمیر هورمونونو لکه cholycystokinin د اندازې د تغیر په غبرګون کې هایپوتلاموس د ولږې او مړښت احساسات تنظیم کوي.

6- **Regulation of sleep- wake cycle**: هایپوتلاموس د دماغ د نورو برخو سره یوځاي د خوب په تنظیم کولو کې برخه اخلي.

7- د انډوکراین سیستم د دندو کنترول: هایپوتلاموس د انډوکراین سیستم په دوه مهمو لارو اداره کوي. لومړي دا چې د هغې relasing هورمونونه د نخامیې غدې د قدامي برخې څخه د هورمونونو افرازو کنترول کوي. دوهم دا چې د هغې supraoptic او paraventricular هستې anti diureticاو اوکسي توسین هورمونونه تولید کوی.

د هایپوتلاموس تشوشاتو کې وزن کمیدنه، چاغښت، دیهایدریشن او د روحي تشوشاتو مختلفي درجي پیدا کیدلي شي.

Sub Thalamus

سب تلاموس د دماغي نسج هغه ناحیه ده کوم چې د دورسل تلاموس او د منځني دماغ د tegmentum ترمنځ موقعیت لري. هایپوتلاموس د سب تلاموس په انسي برخه کې او د internal capsule د هغې په وحشي برخه کې قرار لري.

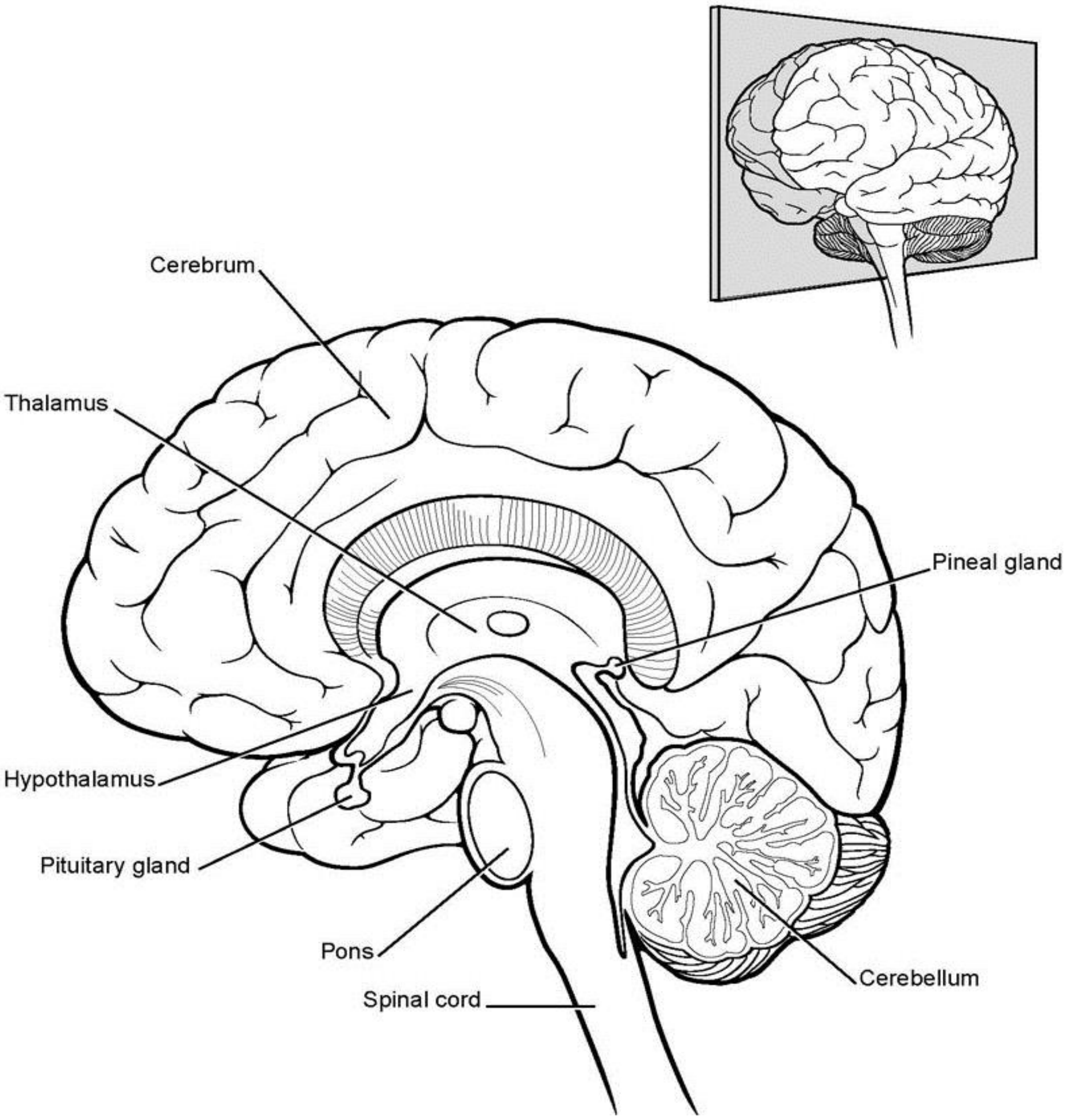

Epithalamus

اپي تلاموس د دریم بطین په دواړو خواوو کې د hebenular triagones، pineal body (pineal body یا epiphysis cerebri) او hebenular commissure څخه تشکیل شویدي.

Habenular triagon: دا یو کوچنی ژوره دری ضلعی ساحه ده چی د تلاموس د pulvinar په انسی برخه کی موقعیت لری.

Pineal body: دا یو کوچنی، مخروطی ډوله جوړښت دې چې د corpus callosum د splenum لاندې موقعیت لری او د نوموړی برخې څخه د دریم بطین د telachoroidea او په نوموړی برخه کی د موجود cerebral veins پوسیله جدا شویدي.
د Pineal body مخروطی ډوله جسم څخه چې تقریباً ۸ ملی متر اوږدوالی لری او د یو stalk یا peduncle څخه ترکیب شویدی. د جوړښت له پلوه د pineal body د pinealocytes او د neuroglial cells څخه جوړشویدی او د وینی د اوعیو او د سمپاتیک الیافو د یوې غنې شبکې لرونکې دې.
دنده: پاینل بادی پوسیله یو ډول هورمون تولیدکیږې چې د melatonin پنوم یادیږی او نوموړی هورمون په پوستکی کې د رنګ د تغیراتو سبب کیږې.

دماغي ساقه (Brain Stem)

دماغي ساقه په دماغ کې له پاڅه څخه لاندې خوا ته د mid brain (mesencephalon)، pons (metencephalon) او د medulla oblongata (mylencecphalon) څخه تشکیل شویدي. دا د ټول دماغي کتلې 2.5% جوړوي. د هستولوژې له نظره د دماغي ساقې جوړښت د نخاع شوکي سره ورته دي، داسې چې gray matter د white matter عصبي تارونو په وسیله چاپیر شویدي. همدارنګه د دماغي ساقې د white matter په صخامت کې د gray matter یو شمیر هستې موجود دي کوم چې په نخاع شوکي موجود ندي.
Brain stem چې د دماغ په قاعده کی د cerebral hemisphers یا دماغی نیمه کرو د ژور جوړښتونو او د cervical spinal cord ترمنځ موقعیت لري پکې حیاتي مراکز لکه respiratiory center، cardiac center، vasomotor center، او د بلع مرکز (swallowing center) او د کانګو مرکز (vomiting center) موجود دي. همدارنګه په brainstem کې د لومړي دوه جوړه قحفي اعصابو پرته د نورو پاتي لسو جوړه قحفي اعصابو هستی موجود دی کوم چی د مخ د عضلاتو، ژبی، بلعوم او د حنجری حرکی او

حسی دندي، د خوند ، د موازنې ساتل او د اوریدلو په شمول کنترول او تنظیموی. سربیره پر دي په brainstem کی د سمپاتیک او پاراسمپاتیک اعصابو لپاره هم ډیرمهمي هستی موجود دي.

همدارنګه ټول هغه ښکته تلونکي لارې (descending tract) چې په نخاع کې پاي ته رسیږي لکه corticospinal tract د دماغي ساقې د منځ څخه تیریږي. په ورته ډول سره، ټول پورته تلونکي لارې (ascending tracts) لکه spinothalamic tracts د دماغي ساقې له یوې برخې یا د ټول دماغي ساقې د منځ څخه تیري. نو لدي کبله ویلي شو چې دماغي ساقه د دواړو ښکته تلونکي او پورته تلونکي اوږدو لارو لپاره یو ډیر مهم معبر (conduit) بلل کیږي.

له پورتنی توضیحاتو څخه داسی جوته کیږی چې brainstem په دماغ کی یو ډیرمهمه ساحه ده، کوم چی د هغې یو کوچنی افت هم کولی شي چې د شخص ژوند له جدی ګواښ سره مخامخ کړی.

قحفی جروحات- تومورونه- stroke- انتانات او multiple sclerosis هغه تشوشات دی کوم چې brainstem په افت باندی اخته کولی شی. کچیری brainstem خپل ټول دندی په مکمل ډول سره له لاسه ورکړی نو دغه حالت یي د دماغ له مرګ (brain death) سره مساوی

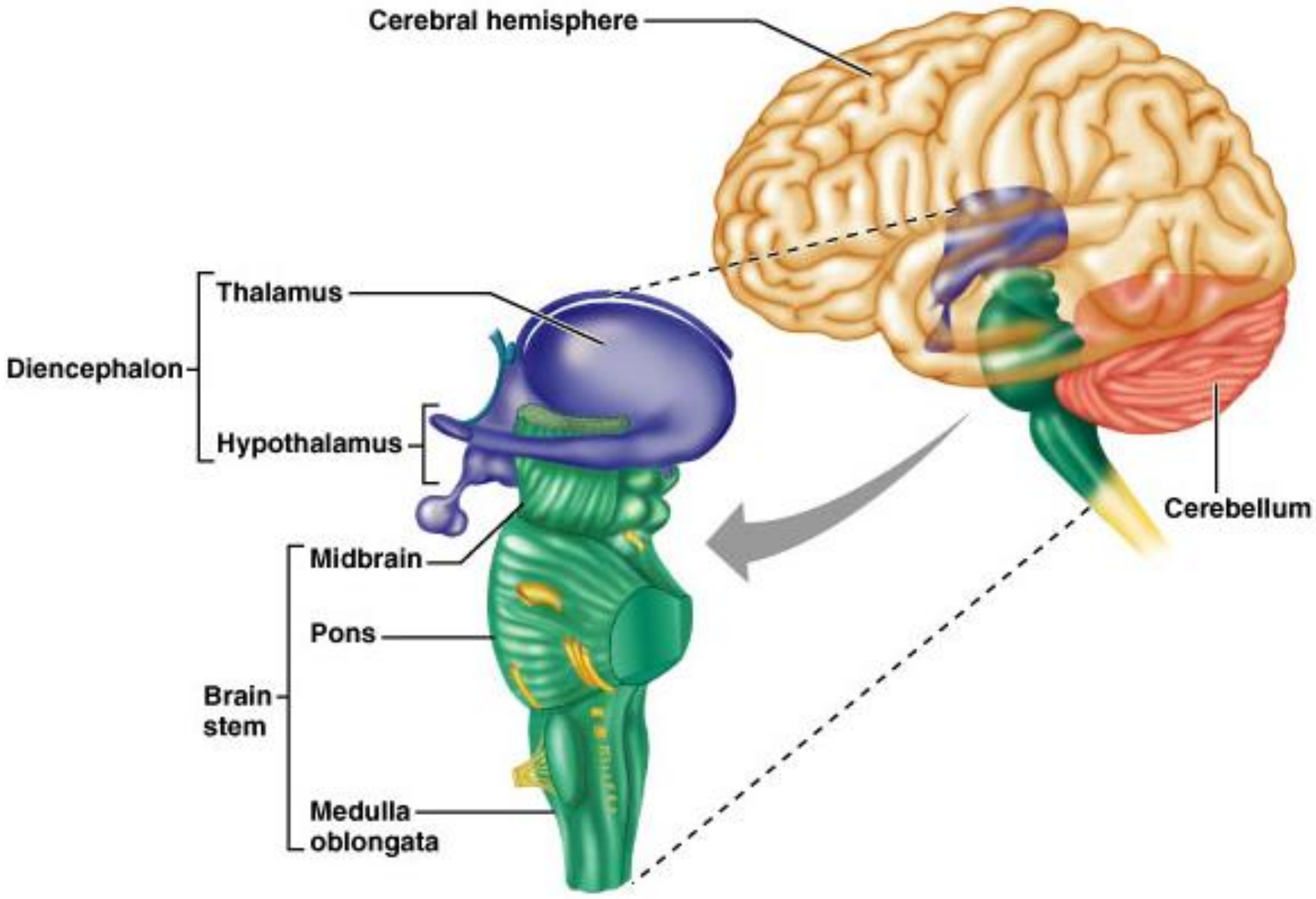

د دماغي ساقې (brain stem) انځور:

منځني دماغ (Mid Brain)

منځني دماغ چې د ډاينسفلون او پونس ترمنځ موقعيت لري، forebrain له hindbrain سره نښلوي. د ماغ د دغې برخې په منځ کې يوه خلا موجوده ده، کوم چې دريم بطين له څلورم بطين سره نښلوي او ورته cerebral aquaduct ويل کيږي. د دې په قدامي مخ کې د cerebral peduncle پنوم دوه پړسيدلي جوړښتونه ليدل کيږي، کوم چې دا دوه اعمودي پايې دي او داسې ښکاري چې سريبروم يې کلک نيولي وي ځکه نو ورته د سريبروم کوچني پښې (little feet of the cerebrum) ويل کيږي. Cerebral peduncles د اوږده اهرامي (corticospinal) حرکي لارو لرونکي دي کوم چې د نخاع شوکي په لور ښکته کيږي. همدارنګه superior cerebellar peduncles هم عصبي تارونو څخه جوړشوي لاره ده کوم چې منځني دماغ شاته له سريبيلوم سره نښلوي.

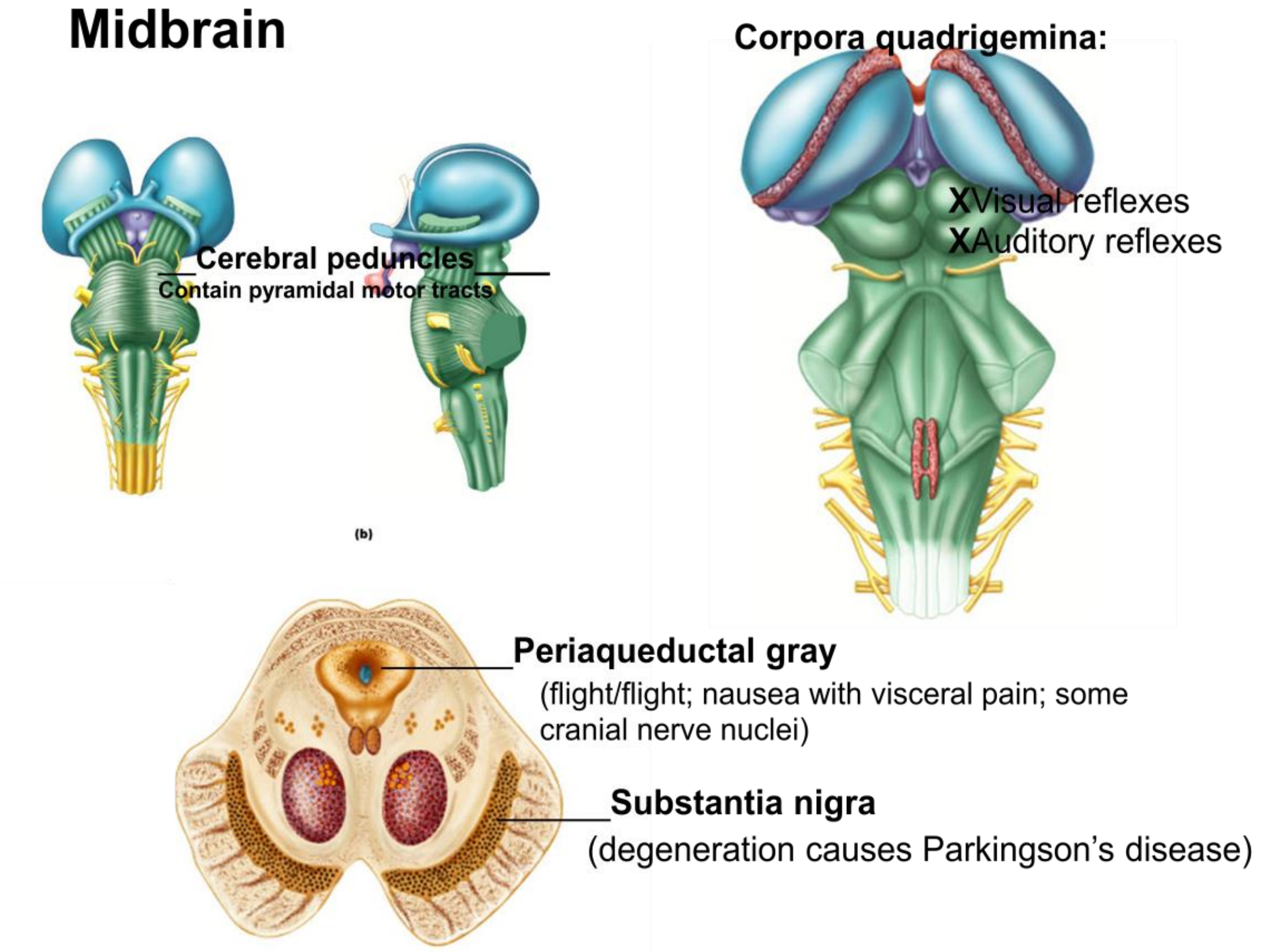

لکه څنګه چې مخکې ذکر شو د منځني دماغ له منځ څخه cerebral aquaduct تیریږي، د نوموړي قنات شاخوا periaqueductle gray matter موجود دي کوم چې د درد په شندېونه کې رول لري او د ویري درک کونکي amygdala او اتونومیک عصبي سیستم لارې سره چې د جګړې یا تیښتې عکس العمل کنترول کوي نښلوي. د aqueduct شاخوا په gray matter کې د دوه جوړه قحفي اعصابو کنترولونکي هستې هم موجودي دي چې د oculomotor nuclei او trochlear nuclei پنومونو سره یادیږي.

همدارنګه یو شمیر هستې د منځني دماغ په چار چاپیره white matter کې هم په شیندلي ډول سره موجودي دي. پدوي کې تر ټولو غټې یې د corpora quadrigemina څخه عبارت دي، کوم چې د منځني دماغ په خلفي سطحه کې د څلور ګونبزي شکله برامدګي ګانو په ډول سره لیدل کیږي. پورتني جوړه یې چې د visual reflex centers څخه عبارت دي د

superior colliculi پنوم يادېږي. نوموړي مراکز د سر او سترګو حرکات چې کله مونږ په ليدلو سره يو تيريدونکي شي څارو ، حتي که په شعوري ډول سره ورته ګورو هم نه تنظيم کوي. Inferior colliculi د اوريدلو له حسيت سره سروکار لري.

همدارنګه د منځني دماغ په white matter کې دوه رنګه هستې موجود دي چې د substantia nigra او red nucleus څخه عبارت دي. Substantia nigra په cerebral peduncle کې ژور موقعيت لري. د نوموړي هستې رنګ د ميلانين د زياد مقدار له کبله چې د دوپامين نيوروترانسميتر پيشقدم دي تور دي. د substantia nigra د دوپامين خوشي کوونکي نيورونونو د استحالې (degeneration) په نتيجه کې Parkinson's disease منځته راځي.

Red nucleus چې بيضوي شکل لري د substantia nigra لاندي موقعيت لري. څرنګه چې نوموړي هسته دويني يو غني سپلاي لري او په نيورونونو کې زياد مقدار اوسپنه موجود دي نو سور رنګ لري.

Pons يا حدبه

پونس د میډولا او د منځنی دماغ ترمنځ موقیعت لری او د brain stem مهمه برخه جوړوی. په پونس کی د هغی دواړه خواوي د descending corticospinal tracts د تیریدلو له کبله پړسیدلی معلومیږی.

پونس دوه مخونه لری چی د قدامی او خلفی مخونو څخه عبارت دی، د قدامی مخ په متوسطه برخه کی یو اعمودی میزابه لیدل کیږی چی د basilar sulcus پنوم یادیږی او په نوموړی میزابه کی basilar artery چی دماغ ته شریانی وینه راوړی او د internal carotid د شریانی څانګو سره یوځای په دماغ کی circle of wills جوړوی سیر لری.

د پونس څخه د لاندی قحفی ازاوجو عصبی ریښی منشا اخلی:

1- Trigeminal nerves
2- Abducent nerves

Facial nerves -3

د حدبی خلفی مخ د cerebellum پوسیله پوښل شوی‌دی او د څلورم بطین د څمکی نی‌مایی علوی برخه جوړوی.

کچیری د پونس څخه یوه عرضانی مقطع واخیستل شی نو لیدل کیږی چی دوه قدامی یا basilar او خلفی یا tegmental part یا برخی لری.

په پونسی کی د pantine nuclei پنوم یو شمیر د gray matter کتلات لیدل کیږی چی د نوموړی هستو څخه عصبی الیاف د سیربیلوم مقابل لوری ته ځی یعنی تصالب کوی. همدارنگه یوشمیر عصبی الیاف د کارتکس څخه منشا اخلی او په pantine nuclei باندی پای ته رسیږی چی د corticopantine عصبی الیافو پنوم یادیږی.

Medulla Oblongata

میدولا د brain stem یا دماغی ساقی ښکته نی‌مایی برخه جوړوی کوم چی د پونس د سفلی کنار څخه شروع کیږی او تر لمړی سرفیکل عصب پوری رسیږی یا په بل عبارت د خلفی cranial foss د قدامی برخی څخه شروع کیږی او تر forame magnum پوری رسیږی او لدی ځایه وروسته د نخاع شوکی په ډول سره ښکته د vertebral canal په منځ کی سیر کوی.

په میدولا کی cardiac- respiratory – کانگی یا vomiting او vasomotor مراکز موجود دی او پدی توگه د autonomic nerve system سره یوځای غیرارادی یا invulontry دندي لکه تنفس- heart rat او د وینی فشار یا blood pressur کنترولوی.

میدولا ناک په شان شکل لری چی طول یی دری سانتی‌متر- عرض یی دوه سانتی‌متر او ضخامت یی 1,25 cm پوری رسیږی.

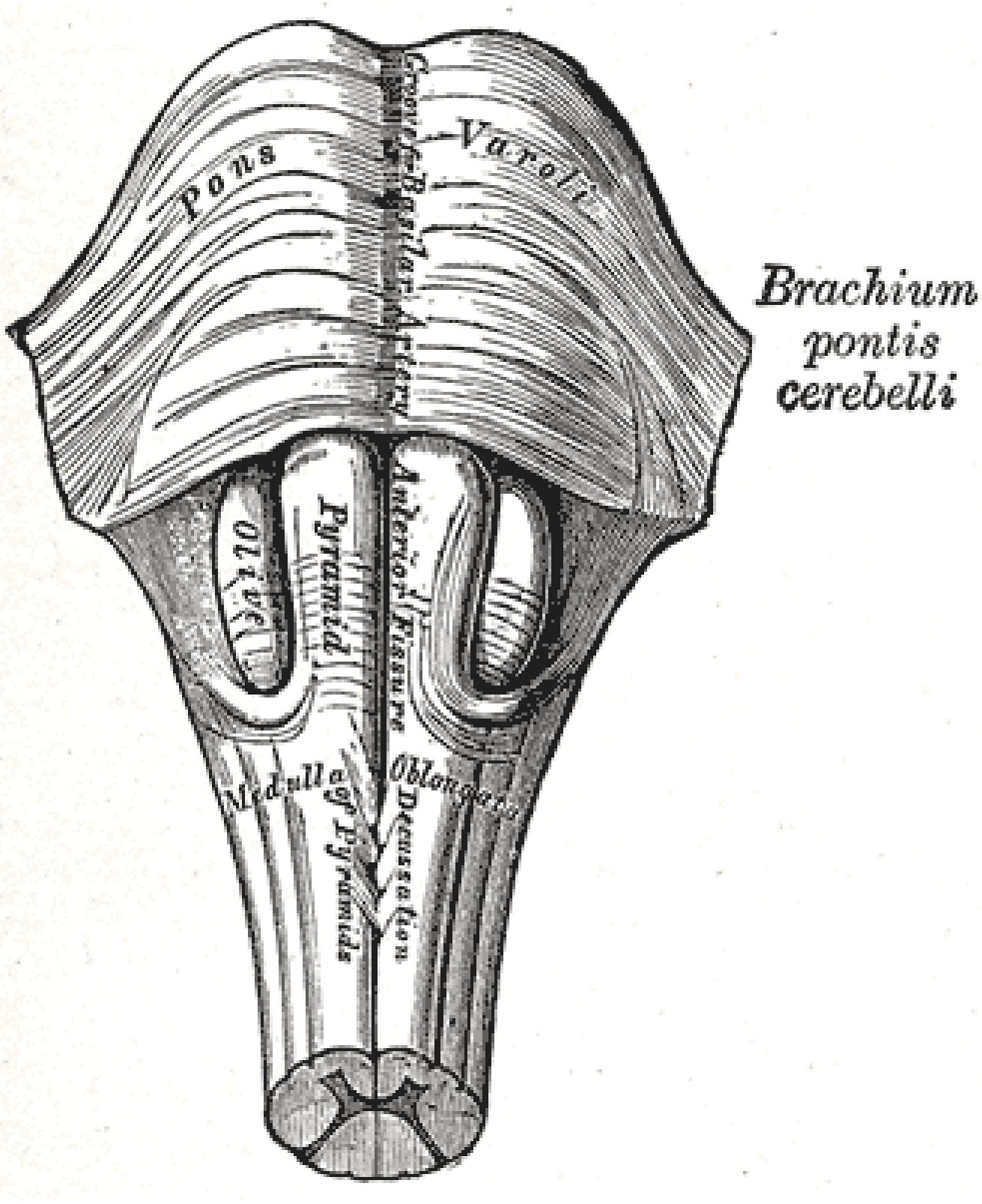

میډولا په قدام کې د قحف د basilar part او سحایا یا meninge سره او په خلف کې د cerebellum د vallicullum سره ارتباط لري(vallicula د ژور notch څخه عبارت دي کوم چې د سېربېلوم په سفلي مخ کې موقعیت لري).
میډولا د متوسط کرښې په استقامت د قدامي او خلفي فیشوراګانو یا درزونو پوسیله په دوه ښي او کیڼ برخو ویشل کیږي چې بیا هریو له دغې نیمایي برخې د قدامي وحشي او خلفي وحشي میزابو پوسیله په قدامي- وحشي او خلفي برخو باندې ویشل کیږي.
قدامي برخه یې د یو اوږد راوتلې برخې په ډول سره لیدل کیږي چې ورته pyramid ویل کیږي او په حقیقت کې پایرامیډ د سېرېبروم د ښي او کیڼ نیمایي کارتکسونو څخه د نخاع په لور راغلي عصبي الیافو د بنډلونو څخه جوړ شوي دي چې

ورته corticospinal tracts ویل کیږی، د میډولا په سفلی برخه کی د ښی او کیڼ طرف پایرامیډ زیاتره عصبی الیاف د متوسط کرښی په استقامت یو د بل سره تصالب کوی او پدی توگه pyramidal decussation جوړوی.

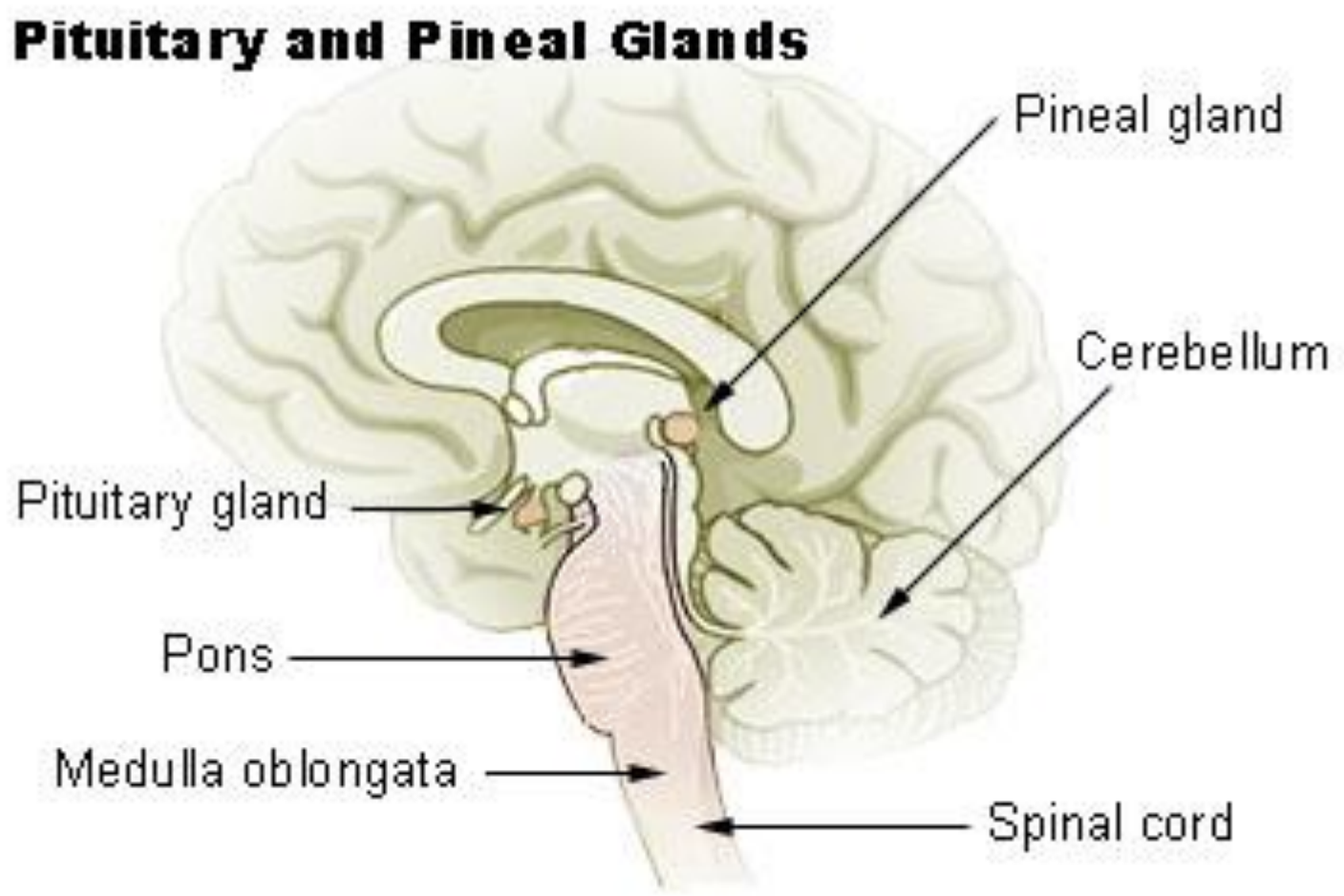

د پایرامیډ په علوی برخه کی یو شمیر عصبی الیاف په عرضانی ډول سره سیر کوی چی نوموړی عصبی الیاف د ant external aracute fibers پنوم یادیږی.
د میډولا په علوی برخه کی د قدامی وحشی او خلفی وحشی میزابو ترمنځ د gray matter د یوی کتلی د موجودیت له کبله یوه بیضوی شکله متبارزه برخه لیدل کیږی چی د olivary body پنوم یادیږی. او د gray matter کوم کتله چی نوموړی بارزه یی منځته راوړی دی د inferior olivary nucleus پنوم یادیږی.
په قدامی وحشی میزابه کی د پایرامیډ او olivary body ترمنځ د hypoglossal عصب ریښه لیدل کیدای شی. د نهم- لسم او د accessory عصب ریښی په خلفی وحشی میزابه کی د olivary body شاته لیدل کیږی.

د میډولا د خلفی برخې په پورتنی برخه کې یو V مانندہ ژوروالی لیدل کیږی چې د دغی ژوروالی لاندی د متوسط کرښې په هر یو خواکی دری دانی طولانی برامدگی گانی لیدل کیږی چې په هری‌یوخواکی نوموړی برامدگی گانی عبارت دی له:

a- Fasciculus gracilis

b- Fasciculus cuneatus

c- Inf cerebellar peduncle

د میډولا خلفی برخې په ښکتنی برخه کې یوه بله برامدگی هم لری چې د tubercinerium پنوم یادیږی او دا برامدگی په حقیقت کې د gray matter د یوکتلی پوسیله چې د trigeminal nerve د spinal sulcus په نوم یادیږی مینځته راځی.

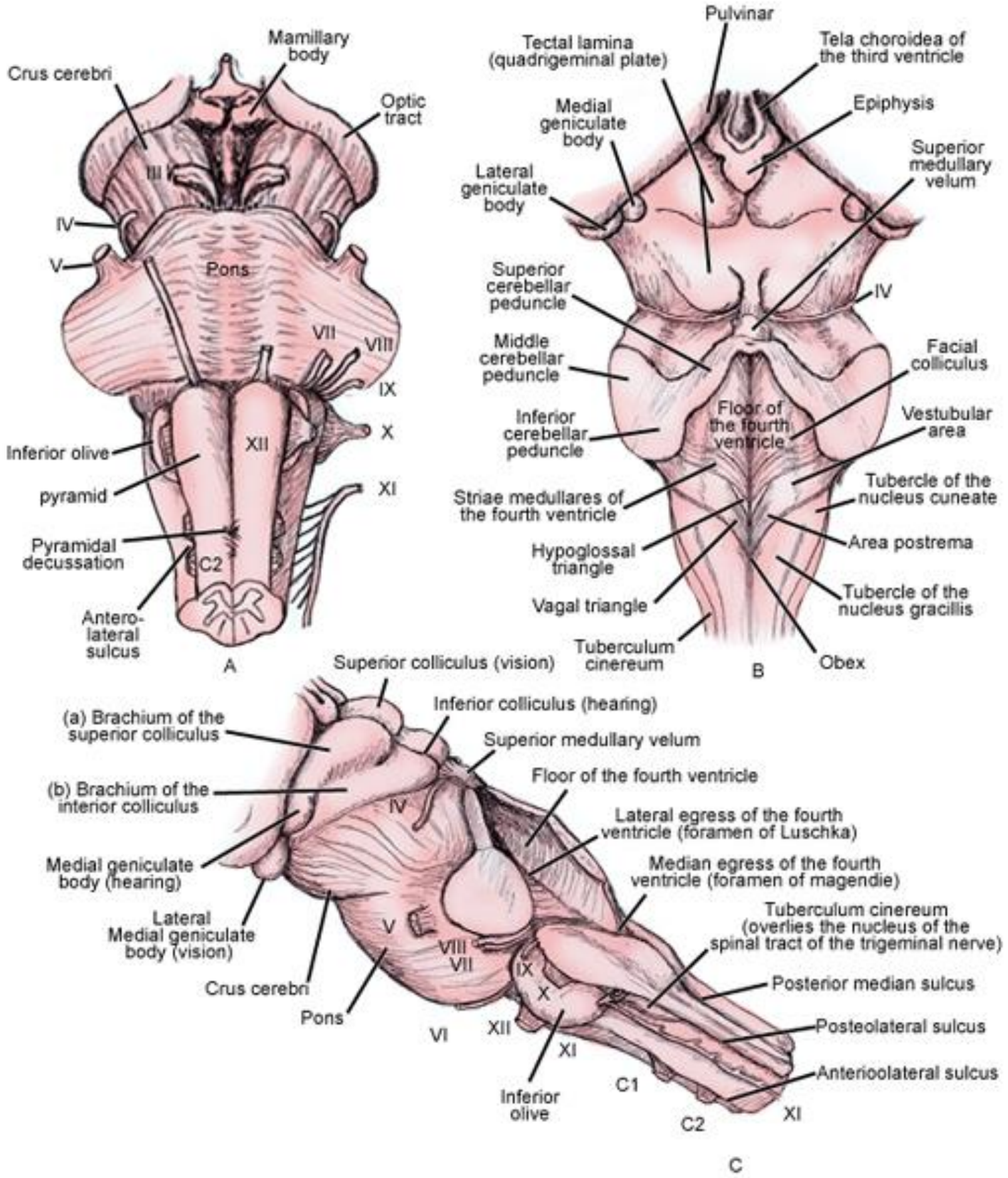

Cerebellum

یا مخیخ

Cerebellum یا مخیخ ته little brain یا دماغ اصغر هم ویل کیږي، د دماغ نوموړی برخه چې د hind brain لویه برخه جوړوي په خلفي cranial fossa کې د پونس او میډولا ترشا موقعیت لري.

مخیخ یو infratentorial جوړښت دی چې د عضویت ارادي حرکات تنظیموي.

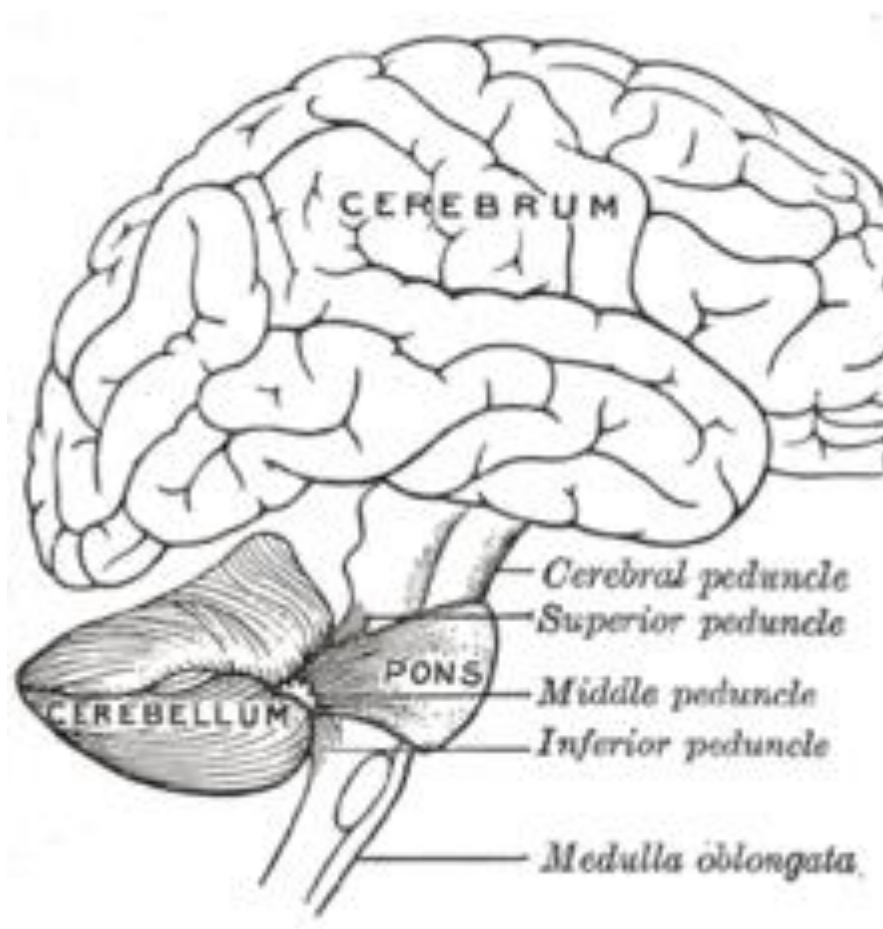

خارجي منظره او د هغې اړیکې:

مخیخ د دوو ښي او کیڼ غټو نیمو کروڅخه چې laterally واقع شویدي جوړ شویدی، دواړه نیمه کرې د متوسط کرښې په استقامت د یو چنجي مانند جوړښت پوسیله چې د median vermis پنوم یادیږي وصل شویدي.

مخیخ دوه علوي او سفلي مخونه لري چې علوي مخ یې محدب دی او په سفلي مخ کې یوه ژورmedian notch لیدل کیږي چې ورته vallecula ویل کیږي نوموړی notch ښي او کیڼ نیمه کرې یو د بل څخه بیلوي.

د مخيخ په قدامي سطحه کې يو بل ژور notch ليدل کيږي کوم چې پدغه ځای کې پونس او ميډولا ځای لري.
د مخيخ په خلفي برخه کې هم يو نری اوږد notch ليدل کيږي چې په نوموړي ځای کې falx cerebelli موقعيت لري.
مخيخ په قدام کې د څلورم بطين – پونس او د ميډولا سره مجاروت لري، په خلفي سفلي برخه کې د squamus occipital bone سره او په علوي کې د tentorium cerebeli سره مجاورت لري.

د مخيخ هريو نيمه کره يا hemisphere په دري لوبونو ويشل شويدي:

- Anterior lobe: نوموړی لوب د علوي مخ په قدامي برخه کې موقعيت لري او د متوسط لوب څخه د fissure prima پوسيله بيل شويدي.
- Middle lobe: ځينی وخت دغه لوب ته خلفي لوب هم ويل کيږي چې د مخيخ ترټول غټ لوب دی.
- Flocculonodular lobe: د مخيخ تر ټولو کوچنی لوب دی چې په سفلي مخ کې موقعيت لري او د ويستيبولر سيستم سره يوځای د عضويت د موازنې په کنترول کې مهم رول ترسره کوي.

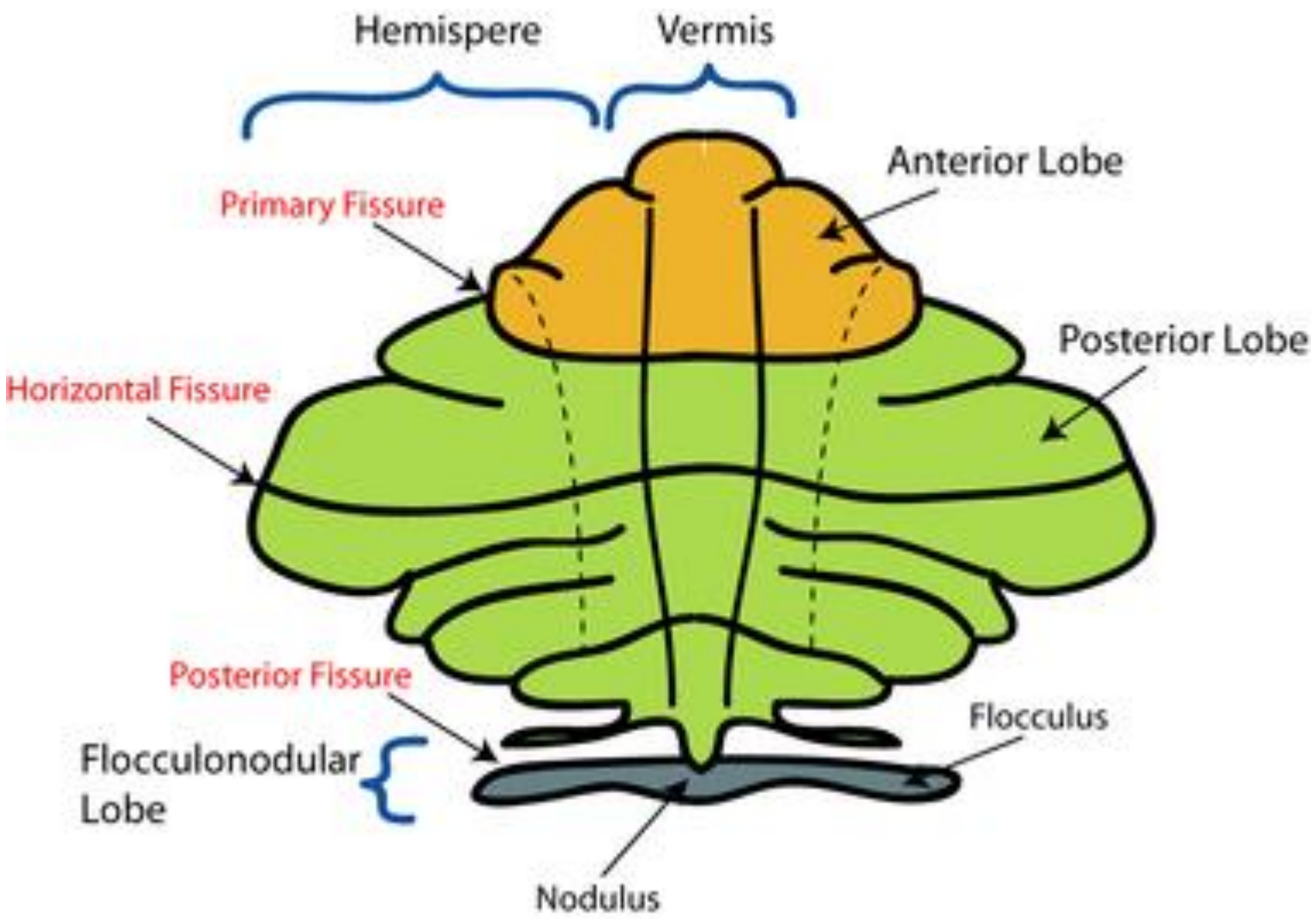

Morphological and Functional Division of Cerebellum

Parts of cerebellum:

مخیخ د یو شمیر فیشوراګانو پوسیله په کوچنیو برخو ویشل شویدی کوم چی هریو فیشور vermis او دواړه نیمه کری قطع کوی او عبارت دی له:

۱- horizontal fissure: نوموړی فیشور د مخیخ علوی مخ د سفلی مخ څخه بیلوی.

۲- the primary fissure: نوموړی فیشور ته fissure prima هم ویل کیږی د مخیخ قدامی لوب د متوسط لوب څخه بیلوی.

۳- the posterior lateral fissure: نوموړی فیشور متوسط لوب د flocculonodular lobe څخه بیلوی.

Parts of vermis: عبارت دی له:

1. lingula
2. central lobule
3. culmen
4. declive
5. folium

6. tuber
7. pyramid
8. uvula
9. nodule

Subdivision of cerebellar hemisphere: عبارت دی له:

1. ala
2. quadrangular lobule
3. simple lobule
4. superior semilunar lobule
5. inferior semilunar lobule
6. biventral lobule
7. tonsil
8. flocculus

Morphological and Functional Division of Cerebellum:

۱- **the archicerebellum**: د مخیخ دغه برخه د flocculonodular لوب او د lingula څخه جوړ شوی‌دی. نوموړی برخه axial musculature او bilateral movements چی د یوځای څخه بل ځای ته د خوځښت او د موازنی د ساتلو لپاره ترسره کیږی کنترولوی.

۲- **the paleocerebellum**: د مخیخ دغه برخه د قدامی لوب او د inferior vermis د پای‌رامید او uvula څخه جوړ شوی‌دی. نوموړی برخه د عضویت مقویت یا tone او وضعیت یا posture کنترولوی.

۳- **the neocerebellum**: د مخیخ دغه برخه د متوسط لوب د ډیری برخی څخه جوړ شوی‌دی او نوموړی برخه د عضویت حرکات تنظیموی.

Connection of cerebellum: هغه عصبی الیاف کوم چی ځینی یی مخیخ ته ننوځی او ځینی یی ترینه د باندی وځی دوی په ګروپی ډول سره دری peduncle جوړوی کوم چی دوی cerebellum د midbrain- پونس او میډولا سره نښلوی.

Middle او inferior peduncle اساساً مخیخ ته ننه تلونکی یا afferent او sup peduncle اساساً efferent یا د باندی راوتونکی خاصیت لری.

Cerebrospinal Fluid یا CSF

CSF یو صاف بی رنګ مایع دی چی د دماغ او د نخاع شوکی منځ او شاوخوا يي (subarachnoid space او ventricular system) یی اشغال کړی دی.

CSF د ټول intracerebral بطیناتو- cisterns او د نخاع شوکی د مرکزی کانال محتوی جوړوی. نوموړی مایع د قحف په داخل کی دماغ د میخانیکی او امینیولوجیک ناوړو فکتورونو په مقابل کي ساتي.

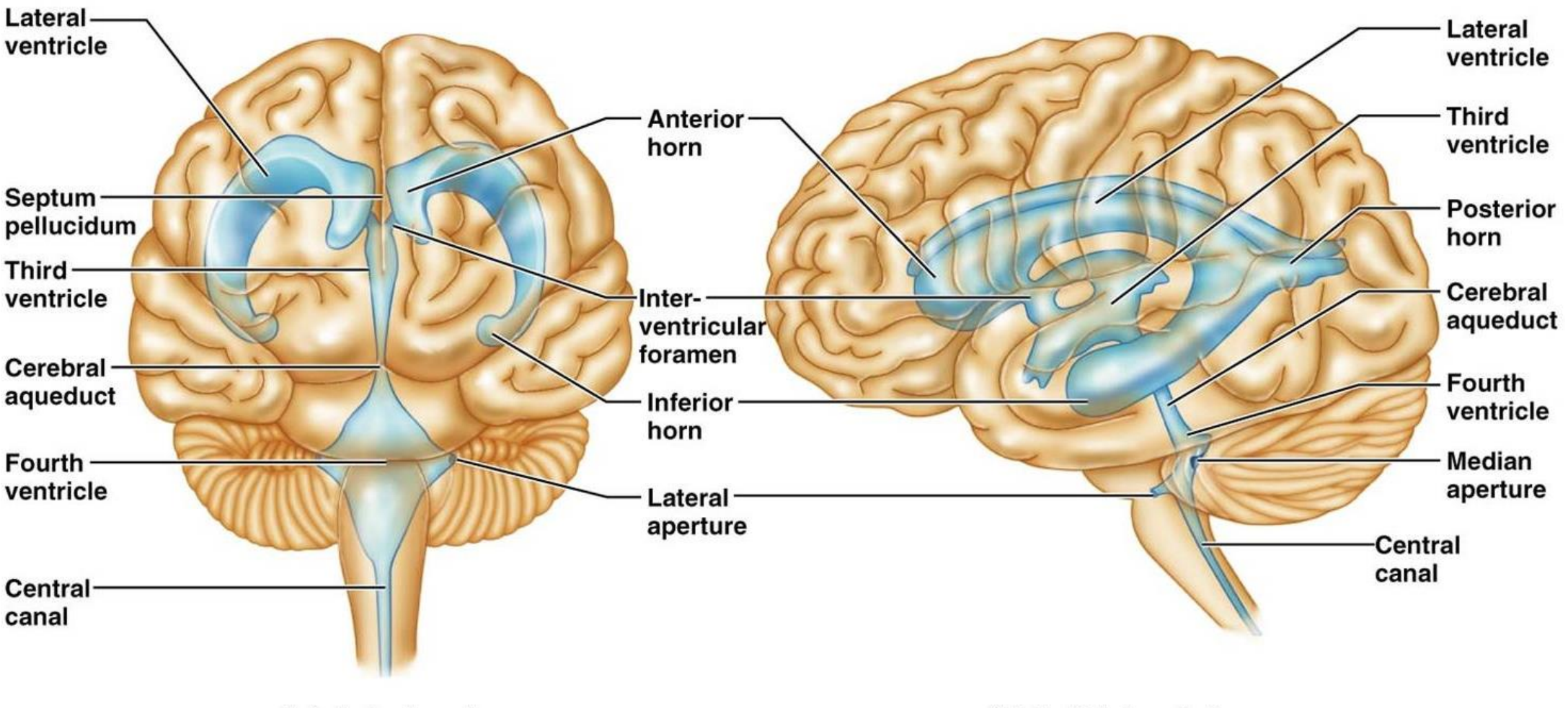

(a) Anterior view (b) Left lateral view

Circulation:

د CSF پنځوس الی اویا فیصده په دماغ کی د chroid plexus د ependymal حجراتو پوسیله تولیدیږی او پاتی نور برخه یی د شاوخوا د وینی رګونو او د بطیناتو د جدارونو پوسیله تولیدیږی.

نوموړی مایع د جنبی یا lateral بطیناتو څخه د foramen monro، interventricular foramen، له لاری دریم بطین ته او د نوموړی بطین څخه څلورم بطین ته د aqueduct of sylvius، cerebral aqueduct، له لاری ننوځی اود څلورم بطین څخه د foramen of magendie، median aperture، او foramen of luschka، lateral aperture، د سوریو له لاری subarachnoid space ته بهیږی.

د CSF مایع د سب اراکنوید د مسافی څخه د arachnoid granulation یا ذغاباتو له طریقه دوباره د دماغ وریدی سینسونو ته جذبیږی.

Amount and constitution

مقدار او جوړښت

په دماغ کی دورځی تقریباً ۵۰۰ ملی لیتره CSF مایع تولیدیږی چی د نوموړی مقدار ډیره برخه یی په superior sagittl sinus کی د ارکنوید د ذغاباتو پوسیله د وینی دوران تخلیه کیږی لکه څرنګه چی دماغ یواځی ۱۳۵-۱۵۰ ملی لیترCSF مایع ته ځای ورکولی شی نو پدی توګه نوموړی مایع د ورځی ۳-۴ ځلی بدلیږی.

CSF مایع تقریباً ۱۵-۴۰ ملی ګرام فی دیسی لیتر د پلازما پروتینونه لری- د ګلوکوز مقدار پکی ۵۰- ۸۰ ملی ګرام فی دیسی لیترو پوری دی، د وینی سره کرویات پکی موجود نه وی او د سپین کرویاتو یا WBC شمیر پکی 0-3 پوری دی او هم د نوموړی مایع فشار په نوی زیږیدلی ماشومانو کی 80-100mmH2O پوری دی او په غټو ماشومانو او کاهلانو کی د 200 mmH2O څخه لږ دی.

Choroids plexus:

Choroid plexus. چې د CSF ډیره برخه تولیدوی د pia matter ګوته مانده بارزی دی کوم چې د کرویید شراینو د کپیلری ګانو لرونکی دی، دغه بارزې د بطیناتو جوفونو ته وتلی او د ependymal نسج پوسیله ستر شوی‌دی. د کرویید شبکه یا plexus په هریو جنبی بطین کی د interventricular foramen څخه تر د inferior horn اخري برخي پوری غځیدلی دی. نوموړی شبکه د جنبی بطیناتو په ant and post horn کی نشته دی. نوموړي شبکه په cerebral aqueduct هم موجود ندی.

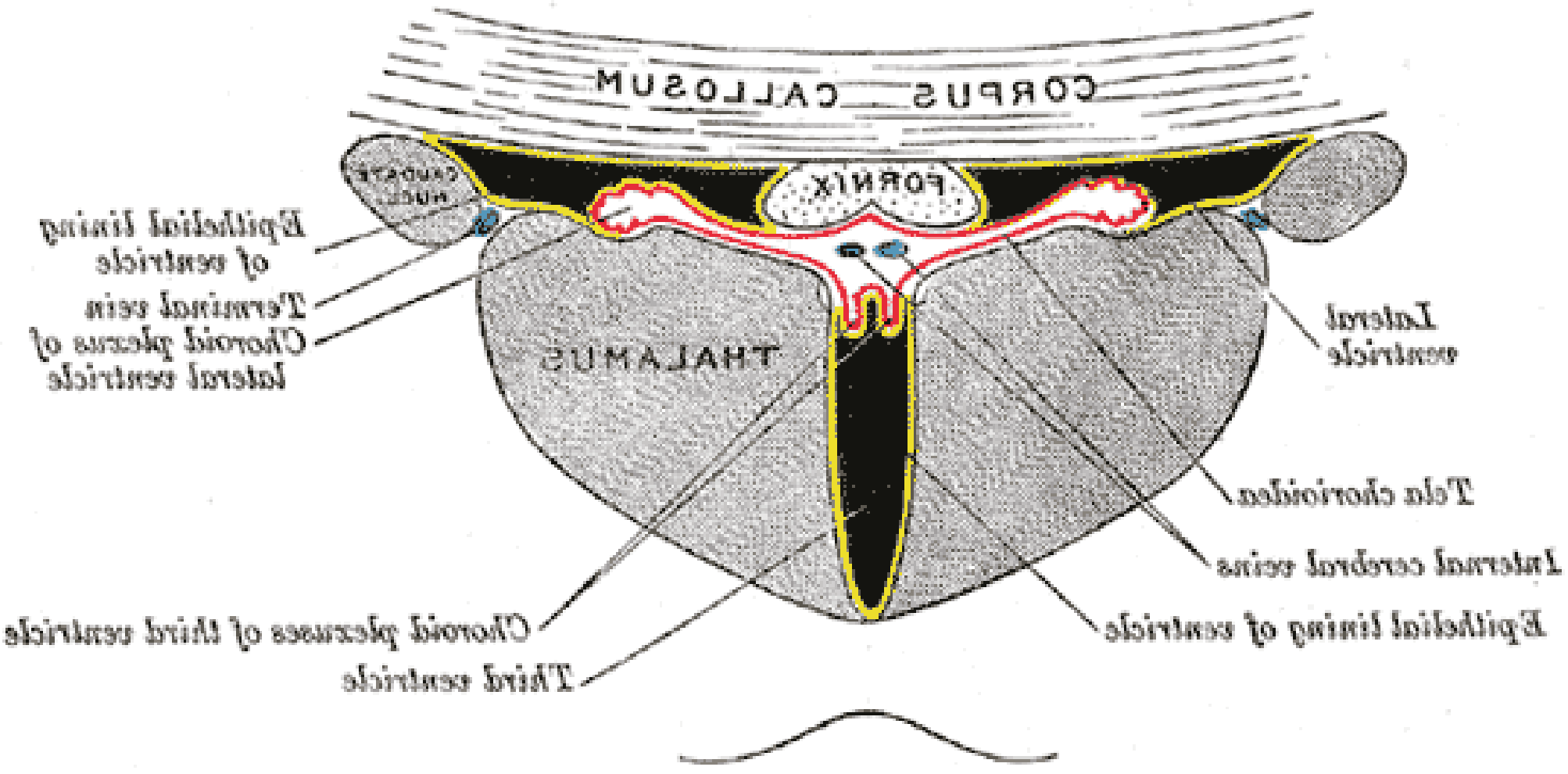

Cause	Appearance	Polymorphonuclear cell	Lymphocyte	Protein	Glucose
Pyogenic bacterial meningitis	Yellowish, turbid	Markedly increased	Slightly increased or Normal	Markedly increased	Decreased
Viral meningitis	Clear fluid	Slightly increased or Normal	Markedly increased	Slightly increased or Normal	Normal
Tuberculous meningitis	Yellowish and viscous	Slightly increased or Normal	Markedly increased	Increased	Decreased

Fungal meningitis	Yellowish and viscous	Slightly increased or Normal	Markedly increased	Slightly increased or Normal	Normal or decreased

د **CSF** د مایع دندی: نوموړی مایع لاندی مهمی دندی په غاړه لری.

۱- **Buoyancy**:

د دماغ ریښتنی یا حقیقی وزن تقریباً ۱۴۰۰ ګرامو پوری دی اما سره لدی ځرنګه چی دماغ د CSF مایع په منځ کی د معلق یا suspension په حالت کی قرار لری خالص یا net وزن یی ۲۵ ګرامو سره برابریږی.

د قحف په داخل کی دماغ ځکه د CSF مایع په منځ کی د neutral buoyncy په حالت کی قرار لری ترڅو دماغ په خپل ډیر وزن سره یی چی لری د خپل د لاندینی برخی د وینی اوعیی جریان بندبنت او د نیورنونو د تخریب سبب نشی.

۲- **protection**:

دغه مایع دماغی نسج او نخاع د قحفی تردیداتو او د ستون فقرات د جروحاتو په وخت کی نه پریږدی چی نوموړی انساج د خپل هدوکینی چوکات سره ولړیږی او پدی توګه هغوی د خوږیدو یا injury څخه ساتی.

۳- **chemical stability**:

نوموړی مایع چی د دماغ په بطینی سیستم کی بهیږی بیرته د وینی جریان ته جذبیږی چی پدی توګه د مرکزی عصبی سیستم څخه میتابولیک بیکاره مواد هم د blood brain barrier له طریقه لری کوی.

Hydrocephalus

د cerebral ventricular system د توسع څخه عبارت دی کوم چی دغه توسع کیدای شی د CSF د جریان د انسداد له کبله رامنځته شی او یا هم د نوموړی مایع د ډیر تولید له کبله او یا هم د هغی د reabsorption د عدم کفایی له کبله رامنځته شی.
د نوموړی پیښی په ترځ کی کیدای شی چی د قحف په داخل کی فشار لوړ شی او د راس یا سر غټوالی مخصوصاً په کوچنی ماشومانو کی رامنځته کړي.
د CSF مایع د دماغ د جنبی، دریم او څلورم بطیناتو په منځ کی د choroids plexus د اپیتیلیل حجراتو پوسیله افرازیږی. کله چی نوموړی مایع تولید شی نو د جنبی بطیناتو څخه دریم بطین ته د interventricular foramen یا foramen monro له لاری تیریږی. د دریم بطین څخه څلورم بطین ته د cerebral aqueduct یا aqueduct of sylvius له لاری تیریږی او د نوموړی ځای څخه سب اراکنوید مسافی ته د foramen magendie او د foramen luschka له لارو ننوځی.

CSF مایع په سفلی کی د نخاع او په علوی کی د دماغ په شاوخوا کی د subarachnoid space په منځ کی هم جریان لری او د dural venous sinuses په جدراونو کی د اراکنوید ګرانولیشن یا ذغاباتو له طریقه د وینی جریان ته ننوځی.

په کاهلانو کی د هایدروسفالوس معمول سبب د ارکنویید ګرانولیشن یا ذغاباتو له طریقه د نوموړی مایع د جذب په پروسه کی د اختلال څخه عبارت دی. دغه پیښنه هغه وخت منځته راځی کله چی سب اراکنویید مسافی ته وینه د subarachnoid hemorrhage په تعقیب ننوځی او د دماغ په شاخواوکی سیر وکړی.

د هایدروسفالوس نور اسبابوکی د cerebral aqueduct ولادی انسداد او دماغی تومورونه لکه د منځني دماغ تومورونه شامل دی کوم چی نوموړی تومورونه د aqueduct د انسداد سبب کیږی.

په ماشومانو کی هایدروسفالوس له کبله د بطیناتو سایز او حجم غټیږی او ددی په نتیجه کی دماغ غټیږی. څرنګه چی د قحف هدوکی یا جوړښت فیوز شوی نه وی نو راس یا head د توسع سبب کیږی.

د CT scan او د MRI د معاینатو پوسیله د انسداد ساحه تعینیدای شی او هم د انسداد زیاتره اسباب تشخیص کیدای شی.

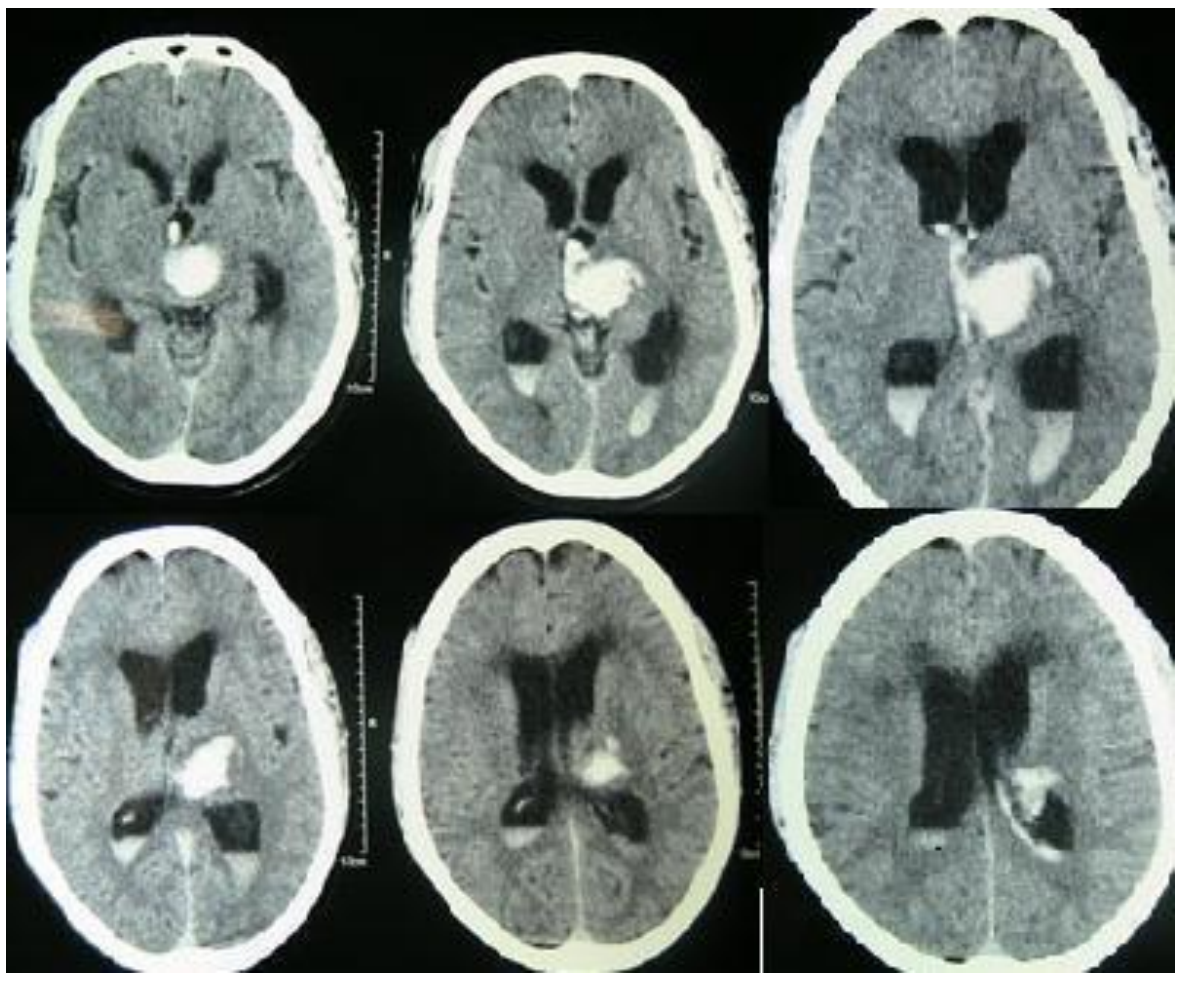

Spontaneous intracerebral and intraventricular hemorrhage with hydrocephalus shown on CT scan

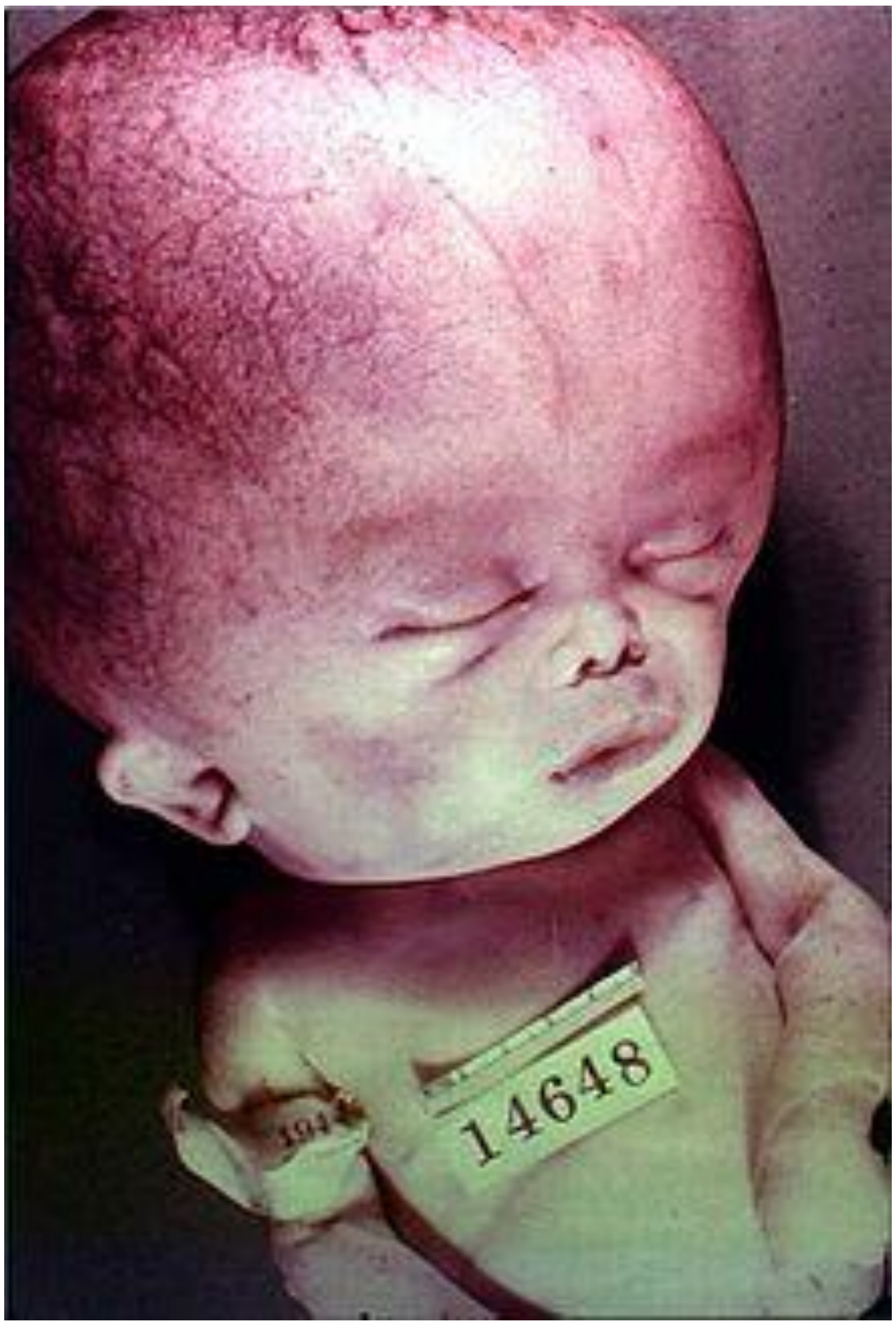

Spinal Cord

نخاع شوکی

نخاع شوکی د vertebral canal پنوم د یو هدوکینه کانال په منځ کی ځای لری کوم چی د مجاورو فقراتو او soft tissue پوسیله جوړ شوی دی.

- د نوموړی کانال قدامی جدار د فقراتو د فقری اجسامو، بین الفقری دیسک او اربطو پوسیله جوړ شوی دی.

- وحشی جدارونه او چت یی د vertebral arch او اربطو پوسیله جوړ شوی دی.

- خلفاً د ligament flava -lamina او د متوسط خط په استقامت د interspinous اربطو او د vertebral spinous process پوسیله محدود شوی دی.

نخاع د دغه کانال دوه پر دری علوی برخه یی اشغال کړی چی د میدولا په امتداد د فورامین مگنوم څخه شروع کیږی اوپه یو کاهل شخص کی تقریباً تر د L1- L2 د فقراتو ترمنځ غضروفی دیسک پوری رسیږی، اما کیدای شی چی لدی څخه پورته تر T12 پوری او یا هم تر هغې ښکته تر L2- L3 فقراتو ترمنځ غضروفی دیسک پوری ورسیږی.

په نوی زیږیدلی ماشومانو کی نخاع تقریباً تر L3 پوری او حتی تر L4 فقری پوری هم رسیدای شی.

نخاع د مرکزی عصبی سیستم استوانوی یا لوله مانندہ جوړښت دی چی په یو کاهل شخص کی په اوسط ډول سره تقریباً ۴۵ سانتی‌متر اوږدوالی او ۳۰ گرام وزن لری.

نخاع دیستل یا سفلی نهایت چی ورته caudal end هم ویل کیږی مخروطی شکل لری چی د conus medullaris پنوم یادیږی، د مخروط قاعده پورته او زروه یی ښکته متوجه دی. د منضم نسج یو نری filament چی د زروه څخه ښکته خواته ادامه مومی د filum terminale پنوم یادیږی.

نخاع په خپل ټول اوږدوالی کی یوشان قطر نه لری. نخاع د خپل اوږدوالی په هغه دوه برخو کی چی ورڅخه د علوی اوسفلی اطراف د تعصیب په خاطر spinal اعصاب منشا اخلی پړسوپ یا enlargement لری چی عبارت دی له.

۱- **Cervical enlargement**: دغه پړسیدلی برخه د نخاع په هغه برخه کی چی د علوی اطرافو د تعصیب په خاطر ورڅخه spinal C5- T1 اعصاب منشا اخلی موقعیت لری.

۲- **Lumbosacral enlargement**: دغه پړسیدلی برخه د نخاع په هغه برخه کی چی د سفلی اطرافو د تعصیب لپاره ورڅخه spinal L1- S3 اعصاب منشا اخلی موقعیت لری.

د نخاع په خارجی سطحه کی یو شمیر فیشوراګانی او سطحی میزابی یا sulci پکی لیدل کیږی چی عبارت دی له:

۱- the anterior median fissure: د نخاع د ټول اوږدوالی په قدامی سطحه کی لیدل کیږی.

۲- the posterior median sulcus: د نخاع د خلفی سطحی د پاڅه لیدل کیږی.

۳- the posteriolateral sulcus: د نخاع د خلفی مخ په ښی او کیڼ خواوو کی کوم چی په دغه برخو کی د spinal nerves خلفی وړی ریښی نخاع ته ننوځی لیدل کیږی.

د نخاع په داخلی مرکزی برخه کی یو کوچنی کانال یعنی central canal لیدل کیږی کوم چی د gray او white matter پوسیله پوښل شوی دی.

۱- gray matter د nerve cell body څخه غنی ساحه ده، چی د نخاع په مقطع کی د H د توری په ډول منظره لری او د نخاع په مرکزی ساحه کی موقعیت لری.

۲- white matter چی gray matter یی چاپیره کړی د nerve cell processes څخه غنی یوه ناحیه ده، کوم چی غټ عصبی بندلونه یا tract جوړوی چی بیا دغه بندلونه

په نخاع کی ښکته او پورته د یوی ساحی څخه بلی ساحی ته سیر کوی او پدی توګه معلوماتونه د نخاع څخه دماغ او د هغی څخه نخاع ته انتقالوی.

نخاع د vertebral canal په منځ کی د منضم نسج د دری پرله پسی پردو پوسیله چی د meninges یا سحایا پنوم یادیږی پوښل شویدی چی دغه پردی عبارت له:

۱- pia matter: د سحایاو داخلی طبقه ده چی د نخاع خارجی سطحی ستر کړی.

۲- arachnoid matter: دغه طبقه د pia mater څخه د subarachnoid space پوسیله چی د CSF د مایع لرونکی دی جدا شویدی.

۳- dura matter: د سحایاو خارجی طبقه ده چی ضخامت یی تر نورو ډیر دی او د ارکنوید د طبقی په مقابل کی پرته لدی چی د نوموړی طبقی سره نښتی وی موقعیت لری.

د ویرتیبرل کانال په منځ کی د dur matter د شاوخوا هدوکی څخه د extradural یا epidural space پوسیله چی د سست منضم نسج- شحم اود وریدی ضفیری لرونکی دی بیل شویدی.

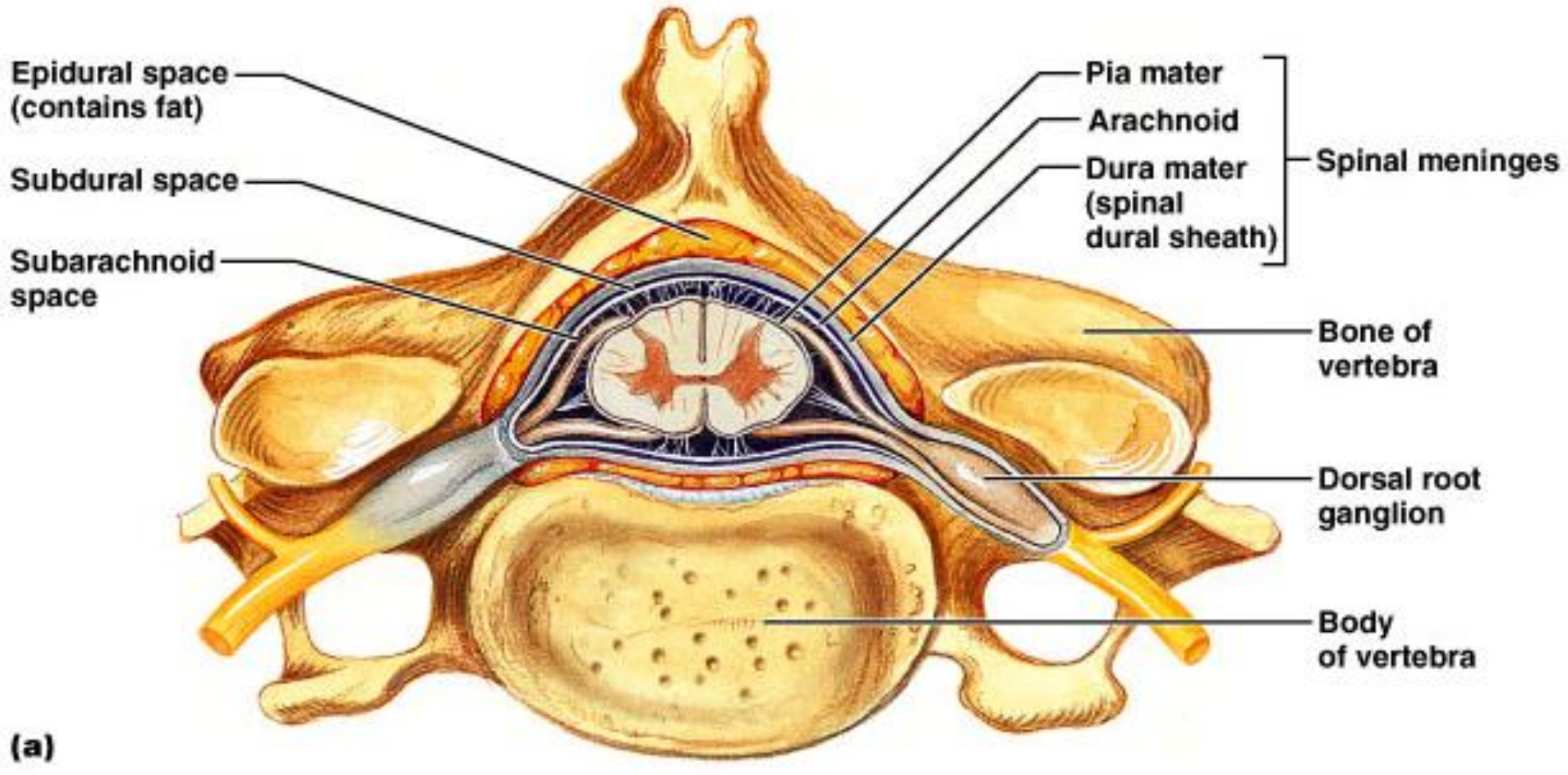

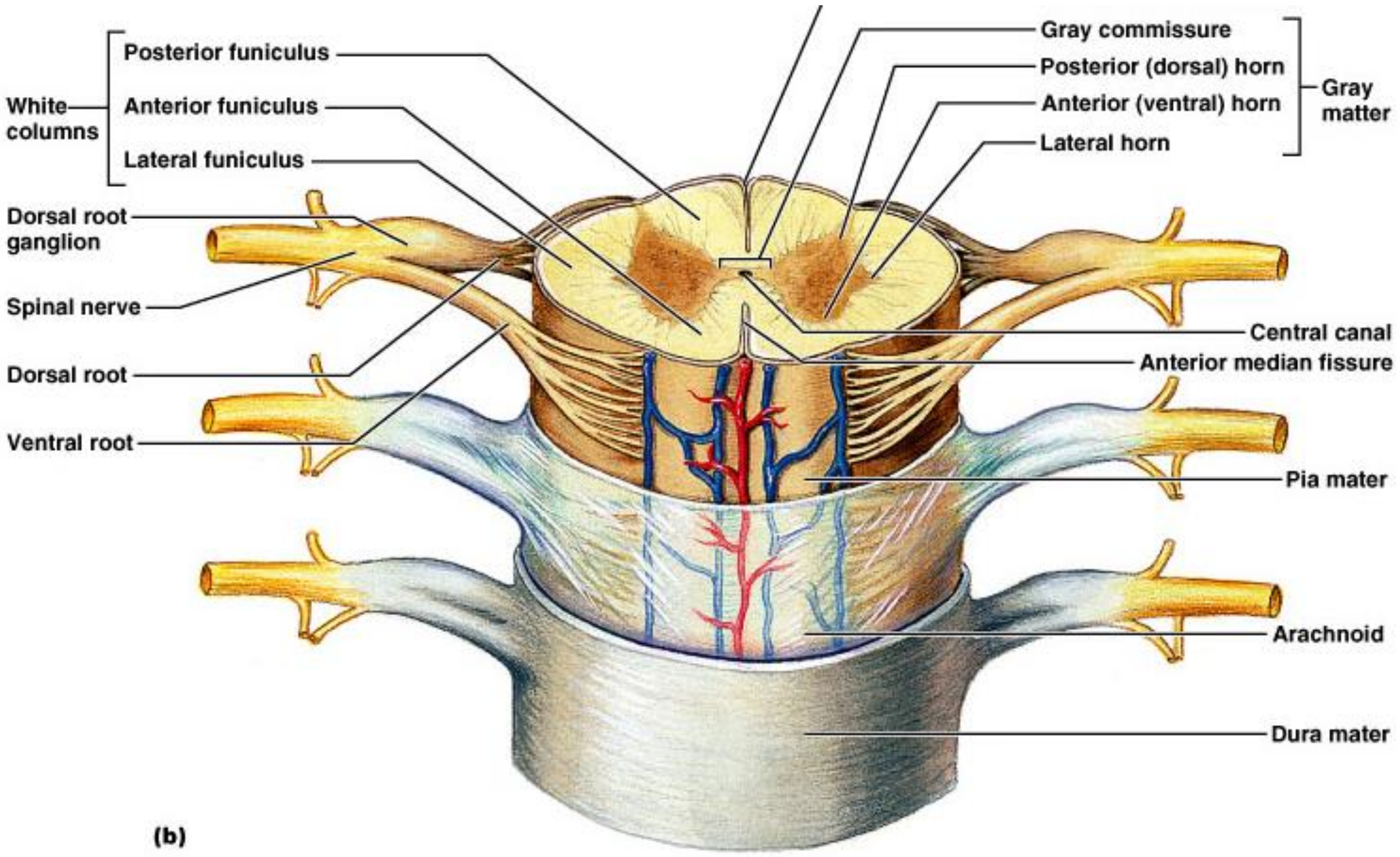

Spinal Nerves

هریو spinal nerve د نخاع سره د قدامی او خلفی ریښوپوسیله وصل شویدی چی په لاندی ډول سره یی مختصراً شرح کیږی.

۱- **posterior root**: د حسی نیورونونو اکسونونه لری، چی نوموړی نیورونونه معلومات هغه حسی نیورونونو حجروی اجساموته رسوی کوم چی په مرکزی عصبی سیستم کی موقعیت لری، دغه حجرات امبریولوژی له نظره د neural crest څخه مشتق کیږی او د خلفی ریښی د دیستل نهایت په spinal ganglion کی حجروی کتلات جوړوی چی معمولاً د intervertebral foramen په منځ کی ځای لری.

۲- **anterior root**: د نخاعی عصب دغه برخه د حرکی نیورونو اکسونونه یا الیاف لری کوم چی دوی حرکی سیالی د مرکزی عصبی سیستم څخه محیط ته لیږدوی.

Medially هریو قدامی او خلفی ریښی په کوچنیو ریښو باندی چی rootlets نومیږی ویشل کیږی کوم چی بیا د همدغی کوچنی ریښو پوسیله د نخاع سره نښلی.

Spinal Segments: د نخاع هغه برخه ده چی ورڅخه قدامی او خلفی کوچنی ریښی یا ant/ post rootlet منشا اخلی او وروسته دوی له یوځای کیدو قدامی او خلفی غټ ریښی او بالاخره ورڅخه څخه د نخاعی اعصابو یوه ځانګړی جوړه منځته راځی.

Laterally قدامی او خلفی ریښی سره یوځای کیږی او پدی توګه یو spinal nerve منځته راوړی.

کله چی هریو spinal عصب د intervertebral foramen څخه د باندی وځی نو دوی په دوه غټو ځانګو باندی ویشل کیږی چی عبارت دی له a small posterior ramus او large anterior ramus

۱- **the posterior rami**: د نخاعی عصب دغه ځانګه یواځی intrinsic back muscles (the epaxal muscles) او د شا یا د back د پوستکی یوه محدوده برخه تعصیبوی.

۲- **the anterior rami**: د نخاعی عصب دغه ځانګه د عضویت پاتی ټول اسکلیټی ارادی عضلات د اطرافو او د تنی په شمول او د سر د ناحیی د ځینوبرخو په استثنی نور پاتی د ټول عضویت پوستکی هم تعصیبوی.

نخاعی عصب په کوم برخه کی چی په پورتنی دوو ځانګوویشل کیږی نوموړی برخی ته نږدی د هر یو نخاعی عصب څخه دوه تر څلورو پوری کوچنی عصبی شعبات منشا اخلی چی د recurrent meningeal nerves یا sinuvertebral nerves پنوم یادیږی.

نوموړی عصبی شعبات دوباره intervertebral foramen ننوځی ترڅو dura، اربطی، بین الفقری دیسک او د وینی اوعیی تعصیب کړی.

تول غټ somatic plexuses یا سوماتیک عصبی ضفیری لکه cervical، brachial، lumbar او sacral د anterior rami پوسیله جوړیږی.

لکه څرنګه چی نخاع نسبت vertebral column ته لنډ دی نوځکه د spinal nerves ریښي یا roots د vertebral canal د سرفیکل ناحیی څخه تر کوکسیجیل ناحیی پوری تدریجاً اوږد او په مایل ډول سره سیر کوی.

د vertebral column په سفلی برخه کی د قدامی او خلفی roots یا ریښو د یوځای کیدو په نتیجه کی چی کوم spinal nerve منځته راځی او نوموړی اعصاب د فقراتو ترمنځ د باندی وځی دوی د نخاع سره د فقراتو په پورتنی برخه کی یوځای کیږی.

د نخاع د نهایی برخی څخه لاندی د لومبر- سکرل او د کوکسیجیل اعصابو قدامی او خلفی ریښي ښکته تر د خپل خروجی نقاطو یا exit points پوری د vertebral canal په منځ کی د یو بنډل یا ګیډی په ډول سره سیر کوی، چی د ریښو دغه نهایی ګیډۍ (terminal cluster of roots) یا د cauda equine پنوم یادیږی.

Nomenclature of Spinal Nerves

یا د نخاعی اعصابو نوم ایښودنه:

تقریباً یودیرش جوړی نخاعی اعصاب یا spinal nerves موجود دی چی د مربوطه فقراتو په نسبت د هغوی د موقعیت له مخی نومول شویدی چی عبارت دی له:

۱- اته C1-C8 -cervical nerves

۲- دولس صدری یا T1- T12 -thoracic nerves

۳- پنځه لومبر یا L1- L5 -lumbar nerves

۴- پنځه سکرل یا S1-S5 -sacral nerves

۵- یو CO -coccygeal nerves

لمړی سرفی‌کل عصب یا C1 د vertebral canal څخه د قحف او د C1 فقری ترمنځ د باندی وځی، نوځکه د C2 څخه تر C7 پوری د vertebral canal څخه د خپل مربوطه فقری څخه پورته منشا اخلی. لکه څرنګه چی د سرفی‌کل د فقراتو شمېر اوه دانی دی نو ځکه C8 عصب د اوم سرفی‌کل او اول صدری فقراتو ترمنځ د باندی وځی. نور پاتی نخاعی اعصاب چی د T1 څخه شروع کېږی د vertebral canal څخه د خپل مربوطه فقراتو لاندی د باندی وځی.

Lumbar Cerebrospinal Fluid Tape:

Lumbar tape یا puncture هغه عملیه ده چی د هغی په ترڅ کی CSF د معاینی لپاره ویستل کېږی، برعلاوه لدی subarachnoid space ته چی پکی CSF مایع موجود دی د یوه ستنه د انتی بیوتیک- کیموتراپیوتیک دواګانو او انستیتیک دواګانو د زرق لپاره هم دننه کېږی.

قطنی یا لومبر ناحیه د SCF مایع د ویستلو لپاره یوه مناسب ځای بلل کېږی داځکه چی په کاهلانو کی نخاع د L1- L2 د فقراتو ترمنځ غضروفی دیسک په سویه پای ته رسیږی.

باید وویل شی چی subarachnoid space ښکته تر د دوهم سکرل فقری تر سفلی کناره پوری رسیږی نوځکه دغه ساحه د CSF څخه یوه غنی ساحه ده چی پکی spinal cord موجود ندی بلکه یواځی پکی د لومبر یا قطنی او سکرل یا عجزی اعصابو ریښی موجود دی.

د عملیی په پیل کی ناروغ ته lateral یا prone وضعیت ورکول کېږی او مربوطه ساحه د انتی سپتیک پوسیله پاک او ستنه یا spinal needle د متوسط کرښی د پاڅه د spinous process ترمنځ په extradural space کی داخل او لدی وروسته دورا اراکنووید پردی سوری او پدی توګه subarachnoid space ته ستنه داخل او کله چی

ستنه دغه مسافې ته ننوځي نو د CSF مايع د نومورې ستنې د قاعدې څخه د باندې وځي.
موضعي انستيتيک دواګاني هم کيداې شي چې extradural او subarachnoid مسافوته زرق او پدې توګه لومبر او سکرل اعصابو ريښې ته ورسيږي. دغه ډول انستيزې څخه معمولاً د حوصلې او د legs د عملياتونو لپاره استفاده کيږي.

Spinal cord injuries

د نخاع شوکې جروحات

د نخاع جروحات کيداې شي چې د accidents او يا هم د نورو تروما ګانو په ترڅ کې پيښ شي، پداسې جروحاتو کې نخاع کيداې شي چې په مکمل توګه قطع شي (transaction) او يا هم يواځې قسماً يوه برخه يې قطع شي(partial section).
د نخاع د تخريب شوې برخې موقعيت او د هغې د تخريب شوې برخې اندازه کولې شي چې په ناروغ کې متفاوت ډول سره اعراض او علايم رامنځته کړي، چې نومورې اعراض اوعلايم پدې پورې هم اړه لري چې ايا نخاع په مکمل ډول سره او يا هم قسماً قطع شوېدې.
کچيرې نخاع په مکمل ډول سره قطع شوې وې نو پدې حالت کې هيڅ حسي او حرکي سيالې نشې کولې چې د نخاع د قطع شوې برخې څخه پورته تيرشي.
کچيرې جرحه يا injury ي T1 يا اول صدرې فقرې او د L2 يا دوهم قطني فقرې ترمنځ موقعيت ولرې نو پدې حالت کې د lower body يا د عضويت د ښکتني برخې او د legs يا سفلي نهاياتو حسي او حرکي فلج منځته راځي چې دغه حالت ته paraplegia ويل کيږي.
کچيرې د نخاع جرحه د C4 يا څلورم رقبي فقرې او د T1 يا اول صدرې فقرې ترمنځ موقعيت ولرې نو پدې حالت کې د ټول عضويت او څلورواړو اطرافوحسي او حرکي فلج منځته راځي چې دغه حالت ته quadriplegia ويل کيږي.

او کچیری د نخاع یو نیمایی طرف قسماً قطع شوی وی (unilateral hemi section)
نو د نخاع د ماوفی برخی په طرف کی حسی او حرکی فلج منځته راځی.

Herpes Zoster: دایو وایرس دی چی په ماشومانو کی د chicken pox سبب کیږی
او هم په ځینی ناروغانو کی یوشمیر وایرسونه د spinal ganglion په حجراتو کی د
استراحت په حالت کی پاتی کیږی او کله چی زمینه ورته مساعد شی نو وایرس دوباره
فعال او د عصبی الیافو د بندل د پاخه هغه برخو ته چی نوموړی عصب پوسیله تعصیب
شویدی حرکت کوی او پدی توګه د هماغی ساحی پوستکی کی د جلدی رشونو سبب
کیږی چی د ډیر درد سره مل وی.

Meninges یا سحایا

دماغ او نخاع د پردو د دری صفحاتو پوسیله پوښل شویدی کوم چی دغه پردو
یا (membranes) ته سحایا یا meninges ویل کیږی.
نوموړی صفحات د بیرون څخه دننه خواته عبارت دی له:
۱- خارجی صفحه یا **dura mater**
۲- منځنی صفحه یا **arachnoid mater**
۳- داخلی صفحه یا **pia mater**

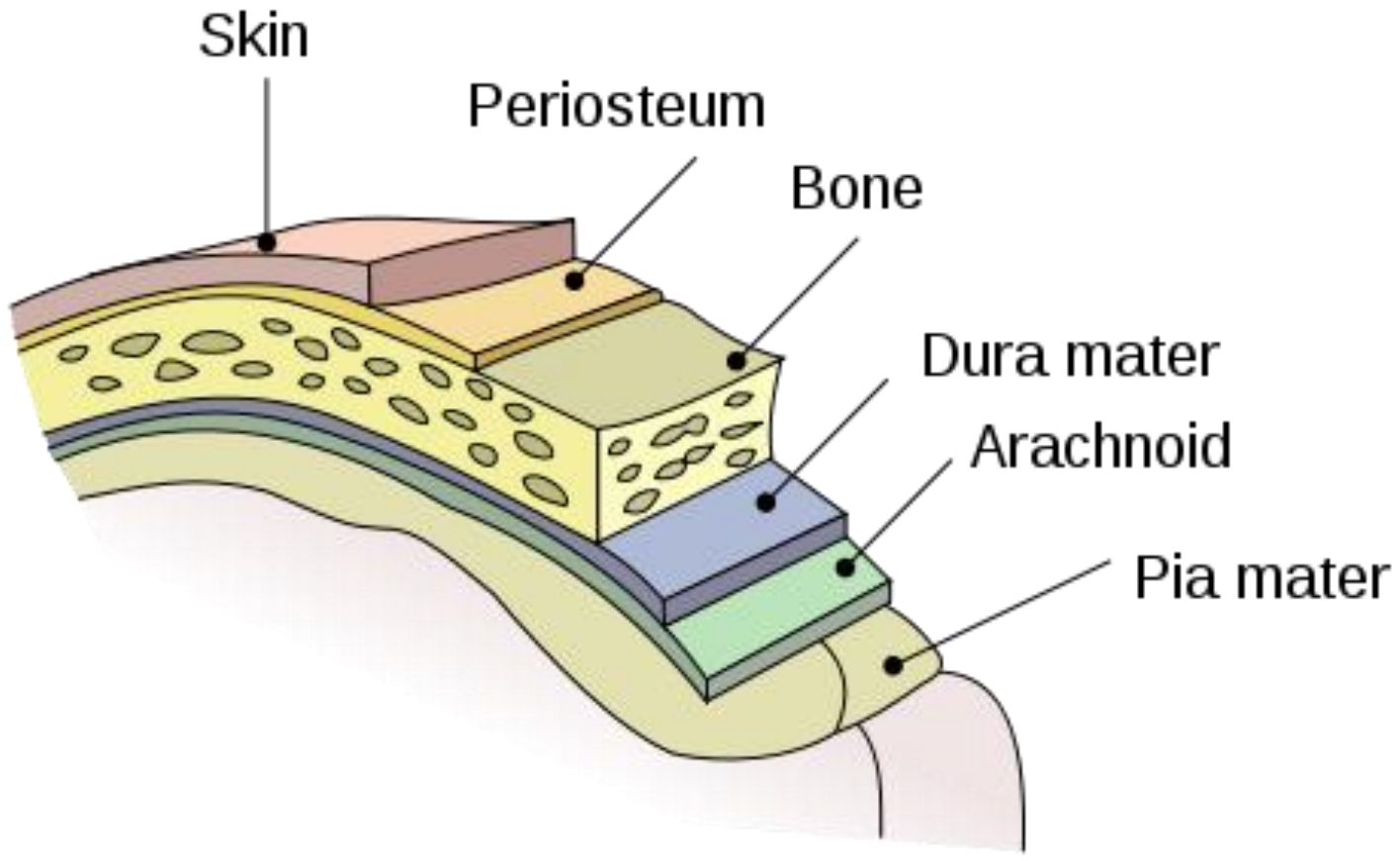

Meninges یا سحایا په دماغ او نخاع کی سره مشابه دی کله چی سحایا د قحف جوف کی دماغ ستر کړی نو د نوړی جوف څخه د فورامین مگنوم له لاری وځی او پدی توگه نخاع هم ستر کوی، د دماغ او د نخاع د سحایاو ترمنځ یو مهم توپیر موجود دی هغه داچی د دماغ cranial dura mater د دوه طبقو څخه جوړشویدی چی یواځی یوه طبقه یی د فورامین مگنوم نه وځی او د نخاع په لور غځیږی. د سحایاو او د CSF د مایع مهمه دنده د دماغ او د نخاع د ساتنی څخه عبارت دی.

۱- Cranial Dura Mater:

Cranial dura mater د دماغ ضخیم او خارجی پوښ دی چی د دوو صفحو یا طبقو څخه ترکیب شویدی.

a- خارجی صفحه چی د periosteal layer پنوم یادیږی.

b- داخلی صفحه چی د meningeal layer پنوم یادیږی.

a- Outer Periosteal layer: د دورا دغه صفحه د قحف یا skull داخلی سطحی پوری کلک نښتی دی چی په حقیقت کی د قحف د جوف د periosteum څخه عبارت دی او د meningeal arteries یا شراینو لرونکی دي.

b- Inner Meningeal Layer: د دورا دغه صفحه د arachnoid mater سره په تماس کی دی او کله چی د فورامین مگنوم له لاری وځی نو د نخاع د دورا پوسیله تعقیبیږی. د dura mater دغه دوه صفحی یو دبل څخه په متعددو برخو کی بیلیږی او پدی توگه دوه مهم جوړښتونه منځته راوړی چی عبارت دی له:

1. dural partitions
2. Intra cranial venous structures

1- Dural partitions: د cranial cavity په لور غځیږي او پدې توګه نوموړي جوف په نیمګړي توګه ویشي چې عبارت دي له: falx cerebri، tentorium cerebelli، falx cerebelli او د diaphragma sellae څخه.

Falx cerebri: دا د meningeal dura یو crescent shaped (نوی میاشت چې بره شوی وي) په شان یوه التوا څخه عبارت دی کوم چې د قحف د قبې د پوښل شوی دورا څخه ښکته خوا د دواړو cerebral hemisphere ترمنځ غځیدلی دی.
نوموړی التوا په قدام کې د ایتمویډ د هډوکی crista galli او د فرانتل د هډوکی د frontal crist پوري نښتی دی او په خلف کې tentorium cerebelli پوري نښتی دی.

Tentorium cerebelli:
دا یو افقي یا خیمه مانند التوا ده چې خلفي cranial fossa یې پوښلې دی او په نوموړي ژوره برخه کې cerebellum د cerebral hemispheres د خلفي برخو څخه بیلوي.
نوموړي التوا خلفاً د اوکسیپیټل د هډوکي سره، په جوانبو کې د ټیمپورال د هډوکي د petrous part علوي کنار پوري نښتی دی. د tenotrium cerebelli انسی او قدامی کنارونه ازاد دي او د متوسط کرښې په استقامت یو بیضوی شکله فوهه جوړوي چې د tentorial notch پنوم یادیږي.

Falx cerebelli:
دا د دورا یو کوچني التوا ده چې د متوسط کرښې په استقامت په خلفي کرانیل فوسا کې موقعیت لري. خلفاً د اوکسیپیټل د هډوکي tentorial occipital crist پوري، علوي کې tentorium cerebelli پوري نښتی دی او قدامی کناري یې ازاد دی او د داوړو cerebellar hemispheres ترمنځ واقع شوی دی.

Diaphragma sellae:

دا یو افقی التوا ده چی د سفینوئید د هدوکی په sella tursica کی hypophyseal fossa یی ستر کړی دی.

د diaphragma sellae په مرکزی برخه کی یوه فوهه موجود دی چی له هغی لاری infundibulum تیریږی او د نخامیی غده د دماغ د قاعدی سره نښلوی.

Arachnoid Mater:

د سحاياو دغه طبقه نری او غیروعایی یا avascular پرده دی چی د dura mater داخلی سطحه یی پرته لدی چی ورپوری نښتی وی ستر کړی دی. د اراکنوید د پردی د داخلی سطحی څخه یو نری حجاب یا trabeculae بیلیږی ښکته خواته غځیږی او د سب اراکنوید مسافی څخه تیریږی.

اراکنوید برخلاف د pia mater څخه د دماغ فیشوراګانو او میزابو ته نه ننوځی یواځی په استثنی توګه longitudinal fissure ته چی د دواړو سیریبرل نیمه کرو ترمنځ موقعیت لری ننوځی.

Pia Mater:

دا یو نری او نفیس پرده ده چی د دماغ سطحی برخی سره صمیمی تماس لری، د هغی فیشوراګانو او میزابو ته هم ننوځی او د قحفی اعصابو ریښی د منشا په برخه کی هم ستر کوی.

Arrangement of meninges and spaces

Extrdural space:

د دورا متر او د قحف د هدوکی ترمنځ د یو potential space (پټ قوته مسافی) څخه عبارت دی. معمولاً د دورا خارجی یا periosteal layer د cranial cavity د هدوکو داخلی سطحی پوری کلک نښتی وی.

کله چی د head trauma یا قحفی تردیداتو په وخت کی vascular hemorrhage منځته راشی نو پورتنی potential space د مایعاتو څخه ډک او په یو واقعي یا ریښتنی مسافی باندی بدلیږی (fluid filled actual space).

د extradural space په دننه کی خونریزی معمولاً د یو meningeal artery د څیری کیدو او یا هم د یو dural venous sinus د څیری کیدو په ترڅ کی منځته راځی او د نوموړی خونریزی په نتیجه کی extradural hematoma تشکل کوی.

هغه وریدونه چی dural venous sinus ته ننوځی د دوی د څیری کیدو په نتیجه کی sub dural hematoma منځته راځی.

Sub arachnoid space:

د یو تنګی مسافی څخه عبارت دی کوم چی د اراکنوید او پیا متر ترمنځ موقعیت لری او د CSF مایع څخه ډک وی.

سب اراکنوید مسافه دماغ او نخاع یی چاپیره کړی او په یوشمیر برخو کی نوموړی مسافه غټیږی چی ورته sub arachnoid cistern وایی. دغه مسافه د CSF مایع څخه ډک او د وینی د اوعیو لرونکی دی.

د CSF مایع د دماغ په بطیناتو کی د choroids plexus پوسیله تولیدیږی او د دماغ او نخاع شاوخوا په سب اراکنوید مسافه کی دوران کوی او بیرته ورید سیستم ته د arachnoid villi له طریقه ورګرځی. د ارکنویید دغه جوړښتونه نری ګوته مانند ساختمانونه دی چی د superior sagittal sinus په داخل کی راوتلی دی.

:**Meningitis**

د leptomeninges(د اراکنوید او پیا متر د combination څخه عبارت دی) یو نادر انتانی ناروغی دی چی انتان کیدای شی د عضویت د نورو برخو څخه د وینی له لاری ورته ورسیږی او یا هم په مستقیمه توګه د تروما له کبله او یا د پزی د جوف څخه د ایتموید د هدوکی د کریبری فورم پلیت له لاری ورسیږی.

د سحایاو د بکتریایی التهاب یو شمیر مخصوص ډولونه ډیر وژونکی وی چی د سحایاوو دغه التهاب یا inflammation، sepsis د cranial irritation سره یوځای د ناروغ د کوما او مړینی سبب ګرځیدای شی.

یو شمیر بکتریاګانی لکه meningococcal برعلاوه لدی چی د meningococcal meningitis سبب کیږی په عضویت کی ځینی نوری برخی هم متاثره کوی لکه په تحت الجلدی نسج کی د خونریزی سبب ګرځی چی دغه subcutaneous hemorrhage ته ecchymosis ویل کیږی.

د meningitis په لمړی مراحلو کی ناروغ یو خفیف سردرد- تبه- drowsiness یا خوبجن حالت او زړه بدوالی لری. اما کله چی انتان پرمختللی شو نو ناروغ ته photophobia یعنی د رڼا په مقابل کی خپل تحمل له لاسه ورکوی پیدا کوی.

کله چی سفلی طرف په مستقیمه توګه د hip joint څخه پورته کړای شی نو ناروغ د غاړی په برخه کی درد او ناراحتی احساس کوی چی دغه علامه د kering sign پنوم یادیږی. همدارنګه ناروغ د غاړی شخوالی پیدا کوی، کله چی د ناروغ سر پداسی حال کی چی ستون ستاخ پروت وی د سینی خواته قات کړای شی نو پدی حالت کی ناروغ نه یواځی دا چی د غاړی په برخه کی درد او ناراحتی احساس کوی د دغاړی د قاتولو په مقابل کی یو مقاومت موجود وی چی علت د سحایاوو تخریش دی. پداسی واقعاتو کی ناروغ فوراً د روغتون په عاجل اطاق کی بستر کړای شی او په لوړ دوز انتی بیوتیک ورته شروع شی.

Meningitis پې‌ښنې نه یوائې د بکتریاوو پوسیله منځته راتلی شی بلکه د وایرسونو- فنگسونو او د mycobacterium tuberculosis پوسیله هم منځته راتلی شی.

Subdural hematoma

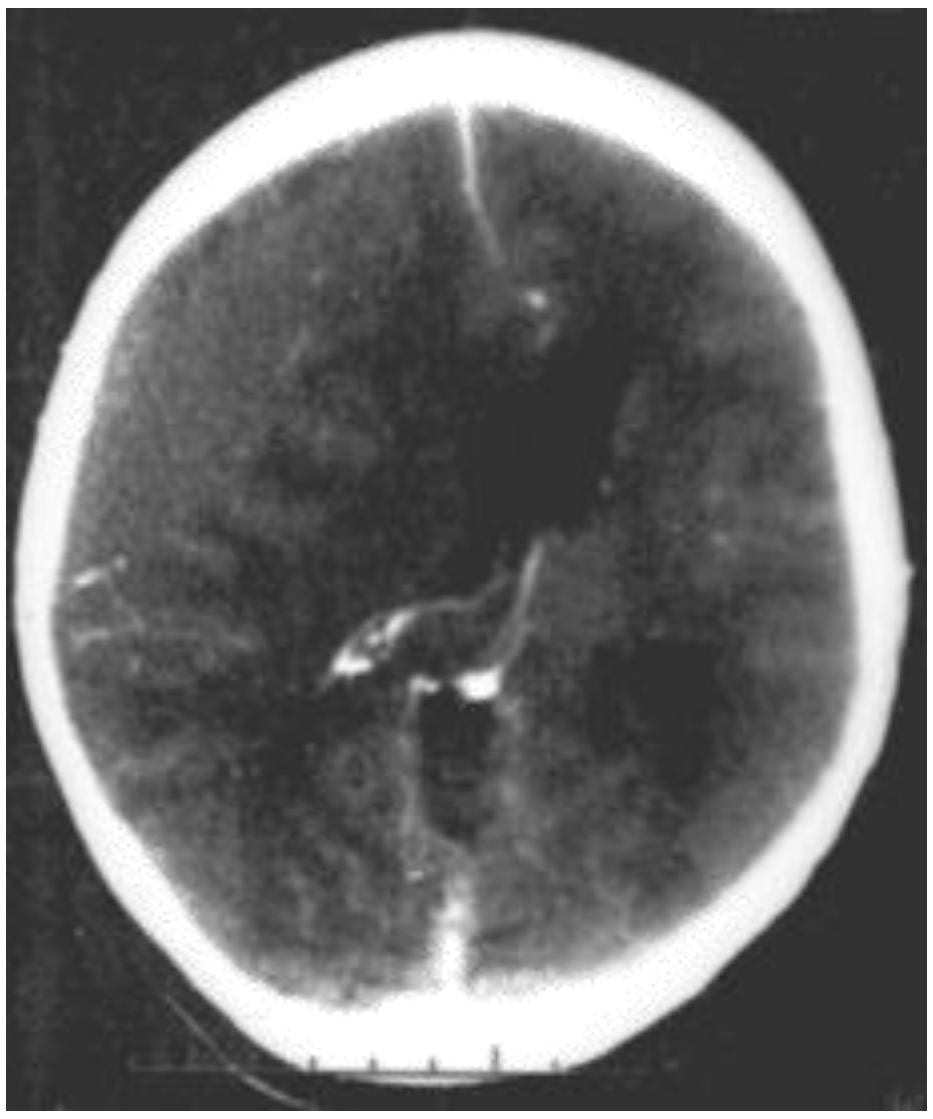

Nontraumatic epidural hematoma in a young woman

Peripheral Nervous System
محیطی عصبی سیستم

محیطی عصبی سیستم د مرکزی عصبی سیستم څخه د باندی موقعیت لری او پکې دماغ او نخاع شوکي څخه د باندي ټول عصبي جوړښتونه شامل دي کوم چې له حسي اخذو (sensory receptors)، محیطي اعصاب او د هغوي اړوند ګانګلیونونو او د efferent motor اعصابو نهایي برخو څخه عبارت دي.

حسي اخذې (Sensory Receptors)

حسي اخذې دنده لري چې ترڅو د خپل محیط د بدلونو پر وړاندي عکس العمل وښیي او د محیط دغسي بدلونونو ته تنبهات (stimuli) ویل کیږي. کله چې یوه حسي اخذه تنبې شي نو پدي یصورت کې حسي سياله جوړوي ، کوم چې نوموړي حسي سياله د محیطي عصبي سیستم د afferent تارونو په اوږدو کې مرکزي عصبي سیستم ته سیر کوي. د تنبي څخه خبریدنه (sensation) او د هغې پيژندنه (perception) په دماغ کي تر سره کیږي.

د تنبې د نوعیت له نظره اخذې په پنځه ډول سره دي:

1- **Mechanoreceptors**: نوموړي اخذې هغه وخت عصبي سیالې جوړوي کله چې د میخانیکي قوه (لکه تماس، فشار د ويني فشار په ګډون، اهتزاز او کشش) سره معروض شي.
2- **Thermoreceptors**: نوموړي اخذې د حرارت د بدلونونو پر وړنداي حساس دي.
3- **Photoreceptors**: نوموړي اخذې د سترګې په retina کې موجود دي او د رڼا پر وړاندي حساس دي.

4- **Chemoreceptors**: نوموړي اخذې په محلول کې د موجود کیمیاوي موادو (هغه کیمیاوي مواد چې بوي لري یا خوند لري یا د وینې کیمیاوي ترکیب د تغیراتو پر وړاندې عکس العمل ښیې.

5- **Nociceptors**: دا د تخریب کونکې تنبهاتو پروړاندې عکس العمل ښیې کوم چې د درد لامل ګرځي لکه سوزونکې حرارت، بې نهایت یخنې، بې نهایت فشار.

د موقعیت له پلوه اخذې په درې ډوله دي چې عبارت دي له:

1- **Exteroceptors**: نوموړي اخذې د خارجي تنبهاتو پروړاندې عکس العمل ښیې او د وجود پر سطحې برخو باندې قرار لري.دوي په پوستکې کې د تماس، فشار، حرارت او درد او د مخصوص حسي غړو د لیدلو، اوریدلو، د موازنې د ساتنې، د خوند او بویولو د اخذو څخه عبارت دي.

2- **Interoceptors**: دوي ته visceroceptors هم ویل کیږي، د وجود په داخل کې (د وینې رګونه او داخلي غړي) د تنبهاتو پر وړاندې عکس العمل ښیې. دوي د وجود په داخل کې کیمیاوي بدلونونه، نسجي کشش او حرارت مانیتور کوي.

3- **Proprioceptors**: لکه د interoceptors په شان د وجود د داخلي تنبهاتو پر وړاندې عکس العمل ښیې. دغه اخذې په بندونو، اسکیلیټي عضلاتو، اوتارو او اربطو او د منظم نسج په هغه شیټونو کې چې عضلات او هډوکي پوښوي موجود دي.

زمونږ بقا نه یوائې داچې حسیت (د داخلي او خارجي محیط له بدلونونو څخه خبریدنه) پوري اړه لري بلکه درک یا perception (په شعوري ډول سره د تنبهاتو پیژندنه) پوري هم تړلې دي.

محیطي حسي اعصاب د اخذو څخه چې په پوستکې، عضلات، بندونو، حسي غړو او داخلي غړو کې موجود دي حسي سيالي د نخاع شوکې خلفي ښکر (posterior horn) ته ليږدوي. له نخاع څخه نوموړي سيالې پرته د بويولو له حسي سيالو څخه تلاموس ته رسول کيږي او له تلاموس څخه دوي خپل مشخص حسي مرکز ته چې په کارټکس کې قرار لري استول کيږي.

Nerves يا اعصاب

اعصاب طناب مانند جوړښتونه دي چې د محیطي عصبي سیستم مهمه برخه جوړوي. اعصاب د سايز له پلوه سره توپير لري اما هريو عصب د محیطي اکسونونو (چې ځيني ميالين پوښ لرونکي دي او ځيني ندي) له موازي بنډلونو څخه ترکيب شويدي او د منضم نسج د پر له پسي پوښونو په وسيله پوښول شويدي. د عصب په ترکيب کې د اکسونونو د موازي بنډلونو تر څنګ د ويني رګونه شريانونه او وريدونه) هم موجود دي.
په يو عصب کې دننه، هريو اکسون د ميالين يا نيوروليما پوښ لرونکي اکسونونو په ګډون د سست منضم نسج د يوي نري پوښ په وسيله پوښل شويدي کوم چې ورته endoneurium ويل کيږي. د د اکسونونو يو ګروپ د يو بنډل يا fascicle په شکل د منضم نسج د يو پوښ په وسيله پوښل شويدي چې ورته perineurium ويل کيږي. بلاخره ټول بنډلونه يا fascicles د يو فبروزي شيټ په وسيله چې ورته epineurium ويل کيږي چاپير او پدي توګه عصب منځ ته راځي.
محیطي عصبي سیستم په حسي (afferent) او حرکي (efferent) برخو باندي ويشل کيږي. ځکه نو اعصاب نظر پدي چې دوي سيالي په کوم جهت سره ليږدوي تصنيف شويدي. هغه اعصاب چې د حسي او حرکي دواړو تارونو لرونکي دي او سيالي له محيط څخه مرکزي عصبي سیستم او لدي ځايه محيط ته ليږدوي ورته mixed يا مختلط اعصاب ويل کيږي.

هغه اعصاب چې سيالي يواځي CNS ته ليږدوي دوي ته حسي (afferent) اعصاب ويل کيږي. او هغوي ته چې له CNS څخه نورو برخو ته ليږدوي حرکي (efferent) اعصاب ويل کيږي. زياتره اعصاب د نوعيت له پلوه مختلط دي په ځانګړي ډول سره حرکي او حسي اعصاب ډير لږ دي.

لکه څرنګه چې مختلط اعصاب په خپل ترکيب کې د سوماتيک (ارادي) او خودکار (حشوي يا visceral)عصبي سيستمونو تارونه لري، نو د دوي په ترکيب عصبي تارونه نظر هغه سيمې ته چې دوي تعصيب کوي په سوماتيک afferent، visceral afferent، سوماتيک efferent او visceral efferent تصنيف شويږي.

د کار د اساني لپاره، دا چې محيطي اعصاب د دماغ يا نخاع شوکي څخه منشا اخلي په cranial او spinal برخو باندي هم ويشل شويدي.

Ganglia: يا ګانګليونونه هغه پړسيدلی جوړښتونه دی چی پکی د محيطي عصبی حجراتو حجروی اجسام ټول شويدی. هفه ګانګليونونه چې د afferent عصبي تارونو سره ارتباط لري د حسي نيورونونو حجروي اجسامو لرونکي دي. دوي ته dorsal root ganglia هم ويل کيږي. هفه ګانګليونونه چې د efferent عصبي تارونو سره ارتباط لري دوي زياتره د اتونوميک حرکي نيورونونو حجروي اجسامو لرونکي دي.

د کلينيک له نظره د عصبي نسج زيان ډير مهم او خطرناک بلل کيږي، ځکه چې پاخه نيورونونه تکثر نه کوي. کچيري زيان ډير وي او يا حجروي جسم ته ډير نږدي وي، نو ښايي چې د ټول نيورون د مړينې لامل وګرځي. کچيري د نيورون حجروي جسم روغ پاتي شي، نو قطع يا تر فشار لاندي راغلي اکسون په برياليتوب سره دوباره تشکل (regeneratgion)کولي شي.

محیطی عصبی سیستم مرکزی عصبی سیستم (نخاع او دماغ) د limbs یا اطرافو او د وجود غړو سره نښلوی، کوم چی دا د نوموړی سیستم ډیر مهم دنده بلل کیږی.

نوموړي سیستم د مرکزی عصبی سیستم برخلاف د کوپړي- فقراتو او د blood brain barrier پوسیله نه محافظه کیږی. محیطی عصبی سیستم په somatic nervous system او autonomic nervous system باندی ویشلي شو.

۱- **somatic nervous system**: نوموړی عصبی سیستم د وجود د ارادی غړو څخه حسي سیالي CNS ته لیږدوي، کوم چې له کبله یي مونږ په شعوري ډول سره د خپل محیط له بدلونو خبریږو او له مرکز څخه ارادي غړو ته حرکي سیالي لیږدوي چې تر څو حرکات ترسره کړي.

۲- **autonomic nervous system**: دغه عصبی سیستم په sympathetic او Para sympathetic برخو ویشل شوی‌دی. اوتونومیک عصبي سیستم زومونږ د داخلي غړو دندې پرته لدي چې مونږ پري پوه شو تنظیم کوي

لکه څرنګه چې د محیطي عصبي سیستم ډیره اهمه برخه نخاعي او قحفي اعصاب جوړوي. قحفی اعصاب یا cranial nerves د محیطی عصبی سیستم مهمه برخه بلل کیږی، سره لدی چی د نوموړو اعصابو ګانګلیونونه په مرکزی عصبی سیستم کی قرار لري اما د هغوی اکسونونه د دماغ څخه دباندی وځی ځکه نو قحفی اعصاب د محیطی عصبی سیستم مهمه برخه بلل کیږی.

Cranial nerves:

د دولس جوړو قحفی اعصابو څخه لس یی د brain stem څخه منشا اخلی. لومړي او دوهم قحفی اعصاب د forbrain څخه منشا اخلي او یواځي د حسي عصبي تارونو لرونکي دي. پاتي نور قحفي اعصاب مختلط اعصاب دي چې د حسي او حرکي تارونو

لرونکي دي. لسم قحفي زوج (vagus nerves) چې تر ګېډې پوري غزيږي، ټول قحفي اعصاب د سر او غاړې د جوړښتونو تعصيب په غاړه لري.

Spinal Nerves يا نخاعي اعصاب:

نوموړي اعصاب چې د نخاع شوکي څخه منشا اخلي د عضويت د پاتي نورو برخو دندي کنترولوي. په انسانانو کې يوديرش جوړې نخاعي اعصاب موجود دي چې عبارت دي له:

اته جوړې سرفيکل- دولس جوړې توراسيک- پنځه جوړې لومبر- پنځه جوړې سکرل او يوه جوړه يې د کوکسيجيل څخه عبارت دي.

په سرفيکل يا رقبي ناحيه کې نخاعي عصب ريښې د مربوطه فقراتو له پاڅه د باندې وځي مثلاً د قحف او د لمړې سرفيکل فقرې ترمنځ نخاعي عصبي ريښې ته spinal nerve C1 يا اول سرفيکل نخاعي عصب ويل کيږي.

د توراسيک يا صدري ناحيې څخه تر کوکسيجيل ناحيې پورې د نخاعي اعصابو ريښې د مروبوطه فقراتو لاندې د باندې وځي.

Cranial nerves

دماغي يا قحفي اعصاب

انسان د دولس جوړې دماغي يا قحفي اعصابو لرونکي دي، کوم چې لومړي او دويم جوړه يي د forebrain سره نښلي، پاتي نور يي د brain stem څخه منشا اخلي. د vagus اعصابو په استثني چې دسيني او ګېډې جوف پوري غزيږي، ټول دماغي اعصاب سر او غاړې جوړښتونه تعصيبوي. لومړي قحفي اعصاب (olfactory nerves)، دوهم قحفي اعصاب (optic nerves) او اتم قحفي اعصاب (vestibulocochlera nerves) په بشپړه توګه حسي دي. دريم قحفي اعصاب (oculomotor nerves)، څلورم قحفي اعصاب (trochlear nerves)، شپږم قحفي اعصاب (abducent nerves)، يولسم قحفي اعصاب

(accessory nerves) او دولسم قحفي اعصاب (hypoglossal nerves) په بشپړ توګه حرکي دي. پنځم قحفي اعصاب (trigeminal nerves)، اوم قحفي اعصاب (facial nerves)، نهم قحفي اعصاب (glossopharyngeal nerves) او لسم قحفي اعصاب (vagus nerves) حسي او حرکي دي.

قحفي اعصاب د دماغ په منځ کې د مرکزي حرکي او/یا حسي هستو او د محیطي عصبي تارونو چې له دماغ څخه منشا اخلي او د خپل effector یا حسي غړو ته د رسیدلو لپاره د کوپړي له جوف څخه د باندي وځي لرونکي دي.

(cranial nerve I) Olfactory nerves

په لومړي قحفي اعصابو (olfactory nerves) کې د بویولو حسي عصبي تارونه د olfactory recptor nerve cells (د بویولو اخذوي عصبي حجراتو) څخه چې د پوزې جوف چت او پورتني قرین (concha) په olfactory mucous membrane کې موقعیت لري منشا اخلي. لدي ځاي څخه نوموړي عضبي تارونه د ایتموید هډوکي د cribriform plate له لاري د قحف جوف ته دننه کیږي او هلته په olfactory bulb کې سینپس کیږي.

Olfactory bulb

Olfactory bulb بیضوي شکله جوړښت دي چې د څو نوع عصبي حجرو لرونکي دي. د عصبي حجراتو له جملې څخه تر ټولو اوږده عصبي حجره یي د mitral cells څخه عبارت دي. د پوزې جوف څخه د olfactory عصب تارونه کله چې د کوپړي جوف ته دننه شي نو هلته په olfactory bulb کې د mitral حجراتو له دندرایتونو سره سینپس کیږي او یوه مدوره ناحیه منځته راوړي چې ورته synaptic glomeruli ویل کیږي. کوچني حجراتو ته یي tufted cells او granular cells ویل کیږي چې دوي هم د mitral cells سره سینپس

کیږي. سربیره پر دي olfactory bulb د مقابل خوا (contralteral) olfactory bulb څخه د olfactory tract له لاري هم اکسونونه تر لاسه کوي.

Olfactory tract

Olfactory tract د white matter یوه نري فیته ده چې olfactory bulb له خلفي نهایت څخه د دماغ د فرانټل لوب د سفلي مخ لاندی سیر کوي. دا د bulb د mitral او tufted حجراتو د اکسونو او مقابل خوا bulb د یوشمیر حجراتو د اکسونونو لرونکي دي. کله چې اولفیکتوري ترکټ ورسیږی نو هلته په anterior perforated substance او medial lateral olfactory steriae باندي ویشل کیږي. Lateral steria د سریبرل کارټکس د بویولو ناحیې (olfactory area) ته چې د periamygdaloid او prepiriform ناحیو پنوم یادیږي اکسونونه لیږدوي. Medial olfacotry stria هغه تارونه لیږدوي کوم چې په anterior commissre منځني کرښه کراس کوي او د مقابل خوا olfactory bulb ته سیر کوي.

د ایتموید هډوکي د کسر او د اولیفکتوري تارونو د افاتو له کبله شخص کیدلي شي چې خپل د بویو حسیت په قسمي او تام شکل سره له لاسه ورکړي.

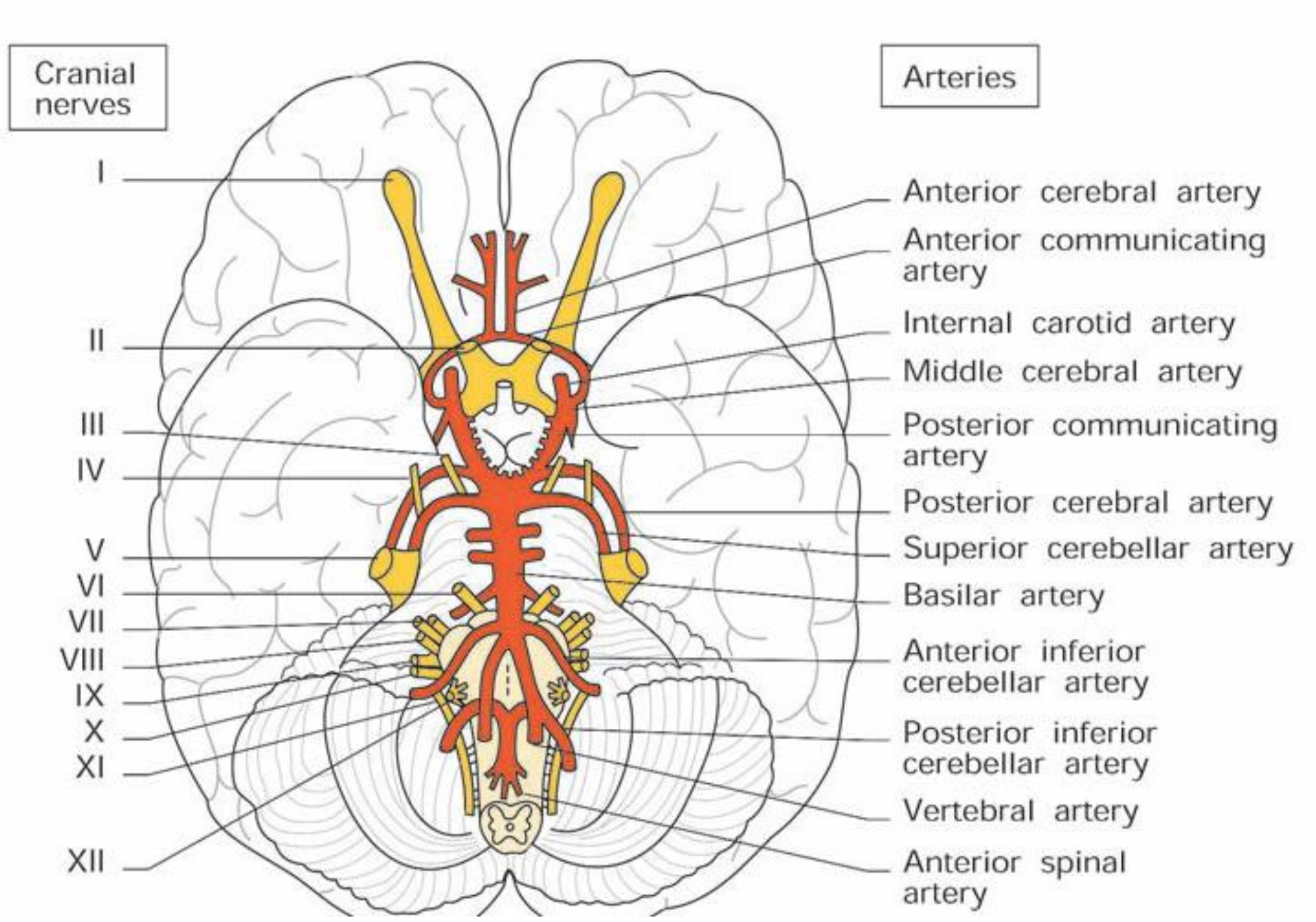

(Cranial nerve Π) Optic Nerve

د optic nerve منشا

د اوپتیک عصب تارونه په حقیقت کې د سترګې د retina په ganglionic طبقه کې د عصبي حجراتو اکسونونه دي. دغه تارونه په اوپتیک ډیسک کې په یوه نقطه کې سره غونډیږي او پدي توګه د اوربیټ څخه د اوپتیک عصب په ډول داوپتیک کانال له لارې د کوپړي جوف ته دننه کیږي. د اوپتیک عصب تارونه myelinated دي اما شیتونه یې د shwann cells په ځاي د oligodendrocytes څخه جوړ شویدي. کله چې اوپتیک عصب د کوپړي جوف ته دننه شي نو هلته د مقابل (contralateral) خوا له اوپتیک عصب سره یوځاي کیږي، optic chiasma جوړوي.

Optic chiasma

Optic chiasma د دریم بطین د ځکمي او قدامي ډیوال په اتصالي ناحیه کې موقعیت لري. د دي قدامي وحشي زاویه د اوپتیک عصب سره او خلفي وحشي زاویه یې د

اوپتیک ټرکټ سره ادامه مومي. په chiasma کې د retina د انسي نیمایي برخې څخه راغلي عصبي تارونه منځني کرښه کراس کوی او مقابل اوپتیک ټرکټ ته دننه کیږی، اما د retina د وحشي نیمایي برخې څخه راغلي عصبي تارونه د عین طرف اوپتیک ټرکټ ته دننه کیږي.

Optic tract

اوپتیک ټرکټ د اوپتیک chiasma څخه راوځي او په خلفي وحشي استقامت د cerebral peduncles شاخوا سیر کوي. د اوپتیک ترکټ عصبي تارونه د تلاموس په خلفي نهایت کې په lateral geneculated body کې پاي ته رسیږي او هلته د عصبي حجراتو سره سینپس کیږی. په lateral geneculated body کې د موجودعصبي حجراتو اکسونونه ورڅخه د باندي وځي او optic radiation جوړوي. دغه تارونه د internal capsule د retrolenticular prt له لارې visual cortex (area 17) ته رسیږي.

دویم قحفي عصب چې په بشپړ ډول سره حسي دي، د لیدلو حسي سیالي (afferent impules) د کارټکس د لیدلو ناحیې ته رسوي.

د لیدلو او لیدلو د ساحي د تعین لپاره د لیدلو چارت او د ګوتي له حرکاتو څخه چې د تر معاینې لاندي شخص سترګه یي تعقیبوي استفاده کیږي. د سترګې د fundus د کتنې لپاره له ophthalmoscope څخه کار اغیستل کیږي. د دي په وسیله اوپتیک ډیسک او د retina د وینې رګونه کتل کیداي شي او کچیري د اوپتیک ډیسک پړسوب (papilledema) موجود وي تشخیص کیږي.

کچیري اوپتیک عصب ته صدمه ورسیږي نو مربوط سترګه خپل دید په بشپړ ډول سره له لاسه ورکوي، خو کچیري اوپتیک عصبي لاره د اوپتیک chaisma څخه په پوري خوا کې صدمه وګوري نو پدیصورت کې دید قسماً ضایع کیږي.

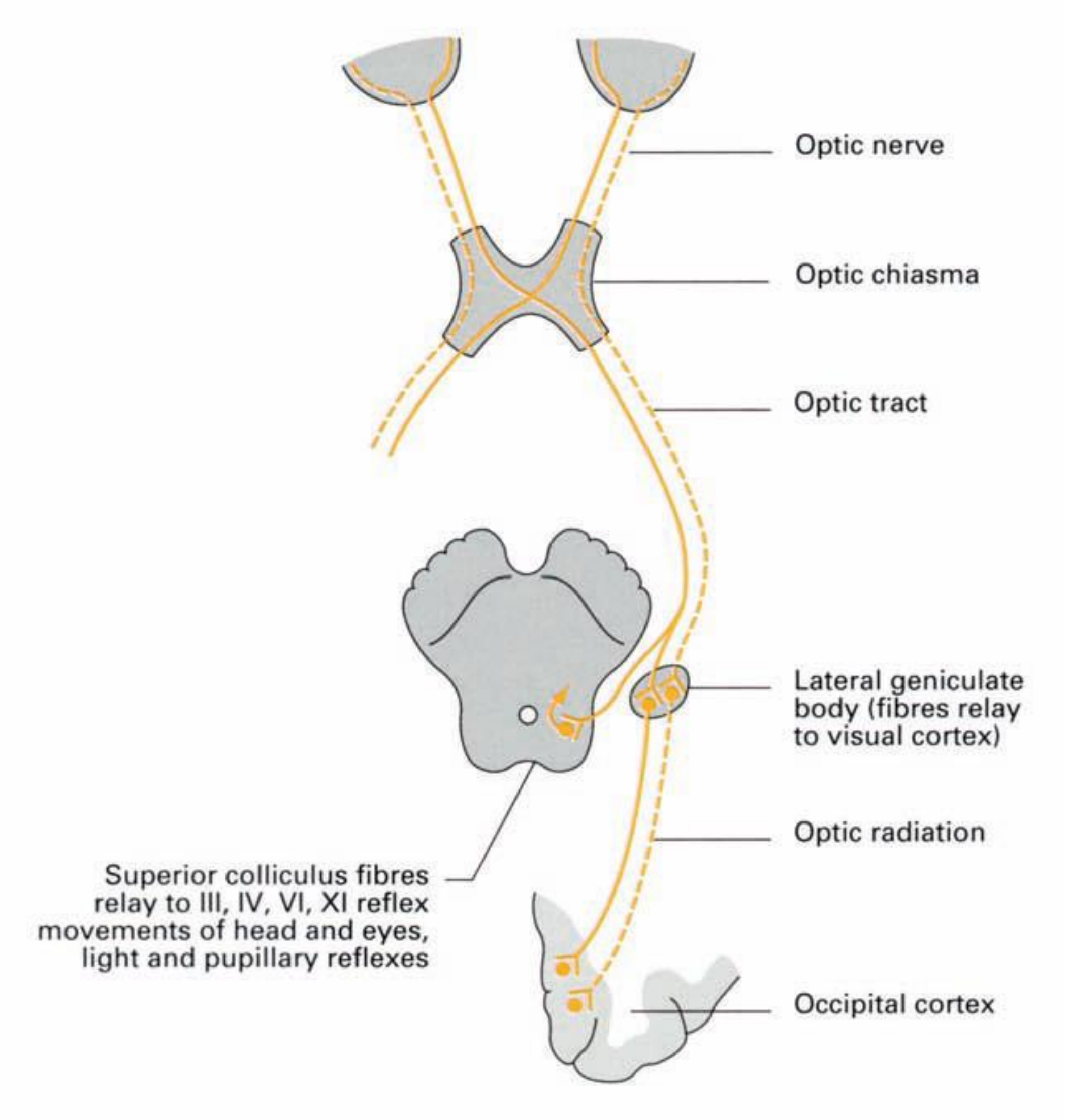

(Diagram of optic pathway)

(Cranial nerve ш) Oculomotor Nerve

دريم قحفي عصب (oculomotor nerve) د وظيفې له پلوه په بشپړ توګه حرکي دي. دغه عصب د منځني دماغ له قدامي سطحي څخه د منځني دماغ او پونس په اتصالي برخه کې

له دماغ څخه څرګند او د کوپړي له جوف څخه د اوربیټ جوف ته د superior orbital fissure له لارې دننه کیږي.

دریم قحفي عصب د دوه هستو لرونکي دي: 1- **main oculomotor nucleus** او 2- **accessory parasympathetic nucleus**

Main oculomotor nucleus د هغه gray matter په قدامي برخه کې موقعیت لري، کوم چې د منځني دماغ cerebral aquaduct یې احاطه کړي دي. دا د sup colliculus په برابري قرار لري. دغه هسته د هغه عصبي حجراتو له حجروي اجسامو څخه تشکیل شویدي کوم چې د سترګې ټول خارجي عضلات پرته له superior oblique او lateral rectus څخه تعصیبوي.

Accessory parasympathetic هسته یې د main oculomotor هستې شاته قرار لري.

Oculomotor عصب د سترګې کوم خارجي عضلات چې تعصیبوي هغوي عبارت دي له: levator palberae superioris، sup rectus، inferior rectus، med rectus او inferior oblique عضلاتو څخه. همدارنګه له پاراسماتیک هستې څخه عصبي تارونه د دغه قحفي عصب په ترکیب کې د سترګې داخلي عضلات (interinsic muscles) لکه constrictor pupile of the iris او ciliary muscle څخه. لدې کبله دریم قحفي عصب یواځې یو حرکي عصب دي او د پورتني زیرمې (upper eyelid) د پورته کولو، پورته ښکته او انسي خواته د سترګې د تاویدلو او د pupil د تقبض او د سترګې د تطابق (accommodation) وظیفه په غاړه لري.

د دریم عصب د فلج (paralysis) له کبله سترګه پورته، ښکته، داخلي تدوري حرکت نشي کولي. همدارنګه پوتني زیرمه (upper eyelid) د سقوط لامل ګرځي چې ورته ptosis ویل کیږي.

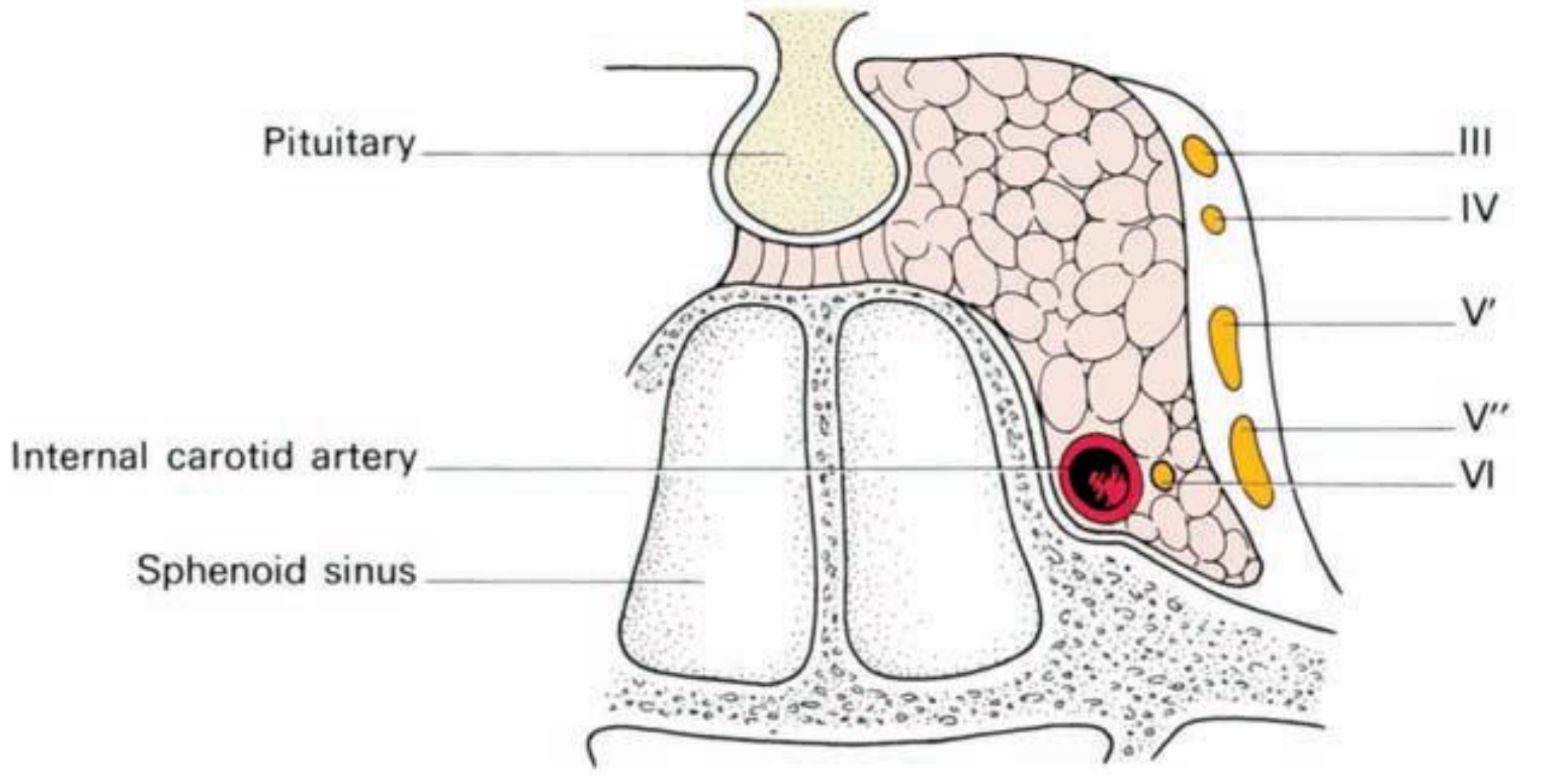

Fig. 257 The cavernous sinus—showing the relations of the 3rd, 4th, 5th and 6th cranial

Trochlear nerve (Cranial nerve IV)

څلورم قحفي عصب (trochlear nerve) د وظيفوي له نظره يوه مطلق حركي عصب دي. د دغو اعصابو هستې په منځني دماغ کې د cerebral aquaduct شاخوا د gray matter په قدامي برخه کې موقعيت لري. تارونه يي د منځني دماغ له خلفي سطحې څخه منشا اخلي، د منځني دماغ قدامي سطحي ته تاويږي او په منځني کرانيل فوسا کې د cavernous sinus له اړخ څخه تير او په پاي کې اوربيټ ته د superior orbital fissure له لاري دننه کيږي. دا يواځيني قحفي عصب دي چې د brian stem له خلفي سطحې څخه منشا اخلي. دا د سترګې يوه خارجي عصلې ته چې superior oblique نوميږي somatic motor fibers ليږدوي.

د دغه عصب د ټروما يا فلج (pralysis) له کبله double vision پيدا کيږي او سفلي وحشي خواته د سترګې د ګاتې د تاوولو وړتيا هم کميږي.

(Cranial nerve V) Trigeminal Nerve

پنځم قحفي عصب

پنځم قحفی عصب د قحفي اعصابو له جملې څخه تر نورو غټرین عصب دي چې د حسي (afferent) او حرکي (efferent) عصبي تارونو لرونکي دي. دا د سر یو غټ عمومی حسی عصب بلل کیږی او هغه عضلات چی ښکتنی ژامی ته حرکت ورکوی هم تعصیبوی.

نوموړی عصب (GSA)general somatic afferent الیاف او brachial (BE)efferent الیاف له ځان سره لیږدوی.

ترایجمینل عصب د پونس د قدامی مخ څخه د یو غت حسی ریښی او یو کوچنی حرکی ریښی په ډول سره د باندی وځی، دغه ریښی د خلفی کرانیل فوسا څخه منځنی کرانیل فوسا ته د تیمپورال د هدوکی د petrous برخی د انسی کنار د پاڅه سیر کوي.

په همدغه فوسا کې د نوموړي عصب غټ حسي ریښه د پلنوالي په پیدا کولو سره هلالي (crescetn) بڼه غوره کوي چې ورته trigeminal ganglion ویل کیږي. ترایجمینل ګانګلیون په منځني کرانیل فوسا کې د dura matter په یوه کڅوړه کې ځاي لري چې ورته trigeminal یا meckel cave ویل کیږي. د ترایجمینل ګانګلیون له قدامي کنار څخه ophthalmic، maxillary او mandibular اعصاب منشا اخلي.

د پورتني دري واړو عصبي څانګو د حسي نیورونو حجروي اجسام په ترایجیمینل ګانګلیون کې موجود دي.

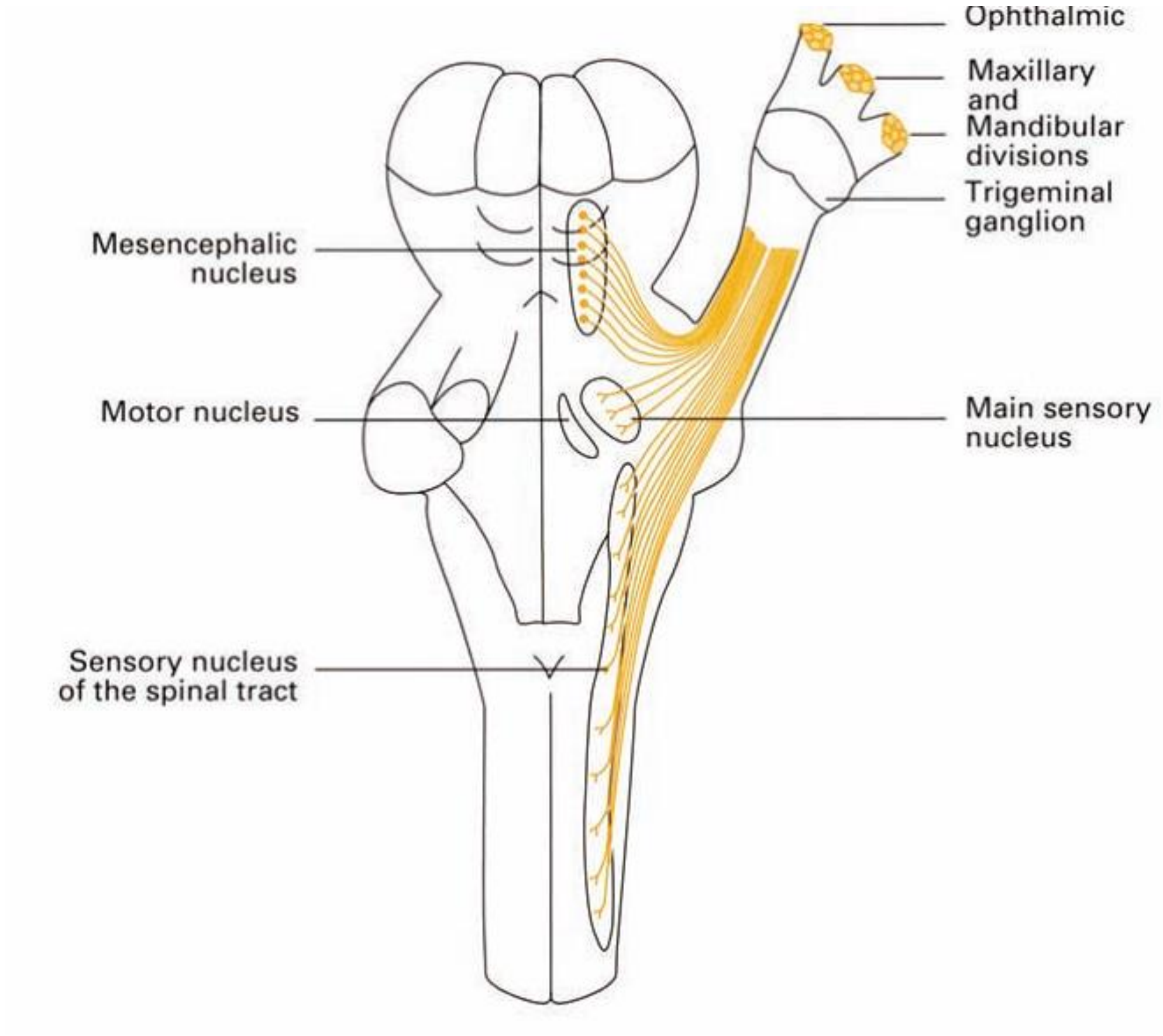

Fig. 259 Plan of the trigeminal nerve and its nuclei in dorsal view.

1. **Ophthalmic Nerve (V1)**: دغه عصب يواځې حسی تارونه (afferent fibers) لري کوم چې د مخ څخه پونس ته superior orbitla fissure له لاري رسيږي. نوموړي تارونه د scalp د قدامي برخې، د پورتني زيږمې او د پوزي څخه او د پوزي د جوف مخاطي پردې، قرنيې او اوښکو له غدې (lacrimal glands) څخه د درد، حرارت او تماس حسي سيالي ليږدوي. د کلينک له نظره د دغه عصب د معاينې لپاره corneal reflex بايد تست

شي، هغه داسي چې کله د کاټن د یوې ټوټې سره د سترګې قرنیه تنبې شي نو مربوطه سترګه په سترګک وهلو باندي پیل کوي.

2. **Maxillary Nerve (V2)**: دغه عصب یواځي حسي تارونه لري کوم چې د مخ څخه پونس ته د foramen rotundum له لارې رسیږي. نوموړي تارونه د پوزي د جوف مخاطي پردې، د تالو، د پورتني ژامي غاښونو، د غمبوري د پوستکې، د لاندیني زیږمي او د پورتني شونډې څخه د تماس، حرارت او درد حسي سیالي لیږدوي.

3. **Mandibular Nerve (V3)**: د دغه عصب تارونه د کوپړې له منځ څخه د foramen oval له لارې بیرون ته وځي. دغه عصې څانګه د حسي او حرکي تارونو لرونکي دي، چې حسي تارونه یې د د ژبې د قدامي برخې (د taste buds په استثني)، د ښکتني ژامي له غاښونو، د زنې له پوستکې څخه او د scalp د تیمپورال ناحیې څخه حسي سیالي لیږدوي او حرکي تارونه یې حرکي سیالي د ژووني (mastication) عضلاتو ته رسوي.

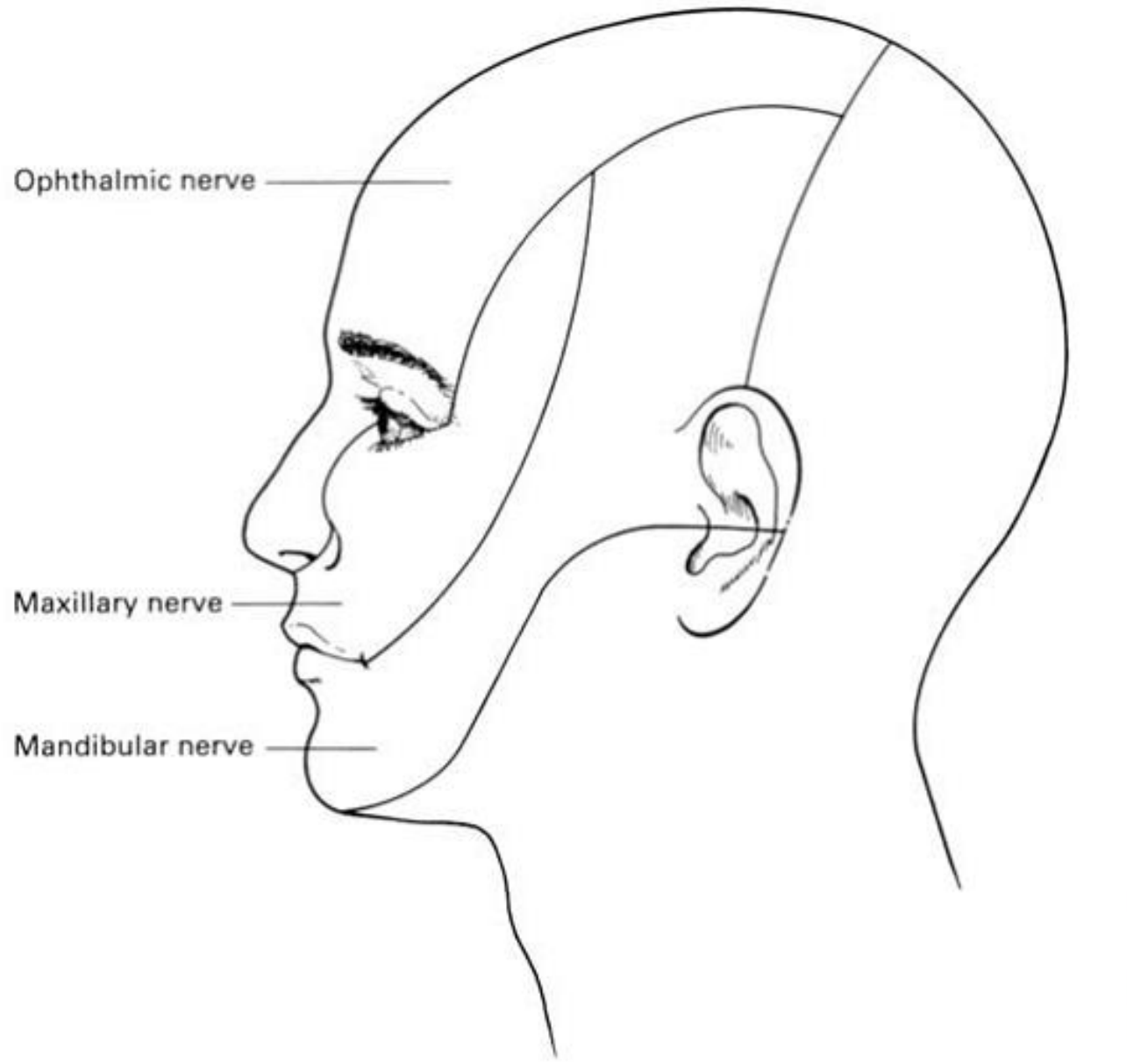

Fig. 261 Areas of the face and scalp supplied by the three divisions of the trigeminal nerve.

کچیرته ترایجیمینل عصب په مکمل ډول سره قطع شي نو پدي صورت کې په یو اړخیز ډول سره د مخ، د scalp د قدامي برخې او د پوزي، د خولي او ژبې د قدامي دوه پر دریمې برخې مخاطي غشا بې حسي او د ژووني عضلاتو فلج او ضیاع منځته راځي.
Trigeminal neuralgia چې د ترایجیمینل عصب د التهاب له کبله پیدا کیږي، په مخ او سر کې د عصب د څانګو پوري اړوندو سمیو کې یو ډیر شدید درد پیدا کوي چې ورته سوري کوونکي درد ویل کیږي کوم چې د څو ثانیو څخه تر څو دقیقو پوري دوام کوي. درد د انلجیزیکونو او د carbamazepine (چې یو anticonvulsant درمل دي) بنه کیږي. په ډیرو شدیدو پیښو کې د ترایجیمینل ګانګلیون څخه په پراکسیمل برخه کې د عصب په قطع کولو سره درد ارامیږي خو شخص په هماغه طرف کې د خپل د مخ حسیت د لاسه ورکوي.

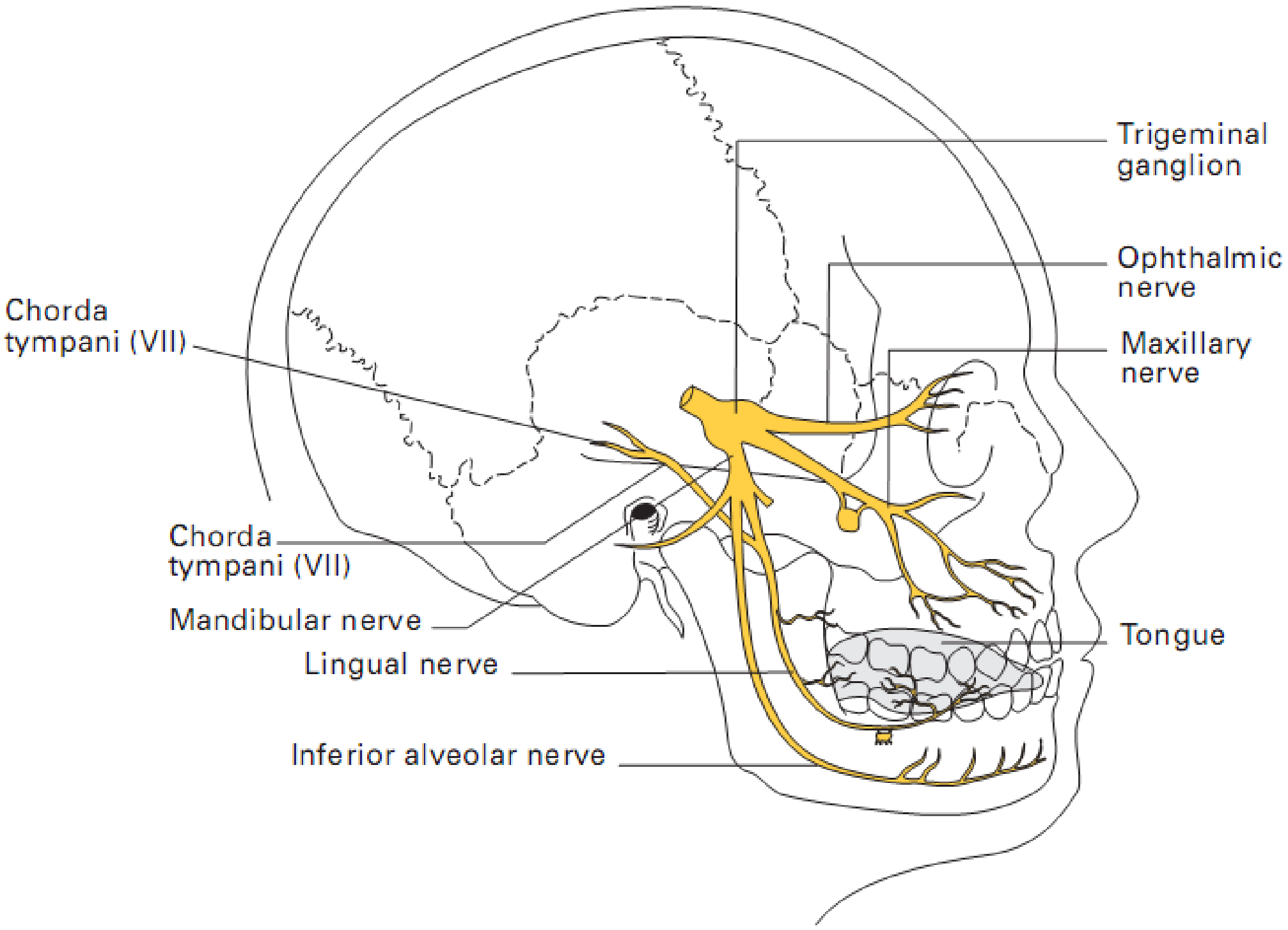

Fig. 260 Distribution of the trigeminal nerve.

(Cranial Nerve VI) Abducent Nerve

شپږم قحفي عصب

شپږم قحفي عصب يوه کوچني حرکي عصب دي کوم چې د سترګي د ګاټي lateral rectus عضله تعصيب کوي. د دغه عصب هسته د پونس په caudal برخه کې قرار لري او تارونه يي د پونس د سفلي برخې څخه د پونس او ميډولا اوبلانګاټا اتصالي برخې په برابري د باندي وځي. دغه عصب قدام خواته سير کوي او cavernous sinus ته دننه کيږي. پدغه ځاي کې شپږم عصب په وحشي کې د internal carotid شريان او په انسي کې د دريم، څلوم او پنځم قحفي اعصابو مجاورت لري. نوموړي عصب اوربيټ جوف ته د superior orbital fissure له لارې دننه او هلته د سترګي lateral rectus عضله تعصيب کوي.

څرنګه چې عصب د کوپړي په داخل کې اوږد سير لري نو د کوپړي د قاعدې په جروحاتو کې معمولاً دا هم ټپي کيږي. کله چې دا ټپي شي نو پديصورت کې په اړوند سترګه کې diplopia او ګږ سترګي (squint) منځته راځي.

دا شپږم قحفی عصب دی چی د نوموړی قحفی عصب GSE الیاف په اوربیټ کی lateral rectus عضله تعصیبوی. نوموړی قحفی عصب د brainstem څخه د پونس او میډولا ترمنځ منشا اخلی قدام خواته سیر کوی، dura سوری کوی، dural canal کی پورته سیر کوی، د تیمپورال د هدوکی د petrous برخی د علوی کنار څخه تیریږی او کفرنوس سینوس ته داخل او بلاخره اوربیټ ته د superior orbital fissure له لاری ننوځی.

(Cranial Nerve VII) Facial Nerve

اووم قحفي عصب يو مختلط عصب دي يعني يو حسي او حرکي عصب دي. دغه عصب فقط د شپږم قحفي عصب په وحشي کې له پونس څخه راوځي.

اووم قحفي عصب د دري هستو لرونکي دي چې عبارت دي له:

1- Main motor nucleus
2- Parasympathetic nuclie
3- Sesnory nucleus

1- **Main motor nucleus**: د اووم قحفي عصب دغه هسته د پونس په سفلي برخه کې ژور موقعیت لري. د دغه هستي کومه برخه چې د مخ د علوي برخې عضلات تعصیبوي د دواړو cerebral hemisphers څخه cotrticonuclear عصبي تاورنه تر لاسه کوي. او د هستې کومه برخه چې د مخ د سفلي برخې عضلات تعصیبوي د مقابل cerebral hemispher څخه corticonucler عصبي تارونه تر لاسه کوي.

2- **Parasympathetic nuclie**: پاراسمپاتیک هستې د main motor هستي په خلفي وحشي برخه کې قرار لري او دوي د superior salivatiory او lacrimal هستو څخه عبارت دي.

3- **Sensory nucleus**: د اووم قحفي عصب حسي هسته د main motor nucleus تر څنګ نږدې قرار لري.

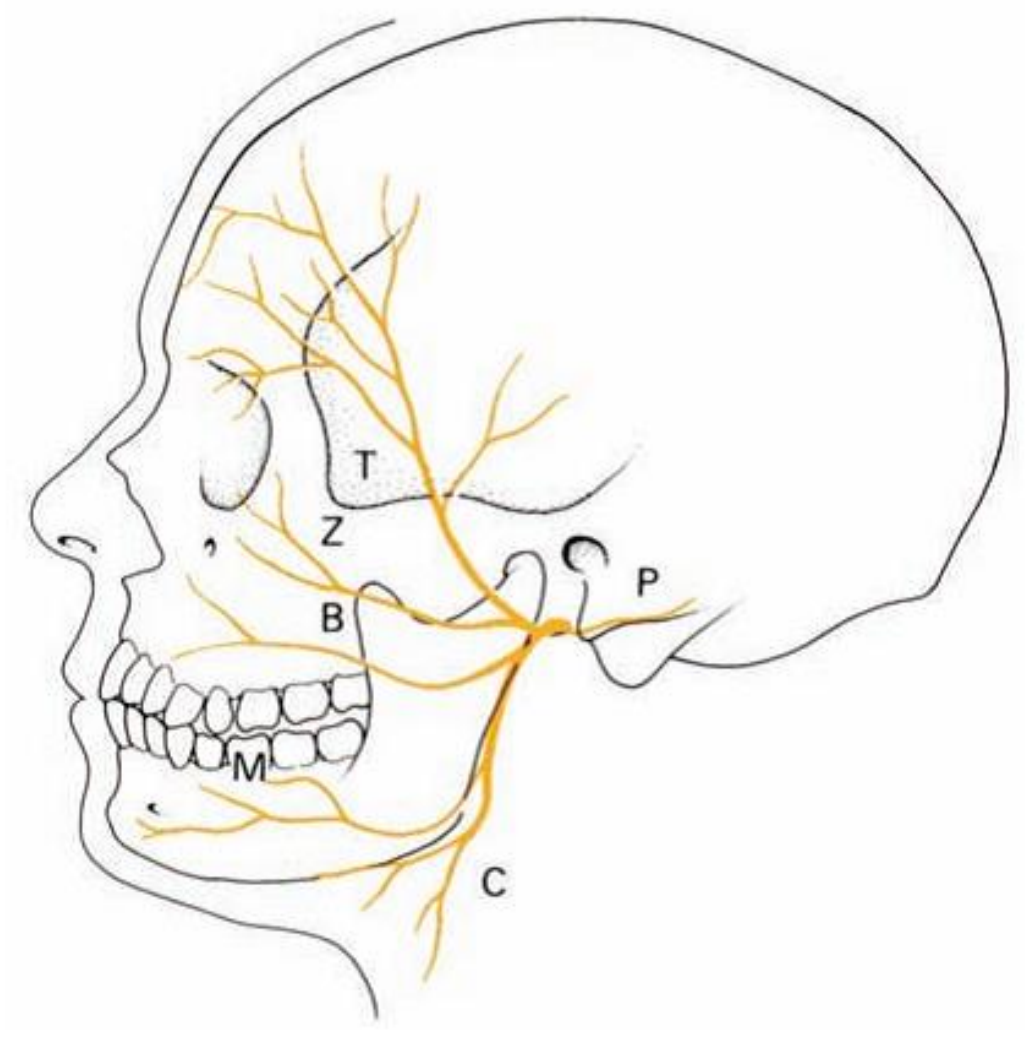

Fig. 264 Distribution of the facial nerve: T, temporal; Z, zygomatic; B, buccal; M, mandibular; C, cervical; and P, posterior auricular branch.

د عصب سير

نوموړي عصب کله چې د brain stem له وحشي سطحې څخه د پونس او ميډولا په اتصالي ناحيه د باندي وځي نو د internal acoustic meatus له لارې د تمپورال هډوکي ته دننه کيږي او مخکي لدي چې د stylomastoid foramen له لارې د باندي وځي د هډوکي په منځ کې (او د داخلي غوږ په جوف کې) سير کوي. کله چې عصب د باندي وځي نو د مخ وحشي برخې ته سير کوي.

وظيفه

دغه مختلط اعصاب چې د مخ اساسي حرکي اعصاب بلل کيږي پنځه غټې څانګې لري چې عبارت دي له: temporal، zygomatic، buccal، mandibular او cervical.

- دغه عصب د ژولو له عضلاتو پرته چې د پنځم قحفي عصب په وسيله تعصيب کيږي د مخ اسکليټي عضلاتو (muscles of the facial expression)ته حرکي سيالي رسوي.
- پاراسمپاتيک (autonomic) حرکي سيالي lacrimal (د اوښکو) غدواتوته، د پوزي او او پلاتين غدواتوته، او submandibular او sublingual لعابيه غدواتوته ليږدوي.
- د ژبې د 2/3 قدامي برخې له ذايقې غوټو (tast buds) څخه حسي سيالي دماغ ته ليږدوي.

د عصب کلينکي معاينه

د دغه عصب د معاينې لپاره بايد د ژبې 2/3 قدامي برخه د خوږ (له بوره سره)، مالګين (له مالګې سره)، ترېپ (له سرکې سره) او تريخ (له مرچک سره) تست شي. د مخ تناظر يا

ورته والي بايد وكتل شي. تر معاينې لاندې شخص ته وويل شي چې سترګې بند کړي، موسکا وکړي او شپيلکي وکړي.

Bell's palsy يوه داسي ناروغي دي چې پکې د ناورغ د مخ اغيزمن شوي طرف عضلات فلج او د ژبي د ذايقې حسيت په قسمي ډول سره لمينځه ځي. معمولاً دغه حالت په چټکي سره (مخصوصاً د شپې ناوخته) منځته راځي. د دغه پيښې تر ټولو معمول علت د herpes simplex ويروسي انتان دي چې د اووم عصب د پړسوب او التهاب لامل ګرځي. د ناروغ ښکتني زيږمه رالويږي (lower eye drop)، د خولي کونج ځولي کيږي (کوم چې له کبله يي ناروغ د ډوډي په خولوړو او خبري په کولو کې ستونزه پيدا کوي)، له سترګې څخه يي اوښکي په دوامدار ډول سره څڅيږي او سترګه يي په مکمل ډول سره نه تړل کيږي. دغه حالت ښايي پرته له کوم تداوي څخه ښايي په خپله ښه شي.

(Cranial nerve VIII) Vestibulocochlear Nerve

اتم قحفي عصب د vestibular nerve او cochlear nerve له دوه جدا واضع برخو څخه تشکيل شويدي کوم چې له داخلي غوږ څخه مرکزي عصبي سيستم ته اوريدلو او د موازني د ساتلو حسي معلومات ليږدوي.

Vestibular Nerve

ويستيبولر عصب د داخلي غوږ له utricle او saccule څخه هغه حسي سيالي چې د سر وضعيت پوري اړه لري ليږدوي. همدارنګه نوموړي عصب له semicircular کانالونو څخه هم هغه حسي سيالي ليږدوي کوم چې د سر حرکاتو پوري اړه لري.

د ويستوبولر عصب عصبي تارونه حقيقتاً په vestibular ganglion کې چې په internal accoustic meatus کې قرار لري، د موجودو عصبي حجراتو اکسونونه دي. نوموړي عصبي تارونه چې د پونس د سفلي کنار او ميډولا د علوي کنار ترمنځ په يوه ميزابه کې د brain stem په قدامي سطحه کې دننه کيږي. کله چې دوي په دماغي

ساقه کې د ویستیبول هستوي کمپلکس ته دننه شي نو هلته دغه تارونه په short ascending او long descending تارونو باندي ویشل کیږي، خو یو محدود شمیر تارونه د ویستیبول هستي بایپس کوي او مستقیماً cerebellum ته د inferior cerebelar peduncle له لاري دننه کیږي.

Vestibular nuclear complex

دغه کمپلکس له یو ګروپ هستو څخه تشکیل شویدي، کوم چې د څلورم بطین د ځمکي لاندي قرار لري او عبارت دي له: lateral vestibular nucleus، medial vestibular nucleus، superior vestibular nucleus او inferior vestibular nucleus څخه.

دغه هستي د داخلي غوږ له saccule او utricle او semicircular کانالونو څخه afferent عصبي تارونه د ویستیبولر عصب له لاري او له سیریبیلوم څخه د inferior cerebellar peduncle له لاري تر لاسه کوي. له دغه هستو څخه efferent عصبي تارونه سیربیلوم، نخاع شوکي، او د دریم، څلورم او شپږم قحفي اعصابو هستو ته رسیږي.

د دغه ارتباطاتو له برکته یو شخص کولي شي چې د اشیاو د لیدلو لپاره د سر او د سترګو د ګاټو حرکات په هماهنګي سره تر سره کړي. سربیره پر دي کوم معلومات چې له داخلي غوږ څخه تر لاسه کیږي، دا چې د اندامونو او تنې په عضلي مقویت باندي اغیزه لري نو کولي شي چې د موازني په ساتنه کي مرسته وکړي.

Cochlear Nerve

کوکلیر عصب د داخلي غوږ له cochlea څخه د غږ پوري مربوط حسي سیالي لیږدوي. د کوکلیر عصب عصبي تارونه په حقیقت کې د cochlea په spiral ganglion کې د موجودو عصبي حجراتو اکسونونه دي. دوي د دماغي ساقي قدامي سطحې ته د پونس په

سفلي کنار کي دننه کيږي. دلته بيا دغه تارونه په ant coclear nucleus او post coclear nucleus باندي پاي ته رسيږي.

د اتم قحفي عصب سير

اتم قحفي عصب چې تقريباً يو حسي عصب دي، تارونه يي د تيمپورال هډوکي په petrous part کې د داخلي غوږ د اوريدنې او موازني له دستګاوو څخه منشا اخلي. نوموړي تارونه په داخلي غوږ سره يوځاي کيږي او cochlera nerve او vestibular nerve جوړوي کوم چې پورته تشريح شو. د اتم قحفي عصب دغه دواړه برخې د داخلي غوږ څخه د اووم قحفی عصب تر څنګ internal accoustic meatus (دغوږ داخلي کانال) له لارې خلفي کرانيل فوسا ته دننه کيږي. پدي ځاي کې دواړه برخې سره يوځاي کيږي او د vestibulocochlear عصب په جوړولو سره په دماغي ساقه باندي پاي ته رسيږي.

کلينکي څرګندونې

د کوکليرعصب د افاتو له کبله کوڼوالي منځته راځي چې کيداي شي د tinnitus سره يوځاي وي يا نه وي. د صوتي پنجې (tuning fork) په کارولو سره کولي شو چې د منځني غوږ کوڼوالي (middle ear deafness) له داخلي غوږ کوڼوالي (cochlear deafness) څخه توپير کړو.

د ويستيبولر عصب د افاتو له کبله په ناروغ کې سرچرخي (vertigo)، د سترګو غير ارادي چټک حرکات (nystagmus)، د موازني له لاسه ورکول (ataxia)، زړه بدوالي او کانګي پيدا کيږي.

(Cranial Nerve IX) Glossopharyngeal Nerve

نهم قحفي عصب يو حسي او يو حرکي عصب دي. نوموړي عصب دري هستي لري

1- the main motor nucleus 2- parasympathetic nucleus 3- sesnory nucleus،
چې په میډولااوبلانګاټا کې موقعیت لري. د Glossopharyngeal عصب د کوچنیو ریښو
په شکل د میډولا د علوي برخې له قدامي وحشي سطحې څخه په یوه میزابه کې د باندې
وځي. دا د خلفي کرانیل فوسا په جنبي برخو کې سیر کوي او د کوپړۍ له جوف څخه د
jugular foramen له لارې د باندې وځي. وروسته عصب د غاړې په علوي برخه کې د
internal jugular vien او د internal carotid شریان ترڅنګ د stylopharyngeus
عضلې د تعصیب لپاره ښکته کیږي.

وظیفه

نهم قحفي عصب یو مختلط (mixed) عصب دی، چې د ژبې او بلعوم ځینې برخې تعصیبوي. دغه عصب په خپل ترکیب کې سوماتیک حرکي تارونه stylopharyngeus عضلې ته رسوي کوم چې د خواړو د بلع په وخت کې د بلعوم د پورته کولو دنده په غاړه لري. د پاروټید لعابیه غدې ته پاراسمپاتیک حرکي تارونه لیږدوي.

د دغه عصب په ترکیب کې حسي تارونه خوند (tast) او عمومي حسي (تماس، فشار او درد) سیالې د بلعوم، د ژبې خلفي برخې، په کاروتید بادي کې له کیموریسیپټورونو څخه (کوم چې په وینه کې د O2 او CO2 له اندازې څخه نظارت کوي او د تنفس د شمیرې او عمق په تنظیمولو کې مرسته کوي)، او د کاروټید سینس له baroreceptors څخه (کوم چې د وینې له فشار څخه نظارت کوي) دماغ ته لیږدوي.

Vagus Nerve (Cranial Nerve X)

لسم قحفي عصب د نوعیت له پلوه یو حسي حرکي عصب دی چې د درې هستو درلودونکې دی:

1. Main motor nucleus
2. Parasympathetic nucleus

3. Sensory nucleus

1- Main motor nucleus یي د میډولااوبلانګاټا د reticular formation په منځ کې ژور موقعیت لري. دغه هسته د سریبروم دواړو نیمه کرو څخه corticonuclear تارونه تر لاسه کوي. له دغه هستو څخه چې کوم efferent تارونه د واګوس عصب په ترکیب کې محیط ته ځي هلته د بلعوم constrictor عضلات او د حنجرې داخلي (intrinsic) عضلات تعصیبوي.

2- Parasympathetic nucleus هم په میډولا کې د څلورم بطین د ځمکي لاندي موقعیت لري. دغه هسته د هایپوتلاموس څخه د descending autonomic پاتوي ګانو له لاري او همدارنګه د glossopharyngeal عصب (carotid sinus reflex) څخه afferent تارونه تر لاسه کوي. له دغه هستې څخه efferent عصبي تارونه د برانکسونو، زړه، مری، معده، کوچني کولمې او د غټو کولمو د مستعرض کولون تر 1/3 ډیستل برخې پوري تعصیبوي.

3- Sensory nucleus په حقیقت کې د nucleus of the tractus solitaries یوه برخه جوړوي.

د واګوس عصب سیر

واګوس عصب د olive او د inf cerebellar peduncle ترمنځ په یوه میزابه کې د کوچنیو ریښو په ډول سره څرګند او د میډولا د علوي برخې قدامي وحشي سطحه پریږدي. نوموړي عصب خلفي کرانیل فوسا په جنبي برخو کې سیر کوي او کوپړي څخه د jugular foramen له لاري د باندي وځي. واګوس عصب دوه حسي ګانګلیونونه لري چې د sup ganglion او د inf ganglion څخه عبارت دي. علوی حسي ګانګلیون یي د jugular foramen په منځ کې او سفلي حسي ګانګلیون یي د jugular foramen لاندي قرار لري.

د سفلي ګانګليون لاندي د يولسم قحفي عصب (accessory nerve) قحفي ريښه (cranial root) د واګوس عصب سره يوځاي کيږي او ورڅخه pharyngeal او recurrent laryngeal عصب جدا کيږي.

واګوس عصب په غاړه کې اعموداً د کاروتيډ شيټ په منځ کې د internal jugular vein، internal carotid او common carotid شريانو نو سره يوځاي سير کوي.

ښی واګوس عصب د سينې جوف ته دننه کيږي او د ښی سږي د ريښې تر شا د تيريدلو په ځاي کې د pulmonary plexus په تشکل کي برخه اخلي. وروسته د مری د خلفي مخ باندي سير کوي او د esophageal plexus په تشکل کې برخه اخلي. دغه واګوس عصب ګيډې جوف ته په حجاب حاجز کې د مری د سوري له لارې دننه کيږي. posterior vagal trunk (کوم چې اوس ښی واګوس عصب لپاره کارول کيږي) د معدې خلفي سطحې ته توزيع کيږي، او د يو لوي celiac څانګې په وسيله، د ډوډينوم، ځګر، پښتورګو، کوچنيو کولمو او غټو کولمو د مستعرض کولون تر 1/3 ډيستل برخې پوري توزيع کيږي. په ګيډه کې د ښی واګوس عصب دغه پراخه خپريدنه د celiac، sup mesenteric او renal plexuses له طريقه تر سره کيږي.

کيڼ واګوس عصب کله چې له غاړې څخه د سينې جوف ته دننه شي نو هلته د اورټا قوس کيڼ خوا څخه تيريږي او د کيڼ سږي د ريښې تر شا ښکته کيږي او په دغه ځاي کې د pulmonary plexus په تشکل کې برخه اخلي. وروسته کيڼ واګوس عصب د مری پر قدامي سطحې باندي ښکته کيږي او پدي ځاي کې د esophageal plexus په تشکل کې برخه اخلي. دا د ګيډې جوف ته په حجاب حاجز کې د مری د سوري له لارې دننه کيږي. ant vagal trunk (چې اوس مهال ښی واګوس عصب لپاره کارول کيږي) په څو څانګو باندي، کوم چې معده، ځګر، د ډوډينوم د upper part او د پانقراض د راس د تعصيب لپاره ويشل کيږي.

دنده

لکه څرنګه چې مخکې ووېل شوي واګوس يو مختلط (حسي حرکي) عصب دي، تقريباً ټول حرکي تارونه پدغه عصب کې پاراسمپاتيک تارونه دي په استثني د هغوي چې د حنجرې او بلعوم اسکليتې عضلات (چې په بلع کې رول لري) تعصيبوي. پاراسمپاتيک حرکي تارونه زړه، سږي او بطني احشا سپلاي کوي او پدي ډول سره د heart rate، تنفس او د هضمي سيستم فعاليت په تنظيمولو کې برخه اخلي. د سيني او ګيډې د داخلي غړو څخه حسي سيالې مرکز ته ليږدوي، داسي چې د اورټا د قوس د baroreceptorses څخه (د ويني فشار لپاره)، د کاروټيد سينوس او کاروټيد باډي او د ژبې د خلفي برخي او بلعوم د زايقوې غوټو څخه حسي سيالي ليږدوي.

Accessory Nerve (Cranial Nerve XI)

يولسم قحفي عصب يو حرکي عصب دي کوم چې د يوې قحفي ريښې (cranial root) او يوې نخاعي ريښې (spinal root) له يوځاي کيدو څخه منځته راځي.

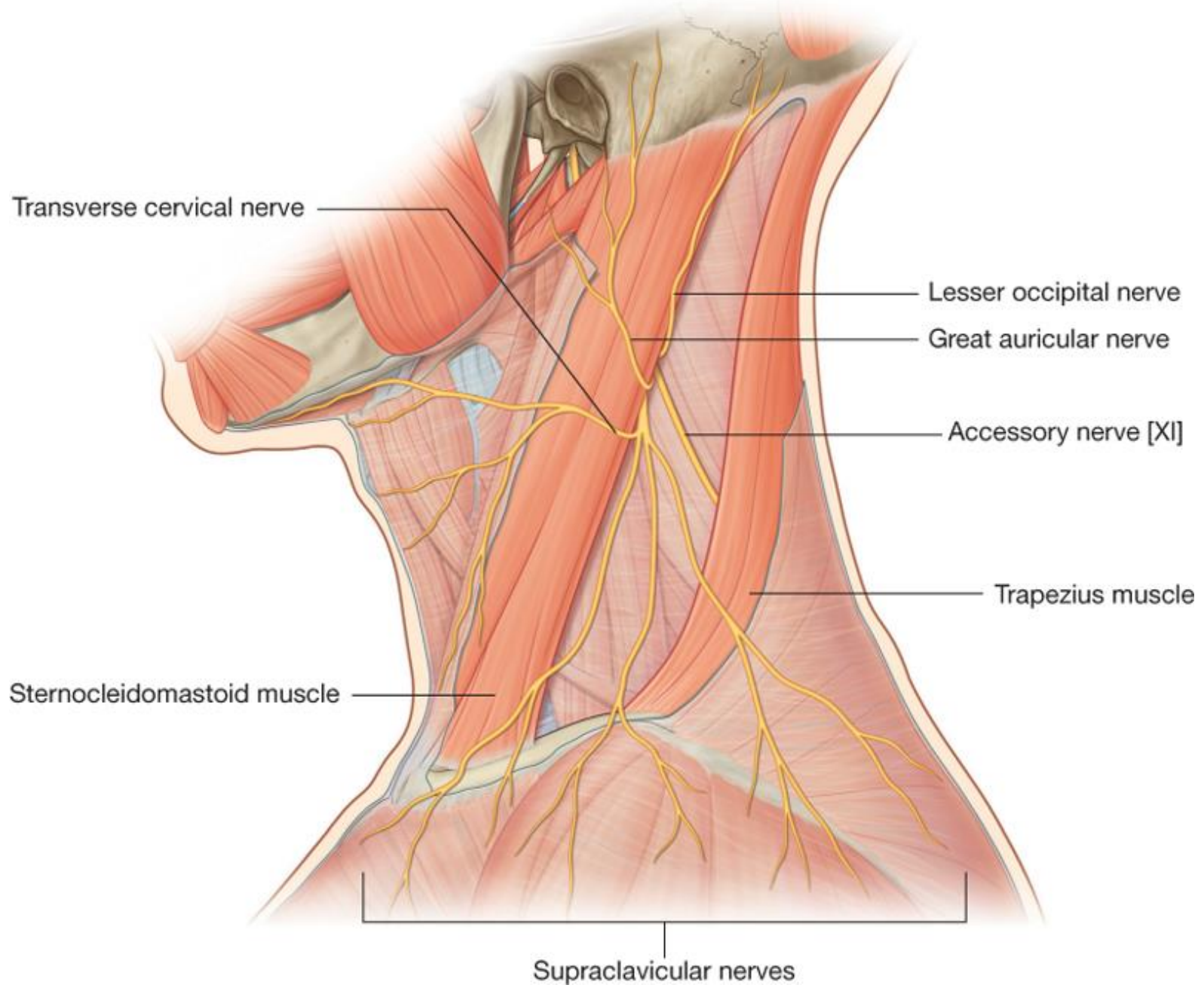

Cranial Root

دغه قحفي ريښه د nucleus ambiguous د عصبي حجراتو له اکسونونو څخه منځته راغلي دي. دغه هسته د دواړو سريبرل نيمه کرو (cerebral hemisphers) څخه corticonuclear عصبي تارونه ترلاسه کوي. له دغه هستې څخه efferent عصبي تارونه د ميډولا له قدامي سطحې څخه د olive او inferior cerebellar peduncle ترمنځ د باندي وځي.

دغه عصبي ريښه په خلفي کرانيل فوسا کې په اړخيز ډول سره سير کوي او هلته د نخاعي ريښې سره يوځاي کيږي. دواړه ريښې يو دبل سره يوځاي کيږي او د کوپړې له جوف څخه د jugular foramen له لارې د باندي وځي. ورسته لدي دغه ريښې يو دبل څخه جدا کيږي، قحفي ريښه يي د واګوس عصب سره يوځاي کيږي او د دغه عصب په pharyngeal او recurrent laryngeal څانګو کې د soft palate، بلعوم او حنجرې عضلاتو ته توزيع کيږي.

Spinal Root

نخاعي ريښه يي د نخاعي هستې (spinal nucleus) د عصبي حجراتو له اکسونونو څخه منځته راغلي دي. دغه هسته د نخاعي شوکي د پنځه علوي سرفيکل سګمنټونو د gray matter په anterior horn کې موقعيت لري. د نخاعي هستې په هکله داسي فکر کيږي چې د دواړو سريبرل نيمه کرو څخه corticospinal تارونه ترلاسه کوي.

د نخاعي ريښې عصبي تارونه د نخاعي اعصابو د قدامي او خلفي ريښو ترمنځ د نخاع شوکي څخه د باندي وځي. دغه عصبي تارونه سره يوځاي کيږي عصبي تنه (nerve trunk) جوړوي کوم چې د فورامين مګنوم له لاري د کوپړې جوف ته دننه کيږي. نخاعي ريښه په اړخيز ډول سره خلفي کرانيل فوسا کې سير کوي او د قحفي ريښې سره يوځاي کيږي او پدي ډول سره accessory nerve جوړوي. يولسم قحفي عصب د يوې لنډې

فاصلې له وهلو وروسته د کوپړي له جوف د jugular foramen له لاري د باندي وځي. کله چې يولسم قحفي عصب د نوموړي فورامين څخه ووته نو قفحي او نخاعي ريښې يي بيرته يو له بل څخه جدا کيږي، کوم چې نخاعي ريښه يي ښکته او جنباً سير کوي او د sternocleidomastoid عضلي ته دننه او هغه تعصيبوي. ورسته لدي بيا د غاړې خلفي دري ضلعي ناحيه (posterior triangle) کراس کوي او د trapezius عضلې لاندي سير په کولو سره هغه تعصيبوي.

دنده

يولسم قحفي عصب تقريباً soft palate، بلعوم او حنجره په حرکت راوړي او په غاړه کې دوو لويو عضلاتو (sternocleidomastoid او trapezius) حرکات کنترول کوي.

د دغه عصب د معاينې لپاره مونږ کولي شو چې د sternocleidomastoid او trapezius عضلاتو مقويت معلوم کړو. د دي کار لپاره د شخص څخه غواړو چې ترڅو د مقاومت پر وړاندي خپل سر تاو کړي (په دغه حرکت کې sternocleidomastoid عضله ډير مهم رول لري) او خپل اوږي ته جټکه ورکړي (په دغه حرکت کې trapezius عضلات ډير مهم رول لري).

کچيرته د يو accessory عصب نخاعي ريښه ټپي شي نو پدي حالت کې د sternocleidomastoid عضلې د فلج کيدو له کبله د ناروغ سره د ټپې شوي عصب په خوا تاويږي او په همدغه خوا کې د اوږي جټکه ورکول چې پکي trapezius عضله رول لري ستونزمنه کيږي.

(Cranial Nerve XII) Hypoglossal Nerve

دولسم قحفي عصب يو حركي عصب كوم چې د ژبې داخلي عضلات (intrinsic muscles)، همدارنګه styloglossus، hypoglossus the او genioglossus عضلات هم تعصیب کوي.

Hypoglossus nucleus

هايپوګلوسل هسته په دماغ کې منځني کرښې ته نږدي د څلورم بطين د سفلي برخې د ځمکي لاندي قرار لري. دغه هسته د دواړو سريبرل نيمه کرو څخه corticonuclear عصبي تارونه تر لاسه کوي. په هر حال، په دغه هسته کې هغه عصبي حجرات چې د geniolossus عضلي مسوليت لري يواځي د مقابل سريبرل نيمه کرې څخه corticonuclear عصبي تارونه تر لاسه کوي. هايپوګلوسل عصب د ميډولا اوبلانګاټا په قدامي سطحه کې د کوچنيو ريښو په ډول له هغه ميزابي څخه د باندي خواته غزيږي کوم چې د pyramid او olive ترمنځ موقعيت لري. نوموړي ريښې سره يوځاي کيږي او پدي ډول سره دولسم قحفي عصب جوړوي. دغه عصب خلفي کرانيل فوسا په کراس کولو سره د کوپړي له جوف څخه د hypoglossal canal له لارې د باندي وځي. وروسته بيا هايپوګلوسل عصب په غاړه کې د internal carotid شريان او internal jugular وريد ترمنځ ښکته خواته سير کوي ترڅو چې د digastrics عضلې خلفي پړسيدلي برخې سفلي کنار ته ورسيږي. پدغه ځاي کې دا بيا قدام خواته تاويږي او external carotid internal شريانونه کراس کوي او د ژبې خواته سير کوي او هغه تعصيب کوي.

هايپوګلوسل عصب نه يواځي داچې دژبې هغو حرکاتو ته اجازه ورکوي کوم چې د خواړو په ژولو او اړولو راړولو کې مرسته کوي بلکه هغو حرکاتو ته يي هم اجازه ورکوي کوم چې د خواړو په تيرولو کې او د خبري کولو په وخت کې ترسره کيږي.

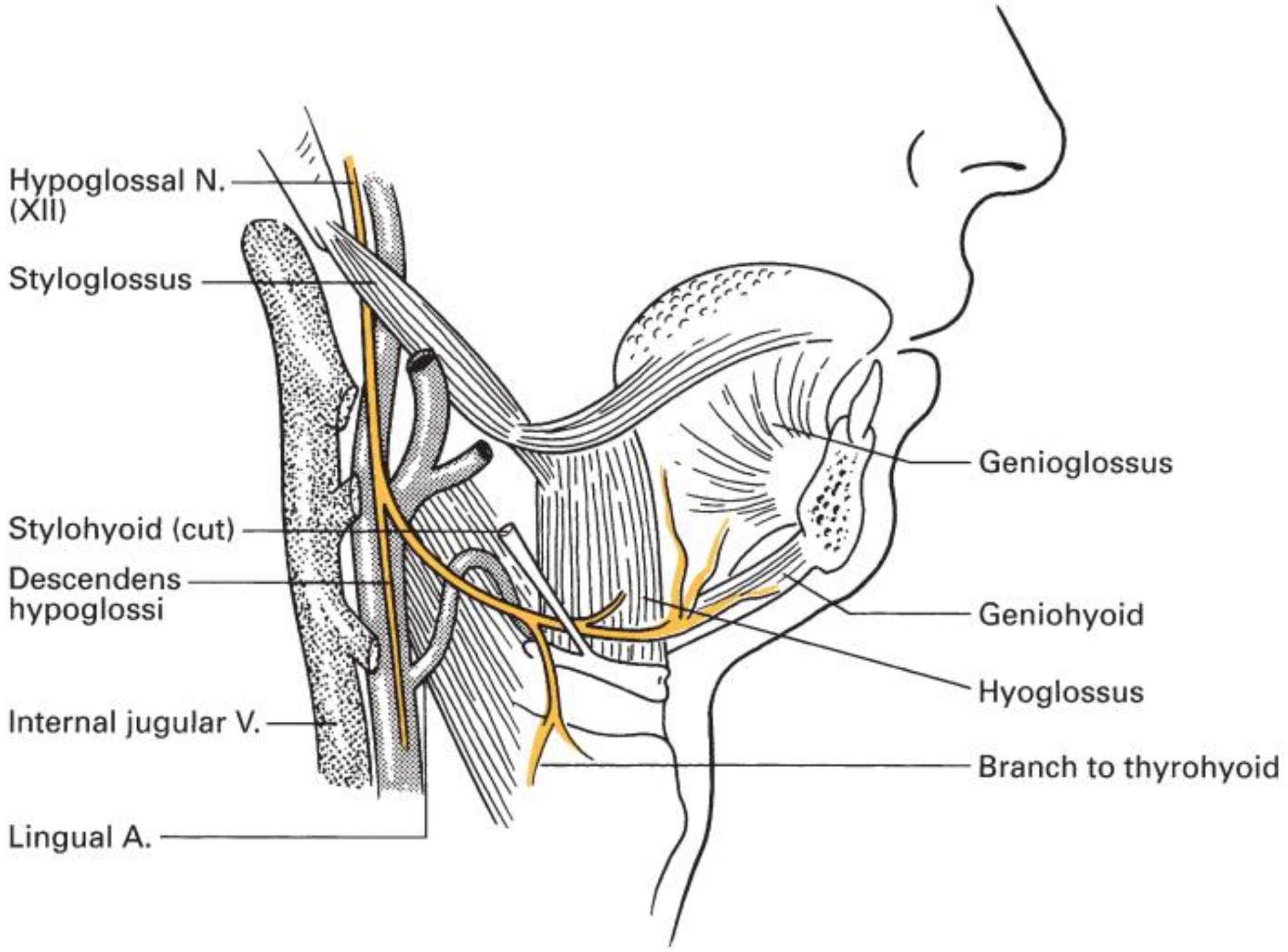

Fig. 266 The distal course of the hypoglossal nerve.

د دغه عصب د معاينې لپاره د شخص څخه غوښتنه کيږي چې ترڅو خپله ژبه د باندي خواته وباسي او بيرته دننه کړي.

کچيرته هايپوګلوسل اعصاب تخريب شي نو ناروغ د خبري کولو او د بلع ستونزه پيدا کوي.

کچيري دواړه هايپوګلوسل اعصاب تخريب شي نو پدي حالت کې شخص نشي کولي چې خپله ژبه د باندي وباسي او کچيرته يواځي يوي تخريب شي نو پدي حالت کې ژبه ماوفه خواته انحراف کوي او په همدغه خواکې ژبه د وخت په تيريدلو سره اتروفي کوي.

نخاعي اعصاب (Spinal Nerves)

د نخاع شوکي څخه يودېرش جوړې نخاعي اعصاب چې هريو يي د زړګونو عصبي تارونو لرونکي دي منشا اخلي او د وجود ټول برخې په استثنا د سر او د غاړې د ځينو برخو

تعصيبوي. دغه اعصاب ټول مختلط (mixid) اعصاب دي، چې اته جوړې سرفيکل (c1-c8)، دولس جوړې توراسيک (T1-T12)، پنځه جوړې لومبر (L1-L5)، پنځه جوړې سکرل (S1-S5) او يوه جوړه يې کوکسيجل (CO) دي.

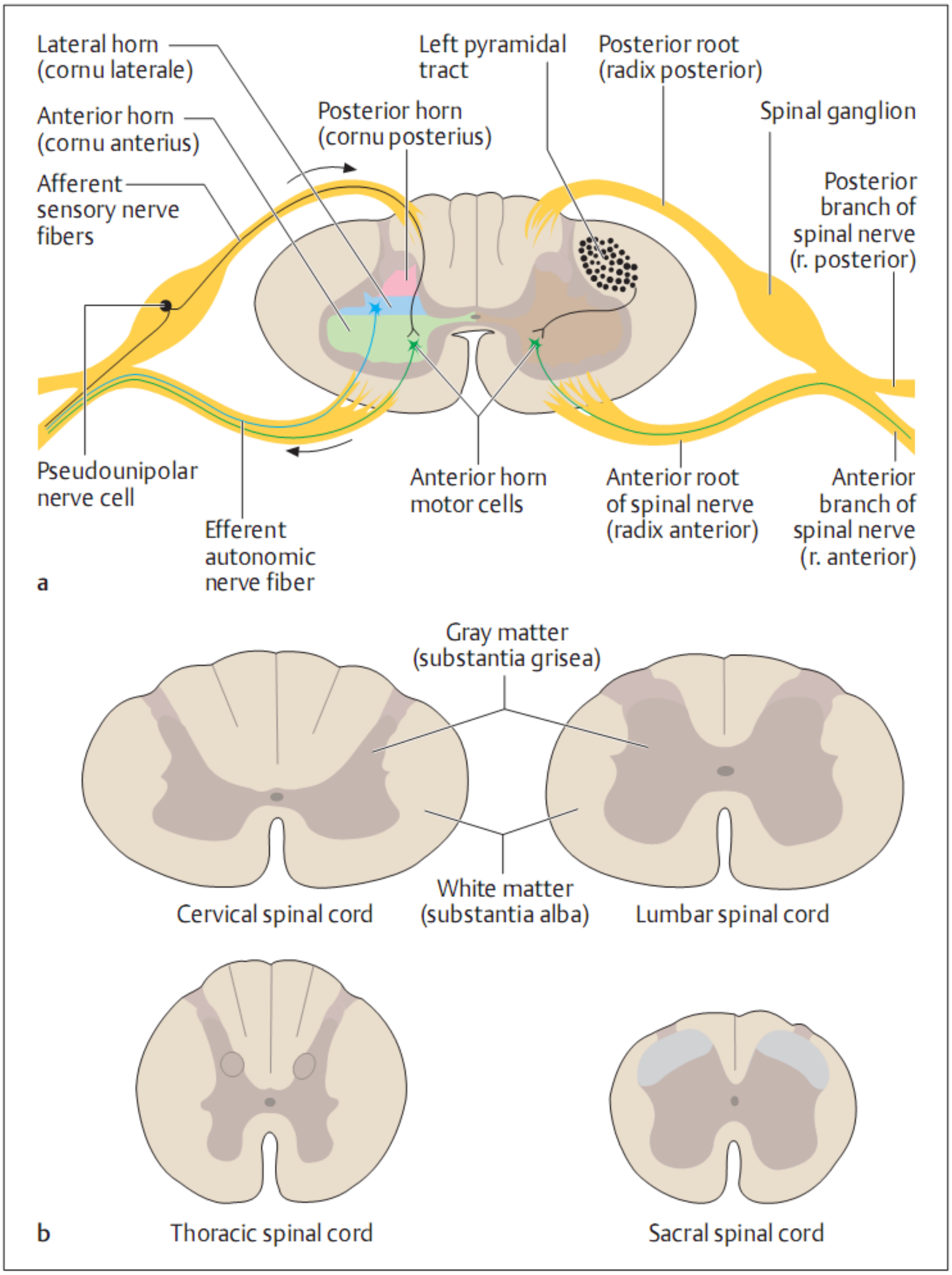

Fig. 13.**18 a, b** **Cross-section through the spinal cord**
a With anterior and posterior roots; **b** at four different levels

لکه څنګه چې مخکې یادونه وشوه، هریو نخاعي عصب د یو قدامي ریښې (ventral root)او یو خلفي ریښې (dorsal root) په وسیله د نخاع شوکي سره وصل دي. هریو ریښه د کوچنیو ریښو (rootlets) څخه چې د نخاع شوکي سره د خپل اړوندو سګمنټونو کې نښتي دي منځته راغلي. Ventral root د حرکي (efferent)عصبي تارونو لرونکي دي کوم چې په نخاع کې د ventral horn motor neurons څخه منشااخلي او اسکلیټي عضلات تعصیبوي. همدارنګه په ventral root کې اتونومیک حرکي (efferent) تارونه هم موجود دي چې په اتونومیک عصبي سیستم کې به تشریح شي. خلفي ریښې (dorsal roots) د حسي (afferent) تارونو لرونکي دي کوم چې په dorsal root gonglia کې له حسي نیورونو نو څخه منشا اخلي او د محیطي حسی اخذو څخه حسي سیالې نخاع شوکي ته لیږدوي.

نخاعي ریښې (spinal roots) د نخاع څخه جنبي برخو په لور سیر کوي او دوي مخکې لدې چې د ورتیبرل کانال څخه د خپل مربوط intervertebral فورامینونو له لارې د باندې وځي د dorsal root ganglion څخه لږ څه په دیستل برخه کې سره یوځای کیږي. د نخاعي ریښې اوږدوالي د نخاع له علوي برخې څخه تر سفلي برخې پورې په پرمختللې ډول سره زیاتیږي. نخاعي ریښې په سرفیکل ناحیه کې لنډ او په مستعرض ډول سره سیر لري، اما د لومبر او سکرل نخاعي اعصابو ریښې لاندې خواته د lower vertebral canal په منځ کې یو څه مسافه د cauda equina په توګه د کانال څخه تر وتلو مخکې وهي.

یوه نخاعي عصب بیخي لنډ دي (1-2 cm)، ځکه چې کله د خپل مربوطه فورامین څخه د باندې وځي نو په یوه کوچنې خلفي څانګه (dorsal ramus)، په یوه لوی قدامي څانګه (ventral ramus)او په یوه ډیره کوچنې meningeal branch باندې (کوم چې بیرته ورتیبرل کانال ته دننه کیږي او هلته meninges او د وینې رګونه تعصیبوي) ویشل کیږي. هریو څانګه (ramus) لکه خپله د نخاعي عصب په شان مختلط (mixed) دي. او په پای کې باید وویل شي چې، د توراسیک نخاعي اعصابو د ventral rami د قاعدو سره

جوخت یو شمیر خاص څانګې (rami) موجودې دي کوم چې د اوتونومیک (visceral) عصبي تارونو لرونکي دي او ورته rami communicants ویل کیږي.

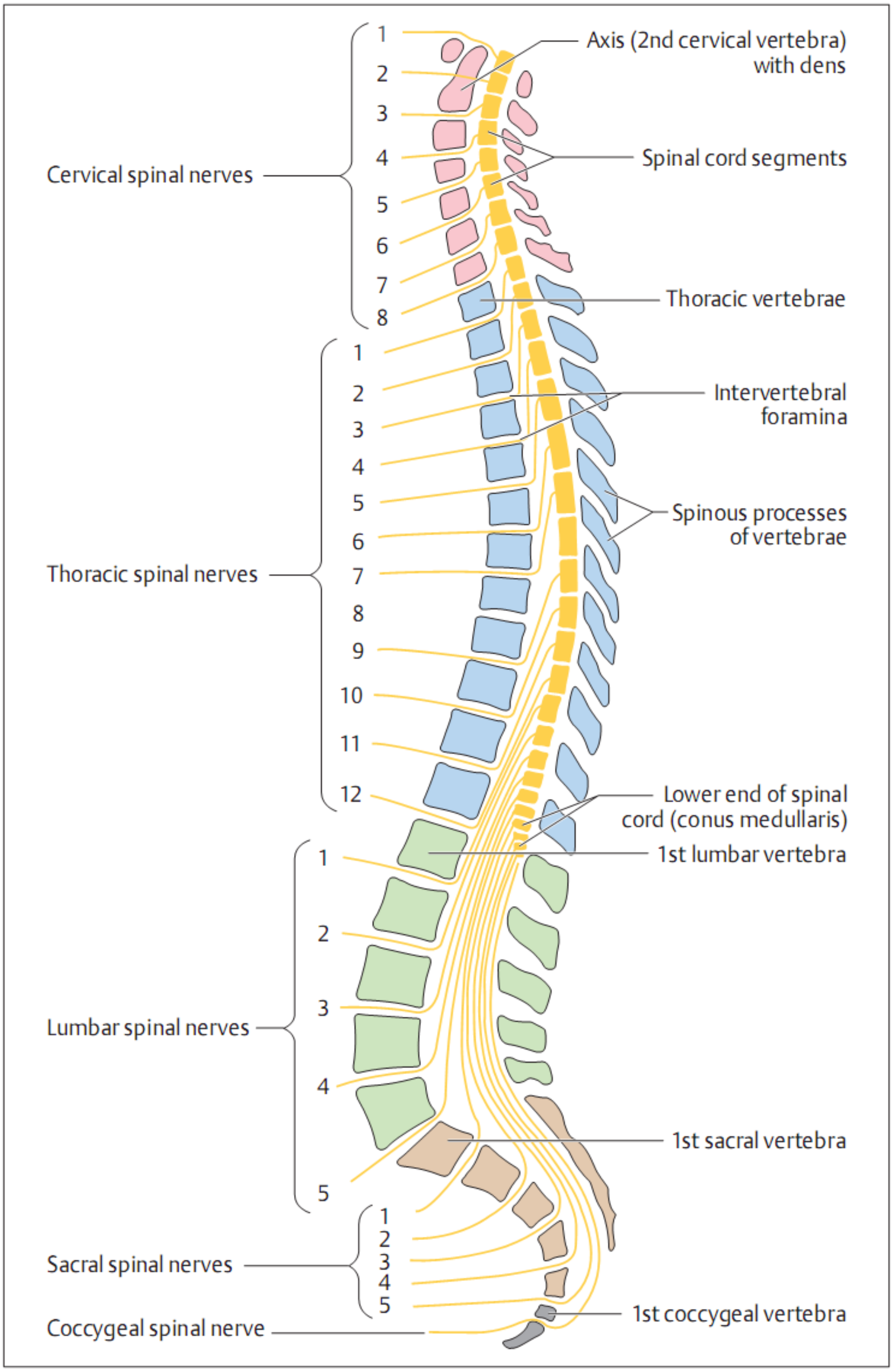

د وجود د مشخصو ناحیو تعصیب

د نخاعي عصب شاخونه (rami) او د دوي اساسي څانګې له غاړې څخه لاندې د وجود ټول سوماتیک ناحیې (اسکلیټي عضلات او پوستکي) تعصیبوي. خلفي شاخونه (rami) د تنې خلفي برخه تعصیبوي. Ventral rami چې پنډوالي زیات دي د تنې پاتې برخه او علوي او سفلي اطراف تعصیبوي. باید وویل شي چې ریښې له شاخونو (rami) سره توپیر لري هغه داسې چې، ریښې د نخاعي اعصابو په انسي کې قرار لري او هغه یې منځته راوړي دي او د دوي هر یوې دقیقاً حرکي یا حسي دي. شاخونه (rami) د نخاعي اعصابو په دیستل برخه کې قرار لري او د هغوي جنبي څانګې بلل کیږي، او لکه د نخاعي اعصابو په شان دواړه حسي او حرکي تارونه لیږدوي.

مخکې لدې چې نخاعي اعصابو په وسیله د وجود مشخصو برخو د تعصیب په څرنګوالي باندې بحث وکړو اړینه دې چې د نخاعي اعصابو د ventral rami په هکله یو څه مهم ټکي وپیژنو. د T2-T12 په استثنا ټول ventral rami د vertebral column په جنبي برخو کې په څانګو باندې تقسیم او یو له بل سره په نښلیدلو سره عصبي شبکې (nerve plexuses) جوړوي. دغسې عصبي شبکې په سرفیکل، براخیل، لومبر، او سکرل ناحیو کې منځته راځي او اطراف تعصیبوي.

د یوه عصبي شبکې (plexus) په منځ کې د راز راز ventral rami عصبي تارونه یو بل کراس (cross) کوي او پدې ډول سره بیا ویشل کیږي، چې لدې کبله 1- د عصبي شبکې (plexus) هر یوه منځته راغلې څانګه د څو نخاعي اعصابو څخه د عصبي تارونو لرونکې وي او 2- د هر یو venrtal ramus څخه عصبي تارونه د وجود محیطي برخو ته د څو څو لارو له طریقه رسیږي. ځکه نو په یو نهایت کې هر یو عضله د یو په ځاي د څو نخاعي اعصابو په وسیله تعصیب کیږي. په عصبي شبکه کې د عصبي تارونو بیا تنظیم کیدلو

ګټه دا دي چې کله هم که یوه نخاعي سګمنټ یا ریښې ته صدمه ورسیږي نو له امله یې په یو نهایت کې کومه عضله په بشپړ ډول سره فلج کولي نه شي.

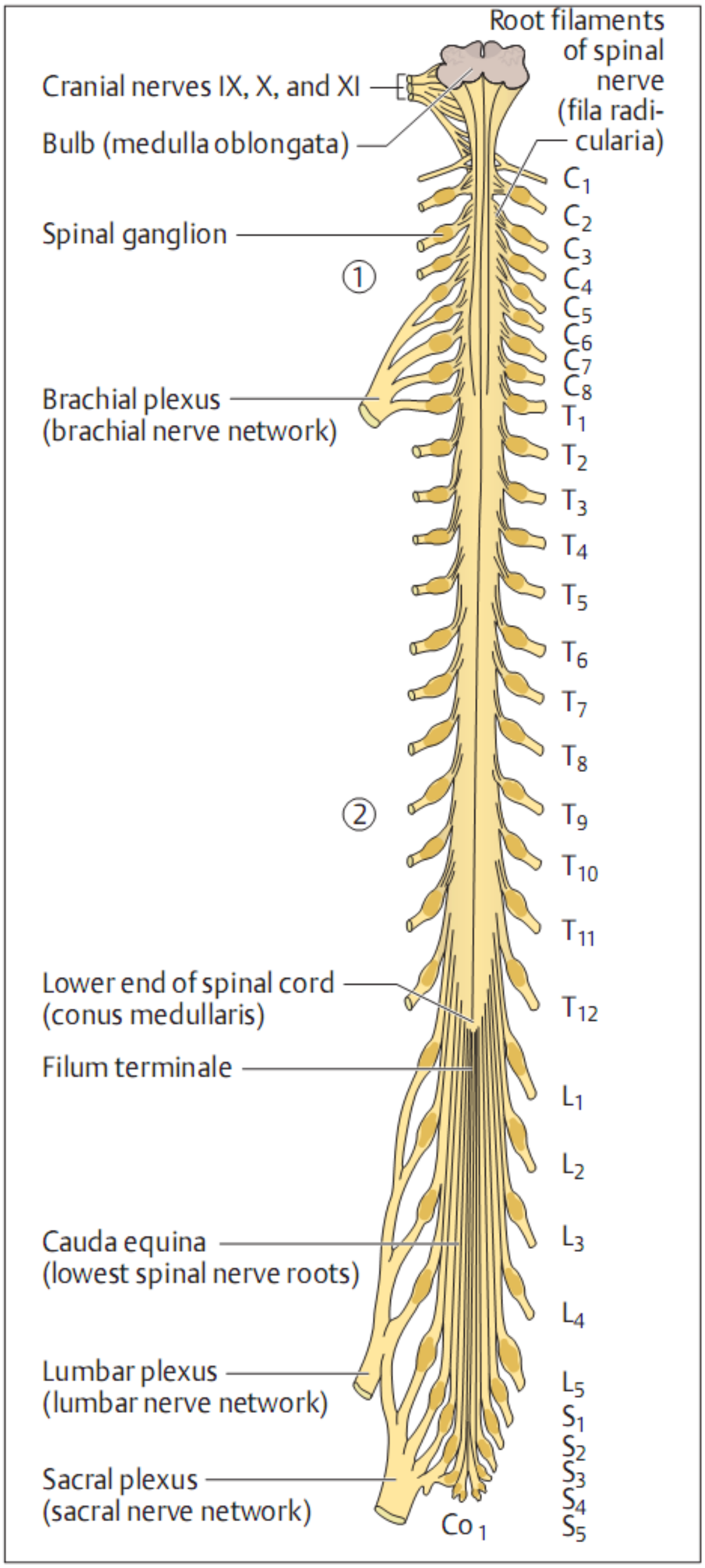

Fig. 13.16 **The spinal cord and emerging spinal nerves seen from behind**

1 Cervical enlargement (intumescentia cervicalis)

2 Lumbosacral enlargement (intumescentia lumbosacralis)

د تنې د شاتنې برخې (Back) تعصیب

د تنې شاتني برخه د نخاعي اعصابو د dorsal rami په وسیله تعصیب کیږي. هریو dorsal ramus کله چې د ستون فقرات څخه د باندي وځي نو د نومورړي تیر سره موازي د خپل متعددو څانګو پوسیله د عضلاتو نري تړانګه او پوستکي تعصیبوي.

قدامي جنبي ټټر (Anterolateral Thorax)او د ګیډې ډیوال تعصیب

په ټټر کې د T1-T12 نخاعي اعصابو ventral rami (قدامي څانګې) د هریو پوښتۍ لاندي د بین الضلعي اعصابو (intercostals nerves) په ډول تر ډیره کچه قدامي سیر لري. د خپل سیر په اوږدو کې دغه اعصاب د پوستکي تعصیبولو لپاره جلدي څانګې (cutaneous branches) ورکوي. دوه بین الضلعي اعصاب نسبت نورو ته غیر معمول دي، کوم چې د T1 (چې زیاتره تارونه یې په brachial plexus کې دننه کیږي) او T12، کوم چې د دولسم پوښتۍ لاندي قرار لري او subcostal nerve جوړوي عبارت دي. بین الضلعي اعصاب او د هغوي څانګې بین الضلعي عضلات چې د پوښتیو ترمنځ مسافې ډکې کړي دي، د ټټر د قدامي جنبي برخې عضلات او پوستکي او د ګیډې د ډیوال ډیره برخه تعصیبوي.

Cervical Plexus

یا رقبی عصبی عصبي شبکه

دغه عصبي شبکه (plexus) په غاړه کې د sternocleidomastoid عضلې لاندي ژور موقعیت لري او د پورتني اول څلور سرفیکل نخاعی اعصابو(C1-C4) د ventral rami پوسیله جوړیږي. د cervical plexus زیاتره څانګې جلدي یا cutaneous څانګې دي

کوم چې د غاړې، د غوږ شاوخوا ، د سر د خلفي برخې او د اوږې له پوستکې څخه حسي سيالي ليږدوي. نور څانګې يي د غاړې د قدامي برخې عضلات تعصيبوي.

د لمړی سرفیکل یا رقبی عصب څخه پرته د c2-c4 پوری د هریو عصب ventral ramus په ascending او descending برخو باندی ویشل شویدی کوم چی بیا دغه برخی په communicating loops یا ارتباطی حلقو کی سره یوځای کیږی.

د اول loop (c2-c3) څخه superficial څانګی د سر او غاړی د تعصیب لپاره بیلیږی او د صدر او د اوږی لپاره coetaneous nerves یا جلدی اعصاب د دوهم لوپ یا (c3-c4) څخه بیلیږی.

همدارنګه د سرفیکل عصبی شبکې څخه muscular او communicating څانګی هم بیلیږی چی نوموړی څانګی کیدای شی چی superficial او یا هم deep وی.

Superficial څانګی یی cervical fascia سوری کوی ترڅو پوستکی تعصیب کړی اما deep څانګی یی په عمومی توګه عضلات تعصیبوی.

د cervical plexus څانګې

اعصاب (nerves)	Spinal roots (ventral rami)	کوم جوړښتونه چې تعصيبوي
Cutaneous Branches (Superficial)		
Lesser occipital	C2 (C3)	د غاړې د خلفي وحشي برخې پوستکې
Greater auricular	C2,C3	د غوږ پوستکي او د پاروټيد غدې لپاسه پوستکي
Transverse cutaneous	C2,C3	د غاړي د قدامي او وحشي برخو پوستکي
Supraclavicular (med, intermediate and lat)	C3,C4	د اوږې او کلافيکل د سيمې پوستکي

Motor Branches (deep)		
Ansa cervicalis (sup and inf roots)	C1-C3	Infrahyoid muscles of the neck
Segmental and other muscular branches	C1-C5	د غاړې ژور عضلات
pherinic	C3-C5	حجاب حاجز (دا يواځي حرکي دي)

Phrenic Nerve:

نوموړی عصب اساساً د څلورم رقبی یا سرفی‌کل عصب د ventral ramus څخه منشا اخلی اما په جوړښت کی دریم څخه تر پنځم سرفی‌کل اعصاب هم برخه اخلی. فری‌نی‌ک عصب د scalenus ant عضلی د وحشی کنار په علوی برخه کی جوړیږی او په اعمودی ډول سره د sternocliedomastoid او د internal jugular vein تر شا ښکته کی‌ږی او صدر جوف ته ننوځی. فرينيک عصب حجاب حاجز ته چې د تنفسي حرکاتو يوه اساسي عضله بلل کيږي حرکي او حسي تارونه ليږدوي.

د فرينيک عصب د تخريش له کبله د حجاب جاجز سپزم يا hiccups پيدا کيږي. کچيري د نخاع شوکي د C3-C5 ناحيه تخريب شي نو پدي حالت کې حجاب جاجز فلج او تنفسي توقف (respiratory arrest) رامنځته کيږي. پدي حالت کې ناروغ mechanical ventilation ته اړتيا پيدا کوي چې ترڅو د هغې سږوته په قوت سره هوا دننه کړي.

Brachial Plexus

دغه عصبي شبکه د څلور اخری رقبی یا سرفی‌کل اعصابو (c5-c8) د ventral rami او د اول صدری یا T1 عصب د ventral ramus د زی‌اتی برخی د ی‌وځای کی‌دو په نتی‌جه کی منځته راځی. ددغه عصبی شبکې شعبات د علوی طرف یا upper limb عضلات- مفاصل او پوستکی تعصی‌بوی.

دا یوه لویه عصبي شبکه ده کوم چې یوه برخه یې په غاړه کې او یوه برخه یې په تخرګي کې ځای لري او په حقیقت کې ټول ځانګې یې علوي طرف تعصیبوي. په یو ژوندي شخص کې کیدای شي چې د کلافیکل څخه پورته د sternocliedomastoid عضلې وحشي کنار ترڅنګ جس شي.

دغه عصبي شبکه لاندې مهې ځانګې لري:

- **Musclocutaneous nerve**: د lateral cord (C5-C7) څخه منشا اخلي او muscular شعبه یې د بازو د قدامي برخې قبض کونکي عضلات تعصیبوي او cutaneous ځانګه یې د لیچي (forearm) قدامي وحشي ساحي پوستکي تعصیبوي.
- **Median nerve**: دغه شعبه د دوه ځانګو په ډول، چې یوې د انسي cord (C8-T1) څخه او بله یې د وحشي cord (C5-C7) څخه منځته راځي د براخیل عصبي شبکې څخه منشا اخلي. دا د لیچي قدامي برخې قبض کونکي عضلاتي ګروپ، د لاس د ورغوي وحشي برخې داخلي عضلاتو او ګوتوته muscular ځانګې ورکوي. او جلدي ځانګي د لاس دوه پر دري وحشي برخې او د دویمې او دریمې ګوتو dorsal او palmar سطحي تعصیبوي.
- **Ulnar nerve**: د براخیل شبکې د انسي طناب (cord) څخه منشا اخلي او د لیچي د قدامي برخې قبض ورکونکو عضلاتو او تقریباً د لاس زیاد شمیر داخلي عضلاتو ته عضلي ځانګي ورکوي. همدارنګه د لاس د دوه پر دري انسي برخې قدامي او خلفي سطحو ته جلدي ځانګې هم ورکوي.
- R**adial nerve**: دغه عصب د براخیل شبکې له خلفي cord (C5-C8-T1) څخه منشا اخلي. نوموړي عصب د بازو، لیچي او لاس خلفي برخو عضلاتو ته عضلي ځانګې ورکوي. همدارنګه د ټول علوي طرف ته (په استثني د دویمې او دریمې ګوتو د خلفي برخو څخه) جلدي ځانګې ورکوي.

- **Axilary nerve**: نوموړي عصب د براخيل عصبي شبکي له خلفي cord څخه منشا اخلي. دغه عصب deltoid او teres minor عضلاتو ته عضلي شعبات ورکوي او د اوږې د سيمې يو برخوته جلدي څانګې ورکوي.
- **Dorsal scapular nerve**: دا د C5 د rami څخه منشا اخلي او rhomboid او subscapular عضلات تعصيبوي.

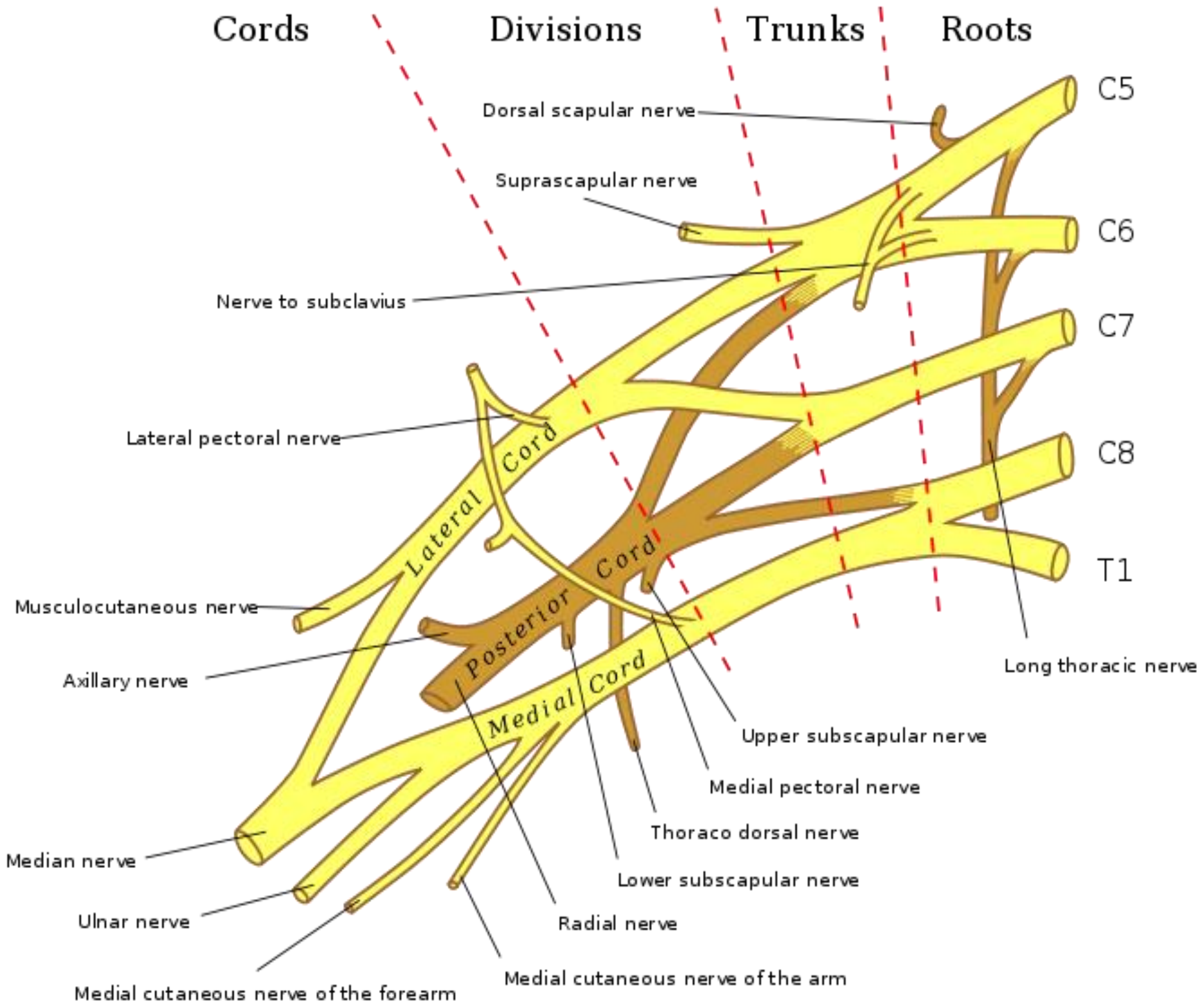

Anatomical illustration of the brachial plexus with areas of roots, trunks, divisions and cords marked.

Lumbosacral Plexus and Lower Limb

څرنګه چې د لومبر عصبي شبکو زياد شمير تارونه د د سکرل عصبي شبکې سره د lumbosacral trunk له طريقه يوځاي کيږي، ځکه نو دغه دواړو عصبي شبکو ته معمولاً lumbosacral plexus ويل کيږي.

که څه هم lumbosacral plexus اساساً سفلي طرف تعصيبوي، اما دغه شبکه ګيډې، حوصلې او کوناټي ته هم يو شمير څانګې ورکوي.

Lumbar Plexus

لومبر عصبي شبکه چې يو له هغه اساسي عصبي پاتوي ګانو له جملې څخه دي کوم چې سفلي طرف (lower limb) سپلاي کوي، د لومړي څلور لومبر نخاعي(L1-L4) اعصابو له قدامي څانګو (ventral rami) څخه د psoas major عضلې په منځ کې منځته راځي. د دغه عصبي شبکې څانګې د psoas major عضلې د انسي او وحشي کنارونو او د هغې له قدامي مخ څخه راوځي. Iliohypogastric nerve، ilioinguinal nerve، د ورانه lateral cutaneous nerve او فيمورال عصب د پسواس عضلې د وحشي کنار څخه راوځي. iliohypogastric او ilioninguinal اعصاب د ګيډې قدامي او وحشي ديوالونوته دننه کيږي. iliohypogastric nerve د ګيډې د قدامي ديوال د سفلي برخې پوستکي تعصيبوي، او ilioinguinal nerve د inguinal canal په منځ کې سير کوي او پدې ډول سره ځان د ورانه او ګيډې اتصالي برخې او په نارينو کې scrotum او په ښځو کې labium majus ته رسوي او د دغو برخو پوستکي تعصيبوي. Lateral cutaneous nerve د inguinal ligament د وحشي نهايت لاندي ورانه ته دننه کيږي او د ورانه د وحشي مخ پوستکي تعصيبوي.

د دغه شبکې تر ټولو غټه څانګه يي د فيمورال عصب څخه عبارت کوم چې د psoas او iliacus عضلاتو ترمنځ ښکته او وحشي خواته سير کوي او د inguinal ligament لاندي د فيمورال رګونو او فيمورال شيټ په وحشي کې ورانه ته دننه کيږي. د فيمورال عصب حرکي څانګې د ورانه د قدامي برخې عضلات (quadriceps)، کوم چې ورانه قبض

کوونکي او د زنګانه بسط ورکونکي عضلات دي تعصیبوي. او جلدي څانګي (cutaneous branches) د ورانه د قدامي برخې او د زنګانه او ښنې ترمنځ د لینګی (leg) د انسي برخې پوستکي تعصیبوي.

Obturator عصب د ورانه انسي برخې ته د obturator foramen له لارې دننه کیږي او adductor عضلات تعصیبوي.

د بین الفقري ډیسک د چورې (hernation) له کبله د لومبر عصبي شبکې نخاعي ریښې تر فشار لاندې راځي چې له کبله یې لارې تنګ ستونزمنه کیږي، دا ځکه چې د دغه شبکې فیمورال عصب د ورانه د قبض او د زنګانه د بسط په حرکاتو کې ډیره مهم رول لري.

کچیرته obturator عصب تخریب شي نو پدې حالت کې ناروغ ته د ورانه د قدامي برخې انستیزیا او د انسي برخې درد پیدا کیږي.

د **obtutrator nerve** رجعې (**reffered**) دردونه

Obturator nerve د حوصلې پر جنبي ډیوال موقعیت لري او parietal peritoneum (جداري پریتوان) هم تعصیبوي. په appendicitis کې ښکته د حوصلي جوف ته د التهابي اپنډکس ځړیدل کولي شي چې obturator عصب تخریش او پدې ډول سره درد ښکته د ښې ورانه داخلي سطحې ته رجوع وکړي.

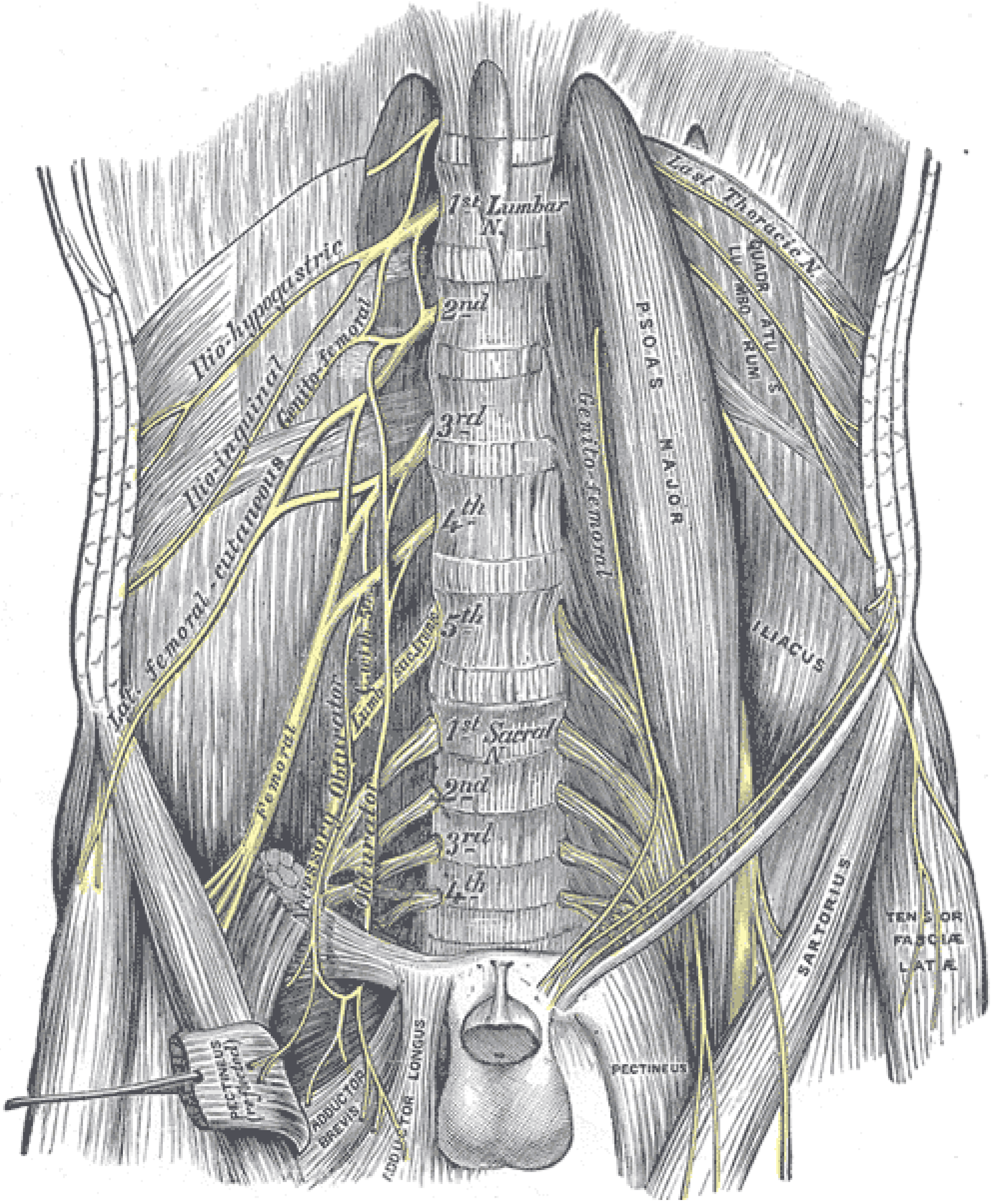

The lumbar plexus and its branches.

Sacral Plexus

د سکرل عصبي شبکه د حوصلي پر خلفي مخ باندي د piriformis عضلي په مخه کې موقعیت لري. دا هغه عصبي شبکه ده چې د ورانه خلفی برخی، د پندی دیرې برخی، ټوله پښه او د حوصلې ېوې برخې لپاره حرکي او حسي عصبی څانگي ورکوی. نوموړی عصبي شبکه د L4-S4 پوری نخاعی اعصابو د ventral rami پوسیله جوړیږی.

هغه اعصاب چی سکرل عصبي شبکه جوړوی دوی د greater sciatic foramen په لوری سره یوځای کیږی او یو هموار عصبی فیته جوړوی چی ددغه فیتی د قدامی او خلفی سطحو څخه ډیر شمیر عصبی څانگی منشا اخلی.

پخپله همدغه عصبی فیته د سیاتیک عصب په ډول سره سیر کوی او د ورانه تر شا په tibial nerve او common fibular nerve باندی ویشل کیږی.

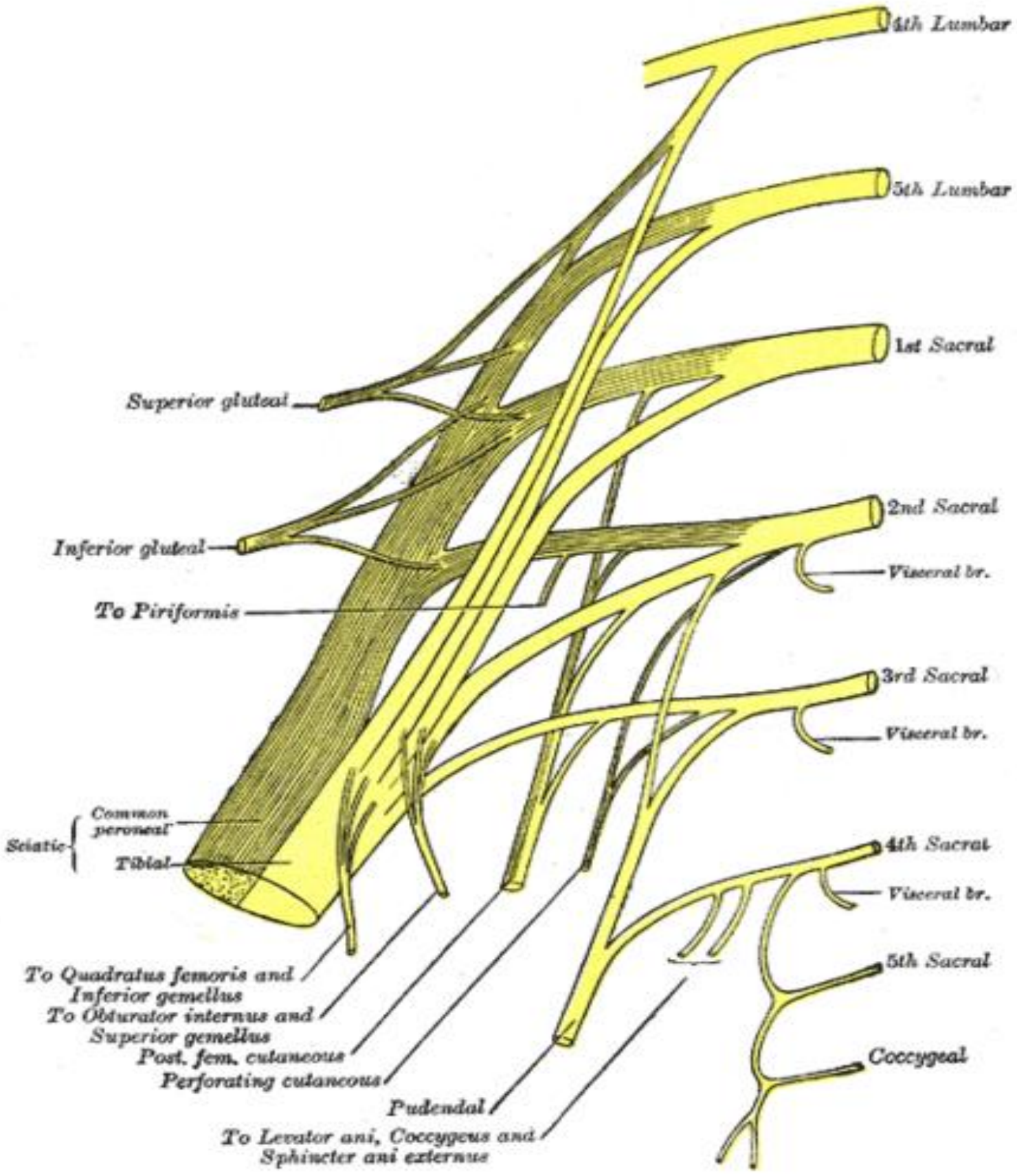

سیاتیک عصب (Sciatic Nerve)

سیاتیک عصب د سکرل عصبي شبکې او د وجود تر ټولو پیړ او اوږد عصب دي. دغه عصب د ورانه د قدامي انسي برخې پرته نور ټول سفلي طرف (lower limb)تعصیبوي.

سیاتیک عصب په حقیقت کې له دوه اعصابو (the tibial and common fibular) څخه چې په یو ګډ شیټ کې یو له بل څخه تاو شوي تشکیل شویدي. کله چې سیاتیک عصب د L4-L5 او د S1-S2-S3 نخاعي اعصابو د ventral rami له څانګو څخه منشا واخلي، نو د حوصلې (pelvis)څخه د greater sciatic notch له لارې د باندي وځي او gluteal ناحیې ته دننه کیږي. دغه عصب د gluteus maximus عضلې لاندي سیر کوي او د hip joint په انسي کې د ورانه خلفي برخې ته دننه کیږي. پدي برخه کې له سیاتیک عصب څخه د hamstring (چې د ورانه بسط ورکونکي او د زنګون قبض کوونکي عضلات دي) او adductor magnus عضلاتو ته حرکي څانګې ورکوي. د زنګانه څخه لږ پورته د سیاتیک عصب دواړه عصبي شعبات یو له بل څخه جدا کیږي.

Tibial عصب د زنګانه شاته په popliteal fossa کي سیر کوي او د لینګی (هغه برخه چې د پښې او زنګانه ترمنځ دي) د خلفي compartment عضلات او د پونډي د خلفي برخې او د پښې د تلې پوستکي تعصیبوي. د زنګانه سره څیرمه د tibial عصب څخه د sural nerve پنوم یوه څانګه جدا کیږي، کوم چې د لینګی خلفي وحشي برخې پوستکي تعصیبوي، او کله چې tibial عصب ښنګري ته ورسیږي نو په انسي او وحشي planter اعصابو باندي ویشل کیږي، کوم چې د پښې دیره برخه تعصیبوي.

Common fibular (peroneal) nerve د منشا له برخې څخه ښکته کیږي، د fibula له راس څخه تاو او وروسته په superficial او deep څانګو باندي ویشل کیږي. دغه څانګې زنګانه مفصل، د پونډي (calf) وحشي برخې او د پښې د دروسل مخ پوستکي، او د لینګی د قدامي وحشي برخې عضلات (کوم چې extensor عضلات دي او پښې ته dorsiflexion ورکوي) تعصیبوي.

د sacral plexus نور لوي څانګې د sup او inferior gluteal اعصابو څخه عبارت دي. دوي يوځاي کوناټي (gluteal) او د tensor fascia lata عضلات تعصيبوي. Pudendal nerve د نوموړي شبکې بله څانګه ده کوم چې د perineum (هغه سيمه دي کوم چې خارجي تناسلي غړي او معقد په بر کې نيسي) عضلات او پوستکي او همدارنګه په ښځو کې clitoris، labia major، او د مهبل مخاطي غشا او په نارينو کې سکروتوم او خصيې تعصيبوي. همدرانګه نوموړي عصب د erection (د قضيب ودريدل) عمل تنظيموي او د تشوميتيازو په ارادي کنترول کې دخيل دي.

د حاملګي په وروستيو مراحلو کې کله چې د جنين سر حوصلې جوف ته ښکته شي نو پدي حالت کې مور معمولاً د يو ناراحتي يا درد څخه شکايت کوي کوم چې ښکته سفلي طرف ته غزيږي. د دغه درد علت د جنين د سر پوسيله ت سکرل عصبي شبکي تر فشار لاندي راتلل دي، کوم چې په بستر کې په يو اړخ باندي په پريوتلو سره ښه کيږي.

د سکرل شبکې عصبي څانګې کيداي شي چې مجاورو غړو د خبيث (malignant) تومورونو تر حملې لاندي راشي. مثلاً د ريکتوم کارسينوما کولي شي چې په سفلي طرف کې يو شديد درد پيدا کړي.

د obtutrator nerve رجعي (reffered) دردونه

Obturator nerve د حوصلې پر جنبي ډيوال موقعيت لري او parietal peritoneum (جداري پريتوان) هم تعصيبوي. په appendicitis کې ښکته د حوصلي جوف ته د التهابي اپنډکس ځړيدل کولي شي چې obturator عصب تخريش او پدي ډول سره درد ښکته د ښي ورانه په داخلي سطحې ته رجوع وکړي.

د سياتيک عصب پراکسيمل برخي ټپ (injury) کيداي شي چې د غورځيدلو، د بين الفقري ډيسک چوره (disc hernation) او يا هم په کوناټي کې د نامناسبه زرقياتو نه وروسته پيښ شي، چې په نتيجه کې د ټپي شوي عصبي ريښې پوري اړوند په سفلي طرف

کې يو شمير حسي او حرکي زيانونه منځته راځي. د سياتيک عصب په افاتو کې sciatica ډير معمول دي کوم چې ناروغ له خوا څخه د يو سوري کوونکي درد (stabbing pain) په ډول چې د سياتيک عصب په مسير کي احساس کيږي ويل کيږي.

کچيرته سياتيک عصب قطح شي نو پدي حالت کې لينګی (leg) تقريباً له خپل وظيفه له لاسه ورکوي. ناروغ نشي کولي چې خپل لينګی قبض کړي (ځکه چې harmstrings عضلات فلج کيږي) او د ښنګري (ankle) او د پښې ټول حرکات ضايع کيږي. پښه د plantar flexion په لوري ځوړيدلي حالت غوره کوي چې ورته footdrop ويل کيږي. د سياتيک عصب د ټپ رغيدنه معمولاً کراره او نميګړي وي.

کچيرته سياتيک عصب له زنګانه څخه لاندي په افت باندي اخته شي نو پديصورت کې د ورانه د عضلاتو دندې نه زيانمنې کيږي. کله چې tibial عصب ټپي شي نو پدي حالت کې د پونډې (calf) فلج شوي عضلات نه شي کولي چې د پښې plantar flexion تر سره کړي، او ناروغ به د تګ په وخت کې به خپل پښه څکوي (shuffling gait). لکه څنګه چې common fibular عصب د فيبولا د راس او غاړې په برخه کې سطحي سير لري نو د ټپي کيدو لپاره ډير مساعد دي کوم چې له کبله يې foot drop رامنځته کيږي.

Coccygeal plexus

نوموړی عصبی عصبي شبکه د پنځم سکرل عصب او د کوکسیجیل عصب پوسیله جوړیږی او تری‌نه د anococcygeal nerve منشا اخلی.

Autonomic Nerve System

د انسان وجود د داخلي بدلونو پر وړاندي ډير حساس دي، تل کوشش کوي چې تر څو د وجود د اړتياو او منابعو ترمنځ بلانس وساتي. په وجود کې ټول سيستمونه چې د وجود د داخلي محيط د ثبات په ساتنه کې برخه لري، تر ډيره کچه د اوتونوميک عصبي سيستم

پوري متکی دي. اوتونومیک عصبي سیستم د حرکي او حسي نیورونو نو څخه جوړ يو سیستم دي کوم چې ملسا او قلبي عضلات او اکزواکراین غدوات تعصیبوي.

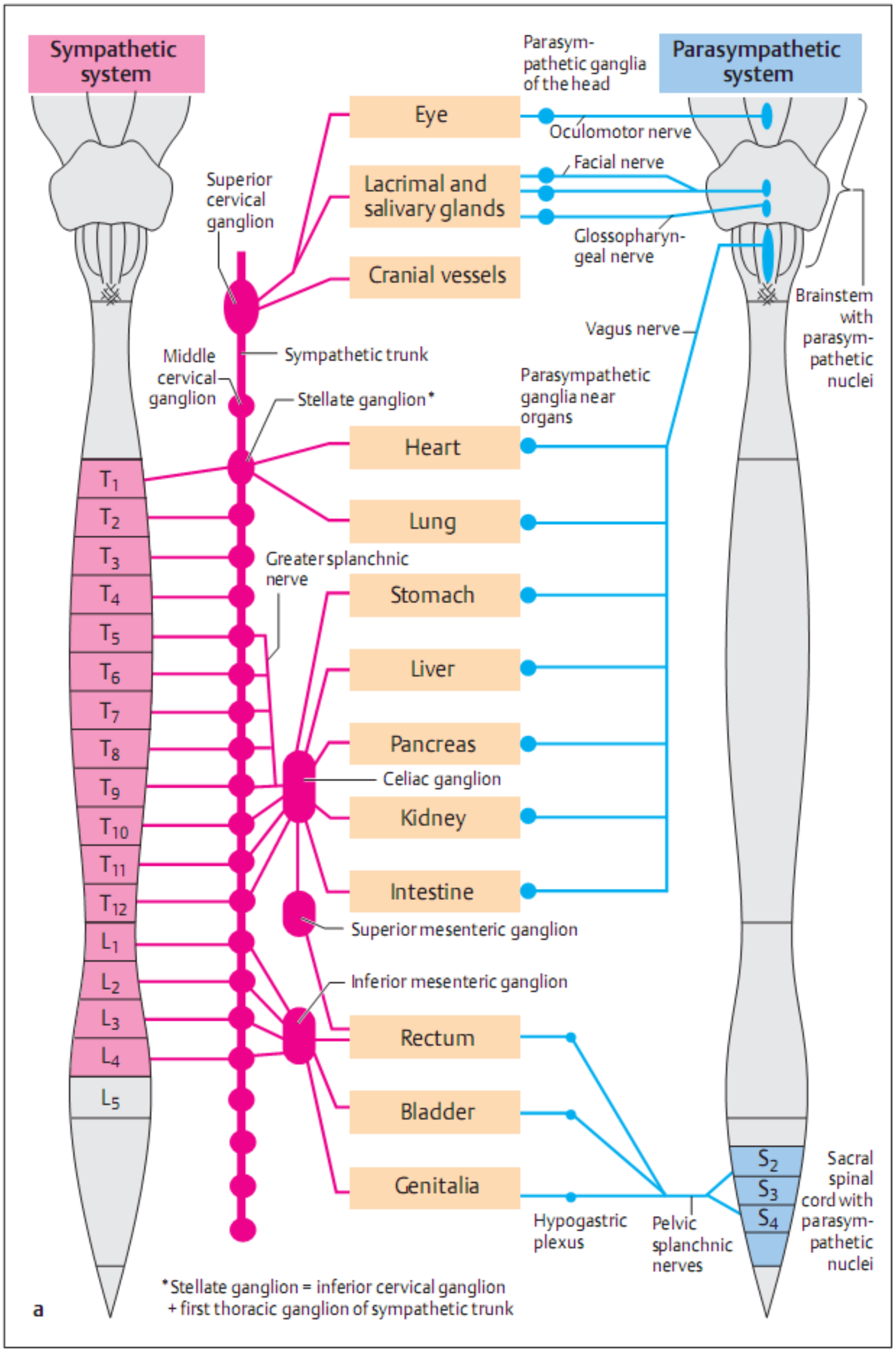

Fig. 14.1 **a**

اوتونومیک عصبي سیستم لکه د سوماتیک عصبي سیستم په شان د afferent، connector او efferent نیورونونو لر ونکي دي. Afferent (حسي) سیالې له حشوي اخذو (visceral receptors) څخه منشا اخلي او د afferent pathway له لارې مرکزي عصبي سیستم ته لیږدول کیږي، کوم چې پدې ځای کې د connector نیورونو نو په وسیله په مختلفو کچو کې غوند او له پیژندنې څخه وروسته د efferent pathway له لارې effector غړوته لیږدول کیږي.

د اوتونومیک عصبي سیستم efferent pathways د preganglionic او postganglionic نیورونونو څخه جوړ شویدي. د preganglionic نیورونونو حجروي اجسام د نخاع شوکي په lateral gray column او د دریم، اووم، نهم او لسم دماغي اعصابو په حرکي هستو کې ځای لري. د دغه حجروي اجسامو اکسونونه (efferent nerve fibers) د postganglionic نیورونونو له حجروي اجسامو سره کوم چې د مرکزي عصبي سیستم څخه د باندي په یوځای کیدلو سره یې ګانګلیونونه جوړوي سینپس کیږي. څرنګه چې هریو preganglionic اکسون د څو postganglionic حجروي اجسامو سره سینپس کیږي، ځکه نو د اوتونومیک عصبي سیستم اغیزې په داخلي غړو باندي بې نهایت چټک او پراخه وي.

د afferent او efferent عصبي تارونو لویه مجموعه د اړوندو ګانګلیونونو سره یوځای په سینه، ګیډه او حوصله کې اوتونومیک عصبي شبکې (plexuses) جوړوي.

حشوي اخذې (visceral receptors) د کیموریسیپتورنو، باروریسیپتورونو (baroreceptors) او اوزموریسیپتورونو (osmoreceptors) څخه عبارت دي، خو لدې سربیره په داخلي (visceral) غړو کې د درد اخذې موجود دي کوم چې د یوشمیر مشخصو تنبهاتو لکه د اوکسیجن کمبود یا کشش (stretch) له کبله کیداي شي چې تنبه او د شدیدو دردونو لامل وګرځي.

اوتونومیک عصبي سیستم د sympathetic او parasympathetic په دوه برخو باندي ویشل شویدي او لکه څنګه چي مخکي ذکر شو دواړه برخې د afferent او efferent عصبي تارونو لرونکي دي. د اوتونومیک عصبي سیستم دغه ویشنه د اناټومي، نیوروټرانسمیترونو او فزیالوجیک اغیزو د توپیرونو په بنیاد شویدي.

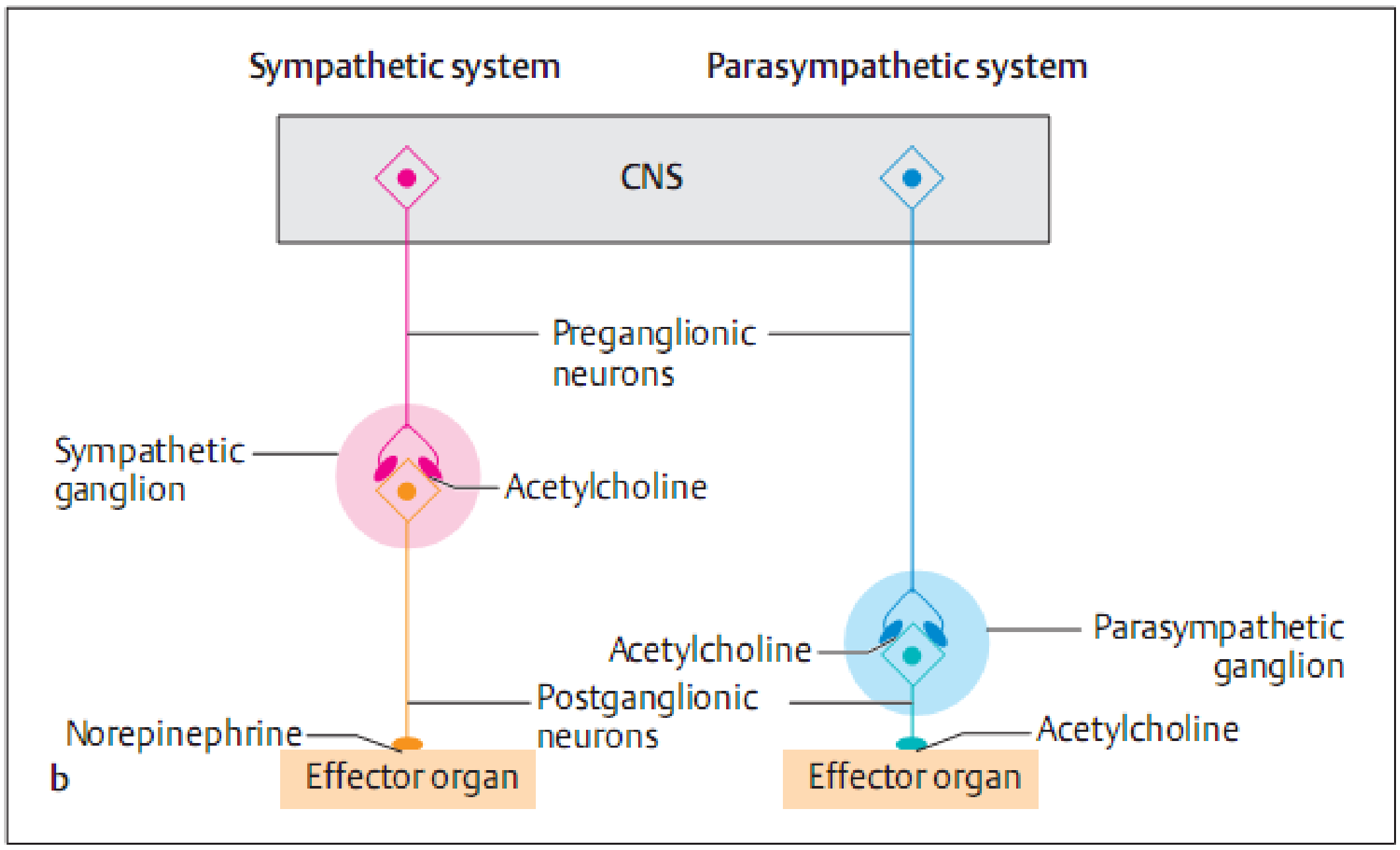

Fig. 14.1 b

1.پاراسمپاتیک تارونه د دماغ او sacral spinal cord څخه منشا اخلي (چي ورته craniosacral هم ویل کیږي)، او سمپاتیک تارونه د نخاع شوکي د thoracolumbar ناحیې څخه منشا اخلي.

2. پاراسمپاتیک برخه اوږده preganglionic او لنډ postganglionic تارونه لري، پداسي حال کي چي سمپاتیک برخه لنډ preganglionic او اوږده postganglionic تارونه لري.

3.د پاراسمپاتیک زیاد شمیر ګانګلیونونه په حشوي effector غړو کي موقعیت لري، پداسي حال کي چي سمپاتیک ګانګلیونونه نخاع شوکي سره نږدې موقعیت لري.

4. د پاراسمپاتیک برخې فعالیت په وجود کې انرژي خوندي کوي اما د سمپاتیک برخه وجود د فعالیت لپاره چمتو کوي.

5. د پاراسمپاتیک برخې د ټولو تارونو څخه اسیتایل کولین خوشي کیږي لدي کبله ورته cholinergic تارونه ویل کیږي. د سمپاتیک برخې ټول preganglionic تارونه اسیتایل کولین خوشي کوي (کولینرجیک دي). زیاتره postganglionic تارونه یې norepinephrine خوشي کوي (ادرینرجیک دي). هغه سمپاتیک postganglionic تاورنه چې عرقیه غدوات (sweat glands) او د اسکلیټي عضلاتو یوشمیر رګونه تعصیبوي اسیتایل کولین خوشي کوي.

د اوتونومیک عصبي سیستم سمپاتیک (Thoracolumbar) برخه:

سمپاتیک سیستم د اوتونومیک عصبي سیستم د دواړو برخو له جملې څخه لویه برخه یې دي او په وجود کې په پراخ ډول سره خپور شوي دي. دغه برخه زړه او سږي، د اکثرو رګونو په ډیوالونو کې عضلات، د ویښتانو فولیکلونه او عرقیه غدوات، او د ګیډې او حوصلې زیات شمیر غړي تعصیبوي.

سمپاتیک سیستم وظیفه لري چې ترڅو وجود د بیړنیو پیښو لپاره اماده کړي. د زړه ریت زیاتوي، د پوستکي او کولمو ارتیریولونه تقبض کوي، د اسکلیټي عضلاتو ارتیریولونه توسع کوي او د وینې فشار پورته ځي. د دي په پایله کې وینه د پوستکي او هضمي کانال څخه وځي او د دماغ، زړه او اسکلیټي عضلاتو په لور بهیږي. سربیره پر دي سمپاتیک اعصاب د سترګو د حدقیې (pupil) د توسع، د برانکسونو، کولمو او مثانې د ډیوال ملساعضلاتو د نهي او د معصرو (sphincters) د تړلو سبب کیږي. ویښتان ودریږي او خوله پیدا کیږي.

سمپاتیک سیستم د نخاع شوکي څخه د حرکي لارې، ګانګلیون لرونکي دوه سمپاتیک تنې، مهمو ځانګو، عصبي شبکو او ناحیوي ګانګلیونونو څخه تشکیل شوي دي.

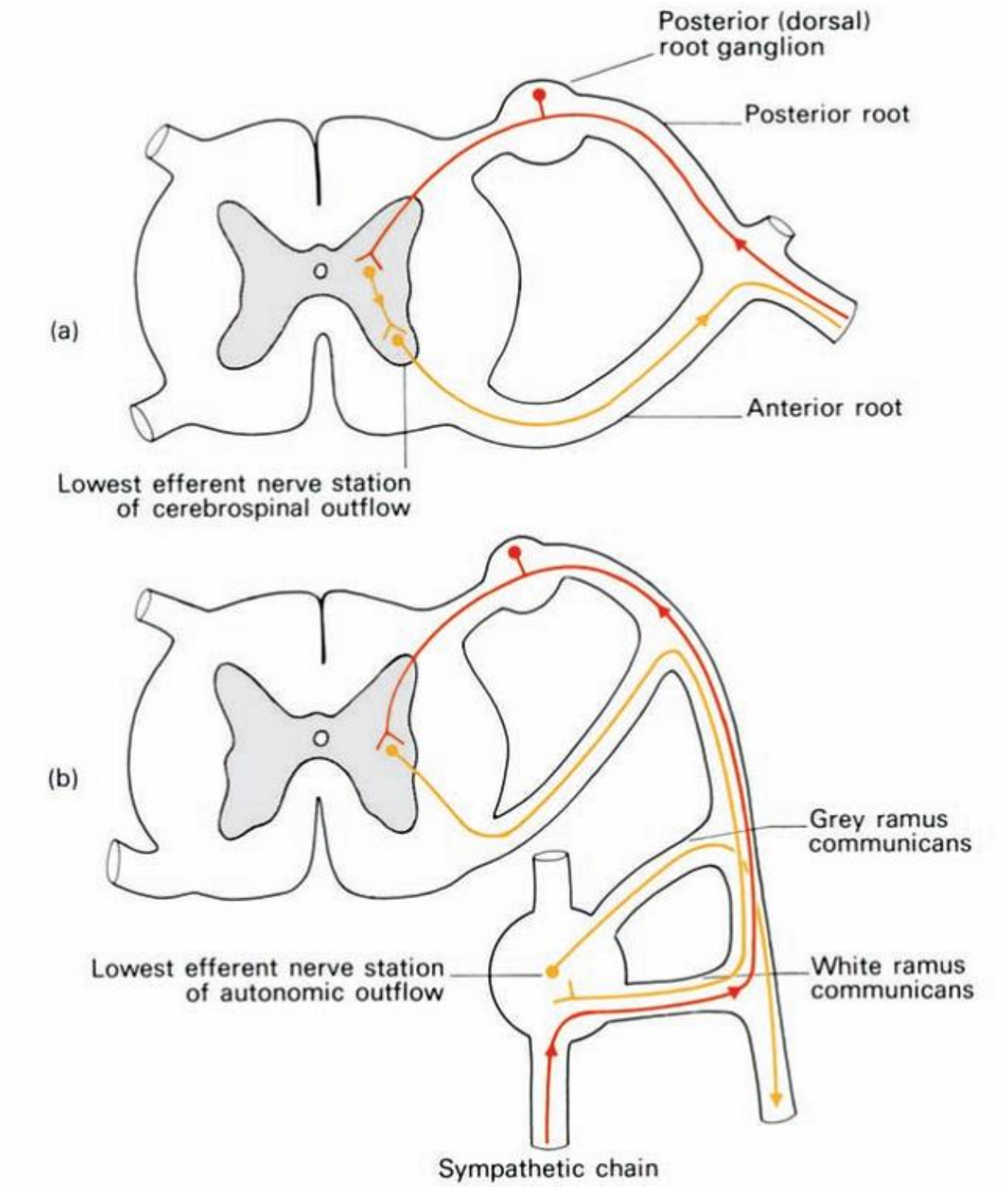

Fig. 275 The essential difference between the cerebrospinal and autonomic outflows: (a) the cerebrospinal system has its lowest efferent nerve cell stations within the c.n.s.; (b) the autonomic system has its lowest efferent cell stations in a peripheral ganglion (here illustrated by a typical sympathetic nerve ganglion). Red, afferent pathway; yellow, efferent pathway.

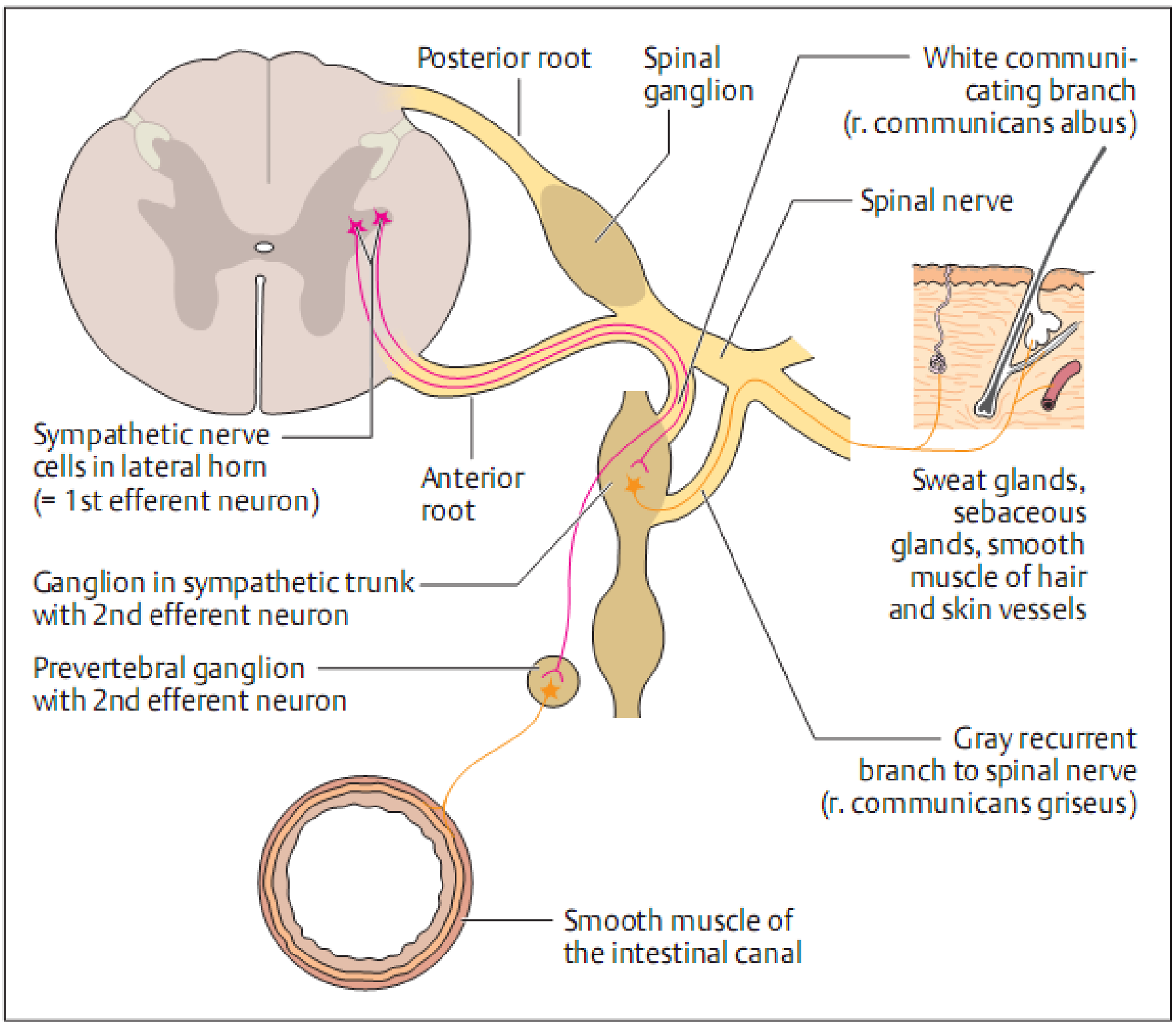

Efferent عصبي تارونه (Sympathetic outflow)

د لومړي توراسيک نخاعي سګمنټ څخه تر دوهم لومبر نخاعي سګمنټ پوري د نخاع شوکي (نښلونکي) connector د سمپاتيک lateral gray column(horn) نيورونونو د حجروي اجسامو لرونکي دي. د دغه حجراتو ميالين پوښ لرونکي اکسونونه د نخاع څخه د قدامي ريښې په ترکيب کي وځي او د white rami communicating له لارې د سمپاتيک تنې paravertebral ګانګليونونو ته سير کوي، چې لدي ځايه دوي په لاندي ډول سره توزيع کيږي .

1. د دوي څخه يو شمير يي په ګانګليون کې د پارونکي نيورون (excitor neuron) سره سينپس کيږي. د دوه نيورونو ترمنځ فاصله د اسيتايل کولين نيوروترانسميتر پوسيله وصل کيږي. postganglionic nonmyelinated اکسونونه ګانګليون پريږدي او توراسيک نخاعي اعصابو ته د gray rami communicates (gray rami خاکستري رنګ لري ځکه چې عصبي تارونه خپل ميالين پوښ له لاسه ورکوي) په ډول سير کوي. بيا نو دوي د نخاعي اعصابو په څانګو کې د وينې رګونو د ډيوال ملسا عضلاتو، عرقيه غدواتو، او د پوستکي د ويښتانو arrector عضلاتو خپريږي.

2. د دوي يو شمير نور يي په سمپاتيک تنه (ځنځير) کې پورته د راس په طرف سير کوي ترڅو د سرفيکل ناحيې په ګانګليونونو کې سينپس شي. Postganglionic عصبي تارونه د gray rami communicantes په منځ کي سير کوي ترڅو د سرفيکل نخاعي اعصابو سره يوځاي شي. د نخاع شوکي د ښکتني توراسيک او لومړي دوه لومبر نخاعي سګمنټونو څخه اکثره preganglionic عصبي تارونه چې د سمپاتيک تنې (ځنځير) سفلي برخې ته دننه کيږي دوي ښکته خواته سير کوي او لومبر ناحيي سفلي برخې او سکرل ناحيې په ګانګليونونو کې سينپس کيږي. دلته يوځل بيا postganglionic عصبي تارونه د gray rami communicantes په ترکيب کې سير کوي ترڅو د لومبر، سکرل او کوکسيجيل نخاعي اعصابو سره يوځاي شي.

3ـ او د دوي يو شمير نور كيداي شي چې د سمپاتيک تنې (ځنځير) په ګانګليونونو کې د سينپس كيدلو پرته سير وكړي. دغه ميالين لرونكي عصبي تارونه د سمپاتيک تنې (ځنځير) څخه د greater splanchnic، lesser splanchnic او lowest or least splanchnic اعصابو په ډول د باندي وځي. Greater splanchnic عصب د ځلورم څخه تر نهم توراسيک ګانګليونونو له ځانګو څخه منځته راځي. نوموړي عصب د توراسيک فقراتو د جسمونو تر څنګ مايلاً ښکته سير کوي او د حجاب حاجز crus له سوري كولو څخه وروسته ګيډې جوف ته دننه او هلته د ceoliac plexuses، renal plexuses او suprarenal medulla په ګانګليونونو کې د پارونكو حجراتو (excitor cells) سره سينپس کيږي. lesser splanchnic عصب د لسم او يولسم توراسيک ګانګليونونو د ځانګو څخه منځته راځي. دغه عصب د greater splanchnic عصب سره يوځاي ښکته کيږي او د حجاب حاجز له سوري كولو څخه وروسته په ګيډه کې د coeliac plexuses د سفلي برخې په ګانګليونونو کې د پارونكو حجراتو سره سينپس كيږي. lowest splanchnic عصب د دولسم توراسيک ګانګليون څخه منشا اخلي، د حجاب حاجز پرده سوري کوي او هلته د renal plexuses په ګانګليونونو کې د پارونكو حجراتو سره سينپس کيږي. د دغه څرګندوني له مخي مونږ ويلي شو چې splanchnic اعصاب د preganglionic عصبي تارونو څخه منځته راځي. يو محدود شمير preganglonic تارونه چې په greater splanchnic عصب کې سير کوي، دوي مستقيماً د suprarenal medulla په حجراتو باندي پاي ته رسيږي. داسي ويل كيږي چې، د ميدولا دغه حجرات چې تعديل شوي پارونكي سمپاتيک نيورونونه دي، د epinephrine او norepinephrine د افرازولو مسوليت لري.

د preganglionic او postganglionic سمپاتيک تارونو ترمنځ نسبت تقريباً 1:10 دي چې د غير ارادي جوړښتونو د پراخ كنترول لپاره فرست وركوي.

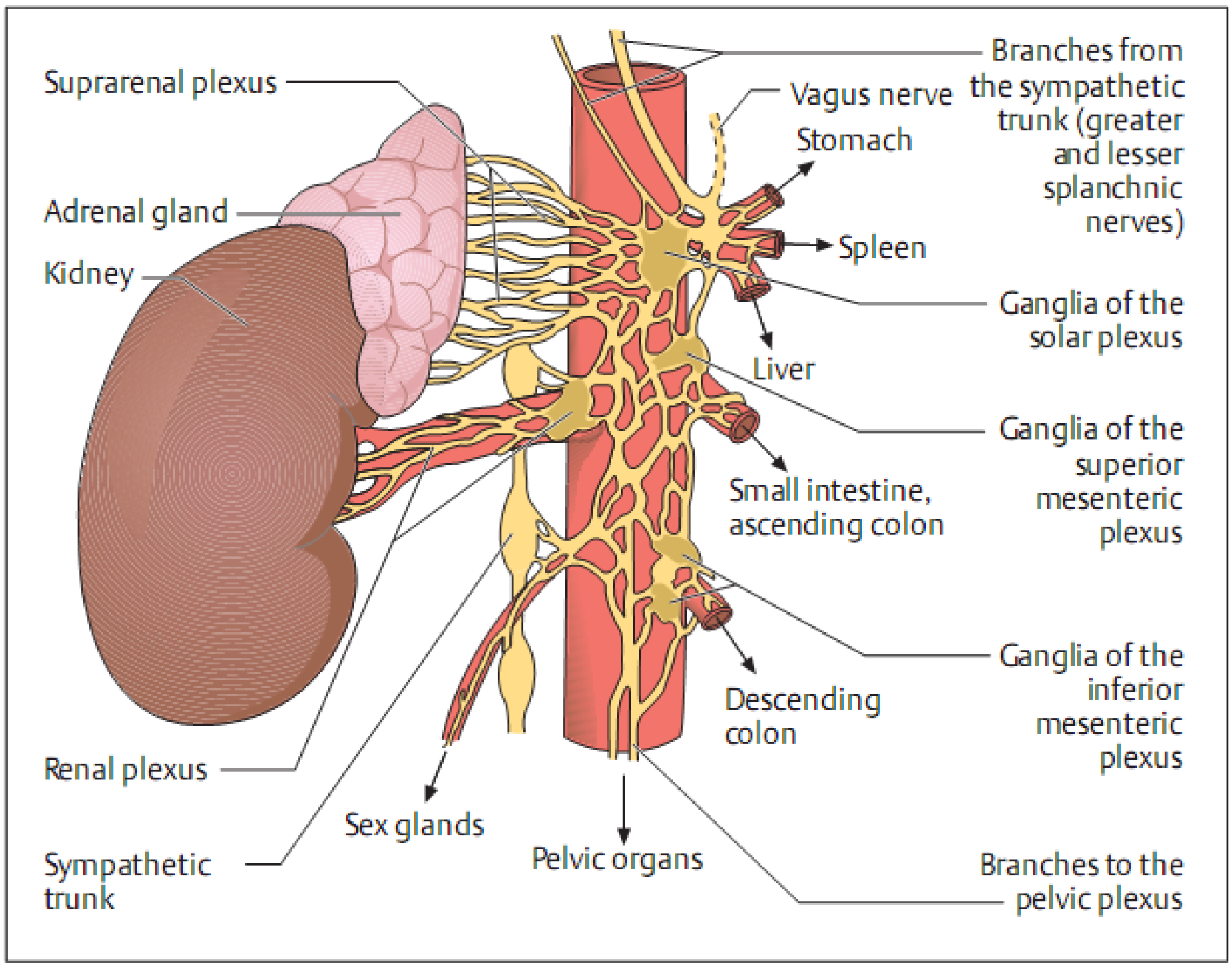

Fig. 14.3 **The abdominal autonomic plexuses**

Pathway with Synapses in Collateral ganglia

له T5 څخه لاندي preganglionic عصبي تارونه په کولاترال ګانګليونونو (هغه ګانګليونونه کوم چې د سمپاتيک تنې په جنبي برخو کې قرار لري) کې سينپس کيږي. ځکه نو دغه تارونه سمپاتيک تنې ته د سينپس کيدلو پرته دننه او ورڅخه د باندي وځي او يو شمير اعصاب جوړوي چې ورته splanchnic اعصاب ويل کيږي. دغه splanchnic اعصاب عبارت دي له توراسيک splanchnic اعصاب (greater, lesser and lwest) او لومبر او سکرل splanchnic اعصاب د يو شمىړ يو له بل سره اودل شوو عصبي شبکو سره يوځاي کيږي چې په مجموعي ډول ورته aortic

plexus ویل کیږي. د عصبي شبکې دغه کمپلکس د یو شمېر ګانګلیونونو لرونکي دي کوم چې په ګډه د ګیډې او حوصلې داخلي غړي یا احشا تعصیبوي (= splanchni vescira). له علوي څخه سفلي خواته دغه ګانګلیونونه د celiac، superior mesentric، inferior mesenteric او inferior hypogastric ګانګلیونونو څخه عبارت دي او نظر هغه شریانونو ته چې دوي ورسره نږدي موقعیت لري نومول شویدي. لدغه ګانګلیونونو څخه چې کوم postganglionic تارونه منشا اخلي معمولاً تارګیټ غړوته د هغو شریانونو سره سیر کوي کوم چې هغوي سپلاي کوي.

Pathway to the Head

کوم سمپاتیک preganglionic تارونه چې په راس کې جوړښتونه تعصیبوي، د نخاع شوکي د T1-T4 سګمنټونو څخه منشا اخلي او په sympathetic trunk کې پورته کیږي چې ترڅو د sup cervical ganglion له ګانګلیونیک نیورونو نو سره سینپس شي. دغه ګانګلیون سمپاتیک تارونه ورکوي کوم چې په یو شمیر دماغي اعصابو او علوي دري یا څلور سرفیکل نخاعي اعصابو کې سیر کوي. په دغه اعصابو کې سمپاتیک تارونه سربیره پر دي چې د راس (head) پوستکي او وینې رګونه تعصیبوي، د سترګو د dilator iris عضلات تنبې کوي، د پوزې او لعابیه غدوات نهي کوي (نظر په دغه دلیل د ویرې په وخت کې خوله وچیږي) او د پورتني زیرمې ملسا (tarsal) عضله چې پورتنۍ زیرمه جګوي هم تعصیبوي.

Pathway to Thorax

کوم سمپاتیک preganglionic تارونه چې د ټټر (thorax) غړي تعصیبوي د T1-T5 پوري د نخاعي سګمنټونو څخه منشا اخلي. لدي ځایه سمپاتیک preganglionic تارونه پورته سیر کوي او د سمپاتیک تنې (ځنځیر) په سرفیکل

ګانګليونونو (middle and inf cervical ganglia) کې سينپس کيږي. لدي ګانګليونونو څخه postganglionic تارونه C4 څخه تر C8 سرفيکل اعصابو ته دننه کيږي. د دغه تارونو يو شمير يي د cardiac plexuse له لارې زړه تعصيبوي، او يو شمير يي تايرايد غده تعصيبوي اما زيات شميريي پوستکي (د خولې غدوات او د ويښتانو پورته کونکي arrector عضلات) تعصيبوي.

سربيره پردې، T1-T6 سګمنټونو يو شمير preganglionic تارونه په سمپاتيک تنه کې تر ټولو نږدې ګانګليون سره سينپس کيږي او postganglionic تارونه يي مستقيماً هغه غړي ته رسيږي کوم چې دوي هغه تعصيبوي. زړه، اورټا، سږي او مری ته سمپاتيک تارونه دغه تګلاره غوره کوي. دغه تارونه د لارې په اوږدو کې د نومورو غړو پوري مربوط عصبي شبکو (plexuses) په طرف سير کوي.

Pathway to Abdomen

د ګيډې سمپاتيک تعصيب د T5 څخه تر L2 پوري preganglionic تارونو په وسيله تر سره کيږي. دوي په توراسيک splanchnic اعصابو کې سير کوي او په سيلياک او superior mesenteric ګانګليونونو کې سينپس کيږي. کوم postganglionic تاورنه چې لدغه ګانګليونونو څخه خپريږي، معده، کولمې (د غټوکولمو د ديستل نيمايي برخې په استثنا)، ځګر، توري او پښتورګي تعصيبوي.

Pathway to Pelvis

کوم preganglionic تارونه چې حوصله تعصيبوي له T10 څخه تر L2 نخاعي سګمنټونو څخه منشا اخلي او وروسته په سمپاتيک تنه (ځنځير) کې د تنې (ځنځير) لومبر او سکرل ګانګليونونو ته ښکته کيږي. يو شمير تارونه دلته سينپس کيږي، اما زيات شميريي له cord څخه مستقيماً د لومبر او سکرل splanchnic اعصابو له لارې

چې inferior mesenteric او inferior hypogastric ګانګلیونونو ته د تارونو یوه غټه مجموعه ورکوي د باندي وځي. دغه ګانګلیونونو څخه چې کوم postganglionic تارونه خپریږي د غټوکولمو دیستل نیمایي برخه، مثانه او تناسلي غړي تعصیبوي. سمپاتیک تارونه په دغه غړو کې د عضلاتو او غدواتو فعالیت نهي کوي.

Afferent Nerve Fibers

د داخلي یا حشوي غړو (visceral organs) څخه میالین پوښ لرونکي حسي (afferent) عصبي تارونه د خپل سیر په اوږدو کې د سمپاتیک ګانګلیونونو له منځ څخه د سینپس کیدلو پرته تیریږي. دوي نخاعي عصب ته د white rami communicants له طریقه تیر او پدي ډول سره خپل حجروي اجسامو ته د مربوطه نخاعي عصب په dorsal root ganglion کې رسیږي. وروسته لدي مرکزي اکسون یي نخاع شوکي ته دننه او ښایي چې د local reflex arc حسي (afferent) برخه جوړ کړي او یا هم پورته مراکزو لکه هایپوتلاموس ته جګ شي.

سمپاتیک تنه (Sympathetic Trunk)

سمپاتیک تنه (ځنځیر) دوه ګانګلیون لرونکي عصبي تنې (ځنځیرونه) دي کوم چې د ستون فقرات په دواړو خواوو کې ورسره موازي قرار لري او اوږدوالي ورسره تقریباً برابر دي. هره یوه تنه په غاړه کې دري، په ټټر کې یولس تر دولس، په لومبر ناحیه کې څلور تر پنځو او په حوصله کې څلور تر پنځو پوري ګانګلیونونه لري. دغه تنې (ځنځیرونه) په غاړه کې د سرفیکل فقراتو د transverse process په مخه کې، په توراکس کې د پوښتیو د سرونو په مخه کې او یا هم د فقراتو د جسمونو تر څنګ، په ګیډه کې د لومبر فقراتو د جسمونو په قدامي وحشی برخه کې او په حوصله کې د سکروم په مخه کې قرار

لري. لاندي د دوارو تنو (ځنځيرونو) نهايي برخې سره يوځاي کيږي او يو ځانګړي ګانګليون جوړوي چې ورته ganglion impar ويل کيږي.

Parasympathetic (Craniosacral) Division

د پاراسمپاتيک عصبي سيستم فعاليت په وجود کې د انرژي د سپما سبب کيږي. د زړه د ضربانو نو شمير (heart rate) کميږي، pupille د تقبض، استداري حرکات (peristaltic movement) او د غدواتو فعاليت زياتيږي، معصرې خلاصيږي او د مثاني ډيوال تقلص کوي.

لکه څرنګه چې د پاراسمپاتيک برخې preganglionic تارونه د دماغي ساقې (brain stem) او د نخاع له سکرل سګمنټونو څخه منشا اخلي، ځکه نو د اوتونوميک عصبي سيستم دغه برخې ته craniosacral برخه هم ويل کيږي.

Efferent Nerve Fibers (Craniosacral Outflow)

د اوتونوميک عصبي سيستم د پاراسمپاتيک برخې connector حجرات په دماغي ساقه او د نخاع شوکي په سکرل سګمنټونو کې موقعيت لري. کوم حجرات چې په دماغي ساقه کې موجود دي د يوشمير دماغي اعصابو هستې جوړوي چې عبارت دي له: oculomotor عصب (پاراسمپاتيک هسته)، facial عصب (sup salivatory nucleus او lacrimatory nucleus)، glossopharyngeal عصب (inferior salivatory nucleus) او واګس عصب (dorsal nucleus of vagus). د دغه connector حجراتو اکسونونه ميالين پوښ لري او له دماغ څخه په قحفي اعصابو کې د باندې وځي.

سکرل connector حجرات د نخاع شوکي د دويم، دريم او څلورم سکرل سګمنټونو په gray matter کې موقعيت لري. د دغه حجراتو ميالين پوښ لرونکي اکسونونه د

مربوطه نخاعي اعصابو په قدامي ريښه کې د نخاع له spinal segment څخه منشا اخلي او د سکرل عصب په ترکيب کې د باندي وځي. وروسته بيا دوي له سکرل عصب څخه د باندي وځي او pelvic splanchnic اعصاب جوړوي. د craniosacral outflow ميالين پوښ لرونکي efferent عصبي تارونه preganglionic تارونه دي او په محيطي ګانګليونونو کې چې حشوي غړوسره چې دوي يې تعصيبوي ډيرنږدې موقعيت لري سينپس کيږي.

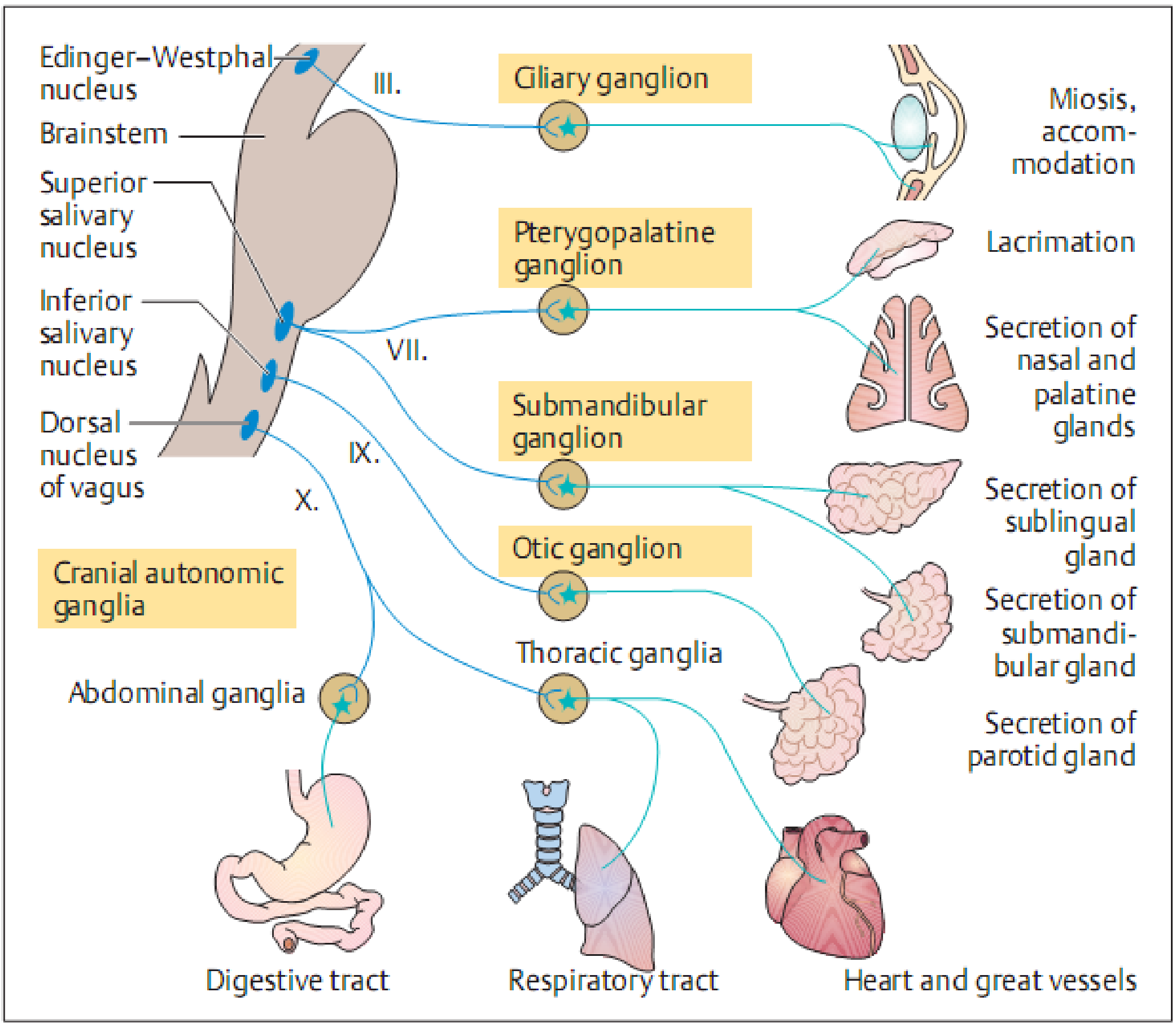

Fig. 14.4 **Cranial parasympathetic.** The parasympathetic fibers leave the brainstem with cranial nerves III (oculomotor nerve), VII (facial nerve), and IX (glossopharyngeal nerve) and are relayed from preganglionic to postganglionic in the cranial autonomic ganglia. The fibers of cranial nerve X (vagus nerve) are relayed in ganglia near the thoracic and abdominal organs

د پاراسمپاتیک کرانیل ګانګلیونونه د ciliary، pterygoplatine، sumandibular او otic ګانګلیونونو څخه عبارت دي. د وجود په ځینو برخو کې ګانګلیونیک حجرات (postganglionic cells) په عصبي شبکو (nerve plexuses) کې لکه په cardiac plexus، pulmonary plexus، myentric plexus (auerbach)، او په mucosal (meissner) plexus کې ځای لري کوم چې دوه اخري شبکې هضمي کانال پوري اړه لري. pelvic splanchnic اعصاب په هغه ګانګلیونونو کې سینپس کیږي کوم چې په hypogastric plexus کې ځای لري.
ټول postganglionic پاراسمپاتیک تارونه میالین پوښ نه لري (nonmyelinated) او نسبت سمپاتیک postganglionic تارونوته لنډ دي.
په پاراسمپاتیک برخه کې د preganglionic او postganglionic تارونو ترمنځ نسبت 1:3یا تر دي هم لږ دي، لدي څخه معلومیږي چې د سمپاتیک برخې په پرتله ډیر محدود دي.

Afferent Nerve Fibers

پاراسمپاتیک حسي عصبي تارونه (afferent nerve fibers) د حشوي غړو له اخذو څخه د خپل حجروي اجسامو په طرف چې یا د دماغي اعصابو په حسي ګانګلیونونو کې او یا د سکرل نخاعي اعصابو په dorsal root ganglia کې موقعیت لري سیر کوي. وروسته بیا د دغه حجروي اجسامو مرکزي اکسونونه مرکزي عصبي سیستم ته دننه او هلته د local reflex arc په جوړولو کې برخه اخلي او یا هم د اوتونومیک عصبي سیستم لوړو مراکزو لکه هایپوتلاموس ته ځي.
د اوتونومیک afferent برخو عصبي نهایاتونه د حرارت او تماس په وسیله نه تنبه کیږي، بلکه د کشش یا د اوکسیجن کمبود له کبله تنبه کیږي. داسي فکر کیږي چې

اوتونومیک afferent (حسي) تارونه د سوماتیک afferent عصبي تارونه ترڅنګ یا هم ورسره په مخلوط ډول نخاع شوکي یا دماغ ته دننه کیږي.

اوتونومیک ګانګلیونونه

اوتونومیک ګانګلیون له هغه ځای څخه عبارت دي چیري چي پکي preganglionic عصبي تارونه د postganglionic نیورونو نو سره سینپس کیږي. ګانګلیونونه د اوتونومیک عصبي سیستم د efferent عصبي تارونو په مسیر کې موقعیت لري. سمپاتیک ګانګلیونونه د سمپاتیک تنې په جوړښت کې سهم لري او پاراسمپاتیک ګانګلیونونه حشوي غړو سره ډیر نږدي او یا هم د هغوي د ډیوالونو په منځ کې موقعیت لري.

حشوي عکسات (Visceral Receptors)

د اناټومي اکثره پوهان داسي فکر کوي چې اوتونومیک عصبي سیستم یو حشوي حرکي سیستم (visceral motor system) دي، د حسي عصبي تارونو (مخصوصاً visceral pain afferent) موجودیت له نظره غورځوي. په هر حال، حشوي حسي نیورون (visceral sensory neurons)، چې د حشوي غړو د کیمیاوي تغیراتو، کشش او تخریش په هکله معلومات لیږدوي د اوتونومیک عکساتو یا ریفلیکسونو لومړي کړي بلل کیږي.

د حشوي ریفلیکس قوس (visceral reflex arcs) له اخذه (receptor)، حسي نیورون، integration center، حرکي نیورون او effector غړي څخه تشکیل شوي دي. حشوي ریفلیکسونو قوس د سوماتیک ریفلیکسونو له قوس سره ورته دي، اما په دي استثني چې د حشوي ریفلیکسونو په قوس کې حرکي برخه له دوه نیورونو (preganglionic او postganglionic نیورونو) څخه تشکیل شوي دي.

حشوي رجعي درد (Visceral Refereed Pain)

په وجود کې زیاتره داخلي غړي (احشا) یوائې د اوتونومیک اعصابو په وسیله تعصیب شوي دي. ځکه نو، حشوي دردونه د afferent autonomic اعصابو په وسیله لیږدول کیږي. حشوي دردونه منتشر او ډیرلږ موضعي (poorly localized) دردونه دي، پداسي حال کې چې سوماتیک دردونه ډیر متمرکز او موضعي وي. حشوي دردونه معمولاً د پوستکي هغو سیموته رجعت مومي (refer کیږي) کوم چې د عین نخاعي سگمنتونو په وسیله تعصیب شوي دي. د رجعي درد (refereed pain) په هکله تر اوسه دقیق څرگندوني نه شته دي، خو په هکله یې یو شمیر تیوري گاني ذکر شوي دي.

یوه تیوري داسي دي چې، کوم afferent عصبي تارونه چې له حشوي غړي او له dermatome (د پوستکي یوې سیمې ته چې د یو ځانگړي نخاعي عصب د جلدي څانگو یا cutaneous branches په وسیله تعصیب کیږي ډرماتوم ویل کیږي) څخه حسي سیالي لیږدوي دوي مرکزي عصبي سیستم ته په یو مشترک لاره کې پورته کیږي او سریبرل کارتکس د دي وړتیا نه لري چې ترڅو د دغه راغلي عصبي تارونو ترمنځ فرق وکړي چې دوي له کوم ځاي څخه منشا اغیستي دي.

بله تیوري کې داسي ویل شوي ، څرنگه چې د حشوي غړي او د پوستکي د یوي ناحیې afferent عصبي تارونه په عین نخاعي عصب کې نخاع شوکي ته دننه کیږي، نو د حشوي غړي څخه د درد کوم حسي سیالي چې د دغو تارونو په وسیله مرکزي عصبي سیستم ته لیږدول کیږي، هلته دماغ دوي داسي تعبیر کوي گوا کې چې دوي له پوستکي څخه ورته راغلي وي نسبت دیته چې دوي له حشوي غړي څخه ورته راغلي وي.

قلبي درد (Cardiac Pain)

د قلب درد د acute myocardial ischemia په نتیجه کي منځته راځي او علت یې د اکسیجن کموالي او د میتابولیتونو (lactic acids) له تراکم څخه عبارت دي، کوم

چې په مایوکاردیوم (د قلب عضلي طبقه) کې د حسي عصبي تارونو نهایي برخې تنبې کوي. د زړه څخه afferent (حسي) عصبي تارونه مرکزي عصبي سیستم ته د سمپاتیک تنې د قلبي څانګوپه په منځ کې پورته کیږي او نخاع شوکي ته د لومړي څلورو توراسیک (T1-T4) نخاعي اعصابو په خلفي ریښنو کې دننه کیږي. د قلب درد کیداي شي چې د سینې د یو ناراحتي په شان وي یا هم کیداي شي چې د سینې د سوزیدونکي، دروند او یا هم د فشار ورکوونکي درد په شان وي.

درد په قلب کې نه احساس کیږي بلکه د سینې د پوستکی هغه ناحیې ته رجعت مومي کوم چې د عین نخاعي عصب په وسیله تعصیب کیږي. قلب درد د پوستکي په هغه ناحیو کې احساس کیږي کوم چې د لومړیو څلورو بین الضلعي اعصابو او د intercostobrachial عصب (T2) په وسیله سپلاي کیږي. intercostobrachial عصب د بازو (arm) د medial cutaeous عصب سره وصل او پدي ډول سره د بازو د علوي برخې انسي اړخ تعصیبوي. پدي ډول سره ویلي شو چې ناروغ د سینې د قدامي ډیوال مرکزي برخې درد احساسوي کوم چې معمولاً د کین بازو د علوي برخې انسي اړخ ته خپریږي، او ځیني وخت کیداي شي چې غاړې ته، ژامي ته او د دواړو اوږو منځ ته هم خپور شي.

د قلب د سفلي ډیوال (inferior wall) یا ډیافراګماتیک مخ په مایوکارډیل انفارکشن کې ناروغ د سټرنوم لاندي د اپي ګاستریک ناحیې له درد یا ناراحتي څخه شکایت کوي. څرنګه چې د زړه د دغې برخې afferent عصبي تارونه په سمپاتیک اعصابو کې پورته سیر کوي او نخاع شوکي ته د اووم، اتم او نهم توراسیک نخاعي اعصابو په خلفي ریښنو کې دننه کیږي، ځکه نو درد د T7-T9 ډرماتومونو پوري مربوط د اپي ګاستریک ناحیې ته رجعت مومي (refer کیږي).

څرنګه چې د زړه او د مرۍ توراسيک برخې د درد حسي لاره (afferent pathway) سره ورته دي، نو دا د تعجب وړ خبره نه دي چې د مرۍ حاد التهاب (acute esophagitis) له کبله چې کوم درد پيدا کيږي د مايوکارديل انفارکشن تقليد کوي.

د معدې درد (Stomach Pain)

د معدې رجعي درد (referred pain) معمولاً د ګيډې په اپي ګاستريک ناحيه کې احساس کيږي. د معدې څخه د درد حسي عصبي تارونه د سمپاتيک اعصابو سره شريک پورته کيږي او په celiac plexus او greater splanchnic اعصابو کې سير کوي. دغه حسي عصبي تارونه د نخاع شوکي په T5-T9 سګمنټونو کې دننه کيږي او پدي ډول سره د سينې د سفلي برخې او ګيډې علوي برخې پر ډيوالونو باندي د T5-T9 په ډرماټومونو کې د رجعي درد سبب کيږي.

د اپنډکس درد (Appendicular Pain)

د اپنډکس څخه حشوي درد (visceral pain) د هغې د لومن د توسع او يا هم د هغې د عضلي سپزم له کبله پيدا کيږي. د حشوي درد حسي سيالې د هغه حسي عصبي تارونو په وسيله چې د سمپاتيک اعصابو سره ملګرتيا کوي او د sup mesenteric plexus او lesser splanchnic اعصابو کې د نخاع په لور سير کوي ليږدول کيږي او نوموړي تارونه نخاع شوکي T10 سګمنټ ته دننه کيږي. مبهم رجعي درد يې د ګيډې په umbilical ناحيه کې چې د لسم بين الضلعي عصب په وسيله تعصيب کيږي (T10 dermatome) احساس کيږي. وروسته، کله چې التهابي پروسه د ګيډې د خلفي ډيوال جداري پريتوان په right iliac fossa کې چې د T12 او L1 نخاعي اعصابو په وسيله تعصيب کيږي اخته کړي نو له کبله يې په نوموړي ناحيه کې شديد localize درد پيدا (جداري پريتوان د سوماتيک عصبي تارونو په وسيله تعصيبيږي) او پدي ډول د acute appendicitis کلينيکي منظره واضح کيږي. سوماتيک درد کټ مټ د ګيډې د

قدامي ډيوال پر right lower quadrant (T12-L1 dermatomes) کې موضعي کيږي.

د صفرا کڅوړې درد (Gallbladder Pain)

د صفرا کڅوړې حشوي درد (چې د صفرا کڅوړي د حاد التهاب يا acute cholecystitis او د صفرواي تيږې کوليک له کبله پيدا کيږي) حسي سيالې د هغه حسي عصبي تارونو په وسيله چې د سمپاتيک اعصابو سره ملګرتيا کوي او د celiac plexus او greater splanchnic اعصابو کي د نخاع په لور سير کوي ليږدول کيږي او نوموړي تارونه د نخاع شوکي T5-T9 سګمنټونو ته دننه کيږي. پدي وخت کې مبهم رجعي درد (vague referred pain) يي په T5-T9 ډرماتومونو کې د سينې سفلي برخې او ګيډې د علوي برخې پر ډيوالونو کې (اپي ګاستريک ناحيه) احساس کيږي. وروسته چې کله التهابي پروسه په right upper quadrant کې د ګيډې قدامي ډيوال او حجاب حاجز محيطي برخې جداري پريتوان تخريش کړي، نو پدي وخت کې يو شديد سوماتيک درد د ګيډې قدامي ډيوال په right upper quadrant او د سکپولا د سفلي زاويې لاندي د شا په منځ کې احساس کيږي. کچيرته د حجاب حاجز مرکزي برخې جداري پريتوان، کوم چې د فرينيک عصب (C3-C5) په وسيله تعصيب کيږي تخريش شي نو ښايي چې د اوږې په څوکه کې د رجعي درد سبب شي. د دغه ناحيې پوستکي د supraclavicular اعصابو (C3-4) په وسيله تعصيب کيږي.

د اوتونوميک عصبي سيستم نيوروترانسميترونه او اخذې

استيايل کولين او نوراپي نفرين دوه عمده نيوروترانسميترونه دي کوم چې د اوتونوميک عصبي سيستم د نيورونو په وسيله خوشي کيږي. ټول preganglionic اکسونونه او ټول پاراسمپاتيک postganglionic اکسونونه استيايل کولين خوشي کوي. د

اسیتایل کولین خوشي کوونکي عصبي تارونو (acetylcholine releasing nerve fibers) ته cholinergic تارونه ویل کیږي.

برعکس د سمپاتیک برخې اکثره postganglionic اکسونونه norepinephrine خوشي کوي چې ورته adrenergic عصبي تارونه ویل کیږي. استثناً یو شمیر سمپاتیک postganglionic عصبي تارونه چې عرقیه غدوات اوپه اسکلیتي عضلاتو کې یو شمیر د وینې رګونه تعصیبوي اسیتایل کولین خوشي کوي.

دغه نیوروترانسمیترونه په effector غړو باندي کیداي شي چې تنبې کوونکي یا نهي کونکي اغیزې ولري. د effector غړي ځواب نه یواځي دا چې نیوروترانسمیتر پوري اړه لري بلکه هغه اخذې پوري هم اړه لري کوم چې له هغه سره نیوروترانسمیتر وصل کیږي. د هر یو اوتونومیک نیوروترانسمیترونو لپاره دوه یا زیات نوع اخذې (receptors) موجود دي، کوم چې هغوي ته اجازه ورکوي ترڅو د وجود په بیلابیلو تارګټ غړو باندي خپل متفاوت اغیزې (فعالونکي یا نهي کوونکي) وارد کړي.

کولینرجیک اخذې (Cholinergic)

دوه دوله کولینرجیک اخذې موجود دي چې د nicotinic receptors او د muscarinic receptors څخه عبارت دي. ټول کولینرجیک ریسیپتورنه یا nicotinic یا muscarinic ریسیپتورنه دي.

Nicotinic ریسیتورونه د سمپاتیک او پاراسمپاتیک په ټول ګانګلیونیک نیورونونو کې او د اردینال میدولا په هورمون تولیدونکي حجراتو کې موندل کیږي. کله چې اسیتایل کولین دکوم نیکوتینیک اخذې سره وصل شي نو ایونیک چینیلونه سمدلاسه خلاص او پدي ډول سره postynaptic حجرات depolarize کیږي. ځکه نو د وجود په کومه برخه کې چې اسیتایل کولین د کوم نیکوتینیک اخذې سره یوځای کیږي په هغه برخې باندي به پارونکي اغیزې واردوي.

Muscarinic ریسیپتورنه په ټولو هغو حجراتو کې موندل کیږي، کوم چې د postganglionic کولینرجیک عصبي تارونو په وسیله تعصیبیږي. دغه حجرات د ټول پاراسمپاتیک تارګیټ غړو او د یو محدود شمیر سمپاتیک تارګیټ غړو لکه عرقیه غدوات او د اسکلیتي عضلاتو د ویني رګونو له حجراتو څخه عبارت دي. کله چې استایل کولین د موسکارینیک ریسیپټورونو سره وصل شي، نواغیزې نظر موسکارینیک ریسیپټورونو سب کلاس ته چې په تارګیت غړي کې موجود دي، یا پارونکي یا نهي کوونکي به وي. د مثال په ډول کله چې استایل کولین د قلبي عضلي حجراتو له موسکارینیک ریسیپټورنو سره وصل شي نو د زړه فعالیت کمیږي، اما کله چې د هضمي کانال د ملسا عضلي حجراتو له موسکارینیک ریسیپټورونو سره وصل شي نو د هغې حرکي فعالیت زیاتوي.

ادرینرجیک اخذې

Adrenergic Receptors

ادرینرجیک (NE-binding) ریسیپټورونه دوه عمده کلاسونه لري چې د الفا (α) اوبیتا (β) څخه عبارت دي. دغه ریسیپټورنه بیا په نورو سب کلاسونو باندي ویشل شوي چې د α1 او α2 او د β1، β2 او β3 څخه عبارت دي. کوم غړي چې د Nor Epinephrine (Epinephrine) سره ځواب ورکوي د ادرینرجیک ریسیپټورونو د دغه سب تایپ یو یا څو نوع به یي لري. NE (اپي نفرین) په تارګیټ غړو باندي کیداشي چې پارونکي یا نهي کونکي اغیزې ولري. د اغیزې نوعیت په دي پوري تړلي دي، چې په دغه غړي کې د ریسیپټورنوکوم سب کلاس ډیر شمیر موجود دي. د مثال په ډول، کله چې NE د زړه د عضلې β1 ریسیپټورونو سره وصل شي نو ورسره د زړه فعالیت زیاتیږي، برخلاف کله چې د برانشیولونو په ملسا عضلاتو کې له β2 ریسیپټورونو سره وصل شي نو د هغوي د استرخا (relaxation) او د برانشیولونو د توسع سبب کیږي.

د مولف لنډه پیژندنه:

پوهیالي ډوکتور یما صدیقي د عبدالوکیل ځوي په ۱۳۵۹ لمریز کال کې د لغمان ولایت د مهترلام ښار په مریم کلي کې زیږیدلي دي. په ۱۳۶۴ لمریز کال کې د کابل ولایت د استقلال په عالي لیسه کې شامل شو او تر لسم ټولګي پورې هلته یې زدکړه وکړه. یولسم او دولسم ټولګیو زدکړې یې د ننګرهار ولایت د جلال اباد ښار په چکنوري لیسه کې تر سره کړه. په ۱۳۷۵ لمریز کال کې د نوموړې لیسې څخه فارغ او د کانکور ازموینې له لارې د ننګرهار طب پوهنځي کې شامل شو او په ۱۳۸۳ لمریز کال کې د نوموړي پوهنځي څخه د فراغت دیپلوم تر لاسه کړ. په همدغه کال کې د ابن سینا عاجل روغتون په داخله سرویس کې د معالج داکتر په حیث په دنده پیل وکړ. په ۱۳۸۵ لمریز کال د عامې روغتیا په وزارت کې د تخصص پروګرام د کانکور له ازموینې وروسته د ابن سینا عاجل روغتون په داخله سرویس کې د تریني ډاکتر په حیث خپل دندې ته دوام ورکړ او په ۱۳۸۸ لمریز کال کې د عامې روغیتا په وزارت کې د تخصص له وروستې ازموینې څخه وروسته د لویانو په داخله ناروغیو کې تخصص سند تر لاسه کړ. په ۱۳۸۸ لمریز کال کې د ننګرهار پوهنتون د طب پوهنځي اناټومي څانګه کې د نامزاد پوهیالي په توګه کدر ته جذب شو او د یو کال نامزادي دورې بریالي پای ته رسولو وروسته پوهیالي علمي رتبې ته ارتقا وکړه. په ۱۳۹۲ لمریز کال کې د GRAY's Anatomy 2009 for Students (2end edition) څخه د ټېر اناټومي له ژباړې څخه وروسته د پوهنیار علمي رتبې ته ارتقا وکړه.

Book Name	Anatomy of the Nervous System
Author	Dr Yama Sediqi
Publisher	Nangarhar University, Medical Faculty
Website	www.nu.edu.af
Published	2017, First Edition
Copies	1000
Serial No	245
Download	www.ecampus-afghanistan.org
Printed at	Afghanistan Times Printing Press, Kabul

This publication was financed by German Aid for Afghan Children, a private initiative of the Eroes family in Germany.

Administrative and technical support by Afghanic.

The contents and textual structure of this book have been developed by concerning author and relevant faculty and being responsible for it. Funding and supporting agencies are not holding any responsibilities.

If you want to publish your textbooks please contact us:
Dr. Yahya Wardak, Ministry of Higher Education, Kabul
Office 0756014640
Email textbooks@afghanic.de

All rights reserved with the author.

Printed in Afghanistan 2017

ISBN 978-9936-633-02-5