



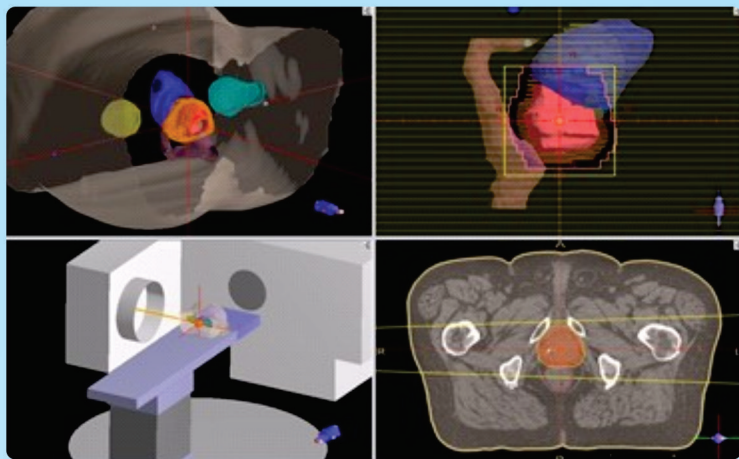
ننگرهار طب پوهنځی



Nangarhar Medical Faculty

Afghanic

# رادیولوژی

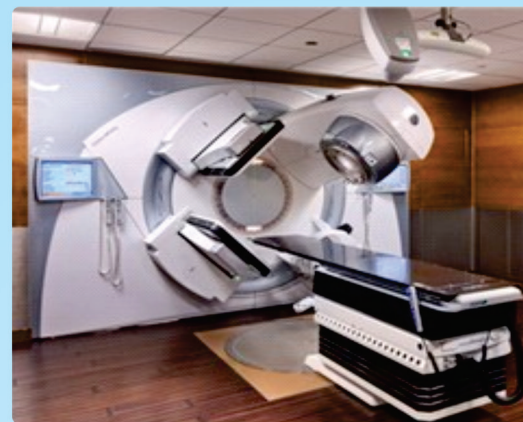

رادیولوژی

Radiology

Assist Prof Dr Najeebullah Khalili

# Radiology



پوهندوی داکتر نجیب الله خلیلی

۱۳۹۶

پوهندوی داکتر نجیب الله خلیلی

۱۳۹۶

پلورل منع دی



ISBN 978-9936-633-01-8



9 789936 633018

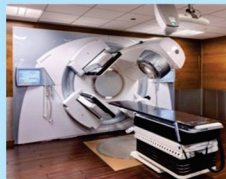Not For Sale

2017

# راديو لوژي

پوهندوی داکتر نجیب الله خلیلي

افغانیک  
Afghanic



Pashto PDF  
2016



Nangarhar Medical Faculty  
ننگرهار طب پوهنځی

# Radiology

Assist Prof Dr Najeebullah Khalili

Download:

[www.ecampus-afghanistan.org](http://www.ecampus-afghanistan.org)

بِسْمِ اللّٰهِ الرَّحْمٰنِ الرَّحِیْمِ

# رادیولوژی

پوهندوی داکتر نجیب اللہ خلیلی



د کتاب نوم  
لیکوال  
خپرنډوی  
ویب پاڼه  
د چاپ کال  
چاپ شمېر  
ډاونلوډ  
چاپ ځای

رادیولوژي  
پوهندوی ډاکتر نجیب الله خلیلی  
ننگرهار پوهنتون، طب پوهنځی  
www.nu.edu.af  
۱۳۹۶  
۱۰۰۰  
www.ecampus-afghanistan.org  
افغانستان تایمز مطبعه، کابل، افغانستان

د تدریسي کتابونو د چاپولو لپاره له مور سره اړیکه ونیسئ:  
ډاکتر یحیی وردک، د لوړو زده کړو وزارت، کابل  
تیلیفون ۰۷۵۶۰۱۴۶۴۰  
ایمیل textbooks@afghanic.de

د چاپ ټول حقوق له مؤلف سره خوندي دي.

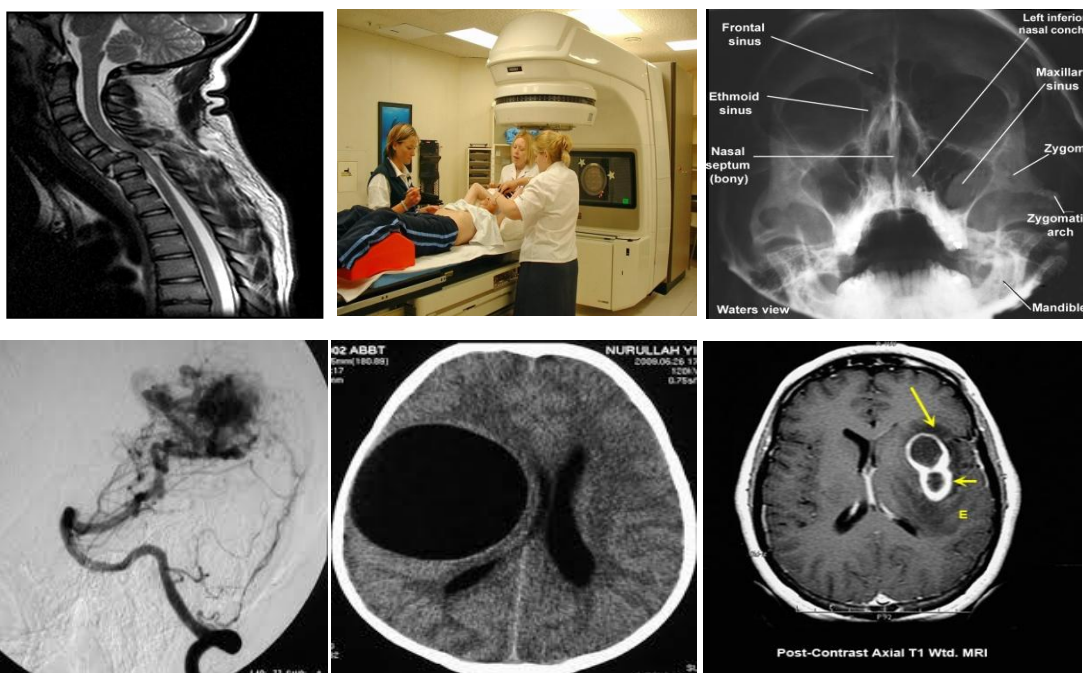
ای اس بی ان ۵-۰۲-۶۳۳-۹۹۳۶-۹۷۸



# رادیولوژی

## Radiology

د طب پوهنځي د څلورم ټولگي دوهم سمستر تدریسي کتاب



## تقریظ

قدرمن پوهندوی داکتر نجیب الله «خلیلي» د راډیولوژي دڅانگې استاد درسي کتاب چې د څلورم صنف دوهم سمسټر لپاره د راډیولوژي تر عنوان لاندې لیکلی زما لخوا په ډېر دیقت او غور سره ولوستل شو او د نوموړي کتاب په باره کې لاندې لارم ټکي څرگندوم:

پوهندوی داکتر نجیب الله (خلیلي) خپل کتاب چې په (۸) څپرکو کې د پیل په خبرو شروع کړی لاندې محتوی لرونکی دی لکه: مموگرافي او د هغه ډولونه، عصبي راډیولوژي، دماغي رگونو بندوالی، وینه بهیدنه، دماغي ټکر، دماغي مکروبي ناروغی، دماغي تومورونه، دملا دکړیو ترضیض، د هډوکو میتابولیک ناروغی، د هډوکو ماتوالی، راډیوتراپی-عمومیات، ډوزونه، د راډیوتراپی-سامان آلات، د راډیوتراپی-ډولونه او د وړانگې څخه د ځان ژغورنه پکې شامل دي، نوموړي استاد په دغه کتاب کې د نوي او معتبرو ټیکس بوکونو، انټرنیټي ویب سایټ او دکاري خاصو تجربو پرمټ راټول کړي او په پښتو ملي روانه ژبه په ډېره ساده الفاظو او جملو کې واضح کړي دي، د هرې ناروغی-دتشخیصه ازموینو لارې چارې او انځورونه په ښکلي بڼه راوړل شوي چې د هر داکتر او د طب محصل کولای شي چې لوستل څخه یې پوره گټه واخلي، څرنگه چې زموږ په گران هیواد کې د اقتصادي وضحي د کمزوری له کبله هغه گران او قیمتي ماشینونه لکه: CT Scan- MRI Senotography- خپل هیواد ته وارد کړي او یوازې د گوتو په شمار دغه ماشینونه په بعضې شخصي شفاخانو کې لږ بدلې دي نو د دغه ازموینې د اهمیت او د ناروغی-په تشخیص کې ورڅخه گټه اخیستنې په ډېر ښه ډول څیړي او رڼا پرې اچوي چې تر اوسه په دې باره کې په پښتو ملي ژبه څه نه دي لیکل شوي د نوموړي استاد دغه لیکنه تائیدوم او دچاپ سپارښتنه یی کوم او د لوی خدای (ج) څخه ورته لا زیات بریالیتوب غواړم او نوموړی استاد د پوهندوی له رتبې څخه د پوهنوالی-رتبې ته د لوړتیا لپاره یې کافي او مناسب بولم.

الحاج پوهاند سیف الله هادي  
د داخله څانگې شف

## تقریظ

د پوهندوی داکتر نجیب الله «خلیلي» نوموړی کتاب چې د څلورم صنف د دوهم سمستر د تدریس لپاره د راډیولوژي تر عنوان لاندې لیکل شوی په ډېر غور او ځیر سره وکوت او په اړه یې لاندې څرگندونې کوم:

نوموړی کتاب چې د څلورم صنف د دوهم سمستر د کریکولم په نظر کې نیولو سره سم لیکل شوی په دې کتاب کې لاندې مهمو موضوعاتو ته ځای ورکړل شوی لکه: د تي د ناروغۍ د تشخیص ازموینې او د تي میکروبي ناروغۍ او سرطاني ناروغۍ، د سر او دماغ د مختلفو ناروغۍ د پېژندنې دپاره لکه د سر ټکر، د سر وینه بهیدنه، دماغي ترصیض، دماغي اتناني ناروغۍ، دماغي تومورونه، د نخا ترصیضات، د هډوکو میتابولیک ناروغتیاوې او همدارنگه د هډوکو د بندونوناروغی، د هډوکو او بندونو ماتوالی، د پوزې او شاوخوا د کڅوړو ناروغتیاوې د تشخیص د ازموینو لارې چارې لکه: د سر ساده راډیو گرافي، تلویزیوني ازموینه، CT Scan- MRI سینتوگرافي ازموینې سره اجراء کېږي او بر علاوه د راډیو تراپی عمومیات، راډیو تراپی ډوز، راډیو تراپی سامان آلات، راډیو تراپی ډولونه او دشعاع څخه د ځان ساتنې تدابیرو په هکله په پوره ډول نوي او تازه معلومات د معتبرو ټیکس بونونو، داترنیټي ویب سایټونو څخه راټول شوي او په پښتو ملي روانه ژبه په نوموړي کتاب کې ځای پر ځای کړي.

کتاب د هر اړخه څخه علمي ارزښتناک عام فهمه دی او داکتر صاحبان او د طب د پوهنځي محصلین په ډېرې اسانۍ سره ورڅخه گټه پورته کولای شي.

نوموړی کتاب د محترم داکتر صاحب دپوهندوی له علمي رتبي څخه د پوهنوالۍ رتبي ته د لوړتیا لپاره کافي بولم او دچاپ دپاره یې سپارښتنه کوم. په راتلونکي کې ورته دلایاتو خدمتونو توفیق د لوی خدای (ج) څخه غواړم.

الحاج پوهاند داکتر محمد رسول فضلي

د ماشومانو د څانگې مشر

## تقریظ

د طب دپوهنځي د راډیولوژي د څانگو محترمو غړو ته!

السلام علیکم ورحمة الله وبرکاته

محترم پوهندوی داکتر نجیب الله (خلیلي) چې د څلورم ټولگي د دوهم سمستر لپاره د راډیولوژي په نوم یو درسي کتاب بشپړ کړی دی زما لخوا په غور سره وکتل شو او خپل نظر په لاندې ډول څرگندوم:

محترم پوهندوی داکتر نجیب الله (خلیلي) خپل کتاب چی په سریزه یې پیل کړی او (۸) څپرکو درلودونکی چې په هغه کې د تي د ناروغیو د تشخیص ډول ، ډول کړنې، د سر او دماغ د ټولو ناروغیو د تشخیص ازموینې ، د هډوکو او بندونو ترضیضی او میتابولیک ناروغی ، د پوزې او د پوزې د شاوخوا جوفونو د ناروغی د پېژندنې لارې چارې اوازموینې، د وړانگې په واسطه درملنه د هغوی ډوز، سامان آلات د درملنې ډولونه، د درملنې ناکامی اسباب او د وړانگې دځان ژغورنې تدابیر په کې ځای پرځای کړي .

استاد د کتاب په هره برخه کې با ارزښته علمي معلومات له نو تازه ټیکس بونونو انټرټي سرچینو او شخصي تجربو څخه راټول کړي . او په کتاب کې یې په کافي اندازه لازمو انځورونو او جدولونو ته ځای ورکړی شوی دی چې په اسانۍ سره مفهوم ورڅخه اخستل کېږي.

په عامه کچه د پورټینو ناروغیو د تشخیص ازموینې او کړنلارې یوه ستونزه ده او د دې لپاره چې نوموړي ستونزه د حل لاره پیدا کړي او وکولای شي چې د ناروغۍ په وخت تشخیص سره د مړینې کچه کمه او ناروغۍ د بابیریو په مخنیوي کې مرسته وشي نو د داسې یو کتاب لیکل اړین دي.

د نوموړي داکتر صیب دغه کتاب د هغې د علمي رتبې د ارتقاء لپاره د پوهندوی څخه پوهنوالۍ ته ارزښتمند بولم د کتاب د چاپېدلو سپارښتنه یې کوم. په راتلونکي کې هم ورته د لوی خدای (ج) څخه د لایاتو خدمتونو هیله کوم.

په درنښت

الحاج پوهاند خلیل احمد بهسودوال

د هستو پتالوژي څانگې مشر

## سريزه

د څلورم ټولگي د دوهم سمستر درسي کتاب د راډيو لوژي د عنوان لاندې چې په هغه کې د تي ناروغيو او هغه کړنې چې د ناروغۍ د تشخيص لپاره استعمالېږي همدارنگه د سر او مغزو د ناروغيو او د هغه د تشخيص لپاره کړنې، دماغي وينه بهيدنه د مغزو مکروبي ناروغيو پېژندنه، د هډوکو ډول ډول ترضيضي، متيابوليکي او د هډوکو او بندونو ماتوالي د ناروغيو تشخيص، د پوزې او د هغه د شاوخوا د کڅوړو د مختلفو ناروغيو تشخيصي ازموينې او په اخره کې د وړانگې په واسطه درملنه چې د سرطان په درملنه کې شامله ده د څانگې لخوا دنده راکړل شوه چې دغه درسي کتاب وليکم، ځکه چې د پورتنې ذکر شوو ناروغيو واقعات زمونږ په دغه جنگ خپلې هيواد کې ډېر زيات دي، جنگونه، په جنگونو کې د مختلف ډوله اسلحو استعمال، طيارو بمبار، د سرک د غاړو ماینونو انفجارات، د ځان وژنې د واسکتونو چول دا ټول د انسانانو په روغتيا ناوړې اغيزې کوي او کېدای چې د دې چاوديدونکي توکو څخه بر علاوه د زخمونو او ترضيضاتو ځينې نا مطلوبه وړانگو هم خپرې شي چې د بدن په انساجو بدې اغيزې وکړي او ناخوالي او معيوبیتونو باعث وگرځي نو د داسې حالتونو په منځ ته راتلو سره بايد تشخيص لپاره عاجل او لارمې کړنې ترسره شي ترڅو ناروغ په خپل وخت تداوي او وژغورل شي. اوهم زمونږ هيوادوال ددغه معایناتو اجرا په خاطر د هيواد څخه بهر تللو څخه خلاص اوپه خپل وطن کي لارمې ازموينې ترسره شي

نو داسې يو کتاب ليکل زيات اړين دي چې پورتنې ټول شيان پکې په ډاگه

او د ناروغانو سره لارم مرسته په لارم وخت کې ترسره شي.

والسلام

## ډالۍ

دغه د راډيو لوژي کتاب چې په پښتو ملي روانه ژبه ليکل شوې دی، خپلې  
گرانې مرحومې مور او گران مرحوم پلار ته چې زما په روزنه او پالنه کې د حده  
زيات زحمت گاللي او همدارنگه د گران هيواد افغانستان د يتيمو او يثيرو  
کوچنيانو چې خپل گران مور او پلار يې په دغه خو لسيزو جنگونو کې د لاسه  
ورکړي او په ډېر خراب اقتصادي حالت کې ژوند کوي اهدا کوم.

## منلیک

درادیولوژ خانگی عزتمندو او قدرمنو استادانو هریو:  
پوهندوي داکتر غلام سخي (رحمانزي) د خانگی پخواني مشر او داکتر سید  
عارف (ویار) د خانگی اوسنی مشر، داکتر محمد عظیم (احمدی) او خوان  
داکتر سمیع الله (سجاد) او همدارنگه د څلورم ټولگی محصل محترم عتیق الله  
څخه چې د دغه کتاب د لیکلو په وخت کی ما سره هر اړخیزه مرسته د علمي  
موادو په برابرولو او د انترنیتی ویبسایتونو په موندلو کی کړې د زړه د تله مننه  
کوم او انجینیر ویس څخه چی د انځورونو په ځای په ځای کولو او د کتاب د  
سمون په نورو اړخونو کی مرسته کړی شکریه ادا کوم.

## د پیل خبرې

نحمده و نصلی علی رسوله الکریم فاعوذ با الله من الشیطن الرجیم بسم الله الرحمن الرحیم اما بعد:

درنو لوستونکو غواړم له هر څه وړاندې ستاسې ټولو درنو حضور ته د جناب د بنو اخلاقو او خویونو درلودونکی ستر شخص او د ټول بشریت ستر لارښود او پیغمبر حضرت محمد صلی الله علیه وسلم یوه ستره او خوندوره والی (السلام علیکم ورحمة الله وبرکاته) تقدیموم.

د طب د لارې قدرمنو ملگرو!

رادیولوژیکی ازموینې له ډېر پخوا څخه کله چې X وړانګه په طبیعت کې د پروفیسور رونګن له خوا ( 1895 ) کال کشفه شوه نو له هغه وخت نه تر ډېرو زیاتو ناروغیو د تشخیص لپاره په ډول ډول لارو سره اجرا کېږي چې اوس د طب او طبابت ډېره لویه او مهمه برخه جوړوي او هم هره ورځ د نوي تکنالوژۍ په منځ ته راتلو سره په دغو رادیولوژیکی ازموینو کې هم د پام وړ بدلون او انقلاب رامنځ ته کېږي چې اوس هم د پخوا په پرتله زیات بدلون په کې راغلی همدارنګه پرته له دې چې د ناروغۍ د تشخیص دنده په غاړه لري د ناروغۍ په درملنه کې هم له مختلفو شعاعګانو څخه چې ایونایز کوونکی خاصیت لري ګټه پورته کېږي چې یو ښه نمونه یې د چنګاښ (سرطان) درملنه ده کوم چې د X ، الفا ، بیټا او ګاما وړانګو په واسطه تر سره کېږي ، چې په مستقیم ډول ناروغې برخې ته تطبیقېږي او د چنګاښ حجرات له منځه وړل کېږي او د ناروغۍ په درملنه، کنترول اوله بابېږي څخه مخنیوی کوي دغه درملنه په مختلفو شکلونو چې انتخاب یې د رادیو تراپست ډاکټر مربوطه عضوي په موقعیت او د ناروغۍ په مرحلې پورې اړه لري. نو د طب هر ډاکټر باید د دې ازموینو سره بلدتیا او پوهه ولري او دخپلو ناروغانو د ناروغیو د تشخیص په اړه رادیولوژیکی ازموینو هدايت ورکړي نو اړینه ده چې قدرمن ډاکټر صاحبان هم د رادیولوژی د نوي تکنالوژۍ په رامنځ ته کېدو سره د پرمختللو ازموینو سره اشنایي ولري نو دهمدې موخې په اساس مې ټولې د رادیولوژیکی ازموینو لارې چارې په پښتو ملي ژبه لیکلي ترڅو ډاکټر صاحبان ور څخه د خپلو ناروغانو په تشخیص کې پوره ګټه پورته کړي په پای کې درادیولوژی څانګې دټولو استادانو څخه په قدردانی مننه کوم چې د کتاب په ترتیب منظم کولو او د موادو په برابرولو کې نه ستړي کېدونکې هلې ځلې کړي دي.



## فهرست

مخ	عنوان		
1	سريزه	1	1
	لمري خپرکي د تيونوراډيوگرافي		
2	تي (Breast)	1	1
3	د تي نورماله راډيولوژيکي بڼه:	2	1
5	الکترون مموگرافي Electron Mammography:	3	1
5	خپرو مموگرافي Xero Mammography:	4	1
6	سکرين فلم مموگرافي Screen film Mammography:	5	1
6	د مموگرافي استطببات:	6	1
8	ديجيتل مموگرافي Digital Mammography:	7	1
9	د ديگيتل مموگرافي گټې:	8	1
9	د ديگيتل مموگرافي نيمگړتياوې:	9	1
10	د ناروغۍ بڼې شتون د کمپيوتر په مرسته:	10	1
10	د سکريننگ مموگرافي پروگرام (Screening Mammography Program):	11	1
11	د تي تلويزيوني ازموينه Breast U/S examination:	12	1
12	د التراسونډ استطببات Indication:	13	1
13	د تي MRI ازموينه:	14	1
15	د تي پتالوژي Pathology of the breast:	15	1
17	د تي اتانات Breast infection:	16	1
17	د تي تومورونه Breast neoplasms:	17	1
17	د تي خبيث تومورونه Malagnint tumor of the breast:	18	1

17	..... د تي د سرطان تي سرطان ډولونه:	19	1
18	..... د تي د سرطان لومړنۍ نښې	20	1
18	..... دوهمې يا تالي علامې	21	1
19	..... Bining breast tumor: تي سليم تومورونه	22	1
21	..... Galactophore قناتونو تومورونه:	23	1
21	..... mammary dystrophy: د تي تخريب	24	1
22	..... لنډيز:	25	1
22	..... پوښتنې	26	1

### دوهم څپرکی عصبي راديولوژي

24	..... د سر ساده راديوگرافي:	1	2
25	..... د سرتلويزيوني ازموينه:	2	2
26	..... د کوچنيانو د سر په ناروغيو کې د التراسونډ استطببات:	3	2
27	..... د دماغي او عيو التراسونډ:	4	2
27	..... Campoted tomography (CT scan): کمپوتيد توموگرافي	5	2
28	..... Magnetic Resonance Imaging (MRI): امی ار ای	6	2
28	..... (Scientegraphy): هستوي طب يا	7	2
29	..... (Angiography): انجيوگرافي	8	2
29	..... لنډيز:	9	2
30	..... پوښتنې:	10	2

## دریم خپرکی عصبي رادیولوژی

31	..... د مغزو ټکر CVA:	1	3
33	..... Computed Tomography	2	3
35	..... د سر ترضیض:	3	3
37	..... Skull base fractures د قحف د قاعدې کسرونه	4	3
39	..... Epidural hematoma د ډورا پردې د پاسه وینه ټولېدنه	5	3
39	..... Subdural hematoma د ډورا پردې لاندې وینه ټولېدنه	6	3
41	..... کلینیکي کتنې:	7	3
42	..... Cerebral contusion د دماغ ټکېدنه	8	3
42	..... (Intra Cerebral hematoma) د مغزو په د ننه کې وینه ټولېدل	9	3
43	..... A.V Malformation in Angiography:	10	3
44	..... (Cerebral Contusion) د دماغ ټکېدل	11	3
45	..... Neuroradiology نیورو رادیولوژی	12	3
45	..... Brain tumors د دماغ تومورونه	13	3
45	..... (Glioblastoma): گلیوبلاستوما	14	3
46	..... Extra axial Tumor: د محور څخه بهر تومورونه	15	3
47	..... Meningioma:	16	3
48	..... د نخامیه غدې تومورونه	17	3
48	..... Brain Infections: د عصبي سیستم اتانات	18	3
49	..... د اتاناتو د ننوتلو لاری	19	3
50	..... Meningitis: مننجیتس	20	3
50	..... complication of Meningitis: اختلاطات	21	3
50	..... په ناروغۍ د اخته کېدو لارې د فیصدې په لحاظ	22	3

51	..... د دماغ خنځي Abscesss :	23	3
51	..... ساده راډيوگرافي :	24	3
51	..... التراسونوگرافي :	25	3
51	..... Brain CT Scan	26	3
52	..... :MRI	27	3
53	..... لنډيز :	28	3
53	..... پوښتنې :	29	3

### څلورم څپرکی د ملاتير انځور

55	..... Radio anatomy راديو اناتومي :	1	4
56	..... د غاړې کړيو راډيو لوژيک بڼه	2	4
57	..... د سينې او نړۍ ملا کړۍ (Traco lumber spin) :	3	4
58	..... د ملاتير څلور خطونه لري :	4	4
59	..... Spine Trauma د ملا د تير تر ضيض :	5	4
63	..... Pagts disease	6	4
65	..... Osteoarticular imagining د هډوکو او بندونو انځورونه	7	4
66	..... کسرونه يا د هډوکو ماتېدل (Fractures) :	8	4
67	..... بې ځايه کېدل (Dislocation) :	9	4
67	..... The shoulder & upper arm اوږه او مټ	10	4
68	..... اوږې بې ځايه کېدل	11	4
68	..... قدامي بې ځايه کېدنه	12	4
69	..... د مټ د هډوکي پورتنۍ برخې ماتېدل :	13	4
70	..... په لويانو کې د څنگلې په شاوخوا ماتېدنه او بې ځايه کېدنه :	14	4
70	..... د عضد د لاندې برخې ماتېدنه	15	4

70	..... Type B & C د بند د ننه ماتېدنې	16	4
71	..... د راډيوس هډوکي ماته شوې غاړه	17	4
72	..... OLECRANON د ماتېدل	18	4
72	.....The Wrist & Hand Fracture د مروند او لاس ماتوالی	19	4
73	..... Colles Fracture	20	4
73	.....Smiths fracture	21	4
74	..... د سکفويډ ماتېدل	22	4
75	..... Carpal Dislocation- Subluxation Instability د خلعو او نیمه خلعو بې ثباتی	23	4
75	..... Lunate and Peri Lunate Dislocation	24	4
76	..... لاندینی طرف (Lower Limb)	25	4
76	..... د ورون د غاړې کسرونه	26	4
77	..... د ورون د بند بې ځایه والی :	27	4
77	.....Post Dislocation خلفي خلعي	28	4
78	..... د پتیلای خلع	29	4
79	..... شظیه او قصبې ماتېدنه (Fracture of the Tibia and fibula):	30	4
80	..... The ankle and foot fracture	31	4
81	.....Osteoarticular imaging د هډوکو او بندونو راډیوگرافي	32	4
81	.....Osteopetrosis اوستیو پیټروزس	33	4
83	..... تفریقي تشخیص:	34	4
83	..... درملنه (Treatment):	35	4
84	.....:Rickets Ostiomalacia vit. D. Deficiency	36	4
84	.....:Rickets	37	4
86	.....:Post menoposal osteoporosis	38	4
87	..... لنډیز:	39	4

87	..... پوښتنې:	40	4
	پنځم څپرکی		
	پزه او د پوزې شاوخوا کڅورې يا (جوفونه)		
89	..... ساده رادیوگرافی	1	5
90	..... :CT Scan	2	5
92	..... کثافت لرونکي سینوس:	3	5
93	Nasal Cavity and sinus carcinoma د پزې او سینوسونو کارسینوما	4	5
93	..... :cut sinusitis د سینوسونو حاد التهاب	5	5
94	..... Chronic Sinusitis د سینونو ځنډنی التهاب	6	5
95	..... Nasal polyposis د پزې د جوف پولیپونه	7	5
96	..... :Mucous Retention Cyst	8	5
96	..... : (Truma) د سینوس ترضیض	9	5
97	..... لنډیز:	10	5
97	..... پوښتنې:	11	5

شپریم خپرکی  
د وړانگوپه واسطه درملنه

99	..... د رادیوتراپی بنسټونه:	1	6
99	..... د خبیثه تومورونو پړاونه:	2	6
100	..... د درملنه موخې یا مقصدونه:	3	6
101	..... د عناصرو تجریه په الفا ، بیټا او گاما وړانگو:	4	6
101	..... د الفا زری او د الفا فعالیت:	5	6
102	..... اول: الفا وړانگه (Alfa radioactive Ray)	6	6
102	..... دوهم: د بیټا وړانگه (Beta Ray):	7	6
103	..... دریم: د گاما وړانگه Gama ray	8	6
104	..... طبعی رادیو اکتیف مواد:	9	6
104	..... رادیوم رادیو اکتیف (Radium Radioactive material (226)	10	6
105	..... د نیمایی عمر پیریود رادیو اکتیف عنصرونه:	11	6
105	..... رادان گاز (Radon (222):	12	6
105	..... میزوتوریوم (Mesothorium (88-89):	13	6
106	..... توریم X او رادیوم 90:	14	6
106	..... سوډیم خپرېدنه یا توران گاز:	15	6
106	..... د وړانگې یو بیم باید لاندې ځانگړتیاوې ولري	16	6
107	..... مایع رادیو اکتیف مواد بې له محفظي:	17	6
108	..... مصنوعي رادیو اکتیف مواد:	18	6
108	..... د شعاع دوز Radiation dose	19	6
109	..... دوزیمترونه Dosimeters:	20	6
109	..... ډوزومتر Dosimeters:	21	6
111	..... د وړانگې واحدونه:	22	6

111	..... راډ – گري (Rad(GY) :	23	6
112	..... ريم (سيورت): Rem	24	6
113	..... کوري (بکرل) Ci :	25	6
113	..... الکترون ولت Electron Volt :	26	6
114	Instrument of radiotherapy د رادیوتراپی د اجرا کولو سامان	27	6
114	..... کوبالت Cobalate 60 :	28	6
115	..... رادیوم ستني :	29	6
116	..... د رادیوم 226 تیوبونه:	30	6
117	..... رادیوم 226 پلکونه یا صفحات	31	6
117	..... رادیوم بمب یا امپول:	32	6
118	..... د استعمال لارې:	33	6
118	..... رادیوم بمب او لوی امپولونه:	34	6
118	..... ساتنه:	35	6
119	..... LINAC Therapy or Linear accelator therapy	36	6
120	..... لنډیز:	37	6
120	..... پوښتنې:	38	6

### اوم خپرکی

### رادیو بیالوژی

121	..... تومور او پرې د وړانگې اغېزې	1	7
121	..... د وړانگې په مخامخ د توموري نسج غبرگون:	2	7
122	..... انساجو غبرگون د تشعشع په وړاندې	3	7
123	..... انساج په دوه برخو ویشل شوي	4	7
123	..... د تشعشع اغيزي په پوستکي باندي	5	7
124	..... دکولمو ایتل	6	7



124	.....دمخاطي غشاغبرگون	7	7
125	.....blood forming cells دويني جوړونكي حجرات	8	7
125	.....testes خصيه	9	7
125	.....ovary تخمدان	10	7
126	.....تومور او پرې د وړانگې اغېزې	11	7
127	.....لنډيز	12	7
127	.....پوښتنې	13	7

اتم خپرکي  
دراديو ترافي تخنيکونه

129	.....brachy therapy درملنه	1	8
130	.....Teleradiotherapy تيلي راديو تراپي	2	8
132	.....(type of radiotheraphy) دراديو تراپي ډولونه	3	8
132	.....pailtive درملنه	4	8
132	.....Curative معالجوي درملنه	5	8
135	..... Failure of radiotheraphy ، د راديو تراپي پاتې والی	6	8
135	..... Therapiotic dose : د درملني دوز	7	8
135	..... د تومورونو حساسيت د وړانگې په مقابل کې:	8	8
135	..... د درملنه د ډول غوره کول:	9	8
136	..... د ايونايږ کوونکې وړانگې بيم:	10	8
136	..... د وړانگې درملني د نه برياليتوب سببونه	11	8
136	..... د ناسمې پرېکړې له کبله درملني نه برياليتوب	12	8
137	..... د تسکين لرونکي درملني ناکامي	13	8
137	..... د وړانگې د تاوان څخه دنورو نسجونو ساتنه	14	8
137	..... دروغ نسج ژغورنه او ساتنه د وړانگيزې درملني په وخت کې:	15	8
142	..... لنډيز:	16	8
143	..... پوښتنې:	17	8
144	..... ماخذونه	18	8

## سريزه

د څلورم ټولگي د دوهم سمستر درسي کتاب د راډيو لوژي د عنوان لاندې چې په هغه کې د تي ناروغيو او هغه کړنې چې د ناروغۍ د تشخيص لپاره استعمالېږي همدارنگه د سر او مغزو د ناروغيو او د هغه د تشخيص لپاره کړنې، دماغي وينه بهيدنه د مغزو مکروبي ناروغيو پېژندنه، د هډوکو ډول ډول ترضيضي، متيابوليکي او د هډوکو او بندونو ماتوالي د ناروغيو تشخيص، د پوزې او د هغه د شاوخوا د کڅوړو د مختلفو ناروغيو تشخيصي ازموينې او په اخره کې د وړانگې په واسطه درملنه چې د سرطان په درملنه کې شامله ده د څانگې لخوا دنده راکړل شوه چې دغه درسي کتاب وليکم، ځکه چې د پورتنې ذکر شوو ناروغيو واقعات زمونږ په دغه جنگ ځپلې هيواد کې ډېر زيات دي، جنگونه، په جنگونو کې د مختلف ډوله اسلحو استعمال، طيارو بمبار، د سرک د غاړو ماینونو انفجارات، د ځان وژنې د واسکتونو چول دا ټول د انسانانو په روغتيا ناوړې اغيزې کوي او کېدای چې د دې چاوديدونکي توکو څخه بر علاوه د زخمونو او ترضيضاتو ځينې نا مطلوبه وړانگو هم خپرې شي چې د بدن په انساجو بدې اغيزې وکړي او ناخوالي او معيوبیتونو باعث وگرځي نو د داسې حالتونو په منځ ته راتلو سره بايد تشخيص لپاره عاجل او لارمې کړنې ترسره شي ترڅو ناروغ په خپل وخت تداوي او وژغورل شي. اوهم زمونږ هيوادوال ددغه معایناتو اجرا په خاطر د هيواد څخه بهر تللو څخه خلاص او په خپل وطن کې لارمې ازموينې ترسره شي

نو داسې يو کتاب ليکل زيات اړين دي چې پورتنې ټول شيان پکې په ډاگه او د ناروغانو سره لارم مرسته په لارم وخت کې ترسره شي.

## لمري څپرکې

### د تيونو راديوگرافي

### Breast imaging

#### مموگرافي (Mammography)

#### التراسونډ (Ultrasound)

#### ام ار اي (MRI)

#### دتي مکروبي ناروغي (انتانات)

#### دتي تومورونه

تي (ثديه) چې په دواړو جنسونو (نر او بنځو) کې موجود دي چې په نارينه جنس کې په اولي حالت کې په غير د غتيدو او نمو پاتي کېږي مگر په بنځو کې ډېره وده کوي غتېږي او يو ډول فزيولوژيکي دندو درلودونکي دي.

نو کوم ناروغي چې نوموړي عضوي متاثره کوي او د انسان ژوند ته د مرگ گواښ پيدا کوي د هغه تشخيصول اړين امر دی. نوزيات کونښن بايد وشي چې ټولې تشخيصه کړنې د ناروغي د پيدا کولو داپاره اجرا شي نو مونږ هم بايد د مموگرافي څخه تر التراسونډ، ST Scan او MRI پورې ټولې ازموينې ترسره کړو تر څو زموږ ميندې او خويندې د خطرناکه ناروغيو څخه وژغورل شي اړينه بلل کېږي چې مخکې د مموگرافي څخه د تينونو په اړوند لنډه يادونه وکړو.

#### ۱-۲ تي (Breast)

تيونه دوه نيم دايروي جوړښتونه دي چې د تيږپه مخکني برخه دقص هډوکي دواړه خوا کې په مساوي توگه ځاي لري او په دواړو جنسونو کې موجود چې په بنځينه جنس کې د عمر په ډيروالي سره نمو کوي او پوره توگه غتېږي مگر په نارينه جنس کې په لمړني يا ابتدايي ډول وي چې يواځي نښه يې موجوده وي او بس.

نوموړې جوړښت په مرکزي برخه کې یوه څوکه لري چې یوه نښه د ایره ور څخه تاوه شوي ښکاري چې د پرولاکتین هورمون د افراز په مرسته شیدي په کې جوړیږي او د همدغه لاري یوه مورخپل ماشوم تغذیه کوي.

کله په دغه غړو کې مختلفې ناروغي د ځوانی او یا زړبوډي په ژوند کې پیدا کېږي چې دیو انتانی ناروغي څخه نیولي ترد تي خبیث او سلیم تومورونو پوري چې دیو خور یا مورژوندتبا ه کوي منع ته راځي د دي له لپاره چې نوموړي ناروغي په خپل وخت سره تشخیص او درملنه یې وشي نو لارمه گڼل کېږي یو تعداد ضروري کړني ترسره شي چې عبارت د .

### ۱-۳ د تي نورماله رادیولوژیکي بڼه

د تي دنني رادیولوژیکي بڼه د وریځو په شان دیو غیر متجانس کثافت څخه عبارت ده چې د منظم نسج د شبکوي رشتو په څیر ښکاري .

د سيني د جدار او تي تر منځ او همدارنگه د تي د جدار او تي تر منځ روښانه شفاف شحمي خطونه لیدل کېږي .

تي په یو شخص کې د عمر په مختلفو وختو کې مختلفې بڼې یا منظرې ښکاره کوي .

مموگرافي **Mammography**: دیرو تحقیقاتو، څیړنو او تحلیلونو څخه جوته شوي چې

هرڅومره ژر د تي سرطان تشخیص او وپیژندل شي په همغه اندازه یې د تخریب، وقایه او د مړیني

کچه کمیږي، د تیونو د سرطان دکره تشخیص لپاره ډیرله ارزښت نه ډکه ازموینه عبارت د

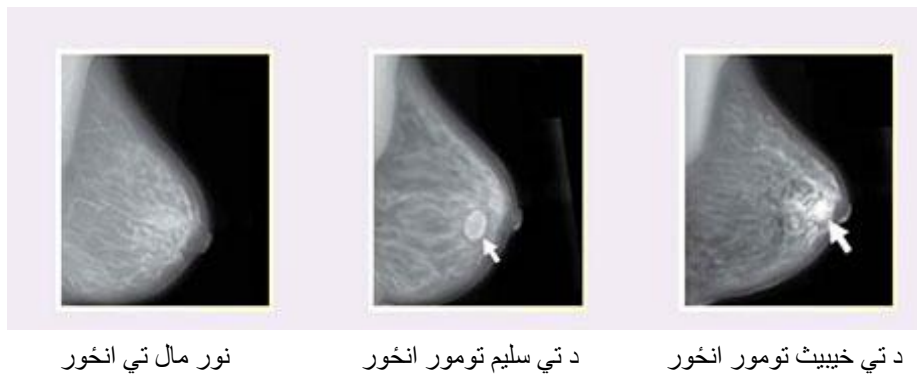مموگرافي څخه ده یاني د تي د سرطان د پېژندنې لپاره نوري ازمویني لکه MRI, CT او

سنتگرافي التراسونډ هم ترسره کېږي خو رادیولوژیک مموگرافي یوازینی کړنه ده چې په تیونو کې

هغه کارسینوما چې هیڅ ډول کلینکی اعراض او نښي یې په ناروغ کې نه لیدل کېږي او ډیر په پټ

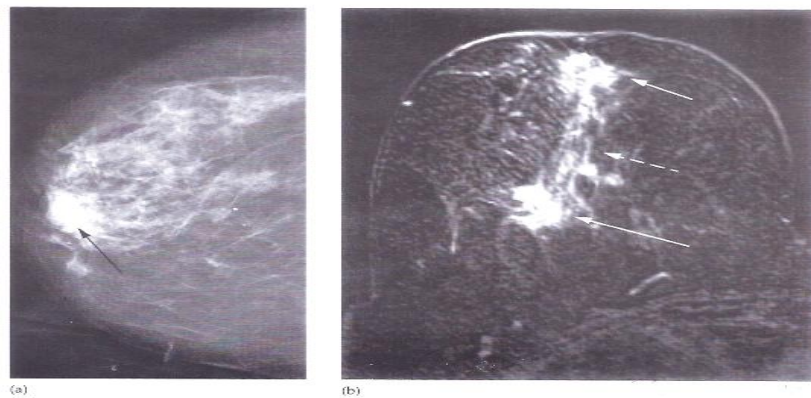
ډول وی هم څرگند وي او کوچنی کوچنی سپیني یا کثیفی ټوټې ډیر واره کلسیفیکېشنونه Micro

Calcification د لیدلو وړ گرځوي چې د تي د قنات یوازیني سرطانی علامه گڼل کېږي . (1-1) شکل



(۱-۱) شکل په دی انځورونو کی دروغ تی، سلیم تومور لرونکی تی او خبیث تومور لرونکی تی ښکاری ماخذ ۱۳

التراسونډ، MRI, CT Scan هغه وخت چې په تی کی یوه غوټه جس شی او یا د مموگرافي پواسطه معلومه شوي وي ارزونه کوي د مموگرافي د سکرین فلم حساسیت 85-90% وی مگر بیا هم د ډیرو ناروغيو په شته والي کې چې ایا تومور سلیم دی او که خبیث نیمگري گنل کېږي سکرین فلم مموگرافي درخوه انساجو یوه ځانگړي رادیوگرافي ده چې د تیونو د مختلفو برخو په ښکاره کولو او د پتالوژیک برخو په تشخیص کولو کې مرسته کوي په کال 1913 کې یو جرمني جراح د رومبي ځل لپاره د تیونو د رخوه انساجو رادیوگرافي اجرا کړه همدارنگه په کال 1930 کې Stafford warren چې یو رادیولوجیست وو په یو ژوندی کس کې د تي مموگرافي واخستله کال 1960 Gerhson Cohen د تي رادیولوژی د اناتومو پتالوژی سره پرتله کړه. (2-1 شکل)



په تی کلسیفیکیشن په سپین رنگ ښکاری چې په تیر نښه شوی (2-1 شکل)، (ماخذ ۸: ۱۲۷)

Gros په همدې کال 1960 کې داماتوالي یو تیوب د کامپریشن (فشاری) په تخنیک د طب نړۍ ته راوپیژنده چې په پای کې په همدې کال Dalurate او Bens د مموگرافي لپاره د اماتوالي تیوب جوړ کړ .


د لاندې رادیوگرافيک تخنیکونو څخه په مموگرافي کې کار اخیستل کېږي.

### ۱-۴ الکترون مموگرافي Electron Mammography

په دغه تخنیک کې د کم دوز وړانګې او دیکتر سیستم چې د فوتونو د کمپلکس د اغیزي لاندې چې د ګاز لرونکی قطی څخه تیرېږي مموگرافي ترسره کووڅرنګه چې سستم ډیر بیچلي دي نودمنلو وړ ونه ګرځیده.

### ۱-۵ څیرو مموگرافي Xero Mammography

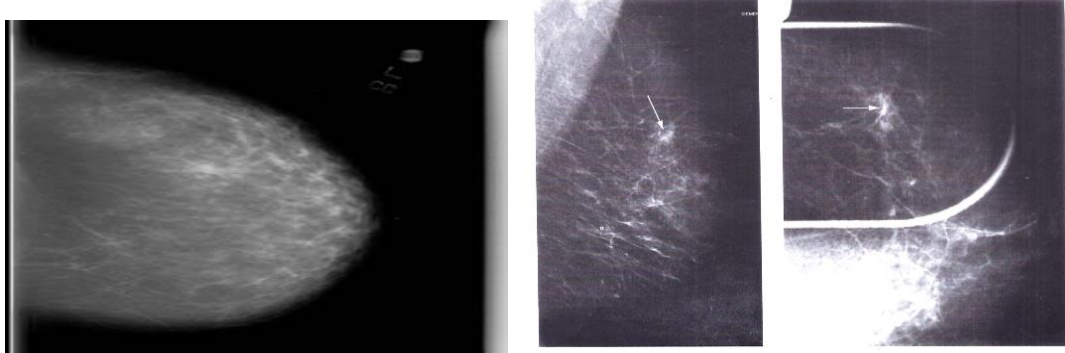
دا یو داسی تخنیک دی چې د سکرین فلم تخنیک په ځای یو عادی تصویر د المونیم په یوه صفحه چې الکترونونو پواسطه چارج او د سیلینوم پواسطه پوښ شوي ښکاره کېږي او وروسته په یو مخصوص کاغذ او یا عادی کاغذ باندې چاپېږي پدی تخنیک کې یو بشپړ (Sharp) تصویر ولی په خفیف کانترست سره لیدل کېږي پدی ډول مموگرافي کې هم د یو خفیف او کمی وړانګې څخه کار اخلي چې په پخوا وختونو کې ډیر ګټور وو مګر اوس د سکرین فلم مموگرافي او هم دیجیتیل مموگرافي په رامنځته کېدو سره ترې کار نه اخلي. (3-1 شکل)



(1-3) څیرو مموگرافي کې د تی نورمال انځورونه (ماخذ 13)

## ۶-۱ سکرین فلم مموگرافي Screen film Mammography

د تیونو دغه ډول رادیوگرافي د هغه فلم پواسطه چې په کست کې ځای په ځای شوي او هغه تقویه لرونکو (Intensifying Screen) صفحو پواسطه چې په دستگاه کې لږول شوي وي تصویر اخیستل کېږي کړنلاره یی د عادی ساده رادیوگرافي پشان وی مگر توپیر یې پدی کې دی چې تیت کېلو واپت (20-38kv) مگر په لوړ ملی امپیر 80-100MA باندي ترسره کېږي .



( 4-1 شکل) د سکرین فلم مموگرافي انځور (ماخذ 8) م- ۱۲۸

پدی تخنیک کې ډیر کوچنی جوړښتونه چې تر 150 مایکرون غټوالي ولري لیدل کېږي خو په ډیر کم دوز چې تردری یا پنځه چنده د ځیرو مموگرافي دوز څخه کم دی یوازینی مشکل دا دی چې نوموړی مخصوصه دستگاه ډیره قیمتته ده او اخیستل یې گران دی . (4-1 شکل)

## ۶-۱ د مموگرافي استنباطات

۱. د ټولو هغه ښځو سکرین کول چې بی اعراضو وی او عمر یې 50 کالو یا د هغه څخه لوړ وی.
۲. د ټولو هغه ښځو سکرین کول چې بی اعراضو وی او سن یې د 35 کالو او یا دهغو څخه لوړ وی خو د تی د کار سینوما کورنی تاریخچه ولري او د تیرشوي جراحی عملیاتو غیر نورمال هستولوژیکی او یا د هایپرپلازیا نښی په قناتو کی وی (۳ : ۴۸۰)



۳. ټولو هغو بنځو کې چې 35 کاله او یا زیات عمر ولري خو په تیونو کې یې راوتلي برخه Hump او د لمفاوی عقداتولویوالي او یا نور غیر نورمال نښې ورسره وی.

۴. د تي هغه برخه چې د Resection څخه پاتې وی دهغه سکرین کول.

۵. د هغو بنځو سکرین کول چې په تي کې یې یوه غوټه یا راوتلي برخه وروسته د عملیات او مموگرافي څخه موجوده وی.

۲. دنارینه وو په تیونو کې د راوتلي برخي شته والي.

مموگرافي 50-95% پوري د تی د غوټو په تشخیص کې حساسه ازموینه ده خو د التراسونډ او MRI په نسبت یې ارزښت او حساسیت کم دی. مگر د بایوپسي د اخستلو لپاره یو غوره لارښود شمیرل کېږي .

یوه ښه مموگرافي باید ښه Resolution خاونده او ښه Resolution باید ښه Contrast ولري چې د هغه پواسطه 0.5 ملی متر واړه ساختمانونه تشخیص شي .

نو د غوره او ډیري ښي مموگرافي لپاره لنډ اکسپوز وړې نقطی انود د تي ښه اپرات او کمپریشن او داسی د اماتوالی دستگاه ته چې ولتاژ یې کم او ملي امپیریې لوړوي اړتیا ده مثلاً م-۱۴۵۳، ۹

۱. د 25-28 کپلو وات برق چې د 28-30Kv گرید سره وی

۲. لوړ ملی امپیر 90MA

۳. وخت 2sec

۴. فاصله فوکس 50-65cm

۵. د تی کمپریشن استعمال.

۶. ځانگړي کست چې تقویه کوونکی پردی ولری سره د مخصوص فلم.

په لاندې وضعیتونو مموگرافي ترسره کوو.

۱. پروجکشن Cranio caudal. P

۲. medio lateral projection

۳. lateral projection

۴. د cone په ذریعه د کمپریشن منظره (Cone) د تي اینسودل په ځانگړي پياله کې

۵. Tongential مماسي منظره

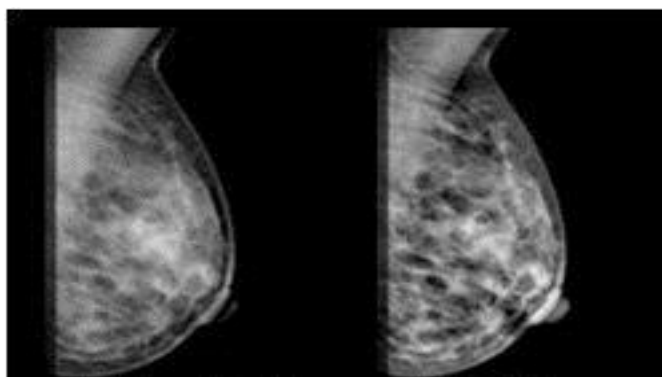
۶. کوچنی spot منظری یا Magnification پدی ټولو کې رومبني دوه معمول او

پاتي نور يې د اړتيا په وخت ترسره کېږي. م ۴۷۹-۷

### ۸-۱ دیجیتال مموگرافي Digital Mammography

د تازه تکنالوژی په پرمختگ سره اوس سکرین فلم مموگرافي په دیجیتال مموگرافي

اوبنتي ده.



(شکل 1-5) (ماخذ 13) دیجیتال مموگرافي اوسکرین فلم مموگرافي انځورونه

دیجیتل مموگرافي د کوچنی برخي (small field) د تصویر اخستنی په ځای اوس په full

field یا پراخه ساحي په تصویر اخستنی ته پرمختک کړي. دا کړنه په بشپړه توګه د سکرین

مموگرافي پشان مگر پدی کي د مخصوص کست او مخصوص فلم پرځای پرته د فلم څخه د

دیجیتل سکرین څخه کار اخستل شوي کله چې تصویر د دیجیتال سکرین پرمخ تثبیت شو د یو

مخصوص ماشین په ذریعه د مانیتور مخ ته راوړل کېږي او وروسته چې جوړ او منظم شي د فلم

پرمخ چاپېږي. (شکل 1-5)

دغه دستگاه د معمول مموگرافي په اندازه وړانګي ټډیو ته ورکوي خو کېدای شي چې د

یکتر تکنالوژی په منځ ته راتلو سره د اوز نور هم کم کړل شي نوموړی ماشینونه په دننه کی د

کمپیوتر لرونکی دی چې تصویر د کنترول څپرني تجزیې او بیا د سکویې شکل د مانیتور

پرمخ او یا فلم او یا کاغذ پرمخ د مطالعی لپاره چاپو (۹: ۱۴۵۷)

## ۹-۱ د دیجیتال مموگرافي گټې

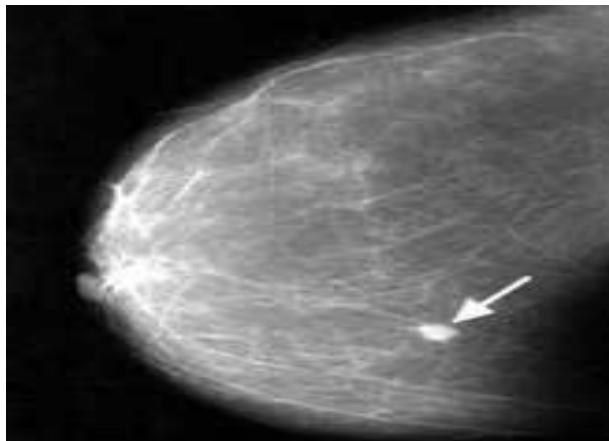- a) دیجیتال مموگرافي کې نسبت سکرین فلم مموگرافي ته 5-10 دقيقې کم وخت کې ترسره کېږي .
- b) ډرلپسي فلمونو spot film په اخستلو سره د بایوپسي کړنلاره سمه په نښه کوي.
- c) د ډیرنډه ریزولیشن په درلودلو سره د تی د راټول شوي نسج څخه غوره خیال جوړول د تی د سرطان په تشخیص کې زیاته مرسته کوي.
- d) دیجیتال مموگرافي کولاي شي چې د اضافی تخنیکو په کارولو سره د تصویر تشخیص وړتیا نوره هم ښه کړي.
- e) کمپیوترايز مموگرافي کولاي شو چې په ارشيف کې وساتو او بیا د اړتیا په وخت کې بیا فوتوکاپي واخلو او یا داچې دغه معلومات online اونورو ليري طبي مرکزونو ته واستوو.

## ۱۰-۱ د دیجیتال مموگرافي نیمکرتياوي

تر هغه وخته پوري چې دیجیتال مموگرافي دغوره او ښه Resolution لپاره بنسټيزلياره پیداکوو نو د سکرین مموگرافي څخه کار اخلو ترڅو کوچنی ډيرواره تکلسات چې د تی د سرطان لمړي نښه ده ښکاره کړی کله کله راټول شوي او پیر انساج د تی ځیني ناروغي د خپل سیوری لاندې راولي چې د نژدې انساجو لخوا پري اچول شوي وي چې هغه هم د دیجیتال مموگرافي پواسطه تثبیت کېدای شي نو پدی صورت کې د تصویر اخیستنی دسبترکشن تخنیک او یا د دوه گونی انرژي څخه کار اخیستل کېږي (۳:۴۸۱)

## ۱-۱۱ د ناروغي بڼې شتون د کمپيوتر په مرسته

په تي کې د کوچنی توموري پيښو درښتني تشخيص او د هغو نتايجو د لوستلو په هکله د راديولوجست سره مرسته د نوو تخنيکو پواسطه لکه دپتالوژي تثبيت د کمپيوتر پواسطه Computer aided detection منځته راغلي د نوموړي تخنيک پواسطه کمپيوتر هغه شکمني برخي د پتالوژي د نظره په اتومات شکل په نښه کوي ترڅو د نظرڅخه پټ پاتی نشي او د راديولوجست د فلم په لوستلو کې ځير اوسي د ديډجيتل مموگرافي حساسوالي او رښتینوالي کې چې د کنسردشکل په اړوند پروگرام ترسره کېږي نور هم لوړ وي که څه هم چې پدی پروگرام کې کاذب مثبت پيښي زياتي دي خو د دی نیمگرتيا د اصلاح لپاره نوی تخنيک دوه ځلي لوستنه با Double reading وړاندیز کوي. (6-1 شکل)



دتی مموگرافي انځور کې چنگاښ لیدل کېږي چې په سپین تیر نښه شوی (6-1 شکل) (ماخذ 13)

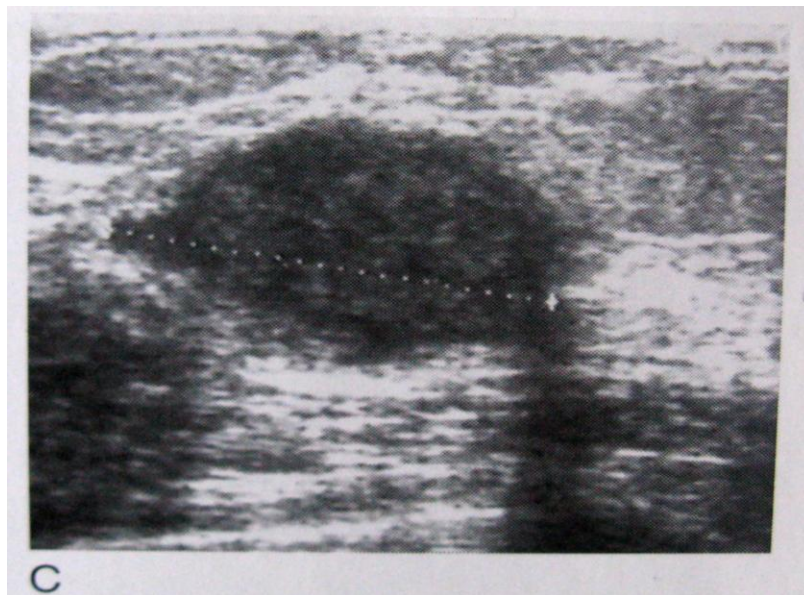
## ۱-۱۲ دسکریننگ مموگرافي پروگرام (Screening Mammography Program)

دسکریننگ مموگرافي پروگرام پدی معنی دی چې هغه ښځې چې د تی د سرطان نښي او علامي نلري په پرله پسې په ټولنیز ډول د ازموینو لاندې نیول کېږي او موخه یې د لمړي سرطان شته والي دي چې دا پروگرام په ټول هیواد کې ترسره کېږي په ځانگړي توگه په ځینو غربي هیوادونو کې (UK) او دا ددی لپاره ترسره کوي چې مخکې لدی کوم تومورال غوټه په تی کې د جس وړ وگرځی د کوچنی سرطان ناروغي ددرملنی لاندې ونیسی نو ددغه موخې لپاره دسکریننگ مموگرافي پروگرام په لاره اچول کېږي چې مخکې د نښودپیل او د کتلي جس څخه

یې مخه ونيول شي او دمړينو په كموالي كوم چې دتي د كانسره كبله منخته راځي يوه با ارزښته وسيله ده ډيرو تحقيقاتو بنودلي ده چې دغه سكريننگ مموگرافي پروگرام په هغه بنځو كې د مړيني اندازه 20-40% كمه كړي چې عمر يې د 50 كالو لوړ وو مگر په هغه بنځو كې چې عمر يې د 30-40 كلونو په شاوخوا كې وه د مړيني اندازي ټيټه شوي نه وه بله گټه يې داده چې د ثديي د سرطان د عملياتو د پلان ترتيب او پيشنهاد وړاندي كوي سره د دي بيا هم د 8-15% بنځې د سكرين مموگرافي پروگرام د اجرا لپاره حاضره شوي بايد وويل شي چې د كتلوي سكريننگ مموگرافي پروگرام پواسطه 97% پټ سرطان يابي نښو كانسرونه بنودل شوي وو (۹:۱۴۸۳)

### ۱-۱۳ د تي تلويزوني ازموينه Breast U/S examination

د التراسونډ د نوو او مډرنو دستگاؤ پواسطه كولاي شو د تيونو نورمال او غيرنورمال تصويرونه په لوړ كېفيت سره لاسته راوړو پدي ازموينه كې زياتره د Liner probe څخه چې 7.5Mhz فرېكونسي لرونكي وي كاراخلي سره لدې چې نور پروبونه چې مختلفي فرېكونسي لري 6-17Mhz هم لاس كې شته او كار ترې اخيستل كېږي چې د ډيرښه Resolution لرونكي دي. (6-1 شكل)



(6-1 شكل) دتي دالتراسونډ نارمل انځور(ماخذ9)م-۱۴۵۷

پدی ازمینه کې ناروغ د شا په تخته پروت او لږ مایل وضعیت اخلي او معاینې طرف لاس د خپل سرلاندي ږدي پدی حالت کې تي باید د مرکزڅخه په دایروي ډول scan شي. م-۱۴۵۵، ۹

### ۱-۱۴ دالتراسونډ استطببات Indication

التراسونډ د ازموینې بنسټیز رول پدی کې دی چې ا یاد تي غوټه جامده او یا سستك ده او هم د مموگرافي او کلینکي معلوماتو د تکمیل په خاطر ترسره کېږي همدارنگه هغه پتالوژیک حالت چې په M.R.I او تی مموگرافي ، Brest Radio nucleated screen کې لیدل کېږي د دویمي کړني یا پروسیجر په حیث استعمالیږي.

مموگرافي د دری گونو ازموینو (مموگرافي، التراسونډ او MRI) په ډله کې د اعراضو لرونکو ناروغتیاوو د ارزونې لپاره د ارزښت وړ ده .

په زیاته اندازه استطببات په لاندې ډول دي:

1- هغه میندو کې چې عمر یې د 35 کالو لوړ او خپل تي کې راوتلي (hump) یا غوټه لري.

2- هغه غوټه یا برامده گي (hump) چې د حاملگی او د شیدو ورکولو په موده کې د پرمختگ وړ

وی .

3- په مموگرافي کې د شته ناروغي ارزونه:

4- د هغه ناروغي ارزول چې هغه په MRI او سنتگرافي کې څرگند شوي وي.

5- د کلینک د نظره د کتلي شته والي چې په مموگرافي کې څرگند نه وی .

6- راوتلي حالت یا دلمفاوی عقدی لویوالي په نارینه و کې

7- که چېرې په تي کې راوتلي برخه شتون ولري نو دالتراسونډ ازمینه ډیر ارزښت لري دیوي

شکمني ناروغي کلینک نه شتون چې التراسونډ او MRI کې هم څرگند نه وی د تي خبشي ناروغي نه

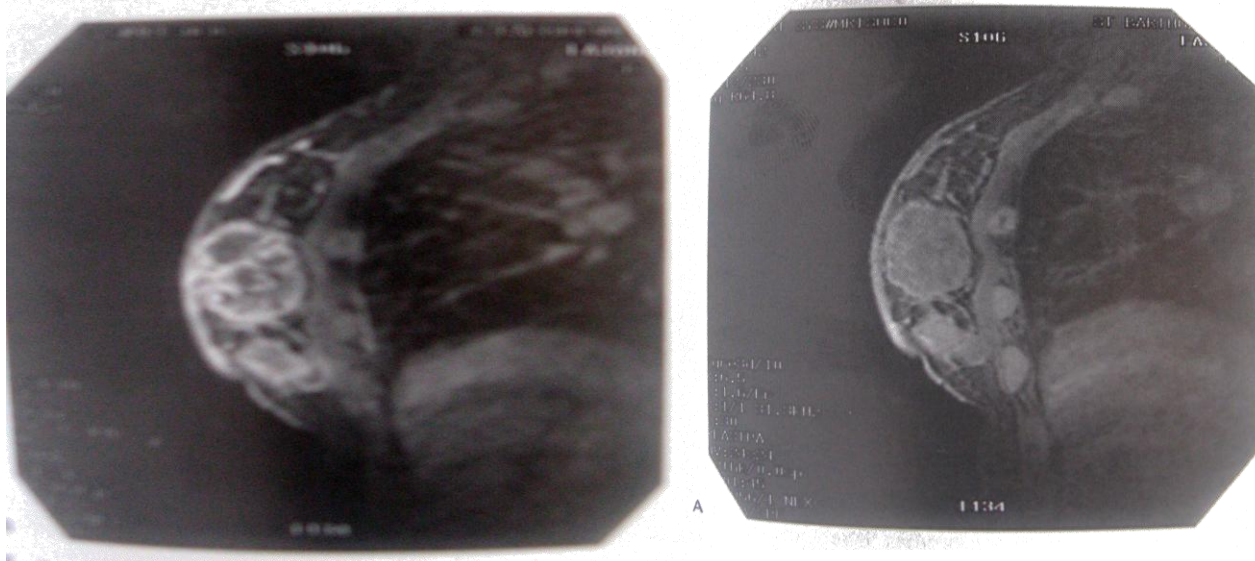
شتون والي حتمی دی التراسونډ د هماغه ناروغيو د ارزونې لپاره ډیر گټور دی کوم چې په مموگرافي

کې شتون ولري او که چېرې په مموگرافي کې ولیدل شي نو پت کانسرونه د مموگرافي او التراسونډ

پواسطه بڼه تشخیصیږي خاصتاً په هغو خلکو کې چې د کانسر د پېښیدو چانس پکې زیات وی .

## ۱-۱۵ د تي MRI ازمويڼه

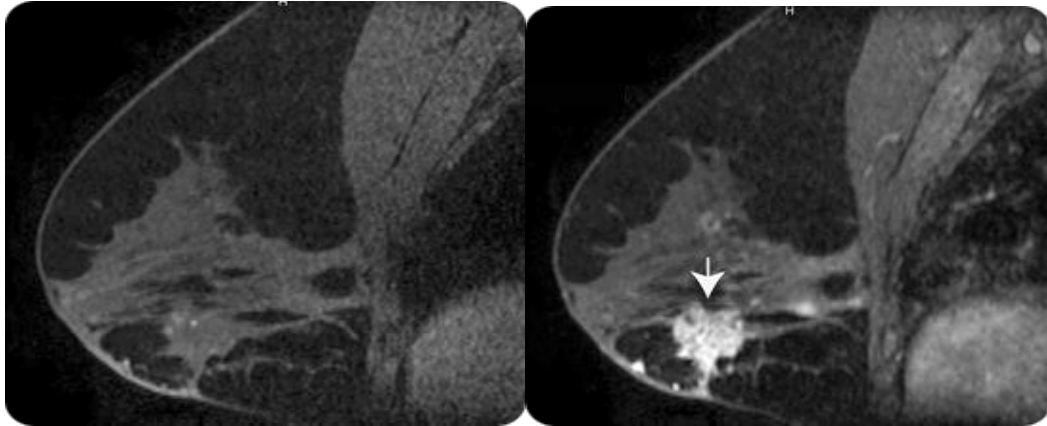
رومبنوخيرونو د اېنودلي ده چې MRI د تي دکانسرونو په تشخيص کې حساسه ازمويڼه ده وروستنی پراخه تحقيقاتو هم وښودله چې MRI د تي دناروغتياوو په تشخيص کې سترخاي لري د تکنالوژي په پرمختگ سره د عالي ريزولوشن لرونکی سطحی کویل چټک سکوينسونه اونرم ابزار د دی لامل گرځی چې د ناروغي رښتياني تحليل منځته راوړی د لوړ ريزویشن لپاره ديوملی متر او يا دهغه څخه کمه مقطع اخیستل (سطحی مخصوص کویلونه) په يو وخت د دواړو ثديو لپاره SNR او CNR ډير ضروری دی پدی ازمويڼه کې ناروغ د خيتی پرمخ (پرمخ) په دستگاه ځملي او تي په کویل پيالو کې د وړو نرم بالښتو پواسطه چې تيونه د خوځيدو اولرزيدو څخه وژغوري کېښودل کېږي او ازمويڼه اجرا کوو د دی لپاره چې د تي د روغ او ناروغ پرانشم کثافتونه دايکوي چرخه لرونکی دنني سينکوينسونو پواسطه Spin echo په ستاندرد شکل کېښته وی نو وروسته دکانترست څخه د GRE سينکوينسونو اجرا ضروری ده (7-1 شکل) م ۴۸۵-۳



(7-1 شکل) د تي دنارمل ام اراي انځور (ماخذ 9) م 1477

0,1 0,2mmol/kg گيدولينم کانترست مواد 20ml دنارمل سالين سره گډ او تطبيق يې په تي کې پدي تازه گي يوځل بيا د تي دکانسرد تشخيص اهميت په MRI کې لاريات کړی چې

د christian kuhi لخوا په (2007) کال کی تطبیق شول چې دکانسر تشخیص د هغه درجه بندی دکانسر دبایپری پیننه او لمړني کانسر پری پیژندل کېږي (8-1 شکل) MRI په هغه تیونو کې چې ډیری غټي او پیري وی چې مموگرافي پکی استطباب نه لري ترسره کېږي . م-۱۴۷۶ ، ۹



(8-1 شکل) (ماخذ ۹) م-۱۴۷۷

وروسته دکاترست موادو څخه د تي ام اري کی توموري کتله، مخکې دکاترست څخه د تي ام اري کی

کتله



## دتي پتالوژي

### Pathology of the breast

دتي انتانات Breast infection

دتي تومورونه Breast neoplasms

۱-۱۶ دتي انتانات Breast infection

دتي مکروبي ناروغي ډيري زياتي په هغه بنځوکې پيدا کېږي چې د شيدوور کولوپه موده (lactation) کې وي دتي د التهاب پوره پوره نښي او علامي پکې موجودي وي لکه

1. پرسوب

2. سوروالي

3. گرموالي

4. ډير درد

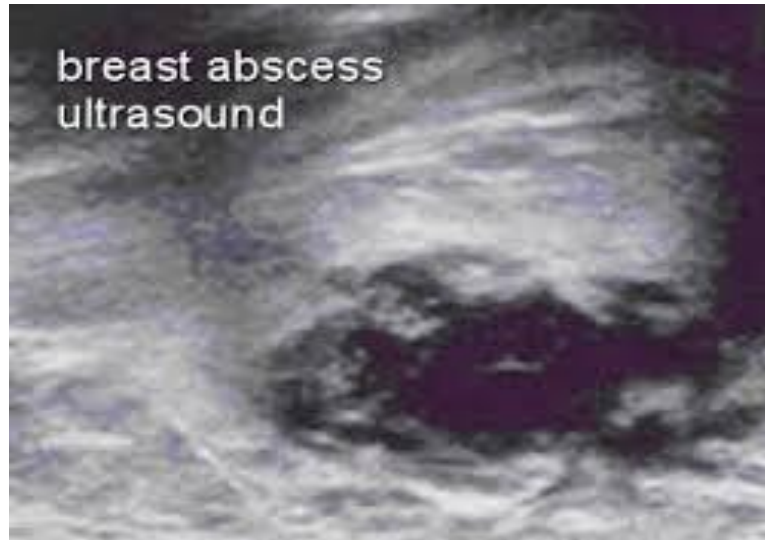
5. دتي څخه د زوو راتلل

6. تبه

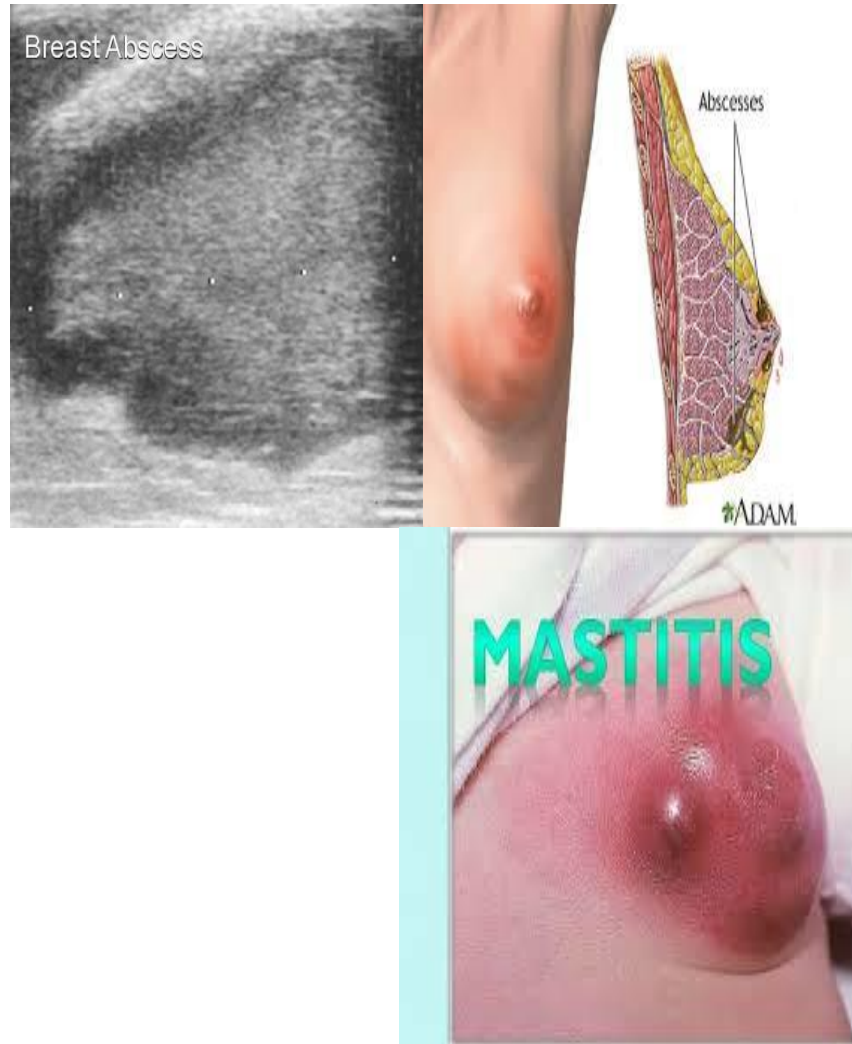
7. لږزه

8. د اشتها خرابوالي

دناروغي لاميلونه: دتي مکروبي ناروغي دمختليفو بکتریاوو دکبله منځ ته راځي مگر ستافلوکوک اوريوس بکتریا اوپه ستوني کې موجود بکتریا په کې ډير رول لري. مکروب دتي په غورښه برخه کې ځاي نسي اوپه فعاليت پيل کوي او کله کله دورويا غټوخنځو Abscess د جوړيدو لامل گرځي (9-1 شکل)



(1-9 شكل) دتي دخنخي التراسونڊ انخور (ماخذ 13)

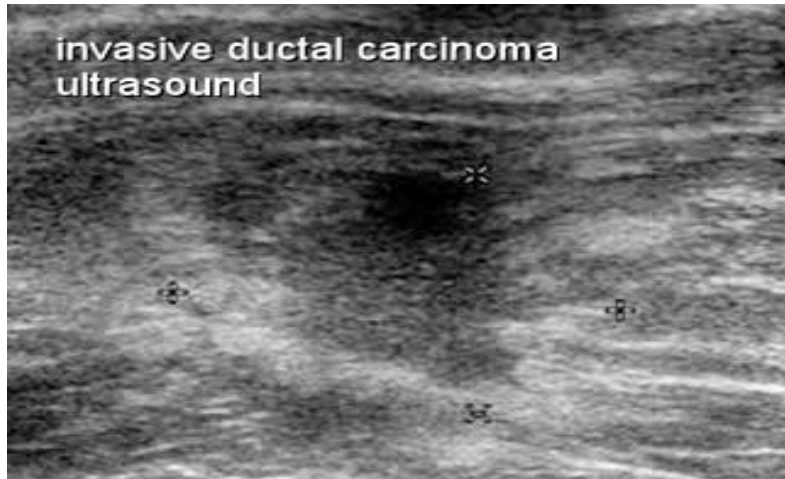


(1-10 شكل) دتي دالتهاب دعلامو انخور (ماخذ 13) (1-11 شكل) دتي دالتهاب دعلامو انخور

## دتي نومورونه

### ۱-۱۹ د تي خبيث نومورونه Malagnint tumor of the breast :

دا نومورونه په تي کې په مختليفو بڼو لکه گرد ، بيضوي، د ستوري په شان نودولونه منع ته راوړي او په ارتشاحي حالت کې تي غير منظمه منظره غوره کوي په نقطوي ډول کلسيفيکېشن په تي کې ډير مهم دي چې د زيرومموگرافي په واسطه بڼه تشخيصيږي د تي پوستکې د پرسوب او پنديدو د کبله د پوستکې لاندي برخي چې روښانه خيال يې درلوده شفاف نه ښکاري. (1-12 شکل) د ناروغي په پرمختللي حالت کې د تي پوستکې او حليمه دواړه غونجيريږي



(1-12 شکل) (ماخذ 13) انوسيف قناتي چنگاښ انځور په التراسونډ کې

### ۱-۲۰ دتي سرطان ډولونه (Type of breast carcinoma)

دتي سرطان په لاندي څو ډولو ويشل شويم- ۱۴۶۴ ، ۹

- 1) Ductal carcinoma
- 2) Invasive carcinoma
- 3) Metastatic carcinoma
- 4) Infilamatory carcinoma

## ۱-۲۱ دتي دسرطان لمړني نښې:

1) کلسيفيکېشن calcification

- a. موقعیت: په کلسيفيکېشن اخته شوي برخه 1-2cm اندازه لري اوڅوځايه په تي کې ليدل کېږي يعنې ديو څخه په زياتو برخو کې کتل کېږي
- b. اندازه: دکلسيفيکېشن قطر 1-2mm څخه کوچني وي اودتومور خبيثوالي اوسليموالي دپروکې کلسيفيکېشن څخه دغټ کلسيفيکېشن په واسطه بڼه ارزيايي کېږي
- c. شکل shape دغه دکلسيفيکېشن ساحه يا کلسترچې په تي کې ليدل کېږي کله د V اوکله د Y په ډول اويا کله گرد، بيضوي يا شبکوي په شکل ښکاري م ۳۸۹-۳۸۸، ۱۲
- d. سرحد contour دکلسيفيکېشن جداريا حدود ډير غيري منظم وي.
- e. شمير Number اکثراً په زيات تعدادوي ( 15-20) شمير خو کېدای شي 4-5 داني اوسي.

2) کتله يا Mass زيات وخت دکليفيکېشن لرونکې وي همدارنگه خبيثي کتلي کثيف (dense) خيال ورکوي کېدای شي زياتي خبيثي کتلي موجود اوسي چې دلاندي خواصولرونکې وي .

Stellate a

Nudular b

Lobulated c

Well definated d

## ۱-۲۲ دوهمي يا ثاني نښې (Secondary sign of breast carcinoma) :

دا نښې په لاندي ډول ښکاري

1 دپوستکې پنډوالي Skin theckness

2 دپوستکې کشکېدل Skin retraction

3 دتي دڅوکې کشکېدل Nippal retraction

4 دغيري نورمالو لمفاوي غوټو موجوديت Lymphadenopaty

5 دوعايې شبکې زياتوالي Increase vascularization

6 دتي په قناتي برخو کې غيري متناظرپراخوالی Ductal area delitation

7 دساحي غوټه غوټه کېدل غيري منظم Nudularaty

### 1-22 ټي سليم تومورونه Bining breast tumor:

Adinoma او Fibroadenoma او Cystic غوټي د تي دسليمو تومورونو د ډلي څخه دي.

Fibroadenoma: ځنډي يې په بڼکاره اود فصيصي يو شاتته کثافت په درلودلو سره غوڅ

تشخيص ټاکل کېږي چې ورسته په کې غيري منظم کلسيفيکېشن منع ته راځي چې شاوخوا يې به

نسبي ډول د روڼ شپول درلودونکې وي م 393-394، 12

a - Fibroadenoma: دغدوي نسج څخه منشه اخلي چې په حقيقت کې غدوي Lobular

hyperplasia گڼل کېږي دغه تومور په هر عمر کې وي خو واقعات يې په 30 کلني عمر کې زيات

منع ته راځي تومور کېدای شي يو اويا څو دانې وي اوهم کېدای شي دواړه خوا Bilateral واقع شوي

وي دشکل دنظره بيضوي، دايروي او حبيبيوي ليدل کېږي

منظم اوتيز کنارونه لري چې Halo sign شکل لرونکې وي

ددي امکان شته چې سرحدونه يې نژدي Glandular tissue ته تجاوز وکړي

کېدای شي چې په فبروآدينوما کې يو يا څو ځايه کلسيفيکېشن صورت ونسي او بلاخره

Maxomatose ډيجينريشن په کې منع ته راشي خاصاً دمينيپوز په دوران کې.

b - Giant or juvenal fibroadenoma: په ځوانو بڼڅوکې دا ډول آدينوما په ډيري چټکې

سره وده کوي او لوييدوته ميلان لري.

همدارنگه توبولر آدينوما Tubular adenoma يونادر سليم تومور دي چې د اپيتل نسج څخه

راتوکېږي

c - Lactating adenoma: هغه بڼڅوکې چې ماشوم ته شيدي ورکوي دشيديوور کولو په وخت

اوپا مخکې دشيديو ورکولو ليدل کېږي او ممکن دهورمون دافراز پوري تړلي وي څه وخت چې

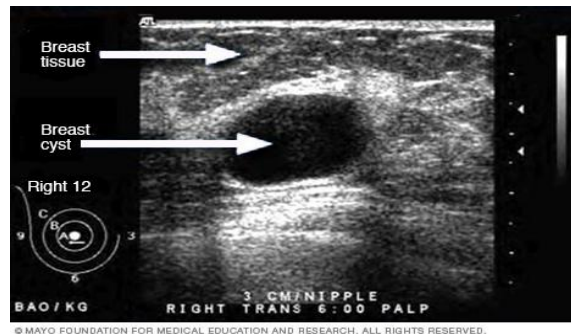دشيديوور کولو وخت ختم شي ددي امکان شته چې تومور جسامت هم بيرته وړوکې شي

d - Lipo fibroma (Hamartomase): د فبروزي او شحمي نسج لرونکې توموردي کېدای شي بعضي برخي کثيف او بعضي برخي راديولوسنت Radiolocent خيال ولري.

e - سيستیک غوټه Cystic mass:

دا کتلي کله يوه او کله خو وي چې په رانه گرد يا بيضوي بڼه يو متجانس کثافت او روښانه

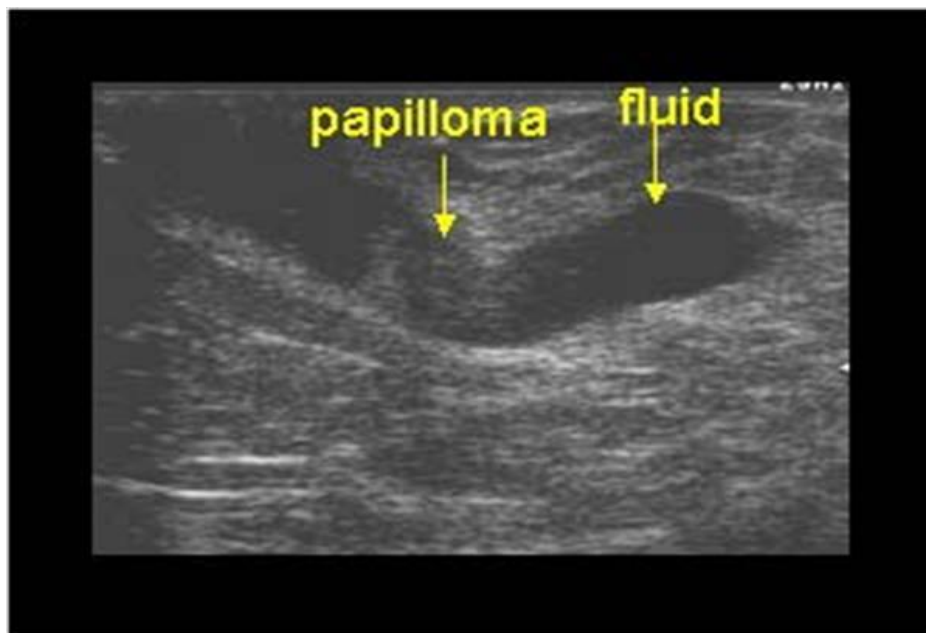
شپول لري (1-13 شکل)



(1-13 شکل) د تي سيستیک کتلي انځور (ماخذ 13)

## ۱-۲۴ Galactophore قناتونو تومورونه :

Epitheloma, Papiloma په Galactography کې د ډکېدو نقيصي (Lucence) په شکل ليدل کېږي چې په ځينو قناتونو کې تنگوالي (Stenosis) هم د دليدو وړ وي او کله هم په اساسي دوهمي قناتونو کې پراخوالي منځته راځي ( 1-14 شکل).



( 1-14 شکل دتی په قنات پپیلوما په تیر بنودل شوی. (ماخذ 13)

## ۱-۲۵ د تی تخریب (mammary dystrophy)

دغه حالتونه په هغه ښځو کې چې عمر یې زیات وي منځته راځي په تي کې گرد يا بیضوي نودولونوپه څیر کثافتونه په یوه او یا دواړو خواو کې کتل کېږي.

## ۱-۳۶ لنهیز:

څرنګه چې د ټی چنګاښ بدن دنورو برخو د چنګاښ په څیر یوه خطرناکه او وژونکی ناروغی ده او د پخوا په نسبت یی واقعات هم زیات دی د دی دپاره چې ددغه ناروغی او د ټی نوری مکروبي ناروغی چې دیوی مور، خور ژوند تهدیدوي د هغه صحیح اوبه وخت پیژندنه صورت ونسی نوموړته لارمه ده چې خپل ټول امکانات په کار راولو او وروسته د قطعی تشخیص څخه رامعلومه شی چې ایا ناروغی مکروبي ده او که د ټی چنګاښ دی او که چنګاښ دی د ټی لومړنۍ سرطانی غوټه ده او که میتاستازیک ده، کومه درجه کی قرارلری چې دا ټول د هغه کړنو او ازموینو د لارې سرته رسیږی لکه څرنګه چې ترې مخکې یادونه شوی عبارت د مموګرافي التراسونډ MRI, CT scan څخه پورتنی ازموینی یو په بل پسې دناروغی دپوره تاییده منظورکه لازم وګڼل شی باید اجراشی اوزمونډاصلی موخه داده چې دمیندو د ټی ناروغی په وخت پیژندنه، دپرمختګ جلوگیری اودمرګ میرکموالی راوستل دی.

## ۱-۳۷ پوښتی:

۱. کوم ډول مموګرافي د ټی د سرطان ناروغی په تشخیص کې ډېره ګټوره تمامېږي؟  
a. الکتران مموګرافي. b څیرو مموګرافي، c ډیجیتل مموګرافي
۲. پرمختللي د ټی د سرطان علامې کومې دي؟
۳. کوم راډیولوژي معاینات د ټی ناروغی د تشخیص لپاره کارول کېږي په ترتیب سره یې ولیکلئ؟  
۴. سکرینینګ مموګرافي پروګرام په هیواد کې څه ګټه لري؟  
۵. د ګلټیوفور قناتونو نومورونه په ګلکتیوګرافي کې څه ډول خیال ورکوي؟  
a تور، b سپین، c تور او سپین
۶. د ټی سلیم نومورونو نومونه واخلي؟



# دوهم څپرکې

## عصبي راديولوژي

### Neuroradiology

د سر ساده راديوگرافي

التراسونډ

CT Scan

MRI

Scienegraphy

Angiography

د وجود ټول فزيولوژيک فعاليتونه د عصبي سيستم په واسطه کنټرولېږي او د انسان د دغې سيستم په مرسته د ژوند ټولې بوختياوې ترسره کوي څرنگه چې يو لړ ناروغۍ شتون لري لکه: CVA, اسکېميا، د مغزو احتشا، (infarction) په دماغ کې وينه ټولېدنه، تومورونه، مکروبي ناروغۍ دي چې عصبي سيستم وظيفه کېدو کوي نو د داسې حالتو په منع ته راتلو سره بايد کوبنېن وشي چې ټول لازم امکانات په کار يوړل شي تر څو ناروغي په خپل وخت تشخيص او درملنه يې وکړي شي د دې هدف ته د رسيدو دپاره لاندې ازموينې د اجرا لاندې نيسو:

تعريف: هغه ټولي ازمويني کوم چې د سر او دماغ د ډول ډول ناروغيو د تشخيص او پېژندنې له

پاره د راديولوژي په څانگه کې تر اجرا لاندې نيول کېږي د عصبي راديولوژي په نوم ياديږي لکه

1. د سر ساده راديوگرافي (Simple skull X-ray)

2. التراسونډ (Ultrasound)

3. سي تي سکن (CT scan)

4. ام اري (MRI)

5. سنتگرافي (Scientography)

6. انجيوگرافي (Angiography)

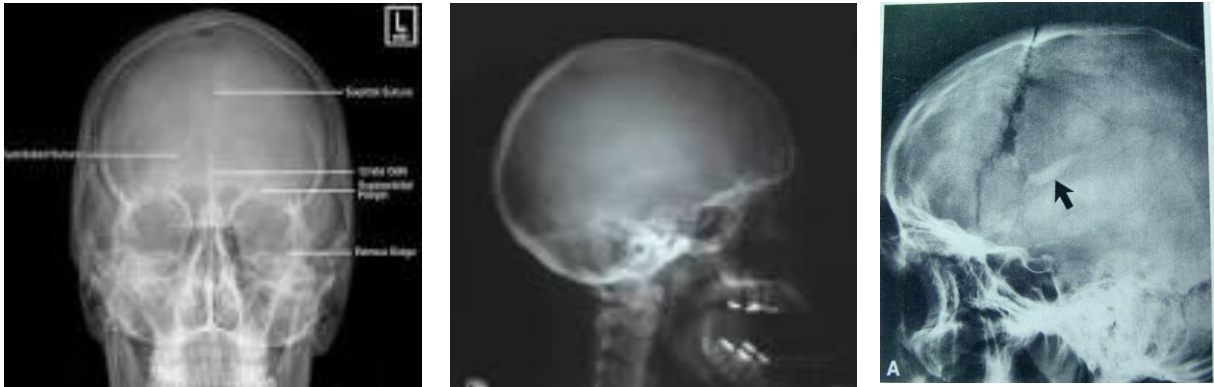اوس چې د عصبي راديولوژی په برخه کې په تیرو دوه لسيزو کې زیات پرمختګونه منځته راغلي او دغه پرمختګونه هغه وخت رامنځته شول چې یو انګلیسی عالم Godfrey Hounsfield په 1972 کال د لمړي ځل لپاره CT یعنی Computed Tomography کشف کړه او د عصبي راديولوژیک ازموینو ترسره کولو کې یو په زړه پوري او ګټور بدلون ولیدل شو وروسته د دی نورو تخنیکونو په منځته راتلو سره لکه Computerized Tomography هستوی طب ، ام، ار، ای (MRI) د عصبي راديولوژیکي ازموینو په سر ته رسولو کې مهمي ګټي لاس ته راوړي د ناروغيو په تشخیص اود درملني د وړ لارو په موندلو کې اجرا شوي یوشمیرکړني ددرملني په برخه کې لکه د پوستکې لاندي د کتیتر استعمالول چې Interventional Neuroradiology د عنوان لاندي ځای لري په چټکي سره پراختیا پیدا او ډیرو برخو کې د جراحی عملیاتو ځای ونیو. د نیورو راديولوژی ناروغيو د ماغ کوتلي او په زړه پوري تشخیص د CT، MRI او انجیوګرافي پواسطه ترسره کېږي سریره پردي هستوی طب یا Nuclear Medicine هم د پرمختګ په حالت کې دی کومي پخوانی طریقی چې د عصبي راديولوژی دناروغيو د تشخیص لپاره په کار اچول شوي دي لکه Pneumo encephalography او داسي نور اوس د منځه تللي دی دسر رادیوګرافي د پخوا په پرتله اوس لږه اخستل کېږي او د CT په منځته راتلو سره ددي رادیوګرافي څخه کارنه اخلي.

#### ۴-۴ دسرساده رادیوګرافي :

د CT او MRI په منځ ته راتلو سره دسرساده رادیوګرافي اخستل د ناروغيو د پیژندنې لپاره ډیره محدوده شوي مګر بیا هم په ځینو حالاتو کې د سراو دماغ د نارمل او غیر نارمل بدلونونو د پیژندلو لپاره په مستقیم او غیر مستقیم ډول د اجرا لاندي نیول کېږي. لکه نورمال calcification د دماغ په دننه کې لکه Choroid Plexus, Pinal body و همدارنګه پتالوژیک کلسفیکشنونه په یو لړاتاني ناروغيو د دماغ کې لکه Toxoplasmosis, cytomegali, cysticercosis او نور ځیني کلسفیکشنونه په تومورونو کې لکه Oligodendrogloma, Meningema, craniopharangeoma هم د سر دساده رادیوګرافي پواسطه کتل کېږي د سر د هډوکو Osteolytic ناروغيوته چې په یو لړ سلیمو او خبیثو

تومورونو او يا ميتاستازونو کې لکه (Eosinophilic, Epidermoid, Granuloma) منځ ته راځي هم د ساده راديوگرافي په اجرا سره پيژندل کېږي. (2-1, 2-2, 2-3 شکلونه).

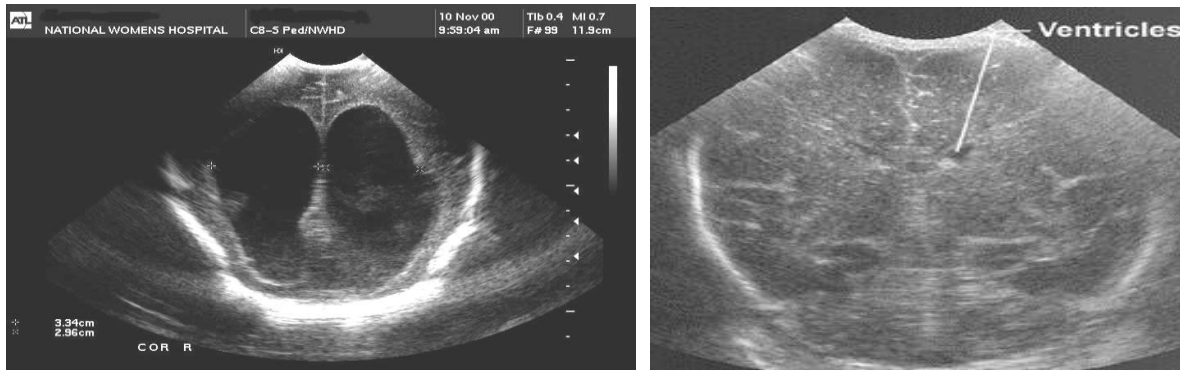
د سرد هډوکو خطي او فشاري ماتوالي compact fracture هم د همدې کليشو پواسطه تشخيصيږي او نوموړي کليشي چې د سر او دماغ د ناروغيو د تشخيص لپاره اخستل کېږي په دوه وضعيتونو خلفي قدامي اوبشپراړخيز ډول د مۍ ۱۶۲۹-۱۶۳۲، ۹،



دسر اړخيزه کليشه کې خطي ماتوالي، دسر اړخيزه کليشه، دسر خلفي قدامي کليشه (2-3 شکل) (ماخذ 9)،  
 م-۱۶۱۸ (2-2 شکل) (2-1 شکل)

### ۳-۲ دسر تلويزيوني ازموينه:

خرنکه چې په غټانو کې دسر تلويزيوني ازموينه ددې کبله چې غريزي موجي دسر د هډوکو څخه نه شي تيريدلای او امکان يې نشته مگر په نوي پيدا شوو ماشومانو او کوچنيانو کې چې عمر ونه يې 18-24 مياشتو پورې وي د قدامي او خلفي فاتينيلا د لاري دا معاينه ترسره کېږي. (2-4, 2-5 شکلونه)،  
 د دوه اړخيز التراسونډ پواسطه کولای شو د سرد دنتي جوړښتونو په هکله بشپړ معلومات لاس ته راوړو.



(2-4 شکل) د سرد نارمل التراسوند انځو (5-2 شکل) په التراسوند کې د هايډروسيفالوس انځور (ماخذ 13)، څرنگه چې نوموړي ازمويڼه بي خطر ارزانه او په چټکې سره هر ځاي کې اجرا کېږي او ايونايډ کونکې اغيزي نلري نو د دې کبله يې غوره والي د ځان کېږي. که د اولتراسونډ څخه پوره معلومات حاصل نه شي نو د نورو تخنيکونو لکه CT scan او MRI څخه کار اخلو.

#### ۴-۲ د کوچنيانو د سر په ناروغيو کې د اولتراسونډ استنباطات:

- 1- د ولادي انامليوشتون لکه کېستونه او هايډروسيفالوس.
- 2- د دماغ په دننه کې وينه بهيدنه.
- 3- د هغه انسيفالوپټي پيژندنه کوم چې د اوکسيجن او يا د وينې د کموالي له کبله منځ ته راځي.
- 4- دماغي انتانات.

د شک پرته د اولتراسونډو پرتيا د ځينو ناروغيو لکه Subdural hematoma او د Extra axial برخي د مايعاتو توليدنه، تومورونه او ځيني ولادي اناملي په اړه لږه ده. په ماشومانو کې بايد تلویزيوني معاینات په مناسب وخت (وروسته د تغذيې او يا د خوب پوخت) ترسره شي.

د ټول دماغ د معایني لپاره د 3.5-7 MHz پروب څخه کار اخستل کېږي مگر د سطحې برخو د معایني لپاره د 7-11 MHz پروب څخه کار اخلو ازمويڼه د قدامي فانتينيل دلازي پيل او په بيلابيلو وضعيتو (Coronal) او (Sagittal) مقطع اخستل کېږي او هم کېدای شي د خلفي فانتينيل څخه مقطع واخلو چې د دې لاري د دماغ ساقه-مخيخ او عنكبوتيه برخي لاندې سيسترنې بڼه کتنه کولای شو ځکه چې د قدامي فانتينيل د لاري بڼه نه ليدل کېږي. که چېرې د ډيري کمې وينې توليدنه په بطيناتونو کې منځ ته راغلي وي هم د خلفي فانتينيل د لاري په اساني تشخيصېږي.

د Doplar ultrasound پواسطه د دغه کرکې دلازي د دماغ دنني رگونه تر کتنې لاندې نيول کېږي او بڼه نتيجي تري پلاس راتلاي شي چې غوره استنباط يې په لاندني پيښو کې ليدل کېږي.

1- د شراينو او وريدونو ولادي اناملی.

Hemangioma - 2

3- د گالني وريد سؤشكل.

### ۲-۵ د دماغي اوعيو اولتراسونډ:

د سر د باندي ثباتي شريان مطالعه د ډاپلر اولتراسونډ پواسطه اجرا کېده مگر اوس د سر په دننه کې د ثباتي شريان د ناروغيو د پېژندنې لپاره هم د ډاپلر اولتراسونډ څخه کار اخستل کېږي. دوه اړخيز ډاپلر اولتراسونډ پواسطه کولي شو د شريان نبضان-د شريان جدار او دلومن حالت-اتروما- ترومبوز او تنگوالي ووينو.

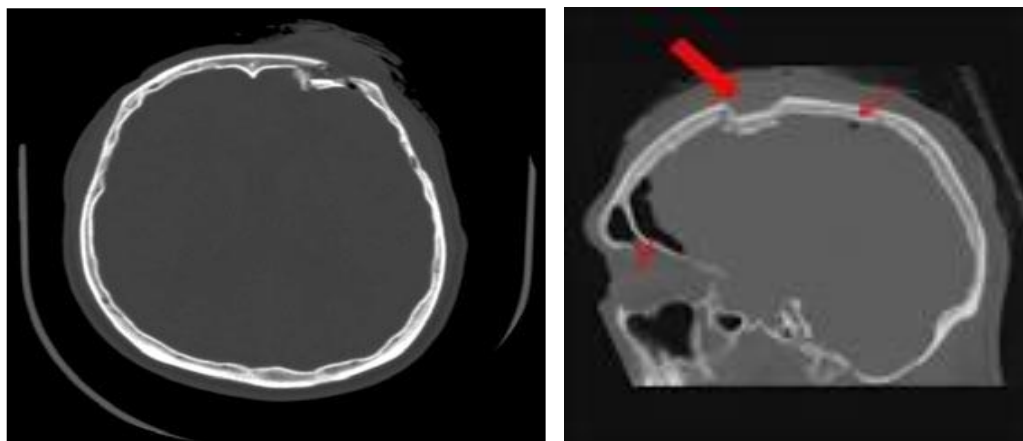
### ۲-۶ کمپوټد توموگرافي (CT scan):

کله چې CT د لمړي ځل لپاره په 1972 کال کې د اپريل په مياشت په کار واخلول شوه نو پدغه وخت کې د سر او دماغ څخه دوه مقطع په محوري پلان په ۴ دقيقو کې پدي ترتيب واخستل شوي چې دناروغ دسر شاه وخوا د اوبو يو کڅوړه ايښودل کېده ترڅو چې د کمپيوتر پواسطه مختلف Density ياکثافتو څرگند ډول وښودل شي خون ورځ چې د Spirel شکل CT ماشين څخه کار اخستل کېږي د سر او دماغ پرلپسي عکسونه دهري برخي څخه دڅو ثانيو په موده کې اخلي او ددی قدرت لري چې دري اړخيزي کليشي ديوي برخي څخه واخللي همدارنگه په Angiography کې د ځانگړي کاتترست موادو څخه چې په دننه د وريد کې زرق کېږي.

( 2-7, 2-6 شکلونه)

د CT ماشين پواسطه يوبل د پرمختگ گام بلل کېږي د فزيک بنسټونه د CT په تخنيک کې بدلون نه کوي يعنې د x وړانگي جذبيدل او د جذب شوي وړانگي اندازه د انساجو او د اندازي ټاکل د اتومي نمبر په توپير سره منع ته راځي د MRI په منع ته راتلو سره بيا هم لدي کبله CT خپل ارزښت ساتلي دي چې ازموينو ته يې لاس رسي اسان او په ډير کم وخت کې ترسره کېږي په ځانگړي توگه CT په هغه ناروغانو کې چه دماغ يې ټکر ( Truma ) ليدلي وي

اغیزمن تشخیص ورکوي او یا په هغه ناروغانو کې چې نیورو لوژیک پرمختللي او بیړني اعراض او نښې یې ورکړي وي رښتني ازموینه ده



(2-7-2-6 شکلونه) په سرکی فشاری کسر په محوری او سجیتل سی تی کلیشوکی (ماخذ 13)

## ۲-۶ ام ار ای (M.R.I) :Magnetic Resonance Imaging

غالباً د دوه لسيزو را پدې خوا د نیورو رادیولوژی ازموینو لپاره د دی ډول معاینې څخه کار اخیستل کېږي او د دماغ د سپینې مادې د ناروغیو په تشخیص کې نسبت CT ته ډیره مرسته کوي هغه ناروغي چې د سر په خلفی حفره (Posterior Foss) او یا د دماغ په قاعده کې وي د MRI پواسطه کوټلي معلومات لاسته راځي باید په یاد ولرو چې MRI یو وظیفوی او ساختمانی تخنیک دی او گټه یې پدې کی ده چې پرته د کوم دننه وریدی کاترست د زرق څخه د نسج عالی او اصلي کثافتونه رابښي او اناتومیک جزئیات د نسج په Mutiplaner بڼه ښودلی شي.

## ۲-۸ هستوی طب یا (scientegrphy):

هستوی طب هغه تخنیک دی چې د Isotope څخه په گټي اخستني د یوي برخی لمړني وظیفوی بڼه ښکاره کوي او هیڅکله د CT او MRI ځای نشی نیولي خو د هستوی طب ارزښت د CT او MRI په پرتله دهغي برخی په اړوند چې د کتني لاندې ده توپیر مومي

Single Photon Emission Computed Tomography (SPECT) ازموینه د گاما کمری

پواسطه ترسره کېږي هغه مواد چې پدی ازموینه کې استعمالیږي د Radio Pharmaceutical په نوم یې یادوي چې د Lipophilic وصف لري او د همدی کبله دماغ د نورمال جریان د مانعی

خځه تيريرپړې اوهم په دماغي نسج کې بهرني اودنني دويني جريان کتل کېدای شي په همدي شان د ويني د کم جريان Hypoperfusion اودويني زيات جريان Hyper Perfusion په اړوند پوره معلومات ورکوي د کلنيکي له نظره SPECT ازموينه د ميرگي (Epilepsy) اواسکميک پيښوپه اړوند گټور تماميرپي

## ۴-۹ انجيوگرافي (Angiography):

دمغزو محوري، اړخيزه مقطعي انجيوگرافي:

د کال 1927 راپديخوا کله چې د اول ځل لپاره دعصبي جراح پواسطه په مستقيم ډول په ثباتي (Carotid) شريان کې زرق (Punctur) ترسره شو تر نن ورځې پوري د انجيوگرافي په بنسټونو کې کوم خاص بدلون ندي راغلي اوس د فحذی شريان د لاري د خاصو کثيفه موادو په زرق سره نوموړی ازموينه ترسره شوي چې عسکونه په الکترونيکي او ډيجيتل بڼه داماتوالي د فلم پرمخ تثبيت شي. انجيوگرافي اکثره وخت که اړتيا وليدل شي د C.T او M.R.I څخه وروسته اخستل کېږي انجيوگرافي د دماغي خونريزي لپاره چې په Sub arachnoid برخه کې منځته راځي او ياد شرياني وريدي انوماليو په پيژندنې کې مخکې د جراحي عملي او يا مداخلوي پروسيجر څخه اخستل کېږي د توموري کتلو Vascularization د ارزيايي په موخه مخکې د عمليات څخه اجرا او بڼه او گټور معلومات تري لاسته راځي

## ۴-۱۰ لنډيز:

د مغزو او د سرد هډوکو د ناروغيو د منځ ته راتلو لاملونه ډير زيات دي لکه د سر او مغزو پخ ترضيضات، تيز ترضيضات چې په دې کې د سرد هډوکو د ماتوالي نه نيولی ترد مغزو د ټکيدو، د دورا پردی لاندی او د پاسه ويني بهيدنی د دماغ په داخل کې تازه وینه بهيدنه، دماغي اسکيما Strok او همدارنگه د مغزو اتتانی ناروغي لکه دماغي خنځی، ميننجيتس، سيريبلايتس Cerebilitis د مغزو سليم او خبيث تومورونه چې په نتيجه کې تری دماغي احتلال، عصبی اعراض او علايم دشعور ضياع، Coma اود بدن دمختليفو برخو فلج لامل جوړېږي نوارينه ده چې په عاجله توگه دناروغيو دپوره تشخيص له پاره د سردساده راديوگرافي څخه نيولی





دریم څپرکې

عصبي راديولوژي

Neuroradiology

دمغزو درگونو ټکر Cerebro vascular accident:

۳-۳ دسر ضربه (ترضيض) Head truma:

Ischemic CVA

Hemorrhagic CVA

CT scan

MRI

Skull ultrasound

د مغزو د رگونو ټکر واقعي په داسې هيواد کې چې د خو لسيزو جنګ په درشل کې واقع دی ډېر زيات پېښېږي او ډېر زيات عصبي او دماغي تاوانونه د ځان سره لرلی شي او کله کله هم د فشار د لوړوالي د کبله او يا د انوريزم د څيرې کېدو له کبله وينه بهېدنه د ډورا پردې د پاسه د ډورا پردې لاندې او د دماغ په داخل کې منځ ته راځي چې پرمختللي اعراض او علايم په ناروغ کې رامنځ ته کېږي چې عاجل تشخيص او عاجلې درملنې ته ضرورت پيدا کېږي. نو بايد لاندې ازموينې ترسره شي.

۴-۳ دمغزو ټکر CVA:

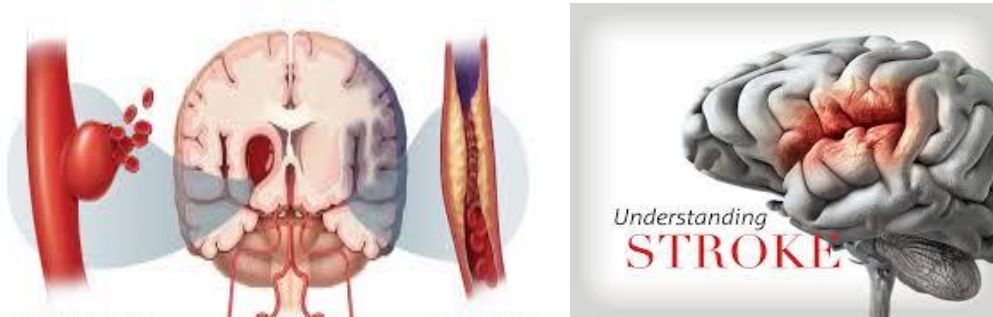په غټانو زړو خلکو کې نوموړي ناروغي په زياته اندازه ليدل کېږي او دمرګ خطر په کې زياته ده کلينيکې نښې په لاندې ډول دي

1. په محراقي ډول عصبي اختلالات

2. دناروغي بېرني منځ ته راتګ

3. Maximal intensity

CVA: هغه کلینکې نښې دي چې د دماغ د رگونود برخې د خرابې له کبله په ناڅاپي توګه عصبي نیمګړتیا رامنځته کوي



(شکل 3-1) دمغزو اسکیمک ستروک (ماخذ 13) وینه بهیدونکی ستروک (شکل 3-2)

CVA په دوه ډوله دي

**1. Ischemic CVA:** چې دا ډول ستروک د شریان د بندښت له کبله رامنځته کېږي او 80 سلنه

پېښې جوړوي .

**2. Hemorrhagic CVA:** چه شریان د ریچر (خیریکېدو) له کبله رامنځته کېږي او 15 سلنه

پېښې جوړوي چه په دري ډوله دي

A. Lobar hemorrhage: هغه وینه چې یو فص یې نیولې وي

B. Hypertensive hemorrhage: دلور فشار له کبله وینه بهیدنه

C. Secondary hemorrhage: دویمې وینه بهیدنه

ځینې intra cerebral hemorrhages (دمغز په دننه کې وینه بهیدنه) د یو بل داخل دماغي

افت په نتیجه کې رامنځته کېږي لکه د دماغ تومور او vascular malformation په نتیجه کې

چې د دویمې وینې بهیدني په نوم سره یادېږي

په 5% پېښو کې sub arachnoid hemorrhage (دارا کنویب د پردې لاندې وینه بهیدنه) هم د

دماغ درگونو ناروغیوله کبله رامنځته کېږي

د ستروک د تشخیص لپاره لاندې رادیولوژیکې ازموینې ترسره کېږي

۱. **CT.Scan** او **MRI**: چې ددې په واسطه مړشوي مغز (Necrosis)، د وینې موضعي کموالي (ischemia)، دمغز پړسوب (edema) او د دماغ په دننه کې د وینې تولیدل پیژندلای شو.

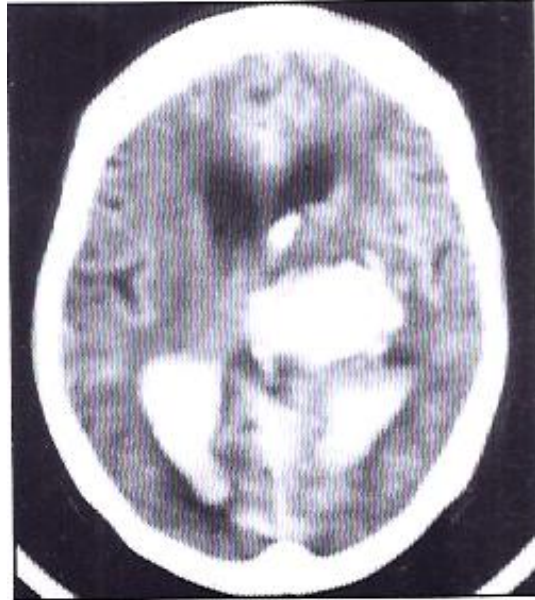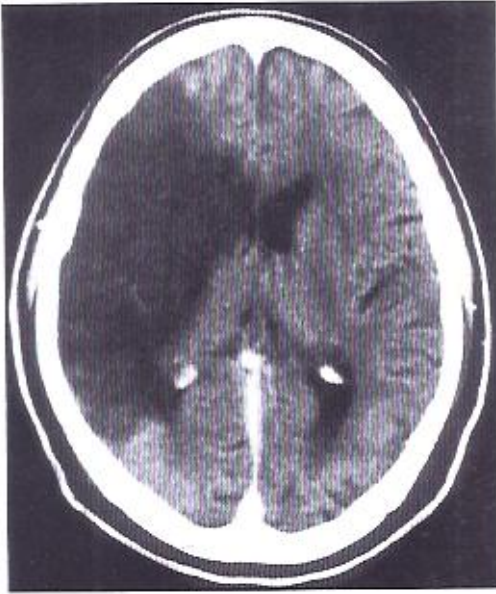۲ **computed Tomo Angiography**: چې دا رادیولوژیکې ازموینې دماغې خونريزي، د رگونو غیرنورمال جوړښت، د رگونو د ریچر او د دماغ د ټولو برخو د وینې په واسطه خړوبه کېدل (perfusion of blood flow) راڅرگندوي.

۳. **carotid doppler** الترسواند: د غاړې د شریانونو د ارزیابي لپاره ترسره کېږي چې ارزانه محفوظ، چټکه او غوره ازموینه ده چې که **carotid arteries** کې بندش وي په واضح ډول بنکاري

د **Ischemic stroke** د تشخیص لپاره **MRI** غوره ازموینه ده چې **Sensitivity** یا غوره والي یې 83% ده او **CTscan** 16% ده لکن د **hemorrhagic stroke** تشخیص لپاره **CTscan** غوره ازموینه ده چې **sensitivity** یې 89% او د **MRI** 81% ده

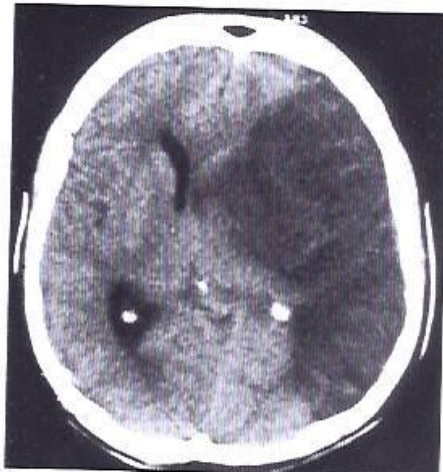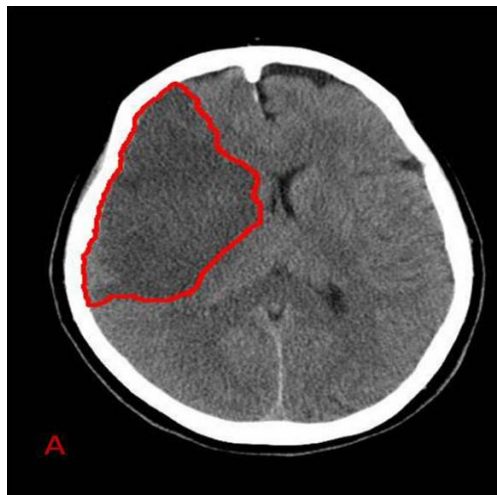خو دبله پلوه بیا د **chronic hemorrhage** د تشخیص لپاره د **MRI** حساسیت نسبت **CTscan** ته زیات دي (3-3 شکل)

۳-۵ **Computed tomography**: **CTscan** په اولو 5 ورځو کې **infarct**، وینه بهیدنه او هیماتوم) په واضح ډول معلوموي چه خونريزي په **high density** یانې سپین رنگه، گرد او ځای نیوونکې افت (space occupying lesion) په شکل بنکاري چې کوچني وینه بهیدنه زیاتره 7-10 ورځو کې **isodense** کېږي یعنی کثافت یې د دماغې نسج سره یو شاتته کېږي او **large hemorrhage** (زیاتي وینې بهیدنه) د 2-3 هفتو کې کثافت د دماغې نسج سره یو شاتته (**isodense**) کېږي



(شکل 3-3) په سټي سکن کې دهيمورژيک ستروک انځور (ماخذ 10)، م ۳۴۳

Infarct زياتره په low density يعني تور رنگه او اکثرا د هرم په شان شکل سره ښکاري  
يعني بند شوي شيريان ته نژدي يې عرض کم او د شريان نه ليري يې عرض زيات وي



(شکل 3-4) په سټي سکن کې داسکميک ستروک انځورونه (3-5 شکل)، (ماخذ 10)، م ۳۴۲

د 10 ورځو او دريو او نيوترو منځ infarct برخه isodense گرځي او څو ورځو تر دوه هفتو پوري  
isodense وي چې دي پراوته د انفارکشن fogging وايي

په 2-3 میاشتو کې د نوموړي برخي کثافت ډیر کمېږي (low density) اوځای یې CSF نیسي چې په ډیر واضح ډول سره ښکاري م ۱۷-۱۸-۱۹، ۱۳

او که یو ناروغ د ستروک کلینکې بڼه ولري او سکن یې نارمل وي نو hemorrhage ردیږي او ischemic stroke ته فکر کېږي چې بیا هم دناروغانوپه درملنه کې مرسته کوي.

د CVA ناروغانو ته باید څه وخت CTscan ترسره شي

ټاکلي وخت یې معلوم ندي تر څوپه کې احتشا په واضح ډول معلومه شي ځکه د infarct لپاره چې ترڅو hypodense شي د څو ساعتونو نه ترڅو ورځو پوري وخت پکاردي چه نظر د infarct ساحي اندازي او شریان ډول ته توپیرلري مثلاً که Total Anterior Circulation Infarct (TACI) رامنځته شوي وي نو 90% یې تر 48 ساعتو پوري خیال څرگندوي او که Lacunar Anterior Circulation Infarct (LACI) رامنځته شوي وي نو 40% یې تر 48 ساعتو پوري خیال ښکاره کوي.

یعني څومره چې غټ شریان بند وي او infarct برخه زیاته وي په همغه اندازه یې په CT scan کې یې خیال زر راڅرگندیږي له بله پلوه خونریزي یا هیماتوم په ستي سکن کې ډیر زر خیال ورکوي نو د CVA ناروغانو ته بهتره ده چې ډیر زر CTscan اجرا شي ځکه که infarction ونه ښایي خوپه مقابل کې hemorrhage تشخیصول یا ردول هم د ناروغ په درملنه کې مرسته کوي

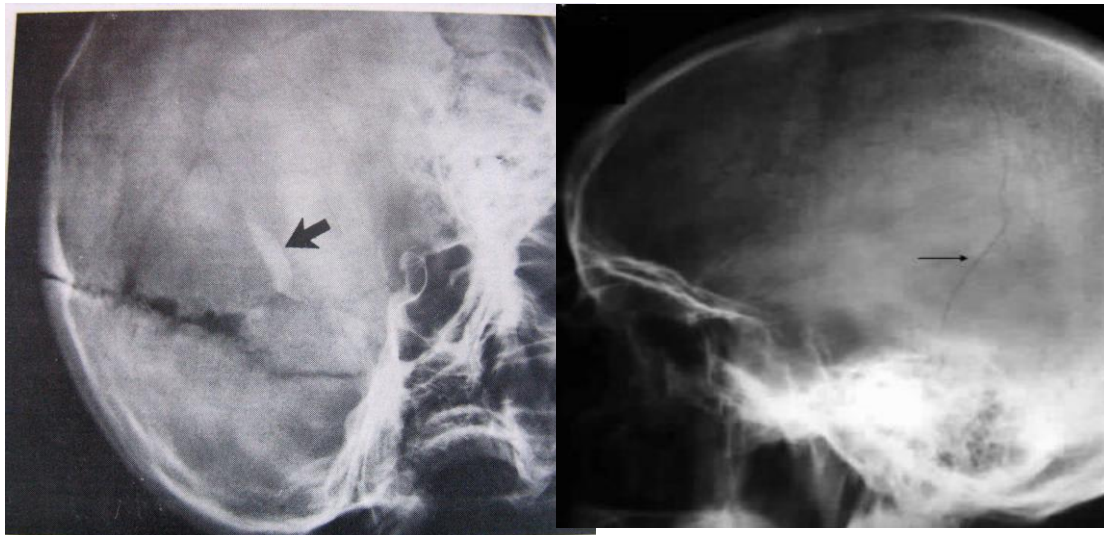
همدارنگه MRI د Ischemic stroke په تشخیص کې ډیره باارز بنسټه راډیولوژیکه معاینه ده خاصتا CVA په اولو څو ساعتو کې چه احتشا په CT کې نه ښکاري مگر په MRI کې په واضح ډول ښکاري او د احتشا د شروع وخت، وسعت او د تداوي په پلان کې زمونږ سره کومک کوي.

۳-۶ د سر ترضیض:

د سر د تروما لپاره راډیولوژیکې ازمویني **Imaging of head trauma** :

د سرد تکر یا د Craniocerebral injuries د تشخیص لپاره د سر رادیوگرافی، سټی سکین او MRI څخه کار اخستل کیږی

چه د سر په ماتوالي کې قحف د قبي او د قاعدي ماتوالی او اجنبي اجسام لیدل کېږي  
د قحف د قبي ماتوالی یا Skull Vault fractures په لاندې ډول دي  
1. Linear fractures. یا خطي ماتوالی



د سر خطی کسر (3-7 شکل) (ماخذ 12)، م ۵۰ د سر خطی کسر (3-6 شکل)

په لاندې جدول کې د ساده اماتوالي دمخي د linear fracture او suture line تر منځ توپیر واضح شوي دي.

Suture line	Linear skull fracture	وصف
خاکستري	تور	کثافت
Curve یا منحنی وي	مستقیم	سیر
اکثرا د بل درز سره یوځای کېږي	معمولا منشعب نه وي	شعبات (branching)

پراخه وي

ډير نري وي

پراختيا (width)

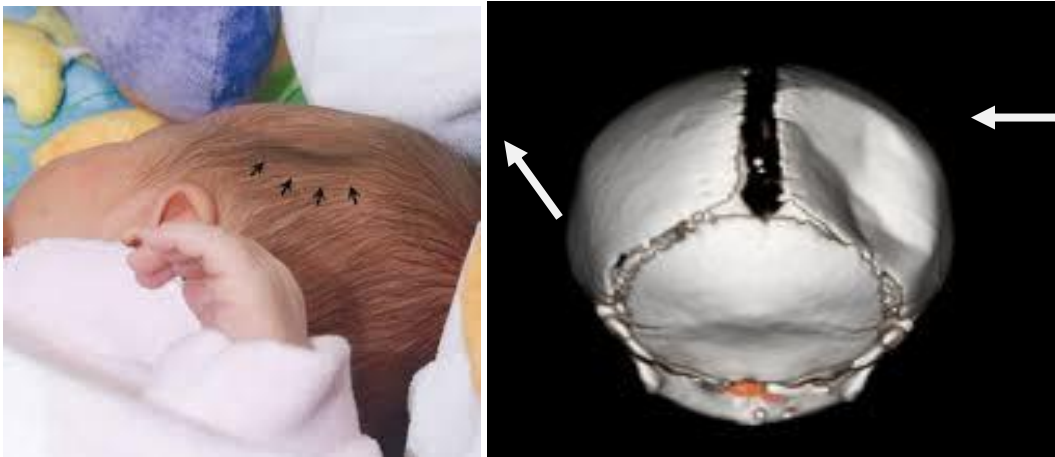
2. Depressive fractures. يا توتپه يې ماتوالی

3. Compound fractures. يا مخطط ماتوالی

4. Communitaide fractures. د خو توتپه يې ماتوالی

5. Ping pong ball fractures. دلمدی لختی (green stick) ډوله ماتوالی څخه عبارت دي

چې په نوي پيدا شوي کوچنيانو کې ليدل کېږي په دي عمر کې د ډير نرموالي (plasticity) له کبله چې د کوپري هلوکې يې لري وروسته د ترضيض څخه دهلوکې يوه برخه د ping pong توپ په شان depress کېږي

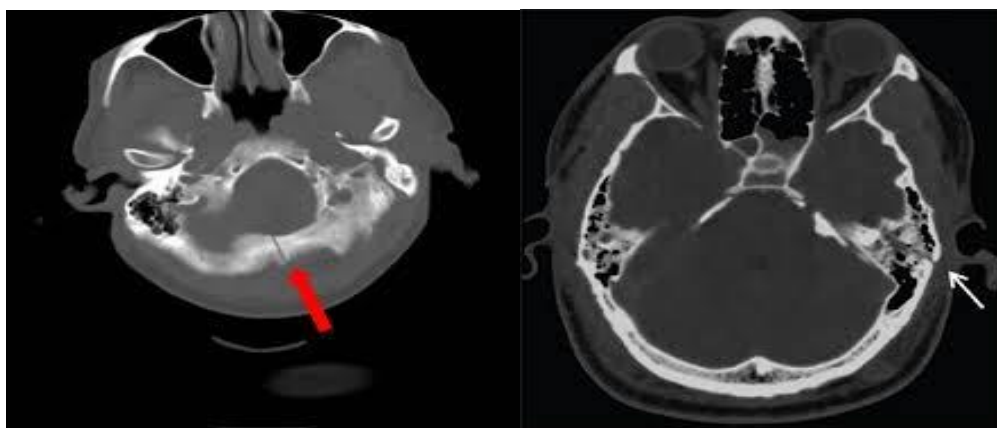


(3-8 شکل) پنک بال په شان فشاری ماتوالی انځور Ping pong ball fracture (ماخذ 13)،



### ۳-۶ د قحف د قاعدې ماتوالی (skull base fractures) :

د قحف د قاعدې ډیر ماتوالی د قحف د قبي د ماتوالیونو ادامه وي چې د ساده راډیوگرافي او سټی سکن په واسطه تشخیصیږي لکن کله کله کومه بڼکاره راډیولوژیکه نښه موجوده نه وي او د غیر مستقیمو راډیوگرافیکو نښوله مخي د قحف د قاعدې ماتوالی پیژنو لکه pneumocephalus، په هوایي سینوسونو کې هو او مایع خیال (air fluid level) او د cribriform plate او orbital roof ماتوالیونو شتون ته لارښونه کوي. (9-3 شکل)



د CT scan په انځورونو کې د سر د قاعدې کسر په نښه شوي دي (ماخذ 13)

(9-3 شکل)

### ۲. CTscan د head trauma کومو ناروغانو ته CT scan ترسره کېږي

Head National Institute for health and Clinical Excellence (NICE) له خوا په

trauma ناروغانو کې د CTscan استطببات په لاندې ډول دي

1. G.C.S <13 At any point (Glasgow Coma Scale)
2. F.N.D (موضعي عصبي نیمگرتیا)
3. که د ناروغ په Skull x ray کې مشکوک، depressed، open، یا skull base fracture

ولري

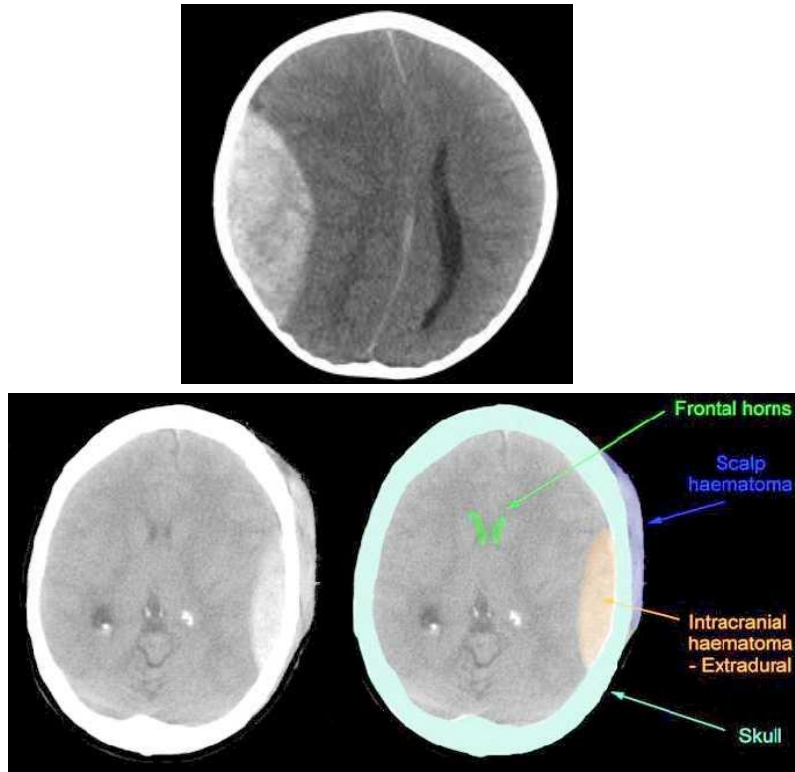
4. که ناروغ seizure یا جټکې ولري



5. که ناروغ د يو ځلي نه زياتي گانگي و کړي
  6. که د ناروغ عمر 65 کلني څخه زيات وي
  7. که ناروغ coagulopathy ولري
  8. که د ناروغ د سرد ترضيض ميکانيزم ډير خطرناک وي
  9. که د ناروغ Antegrade amnesia دنيم ساعت زياته وي
- کله چې يوناروغ د سردتکر سره مخامخ شي په سي تي سکن کې کوم شيان په ښه توگه ليدل کېږي لکه: Acute hemorrhage

### ۳-۸ د پورا پردې د پاسه وينه ټولېدنه (Epidural hematoma) :

هغه هماتوم چې په epidural space کې رامنځته کېږي د شريانونو د څيري کېدود کېله خاصتا Med meningeal artery څيري کېدو څخه وي چې د سرهلو کې سره نښتي hyper dense خيال ور کوي د Suture سیرتعقيبوي او هيڅ کله د suture سرحد څخه نه تيرېږي په 84% پيښو کې محدب الطرفين کې bi convex په 11% پيښو کې convex يا هلالی شکل خيال ور کوي او په 5% واقعاتو کې crescent يا هلالی وي



(3-10 شکل) د CT scan په انځورونو کې Epidural hematome په نښه شوي دي (ماخذ ۱۲، م ۴۴۵)

### ۳۰۹ د پورا پردې لاندې وینه ټولېدنه Subdural hematoma:

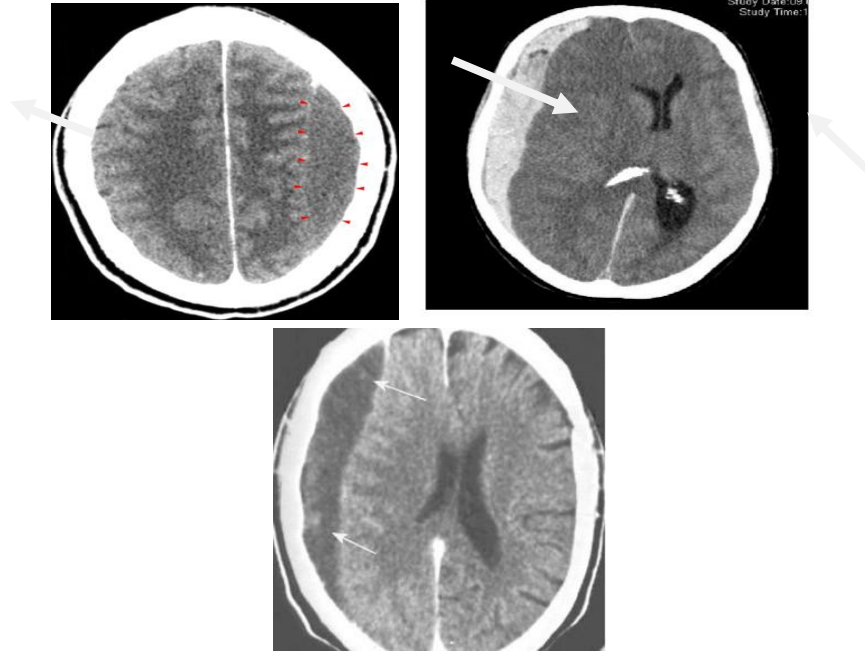
هغه هماتوم چې په dural او Arachnoid پردو داخل کې رامنځته کېږي عبارت د Subdural hematom دي اود crescent shape (هلالی بڼه) یا Sickle shape (دلور په څیر) بڼکاري او halohemispheric وي یعنې د دماغ نیم طرف برخه کې ځای نیسي چې په درې ډوله دي:

Acute (بیرني): چې د تروما د پیل نه تر درې ورځو پوري حاد وي په hyperdense یادسپین کثافت په شکل بڼکاري

Sub acute (لږبیرني): د درې ورځو څخه 20 ورځو پوري وي چې په isodense یعنې د دماغ سره په یوشانته کثافت سره بڼکاري

Chronic (ځنډني): چې د 3 او نیوڅخه وروسته chronic sub dural hematoma وي په

hypo dense یانې سپینوالي یې د دماغ دنسج څخه کم وي. م- ۱۰، ۴



حاد Acute SDH  
(شکل 3-11)

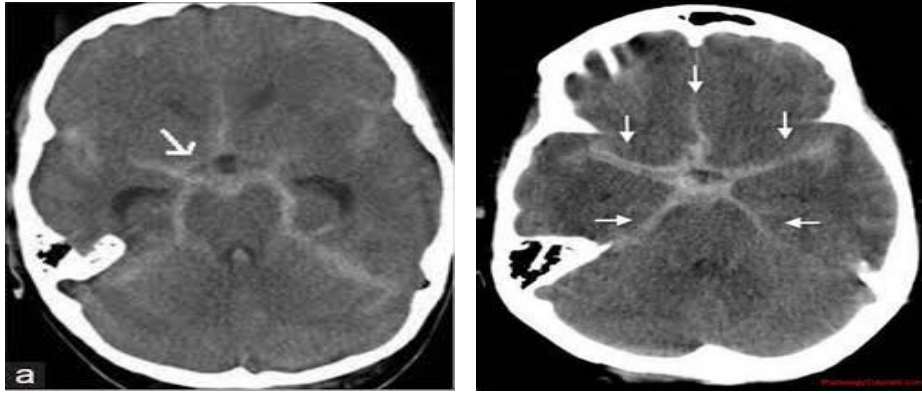
sub acute SDH تحت الحاد  
(شکل 3-12) (ماخذ 13)

chronic SDH مزمن  
(شکل 3-13)

چې په لاندي جدول کې دوخت دنظره په CT scan کې دکثافت تغيرات بنودل شوي دي

Category	Time frome	Density on CT
Acute	1 to 3 days	Hyperdense
Subacute	4days to 2 or 3 wks	Isodense
Chronic	Usually >3 wks and < 3- 4 months	Hypodense

Subarachnoid hemorrhage: د ازادي تازه وينې شتون په Subarachnoid برخو کې عبارت دي په سټي سکن کې hyper dense ډول بنکاري او penta sign په کې شتون لري يعني خونريزي د پنځو شاخو په شکل څرگندېږي چې بي د تروما څخه نور ډير لاملونه هم لري.



(13-3 شکل) د سب اړکنيوئد برخه کې وينه بهيدنی انځورونه (ماخذ 13)

لکه دويني لوړ فشار Hypertention د زړه او او عيو انومالي.

لاميلونه: د ناروغي لاميلونه په لاندي ډول دي

1. ناروغي په بېرني ډول منح ته راځي

2. د فزيکي کار په وخت کې زيات پيدا کېږي

3. د شعور د منځه تلل ورسره ملگري وي

4. کانگي موجود وي

5. د غاړي شخوالي

6. ريتينا Retena کې وينه

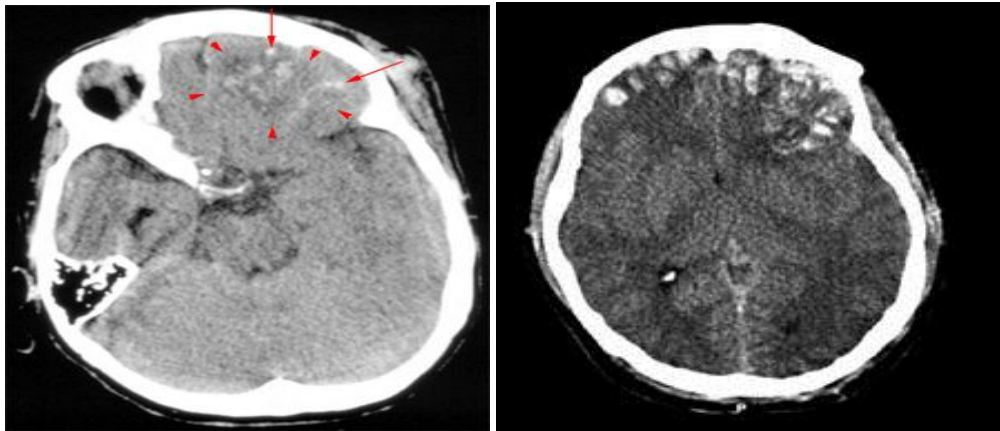
**۱۰-۳ کلينيکي کتنې:**

د غاړي شخوالي (Regidity) د شعور خرابوالي عصبي نښي Retena کې وينه

د تشخیص له پاره اغزمنه معاینه عبارت دسي تي (CT) څخه ده چې په کې د Subarachnoid برخي د Cistren په گډون ډیر سپین Hyperdense بنکاري چې په اولو 12 ساعتو کې %96-100 پوري اغزمنتوب لري مگرو رسته 24h څخه %93 او د 7 ورځو څخه وروسته اغیزه یې په بشپړ ډول د منځه ځي یادوني وړ خبره داده چې هغه وینه چې د سردتکر څخه په Subarachnoid برخه کې منځ ته راځي د قشر په Sulci کې راغونډیږي خو هغه وینه چې د درگونو داناملیو د کبله پیدا شوي وي په سیسترنی Cisterni کې راغونډیږي

### ۱۱-۳ د دماغ ټکېدنه Cerebral contusion:

چه د دماغ د کورټکس Bruising یا ټکېدلو څخه عبارت دي چه په CTscan کې د دماغ یوه برخه په خپاره توگه د سپین کثافتونو په بڼه بنکاري چې سرحد یې واضح نه وي



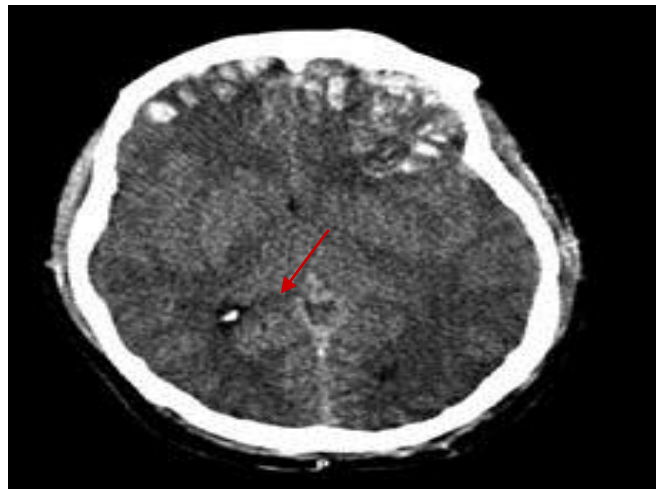
(13-15 شکل) د دماغ ټکېدلو سټي سکن انځورونه (ماخذ 13)

همدارنگه په سي تي سکن کې د هماغوم له کبله د منځني ليکې بي ځايه کېدل (mid line shift)، په بټيناتو فشار او cerebral edema هم څرگندوي.

خو سي تي سکن په خپاره ډول د اکسونونو زخمونه يا (DAI) (Diffuse Axonal Injuries) او مقدم Hypoxic ischemic encephalopathy لپاره in sensitive يا غير حساسه معاینه ده

### ۳-۱۴ د مغزو په دننه کې وینه تولیدل (Intra cerebral hematoma):

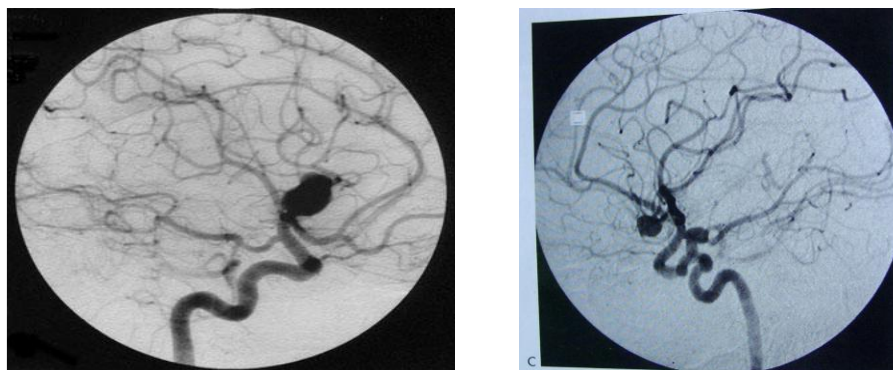
په یو شمیر پینو کې په خپل سري ډول په دماغ کې وینه تولیدې چې زیاتره لاملونه یې د وینې لوړ فشار - د انیوریزم خیري کېدل - د مغزو د اودرگونو سوشکل وی مگر کېدای شي چې په تومور او متاستاز او infarction کې هم ولیدل شي د مغزو په دننه کې وینه تولیدل یو hyperdens خیال ورکوي په غټه ارتشاح کې د Hyperdens برخي شا وخوا Hypodens خیال هم ښکاره کېږي چې په پرسوب (odema) دلالت کوي چې د دی کبله تږدی دماغی احشا یو خواته تپله کوي همدارنگه داسي هم کېدای شي چې دغه هیماتوم C.S.F ته لاره پیدا کړي باید ووایو چې د CT ازمویني په واسطه ډیر وړوکی هیماتوم چې حتی شو ملي متره وی د تشخیص وړدی ددغه هیماتوم کثافت په تدریج سره د محیط څخه مرکز خواته کمیږي چی داد هیماتوم په غټوالي پوري اړه لري او په پای کې د 2-3 هفتو په موده کې ښایي بلکل دغه Hyper dense خیال د منځه ولاړ شي او وروسته د دوه میاشتو دغه ساحه په Hypodens خیال لیدل کېږي او دغه خیال په یو پخواني infarction دلالت کوي هغه احتشا کوم چې د Atrio venus malformation د کبله په دماغ کې منځته راځی په هغه طرف پوري اړه لري چې دغه سوشکل په کې ځای لري او تشخیص یې په CT ازموینه کې د احتشا په اندازی پوري تړلي دي دغه د سو شکل په برخه کې شریاني او وریدي خانگي په داسي شکل ځای لري چې که کثیفه مواد په کې زرق کرل شي نو Afferet او Efferent رگونه پکې څرگند لیدل کېږي او خیال یې ډیر روښانه وی .



(16-3 شکل، دخلفي دماغي شريان ترمبوزيه CT انځور کې (ماخذ 13)

### ۳-۱۳: A.V malformation in Angiography

د شریانونو او وریدونو malformaton د Angiography پواسطه په ډیر ښه شان لیدل کېږي نو د دی منظور لپاره Angiography باید ترسره شي اودغه څرگند وني Magnitic Resonance Angiography (MRA) هم رابښودلي شي د شریاني انیوریزم څیری کېدل چې د Sub arachnoid خونریزی لامل ګرځي ددماغ د دننه برخي د ویني راتلو لامل هم ګرځي چې د انیوریزم زیاتره برخه Anterior commonecating artery او Medial cerebral artery دی. MRI هم په Malformation او عیو کې ترسره کېږي مګر ضعیف کثافت (Intensity) د وجی نه اجرا کېږي .



(شکل 3-17) ددماغ دمنځني شریان انجیوګرام کې دانیوریزم انځور (ماخذ 9) م ۱۹۹۲

### ۳-۱۴: د دماغ ټکېدل (Cerebral Contusion)

د دماغ په دننه کې دټکر د پېښو له کبله contusion منځ ته راځي چې کله ورسره وینه راتلل وي او یا بي له ویني راتلو څخه وي او هم دځانګړي هیماتوم په ډول په قدامی فص Frontal او صدغي فص Temporal برخه کې ځای نسي ترضیضي هیماتومونه د خپل سرو هیماتومونو سره توپیر لري ځکه چې پدي کې د هیماتوم د برخی جدارونه غیر منظم وي او هم د Cortex برخه احتوا کوي که چېرې CT اجرا کړو د وینې د پرندې شوي برخی دخیال کموالي (Atenuation) کښته ښی او که چېرې MRI اجرا کړو په T<sub>1</sub> کې پرندې شوي ویني برخی موجه (Signal) ټیټ او T<sub>2</sub> په حالت کی signal لوړ ښودل کېږي مګر خو که چېرې تازه وینه بهیدل موجود وی په CT کې Atenuation د کښته په ځای لوړ ښودل کېږي .





## ۲-۱۵ نیورو رادیولوژی

### Neororadiology

د دماغ تومورونه (Brain tumors)

دماغي انتانات (Brain infection)

#### ۳-۱۶ دماغ تومورونه:

ټول هغه تومورونه (Neoplasm) چې د سر ، سحایا ، سراعصاب ، نخامیه غده اود دماغ له پرانشیم څخه منشه اخلي د دماغی تومورونو په نامه یادېږی په دوه برخو ویشل شویدی .

• Supra tentorial

• Infra tentorial

بنسټیزه موخه پدی کې ده چې تومور په لمړني وخت کې تشخیص شي اصلي ځای يې معلوم شي اوبنه يې د تومور چې ایاجامد دي یا سستک اوکه Mix ایا calcification پکی شته او یا نه او همدارنگه نږدې برخي يې د اغيزي لاندې راوړي دی او که نه دی موخي ته د رسیدو لپاره مونږ دري ډول ازموینو لکه CT scan, MRI او Angiography څخه کار اخلو .

په غټانو کې دماغی تومورپه دوه ډولو ویشل کېږي .

• Intra axial

• Extra axial

په intra axial گروپ کې لاندې تومورونه راځي

• Glioblastoma,ependymoma,oligodendrogloma, Astrocytoma Glioma

• Medulloblastoma, Neurocytoma, ganglioglioma لکه Neungenic tumor

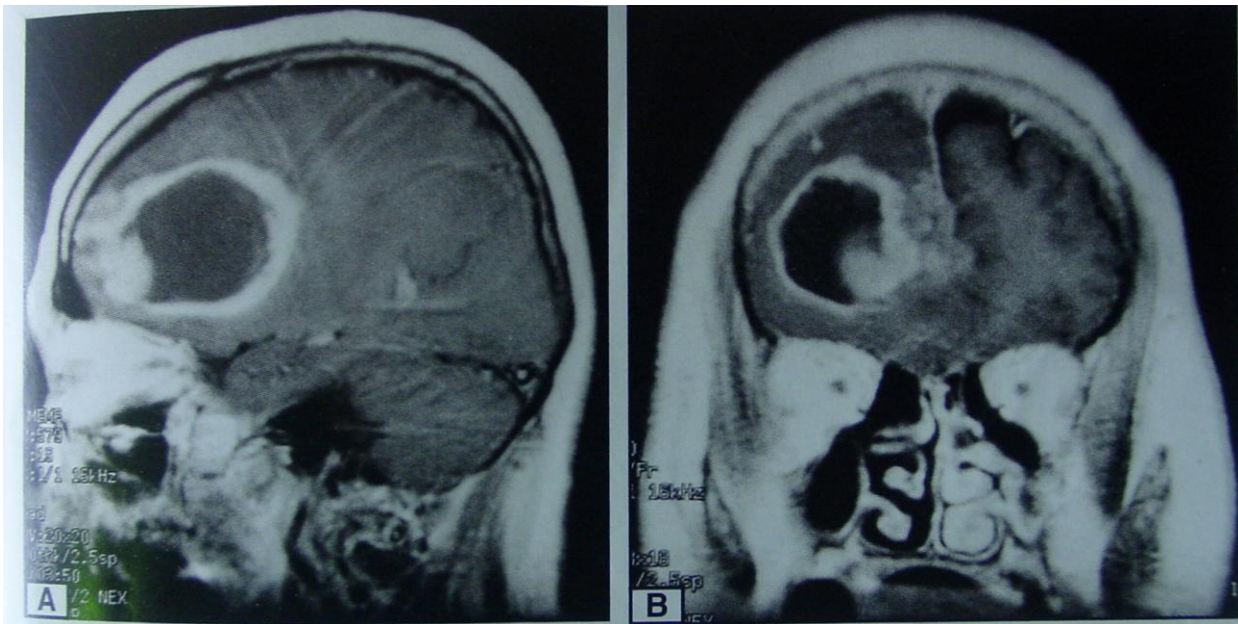
• Hemangioblatoma, Lymphoma لکه Hematopoietic tumumor

• Metastasis

#### ۳-۱۷ گلیوبلاستوما (Glioblastoma)

د سر د ټولو تومورونو %15-20 جوړوي او ډیر زیات خبیث تومور گڼل کېږي چې د ژوند امیدپه کې ترڅو میاشتنو وی. ارتشاحی ، نیکروتی بڼه لري پرسوب وینه راتلل او neuro vasculerztion پکی زیات لیدل کېږي د اناتومی او مایکروسکوپیک د نظره په CT کې

انځور ډیر زیات توپیر لري ځکه یوه غیر متجانس Density لرونکی دی ځینې برخې Hypodens او ځینې Hyperdens بڼه لري ځنډې یې غیر منظم او د پرسوب پواسطه محدود شوي وي همدارنگه په MRI کې هم یو غیر متجانس کتله ښودل کېږي چې علت یې نیکروز خونریزی او جامد کتله ده چې په T<sub>1</sub> سگنال کې Hypodense او د T<sub>2</sub> په سگنال کې Hyperdense شکل لري که Angiography واخستل شي نو پکې غیر نورمال Neurovascularization لیدل کېږي .



د دماغی تومورونو انځورونه (ماخذ 10)

### ۱۸-۳ د محور څخه بهر تومورونه: Extra axial Tumor:

په دې ډله کې لاندې تومورونه راځي

- Meningioma-1
- Hypo physel adenoma-2
- Neurinoma-3
- Cranio Pharyngioma-4

## Meningioma ۱۹-۳

د دماغ د لمړي او ډير معمول تومورونو د جملې څخه يادېږي په هر عمر کې پيدا کېږي خو زياتي پېښي يې په 45 کلنۍ کې منځته راځي معمولاً د سر په لاندي برخو کې ځاي نيسي

۱. Falx tentorium .

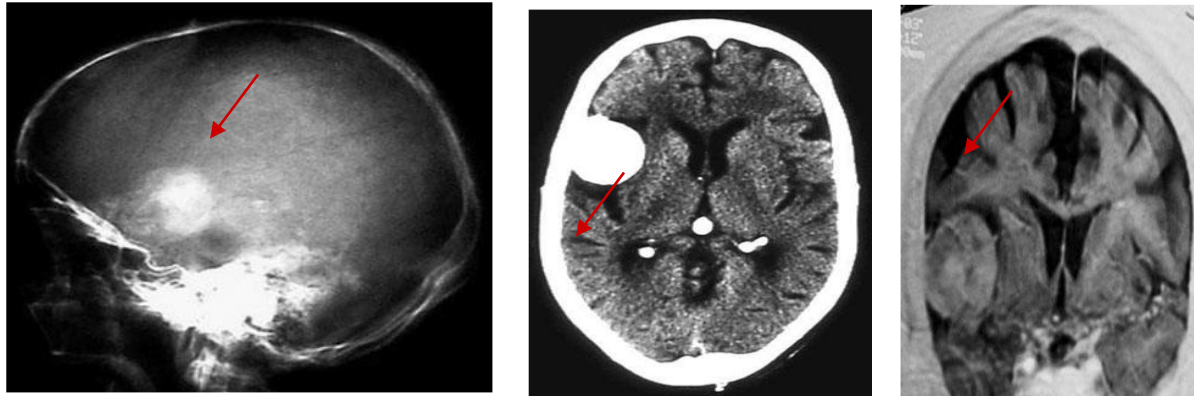
۲. Calvarium .

۳. Sphenoid .

۴. Supra sellar .

۵. Petrous bone .

داتومور متجانس شکل لري جدارونه يې منظم او لرونکي د پوښ دی او په ځينو وختو کې کې calcification پکې ځاي نيسي داتومور د سر په ساده راديوگرافي کې هغه وخت خيال ورکوي چې په وصفی شکل پکې hyperostotic کثافت او يا calcification موجود وی ځيني وخت د سر دندي فشار زياتوالي په کې کتل کېږي او يا نه وی څرنگه چې د Meningioma کثافت دماغ د کثافت سره يوشانته دی نو لږې کبله په CT سکن کې که چېرې Medial fossa کې پيدا شوي وي بي د کثيفه موادو د زرق څخه نه ليدل کېږي نو د ښه تشخيص په منظور د وريد په دننه کې د کثيفه مواد زرق ضروري دي په 20% پېښو کې په تومور کې calcification ليدل کېږي. (3-18, 3-19, 3-20 شکلونه)



کلسيفيد شوي مينينجيوما په ساده راديوگرافي کې مينينجيوما په MRI کې مينينجيوما په CT انځور (3-18 شکل) (3-19 شکل) (ماخذ 13) (3-20 شکل)

د MRI په ازموينه کې Meningioma د دماغ د قشر سره iso intens ده مگر په T<sub>1</sub> کې Hypo intens او په T<sub>2</sub> کې Iso intens او کله Hyper Intens وي

## ۲-۲۰ نخامیه غدی تومور (Pepitary gland tumor):

د نخامیه غدی تومورونه په دوه ډوله ویشل شوي

**Macroadenomas > 1cm-1**

**Microadenomas < 1cm-2**

د نخامیه غدی تومورونه ددی لامل کیږي چې نخامیه خفره پورته او یا د جنب په خوا پراخه شي

د دید عصب د فشار لاندی ونسی او یا Cavernous خوا پرمختگ وکړي. CT او MRI

د تشخیص بڼه ازموینی دی خاصتاً MRI چې د نخامیه غدی تومورونه او د نخامیه خفری پراخوالی

په ډاگه بڼی م - ۴۴۰، ۸

## ۲-۲۱ د عصبي سیستم انتانات : Brain Infections

د دماغ په حاد التهاب کې CT او MRI زیات وخت نورمال وي او په سمدستي ډول په غیر ددی

خځه چې د CT نتیجی ته انتظار وباسو باید اتی بیوتیک شروع شي او ژر تر ژر CSF د ازموینی له

پاره Lumber puncture اجرا شي ترڅو تشخیص ته ورسېږو. CT یوازی هغه وخت د Lumber

puncture خځه دمخه اجرا کېږي چې کله چې د سرداخل قحفي فشار د لوړوالي ویره موجوده وي د

ناروغ په شعور کې تغیرات موجود او یا مرکزی عصبي سیستم نښي او علامي منځته راغلي وي

د مرکزی عصبي سیستم انتانات او التهابات د معمول میکروبونه لکه بکتريا، پرازیتونه،

فنگس، ویروسونو خځه پیدا کېږي چې د کلنیکي او نیورولوژیک نښي د ناروغی پدی پوري اړه

لري چې انتان کوم ځای د دماغ په ناروغي اخته کړي یعنی د ځای پوري اړه لري. او یاد اچې غیر

مستقیم نښي لکه : تبه، شعوري حالت د منځه تلل او یا د سحایا نښي وی.

ویروسي انسيفلايتيس عموماً د Herpes simplex د کبله منځته راځي کوم چې په انسي

تیمپرال لوب، Insular قشر او کښتني Frantal lobe کې اېنارملي گاني پیدا کوي

Cysticercosis دمغزو یو معمول پرازیتی انتان دي چې په ډیري هیوادونو کې د Epilepsi

بڼکاره لامل دي نوموړي ناروغي د خورل شوي Tenia solium د مهاجرت او یا Tape worm

پرازیت د کبله کوم چې لاروایی کېستونه جوړوي او د دماغ په هره برخه کې په گډون Ventricles

او Subarachnoid space ځای نسي

ديوناروغ معافيتي غبرگون په اړوند چې د Cyst په مقابل کې ښي کولاي شي چې Anticytokines افراز کړي ددي سيست خيال دنورو سيستونوخه خلاف او په جلا ډول دي دسيست سره نقطه (Dot) موجود وي چې په لازوا دلالت کوي او د دي سره سره يو موضعي التهاب او ډبلوالي (Enhancement) چې د BBB په ماتوالي او خرابيدلو دلالت کوي او نژدي ده چې د Seizures اعراض هم وښي په اخره کې پرازيت مړ کېږي او Cyst په کلسيفيکېشن (calcification) بدلېږي

او هغه ناروغان چې په AIDS اخته وي ايا نورد Immunosuppression لاميلونه اونور علتونه ولري دماغي مکروبي ناروغيو ته مساعد دي

### ۳-۲۲ د انتاناتو دننه تلو لاري:

- A. د وينې د لاري
  - B. مستقيم ډول Brain Abscess Encephalitis
  - C. C.S.F (Meningo Encephalitis Meningitis)
  - D. (N-olfact , N- Trigimi ) Neorogenic
  - E. ( Base of cranium ear, sinus ) Contiguity
- مونږ پدي ناروغيو کې لاندې شپږ ډوله تريحث لاندې نيسو .
- Meningitis
  - Encephalitis
  - Empyema
  - Abscess
  - Ventriculitis
  - Cysticercosis, Hadatid cyst) Parasitose

### ۳-۲۳ مننجیتس (Meningitis):

که چېرې په ساده ډول Meningial Syndrom پیداشي او یوازې ناروغ تبه ولري نو تشخیص لپاره Lumbo Puncture بسنه کوي CT او MRI ته اړتیا نشته مگر که Neorogial Defict نښې په ناروغ کې وجود ولري نو اړتیا ده چې د تشخیص لپاره لکه اختلاطات په ناروغ کې او یا Lumber Puncture ورته مضاد استطباب ولري او یا هایدروسیفلوس وي باید CT ترسره کړل شي . زیاتره په ساده Meningitis کې CT ازموینې نورماله وي مگر کله کله کېدای شي چې دماغی پرسوب په غیر وصفی ډول او یا Meningial enhancement ولیدل شي

### ۳-۲۴ اختلاطات Complication of Meningitis

- Empyema-1
- Abscess-2
- Encephalitis- 3

د نري رنځ د کبله TB. Meningitis : د دغه ډول Meningitis پيښې زموږ په هیواد کې ډیري زیاتي او کله چې په ناروغانو کې CT ترسره کړو لاندې بدلونونه پکې کتل کېږي .

- Basal Meningeal enhancement -1
- Hydrocephalus -2
- Empyema -3

### ۳-۲۵ په ناروغی د اخته کېدلو لاري د فیصدی په لحاظ:

70%	Paranasal Sinusitis A
14%	Otitis- B
4%	Post Neuro surgery -C
3%	Truma- D
2%	Meningitis (Ped)- E
2%	Congenitel heart disease- F
	G- او داسي نور

په CT ازموینه کې بدلونونه ;

1- په Pere cerebral مسافو کې د مایعاتو تولیدل د Convex پشکل.

2-د کثیفه موادو د وریدی زرق وروسته یونري Enhancement یې په شاوخوا

کی.خرگندیږي

3- کله کله mass effect او odema منع ته راځي

۳-۲۶ ددماغ خنځي (Abscess) :

لاندي رادیولوژیکی بدلونونه په کې لیدل کېږي.

1- ناروغي په گرد یا بیضوی ډول ښکاري.

2- د یو Isodense جدار لرونکی وی که چېرې کثیفه مواد ور کرل شي. دغه

جدار Rim-Enhancement ښکاره کوي .

3-د ناروغي په شاه وخواکې ( Odema ) پرسوب ځای لري .م- ۱۸، ۵

۳-۲۷ ساده رادیوگرافي :

په غیر مستقیم ډول د ابسي په تشخیص کې رول لري په هغه حالاتو کې چې د ابسي لامل د

mastoid هډوکې یا دپوزي شاوخوا سینوسونواتانات وي په ساده ماتوالي کې خیال ورکوي.

همدارنگه د سر د هډوکو التهاب، تخریبات او د اجنبي اجسامو موجودیت هم راپه گوته کوي

ځیني وخت هغه اتانات چې گاز تولیدوي او د کوپري په دننه کې ابسي جوړه کړي gas bubble

اویا air fluid level په ماتوالي کې خیال ورکوي

۳-۲۸ الٹراسونوگرافي:

د سر د هډوکو موجودیت له کبله کومه تشخیصیه ارزښت نه لري یواځي د عملیات په جریان د

aspiration لپاره د رهنما په ډول استعمالیږي لکن په نوي زیږیدلي کوچنیانو کې د قدامي فانتیل

له لاري ابسي او ځیني سیستمک ساختمانونه ښودلي شي خو قطعي تشخیص پري نه شو کولي

۳-۲۹ Brain CT scan:

د دماغ د ابسو د تشخیص لپاره مهمترینه وسیله ده چې په رومبنيو او ورستنیو مراحلو کې

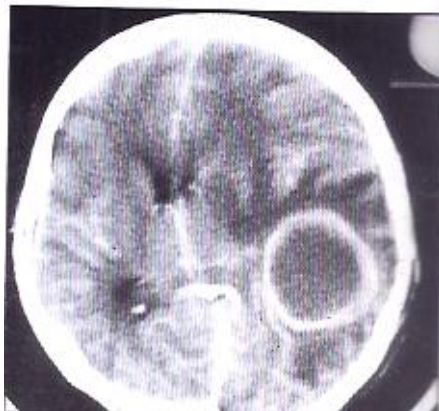
خیالونه ورکوي چې د ابسي ځای، اندازه، تعداد او مرحله یې ښایي په اولو مرحلو کې دستي سکن

خیال د ابسي لپاره وصفي نه وي او کېدای شي یو ضعیفه د کورتکس لاندي hypo dense خیال

ورکړي د late cerebritis په مرحله کې یو اندازه ضخیم کپسول د لیدلو وړ وي چې د کانترست موادو د تطبیق نه وروسته ډیر واضح کېږي

د early capsule په مرحله کې ring د جوړیدلو په حال کې وي چې په مختلفو اندازو وسعت لري لکن په وروستي مرحله کې (late capsule) ring ډیر واضح او د شاوخوا برخي څخه بیل خیال ورکوي یانې ناروغي په ګرد یا بیضوي ډول ښکاري د یو Isodense جدار لرونکی وی که چېرې کثیفه مواد ور کړل شي دغه جدار Rim-Enhancement ښکاره کوي دناروغي په شاوخوا کې Odema پرسوب ځای لري .

خو ring یواځې په ابسي کې نه بلکه په میتاستاتیک افاتو ، astrocytoma ، granuloma ، hematoma ، سیستیک افاتو او احتشاء کې هم د لیدلو وړ وي خو ابسي ring 5mm څخه کم او انسي جدار یې نسبتاً نازکه وي



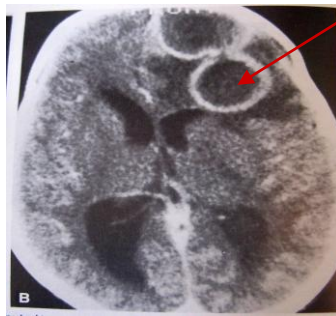
(3-21 شکل) په سي تي کې د brain abscess (مغزو خنځی) انځور (ماخذ 9)

### ۳- ۳۰ MRI:

MRI د دماغ د ابسو د تشخیص لپاره وصفي ازموینه ده چې په T1 کې cerebritis په hypo intense، کپسول په خفیفه اندازه hyper intense او دافت شاوخوا اذیما موجوده وي او په T2 کې cerebritis په hyper intense، کپسول د ring په شکل او دافت شاوخوا اذیما موجوده وي



په ځيني حالاتو کې چې ابسي په MRI او CT scan کې دنورو ناروغيو سره توپير کېدای نه شي لکه د انيوريزم او vasculitis سره چې په نوموړو پېښو کې تفريقي تشخيص لپاره انجيوگرافي اجرا کېږي



(22-3 شکل، دماغي دانه (Brain absce) (ماخذ 12)

### ۳-۳۱ لنهيز:

د مغزو او د سر هډوکو د ناروغيو د پيدا کيدو لاملونه ډير زيات دي مثلاً د سر او مغزو پخ ترضيضات، تيز ترضيضات چې په دې کې د سر د هډ، کو د ماتوالیونو څخه نيولې تر د مغزو د ټکېدو، د ډورا د پاسه او د ډورا پردې دلاندې په داخل د مغزو کې تازه وينه بهېدنه، کمخوني، Stroke، او همدارنگه د مغزو اتتاني ناروغۍ لکه دماغي ابسي، مننجايټس، Cereberlitis، د دماغ د مختلفو برخو خبيث او سليم تومورونه چې په نتيجه کې ترې دماغي اختلال، عصبي اعراض او علايم، د شعور ضياع، Coma او د بدن د مختلفو برخو د فلج کېدو لامل جوړېږي نو اړينه ده چې په عاجله توگه د ناروغيو د پوره تشخيص لپاره د سر د ساده راډيوگرافي څخه نيولې تر التراساوند، CT scan، MRI، Angiography او هستوي طب. ټولې ازمينې اجرا شي او ناروغ سره مخ کې له دې چې ناروغي يې پرمختگ وکړي تشخيص او مخه يې ونيول شي، که چېرې ناروغي عاجل جراحي عمليې ته ضرورت ولري عصبي جراح ته معرفي شي او که نيورولوجيست او يا کوم بلې څانگې پورې ارتباط پيدا کوي ور ته د تداوی په موخه د مکمل راپور سره ولېږدول شي.

۳-۲۶ پوښتی:

۱. Epidural hematoma خیال په سیتی کې څه ډول وي؟  
A Ovoid ، B convex ، C Bi convex
۲. Supdural hematoma وینه تولیدنه په سیتی کې څنګه معلومېږي؟  
A Ovoid ، B convex ، C Bi convex
۳. Sub arachnoid hemorrhage لومړنی عصبي نښی کومې دي؟
۴. که چېرې په CVA باندې یوه میاشت وخت تیر شوی وي کومه یوه ازموینه با ارزښته ده په نښه یې کړئ؟  
A CT Scan ، B MRI ، C التراساوند
۵. د دماغي Hemorrhage لاملونه کوم دي په نښه یې کړئ؟
۶. په تلویزیوني معایناتو کې د مغزو سسټیک کتلې څه ډول خیال ور کوي  
A تور ، B سپین ، C غیر متجانس

## څلورم څپرکې

### د ملا تیرانخور (Spine imaging)

راديواناتومي Radioanatomy;

د ملا د تیر ساده راديوگرافي په قدامي خلفي او جنبي وضعیت

**Hyper flexion**

**Hyper extention**

**Oblic**

**Spine trauma**

**Pagets disease**

**Osteoartcular imaging**

د ملا تیر چې په اصل کې په څلور برخو تقسیم شوی عبارت دی د غاړې د کړې سینې د برخې کړې د نړۍ ملا د برخې کړې او د عجز او عصص د برخې کړې دي همدا د ملا کړې دي چې د انسان د ده په مرسته خپله ورځنې چارې په بڼه وجه سرته رسوي سپک او درانده فزیکې کارونه اجرا کوي خو کله کله نوموړي برخه په ځینو خاصو ناروغيو، ټکرونو، مکروبي ناروغيو او ولادي اناملیو باندې اخته کېږي چې هر یو یې ځانته تشخیصی کړنې لري تر څو په سمدستي توګه تشخیص او پرمخت لارم احتمالات ونیول شي.

#### ۴-۴ راديواناتومي Radioanatomy:

د ملا د تیر ټکرونه د ډیر ارزښت وړ دی او کومي ناخوالي چې د ملا د تیر د ټکر څخه منځته راځي هم ډیري ناوړه پایلي لري دیبلګي په ډول د نخاع spinal پری کېدل یا ورته ضرر رسيدل.

د ملا د تیر ټولي 33 کړې لري چې 7 یې د غاړې cervical او 12 د سینې کړې Thurasic او 5 یې د نړۍ ملا Lumber کړې 5 یې د سکروم هډوکي او 4 فیوزشوي د عجز عصصي فقري شمیرل شوي د غاړې د کړيو لمړني کړي atlas نومېږي چې د یوي کړي په شان جوړښت لري او دنوروفقراتو په شان جسم نه لري یعنی دیو قدامی اویو خلفی قوس لرونکی ده او دواړو اړخونو ته یې د هډوکو کتله ده چې همدغه کتله په X-ray کې خیال ورکوي (Lateral bony mass)

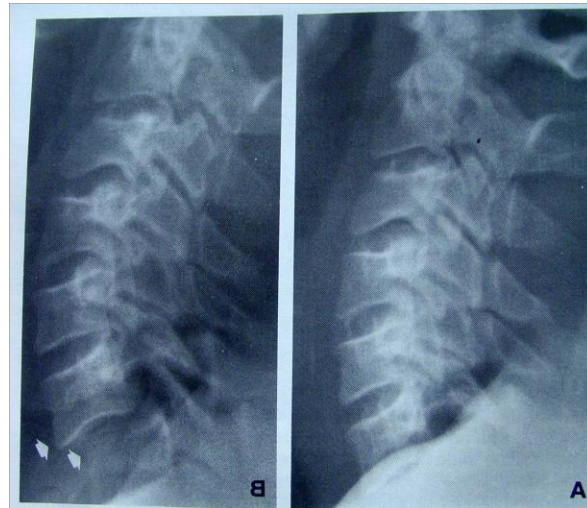
دغاړې دويمه کړې چې د Axis پنوم ياديرې ډير پيچلي جوړښت لري او لرونکې د Odontoid process چې د Axis کړې د غاښ يا Dents of Axis په نوم هم ياديرې چې د فقري د قدامي برخې څخه پيل اخلي هغه فاصله چې د Dental axis او Atlantal dense interval ترمنځ ده Atlantal dense interval نوميرې چې په نورمال حالت کې 3mm ده

#### ۴-۳ د غاړې د کړيو راديولوژيک بڼه (cervical spine position)

د نوموړې برخې راديوگرافيکې ازموينې په لاندې وضعيتونو ترسره کېږي .

- A . P
- Right - Left & letal
- اړخيز وضعيت په Hyper flexion
- اړخيز وضعيت په Hyper Extention
- Anterior Posterior oblic يا قدامي خلفي اړخيز وضعيت او Posterior Anterioer

oblic اړخيز وضعيت



دغاړې دکړيو اړخيزه انځور (1-4 شکل) (ماخذ 12)

- وازي خولي وضعيت (Open muth view)

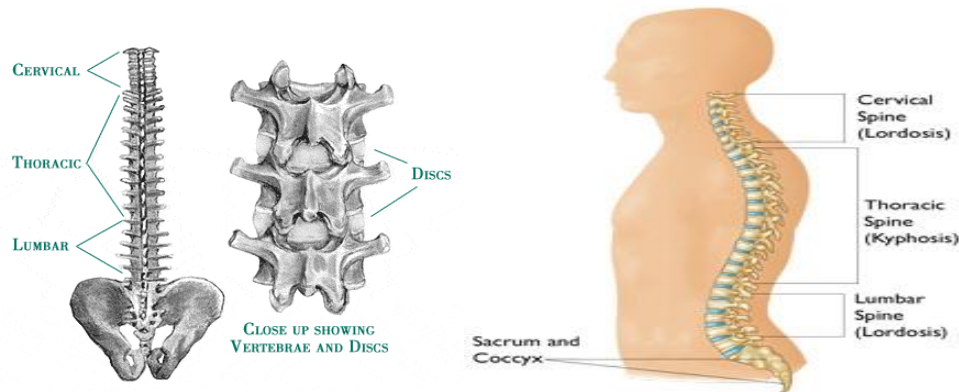
دغه وضعيت د Odontoid process د Axis فقري د کتنې لپاره کارول کېږي پدې وضعيت کې ناروغ دشا په تخته اچول کېږي چې پرېومستقم خط کې ځاي ولري ناروغ خپله خوله وازوی او د وړانگې تيوب د ناروغ د خولي جوف ته مخامخ کېږي او کله هم کېدای شي چې ناروغ ته پوره Hyper extention وضعيت ورکړو او د وړانگې تيوب د زنی لاندې برخې ته مخامخ کړو دغه

وضعیت د Puchis view په نوم یادېږي بل وضعیت کې دورانګي تیوب چې مریض په دشا په تخته پروت وی او سر په Hyper extention حالت کې وي دورانګي تیوب د غاړې مرکزی برخې ته متوجه کېږي یعنې 30-35° درجې زاویه چې د Piller laterl view وضعیت پنوم یادېږي .

#### ۴-۴ دسیني او نري ملا کړي ( Turaco lumber spine):

د دی برخو د لیدو لپاره له Lateral & A.P وضعیتونو څخه کار اخیستل کېږي Thorasic spine پاره ناروغ په supine وضعیت پروت وی 90° درجې د وړانګي تیوب Xyphoid proces ته متمرکز کېږي او قطنی برخو لپاره L 3 فقره د وړانګي تیوب ته برابرېږي د قطنی برخه رادیوګرافي کله کله د Articular space برخو د کتنې لپاره په Oblic شکل هم اخستل کېږي چې 45° درجې زاویه برابر او د وړانګي تیوب اړوند برخې ته متوجه کېږي پاتې دي نه وي چې sacro coccy فقراتو لپاره هم پورتنی قدامی خلفی او جنبي وضعیتونه استعمالېږي د پورتنی برخو د د کلیشو په کتنه کې باید لاندې ټکې په نظر کې ونیول شي .

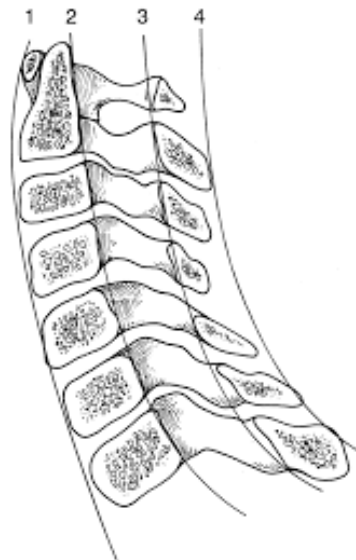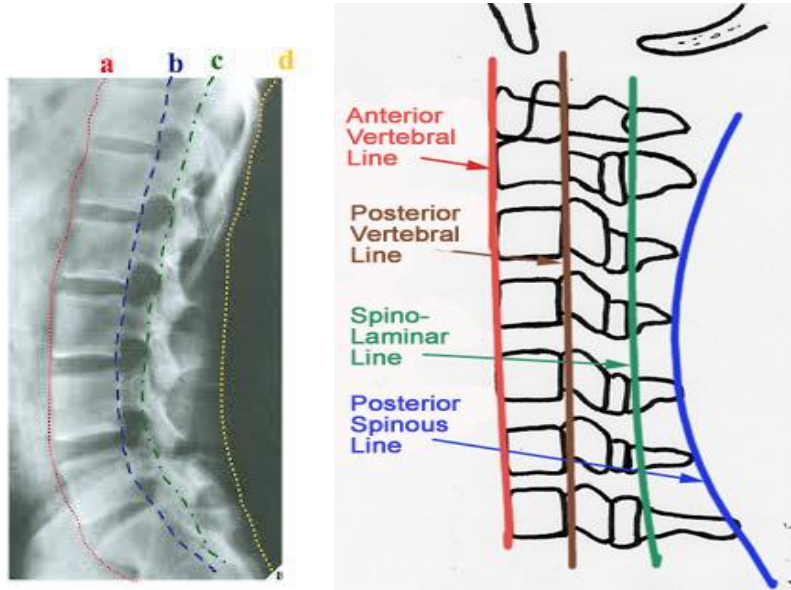
- د فقراتو Ligament
- Disc spaces
- Vertebral height
- Intra vertebral foramin
- Spina bifida
- Vertebral densites
- Para vertebral soft tissue
- Chromosomel disorder
- Congenital skeletal Anomaly
- Skeletal dysplasia



(4-2 شکل) د ملا تیرد کړیو نارمل انځورونه (ماخذ 13)

## ۴-۵ دملاتير څلور خطونه لري

- Anterior vertebral line (1)
- Posterior vertebral line (2)
- Spine laminar line (3)
- Spinous line (4)



( 3-4 شکل، دملاتيرد څلور خطونو انځورونه(ماخذ 13)

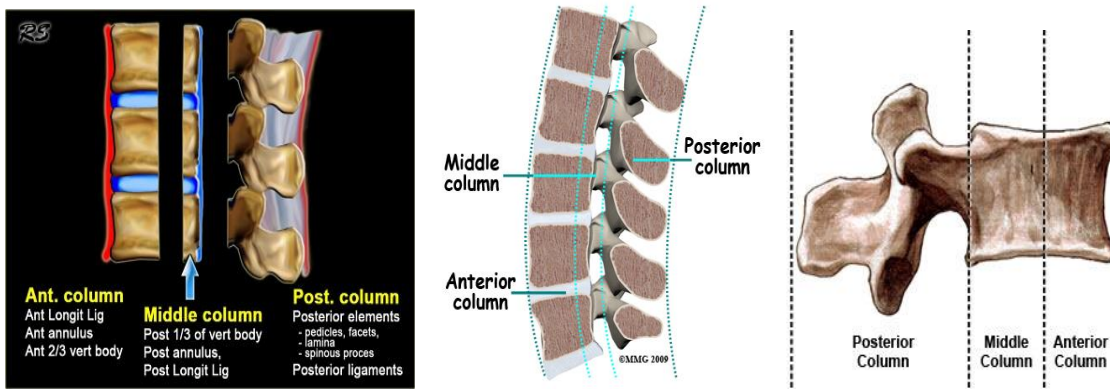
Spinal column په عمودي ډول په دري columns يا ستونو ويشل شوي دي چې دتروما

دنظره ډير ارزښت لري.

مخکني تنه (Anterior column): د فقري د جسم 2/3 قدامي برخي، 2/3 د disc قدامي برخه او longitudinal ligament anterior څخه جوړ شويدي.

منځني تنه (Middle column): د فقري د جسم 1/3 خلفي برخي، 1/3 د disc خلفي برخي او longitudinal ligament posterior څخه جوړ شوي دي.

شاتني تنه (Posterior column): د pedicles، lamina، facets، spinous process، interspinous، transverse process، او supraspinous lig او کپسول څخه جوړ شوي دي. (3-4 شکل)



(4-4 شکل) د spinal column برخو انځورونه (ماخذ 13)

#### ۶-۴ د ملا د تیرترضیض Spine trauma:

د spine trauma پېښي د عمر له مخي په ځوانانو او د موقیعت له مخي د غاړي په برخه کې ډیري دي چې کېدای شي یواځي د spinal column یا یواځي د spinal cord د برخي او یا د دواړو برخو تروما موجوده وي

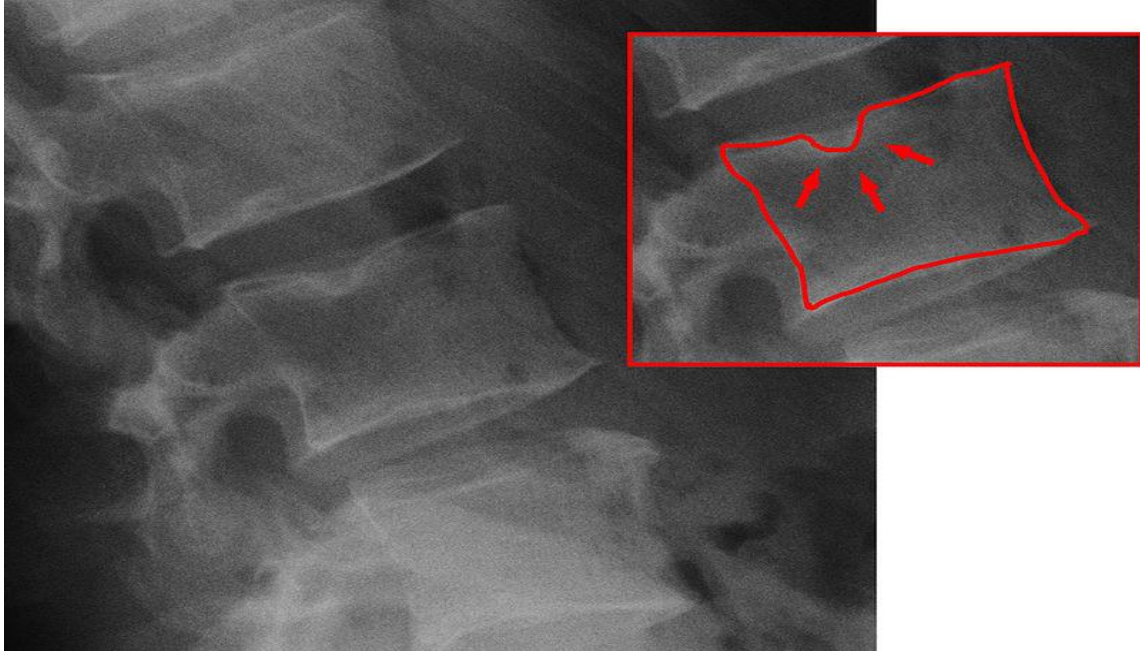
د spinal column یا هډوکي برخي تروما کې کېدای شي لاندې بدلونونه رامنځته شي

- Compressive fractures of vertebra یا د فقراتو فشاري ماتوالی (4-4 شکل)
- Comminuted fractures of vertebra یا د فقراتو څو ټوټه یې ماتوالی
- د transverse process، spinose process او د کړیو دنورو برخو ماتوالی
- Vertebral bodies subluxation د فقراتو د جسمونو بنویدل



د stability (خوځيدني) له مخي دوه ډوله ماتوالی رامنځته کېږي چې stable fracture (يعني که يو column کې ماتوالی موجود وي) او unstable fracture of spinal column چې د دوه يا دري واړه columns ماتوالی ولري.

د spinal column د تروما د تشخيص لپاره د X ray، CT scan او MRI ازمويڼوڅخه کار اخلي (4-5 شکل) چې په ساده ماتوالي کې ماتوالی ونو په اړه معلومات ترلاسه کېدای شي

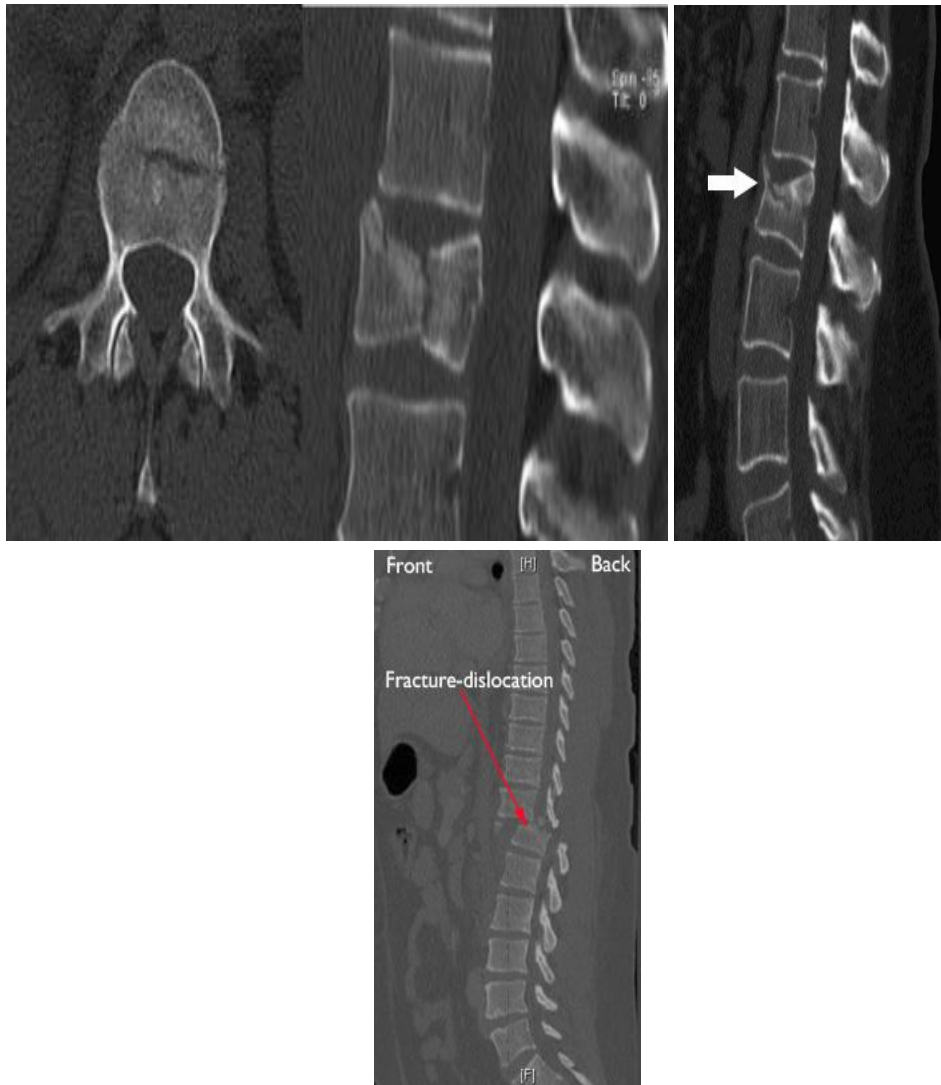


(4-5 شکل) په فقراتو په ساده کليشه کې فشاري کسرانځور (ماخذ 12)، (ماخذ 13)

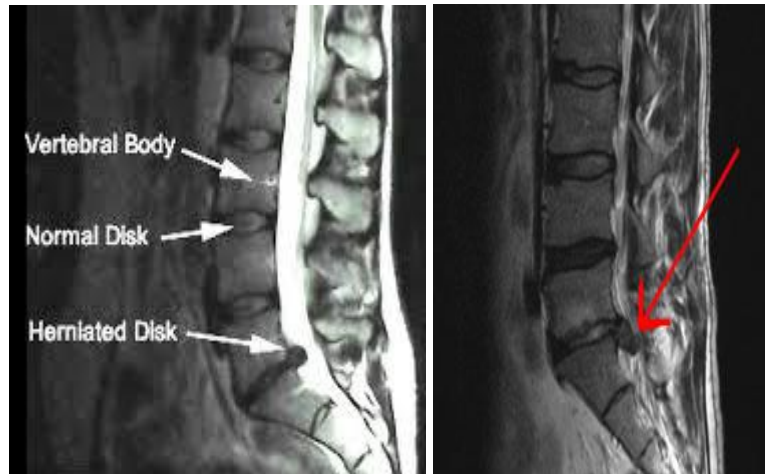
او CT scan کې د ماتوالی، disc او څه ناڅه د spinal cord په اړوند معلومات ترلاسه کېدای

شي.





(4-6 شکل) دستي سکن په انځورونو کې د فقراتو د بيلابيلو برخو ماتوالی په نښه شوي (ماخذ 13)،  
 لکن MRI بيا په بشپړه توگه د ماتوالی، Disc تروما، Spinal cord او رخوه انساجو په اړه  
 معلومات راپه گوته کوي. (4-6 شکل)



دملا دکړي د جوړښت انځور (4-7 شکل)، (ماخذ 12)

دملا د تیر د یو څو اصطلاحاتو نومونه چې په زیاته اندازه دی یادونی ته یی اړتیا ده

Spondylosis (1)

Spondylolysis (2)

Spandylo listhiasis (3)

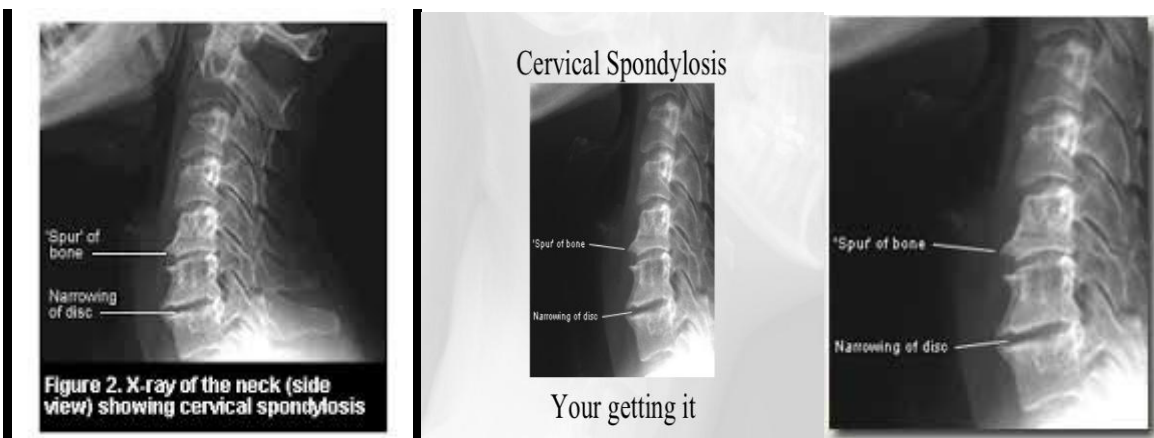Ankylosing spondylitis (4)

Spondylosis (1)

د ملا د تیر ځنډني او Degenerative ناروغيو څخه عبارت دی چې پدې کې

4-7 Disk space reduction - osteo penia او lostiophytes formation یوځای ملگري وی (4-7 شکل)

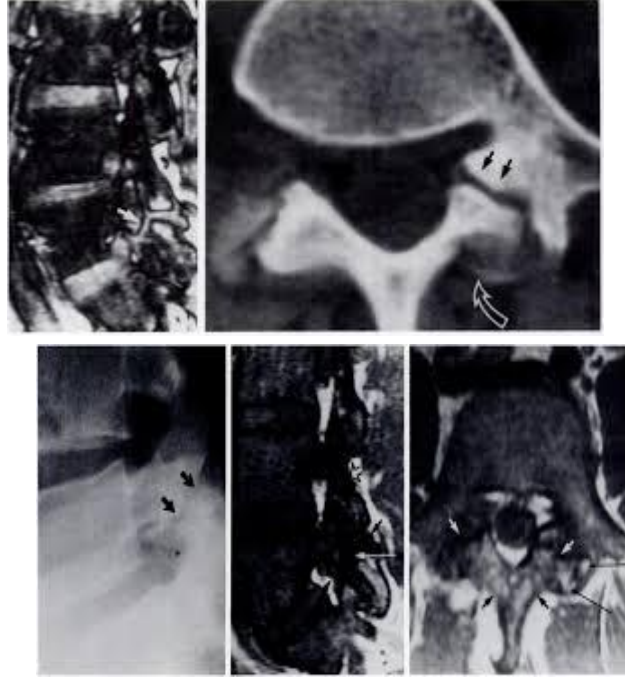
شکل



(4-7 شکل)، د ملا دکړيو د بيلو بيلو برخو Spandylosis انځورونه (ماخذ 13)

## Spondylolysis (2)

په Para intra articularis of vertebrae کې کوم ماتوالی او یا defect موجود وی او د spondylo listhiasis ته زمینه جوړه وي (8-4 . شکل)



(8-4 شکل) دملا د کړيو Spondylolysis د سي تي سکن انځورونه (ماخذ 13)

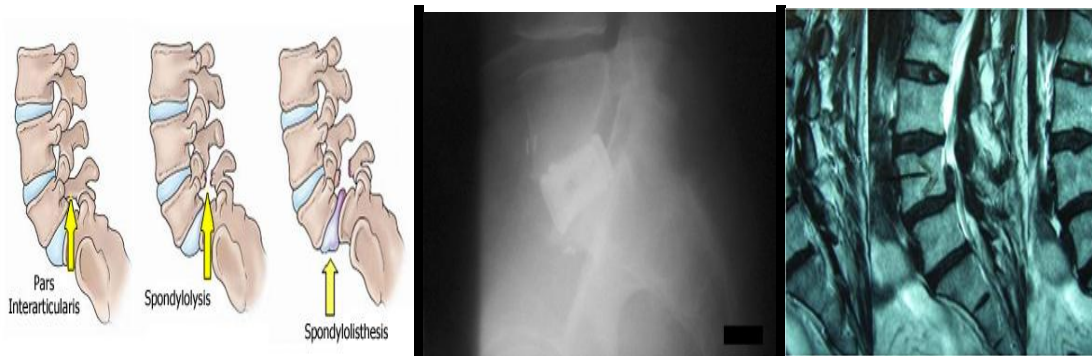
## Spondylo listhiasis (3)

د ملا د تير فقراتو په اوتارو کې کوم بدلون چې د Para intra articularis of vertebrae د نیمګړتیا څخه منځته راځی په ځانګړي ډول په پنځمه قطني فقره کې Spondylo listhiasis په نامه یادېږي کېدای شي چې ولادي منشا ولري او هم په دغه ناروغی کې دملا تير قدام او خلف ته وخوېږي چې په CT او Oblique کلیشه کې ښه څرګندېدای شي او Para intra articularis fracture دلالت کوي او معمولاً څلور درجی لري (9-4 . شکل)

لمړي درجه کې فقره 1/4 سفلي برخه د علوي څخه قدام خواته خوېږي .  
دوهمه درجه کې فقره 1/2 سفلي برخه د علوي څخه قدام خواته خوېږي .  
درېمه درجه کې فقره 3/4 سفلي برخه د علوي څخه قدام خواته خوېږي .  
څلورمه درجه کې فقره بشپړ سفلي برخه د علوي فقري څخه قدام خواته خویدلي وي هغه

پېښي چې د دې ناروغی د پیدا کېدو لامل ګرځي . م. ۱۶۵۷ - ۹

- Truma ټکر
- Pathologic fracture په Paget disease کې (خپل په سر ماتوالی او فقراتو تو بر کلون)
- Congenital dysplasia of superior articular face په پورتنی مخ د فقري کې ولادي ډسپلازیا
- Disk degeneration د ډسک تخریب
- Ankylosing spondylitis
- Stiffness د فقراتو یوځای نښتلی دی چې د ملاد تیرد کړیو د مزمن التهاب څخه منځته راځی او دغه پښه زیاته په sacroiliac joint کې لیدل کېږي .



(4-9 . شکل) د ملاد کړیو Spandylo lethiass انځورونه (ماخذ 13)

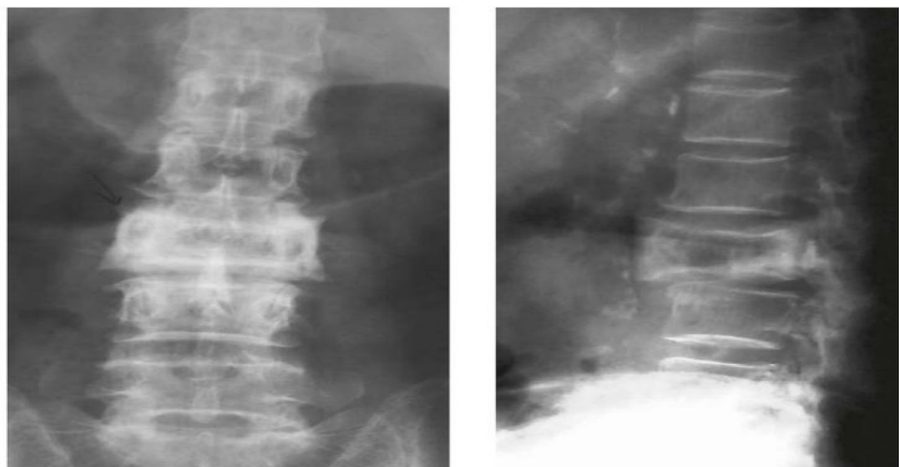#### ۷-۴ Pagts disease

د دې ناروغي لامل هم تراوسه ندی څرکند مگر د رادیولوجستانو لخوا په زړو خلکو کې تشخیصیږي حوصله، ستون فقرات او سر زیات په ناروغي اخته کېږي چې اصلي منظره په هډوکو کې د منځه تلل (تخریب) څخه عبارت دي چې د هډوکو د خراب امتصاص له کبله منځته راځي او په دویم ځلي ډول نوي هډوکې چې غیري منظم او غیري نورمال بڼه لري بدلون مومي. (4-10 . شکل)

د رادیولوژي د نظره دوه شکونه د ناروغي چې یو یې Spongy او بل یې Amorphous (بی شکل) نومول شوي .

اسفنجي شکل یې چې زیات عمومیت لري Normal bone tuberculae یې د ضخیم او غیر منظم الیافو پواسطه بدل شوي او Amorphous شکل یې داغي او کثیف ښکاري ځني وخت دا دواړه ناروغي په یو ځای ډول هم لیدل کېږي په Pagte ناروغي کې هډوکې پیر او غټیږي چې د ناروغي غوره نښه ده ناروغي په ورون او قصبې هډوکې کې هم لیدل کېږي مگر په لاسونو او پښو

کې کم ځای نیولای شي ددي ناروغي اختلاط په Sarcoma بدليدل بنودل شوي او داسي فکر کېږي چې د Sarcoma پېښې زیاتره په زړو ځلکو او په Page ناروغانو کې منځته راځي



**Figure 1.** Anteroposterior and lateral radiographs of Case 1. Note the “picture frame” appearance of the L3 vertebral body.

(4-10 . شکل د نړۍ ملاد کړيو د برخي پيچ ناروغي (pagets disease) انځور (ماخذ 13)

## ۴-۸ دھوکو او بندونو انځورونه

### Osteoarticular imaging

#### راديواناتومي Radioanatomy

په دي برخه کې ټول د هډوکو او بندونو ماتوالی په مکمل توگه نه څيرل کېږي بلکې در اډيولوژي له مخي څيرو.

د هډوکو د برخو تقسيمات:

هډوکو د برخو تقسيمات د علوی نه د سفلي په طرف لاندې برخې وجود لري (10-4 . شکل).

۱. Epiphysis

۲. Meta physis

۳. Diaphysis

همدارنگه د خارج څخه داخل خواته لاندې طبقی لري.

۱. Periost برخه

۲. Cortex برخه

۳. Bone marrow د هډوکو د مغز برخه چې

په تور شکل بڼکاري بايد وويل شي چې په يو

نورمال د هډوکو په کليشه کې Periost طبقه او د

Cortex طبقه يو د بل څخه جدانه بڼکاري دواړه

په سپين کثافت معلوميرې مگر هغه وخت چې په

Periost کې افت موجود شي نو د Cortex څخه

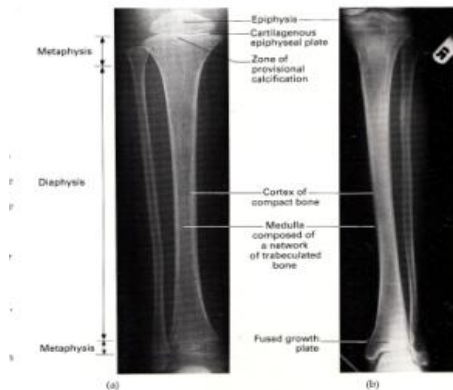جدا او په وضاحت سره يې کتلاي شو.

معمولاً په هډوکو کې لاندې ناروغی د مشاهدي وړ

دي.

۱. ترضيضا توپه اثر منع ته راغلي ناروغی (ټکرونه، لويدل، جنگونه).

(10-4 . شکل) د هډوکو د برخو دويشونو انځور  
(ماخذ 13)



۲. انتاني ناروغي: کوم چې د مختلفو انتانو په وجه په هډوکو کې منځ ته راځي.
۳. ميتابوليک ناروغي چې د مختلفو منرالی موادو او ویتامينو د کموالی څخه منځ ته راځي.
۴. نوموړي حالتونه چې په سليم او خبيث شکل په هډوکو کې مشاهده کېږي.
۵. ولادی اناملی گانی.

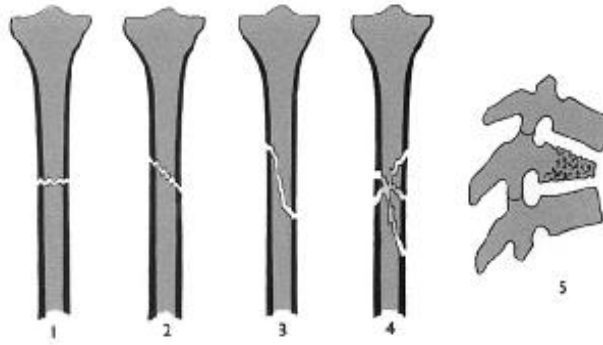
عموماً د هډوکو د امراضو د تشخيص لپاره په دوه ډوله راديوگرافي اخستل کېږي يعنې قدامی خلفی (AP) او اړخيزه (Lateral) جنبي وضعیت سره او داکار پدي منظور اجرا کېږي که چېرې په يو وضعیت کې ناروغي ونه ليدلي شي شايد په دوهم وضعیت کې مشاهده شي او برعلاوه د بندونو د منځ فاصیلي د کتنې لپاره هم اړخيز وضعیت ډير گټور دي که مقایسوی د مفاصلو راديوگرافي اجرا شي د تشخيص سره ډيره مرسته کوي. نور اختصاصي معاینات لکه - PET- MRI- CT Scan څخه عبارت دي

#### ۴-۹ د هډوکو ماتیدل (Ossis fractures):

- په هډوکو کې ماتوالی یا د قوی ضربی د مخامخ کېدو د کبله لکه لویدل ، د موټر ټکر د لوړ ځای څخه راپریوتل او یا دا چې د بعضی ناروغيو په منځ ته راتلو کې چې د هډوکو ميتابوليک سستم پکې برهم خوړلي وي په بنفسهی ډول (پتالوژیک) (خپل په سر) ماتوالي منځ ته راځي په هډوکو کې ماتوالی په لاندي ډول راديو لوژی د نظره تقسیم بندي شوي دي. م ۲۶۷ - ۱
۱. Transvers Fracture هډوکي په کې په عرضانی ډول مات شوي وی.
  ۲. Oblique Fracture هډوکي کې په مايل ډول ماتوالي واقع شوي وی.
  ۳. Spiral Fracture د فنریا تاو راتاو شوي شکل ماتوالي ته وايي.
  ۴. Green stick Fracture د لمدي لښتی پشان سره چې پورتنی جدار مات او لاندي جدار سالم وي يعنې يو خوا کورتکس مات او بله خوا سالم وی.
  ۵. Compacted Fracture فشاری یا یوبل کې ننوتی (فشرده) ماتوالي ته وايي.
  ۶. Avulsion Fracture د وتر د کشش په اثر د هډوکي څخه يوه پارچه جدا شوي وي

۷. Pathologic Fracture کوم چې د ميتابوليک ناروغی په سيرکی د هډوکو د منرالونو دکموالی د وجی څخه منځ ته راځی. يعني د وجود د نورمال وزن په مقابل کې هډوکي ماتيري. (4-11 . شکل)

همدارنگه د ابايد په پام کې ونيول شي چې ماتوالی نوی پيداشوي او يا وخت پري تير شوي ايا calus په صحنه کې مشاهده کېږي يا نه



(4-11 . شکل) د هډوکو ماتوالی د ډولونو انځور (ماخذ 13)

#### ۴-۱۰ بي ځايه کېدل (Dislocation):

بي ځايه کېدل په بندونو کې منځ ته راځی کله چې په مفصل کې هډوکي د خپل اصلي ځای څخه بل طرف ته وخوږي دی حالت ته بيځايه کېدل وايي.

بي ځايه کېدل هم په ټکرونو او هم کله کله په ولادي شکل منځ ته راتللي شي مثلاً د فڅدي حرقفي مفصل ولادي خلفی بي ځايه کېدل زيات وخت د avulsion ماتوالی سره يوځای وي.

د مفصلونو په افاتو کې کوشش وشي چې مقایسوی رادیوگرافي اجراکړي ترڅو په ښه صورت

تشخيص ته ورسېږو.

#### ۴-۱۱ اوږه او مټ The shoulder & super arm :

داوږي په ضربه کې دترقوا هډوکي clavícula ماتوالي ډير زيات منځته راځي چې ماتي شوي

دواړه برخي يودبل دپاسه ځاي نيسي چې په پاسني او لانديني وضعيت superior&inferior

position رادیوگرافي کې ښه ليدل کېږي



ددي ماتوالی پرځای کول ډیر ضروري دي په دي ډول ترضیض کې د acromino clavicular joint بیځایه کېدل او sub lacsation هم منځته راځي چې زیات وخت دولاري وضعیت رادیوگرافي په صورت چې دمريض په دواړو لاسونو کې وزن وي بڼه لیدل کېږي مگر sterno- clavicular joint بیځایه کېدل ډیر نادر دي م ۳۲۹ - ۳

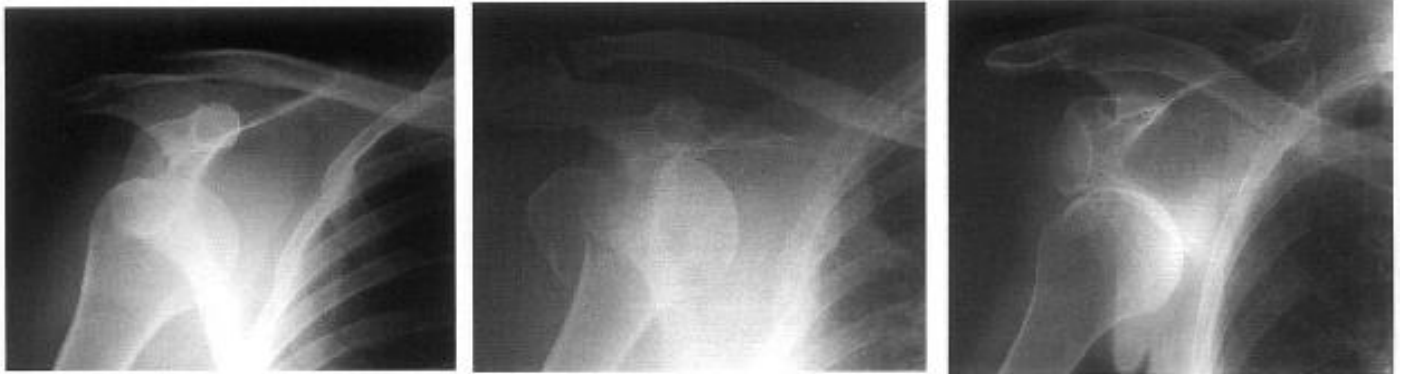#### ۴-۱۲ د اورې بي ځای کېدل:

په غټو بندو نو کې د اورې بند په عمومي توگه زیات بي ځایه کېږي او دا د یو شمېر عواملو لکه: دجوف عنابي ډکوالی، غیر معمولي حرکاتو شتون، د اربطو سستوالی، د جوب عنابي Dysplasia او د پورتنی طرف دفشاري فعالیت په وخت کې په بند کې زیات زور راتللو له کبله منع ته راځي. په دې برخه کې د ناڅاپي قدامي او خلفي خلغو څخه بحث کوو.

#### ۴-۱۳ قدامي بي ځایه کېدنه:

خلعه هغه وخت پیدا کېږي چې یو کس په لاس را ورغوځېږي Humerus قدام خواته کش کېږي کپسول څیرې کوي او د جوف عنابي په غاړه کې Avulsioin پیدا کېږي ځینې وخت د عضد د هډوکي دسر خلفي جنبي برخه ماتېږي په نادره توگه د Acromion باریزه سربښکته خواته ټپله کوي او د عضد سر وروسته نیغ راوتلی ښکاري بازو زورپند وي او د عضد راس د Coracoid څخه لاندې ځای نیسي او نادر ډول باندې په بند کې خلفي خلعي هم منع ته راځي.

قدامي خلفي ایکسري کې د عضد د سر او دجوف عنابي سیوری یو د بل دپاسه ښکاري او دعضد سر د بند څخه لږ لاندې انسي خواته پورت وي که په اړخیز وضعیت د scapula د اړخ لخوا اکسري واخستل شي نو دعضد سر د مفصل د بند دلیکې څخه وتلی ښکاري که بند پخوا هم بي ځایه شوې وي نو په ځانگړو منظرو کې د عضد راس خلفي جنبي عکس هموار وي ځکه چې د جوف عنابي د قدامي غاړې په واسطه پټ وي بر علاوه د دې ناروغې د پېژندنې لپاره فلم د اورې دپاسه ایښودل کېږي او دلاندې دتخرگ خوا څخه وړانگه ورکول کېږي او یا د منحنی ډوله کسیت څخه کار اخستل کېږي. م ۱۷-۱۸

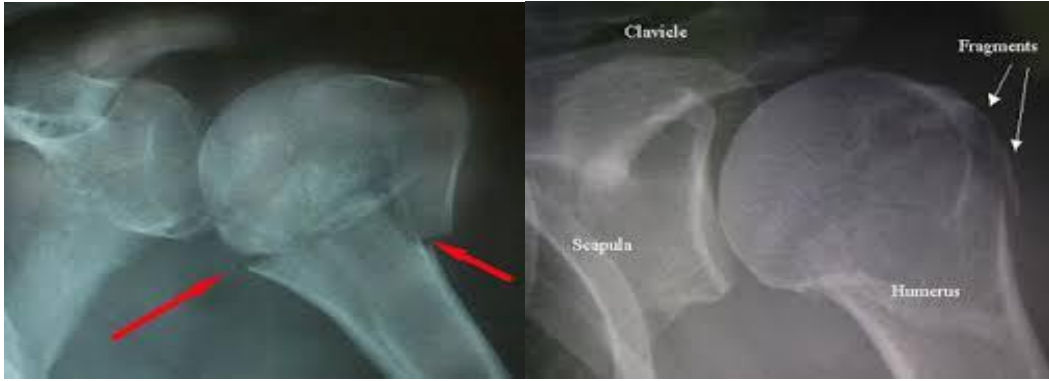

(شکل 4-12. داوړې د بند د بې ځايه کېدلو انځورونه (ماخذ ۳))

#### ۴-۱۴ د مټ د هډوکي پورتنۍ برخې ماتېدل:

د بازو د نژدې برخې ماتېدل د منځني عمر څخه وروسته، اوهم له مینوپوز څخه وروسته په Osteoporosis بڼڅو کې زیات پیدا کېږي په ډېرو واقعاتو کې واضح بې ځايه والی منع ته راځي او په درملنه کې ستونزې راولاړېږي په اټکلي ډول شل فیصده پېښو کې یو یا زیاتې ټوټې په څرگند ډول بې ځای والی لري او د اختلاطو خطر له ځان سره لري.

په زړو خلکو کې ډېر وخت یو واحد Impacted ماتوالی بڼکاري د عضد د Surgical غاړې پورې رسیدلی وي د بڼې X-ray په واسطه ډېرې بې ځايه شوي ټوټې لیدل کېدای شي په ځوانانو کې جدا شوي ټوټې په څرگند ډول بڼکاري د اوږې خلعي د ردولو لپاره باید د تخرک او اړخيزي اوږې په منظرو ایکسري واخستل شي په سختو او شکمنو پېښو کې CT Scan مرسته کوونکي معاینه ده.



(13-4 . شکل) په انځورونو کې دا وړې د بند او د عضد د هډوکي بې ځايه کېدل او ماتوالی او ماتوالی په نښه شوي دي (ماخذ 13)

#### ۴-۱۵ په لویانو کې د څنگلي په شاوخوا ماتېدنه او بې ځايه کېدنه:

د څنگلي ماتېدل په لویانو کې د ماشومانو څخه بېل وي د هډوکي په نهایتو کې د Epiphysis یوځای والي له کبله میخانیکي خواص په لویانو کې بدلوي چې په پایله کې یې د جرحې اندازه هم مختلفې وي د دې کسرونو څخه په ځانگړې ډول د بعیده بازو ماتېدنې د زیاتې قوي کارول له کبله پیدا کېږي چې د رگونو او اعصابو د زیان سره یوځای وي ځینې ماتېدنې یې د په ځای کولو او ثبات لپاره پېچلو جراحي تخنیکونو ته اړتیا لري. م ۲۸

#### ۴-۱۶ د عضد د لاندیني برخې ماتېدنه (Distal end of Humerus):

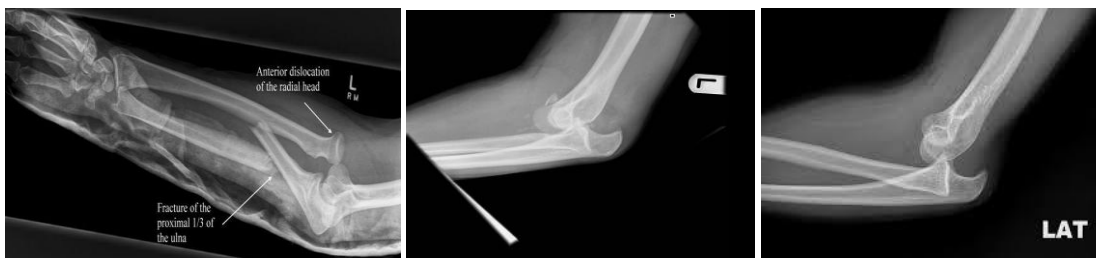د Eo- ASIF ګروپ په ۱۹۹۱ م کال کې بعیده عضد درې نوع ماتېدنه تشریح کړې Type A د بند څخه د باندې Supra Condylar ماتېدنه، Type- B د condyl د بند دننه ماتېدنې دي او type C د دواړو condyles د مختلفو درجو لرونکي Communated ماتېدنې دي.

**Type A** دا ډول د بند څخه د باندې ماتېدنې په لویانو کې نادرې دي او کله چې پېښې شي نو بې ځايه او بې ثباته وي ځکه چې د پارچو د نیولو لپاره کلک Periost وجود نه لري زیاتې قوي په جرحو کې کېدای شي د بعیده عضد Communatioin رامنځ ته شي ترلې اړجا ثبات منځ ته نه راوړي.

#### ۴-۱۶ Type B & C د بند دننه ماتېدنې:

د Osteoprotic خلکو څخه پرته د Condyl د بند دننه ماتېدنې د نرمو نسجو دزیان سره یو ځای د زیاتې قوې کارولو څخه منع ته راځي، د څنگلې په نقطه باندې د شدیدې ضربې له کبله د Olecranon باریزه پورته خواته حرکت کوي او کونډیلونو سره جدا کوي، پرسوپ زیات وي او که د هډوکس جس اجرا شي د څنگلې تمامیت به له منځه تللی وي. م-۲۸-۲۹-۷۰

ماتیدنه د بنکتنې مټ څخه د څنگې تر بند پورې غزیدلې یو په غیر بې ځایه شوي Condylar ماتېدنې کې دا ویل گران کار دی چې یو که دواړه Condylar په ماتیدنه کې داخل دي خاصتاً د کونډیلو په نه بې ځایه شوي کسرونو کې. زیاتره د کونډیلو تر منځ د هډوکي Communion موجود وي چې پراخوالی یې صحیح نشي اندزه کېدای. ځینې وخت د T او Y په بڼو ماتېدنې ته تر میتافیز پورې خپور شوی وي.



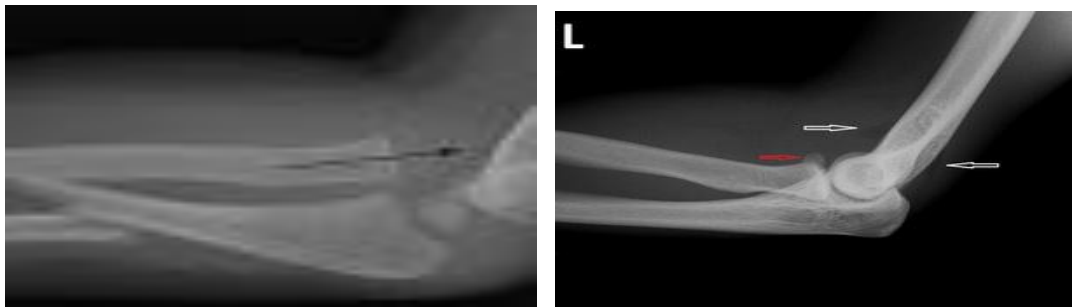
(شکل 4-14. په دي او انځورونو کې د څنگل د بند بیځایه کېدل د دند هډوکي ماتوالي په پورتنی سر کې ښی. (ماخذ 13)

#### ۴-۱۸ RADIUS د هډوکي ماته شوې غاړه:

په غځېدلي لاس راغورځېدل څنگل په Walgus مجبوروي او د Radius د Capitulum خواته تپله کوي په ماشومانو کې هډوکي د Radius د غاړې په ساحه کې ماتېږي خو په غټانو کې ماتېدنه د Radius په سر کې منع ته راځي.

د غورځېدو څخه وروسته ماشوم په څنگل کې د درد څخه شکایت کوي د Radius د سر د پاسه موضعي حساسیت موجود وي او مړوند په تاوولو سره درد کوي. (شکل 4-15)

کسري خط مستعرض وي او د Physis لږ لاندې برخه کې واقع وي او يا د Epiphysis او د جسم د مثلي پارچي سره يو ځای جدا شوی وي قريبه پارچې لاندې خواته، قدام ته او دباندې خواته کېږي شوي وي ځنې وخت د Ulna پورتنۍ نهايت هم په ماتېدنې اخته شوي وي. م ۲۲



(15-4. شکل) انځور دکعبري هډوکي دپورتنې نهايت اوددند هډوکي منځني برخي ماتوالي په نښه کوي (ماخذ ۴)

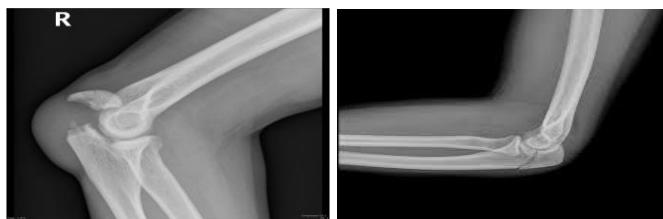
#### ۴-۱۹ ماتېدل OLECRANON :

په Olecranon کې دوه ډوله ماتېدنې ليدل کېږي:

اول: Communited Fractur ماتيدنه: چې د نيغ په نيغه ضربې او يا په څنگل باندې د راويدلو له کبله پيدا کېږي.

دويم: Transvers Fractur: چې کله شخص په لاس ولويږي او د Triceps عضله د تقلص په حال کې وي ماتيدنه د څنگل مفصل ته ننوزي او د بند سطحو ته هم تاوان رسوي په مستعرضو ماتيدنو کې ځينې وخت د Aponcurosis | Triceps روغ وي او کسري ټوټې په خپل ځای باندې وي.

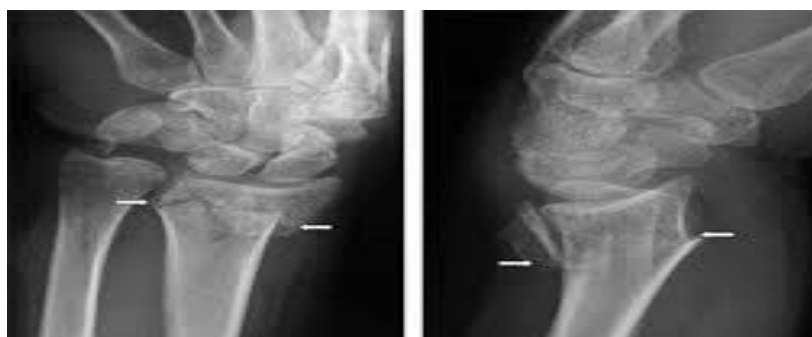يوه مناسبه جنبي منظره د ايکسري ضروري ده ترڅو د بند د ماتوالي په باره کې معلومات ترلاسه شي. م ۷۸



(4-16 . شکل دذند هډوکي علوي نهايت (اوليکرانون) ماتوالی په انځور کې گوري (ماخذ 13)

#### ۴-۴۰ دمروند او لاس ماتوالی يا **The wrist & hand fracture** :

په دي برخه کې ماتوالی زیاتره په زړو خلکو کې منځته راځي او د بند څخه لږ پورته لیدل کېږي

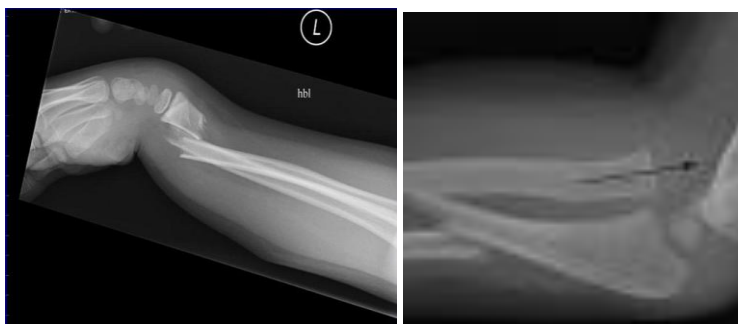


(۱۷-۴) انځور کې د کعبړې د هډوکي لاندیني نهايت ماتوالی او خلع د کتنې وړ ده (ماخذ ۱۲)

#### ۴-۴۱ **Colles fracture** :

داکتر بناغلي Abraham Colles په ۱۸۱۴ م کې تشریح کړې او د Wrist څخه پورته د Radius یو مستعرض ماتېدنه ده چې بعیده ټوټه پکې خلف ته بې ځای شوې وي دا په زړو خلکو کې د ټولو ماتېدلو څخه عام ماتېدل دي او د Post menopausal osteoporosis په وخت کې زیات منځ ته راځي ناروغه زړه بڼځه وي چې په غځیدلي راس راغوزیدو تاریخچه وایي.

د Corticoconcellous په اتصالي نقطه کې د Radius مستعرض ماتېدنې او د Ulna د Styloid باریزه ماته شوې وي د Radius ټوټه د ننه خواته ننوتلې او خلف ته کږه شوې وي ځینې وخت دا ماتېدنې Communated او یا میده شوې وي. م ۱۰۶-۱۰۷

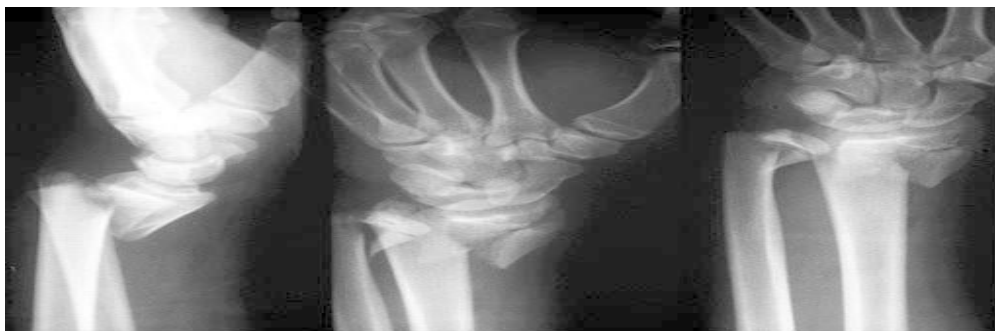

(شکل 4-18. دمروند د بند ماتوالی په انځور کې بنودل شوي (ماخذ 13))

## Smiths fracture ۲۲-۴

Smiths شل کاله وروسته د Colles خځه همداسې یوه ماتېدنه بیان کړې ده خو په دې ماتېدنه کې لري ټوټه قدام خواته بې ځایه کېږي چې ځنې وخت دې ته د Colles د ماتېدې سرچپه ماتېدنه هم وايي دا د لاس په شا باندې د راغورزېدلو له کبله پيدا کېږي. (شکل 4-19)

د Radius په لري پراته Metaphysis کې ماتېدنه په اړخيزه منظره کې ليدل کېږي چې لري پرته ټوټه بې ځایه شوې او وړاندې خواته کږه شوې ده دا ماتېدنه د Colles د ماتېدنې په بل لوري کې منع ته راځي کېدای شي ټول Metaphysis مات شوی وي. کېدای شي (Oblique) ماتېدنه چې د Radius د راهي يا ظهري اوږده يې هم په برکی نیولی وي. م ۱۱۳

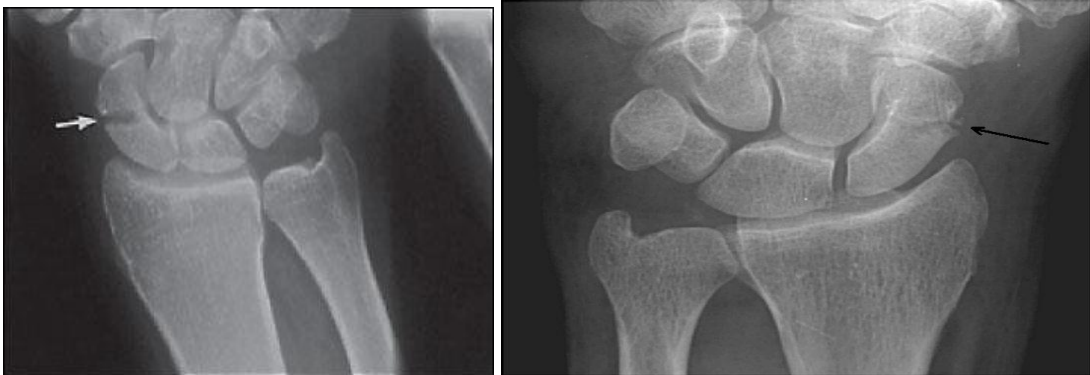


(شکل 4-19. په دي انځور کې دمروند د بندې ځایه کېدل او هم ماتوالی په ډاگه ليدل کېږي (ماخذ ۴))

#### ۴-۳۳ د سکفویت ماتیدل: (Scaphoid Fractur):

دا ماتیدنه په کوچنیانو او زړو خلکو کې نادر دي خو د carpal ماتیدلو 75% ماتیدنه جوړوي د بې ثباته ماتیدنو سره یو ځای کېدای شي د Scapho lunate اربطو تخریب او د Lunate خلفي تدور یو ځای وي. (20-4 شکل)

په ایکسری کې کېدای شي هډوکي په غلطه توګه نورمال ښکاره شي او که ډاکتر پوه وي نو د Snuff box اناتومیک ډکوالی ته متوجه شي موضعي حساسیت په همدې ځای کې مهم تشخیصیه نښه ده د Scaphoid هډوکي د Wrist د خلف او قدام خوا څخه جس کېدای شي او په همدې نقطو کې حساسیت لري د غټې ګتو د محور په قریبه برخه کې د فشار واردول دردناک وي. قدامي خلفي، اړخیزه او مائله منظرې ټولې لارمې دي تازه ماتیدنه په مائله منظره کې ښه ښکاري عموماً کسري خط مستعرض وي د هډوکي لږه برخه کېدای شي قریبه خواته واقع شوي وي. م ۱۲۸-۱۲۹



(شکل 4-20. دلانس دورو هډوکو (کارپ) ماتوالی کوم چې غشي په واسطه نښاني دي گوري (ماخذ ۴)

#### ۴-۳۴ د Carpal د خلعو او نیمه خلعو بې ثباتي (Carpal Dislocations- Subluxation Instability)

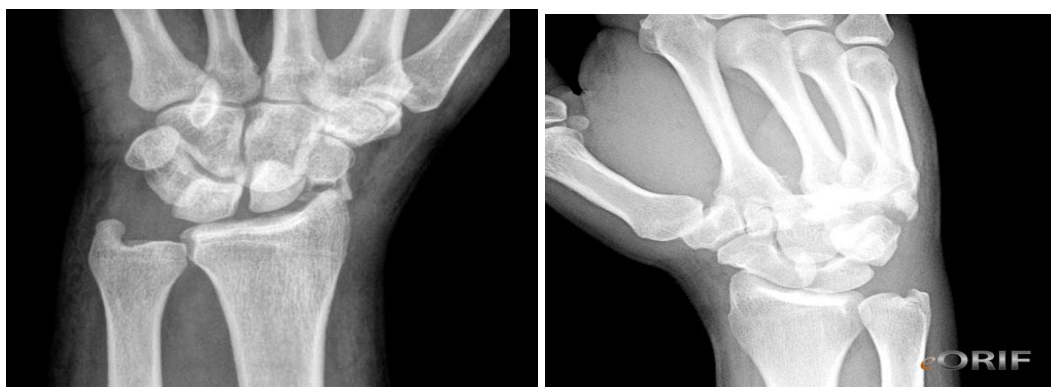Wrist د تړلو برخو یا روابطو د یوسیستم په توګه دنده سرته رسوي چې اربطو په واسطه ثابت دي چې د Scaphoid هډوکي پکې د Carpus د نژدې او لرې قطارونو ترمنځ د پول رول سرته رسوي د carpal هډوکو ماتیدنې او بې ځایه کېدنې او حتی Sprain هم کېدای شي په شدید توګه دغه نظام خراب کړي.



#### ۲۵-۴ Lunate and peri lunate dislocation

که د یو چا لاس د غورځېدو په وخت په قوي Dorsal Flexion مجبوره شي نو د دې له کبله هغه اربطي څیرې کېږي چې په نورماله توګه یې Carpal هډوکي سره نښولي وي، Lunate د Radius سره نښتې وي او پاتې ټول Corpus خلف خواته بې ځایه کېږي چې دې ته Perilunate بې ځای کېدنه وایي په عمومي توګه قدام خواته راځي او د راتلو په وخت کې کېدای شي Lunate د خپل وضعیت څخه پورته او قدام ته بې ځایه شي چې دې ته Lunate بې ځایه کېدنه وایي ځینې وخت د Scaphoid د Radius د سر سره نښتې وي او د Perilunate بې ځای کېدنې د قوي له کبله په ماتېدنه اخته کېږي چې دې ته Trans scaphoid perelunate dislocation وایي. (21-4 شکل)

زیاتره بې ځایه کېدنې Perelunate دي په قدامي خلفي منظره کې به د Carpus لوړوالی کم شوی وي او د هډوکو د څنډو یو په بل راتلل به غیر نورمال وي یو یا څو کارپل هډوکي کېدای شي مات شوي وي په ځانګړي ډول Scaphoid او Radial Styloid که Ulna بې ځایه شوي نو د نورمال څلورمخي بڼې په ځای مثلثي بڼه غوره کوي او په اړخیزه منظره کې Lunate د Perilunate بې ځای کېدنې سره توپیر کېدای شي. م ۱۳۲-۱۳۷



(21-4 شکل) دمروند بند بیځایه کېدل په عکس کې ګوري (ماخذ 13)، (ماخذ ۴)

#### ۴-۲۶ لاندیني طرف (Lower limb):

پدې برخه کې حرقفي فحذي بند، ځنګون بند، بښنګری بند، اودلاندیني نهایت د هډوکو ماتوالي او بیځایه کېدل شامل دي چې په ترتیب سره تري درادیولوژي دنظره یادونه شوي ده

#### ۴-۲۷ د ورون د غاړې کسرونه:

په زړو خلکو کې د ورون غاړه دودیز ځای دی چې په ماتېدو اخته کېږي ډېر خلک چې دا ډول کسرونه په کې لیدل کېږي د قفقاز د سیمې بڼې دي چې په اومه او اتمه لسیزه کې د ورون د غاړې ماتېدنه ورکوي د ورون د غاړې دغه ماتېدنه د Osteoporosis د مرحلې سره تړلي دي همدا لامل دی چې د عمر په تېریدو سره په نفوسو کې Osteoporosis د څیړنو لپاره د ورون د غاړې ماتېدنه یو بڼه ښکارندوی گڼلی شي د زیان نور فکتورونه عبات دي له: د هډوکو کتله له لاسه ورکول یا د هډکې کمزوري کېدل، د Osteomalacia ، Diabete د هډوکي نه کارول، الکولیزم او مزمنو ناروغیو په واسطه د هډوکي تخریبیدل دي د دې سره زاړه خلک کمزوري عضلات لري د وجود توازن یې خراب وي او غورځېدنې ته میلان لري د دې په پرتله هغه خلک چې د هغو د هډوکي کتله په نفوذ کې د اوسط څخه زیاته وي کله نا کله په ماتېدو اخته کېږي دا خبره د Negroid د تور پوستکو خلکو د ماتېدلو د کمو پېښو په واسطه ثابتې شوې ده همدارنگه د Hip د Osteoarthritis په پېښو کې هم ماتېدنه کم لیدل کېږي.

په Post menopause دوره کې د ورون د غاړې کسرونو پوهاند دې دې ته ځیر کړي چې د Osteoporosis لپاره څېړنې وکړي او تل خطر لاندې نفوس کې مخنیوي د لارو چارو لپاره کار وکړي.

په ایکسری کې باید دوه پښتنو ته ځواب ورکړل شي آیا ماتېدل شته؟ او ایا ماتېدل بې ځایه شوي دي، په دودیز ډول ماتېدل ډېر ښکاره وي خو کېدای شي Impacted ماتېدنه له نظره پټ پاتې شي د هډوکي غیر نورمال شکل څخه د بې ځای والي کچه معلومېږي همدارنگه د ورون په سر او غاړه کې د Trabecular لیکي یو له بل سره برابري نه خوري، همدغه حالت د حوصلې په Supra Acetabular برخه کې هم لیدل کېږي، دغه ارزونه له دې کبله ډېر ارزښت لري چې په ځای ماتېدنه د داخلي تثبیت څخه وروسته زر بڼه کېږي. او خو بې ځای شوي ماتېدلو کې Avascular Necrosis او Non Union په لوړه کچه رامنځ ته کېږي. ایکسری معمولاً په قدامي او جنبي او مائل ډول واخستل شي. م ۲۸۴-۲۸۸

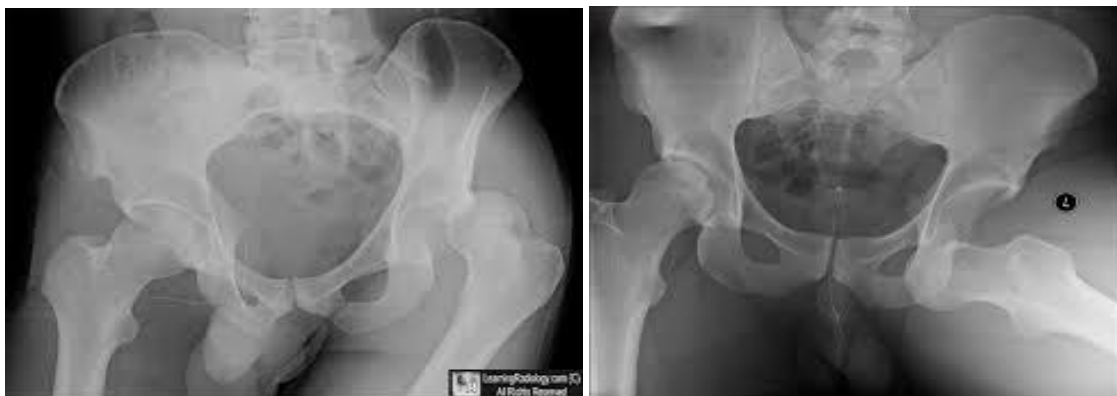#### ۴-۲۸ د ورون د بند بې ځای والی (Hip Joint Dislocation):

خومره چې د سرکونو په سر د ټکر پېښې زیاتې شوې دي په هماغه اندازه د ورون د بند د بې ځای والی پېښې ډېرې شوي دي په ډېری پېښو کې کله چې پېښېږي نو د هډوکي څخه وړې توتې هم جلا کېږي کله چې د هډوکي څخه کومه غټه پارچه جلا شي یا Communiation واقع شي نو دې ته Fracture Dislocation وايي چې په دې کې خلفي، قدامي او متوسطې خلعي پکې شاملې دي، خو په ټولو کې د خلفي بې ځایوالي ډېرې دي.

#### ۴-۲۹ خلفي خلعي یا (Pos Dislocation):

د Hip د تروماتیکو خلعو ۴/۵ پېښې خلفي خلعي جوړوي په دودیز ډول د سرکونو په سر ټکر کې منع ته راځي څه وخت چې یو څوک په موټر کې ناست وي او قدام خواته ته ټکان وخورې زنگون یې د سیت په شا لگېږي او ورون یې پورته خواته تیله کېږي او د ورون سر په فشار سره د Acetabulum څخه د باندې وځي او کله کله د Acetabulum د خلفي برخې څخه هډوکي پارچه هم ازادېږي چې Fracture Dislocation هم ورته وايي. ( 22-4 شکل)

په قدامي خلفي خلع کې د ورون سر د خپل Socket څخه وتلی او د Acetabulum د پاسه لیدل کېږي د Acetabulum د غاړې یوه برخه او یا د ورون د سر یوه پارچه کېدای شي ماته شوې او له خپله ځایه بې ځایه شوې په مائله ډول د ایکسري اخستل د پارچې د جسامت په معلومولو کې مرسته کوي که کوم کسر ولیدل شي باید د نورو کسري پارچو لپاره شکمن ووسو د Acetabulum د ماتیدو او د هډوکینو پارچو لیدلو لپاره CT Scan له ټولو بڼه لاره ده. م ۲۷۴-۲۷۵

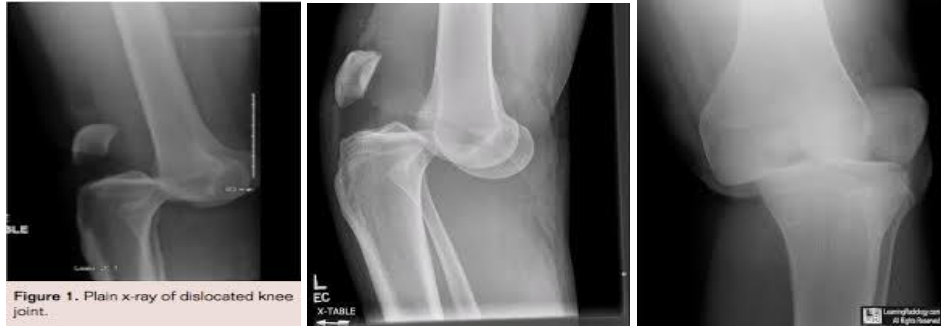

(شکل 4-22. چپ خوا حرقفي فخذی بند خلع په انخوړکې ویني (ماخذ 13)

#### ۴-۳۰ د پتیلیا خلع (Patella)

دا چې د patella هډوکی په طبعي ډول په وحشي طرف ټیله کېدو ته میلان لري ځکه چې زنگون په نورمال ډول په کمه اندازه د Valgus په حالت کې کوږ والی لري د Patella وحشي کوږوالی د زنگانه د بسط په مهال کله چې د Quadriceps عضله تقلص کوي د یو شمېر فکتیورونو په واسطه ساتل کېږي چې دغه فکتیورونو کې اول دا چې Patella د کونډیلونو تر منځ په میزابه کې واقع ده او لږ وحشي خواته غاړه یې نیولې ده د Extensor عضلاتو د تقلص په واسطه په میزابه کې ساتل کېږي او دوهم دا چې کله چې پتیلیا د کونډیلونو تر منځ په میزابه کې حرکت کوي نو د Extensor retinaculum او Patello Femoral Lig یې د مرکز خواته رهنمایی کوي. (4-23 شکل)

قدامي خلفي، جنبي او X-Ray Tangential په کار ده چې واخستل شي په غیر ارجاع شوي خلع کې پتیلیا جنبي خواته بې ځایه شوي او یا کره شوي وي خو په پنځه فیصده پېښو کې د دې سره د هډوکني عضروفي ماتوالی شته وي د MRI په واسطه د رخوه انساجو افات د مفصلي عضروف افات او هډوکي افات ښه معلومېدای شي. م ۳۹۰-۳۹۲

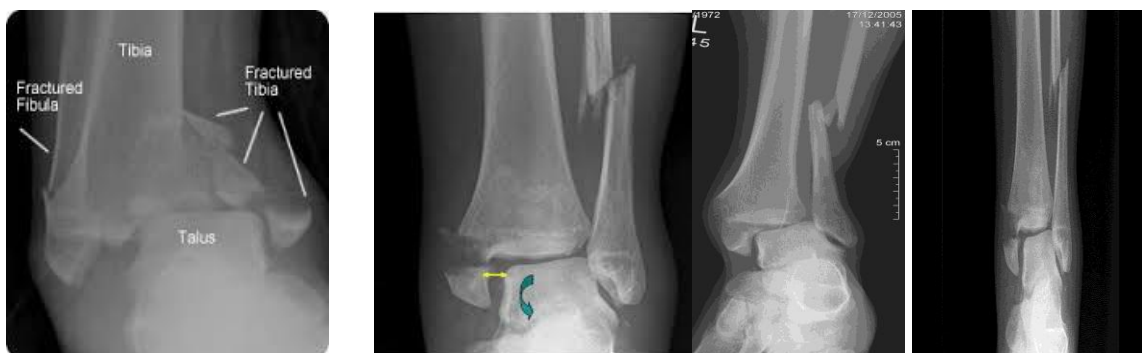

(شکل 4-23. ځنگون مفصل او د پتيله هډوکي خلعي په انځورونو کې په نښه شوي (ماخذ 13))

#### ۴-۳۱ شپيه او قصبې ماتيدنه (Fractures of the Tibia and Fibula) :

څرنگه چې قصبه د پوستکي لاندې واقع ده نو د قصبې ماتيدنه پکې ډېر منځ ته راځي يوه تاوونکي قوه د دواړو پښو په هډوکي کې په مختلفو سطحو حلزوني ماتېدل پيدا کوي همدارنگه زاويه وي قوه په همدې سويه مستعرض او لنډه مائل کسرونه پيدا کوي غير مستقيمي جراحي عموماً د کمې قوې د استعمال په اساس منځ ته راځي چې حلزوني يا اوږده مائل ماتيدنه پيدا کوي د هډوکي پارچې کېدای شي پوستکي سوري کړي د داخل نه بيرون ته د مستقيمي جراحي دما ت شوي برخې دپاسه پوستکي تخريب او يا سره جلا کوي دا عموماً د زياتې قوې د استعمال له کبله پيدا کېږي او دموترسايکلونو په ټکر کې زيات ليدل کېږي. (شکل 4-24)

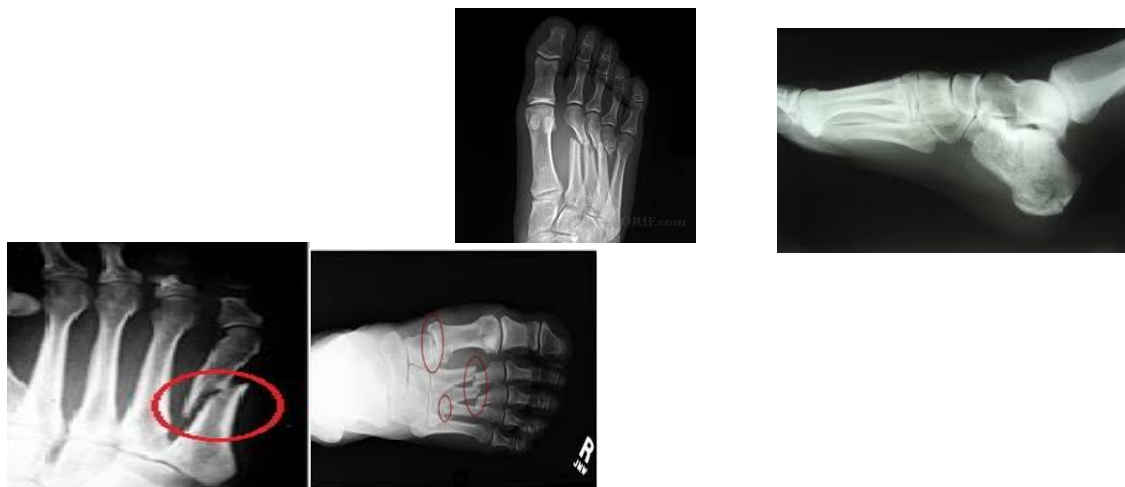
د Tibia او Fibula ټول اوږدوالي او له دې سره د زنگون او پونډې مفصلونه بايد په ايکسري کې وکتل شي د کسر نوعه، د زاويې درجه او بې ځای والی بايد ريكارډ شي تدوري سوء شکل Tibia او Fibula دما ت شوي ځای نه لاندې او پورته د فاصلي د ميقياس په اساس معلومېږي راډيوگرافي بايد په قدامي خلفي او جنبي وضعيتو اجرا شي. م ۴۱۳-۴۱۵



(4-24 . شکل) په انځورونو کې د قصبې هډوکې د وحشي د مليول او شظيه هډوکې ماتوالی بنکاري (ماخذ 4)

## ۳۲-۴ :The ankle and foot fracture

د دي ماتوالی ډولونه د درجوله مخي په لاندې انځورونو کې په گوته شوي چې په کې د تارس ، میتاتارس هډوکو ماتوالي په رونتیا سره بنکاره کېږي. (4-25 . شکل)



(4-25 . شکل) دمیتاتارس هډوکو ماتوالی په انځور کې (ماخذ 13)

## ۴-۳۳ دهلوكواوبندونو راديوگرافي

### Osteoarticular imaging

#### ۴-۳۴ اوستيوپيتروزس Osteopetrosis:

په دهلوكوكې تيره يادهلوكو دممر ناروغتياوي دي چې Alber Schonberg ناروغي هم ورته وايي عبارت ده .

په ديرنادرډول ارثي بڼه هم غوره كولاي شي . پدي پيښه كې دهلوكې ځير، كثيف اودنوروبرخوپه نسبت زيات سپين وي لكه په اوستيوپوروزس كې . اوپدي حالت كې دهلوكې په كمه اندازه كثيف اوديرروبنانه يا سپين وي اوپه اوستيوملايشيا كې دهلوكې نرم وي . (26-4 . شكل)

اوستيوپيتروزس كې بنايي دهلوكې ماتيدل منځ ته راشي . خوروغيدل هم په كې ژر صورت نيسي په دې ناروغي كې فبروز دهلوكي په مغزو كې ځاي نيسي همدارنگه بنايي د osteosclerosis لامل شي چې په نتيجه كې هغه ناروغتياوي پيداكوي چې د osteoclast حجراتودجوړيدونيمگرتيامينځ ته راوړي Spleenomegaly په كې زيات ليدل كيږي چې دگيډي ساده راديوگرافي كې بڼه ليدل كيږي اومهمه علامه گنل كيږي م ۳۴۰ - ۱۲

Content يا په بل عبارت پدي ناروغي كې بايدلاندي برخوڅخه يادوونه وكړو:

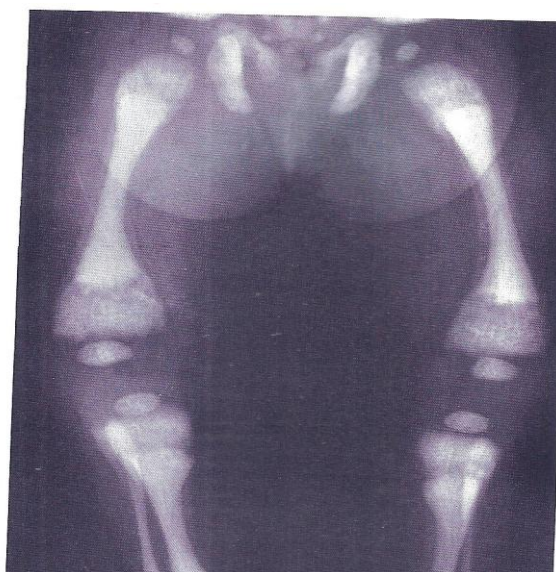۱. دناروغي پيداكېدل يا Pathogenesis

۲. دناروغي اعراض يا Symptoms

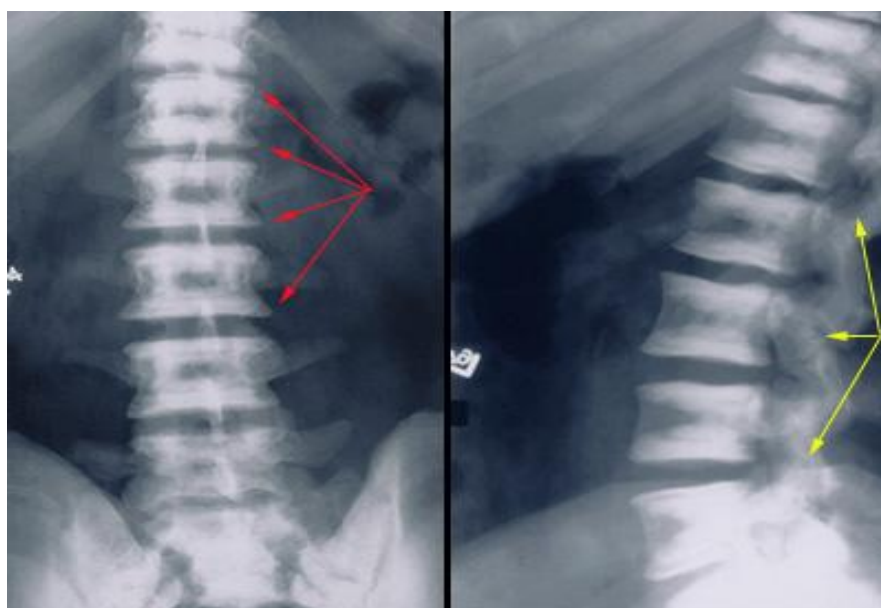
۳. دولونه يا Variations

۴. تفریقي تشخیص

۵. درملنه



شکل، په لاندی طرف دورون، حوصیلی هډوکو کی اوستیوپیتروسس بدلونونو انځور (ماخذ 13)



(شکل 4-27)، اوستیوپیتروسس دنري ملا په کړيوپه انځور کې (ماخذ 13)

په نورمال حالت کې دهډوکې وده اودهډوکې اندول د Osteoblast حجروپواسطه صورت

مومي .



اودهډوکې خرابيدل د Osteoclast څخه پيدا کېږي چې دهډوکې په Matrix کې مينځ ته راځي کېدای شي چې په Osteoporosis کې داوستيوکلاست يوشميربرخي کمي شي يا نورمالي وي يا زياتي شي

ديره غوره اومههمه داده چې داوستيوکلاست دوظيفي له منځه تلل ددي ناروغي له پاره بنسټ جوړوي.

سره لدې چې دزياتي هډوکو جوړيدل په هغه خلکو کې چې په osteopetrosis اخته وي دنورمال هډوکې په نسبت ماتيدلوته ميلان لري په مينځني اندازه osteopetrosis نښي نه ورکوي اونه کومه ځانگړي ستونزه پيدا کوي مگر په پرمختللي حالت کې دهډوکو دودې ځنډيدل، دهډوکې سوء شکل اوپه شکمنه توگه دماتوالي پيدا کېدل صورت مومي برسیره پردي دانارروغان په دويني دکمښت، داتان په بابيري اخته کېدو، ديني اوتوري په لويوالي، دهډوکو په پراخوالي اودهډوکو دمغز په نريوالي اخته کېږي په همدې شان دهډوکو د اعراضو څخه په ناروغانو کې خارج المخيخي (Extramedullary) دويني جوړښت منځ ته راځي اوپه نتيجه کې ناروغانو کې دويني لوړ فشار، پوندوالي، کونوالي اودمخ د عصب فلج دپيدا کېدو لامل گرځي.

#### ۴-۳۵ تفریقي تشخیص :

تفریقي تشخیص يې د يوشميرنوروغیرنورمالو حالاتو سره کېږي چې دخپاره osteosclerosis لامل گرځي لکه دويتامينونوزياتوالي Paget's, Hypoparathyroidism او د D vit دکموالي ناروغتياوي ، په خپاره توگه دهډوکو ميتاستازس چې دتيونو (Breast) اويادپروستات دکانسرخه منځ ته راځي . (Osteoblast) جوړوي دمستازس له کبله Osteolytic پيښه مينځ ته راځي، په همدې شان دفلورايد ،سربو، يابريليوم اوهم دويني غيرنورمال حالت لکه Myelofibrosis, sickle cell anemia ناروغتياوي اولوکېميا کې هم کتل کېږي

#### ۴-۳۶ درملنه (Treatment):

د osteopetrosis لپاره بڼه اوغوره درملنه چې د دیروخت لپاره پاتې کېږي عبارت د osteoclast حجراتو څخه ده چې د هډوکو دمخ Transplant ورته اجرا کېږي کله چې په کوچنیانو کې اختلاط پیداشي نو د (actimmune) Vit D, Gama interferon 1b څخه کار اخلو چې اغیزمنه ده همدارنگه کولاي شو چې د ویتامین D سره د Erythropoetine ځیني هم ګټه واخلو چې د کمخوني لپاره بڼه نتیجه ورکوي.

Corticosteroide هم کولاي شي چې د کمخوني اندازه راکمه کړي او د هډوکو د دوباره جذب تڼه

کړي

د ماتوالی او اوستیوما یلابتس درملنه په معموله توګه ترسره کړو.

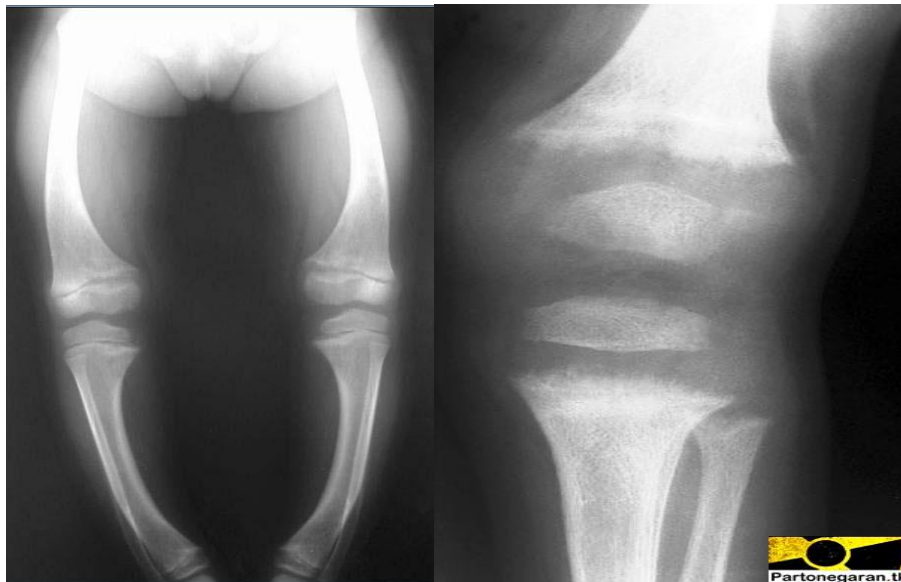#### ۴-۳۷ Rickets ostiomalacia vit. D. Difficency:

دوه ګټي ناروغتیاوي Rickets او Ostiomalacia دی چې په ماشومانو او ځوانانو کې ورته ناروغی رامنځته کوي مهم پتالوژیک بدلون په growth plat کې د مینرالیزیشن پروسې لمنځه تلل دي یا دا چې د مینرالونو مستقیماً کموالي په انساجو کې دی چې په پاڅه هډوکو کې منځته راځي او د Vit.D په کمښت کې پېښېږي د ویتامین D کموالي په غذا کې او یاد لمر د وړانګو یاد Ultraviolet وړانګوسره نه مخامخ کېدل همدارنگه د کولمو په جذب او یا د هغه په میتابولیزم کې نقیصه د دي ناروغی لامل دي د لمر Ultraviolet وړانګي په شتون کې وجود کولاي شي خپل ټول د ویتامین ډي اړتیا پوره کړي او د غذا دلاري د ویتامین ډي کمښت هغه وخت ښکاره کېږي چې وجود د لمر اولتراویولیت وړانګي سره ډیر کم مخامخ شي او یا همدغه وخت د ویتامین ډي غذايي کمښت هم ورسره مل وي د کولمو څخه د ویتامین ډي جذب Bill salt صفاوي مالګو شتون ته اړتیا لري باید وویل شي چې یو لږ ناروغی لکه Crohn disease, Scleroderma, اود ځیګر ناروغیو کې هم یو لږ درملو د استعمال سره هم ostiomalacia پېښیدای شي چې



- 4- د cupping شکل (بیالی په خیر بڼه).
- 5- د هډوکو په شکل کې بدلون راتلل
- 6- د Osteo penia منځته راتلل او د هډوکو په جسم کې کموالي لیدل .
- 7- په خپل سر ماتیدل په هډوکو کې .
- 8- د Epiphysis د برخی د څنډو خړپرتیا . Haziness.
- 9- مزمنی ناروغی کی د ټکوپه خیر. sclerosis.
- 10 = Bowing, Ricketic rosary, pigeon chest, khyposis د هډوکو لیندي کېدل م-

۱۳۵۳، ۹

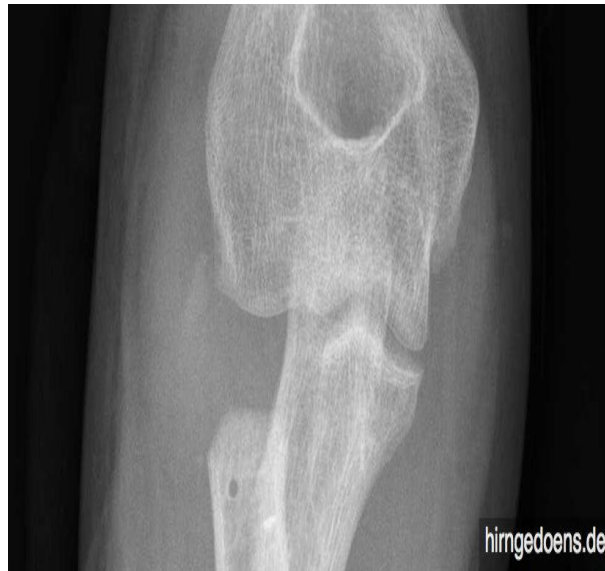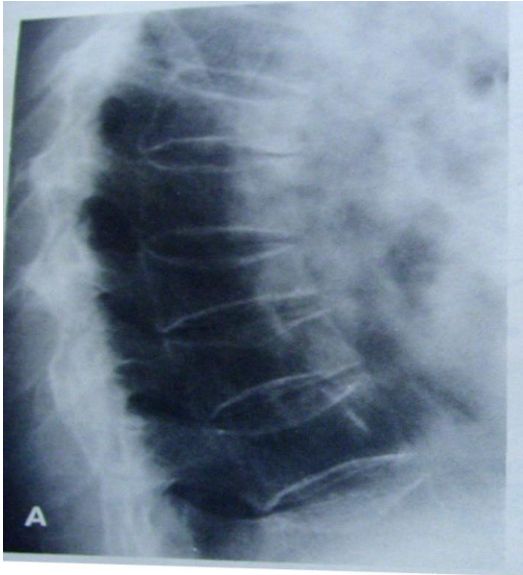


(شکل، 4-29. دریکتس ناروغي انځور(ماخذ 13)

#### ۴-۳۹ Post menopausal ostioporosis:

دغه ناروغي په هغه سپین پوستکو بنځو کې چې عمر یې د 50 کالوزیات قد یې لوړ او نازکه اندام لرونکې وي لیدل کېږي چې دلیل یې د استروجن هورمون کموالي بنودل شوي (4-28) .

شکل



(4-30 . شکل) اوستیوپروزس په حرقفي هډوکې او دملا تیرکې (ماخذ ۹) م- ۱۱۲۶

#### ۴-۴۰ لنهیز:

د اوږدو، پلنو او وړو هډوکو ترضيضات چې د هر لامله وي (د لوړې ارتفاع څخه را غورځېدل، د موټر ټکرونه، د بمونو خلاصېدل، د ځانمرگو واسکتونو انفجار) ډېر زيات دي چې په دې کې د ملا تير څخه نيولې د نورو هډوکو، بندونو ماتوالی، بې ځايه کېدل، همدارنگه ولادي د ملا د تير ناروغی، د هډوکو ميتابوليکي ناروغی لکه اوسيتيوپروزس، **Rickets** او اوسيتيوييتروزس، د ژوند په مختلفو مرحلو کې په انسانانو کې منځ ته راځي او يو لړ ستونزې او مشکلات د انسان په ورځني ژوند کې پيدا کوي او د انسان نورمال ژوند د نيمگړتياؤ او ناخوالو سره مخامخ کوي لکه څنگه چې مونږ او تاسې د دې شاهد يو چې د څو لسيزو را په دې خوا د جنگونو له کبله څومره انسانان زيانمن شوي، معيوبه شوي، لاس او پښې قطع شوي.

نو مونږ ته دا لارمه ده چې د دغو کسانو د ناورغيو د پېژندنې لپاره خپل ټول امکانات په کار واچوو، ساده د هډوکو راډيوگرافي بايد په مختلفو وضعيتونو اجرا شي، که ضرورت پيدا شي **CTScan**، **MRI** او نور لارمه ازموينې هم ترسره کړو تر څو مو د پاک پروردگار په مرسته د ناروغانو حقيقي خدمت لکه څنگه چې د راډيولوژي څانگې سره بنسټي ترسره کړي وي.

#### ۴-۴۱ پوښتنې:

۱. د ملا تير د ټولو څو کړيو څخه جوړه شوې ده صحيح په نښه کړئ؟

A 30 کړی      B 33 کړی      C 40 کړی

۲. د ملا د تير د ناورغيو د پېژندنې دپاره کوم ډول ازموينې ترسره کېږي؟

۳. د ملا د تير د توبرکلوز ته کومه اصطلاح استعمالېږي؟

۴. **Ricket** ناروغی راديولوژيک علامې وليکئ؟

۵. **Praticular fracture** څو درجې لري واضح کړئ؟

۶. **Meningitis** ناروغی علامې کومې دي؟

۷. **Osteoporosis** د هډوکوپه شکل کې کوم بدلون راضي؟

## پنځم څپرکې

### پزه او د پوزې شا وخوا کڅوري يا (جوفونه)

#### Nose and Paranasal Sinuses

راديولوژيکې ازموينې په مختلفو ډولونو:

حاد سينوزايتس (Acute sinusitis)

مزمن سينوزايتس (Chronic sinusitis)

د سينوس ترضيضات او ماتوالي (Sinus trauma & fracture)

د پوزې او سينوزونو کاريسنوما او پولیپونه او کبستونه

۵-۲ ډيولوپمينټ اناتومي Deelopment anatomy:

۵-۳ انتان Infectin:

۵-۴ تومورونه Tumors:

۵-۵ ټکر يا ترضيض Truma:

د پورتنۍ برخو ناروغۍ د ډېرو اعراضو لرونکې دي لکه: شديد سردرد، کانگې، تبه، د پوزې بندوالی، د اشتها کموالی، سرچرخي او جسمي نا راحتۍ لامل گرځي. او هم په وخت د نه تشخيص او نه درملنې په صورت کې د اختلاطاتو موجب گرځي.

ددې برخې ناروغۍ د ساده د سر اماتوالي کليشي پر مخ په مختلفو وضعيتونو لکه:

PA Position, A.P Position, Water Position, Twon position, couldwel

position, CT Scan, MRI او نور چې په مختلفو زاويو اجرا کېږي نو د دغه برخو ناروغيو د

تشخيص لپاره کومې ازموينې چې تر سره کېږي په هغه باندې بايد پوه واوسو چې د خپلو

هيوادوالو دپاره په اساسي شکل خدمت وکولای شو.



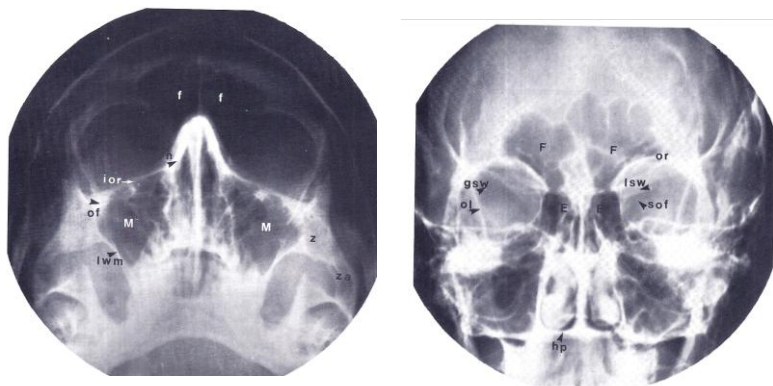
د Ethmoid هډوکي هوايي حجرات دزیرېدلو د وخت څخه شتون لري مگر Maxillary سینوس وروسته د زیږون څخه په پرمختګ پیل کوي او تر 14 کلنۍ پوري بشپړېږي کله کله کېدای شي چې په کوچنیانو کې د غابنونو د ودې د کبله اغیزمن شي همدارنگه Frontal سینوسونه دزیرېدنې په وخت شتون نلري ورو ورو وروسته د دوه کلنۍ څخه Pneumatization په کې پیل کوي او د 4-8 کلنۍ پوري وده کوي چې د Orbital roof د پاسه لږ پورته ځای لري د همدې کبله لیدل یې د 4 کلنۍ عمر کې ډیر کم وی Sphenoid sinus کې هوا (pneumatization) وروسته د 3-4 کلنۍ شروع کېږي د Para nasal سینوسونه د 10 کلنۍ پوري هم پوره بشپړ شوي نه وي وروسته د 10 کلنۍ څخه په کلیشه کې خیال څرګندیدای شي .

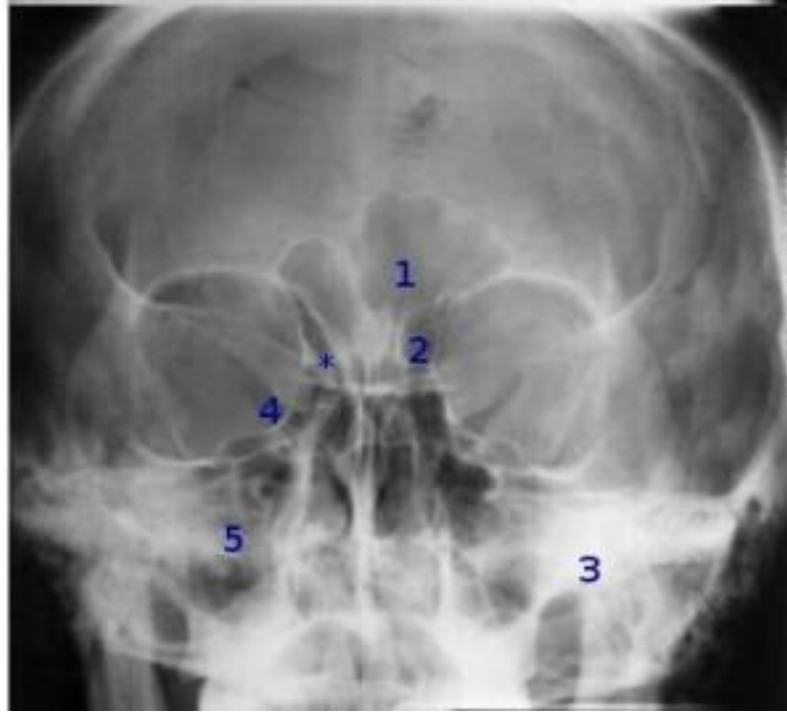
Conventional او Cross sectional تصویري تخنیکونه په پزي او پا رانزل د سینوسونو د سوي شکلونو ، ټکرونو ، تومورونو او اتاناتو په تشخیص کې پوره مرسته کولای شي .

### ۵-۶ ساده رادیوګرافي:

دا رادیوګرافي د Paranasal سینوسو نود ناروغيو په هکله (که هغه اتانې وی او یا الرژی کې) معلومات ورکولای شي (1-5 شکل)

همدارنگه د خبیثو ناروغيو او تخریبي حالاتو او هم وجهی سینوسونو چې پیچلي سکلیتی جوړښت لري نو د تشخیص لپاره یې د څلور ډوله وضعیتونو څخه په ساده رادیوګرافي کې کار اخستل کېږي ترڅو تشخیص ته ورسېږو .





(شکل 5-1) د سینوسونو د کالد ویلد وضعیت انځور  
 1. frontal sinus 2. ethmoid sinus  
 3. petrous apex 4. inferior orbital fissure 5. maxillary sinus

پدی وضعیت Ethmoid او Frontal سینوسونه کتل کېږي .

(a) : Semi-axial (Water Position) د Maxillary سینوسونه د کتنې لپاره .

(b) اړخیز وضعیتونه (Lateral position) د Sphenoid sinus د کتنې لپاره .

(c) Axial view: پدی وضعیت کې د سر د قاعدې او هم د سفینوید سینوس ناروغي

تشخیص کېږي د سینوسونو ساده رادیوگرافي کولای شي چې په سینوسونو کې د Air fluid

level (هوا او مایع سطح) ماتوالی، د هډوکو تخریبات او همدارنگه دمخاطي غشا پیریدل

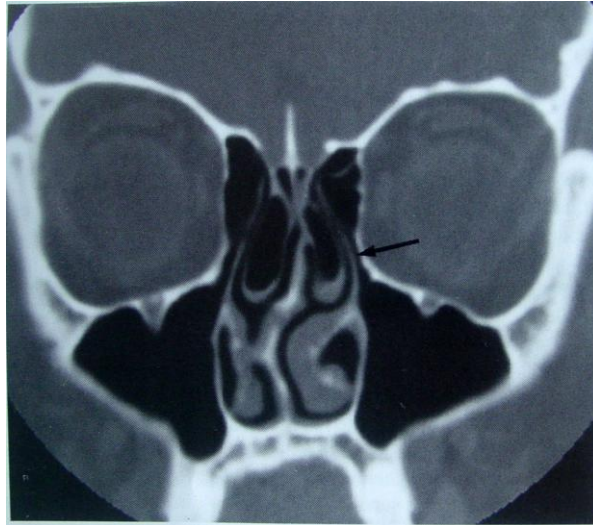
( Mucosal thickening ) تشخیص شي خو په نورمال حالت کې سینوسونه یواځي د هوا

خه ډک او تور شفاف بنکاري د سینوسونو د ناروغيونو په پیژندنه کې CT او MRI

ارزښتناکه ازموینه شمیرل کېږي .

۵-۷ CT scan :

غوره او ډير پرمختللي تخنيک دي چې د سينوسونو د ناروغتياوو په تشخيص کې ډير ارزښت لري او هم ددې برخو ډيري کوچنی ناروغي څرگندولاشي چې داناروغتياوي دساده راديوگرافي په واسطه نه پيژندل کېږي (2-5 شکل) په همدې شان د هډوکي گريدل (Irosion) هم ښکاره کوي سربيره پردي د سر په دننه کې د جوړښتونو د کتني له پاره محوري Sagital – Axial او Coronal ډول تصويرونه هم اخستل کېږي



(۲-۵ شکل) په کروئل سی تی وضعیت انځور کې د پارا نزل سینوس په داخل کې د مایع او هوا سطح لیدل کېږی (ماخذ ۹) ۱۵۱۹م بدون دهډوکي د تخریب او نسجی کتلې څخه

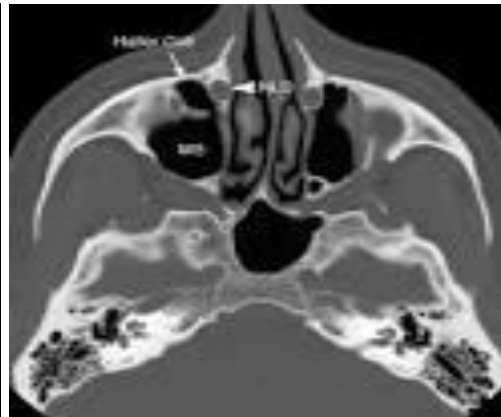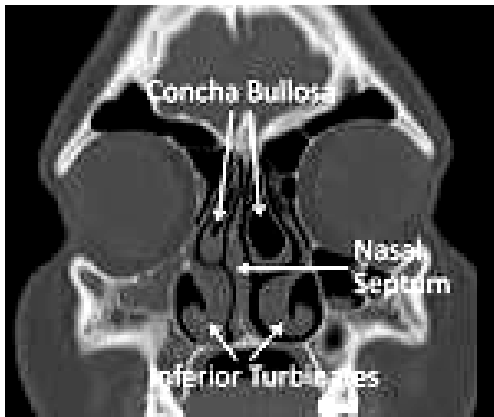
هغه اناتوميک بدلونونه کوم چې د پزی د بندیدو لامل گرځي په لاندې ډول دي (3-5 شکل)

۱. Concha bullosa

۲. Nasal Septal deviation

۳. Haller cell

۴. Hypertrophy of ethmoid air cell



شکل) په سی تی کې د ایت موئید سینوس هوایی حجرات (ماخذ 13) په سی تی کې د کونکا بلوزا انځور  
5-3)

- هغه اناتوميک بدلونونه چې د ويني د راتلو لامل گرځي په لاندې ډول دي .
- (a) Carotid canals راوتل په sphenoid sinus کې .
- (b) Sphenoid sinus جدار ارتکازيا نښتل په carotid canal کې .

### ۵-۸ کثافت لرونکی سینوس:

هغه وخت یو سینوس ته کثیف ویلای شو چې هوايي شتون یې په یو بل شي بدله شي چې په ساده رادیورگرافي کې د تورخیال په ځای سپین کثیف خیال ورکړي هغه عوامل چې یو نورمال سینوس په کثیف سینوس بدلوي په لاندې ډول دي م ۴۵۷ - ۱۲

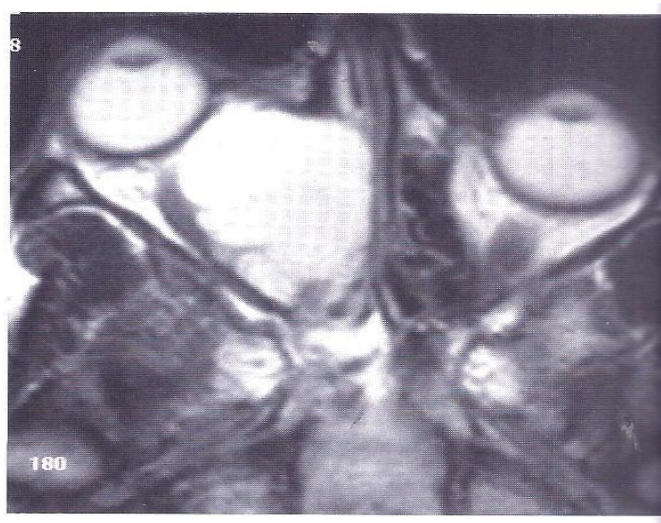
### Allergy and infection A

پدی نوعه کې د سینوسونو محتوی د هوا په ځای مایع یا مخاط تشکېلوی

### Mucocele: B

دغه پېښه عبارت د سینوسونو د بندیدو څخه ده چې پکې مخاطی افرازات په زیاته اندازه ټولي شوي وي او سینوس د پراخوالي لامل گرځي (4-5 شکل)،

د frontal sinus په موکوسل کې بنای د سترگی د orbit چت نریدنه منخته راشي او د lexophtamia لامل وگرځي دغه پتالوژیک پېښه د CT scan پواسطه په څرگند ډول سره کتلاي شو او Mucocele پراخوالي پکې ښه کتل کېږي م ۲۲ - ۵



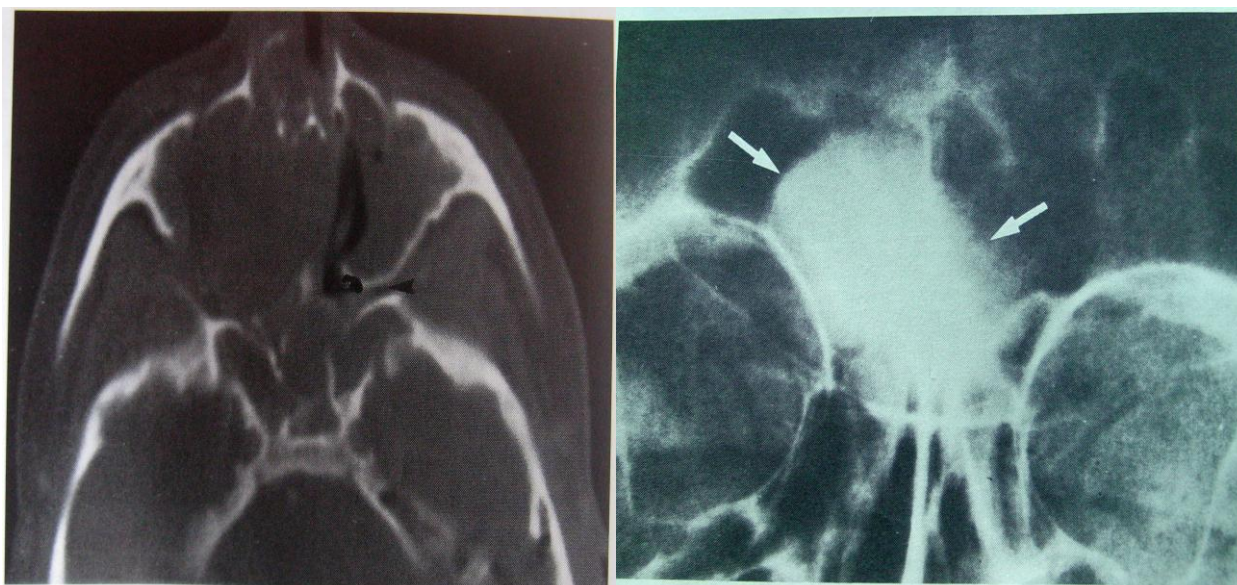
(فرتیو ایتموئید سینوس کې د موکوسیل انځور. 4-5 شکل) (ماخذ 9) م - ۱۵۲۲



## ۵-۹ د پزی او سینوسونو کارسینوما (Nasal cavity and sinus carcinoma)

د سینوسونو په تومورونو کې باید د سینوس ساده رادیوگرافي او هم CT scan ترسره شي او په کلیشو کې د سینوس د هډوکو غاړې په ځیر سره وکتل شي که تخریبي برخې په کې شتون ولری نو کارسینوما ته باید خاماڅا فکر وشي (5-5 شکل).

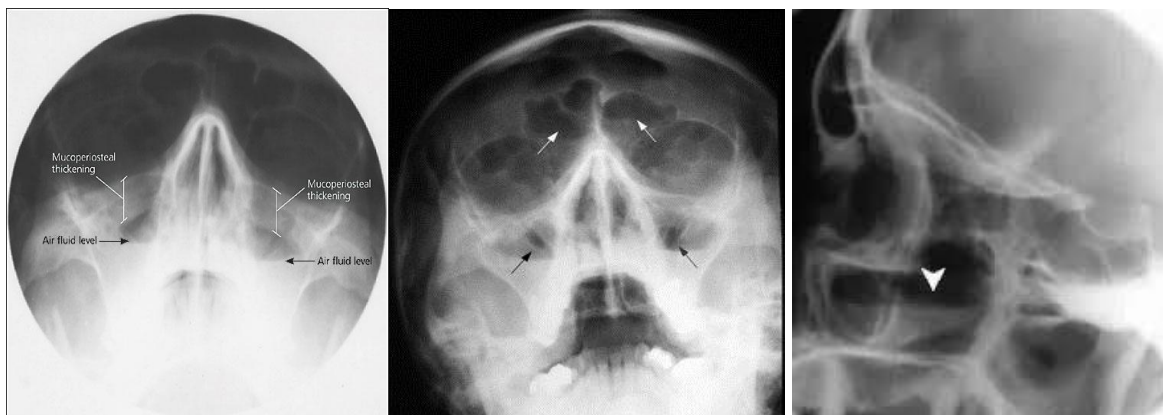
د CT ازموینې په واسطه د sinus او د پزی د جوف د تومورنو خپریدل گاونډیو جوړښتونو ته هم تشخیصی برسیره پر دي CT او MRI کولای شي چې د توموري برخې د درملني کړنلاره د رادیوتراپی په واسطه او هم د رادیوتراپی په مقابل کې د توموري کتلي عکس العمل ښکاره کړي.



په فرنتیل سینوس کې د اوستیوما انځور (5-5 شکل)، (ماخذ 12)، (ماخذ ۱۲)، م ۱۱۶۰

## ۵-۱۰ د سینوسونو حاد التهاب (Acute sinusitis) :

د سینوسونو په ساده رادیوگرافي کې د سینوس نورمال مخاطی غشا کوم چې د هډوکي د پاسه وي د کتنې وړ نده مگر کله چې په کې التهابی حالت رامنځته شي د التهاب په ذریعه دغه نورمال مخاطی غشا پنډیږي او پرسویبي کېږي او د paranasal برخې هډوکي پوښوی نو د همدې مخي د سینوسونو تشیدل په صحیح ډول نه ترسره کېږي نو په سینوس کې د هوا او مایع سطحه د کلیشی پرمخ ښکاري (6-5 شکل)، چې نوموړی پینه په Maxillary او Frontal او Sphenoid په سینوسونو کې کتلاي شو م ۲۹۶ ، ۱



(5-6 شکل) نوموړي انځورونه په سینوسونو کې حاد التهاب کې air fluid level په نښه کوي (ماخذ 13)

### ۵-۱۱ د سینونو ځنډني التهاب (Chronic sinusitis)

کله چې د سینوس حاد التهاب په خپل وخت درملنه نشي او یا ناروغ کډوډ ډول درمل څخه کار واخلي نو کېدای شي چې د مزمن التهاب بڼه غوره کړي چې لاندې پیژندونکی نښي لري .

(7-5 شکل)

1- Mucosal membrane thickening یا دمخاطي غشا پیروالي

2- Bony remodeling

3- Polyposis

4- Mucus retention cyst

5- په تالي ډول د هډوکې پنډوالي د osteitis له کبله چې په نتیجه کې د نژدې برخو د

مخاطي غشا د التهاب لامل گرځي

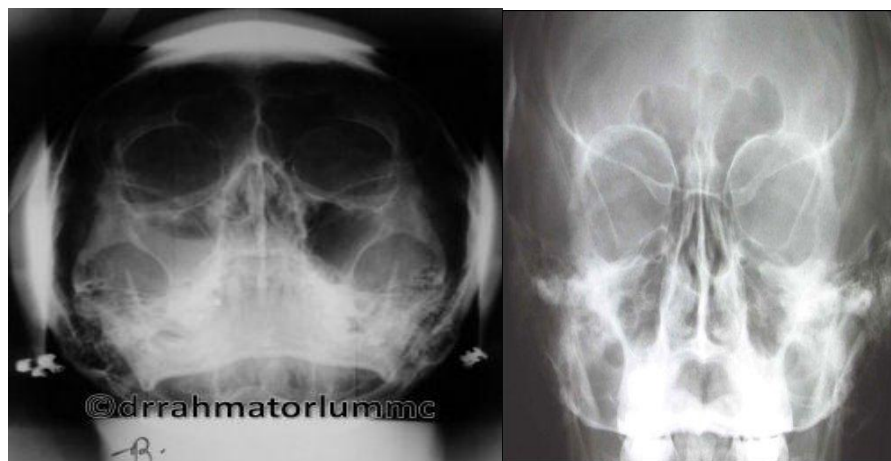
6- ځینې وخت د سینوزیتس ځنډني التهاب چې د بکتریاو پواسطه منتن شوي وي په CT

ازموینه کې په Hyperdense شکل او calcification پکې لیدل کېږي چې د سینوس په

فنگسي ناروغي دلالت کوي که چېرې د CT په معاینه کې Calcification د سینوس په منځني

برخه کې او د ټکو یا (Spot) په ډول ولیدل شو نو په فنگسي اتان دلالت کوي او هم توموري

پېښه باید د نظره لري نشي م ۲۷ - ۵

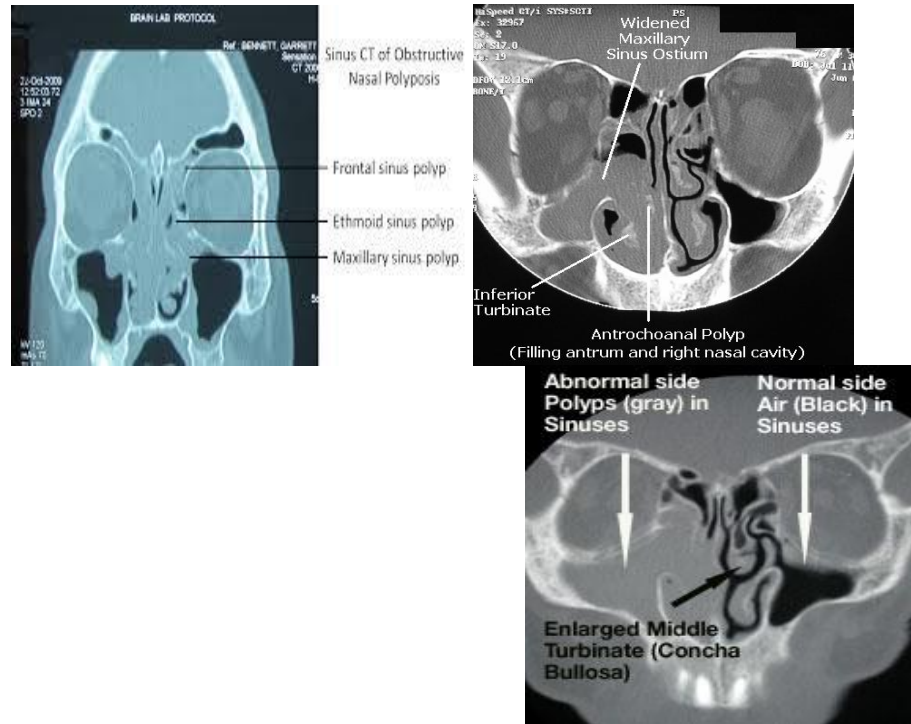


(7-5 شکل) د سینوسونو ځنډني التهاباتو انځورونه (ماخذ 13)

### ۵-۱۴ د پزی د جوف پولیپونه (Nasal Polyposis)

د سینوسونو الرژیک التهاب د نښو د لې څخه یو sinusal polyposis دی دا هم کېدای شي چې polyposis پرته د الرژی څخه د پزی په دننه کې ولیدل شي باید ووایو چې د رادیولوژی د نظره یو پیچلي موضوع ده ځکه چې polypoid یو سلیم تومور دی خو ځني وخت د هېوکې distortion ورسره شتون لري (8-5 شکل) هغه څه چې په CT کې لیدل کېږي عبارت د sinus ostia لویوالی، د گردی کتلي شتون، د پزی په جوف کې د سینوس پراخوالي، د هېوکې Tuberculate نازکوالي او په نادر ډول د هېوکې Erosive بدلونونه د سر په قاعده کې وی اکثراً polyps دوه اړخیزه او د پزی التهاب ورسره مل وی م ۲۸ - ۵

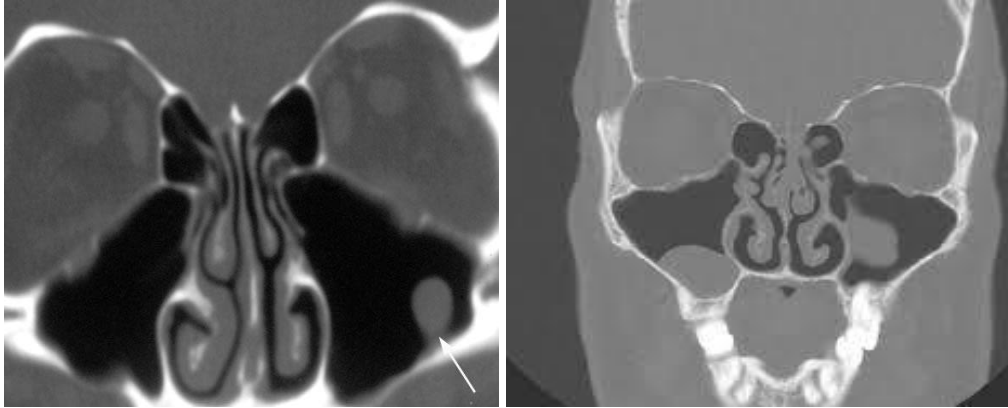




5-8 شکل د sino nasal polyposis دستي سکن انخورو نه (ماخذ 13)

## ۱۳-۵ Mucous Retention Cyst

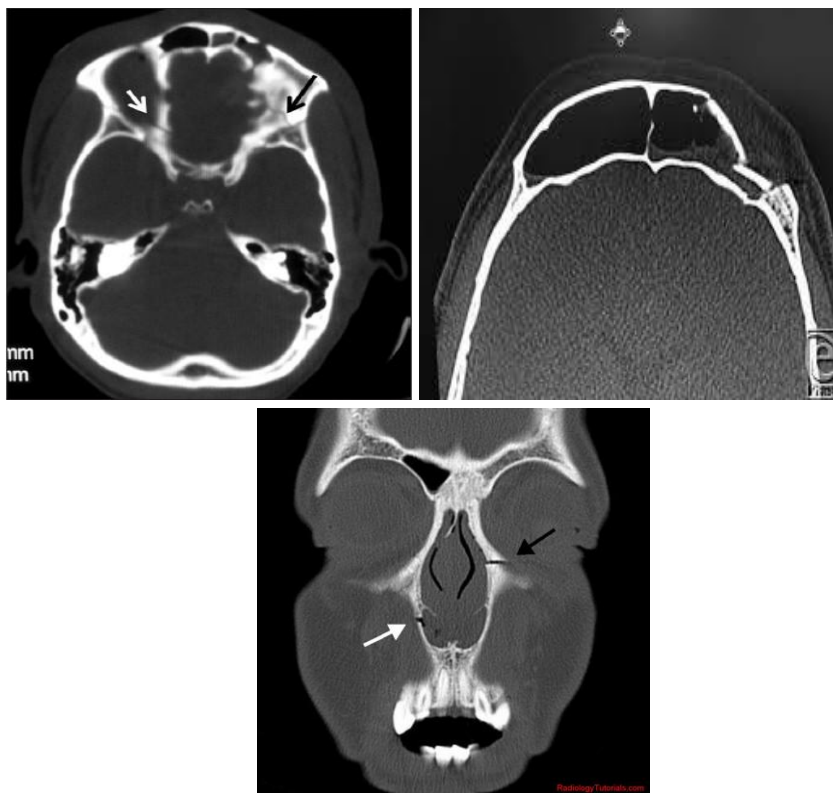
زیاتره د Maxilla په سینوس کې لیدل کېږي او د Sero mucineus غدواتو د بندښت څخه منځته راځی خو د پولیپ سره یې تفریقي تشخیص گران دي دغه کستونه متجانس کثافت لري او ځنډي یې منظمي وی او د سینوس د Dependent په برخه کې لیدل کېږي (9-5 شکل).  
MRI په ازموینه کې د T<sub>2</sub>w<sub>1</sub> په عکس کې Hyper intense یعنی روڼ معلومیږي



(9-5 شکل) Mucus retention cysts دام ارای انځورونه (ماخذ 13)

## ۱۴-۵ د سینوس تر ضیض (Trauma)

د para nasal سینوس دیوالونه د ټکر پواسطه اغیزمن کېږي د orbit لاندیې جدار د maxilla سینوس چت جوړ وی که په کې ماتیدل پېښ شي نو په سینوس کې وینه راټول او کثافت ښکاره کوي په تندي باندي مخامخ ټکر بنا ي frontal سینوس د ماتیدو لامل وگرځی (10-5 شکل) او همدارنگه د سر د قاعدی ماتوالی sphinod sinus د ماتیدو لامل شي برسیره پردي د سترگی د جوف د انسي جدار ماتوالی Ethmoid sinus او د چت ماتوالی یې د frontal sinus د ماتوالی لامل گرځی .



(10-5 شکل) د frontal sinus د ماتوالی انځور د ethmoid sinus ماتوالی انځور د maxillary sinus د ماتوالی انځور (ماخذ 13)

## ۵-۱۵ لنډیز

دپوزی او دپوزی دشاوخوا سوریناروغی چی زیاتره د دوامدار ریزشونو الرژیو، گرد او غوبار د گرمی اویخی هوا سره په ناخپه مخامخ کیدل، ویروس، بکتیریا، فنگس اود نوموړو برخو خاص تومورونو څخه عبارت دی

په داسی یوهیواد کی چی د ژوندانه ماحول یی درنگارنگ ستونځوسره مخامخ دی. گرد، خاوری، دوری صحت ته نه پاملرنه، بیسوادی غربت ورته مساعد کونکی فکتورونه دی.

ددی ناروغیو د کبله ناروغانوته ډیر شمیر اعراض او علایم چی د سردردی څخه نیولی تردشیددی تبی-استفراق-عصبی ناراحتی-بی اشتهای اونورو څخه عبارت دی رنځ وړی نوپکارده چی دناروغی دمرحلی پیژندنه چی ایا حاده ده اوکه مزمنه-توموری واقع ده اوکه مکروبی-اختلاطی وړکړی اوکه نه تشخیص اولازمی ازموینی ترسره شی

۵-۱۶ پوښتنې:

۱. په سینوس کې مایع او هوا سویه په کوم وضعیت رادیوگرافی کې کتلی شو صحیح په

نښه کړئ؟

A. Twon Position, B Water position, C. Couldwel position

۲. په مزمن سینوزایټس کې په اماتوالی په کلیشه کې څه ډول خیال ورکوي.

A تور B سپین C بیخي نه لیدل کېږي.

۳. د سینوزونود سرطان په تشخیص کې کومه معاینه ډېر ارزښت ناکه ده

A. CT Scan B. Sample Suklle X-ray C. Scientugraphy

۴. کوم سینوزونو د سر کوپړۍ په دننه کې او کوم سینوزونو د کوپړۍ څخه د باندي

موقعیت لري.

۵. د سینوس پولیپ تشریح کړئ؟

۶. Frantal سینوس ماتوالی د کومې برخې په ټکر کې منع ته راځي.

۷. Mucos Retention cyst څه وخت لیدل کېږي.

## شپږم څپرکې

### دورانگويه واسطه درملنه

### Radiotherapy

دراديو تراپي بنسټونه (Principles of radiotherapy)

ايوناييز کونکې وړانگه

X وړانگه

الفا وړانگه

بيتا وړانگه

گاما وړانگه

مصنوعي راديو اکتيف وړانگه

دورانگي ډوزونه Radiation doses

راديو تراپي بنسټونه Principles of radiotherapy

د ډېرو پخوا وختونو را پدې خوا د د چنگاښ ناروغۍ په انسانانو کې شتون لري او ټول خلک د ددې ناروغۍ سره کرکه لري او دا يو داسې ناروغي ده چې که خبيث شکل يې واقع شوی وي نو ډېر کم خلک ورڅخه روغ پاتي کېدای شي په هغه صورت چې د بدن نژدې يا لرې برخې ته يې مهاجرت نه وي کړی. کومه درملنه چې د چنگاښ د خبيث شکل دپاره انتخاب شوی عبارت راديو تراپي يا د وړانگې درملنې څخه ده چې د نوموړو وړانگو په مخامخ کېدو سره توموري ژوونکې متاثره کېږي، د منځه ځي او توموري برخه کې ښه والی پيدا کېږي. څرنگه چې ناروغي ډېره اوږده کړېدلې ناروغي ده او تشخيص يې هم ډېر وروسته صورت نيسي نو بايد ددې ناروغۍ په درملنه کې کوم ايوناييز کونکې وړانگې څخه چې گټه پورته کېږي بايد په ډېر دقت سره کار واخستل شي او هر څومره چې ژر کېږي د ناروغ دورانگي درملنه په مناسب دوز او مناسب وخت پيل شي.

## ۶-۴ د رادیوتراپی بنسټونه:

د طبابت په هره برخه کې د خپل کارونو په بڼه ترسره کولو کې باید یو لړ اصول او قوانین ومني او مراعات شي او د هر ډول ناروغتیاوو د درملني لاري چې په هر اناتوميک ساحه کې ځای لري د درملني اغزمنتوب په هغه برخه کې په بڼه او غوره ډول وټاکل شي دغه اصول نه یوازې په کلینیکي برخو پوري تړلي دي بلکې د نورو څانگو متخصصین لکه فزیک- رادیوبیالوژي-پتالوژي او یو شمیر نورو اشخاصو چې د ناروغي په عمومي ساتنه کې ونډه اخلي اړه لري رادیوتراپیست باید د ناروغ ټول کلینیکي مسولیتونه دهغه وخت څخه چې د رادیوتراپی تصمیم نیول کېږي د درملني ترپایه پوري په غاړه لري. هغه وخت چه د رادیوتراپی تصمیم نیول شو په اړه یې چې څرنگه او چیرته او څه وخت درملنه صورت ونسي پریکړه ترسره کوي

## ۶-۴ د خبیثه تومورونو پړاونه:

د دې کار اصلي موخه د ناروغي د ځای او د هغه اندازه او پراختیا ټاکل دي. د ټولو لمړي او عملي کړنلاره د خبیثه تومورونو مرحله بندي په هغه توموروکې چې د عملیات وړ او یا ندي ضروري ده اوس مختلېفي لاري د خبیثه تومورونو د مرحله بندي لپاره پشنهاد شويدي.

بین المللي ټولني د سرطان د مرحله بندي لپاره T.N.M میتود ټاکې چې په دې کې T د عمومي معلوماتو ورکول د تومور په هکله ، N چې ایا تومور لمفاوي غوټو ته خپور شوي او که نه او M ایا تومور میتاستاز ورکړي او که نه.

همدارنگه د خبیثه تومورونو مرحله بندي د کلینک د نظره ، جراحي او پتالوژي د نظره هم شوي ده په کلینیکي برخه کې د تومور فزیکي معاینه او د توموري برخي-، صدر ، اسکلیت برخي رادیوگرافي اخستل دي په جراحي مرحله بندي کې لاس ته راوړل شوي معلوماتو څخه د عملیات په موده کې کارواخستل شي. او په پای کې پتالوژي مرحله بندي د تومور د هستالوژي په برخه کې معلومات حاصلوي

## ۶-۴ د درملني موخي

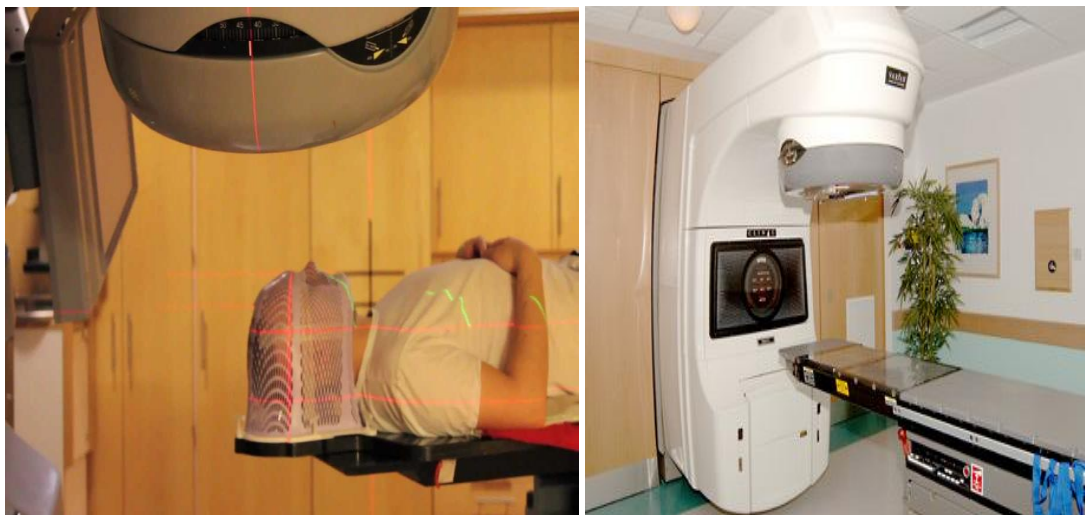
هغه وخت چې د راديو تراپي پريکړه و شو نو بايد راديو تراپست د درملني موخه ځانگړي کړي چې ايا مقصد يې د تومور درملنه ده که دناروغ تسکين .

د راديو اکتيفي وړانگي سرچېني چې په طبيعت کې شته او په طبابت کې کارول کېږي د 1896 کال راپدې خوا کله چې X وړانگه په طبيعت کې کشفه شوه ور سره سم د اتومي انرژي څخه طبابت او بيالوژي برخو کې کار اخستل پيل شو هر څومره چې پدې برخه کې پرمختگ شوي په همغه اندازه په طب- بيولوژي- بايوفزيک او بيوشيمي کې د اتومي انرژي څخه گټه اخستنه زياته شوي او په مختلفو څيړونو او ناروغيو په تشخيص او درملنه کې د مصنوعي راديو اکتيف انرژي څخه په ډيره اندازه کار اخستل کېږي. دا روښانه ده چې راديو اکتوتي يوازي د اتوم په هسته او د هغه د محيطي الکترون انرژي پوري تړلي ده او کېمياوي او فزيکي خواص په دغه پدیده باندې ډيره لږه اغيزه هم نه لري او هيڅ شي نه شي کولاي چې دغه پديدي ته بدلون ورکړي په طبابت کې د راديو اکتيف موادو د وړانگي څخه کار اخلي چې دغه وړانگه ساده نده او زياتره وخت د ډيرو شيانو سره يوځاي کېږي

بايد وويل شي چې راديو اکتيف وړانگي د سرطان (چنگاښ) په له منځه وړلو او کنترولولو کې زيات ارزښت لرونکې دي. يومهم عنصر چې کوبالت (60) نومېږي چې په راديو تراپي کې ډير لور انرژي زرات او يا څپي لکه د x وړانگه او يا گاما وړانگي د توموري کتلي د منځه وړلو لپاره کارول کېږي چې سرطاني حجري د منځه وړي او دغه حجري دوهم ځل نه رغېږي او ددې حجراتو په ځواکي کومي نوري روغي حجري د وړانگي د معروضيدو په وجه زيانمنې شوي ددي وړانگي د مخامخ کېدو ورسته دوهم ځل ځان رغولي شي

د وړانگي نور جانبي عوارض ستريا - د پوستکي رنگ بدلول - اشتها د منځه تلل دي او نور هغه تاوانونه چې د وړانگي مخامخ شوي برخي پوري اړه لري . بيلگي په ډول که وړانگه د مغزو د سرطان د درملني لپاره تطبيق شوي وي نو د سروښتان په لنډ وخت کې رږيږي همدارنگه دويني سپين کروبات هم زيانمن کېږي خود وړانگي درملني ورسته بيرته ژر خپل ځان اولي حالت ته راگرځوي (1-6 شکل)

کله د جراحي عملي دمخه دورانگي درملنه ضروري گنل کېږي اوترشايې بيا عمليات اجرا کېږي  
دغه راديواکتف موادو وړانگي په دري برخو چې مختلف ماهيتونه لري ويشل شوي ده



(1-6 شکل) دراديو تراپي د ماشين انځور (ماخذ 13)

#### ۵-۶ د عناصرو تجزيه په الفا-بيتا او گاما وړانگو:

د 2500 پيژندل شوو هستو د ډلي څخه يې 90% راديواکتيف مواد دي چې په زراتو، الکترومقناطسي څپو او ياپه بل عنصر تجزيه کېږي چې د دي څخه ډير ارزښتناکه الفا، بيتا، گاما څپي دي چې نن ورځ د همدې زراتو او گازاتو څخه د وړانگي په درملنه کې گټه اخستله کېږي. ۲۰ م ۶

#### ۶-۶ د الفا زري او د الفا فعاليت:

رادر فور د تشعشع له جوړونکو زرو څخه يوه زره کشف کړه کوم چې دراديواکتيف عناصرو په وسيله خپريده او هغه يې د هيلوم هستي ( $4/2\text{He}$ ) په نوم ياد کړ  
د تشعشع جوړونکې دوه نوري زري د بيتا د لوړ انرژي لرونکې الکترونونه او د گاما وړانگو (لنډ طول لرونکې الکترومقناطسي تشعشع) څخه عبارت دي م-۱۳-۱۴، ۲



## ۶-۲ اول: الفا وړانګه (Alfa radioactive Ray)

دغه وړانګه دهغه Corpusculaire جسيماتو څخه چې مسبت چارچ لري جوړه شويده چې چټکتيا يې  $14000-25000\text{km/secant}$  ده او هره زره يې د هيليم هستي لرونکې ده او څلور ځلي د هايډروجن اتوم ده او الکترونیک چارچ يې د هغه څخه دوه ځلي قوي دي چې تقريبا د الکترون سره برابر دي. د سنيتک زراتو انرژي په هغه وخت کې چې د اتوم هستي څخه خارجيږي 3-8 ميليون ولټ دي دغه وړانګي په هوا کې په هر ساتي متر کې 240000 جوړي يون پيدا کوي څرنگه چې د يون جوړولو قدرت يې ډير زيات دي نو لږ کبله خپله انرژي هم ژر دلاسه ورکوي او په هوا کې د ډير کوچني خط سیر (3.8cm) لرونکې دي. د الفا وړانګي نفوذیه وړتيا په اوبو او انساجو کې ډير کم دي (او کولاي شو د کاغذ صفحي او يا المونيم صفحي د يو په دريمي برخي د ملي متر پيروالي يې مخه ونيسو م ۵۹ ، ۵

## ۶-۸ دوهم: د بيتا وړانګه (Beta Ray):

نوموړي وړانګه د داسي الکترونو څخه جوړه شوي چې سرعت يې 60000-285000km/secant دي کوم چې د راديواکتيف عناصرو د هستي څخه خوشي کېږي اود کروک تيوب د کتود حزمي سره ورته والي لري، دبيتا زراتو او الکترون او الکترونکي طبقاتو د اتوم توپير فقط د هغه په انرژي پوري تړلي دي په هر حال د بيتا زرات هغه الکترونونه دي چې منفي چارچ لري اتومي وزن يې 28 دي او ماليکولي وزن يې  $9 \times 10$  گرام دي چې د يو راديواکتيف عنصر د اتومونو د هستي څخه خارجيږي د يو شان انرژي لرونکې ندي بلکې د جوړوشو زراتو انرژي توپير لري چې د يو ي کمي اندازي څخه يو زياتي اندازي ته بدلون مومي پدي صورت کې کله چې نوموړي وړانګي د يو تيريدونکې هادي څخه تيرېږي هغه زرات چې ډيره کمه انرژي لري ددغه مادي څخه چې ور څخه تيرېږي پدي کې جذبېږي او هغه زرات چې د قوي انرژي لرونکې دي د نوموړي مادي د پيروالي څخه تيرېږي دزياتي اندازي پيروالي دمادي او هغه انرژي چې د هغه څخه تيرېږي د اعظمي انرژي پنوم يادېږي ددغه زياتي اندازي انرژي قدرت په يو ژوندي نسج کې 1cm دي د طلاي پانو چې يو ملي متر پيروالي او د پلاتينو نيم ملي مترپه پيروالي سره د دننه کېدو مخنيوي کېدای شي. د بيتا د هري

زري وزن 1,7500 د الکترونکې چارچ د نيمې زري د الفا دي. سنيتک انرژي نسبت الفا ته کمه ده ځکه د يونوزاسيون او نفوذیه قابليت د نظره بيتا او الفا زرات ډير توپير لري د مثال په ډول دبيتا چټکتيرين زراتو يونوزاسيون په حدود د 12600 دي چې د الفا زراتو د يون توليد شمير په نسبت چې په خپل سير کې لري کم دي

دهري مادي پيروالي چې نيم شمير د بيتا زرات جذب کړي د نيم پيروالي يا Half theckness د همدې مادي دي او په همدې نامه يادېږي.

### ۶-۹ دريم: د گاما وړانگه ( Gama Ray )

د الترومگناتیکې وړانگې څخه عبارت دي چې په 1798 م کال د Willard عالم پواسطه يې د اکس وړانگې سره ورته والي ثابت کړ د سير چټکتيا يې د لمر د سرعت سره يو شان ده د موج اوږدوالي يې په راديو اکتيف موادو کې توپير لري چې 0,01-10 انگستروم پوري دي کولاي شو چې دا د هغه فوتونونو په څير و منو چې د اکس وړانگې په نسبت د ډيري زياتې انرژي لرونکې ده. همدارنگه د نوموړي وړانگې دنتولو وړتيا ډير زيات دي کله چې د 0,03Cm پيروالي څخه تيرېږي نو 100 يونوزاسيون او که د 18cm پيروالي څخه تيرېږي 0,03Cm يونوزاسيون منځته راوړي څرنگه چې وويل شو د گاما وړانگه د اکس دوړانگې سره يو شان ده چې د ډير کوچني طول موج لرونکې ده په ټولو موادو کې د جذب وړتيا د خواصو درلودونکې ده چې د انرژي سير يې په هوا کې زيات او څو مترو ته رسېږي.

دراديو اکتيف موادو په پلټنه کې دي تجي ته رسيدلي دي چې د اتوم په هسته کې چې څومره تعداد طبعي الکترون موجود دي په همغه اندازه د انرژي پورونه يا (طبقات) هم بايد شتون ولري که چېرې د اتوم هسته د کوم علت د کبله بدلون پيدا کړي او دغه د انرژي طبقات يې زيات شي نو د خپل انډول د ساتني لپاره کورنتوم انرژي خپروي د گاما وړانگه خپرېدل د راديو اکتيف عنصر همدا کيفيت گڼي دا د گاما فوتونونو انرژي نسبت د اکس وړانگې ته زياته ده نو بايد و منو چې هستي انرژي د مدارونو توپير په څوځلي د الکترونیکې طبقاتو د انرژي د مدارونو څخه زيات دي.

د گاما وړانگه د بيتا او او الفا وړانگو په خلاف د اتوم د هستي د بنسټيز بدلون لامل نه گرځي طبعي راديو اکتويټي کې د گاما فوتونونه راسا د الفا او بيتا په خوا خپرېږي مصنوعي راديو اکتف حالت کې د گاما فوتونونه په ځانگړي توگه خپرېږي. م ۶۰، ۵

## ۶-۱۰ طبیعی رادیواکتیف مواد:

رادیوم او د هغه خانگی مشتقات لمړني رادیواکتیف مواد وه چې په طبابت کې تری کار واخستل شو د همدې پیړی د پیل څخه په کوریو تراپی Couritherapy کې خو د رادیوم څخه گټه واخستل شوه.

## ۶-۱۱ رادیوم رادیو اکتیف (226) Radium radioactive material):

ددغه رادیو اکتیف عنصر پیریود 1620 کاله دي او د بیټا وړانگی د څو Specture طیف څخه منځ ته راځي او لوړه اندازه یی 3.15 میلیون الکترون ولټ دي او گاما منځني انرژي 1.4 میلیون ولټه ده

Couche Demi Attenuation (C.D.A) ( طبقي پیروالي چې 50% د فوتون د تیریدو

مخنیوی کوي) 1.2cm سرب دي

د رادیوم هغه وړانگی چې کارور څخه اخلي عبارت د بیټا او گاما څخه دي رادیوم د برومر او سلفات مالگو په بڼه دي چې د الفا-بیټا-گاما وړانگو لرونکی دي چې لمړي مشتق یی د Radon گاز څخه دي نور مشتقات یی عبارت B او C مشتقاتو څخه دي چې بیټا او گاما وړانگو لرونکی دي خو د دوي پیریود کم دي څرنګه چې د رادیو اکتیف محفظي انډول په بهر یا شاوخوا کې مشکله ده نو په سرتړلي قطي گانو کې منځ ته راځي او همدارنګه د رادیوم مالګي عموماً د پلاټینو په محفظه کې چې ډیري کلکې دي ایښودل کېږي وروسته د څو ورځو دغه مالګي خپله رادیواکتیف موازینه برابروي د گاما ثابت رادیواکتیف وړانگی لرونکی ګرځي که چېرې یوه کوچني برخه د رادیوم د یو مقناطسي ساحي لاندې ځای ورکول شي نو د الفا وړانګه کېن خوا ته په یو منحنی چې د لوي قطر لرونکی وي کګیري او بیټا وړانگی بڼي خوا ته په یو منحنی چې د کوچني قطر لرونکی ده کوږوالي غوره کوي مګر گاما وړانگی چې یو مقناطسي Electromagnetic خواصو لرونکی ده هیڅ خوا ته بدلون نه مومي او په مستقیم لیکه سیر کوي هغه انرژي چې د رادیوم تشعشع څخه منځ ته راځي عبارت دي له ۶۱ م ۵

الفا 95%      بیټا 3%      گاما 2%

څرنګه چې کمه انرژي په کې د گاما ده نو د دي کبله په درملنه کې تری کار اخلي

## ٦-١٢ د نیمایي عمر پیریود رادیواکتیف عنصرونه :

عبارت دهغه وخت څخه دي چې په دي کې نیم جسم د رادیواکتیف موادو استحاله وکړي نیمه عمر یورانیم 14 ملیارده کلونه او رادیوم 1620 کاله او توریم میلینوم حصه ثانیه قبول شوي

## ٦-١٣ رادان گاز (Radan 222) :

ددغه گاز پیریود 3.8 ورځي او کټ مټ د رادیوم په شان وړانگي ورکوي او دغه رادان گاز د برومر او یا کلوروسودیم څخه په لاس راځي.

دغه گاز په وړو طلاي فلزي کوچنیو تیوبونو د شعریه په نوم او یا دوړو پارچو پشان په وړو طلاي تیوبونو کې اچول کېږي څرنگه چې د نوموړي رادان گاز عمر کم دي نو په موقتي یا دایمي ډول په تومورال برخه کې د تطبیق اجازه لري او باید ددغه په تطبیق کې د نورو رادیواکتیف عناصرو پشان د ډیر ځیر څخه کار واخستل شي کله نو یوه کوچني غلطي هم د جوړیدو وړ نه ده دغه په مجهزترین لابراتوار کې په تیوب کې ځای په ځای کېږي د همدغه مشکلاتو په اثر یې استعمال محدود او په عوض یې د مصنوعي رادیواکتیف عناصرو څخه کار اخستل صورت نسي.

## ٦-١٤ میزوتوریوم (Mesothorium 88-89) :

دغه رادیواکتیف عنصر د رادان او رادیوم پشان که په انډول کې ځای ولري د بیتا او الفا وړانگي ور څخه خپریږي

د پیریود دوره یې 617 کاله ده که چېرې د څو ساعتو او یا ورځو لپاره تطبیق شي د وړانگي انرژي اندازه یې ثابته وي او که چېرې وغواړود څو میاشتو لپاره یې تطبیق کړو باید وړانگي انرژي مقدار یې اټکل کړل شي

ددغه رادیواکتیف عنصر د وړانگي تشعشعات په اولو ساعتو کې ډیر زیات او وروسته د 3 کالو وروسته کم او 20 کاله وروسته نیمایي مقدار ته رسیږي

## ٦-١٥ توريم X او راديوم 90 :

څرنگه چې ددي راديو اکتيف موادو پيريود 3.64 ورځي دي د توريم X څخه په صنعت کې کار اخستل کېږي چې په بدن کې راتولېږي نو په زرقي ډول تري کار اخلي ،

## ٦-١٦ سوډيم څپريدنه يا توران گاز :

د وړوکي پيريود 54.5 ثانيې لرونکې راديو اکتيف گاز دي چې په غړو اغيزه کوي او تنفسي سستم د لاري جذبېږي.  
د وړانگي ځايونه :

هغه د تشعشع منابع چې دراديو تراپي لپاره کارول کېږي په لاندي ډول تقسيم شوي  
A: راديو اکتيف بيم (ستون) : په هغه کې چې تشعشع د بيم پشکل د X وړانگي-گاما وړانگي الکترونونه او يانيوترونونه د مريض په طرف رهنمايي کېږي

B: د لنډي فاصلي څخه درملنه ( Brachy therapy ) چې پدي کې د ستن تيوب او يا پلک چې په هغه کې راديو اکتيف عناصر چې د بيتا او گاما وړانگي منځ ته راوړي ځاي په ځاي شوي د وجود په سطحه-اوانساجو په دننه او يا د بدن په کڅوړو کې ځاي ورکول کېږي

C: هغه راديو اکتيف مواد چې د مایع په شکل مريض ته د خولي د لاري او يا د زرق د لاري تطبيق

کېږي

A: راديو اکتيف بيم: راديو اکتيف بيم د ماشينونو پواسطه په لوړ ولتاژ توليدېږي او دا په دوه ډوله

دي

اول-د X وړانگي پيدا کوونکې ماشينونه ( Linar accelator ) د ليکې په څير څپريدل کوي دوهم-Tele Isotop ماشينونه کوبالت 60 د گاما وړانگي توليدونکې دي.

## ٦-١٧ د وړانگي يو بيم بايد لاندي ځانگړتياوي ولري:

A: د ننوتلو وړتيا : بيم بايد د ناروغي برخي ژوروالي سره برابر وي کوم چې د درملني لاندي

٥٥

B: ټول بيم څخه د وړانگي دوزاو اندازه بايد متجانس وي او يا بايد دمخصوصو فلترونو په استعمال سره ( Wedge filter ) د اړتيا په اندازه غيري متجانس شي

C: د بيم حدود بايد مشخص اوسي يعني کنارونه او حاله د بيم بايد د امکان تر حده نازک وي ( پدي شکل چې بيم د کنار ساحه صفر ته ورسېږي ولي په عمل کې خپله بيم بايد 1% په حدود کې وي

D: خپله بيم بايد ثابت اوسي يعني د وړانگي د ورکړي اندازه په بيم کې ثابت پاتې شي

E- بيم ته بايد حرکت ورکړل شي ترڅو د ناروغ په طرف بڼه سمون ومومي

#### ٦-١٨ مایع رادیواکتيف مواد بي له محفظي:

په دي کړنلاره کې رادیواکتيف مواد بي له محفظي د مایع په ډول د خولي يا د زرق دلاري ناروغ ته تطبيق کېږي د هغه مایع رادیواکتيف موادو ځانگړتياوي چې رادیو تراپي لپاره بدون محفظي څخه دي په لاندي ډول تري يادونه کېږي

A: ځانگړ شوي غړي او يا د بدن خاصه برخه ته راټول شي

B: بايد د بيتا وړانگه جوړه کړي ترڅو د وړانگي اندازه په هغه انساجو کې چې هستوي مواد پکې ځاي لري محدود پاتې شي او د بيتا وړانگي د اغيزي برخه په انساجو کې څو ملي متره ده گاما د هستوي موادو لرونکي انساجو څخه بهر او د بدن په نورو برخو کې راټولېږي

C: نمايې عمر مواد بايد د څو ورځو پوري محدود وي که چېرې نمايې عمر ډير کم وي بايد په لوړ اندازه ناروغ ته ورکړل شي ترڅو پوره دوز ناروغ ته ورسېږي پدي صورت کې فني کارکونکو ته ستونځي نه پيدا کېږي او که نمايې عمر يې اوږد وي که چېرې د ټاکلي مودي درملنه زيات دوام وکړي نو نورو خلکو ته ضرر پېښوي

هغه هستوي مواد چې د نوموړو کړو (خواص) لرونکې وي په لاندې جدول کې بنودل شوي

د تطبيق ترڅ	توليد کونکې وړانگي	نمايې عمر	د تطبيق شکل	هستوي ماده
د خولي دلاري	د بيتا او کاما وړانگي	8 ورځي	Sodium iodide محلول	Rodin 131
د وريد زرق دلاري	د بيتا وړانگي	14,3 ورځي	Sodium orthophosphate محلول	Phosphate 32
د جوفونو پدنه کې ررق	د بيتا وړانگي	64 ساعاته	کولويدل مایع	Yttrium 90

## ۶-۱۹ مصنوعی رادیواکتیف مواد:

په کوریو رادیو درملنه کې په ورځیني ډول رادیوایزوتوپ رادیواکتیف مواد رواج لري او د ورکړي په اړوند یې کوتلی پریکړه وشي

پدې ورستیو وختو کې دغه موادو دطبعي رادیواکتیف موادو (رادیوم) ځای خپل کړي او په ټولو وړو او لویو ناروغیو کې د درملني او مخنیوي په منظور ورکول کېږي او ددني احشاو په ناروغتیاو وکې په وریدي زرق او یا میتابولک ډول د تطبیق وړ دي نو له همدې کبله د هغه برخو په درملنه کې چې د رادیوم پواسطه درملنه امکان ونلري ددې څخه بڼه گټه اخلي

د مصنوعی ایزوتوب موادو غوره والي په لاندې ډول دي م ۶۷، ۵

1--دغه مواد د تیوب په بڼه -نرم سیم -جسیمات یا د وړو زراتو- مایع او کلویدل پشکل منځ ته راځي دغه مواد د مختلیفو پیږودو لرونکې دي چې د څو ورځو څخه تر څو کلونو پوري مثلا

2--طلا 198 د لنډ پیږود لرونکې 2,7 ورځي

3--ایردوم 192 د منځني پیږود لرونکې 74 ورځي

4--تانتل 182 د منځني پیږود لرونکې 111 ورځي

5--کوبالت 60 د اوږد پیږود لرونکې 5.3 کاله

دغه مواد دگاما او بیتا وړانگي لرونکې دي چې قوي انرژي لري چې د استطباب په صورت کې تري په درملنه کې گټه اخستل کېږي

څرنگه چې نوموړي مواد قیمت کم دي او د قوي انرژي لرونکې دي نو ځکه په کوریوتراپی کې زیات رواج لري.

## ۶-۲۰ د وړانگې دوز (Radation dose)

د درملنی دوز Therapeutic dose : د درملنی اړونده دوز عبارت دهغه اندازی وړانگي څخه دي چې په لوړه فیصدی د درملنی ارزښت ولری چی توموری کتله کی مړینه یا نیمگړتیا را منځ ته کړی چی ددی عملی دنظره 90% د تومورونو په اندازه کی 50% درملنه پیداشی په دی ځای کی



مړینه یا Mortality کولای شی په لوړ دوز سره داسی اغزی لکه غونجیدل په پوستکی دهغه په اړوند برخوباندی (دوښتو فولیکل، دخولوغدوات) په موضعی اوسستمیک ډول اغزی وی

#### ۶-۲۱ ډوزیمترونه (Dosimeters) :

دورانگو د غوره او صحیحی اندازی دټاکلو څخه ناروغ ته عبارت دي. ددی لامله د دوز ټاکل او یا جذب شوي دوز تعیین د ډیر اهمیت وړدي جذب شوي دوز عبارت د جذب شوي انرژي څخه په فی واحد د توموري کتلي کې چې ور ته معروض شوي وي. جذب شوي دوز رخوه انساجو ته ورکول کېږي اگر چې د جذب دوز اندازه په مایع کې ښه ټاکل کېدای شي چې ورسته جذب شوي دوز په رخوه انساجو کې دهغه د رویه تصحیح کېږي

S1 په سستم کې د جذب شوي دوز واحد په Gray (GY) بنودل شوي چې یو ژول فی کېلوگرام دي او پخواني واحد یې عبارت د Rad څخه دي چې د  $100 \text{ Erg/kg}$  فی کېلوگرام سره برابر دي نو ویلای شو چې  $1 \text{ gray} = 100 \text{ Rad}$  او  $1 \text{ gray (cintigray)} = 1 \text{ Rrad}$  کېږي.

#### ۶-۲۲ ډوزومتر (Dosimeters) :

د ډوزیتر لپاره Ionization chamber یوه غوره اله ده په دغه ډوزومتر کې یوه تشه چې د هوا لرونکې ده او د پروب په نوکه کې ځای لري چې دغه هوا د رادیواکتیف موادو د تطبیق پواسطه ایونایز کېږي (2-6 شکل، 3-6 شکل) او هغه چارچونه چې پدی تشه کې راټول شوي د یو کېبل پواسطه Control box ته وړل کېږي او هلته بیا دغه چارچونه د Electrometer پواسطه اندازه کوو. په هوا کې د جذب شوي ډوز مقدار (cGY) مساوي په  $0.873 \text{ RN}$  چې پدی کې د جذب شوي ډوز اندازه په انساجو کې cGY مساوي دي چې په کې fe د تشعشع د کیفیت تابع دي د fe اندازه په لاندی جدول کې بنودل شوي ده م. ۶۹، ۵



(شکل 6-2) دورانگی داندازه کولو سامان(ماخذ 13)



(شکل 6-3) دورانگی داندازه کولو قلمونه(ماخذ 13)

Fe	د تشعشع کبفیت
0.89	45 kv
0.87	100 kv

1. دریم جدول د کمیت مقدار fe

هغه ماشینونه چې 2Mev انرژي جوړوي جذب شوي دوز cGY مساوي دي  $RN_{\lambda} \rightarrow C_{\lambda}$  گاما چې په هغه کې  $C_{\lambda}$  د تشعشع د کبفیت تابع بنودل شوي په لاندې ډول یې درپيژنو

$C_{\lambda}$	د تشعشع کبفیت
0.951	گاما وړانګي
0.952	0.4 Mv وړانګه
0.946	0.8 Mv X وړانګه

2. جدول د کمیت مقدار  $c_{\lambda}$

### ۶-۲۳ د وړانګي واحدونه:

Roentgen (R) (ckg) : رونګن هغه مقدار وړانګي واحد دي چې خپره شوي او دا برابره د هغه وړانګيز شدت سره چې قدرت د تولید  $2.58 \times 10^9$  (جوړه) یون په یو سانتیمتر مکعب هوا کې  $1R = 2.58 \times 10^9$  او رسمي تعريف یې الکتريکې بار د هوا په جرم  $1R = 2.58 \times 10^{-4}$  دي الکتريکې بار عبارت د ایونایزیشن عملي پواسطه د الکترون د ازادیدلو څخه .

1928 کال د اول ځل لپاره روینتګن لخوا د تشعشع د مقدار واحد تعريف شواو هغه وسایل چې وړانګي پري اندازه کېږي د روتګن په طریقه درجه بندي شوي او ځیني وخت په ملي روتګن (MR) باندي بنودل شوي

### ۶-۲۴ راد - ګري (GY) (Rad) :

د جذب شوي وړانګي واحد د راد څخه عبارت دي او بیالوژیکې اغیزي یې د جذب شوي دوز پوري تړلي دي

دې (ژول) د انرژي واحد او گرام او کېلوگرام د جرم واحد  $1R=100\text{erg } 1\text{erg}(10^2 \text{ GY})$  ارگ

دي

X وړانگه د یو رادیواکتیف مادي څخه انتشار کوي د فعالیت مقداریې کوري سره اندازه

کېږي

د وړانگې مقدار په روینتگن Roengan - راد Rad - او ریم Rem سره مشخص شوي  
په تشخیصه رادیوگرافي کې ممکن یو روینتگن د یو راد او یا یو ریم په نظر کې نیسو

**۶-۲۵ ریم (سیورت Rem):**

ځیني وسایل لکه فلم بچ یا Dosoflm چې د جذب شوي وړانگې اندازه یې په ریم عدد سره  
ټاکل کېږي شته . ریم د ډوز واحد معادل د (Dose equivalent) یا وظیفوي اکسپوز ډوز سره او  
هغه خلک چې x وړانگه کې کار کوي استعمال لري

ځیني وړانگې د تطبیق په وخت د x په نسبت زیاتره وړانگې ضایع کوي چې بیالوژیکي  
اغیزې یې زیاتي دي چې په داسي خلکو کې چې داسي دستگاواو الکترون موادو کې کار کوي  
هم د وړانگې جذب په ریم اندازه کېږي.

## ٦-٢٦ کوري ( بکرل ) ( Ci ) :

کوري د راديواکتويټي وړانگي واحد دي چې د نورو دري واحدونود تشعشع سره اړه لري بايد ووايو چې دا د راديواکتويټي مادي کميت واحد دي نه د هغه وړانگي واحد کوم چې منتشر شوي وي کوري د هغه مادي چې په هغه کې  $3.7 \times 10^{10}$  اتوم په هره ثانيه کې استحاله يا Degeneration پيدا کوي

$3.7 \times 10^{10}$  ملي کوري او میکرو کوري د عمومي راديواکتيو مواد کميتونه دي

## ٦-٢٧ الکترون ولټ ( Electron volt ) :

د X وړانگي انرژي په ولټ او يا ځيني وخت په زر ولټ سره اندازه کېږي يو الکترون چې د يو ولټ الکتريکي پوتنسيل سره وتړل شي نو انرژي د يو الکترون ولټ په اندازه لاسته راځي او يو الکترون ولټ معادل  $1.6 \times 10^{10}$  ژول دي هغه اندازه X وړانگه چې په تشخيصه راديوگرافي کې تري کاراخلي 15 kv الکترون انرژي لري پداسي حال کې چې په راديوتراپي کې ميلون الکترون ولټ ( Mev ) اندازه لري..

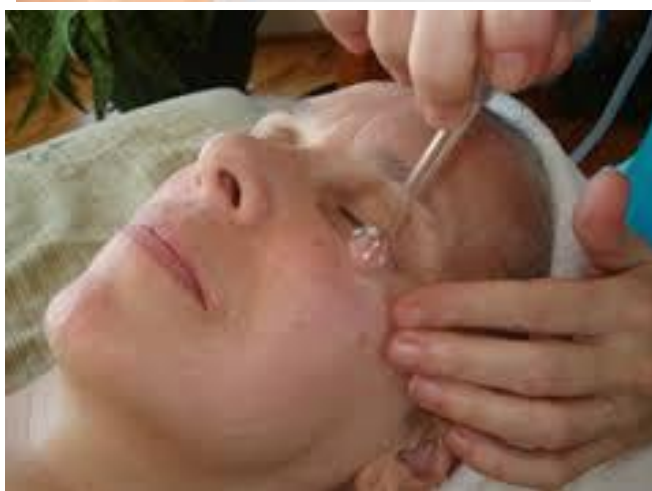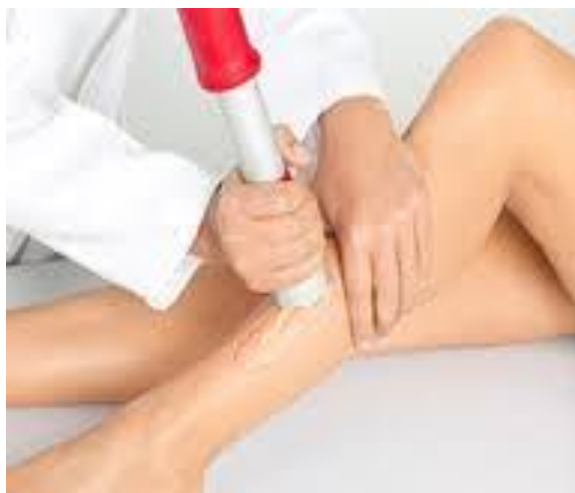## ۶-۲۸ درادیوتراپی داجرا کولو سامان

### Instrument of radiotherapy

۶-۲۹ کوبالت (Cobalate 60) :

کوبالت 60 پیرویو 5.3 کاله دي دکاما متوسطه انرژی 1.2 میلیون الکترون ولت ده او C.D.A (couche dems attenuation) یې 1.1 cm سرب لری. کارونکې وړانگه یې گاما څخه ده دکوبالت 60 اغیزمنه مقطع عبارت د 36 Born څخه ده Born د سطحی واحد مساوی  $10^{-24} \text{cm}^2$  دي. څرنګه چې د زیات مخصوصه فعالیت لرونکې دي ددی کبله د ډیرو وړو ستنو پشکل جوړ شوي او د رادیوم دورانګې خولې څخه دکوبالت وړانګې خوله زیاته ده. د بیتا وړانګه لوړه انرژی کمه او 0.3 ده او کولای شو دیو نري طبقې 85mg چې په یو ساتی متر مکعب سرب وي مخه ونیسي په عملي توګه کوبالت 60 د نیکل سره مخلوط ډول (کوبالت 45% او 55% نیکل) استعمال لري چې د Carbanic په نوم یادېږي او د خالص رادیوم په پرتله د کربیدو وړ دي دکوبالت ستنې د یو ملیمتر قطر لرونکې دي پداسی حال کې چې د رادیوم د ستنو قطر 1.6mm دي او دغه ستنې په یو پلاتیني یا فولادي پوښ چې پیروالی یې 0.1mm دي ایښودل کېږي څرنګه چې کوبالت 60 د زیاتي انرژی لرونکې دي نو دتیلی کوریوتراپی- پلزیوتراپی- اندوتراپی په درملنه کې زیات ارزښت لري ۶۷ م ۵

همدارنګه کوبالت 60 د رادیوم پشان یو امپول او یا لوی بمب پوښ درلودلو ته اړتیا لري څرنګه چې کوبالت 60 ماتیدونکې دي او ژر او کسیدیشن کېږي نو ځکه د پودر کېدو او ټوټه ټوټه کېدو امکان زیات دي نو هغه سامان او لوازم چې نوموړي عنصر په کې ایښودل کېږي او یا د هغه پواسطه پاکېږي په پوره ځیر سره د وړانګې د اندازې په تناسب ټاکل کېږي (4-6 شکل) نو ددی غوښتنه کوي چې په یو قوي- کلک او سترېلې پوښ کې ځای په ځای شي دکیمیا او فزیک دنظره کوبالت 60 داسی یو فلز دي چې په طبیعت کې د ارسینیک-سلفات-کوبالت پشکل موندل کېږي اتومي نمبر یې 27 او اتومي کتله یې 58.94 ده



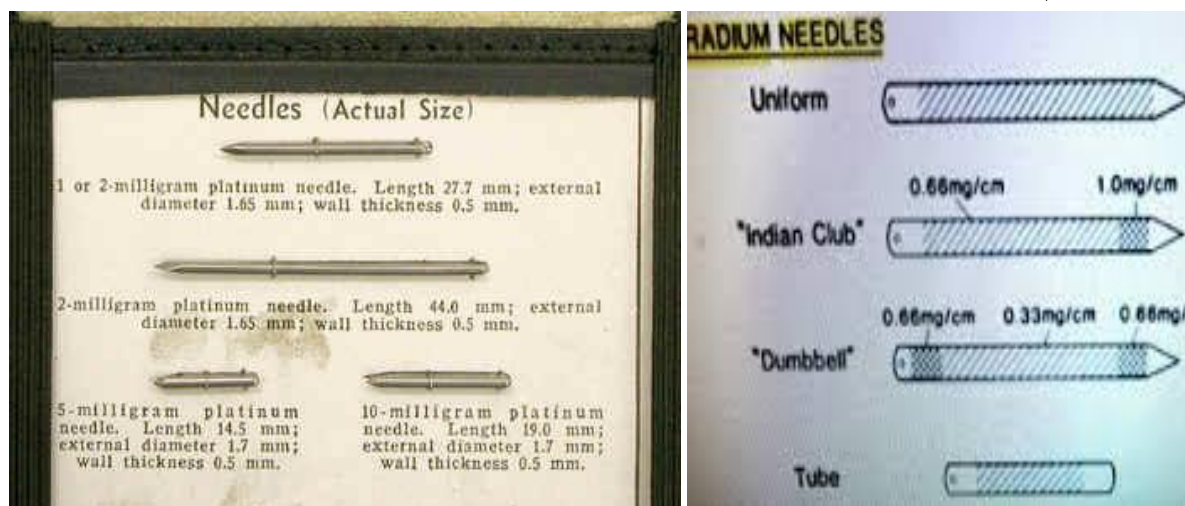
د کوبالت تیراپی انځورونه (4-6 شکل) (ماخذ 13)

## ۶-۳۰ رادیوم سټني :

رادیوم سټني پدي ترتیب جوړي شوي چې د اصلي رادیوم عنصر 226 د یوي سټني او یا د یو وړوکي پلاټین سلول چې قطر یې 0.6mm بڼه زیځل کېږي او بیا دغه سټن یا سلول په یو پوښ یا محفظه کې ایښودل کېږي چې د دغه پوښ یو سر لرونکې د یو سوري دي چې په کې تار تثبیت کېږي او بل سر یې په مخروطي شکل وي او یو نقطوي ته پای مومي دغه سټني خالص د گاما تراپي له پاره استعمالیږي (5-6 شکل)

او ددي لپاره چې د Beta Ray د تشعشع څخه مخنیوي وشي نو د رادیوم سټني د فلتر په حیث یو محفظه چې لرونکې د پیر جدار چې د 0.5mm پلاټین څخه کم نه وي وساتل شي. پدي صورت کې درادیوم 226 سټني قطر چې د استعمال وړ وي د 1,6 mm کمه نه وي ددي سټنو

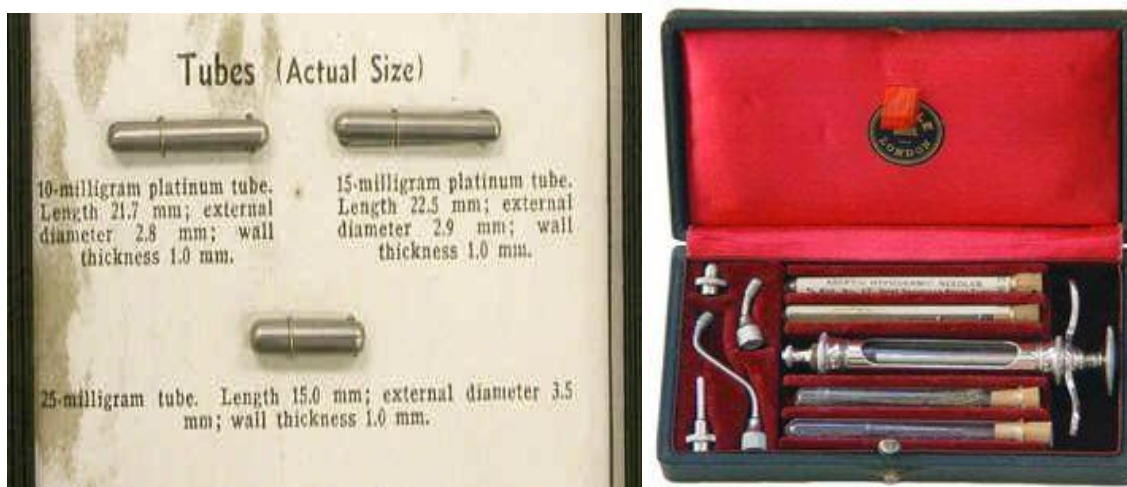اوږدوالي توپير لري چې په عملي کړونو کې د 15-50 mm وي او که چېرې اړتيا پنبه شي نو ددې څخه د قوي ستونو ځني کار اخلي د اړتيا په بنسټ لمړي ددې ستونو استطباب په دقيق ډول کېښودل شي چې کومه ستون استعمال کړل شي ورسته بيا ترې کارواختل شي



دراديوم دستونو انځورونه (5-6 شکل)، (ماخذ 13)

### ۶-۳۱ د راديوم 226 تيوبونه:

ددې تيوبونو د جدار پيروالي 1mm دي (6-6 شکل) چې د پلاتين څخه جوړ شوي او ورسته د طلايي زراتو پوښ پواسطه چې 1.33mm دي ورکړل شوي چې ټول پيروالي ددغه تيوب نژدې 3mm ته رسېږي او اوږدوالي يې 15-20-22mm او پدې کې 5-10mg راديوم 226 عنصر مواد ځاي په ځاي شوي



(6-6 شکل دراديوم دتيوبونو انځورونه)، (ماخذ 13)



## ۶-۲۲ رادیوم 226 پلکونه یا صفحات:

په مختلفو اندازو شتون لري چې پنډوالي يې 0.1mm دي او په دغه صفحاتو کې 2mg رادیوم شته او په یوه ځانګړي پوښ کې چې د 1mm پيروالي لرونکې دي او دواړه خواوي پوښل شوي دي ځای لري ددې پلکونو نیمګړتیا پدې کې ده چې د رادیوم موادو راتولیدل په یو برخه کې ځای نسي او هغه وړانګه چې لاس ته راځي غیري متجانس ګرځي نو ددې کبله اوس پدې اخري وختو کې ددې پلکونو په ځای د مصنوعي رادیواکتیف عنصر فاسفورس 32 (P 32) اوستراسیوم 90 (Sr 90) 90 څخه په سطحې درملنه کې کار اخلي

## ۶-۲۳ رادیوم بمب یا امپول :

د لیري ځای څخه په درملنه کې د رادیوم 226 د بمب یا امپول څخه کار اخستل کېږي چې د متجانس انرژي او وړانګې لرونکې دي او پدې کې 2-4gr د یو واحد محراق شکل په یو امپول یا یو لوي قطي چې په پوښ کې يې 6-10cm سرب کارول شوي او دغه امپولونه د یو ځانګړي سوري لرونکې وي د کوم څخه چې د ګاما وړانګې د درملنه په مقصد خارجېږي دغه مجرا لرونکې د کولیماتور یا ډیافراګم ده چې د اخته غړي لپاره دارتیا وړ وړانګې په اندازه خلاصیږي او کله چې د درملني وخت پای ته ورسېږي نو بیرته پوره تړل کېږي (7-6 شکل)

باید وویل شي هغه امپولونه چې د رادیوم زیات شمیر (محراقونه) په کې موجود وي د هغو وړانګې د همدې ډیافراګم د لاري خپرېږي او دا ډول امپولونه د یو ګرام رادیوم درلودونکې دي.



(6-7 شکل) درادایوم دامپولونو انخورونه (ماخذ 13)

### ۶-۳۴ استعمال لاري:

درادایوم ستنو خخه په اندوفوتون درملنه-الکترون کوریو درملنه او پلیزو فوتون درملنه کې گټه اخستل کېږي او رادیوم تیوب خخه فلیزو فتون درملنه پوستکې او Endocavitaire د کڅوړي دننه لکه مثانه-ریکتیوم-رحم-مهبل او داسي نور د اخلي کوریوتراپي په نوم د ډیر یا لږ وخت 10-12 ورځو تطبیق کوي

د رادیوم د پلکونو خخه د پوستکې پلیزوفوتون درملنه کې او خصوصاً د خولي یا Palat یا کام په انژیوم په درملنه کې گټه اخستل کېږي

## ۶-۲۵ رادیوم بمب او لوی اهوولونه:

د بدن د ژورو برخو په ناروغتیاوو کې ور څخه کار اخلي یا په بل عبارت بهرني کوریودرملني کې د نژدي یا لیري فاصلي څخه توموري برخه د وړانګې لاندې نیول کېږي

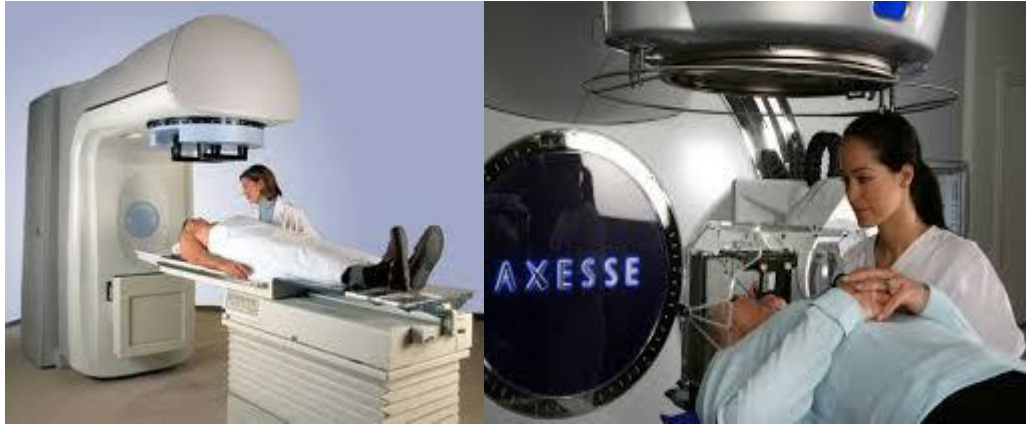۶-۲۶ سائنه :

څرنګه چې د رادیوم ستنې په خپل اطراف کې منځني انرژي 1.4 میلیون الکترون ولټ خپروي نو د دې د پاره چې د دغه په تطبیق کې د خطراتو مخه ونیول شي یوې محافظي ته اړتیا ده چې 10cm سرب په کې کارول شویو ترڅو چې د وړانګې انرژي 1/1000 مرتبه کمه کړي شي چې په دې صورت کې د سربو ډبل صندوقونه (BLOCK HOUS) -میز-چوکې-الماري ته ضرورت دي څرنګه چې دغه صندوق-میز او چوکې ډیر زیات دروندوالي لري او د وړلو وړ ندي د وړانګې د ورکولو په وخت کې باید په خپل ځای کې تري کار واخستل شي.

همدارنګه د رادیوم ستنو څخه د رادان ګاز هم خارجېږي او دغه ګاز په هډوکو-نخاع او حجراتو تثبیت کېږي . د وینې سستم خطري پیدا کوي نو باید په یو سربسته ظرف کې بند اوسي څرنګه چې د رادیوم ستنې د زیات عمر اوسخت قوام او مقاومت لرونکې دي نو په زړونو تطبیقاتو کې ور څخه کار اخستل کېږي پدې شرط چې محفظه یې خرابه نشي م. ۶۳، ۵

## LINAC therapy or Linear accelator therapy ۳۷-۲

در اديوجراحی خخه عبارت ده «دجراحی کولوپه وخت» دتوموردتخریب له پاره لوړه انرژي د X وړانگي خخه گټه اخستل کېږي، ډیره قيمته راديوتراپي ده او مستقيماً وړانگه په تومور لږيږي چې گاونډي انساجو ته په کې تاوان نه رسيږي. (8-6 شکل)



(8-6 شکل) Brachy therapy ماشينونو انځورونه (ماخذ 13)

## ٦-٣٨ لنډيز:

په ورځني ژوند کې د هر کار د سرته رسولو پاره خپل خپل سامانونو او الاتو ته په هره برخه کې وی ضرورت دی او بی له سامان د موجودیت څخه هغه کار او عملیه نه ترسره کېږي باید وویل شي چې دورانگي درملني Radiotherapy له پاره چې د چنگاښ په درملنه کې استعمالېږي سامان الاتو ته ضرورت دی لکه د مثال په ډول د کوبا لت Cobalat 60 ماشين-LINAC ماشين دراديو اکتيف وړانگو خاص شکلونه لکه ستن-میله-صفحات-بمب-امپول چې د تږدی پا ليري فاصلي درملنه کې د هميشه لپاره کارول کېږي باید موجود وی ترڅو وکولای شو په ډیره اساني خپلی د درملني موخې ته په کې ورسېږو او کامیابه درملنه دورانگي په واسطه ترسره شي.

## ٦-٣٩ پوښتنی:

- 1: کومې طبيعې وړانگې په طبيعت کې موجودې دي نومونه يې واخلي؟
- 2: هغه راډيو اکتيف مواد چې په راډيو تراپۍ کې استعمالېږي په کومو شکلونو موجود دي؟
- 3: Coach demi attenuation تعريف کړئ.
- 4: د بېتا وړانگې سرعت څومره دی صحيح يې په نښه کړئ:  
الف: 60000 – 285000km/sec. ب: 120000 – 20000km/sec. ج: 5000 – 50000km/sec.
- 5: هغه انرژي چې د راډيوم تشعشع څخه منځ ته راځي عبارت دی له: خالي ځايونه په صحيح عددو ډک کړئ.

الف: ( )

بيتا: ( )

گاما: ( )

## اوم څپرکې

### راډيو بيالوژي Radiobiology

دانساجو غبرگون دوړانگوپه وړاندې

دوړانگې اغيزې په پوستکې باندې

دوړانگې اغيزې دکولموپه اپيتل باندې

دوړانگې اغيزې دوينې جوړونکې حجرې باندې

دوړانگې اغيزې په خصيه باندې (Testes)

#### ۲-۷ نومور اوپري د وړانگې اغيزې:

دوړانگې اغيزې په تخمدان باندې (Ovary)

ټول راډيو اکتيف مواد او ايوناييز کوونکې وړانگې په يو ژوندي موجود د بدن په حجرات باندې ناوړه اغيزې کوي او د هغه په نتيجه کې د وجود ژونکې بعضې تخريب او بعضې بالکل مړې کېږي او کېدای شي چې مکمل زيان ورته ورسېږي، د دغه وړانگو زيات تاثير په وينه، جنسي حجرات، پوستکې مربوطه برخو او غدوات دي او دهغه په نتيجه کې رنگارنگ ناروغۍ پيدا کېږي نو کوښښ بايد وشي چې د داسې عناصرو استعمال به بې ځايه شکل چې د وجود په تاوان تمامېږي چې په دې برخه کې زيات دقت څخه کار واخستل شي او هم کوښښ وشي چې ناروغو برخو شاوخوا کې روغې ژونکې د دغه موادو وړانگو د بد تاثيراتو څخه وژغورل شي.

#### ۲-۷ د وړانگې په مخامخ د نوموري نسج غبرگون:

دوړانگې په مقابل کې د نومور غبرگون دي پوري اړه لري چې روغې حجرې منع ته راشي او ناروغې حجرې له منع و لارې دغه غبرگون د وړانگې په مقابل کې توپير مومي اودا دي پوري تړلي دي چه زمونږد موخي پوري تړلي حجرې څومره وړانگې په مقابل کې حساسيت لري. هغه ژونکې چه په بي شميره ډول دخپل ځان په څير حجرې جوړه وي اود همدي حجراتو پواسطه بناي نومورونه دويم ځلي وده وکړي دا حجرات د اپيتل د ډلي څخه دي

Sminoma او Carcinoma هغه تومورونه دي چې نسبت نورو تومورونو په پرتله څټکې درملني په موده او يا وروسته د درملني څخه غونجيري. د جامدو تومورونو د ټنگښت نښي د تشعشع په مقابل کې د پرمختللي Hypoxic حجرو شتون نښي نو د داسي حجرو د منځه وړلو لپاره په درملنه کې دري چنده وړانگي د نورو حجرو په پرتله اړتيا لري

د تومور سطحي حجري په مړو (نکروز) اوږي او د تومور په مقاومو حجرو بدليري. په راديويالوژي کې د وړانگي اندازه په ژوندي انساجو کې څيرل کېږي مخکې د تومورونو په درملنه کې په تجربوي ډول تشعشع صورت نيولو مگر د درملني برياليتوب په يو تومورل برخه باندي پوره نه معلوميده ددي د پاره چې ددرملني نيمگړتيا عدم کاميابي په يو تومور باندي وي نو لزمه ده چې د يو نښي درملني رژيم څخه په راديوتراپي کې په يوازي شکل او يا د نورو کېمياوي يا فزيکي وسايلو څخه په گټه اخستني کار واخستل شي.

#### ۶-۷ انساجو غبرگون د تشعشع په وړاندي.

د تشعشع تاثيرات په انساجو کې په مختليفو شکلونو منځ ته راځي او دغه ټولي اغيزي د انساجو د ټولو حجراتو په عکس العمل پوري تړلي دي چې ځيني وختونه دغه بيولوژيکي اغيزي لنډي او تيريډونکي وي لکه د پوستکي سوروالي (احمرار) او يا سر دنني فشار لوړوالي چې اولو وختو کې د وړانگي سره مخامخ کېږي منځته راځي او کوم بدلونونه چې د حجري په غشا کې منځ ته راځي بيرته جوړيږي

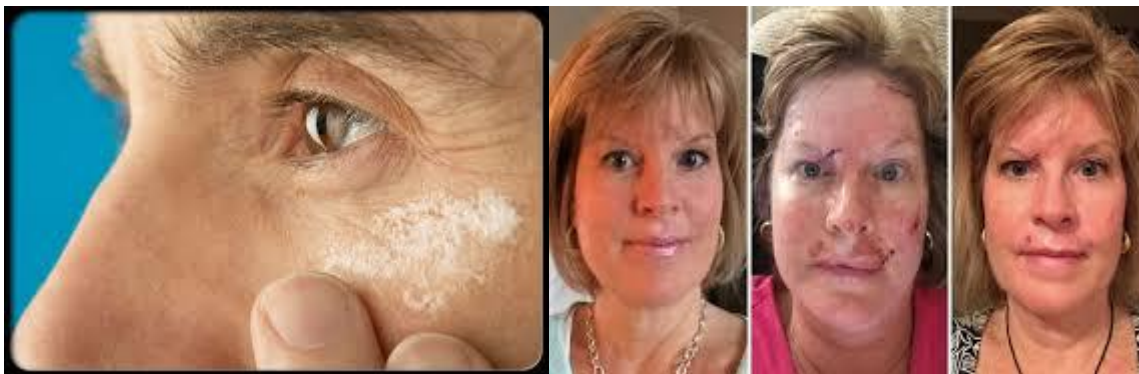د حجري ميتابوليک فعاليتونه او دنده تر هغه پوري چې د حجري بشپړ له منځه تلل نوي راغلي د وړانگي په مقابل کې مقاومت کوي بايد وويل شي چې د حجري جينيتيک سستم د تشعشع پواسطه په ناروغي اخته کېدای شي د حجراتو د تقسيم فعاليت د 600 cGY کم تشعشع دوز تطبيق سره په ناروغي اخته کېږي بايد زياته شي چې د اپيتل حجرات او د معدي معايې مخاطي غشا د وړانگي د تطبيق په مقابل په ثابت ډول ډير ژر تخريب او بيرته روغيري او د يو کلاسيک مثال د وړانگي د تطبيق په وړاندي د انساجو عکس العمل نښي.

## ۷-۵ انساج په دوه برخو ویشل شوي:

- 1= هغه ډله پاڅه حجرات چې کم عمر لري لکه اپیتل حجرات، وینه جوړونکې حجرات او سپرمتوزوا حجرات زیات حساس دي او دوي کې د وړانګې اغیزې ژر منځ ته راځي .
- 2- هغه شمیر حجرات چې اوږد ژوند لري لکه عضلات ، ینه، درقيه غده چې دوي د متجانس حجراتو لرونکې دي او دوي وخت په وخت ددي قدرت لري چې انقسام وکړي او حجروي دندي ترسره کړي او همدا گروپ د تشعشع په مقابل کې مقاوم او کیدای شي چې بیالوژیکې اغیزې یې څو میاشتې او کلونه ونسي مگر بیا هم د وړانګې ډوز پوري اړه لري

## ۷-۶ د تشعشع اغیزې په پوستکې باندې:

لمري چټکې اغیزې – 1000 cGY وړانګې چې پوستکې ته ورکړل شي نو ډیر پرمختللي اغیزې یې په پوستکې نه ښکاري (1-7 شکل) په ځانګړي ډول د سوروالي، درنګ زیاتوالي hyper pigmentation ، وښتانو توید نه او Epilation څخه . مگر که چېرې د وړانګې ډوز د 1000 cGY څخه زیات ورکړل

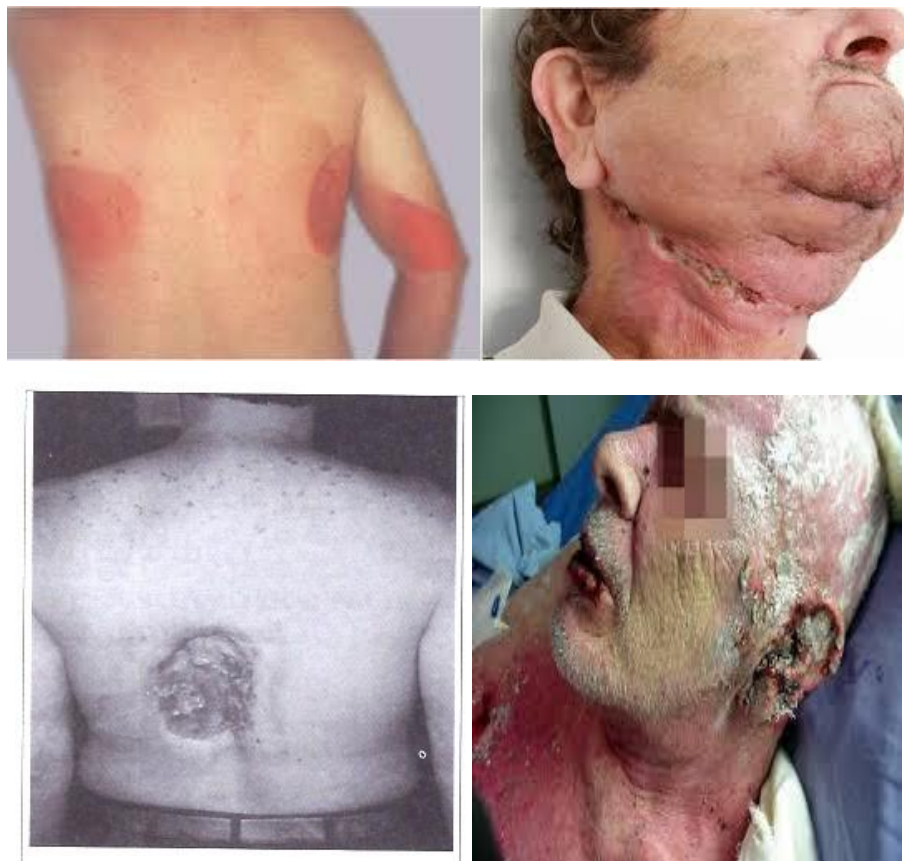

(1-7 شکل) د وړانګو بدې اغیزې په پوستکې باندې (ماخذ 13)

شي نو د پوستکې د پاسه پرمختللي بدلونونه لکه پوستکې درنګ د منځه تلل Vitiligo چې د Melanocyte حجراتو د خرابیدو په وجه Melanin نه جوړېږي همدارنګه Displasia او Epilation او جرم طبقي د منځه تللو څخه پیدا کېږي او که چېرې د وړانګې ډوز نژدې 2000cGY وي نو په پوستکې کې پرمختللي ښي د منځه راتللو لامل ګرځي چې د سوروالي څخه وروسته نهمه ورځ په پوستکې کې نګروز ځای نسي د Basal طبقي حجراتو انقسام



له منځه ځي که چېرې د وړانگي اندازه د 2000cGY څخه هم لوړه شي نو د پوستکې بدلونونه نور هم دانديبنسي وړگرځي (7-2) شکل خو بايد وويل شي که چېرې پدي وخت کې هم ډيره کمه اندازه د Basal طبقي حجرات او اپيتل شتون ولري بيا هم د وړانگي لاندي اخته برخه کولاي شي دويم ځلي جوړه کړي .



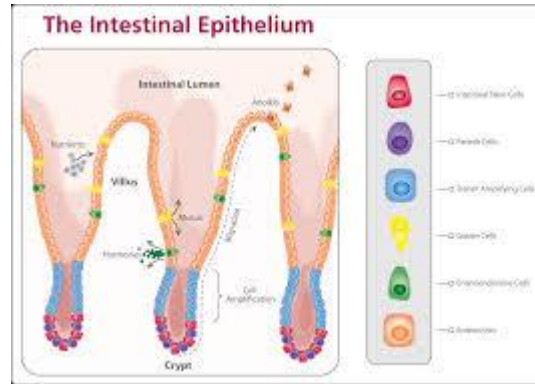
(7-2 شکل) د وړانگو بيالوژيکي اغېزې په پوستکي باندې (ماخذ 13) (ماخذ ۲) م ۲۳۸

#### ۶-۶ د کولمو اپيتل:

د Stem او Lieberkuhn حجرات چې د کولمو قاعدوي غشا سره نژدي ځاي لري ورسته د حاد وړانگي دوز د ورکړې څخه تر څلورمي ورځې پورې ددغه طبقي دطبعي چټک دوران د کبله اپيتل حجرات له منځه ځي اود پاي بدلونونه يې عبارت د تنگښت او د کولمودفستول څخه دي.

#### ۶-۸ د مخاطي غشا غبرگون:

دغه بدلونونه د خولي په کڅوړه او خنجره کې ليدل کېږي (7-3) شکل او د اپيتل بدلونونوپه څير دي مگر وخت يې لنډ وي.



(7-3 شکل) (ماخذ 12)

## ۹-۲ د ویني جوړونکي حجرات Blood forming cells :

دغه ژونکې د وړانگې سره ډیر حساسي دي ځانگړي ډول Stem cells چې ډیر شمیر ددي حجراتو د منځني دوز د ورکړې په اثر د منځه ځي نور انساج ددي په پرتله دي ته لږ حساسیت ښکاره کوي چې لامل یې پوره ښکاره ندي همدارنگه سره کریوات Erythrocyt ، سپین کریوات Leucocyt ، په شریکه توگه د Stem حجرو څخه جوړېږي نو ددي کبله ددي شمیر هم کمیږي او د ویني راتلو لامل گرځي باید وویل شي چې پاخه Leucocyt د وړانگې په مقابل زیات حساس دي او د Interphas په موده کې له منځه ځي

## ۱۰-۲ Testes خصیه:

خصیه د وړانگې په مقابل ډیر حساس دي او ژر په ناروغي اخته کېږي مگر Spermatogenic cells کوم چې په تیوبولونو کې ځای لري د اثنا عشر او معدی اپیتل پشان مقاومت لرونکې دي د خصی Stem cells د وړانگې درملنه په موده کې انقسام نه کوي که چېرې 3000 cGY دوز وړانگې په ماتوالي دوز د 25 ورځو په موده کې ورکړه شي شنډیدل منځ ته راوړي. م ۷۴، ۵

## ۱۱-۲ تخمدان Ovary :

د Germ حجرات په تخمدانو کې د زیږیدني د وخت څخه په ثابت ډول وي او په ټول عمر کې پرته دنوي کېدو څخه باقی پاتي وي او د وخت په تیریدو وروورو کمیږي Oocyt حجري د وړانگې سره ډیري حساسي دي او د لمفوسیت په شان مخکې د مینوپوز څخه د منځه ځي

په بنځو کې دنارینو په پرتله په منځني اندازه وړانګي دوز کې دایمي شندوالي منح ته راځي همدارنګه هورمونونه هم ورسته ددي چې *Corpus luteum* د وړانګي پواسطه د منځه ځي په کمښت اخته کېږي.

د 40 کالو پورته بنځو کې 500 cGY واحد دوز کولای شي چې میاشتنی ناروغي له منځه یوسي مګر هغه بنځي چې عمر یې د 40 کم وي 1500 cGY دوز چې په ماتوالی دوزونو په 4 ورځو کې ورکړل شوي وي د میاشتنی ناروغي د منځه تللو لامل کېږي دا باید وویل شي چې نور انساج لکه سږي، درقيه غده، اعصاب، په پورتنی دوز سره لمړني نښي نه لیدل کېږي ښای د وړانګي ځنډني بدلونونه د ډیر وخت ورسته په کې پیدا شي.

#### ۷-۱۲ نومور اوپري د وړانګي اغيزي:

تومورونو باندي د X وړانګي د ورکړي څخه ورسته کوم کلینیکي موخي چې په لاس راغلي په لاندی ډول دي .

- ۱- په بشپړ او تل پاتی ډول د منځه تلل که چټک وي او یا ورو وي .
  - ۲- په بشپړ ډول د منځه تلل او یا په یوه برخه کې بایږي .
  - ۳- په کمه توګه د منځه تلل او یا د تومور د برخو پاتی کېدل یا هیڅ بدلون پکې نه راتلل .
- تومورونه د داسی ګډ انساجو څخه جوړ شوي چې د درملنه په موده کې کمه اندازه هغه حجري په تومور کې پاتی کېږي چې د مرګ لامل ګرځي او دا ډله حجرات عبارت دي د Clonogenic حجراتو څخه چې یو شمیر توپيرونه پکې ځای لري او هغه دا چې Clonogenic حجراتو کې هغه انډول او ثبات اود نوو حجرو جوړښت او د منځه تللو حجرو د بیارغوني وروسته د وړانګي څخه پکې نه لیدل کېږي . م ۷۵- ۵

## ۷-۱۳ لنهیز:

راديوبيالوژيکي اغيزی چي دايوناييز کونکو وړانگو مهم اصل دی په دواړو روغو اوناروغو ژونکو (چنگاښ) باندی عمل کوی نو ددی دپاره چي روغي حجري زمونږ څخه ډيري زيانمنی شوی نه وی ډير زحمت وگالل شی چي یو درست او مناسب دورانگی اندازه وټاکو اوهم هغه ژونکی چي په هغه دورانگی اغيزی زیات تاثیر کوي په پام کی وی لکه خصیه، مبيض، دوينی حجرات، دپوستکی سطحی حجرات څخه. درملنه باید په ډير دقت شروع اوهم بڼه ډول د درملنی څخه کار واخستل شی

## ۷-۱۴ پوښتی:

- 1- که چیری د 1000cGY څخه زیاته وړانگه په نسج تطبیق شی څه پيښه منځ ته راځی
  - 2- دوجود کوم ډول انساج دورانگی په مقابل مقاومت لری نومونه یی ذکر کړی
  - 3- دکولمو داپیتیلیل ژونکی چي دورانگود بدواغزو ښکار شی کوم بدلون دکولمو په لومن کی پیدا کیري صرف نوم یی ولیکی
  - 4- دورانگی اغيزی په توموري حجری څه شی دی صحیح یی په نښه کړی
- a-دحجری ویشنه زیاته وی b-توموری حجری وژنی c-دتوموري حجری حساسیت کموی

## اتم څپرکی

### رادیوتراپی تخنیکونه

#### Therapeutic techniques

#### د لنډې فاصلې درملنه Brachy therapy

#### تیلیترابی Teletherapy

د دې لپاره چې موندل شوې د چنګاښ ناروغي په رښتیني شکل د درملنې لاندې راولو نو اړینه ده چې د درملنې په تخنیک او درملنې په ډول چې کومه درملنه باید اجرا شي د ډېر ځیر او پوهې څخه کار واخستل شي چې خدای ناخاسته زمونږ درملنه دناکامۍ خواته لاړه نه شي باید د وړانګې د دوز او صحیح تطبیق په اړه لازم اقدام وشي. د سرطان د درملنې په اړوند په اوسني وخت کې ډیری زیاتې او پرمختللي تګ لاری شته خو بیا هم د یادولو وړ خبره داده چې هغوی ټولې هغه وخت گټورې اغیزی لرلی شي چې د سرطان ناروغي ډیر پرمختګ نه وی کړی. پیژندل شوی تګلاری په

لاندې ډول دی م ۲۰۳ - ۲

1- عملیات Surgery

2- شیموتراپی Chemotherapy

3- د دورانګو درملنه Radiotherapy

4- د هډوکو د ماغزو او دستیم حجرو ترانسپلانت Bone marrow and stem cell transplants

5- بیالوژیکي تیراپی Biological therapy

6- هورمون تیراپی Hormone therapy


7- جین تیراپی Gene therapy

د پورتنی ټولو دجملی څخه یوازی دورانګی درملنه تر بحث لاندی نیسو چې زمونږ اصلی

موخه ده.

## ۴-۸ دنډې ناصلي درملنه: Brachy therapy

Brachy therapy په وسیله درملنه کې باید د هغه منابع څخه کاروا خستل شي چې راديواکتوتي ډيره کمه اوسي چې خپله په غړي باندي او يا په څو ساتتي متري د غړي کې ځاي ورکول کېږي هغه راديواکتيف مواد چې پدي کې استعمال لري عبارت دي (1-8) شکل د راديوم 226-سینزیوم 157- کوبالت 60- ایریدیوم 183- طلا 198 سترانشیوم 90- تريوم 90 چې د هر یو خواص په لاندې جدول کې بنودل شوي



(8-1 شکل) د brachytherapy انځورونه (ماخذ 13)

راديواکتيف	توليد شوي شغاع	انرژي	نيمایې عمر	د تطبيق شکل
Radium 226	ګاما	1 Mev	1620 کاله	ستن تيوب
137Caesium	ګاما	0,66M ev	20 کاله	ستن تيوب- پلک
Cobalt 60	ګاما	1,2Me v	5.26 کاله	ميله راد Rad

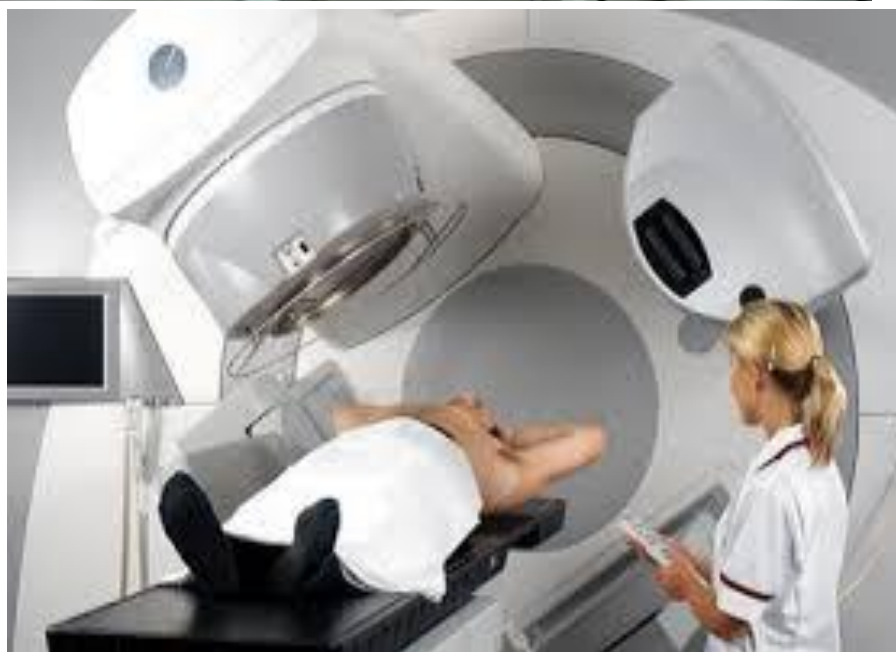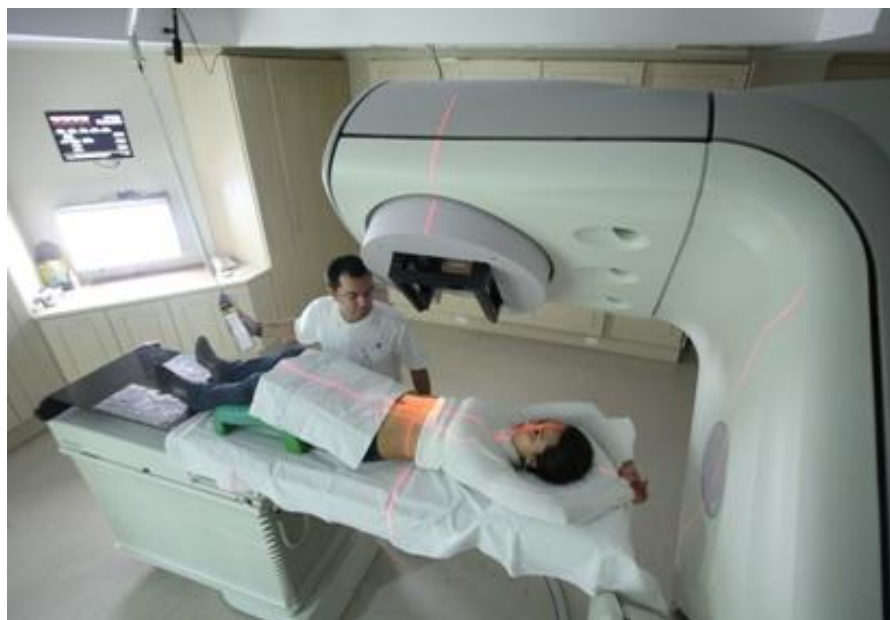سیم Wire	74 ورځي	0,4Me v	گاما	Iridium192
ورپو کو دانو پشکل	2.7 ورځي	0.41M ev	گاما	Gold 198
پلک	28.1 کاله	2,27M ev	بيتا	Strontium 90
میله	64 ساعته	2,27M ev	بيتا	Yttrium 90

دغه رادیواکتیف مواد باید په داسې برخه کې ځای ولري چې لاندې درې موخې ترې په لاس راشي

- 1: دا رادیواکتیف مواد باید په خپل ځان کې وساتي چې لاندې شیان پکې شامل دي
  - a: رادیواکتیف مواد د هندسي شکل سره په مطلوب ډول وساتي
  - b: د انساجو ککړیدل د رادیواکتیف موادو څخه مخنیوي وکړي
- 2: هغه وړانګې چې په کارنه وي باید مخنیوي وکړي او د پوښ څخه یوازي گاما وړانګه چې مونږ ور څخه کار اخلو خارج او بیټا او الفا وړانګې ته باید د جذب او تیریدو اجازه ور نکړي
- 3: د کلینیکې ازموینو په وخت کې باید اسانتیا وي ولري د بیلګې په ډول پوښ د ستن په شکل تیار شوي وي چې به اساني سره توموري برخي ته ننوځي او وروسته د هغه تار silk چې ور پوري نښتي دي د نسج څخه خارج کړل شي

#### ۸-۳ تیلی رادیوتراپی (Teloradiotheraoy):

د X وړانګو او یا نورو رادیواکتیف وړانګو د تطبیق څخه عبارت دي چې 5cm زیاتي فاصلي د جلد څخه بدن ته ورکول کېږي (2-8) شکل (تومورال برخه) او دغه فاصله د 30-40-50cm زیات قبول شوي



(8-2 شکل) د تيلي راديوتراپي انځورونه (ماخذ 13)



## ۸-۴ در اديوتراپي ډولونه

### Type of radiotherapy

د تسکېن درملنه Paltive :

معالجوي درملنه curative

### ۸-۵ د تسکېن درملنه:

د سرطان ځيني ډولونه د ډير لوړ مجاز دوز پواسطه هم نتيجه نه ورکوي او يا ناروغ په داسي وخت د درملني لپاره راغلي وي چې سرطان يې د بدن نورو برخو ته ميتاستاز ورکړي وي او ډير پرمختللي پړاو کې ځاي ولري نو پدي وخت کې د ځيني نارام کونکو اعراضو د منځه وړلو لپاره لکه د تي تومور چې د هډوکود ډير درد لامل کېږي د راديوتراپي پواسطه يې دردونه تسکېن او له منځه ځي دي ته د تسکېن درملنه واي.

د بڼه تسکېن ځانگړتياوي په لاندې ډول دي:

a- د ناروغي د نښوارزونه په غوره توگه وشي خو د تسکېن درملنه بڼه توپيرکړي شي

B- د تسکېن درملنه بايد د لنډ وخت لپاره وي ترڅو چې اعراض آرام شي او په ناروغ باندې

ډير فشار را نه وړل شي .

C- د تسکېن درملني دوز بايد په پوره اندازه وي ترڅو ناروغ آرام او نور ناوړي نښي ور

نکړي.

### ۸-۶ معالجوي درملنه :

د وړانگيزي درملني اصلي موخي د سرطان درملنه ده د سرطاني ناروغانو د درملني بري د فيصدي په شکل دي چې پنځه کاله ژوندي پاتي کېدای شي چې دغه اندازه ژوندي پاتي کېدل د پنځه کالو دپاره 5 Years survival Rate نومېږي د ځيني سرطانونو درملنه امکان لري څرنگه چې دا اصلي موخه د درملني ده خودي ته هم اړتيا ده چې هغه مختلفي کړني چې په درملنه اغزه کوي او د تومور اړوند وي ځانگړي درملني او وړانگي د اندازي پوري تړلي وي ..

تومورونه د وجود په مختلفو اناتوميک برخو کې منځ ته راځي او نظر په وسعت او اتاتوميک موقیعت درملنه یې توپیر کوي .

مثال په ډول د خنجري (صوتي حوبول) تومور په مقدم شکل اعراض ورکوي او په اولو وختو کې ناروغ ډاکتر ته د درملنه لپاره مراجعه کوي .

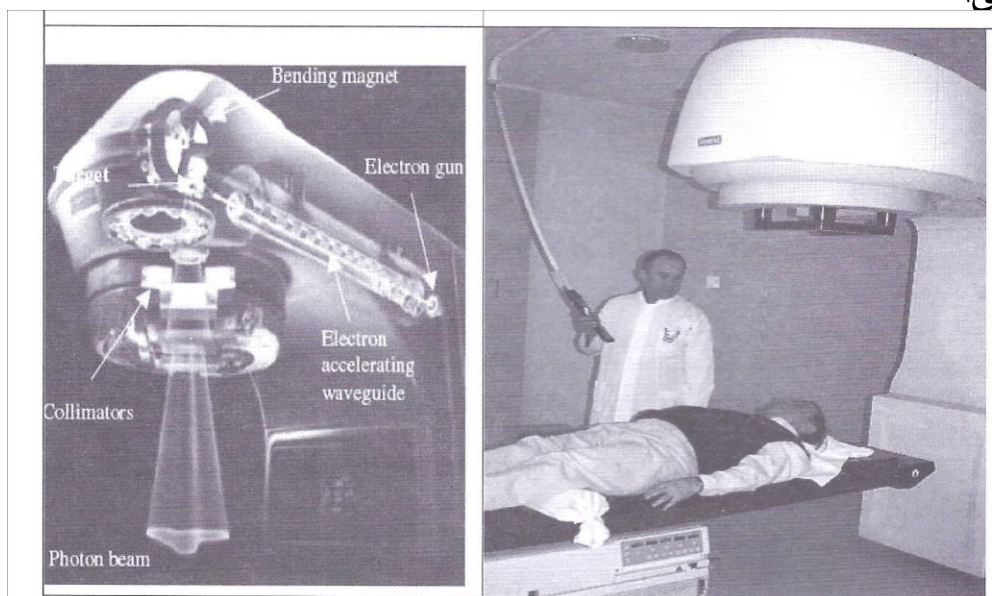
مگر هغه تومورونه چې په Perform fosa کې واقع شوي تر هغو چې بڼه پرمختګ یې نوي کړي اعراض نه ورکوي د همدې کبله درملنه ممکن نه وي نو پدې خاطر رادیوتراپیست باید د هر مریض کلینیکي مرحلي - هستالوژیک مرحلي باید په نظر کې ونسي .

د درملني نوعه د تومور په موقیعت او تومور په مرحلي پوري ده هغه اندازه وړانګي چې تومورو ته باید تطبیق شي د درملنه د موفقیت لپاره با اهمیت ده ددې تر څنګ هغه اندازه وړانګي چې تومور د منځه وړلو لپاره په نظر کې نیول شوي د هغه منفي تاثیرات چې په نارمل برخه یې لري د یاده ونه ویستل شي .

دري ډوله معالجوي رادیوتراپی اجرا کېدای شي .

#### 1- تیلی رادیوتراپی teleradiotherapy

X د وړانګو او یا نورو رادیو اکتیف وړانګو د تطبیق څخه عبارت دی چې د 5cm زیاتي فاصلې د جلد څخه بدن ته ورکول کېږي (3-8) شکل (تومورال برخه) او دغه فاصله د 30-40-50cm زیات قبول شوی .



(8-3 شکل) د اکر غازی محمد سلطانی د رادیو تراپی په درشل کی انخورونه (ماخذ ۲ م ۳۴۲)

## 2- پیلیزو تراپی Pelizotherapy:

په دي ډول درملنه کې د X وړانګه او يا نو رادیواکتیف موادو وړانګي مستقیما توموري برخي سره په تماس تطبیق کېږي

## 3- اندو کوریو تراپی Endo corieu therapy:

عبارت د هغه درملنه څخه دي چې پدي کې رادیواکتیف مواد (ستن) پدنه د تومور کې تطبیق کېږي او همدارنګه د محلول او يا مستحلب په ډول د توموري برخي کڅوړي کې استعمالوي هغه رادیواکتیف عناصر چې د کوچني C.D.A لرونکي دي د وريد په دننه او يا لمفاوي عقده کې د تطبیق وړ دي او غوړ محلولونه يې د خولي د لاري نظر د هغه جذب ته د اخته برخي پواسطه ورکول کېږي

## ۶-۸ در اډیوتراپی پاتی والی

### Failure of radiotherapy

Miscalibration of the Instrument

Error of the radiation therapy technologist & physicist

#### ۸-۸ د درملني دوز (Therapeutic dose):

د درملني اړونده دوز عبارت د همغه اندازي وړانگي څخه دي چې په لوړه فيصدي د درملني ارزښت ولري چې توموري کتلي کې مړينه يا نيمگړتيا منځ ته راشي چې د عملي له نظره 90% د تومورونو په اندازه کې 50% درملنه پيداشي پدي ځاي کې مړينه يا Morbidity کولاي شي په لوړ دوز سره داسي اغزي لکه غونجيدل په پوستکې دهغه په اړوند برخو باندي ( د وښتو فولیکل، وښتان، د خولو غدوات) په موضعي او سستمیک ډول اغيزي وي.

#### ۹-۸ د تومورونو حساسيت د وړانگي په مقابل کې

د حساسيت ټاکل په تومورونو کې د وړانگي په مقابل په يو شمير توپيرونو په شتون کې لکه بيالوژيکي-هستالوژيکي. د تومورونو نسج د حجراتو پواسطه د وړانگي د جذب توپير او د نوو حجراتو پيداکېدل او زياتوالي Hypoxia - نکروز پوري تړلي دي يو شمير بدلونونه په Semnomia testes کې د منځني وړانگي په ورکولو سره په کې منځ ته راځي او د کتلي په حجم کې کموالي ليدل کېږي.

دا ډول تومورونه د وړانگي په وړاندي حساس (Radiosensitive) نومېږي ځيني داسي تومورونه چې د وړانگي د ډير لوړ دوز ورکړي سره هم په هغه کې بدلون نه ليدل کېږي چې د (Radioresistant) په نوم يادېږي چې د منضم نسج څخه پيل کوي دريمه درجه تومورونه دي چې د پورتنی دواړه ډوله Radiosensitive او Radio resistant تر منځ ځاي لري او د وړانگي منځني دوز په ورکړي په وروسته ځواب ورکوي دا ډول تومورونه اپيتل بنسټ لري.

#### ۱۰-۸ د درملنه ډول غوره کول:

د درملنه ډول په لاندې شيانو اړه لري

A - د تومور ډول

B- د تومورپراو ناروغي

C- د درملنی موخه

دلزمي وړانگي پيدايننت کوم چې د درملني لپاره تري کار اخلي د اکس يا د گاما وړانگي او راديواکتيف ايزوتوپونه (چې د مایع يا جامد به شکل) شته.

**۸-۱۱ د ايونايږ کونکې وړانگي بيم:**

د بيم پواسطه درملنه کي کولاي شود يو بيم څخه کار واخلو او يا موازي د مقابل بيم څخه .

**راديواکتيف ايزوتوپ:**

راديواکتيف ايزوتوپونه د مایع او جامد په شکل تيار شوي جامد ايزوتوپوپونه د ستنې په شکل Cobalt 60، 137 Cesium، Radium، طلا 198 جوړشوي شوي دغه ستنې د Implant په شکل په بين الخلائي برخه کې په کار وړل کېږي م ۷۷ - ۵

**۸-۱۲ د وړانگي درملني د نه برياليتوب لاملونه:**

د نه بري لاملونه په لاندې ډول دي.

A- ناسمه پريکړه

B- د پام لرنې نه کول

C- ناسمي کړني له کبله غلطې

**۸-۱۳ دناسمي پريکړي له کبله درملني نه برياليتوب:**

1- د تومور په پتالوژيک او هستالوژيک تشخيص کې د غلطې اندازه او د تومورليري ميتاستازونه.

2 د بي پروايې د کبله مثلاً د پوره او مناسب دوز نه ور کول توموري برخي ته.

3- د مرکب کېدو اشتباه د وړانگي په ورکړه کې بي احتياطي مثلاً په شميرنه کې بي

احتياطي ، د درملنه په دوز کې بي احتياطي ، د درملنه غلط پلان غلط تخنيک او داسي نور

#### ۸-۱۴ د تسکېن لرونکې درملني ناکامي:

هغه عوامل چې د درملني په ناکامي کې دخيل و په تسکېني درملنه کې هم اغيزه لري ډير مهم عامل يې پدي ځاي کې ناسمه کړنه ده.

لکه څنگه چې مخکې مو وويل د تسکېن درملني غوره موخه د ناروغ د توموري برخي راپيدا شوي رېرونکې نښي د منځه وړل دي چې عبارت د ډير درد څخه که چېرې وړانگيې درملنه دا غرض تسکېن کولاي شي نو پريکړه سمه ده .

مثال په ډول د درد لرونکې سرطان د وړانگي تطبيق په خوله کې د دوه موازي او مقابل X ray بيم ونشي کړاي دغه درد چې د هډوکې او عصب څخه منشه نيولي د منځه يوسي او برسیره ددي د نکفیه غدي د افراز مخنيوي وکړي او د ناروغي بڼه نوره هم دخرابي په لور لاړه شي دلته ده چې ناسمه کړنه د تسکېن درملني په هکله چې ناروغ ته د مرستي پر ځاي ضرر پښ کړو واقع شوه نو د مريض عقیده په وړانگيې درملنه د منځه ځي.

#### ۸-۱۵ د وړانگي دتاوان څخه دنورو نسجونو ساتنه

#### (Radioprotection Of other tissue during radiotherapy)

ددی موخی ته درسیدوله پاره لاندی شيانو ته اړتیا ده لکه

Shield-a

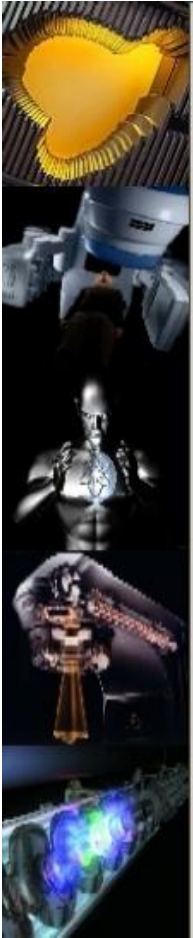Mask-b

Filter-c

#### ۸-۱۶ دروغ نسج ژغورنه او ساتنه د وړانگيزي درملني په وخت کې :

لکه څنگه چې مخکې وويل شول ايوناييز کونکې وړانگي چې د راديوتراپي لپاره ورکول کېږي په ټولو انساجو کې که هغه توموري دي او که نورمال وي وژونکې اغيزه لري نو په داسي وخت بنايي ډيره هڅه وشي چې د وړانگي دورکړي په وخت ټول روغ انساج د وړانگي د اغيزي څخه وساتو د مثال په ډول پوستکې ډيرزيات د وړانگي په مقابل کې حساس دي(4-8 شکل) نو بايد د هغه برخي پرته چې د وړانگي لاندې ده نوري برخي دپوستکې د وړانگي د ضررونو وژغورواترنيت ۱۳

# Special Shielding



Seminar on Beam Modification Devices. Moderator : Dr. S.C. Sharma. Department of Radiotherapy.

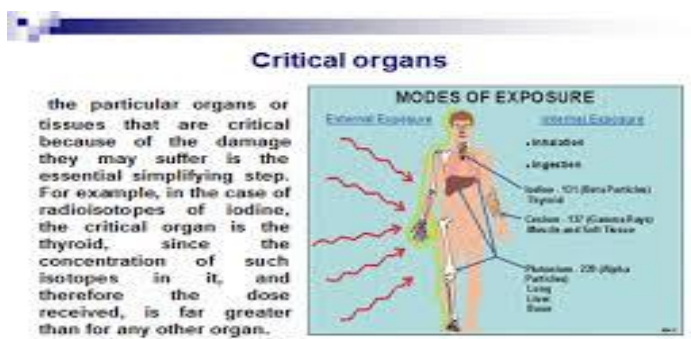


(4-8 شکل) د شیل، ماسک او فلتر انځورونه د روغ نسج د وړانګې د ژغورنې لپاره (ماخذ 13)  
 دلته دناروغ کس اوهم هغه ډاکتر اويا تکنالوجيست چې د وړانګې درملني په کاربوخت وي  
 د وړانګې د بدواغيزوڅخه وساتل شي ددې موخي لپاره بايد د سربي رابري چينو څخه چې 1.5 mm  
 سرب په کې کارول شوي وي واغوستل شي  
 اوهم د رابري سرب درلودونکې لستونې ( دستکشو ) چې د 0.5 - 2.5 mm سرب ولري د لاسونو  
 Skin dermatit څخه د ساتنې په موخه وکارول شي  
 مخصوصي چوکې چې 0.7 mm سرب په کې موجودوي استفاده وشي  
 د داسي خولۍ شتون چې په هغه کې برعلاوه د سربو داستعمال څخه د فلتر لرونکې وي او  
 ماسکونه هم په کې ځاي په ځاي شوي وي (5-8) شکل



(8-5 شکل) مخصوصه خولی او ماسک انخور ددرملني په وخت (ماخذ 13)

دوړانگي ددرملني وخت باید لږ او مناسب ویدرادیوتراپی دماشین اوتومورتر منح فاصیله زیاته وي ترڅو پوستکې اودوبنتانو فولیکلونه ډیر زیانمن نشي. (8-6) شکل



(8-6 شکل) رادیوتراپی په وخت د بدن دخارجي اوداخلی غړو اکسپوزرانخور

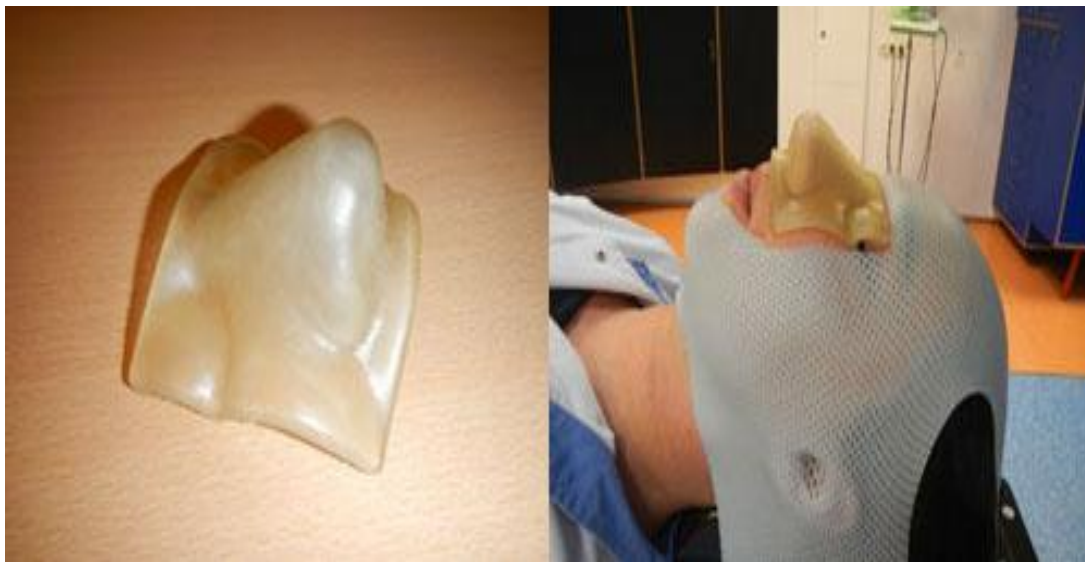دوړانگي ددرملني خونه باید په مخصوصه خراغ او مخصوصه نښی نښاني اوسي (8-7) شکل





(8-7 شکل) مخصوصه نښان دورانگي ددرملني دخوني په دروازه(ماخذ) ۲م ۳۵۵

ددغه خوني چت ديوالونه غولي او دروازي بايد سرب يا مس اويا باريوم Barium پلسترپه واسطه پوښل شوي وي ترڅو ايوناييز کونکې وړانگي ورڅخه تيري نشي. (8-8) شکل  
 دراديو تراپي په وخت جنسي اعضا ( خصيې ، تخمدانونه اوداسي نور) دسربي توکوپه ذريعه  
 پټ  
 وساتل شي ترڅو عقامت شنډتوب منځته راشي...



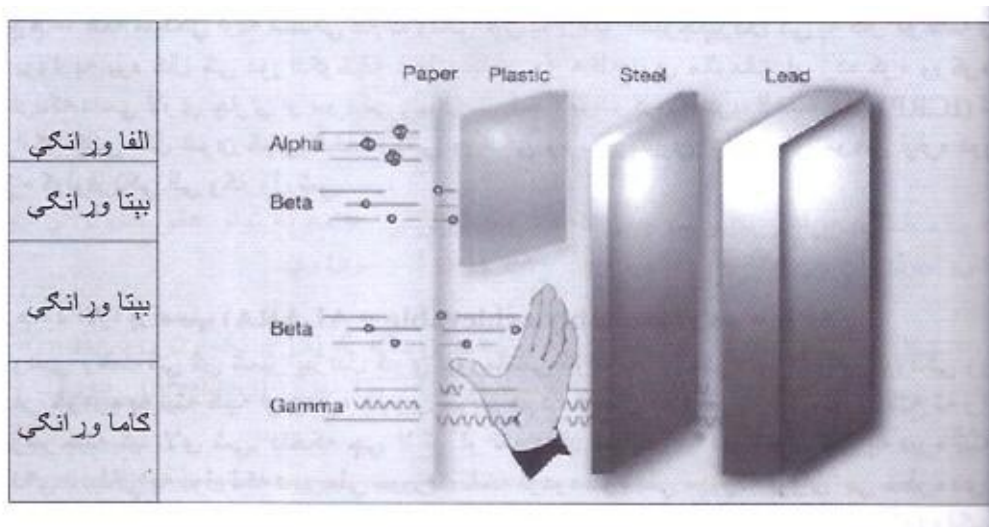
(8-8 شکل) ماسک فلتر استعمال انځور ددرملني په وخت(ماخذ) 13

ديادولوورده چې دايوناييز کونکې وړانگي بدي اغيزي د بدن په يوه ژونکې ( حجره ) باندي پوه شو کله چې دغه وړانگه په ژوونکې ولږي نو دحجري په اتوم کې دتهيج پيښه رامنځ ته کېږي اوددي له امله يوشمير الکترونونه دکپتون اوفوتوالکترون په شکل په حجره کې پيدا کېږي ددي

وجهي څخه د پروټين غټ ماليکولونه څيري کېږي خاصتاً کروموزومونه اخته کوي دغه رامنځ ته شوي ايونونه د کلوئيډل ساختمانونو د پاسه نښلي او ژوونکې فعاليت گډوډوي نظر په دي چې د بدن حجري په لږه يا ډيره اندازه اغيزمن شوي دي په اخره کې لاندې ډول پيښي رامنځ ته کوي. م  
۱۳

۱. د ژوونکې عاجله مړينه
۲. د ژوونکې تحروکېت امتصاص او دنورو فعاليتونو گډوډيدل اودمنځه تلل
۳. د ژوونکې دانقسام اناملي چې نوموړي پيښه دکروماتين ديو برخي دتخريب

څخه پيدا کېږي



(8-9 شکل) د شيلډ استعمال يو انځور په تخمدان او مبيض باندې (ماخذ ۲) م ۲۴۴

هرهغه وړانگي چي ايوناييزکونکي خواصو درلودونکي وي لکه Gama , Beta , Alpha , ray X- اونور راديواکتيف وړانگي په ژوندي موجوداتو باندې که چېرې ولرېږي نو د بدن په ژوندي ژوونکو باندې بدې اغيزې لري چي دغه بدو اغيزو ته د وړانگو بيالوژيکي عمل واي. د وړانگو د دغه عمل په اثرهغه حجرات چي سرطاني بدلونونه په کې مشاهده شوي وي بلکل وژني او دوهم ځل ژوندي کېدل يې لامحاله دي خود د هتر څنگ د بدن په هغه ژوونکو هم بدې اغيزې لرلي شي کومې چي روغي دي او د سرطاني حجرو په گاونډه کې واقع وي خود نیکمرغه دغه ژوونکي کله چي د وړانگي د معروضيت څخه خلاص شي د يو يادوه ورځو په موده کې ځان بيرته رغولي شي خاصاً د پوستکي سطحې حجرات لکه Derm او Epiderm د ويني حجرات او داسي نور څوکه چېرې د درملني وخت زيات او ياد وړانگي دوز (اندازه) زياته شي کېدلي شي نوموړي ژوونکي په مړني (نکروز) اخته او د زخمونو، پوليو، وينستانو د تويدلو اونورو خرابيو موجب وگرځي نو دا کترته په کار دي چي د وړانگي په درملنه کې د ډير ځير او دقت څخه کارواخلي د وړانگي دوز د وړانگي د تطبق وخت د وړانگي او نوموړي نسج تر منځ واټن بايد په غور سره سنجش شي او زياته پاملرنه د وړانگي څخه ځان ساتني Radioprotection ته واپول شي او هغه سامان او لاميلونه لکه شيلډ ، ماسک ، فلتر اونور وڅخه زياته گټه واخستل شي او هم د بدن هغه غړي چي د وړانگي په مقابل ډير حساس دي په پوره توگه پټ کړل شي

۱. Brachy therapy کې باید د کوم سرچینو څخه کار واخستل شي.
۲. Brachy therapy کې د کومو موادو څخه کار اخلي د څو نومونو نومونه يې

واخلي؟

۳. Cobalat 60 په کوم شکل تطبيق کېږي صحيح په نښه کړئ؟

الف: ستن، ب: پلک، ج: مليه راه

۴. Tele radutheraphy تشریح کړئ؟

۵. د ښه تسکېن تداوی ځانگړتياوې کومې دي؟

۶. د معالجي وړانگې درملنه کې د ناکامۍ لامل څه شی ښودل شوی؟

۷. د تسکېن درملنی موخه په لنډ ډول واضح کړئ؟

تمت بالخیر

## ماخذونه (Reference)

- 1-رحمانزی، غلام سخی. (۱۳۹۴). رادایولوژیکی ازموینی او ناروغتیاوی. کابل تایمز مطبعه. افغانستان
- 2- سلطانزی، نظر محمد. سلطانزی، حاجی محمد. (۱۳۹۳). سرطان او چاپیریال رادیواکتیویتی. کابل تایمز مطبعه افغانستان
- 3- طغیان، احمد شاه. (۲۰۱۲). رادایولوژیکی از مینو پروسیجر. کابل. تایمز مطبعه. افغانستان
- 
- 4- کریمی، سید بها. (۱۳۹۵). کسرونه او خلعی. کابل. سهر مطبعه. افغانستان.
- 5- نجاح، دین محمد. (۱۳۸۲). رادایولوژی، رادیوتراپی. کابل. نعمانی مطبعه. افغانستان
- 6- نظیفی، عبدالحی. (۱۳۸۴). دهستوی طب اساسات. کابل پوهنتون ساینس پوهنځی. افغانستان.
- 7- نظیفی، عبدالحی. (۱۳۸۲). دتطبیقی هستی اساسات، کابل پوهنتون ساینس پوهنځی. افغانستان.

**8-Andrea Rokall Andrew Hatrick ( 2013 )Peter Armstrong martin wastic  
DIAGNOSTIC Imaging 7<sup>th</sup> ed Printed Singapore By Ho Printed pvt  
Ltd**

**9-David satton( 1984 )Text book Of Radiology And Imaging  
7<sup>th</sup> ed Volume 2 Printed in China by RDC Group Limited**

**10-Khalid Mahmood (2009) Atlas Of Diagnostic Radioloty Printed  
Ajanta Offset & Packigings LT d New Dehli Pp336- 342-343-353**

11-Lester Barr Richard Cowan Marianne Nicolson ( 2004) Oncology  
Second ed Pp 41-42-45

12-Paul and Juhls Essentiall ( 1993) Dianostic Radiology 6 th Edition  
Prited By United Stats Amirica Pp -39-50-51-60-62- 63-79- 387-388-389-393-  
394-398

13- Update Internet Web site: [www.google.com](http://www.google.com)

Walter and Milter (2012) TEST BOOK Of Radation Terapy 7<sup>th</sup> edition  
Pp 17-18-19

## الحاج پوهندوی داکتر نجیب الله خلیلی لنډه پېژندنه!



الحاج پوهندوی داکتر نجیب الله خلیلی په ۱۳۳۲ کال د ننګرهار ولایت د رودات ولسوالۍ د اخندزاد ګانو کلي په علم پروره او دینداره کورنۍ کې دنیا ته سترګې غړولي د طفولیت له دورې وروسته په ۱۳۳۹ کال په ابتدایي ښوونځي کې شامل او په ۱۳۴۷ کال د احداث متوسطې ښوونځي څخه فارغ شو په همدې کال بیا د ننګرهار عالي لیسې ته چې په جلال اباد ښار کې موقعیت درلودلو شامل شو چې په ۱۳۵۰ کال یې د

۱۲ ټولګي فراغت حاصل کړ او د کانکو ازموینې دورکړې وروسته د ننګرهار پوهنتون طب پوهنځي ته شامل او ۷ کاله تحصیلي دورې له ختم څخه په ۱۳۵۷ کال کې د طب په څانګه کې د ماسترۍ دیپلوم ترلاسه کړه د ژوند خوږه خاطره یې دا ده چې د ټول تحصیل په دوره کې نه محروم نه مشروط او نه ناکام شوی او په عالي نمره کامیاب شوی چې د دغه کار عامل د هغه مرحوم قبله ګاه صاحب چې د الله جل جلاله څخه ورته د جنت الفردوس غوښتنه کوو او بل د هغه مرحوم ورور استاد رعایت الله خلیلی دی چې د پروردګار عالم څخه ورته دمغفرت دعا غوښتونکي یو چې په تربیه ، روزنه او تعلیم کې یې له حده زیات کونښن کړی د پوهنتون د فراغت څخه دوه میاشتې وروسته صحت عامې وزارت د تقسیماتو په اساس د هلمند ولایت د موسی قلعه ولسوالۍ د سرطیب په صفت مقرر شو تقریباً د یو نیم کال وظیفې د اجرا وروسته د کابل ولایت د ابن سینا

عاجل روغتون ته د معالج داکتر په صفت تبدیل شو چې د همدې وظیفې په جریان کې د عسکري مقدس خدمت ته سوق او د ترخیز د لاسته راوړلو وروسته په ۱۳۶۰ کال د ننگرهار پوهنتون طب پوهنځي په داخله سرویس کې د استاد په صفت مقرر شو د څلور کالو وظیفې وروسته د احتیاط دورې ته ولیږل شو د هغه خدمت څخه کله چې ترخیز واخیست د طب پوهنځي د رادیولوژی په دیپارتمنت کې د استاد په صفت وگمارل شو په ۱۳۶۶ کال د پوهنیار علمي رتبې ته ترفیع وکړه کله چې ورته د دیپارتمنت له خوا د معدې او اثنا عشر په زخمونو د تحقیق وظیفه وسپارل شوه دغه تحقیق یې په پوره زیار او کونښن سره سرته ورساوه او په ۱۳۶۷ کال د پوهنملي علمي رتبې ته یې ارتقاع وکړه وروسته بیا د مربوطه څانگې له خوا ورته د هډوکو د اوستیومالیتیس رادیولوژیکي علایم د تحقیق دنده ورکړل شوه د پروردگار په مرسته یې په ۱۳۷۸ کال دغه تحقیق بشپړ او د پوهندوی علمي رتبې ته یې ارتقاع وکړه دریم ځل بیا د څانگې له خوا د څلورم صنف د دوهم سمستر درسي کتاب د تالیف دنده ورکړل شوې چې انشاء الله په دې نږدې وختو کې به هغه هم بشپړ او دلوی پروردگار په غوښتنه به پوهنوالی رتبې ته ارتقاع وکړي باید زیاته کړم چې د علمي ترفیعاتو په لړ کې ډېر فرعي او تحقیقي اثار چې د هیواد په معتبرو مجلو کې چاپ شوي لیکلي دي

ومن الله التوفیق

Book Name      Radiology  
Author          Assist Prof Dr Najeebullah Khalili  
Publisher       Nangarhar University, Medical Faculty  
Website        [www.nu.edu.af](http://www.nu.edu.af)  
Published      2017  
Copies          1000  
Download      [www.ecampus-afghanistan.org](http://www.ecampus-afghanistan.org)  
Printed at      Afghanistan Times Printing Press, Kabul



If you want to publish your textbooks please contact us:

Dr. Yahya Wardak, Ministry of Higher Education, Kabul

Office      0756014640

Email      [textbooks@afghanic.de](mailto:textbooks@afghanic.de)

All rights reserved with the author.

Printed in Afghanistan 2016

ISBN 978-9936-633-02-5