ننگرهار طب پوهنځی

د بولي تناسلي او تنفسي سيستمو اناټومي

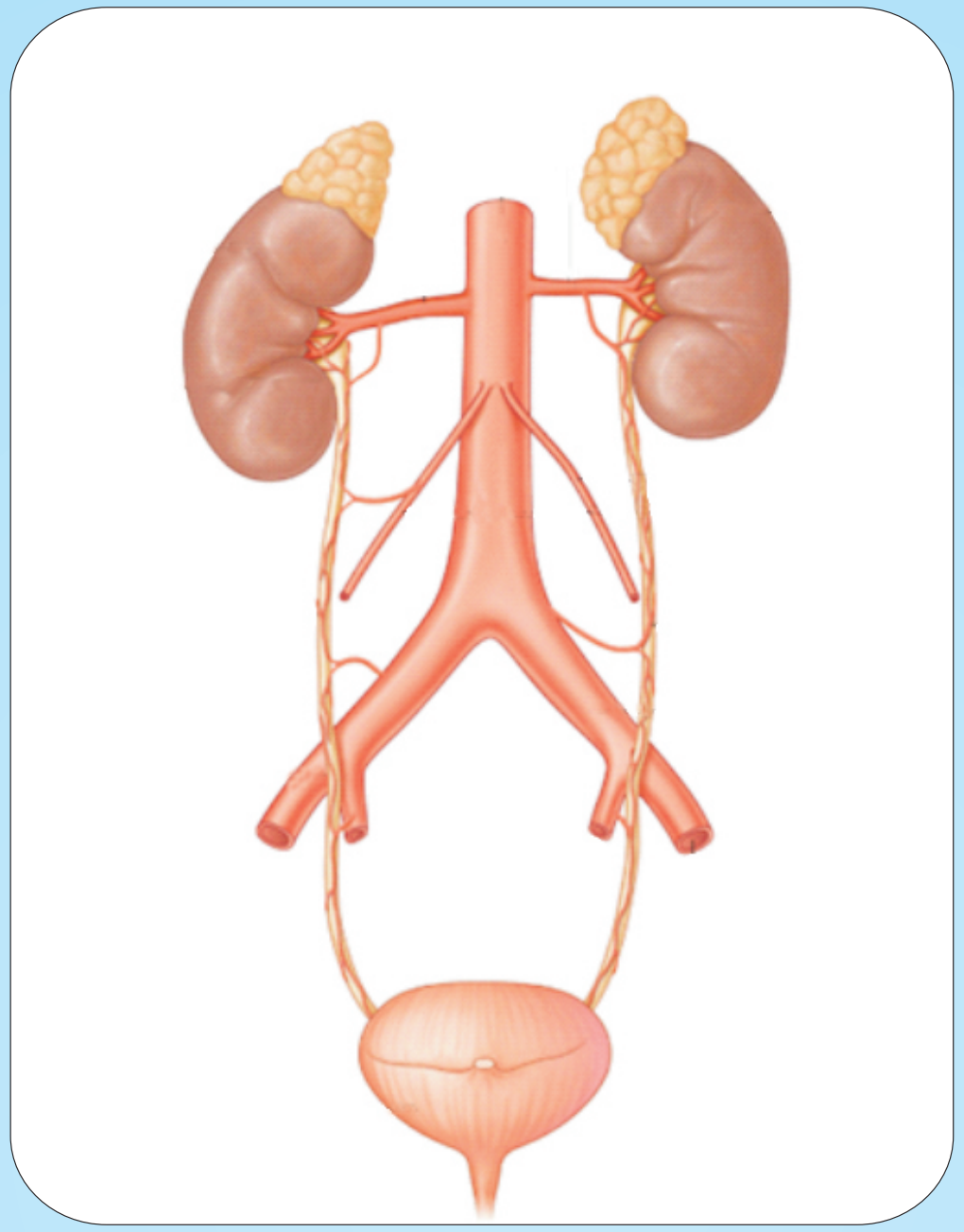

پوهنمل ډاکتر محمد ناصر نصرتی

۱۳۹۴

خرخول منع دی

د بولی تناسلی او تنفسی سیستمو اناتامی

Anatomy of Urogenital & Respiratory Systems

پوهنمل ډاکتر محمد ناصر نصرتی

۱۳۹۴

Nangarhar Medical Faculty

Afghanic

Dr M Nasir Nasraty

Anatomy of Urogenital & Respiratory Systems

Funded by
Kinderhilfe-Afghanistan

ISBN 978-9936-500-50-1

Not For Sale

2015

www.ketabton.com

د بولی تناسلی او تنفسی سیستمو اناتامی

پوهنمل ډاکتر محمد ناصر نصرتی

Afghanic

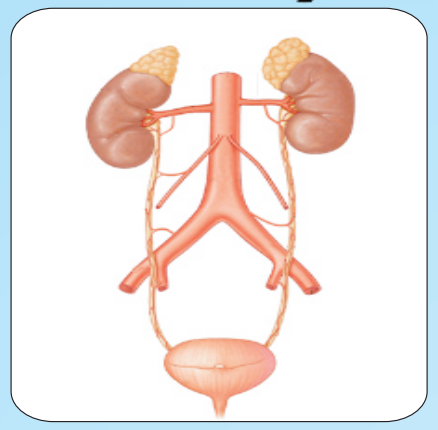

Pashto PDF
2015

Nangarhar Medical Faculty
ننګرهار طب پوهنځی

Funded by
Kinderhilfe-Afghanistan

Anatomy of Urogenital & Respiratory Systems

Dr M Nasir Nasraty

Download: www.ecampus-afghanistan.org

www.ketabton.com

بسم الله الرحمن الرحيم

د بولی تناسلی او تنفسی سیستمو اناتامی

پوهنمل ډاکتر محمد ناصر نصرتی

دغه کتاب په پی دی اف فورمت کی په مله سی دی کی هم لوستلی شی:

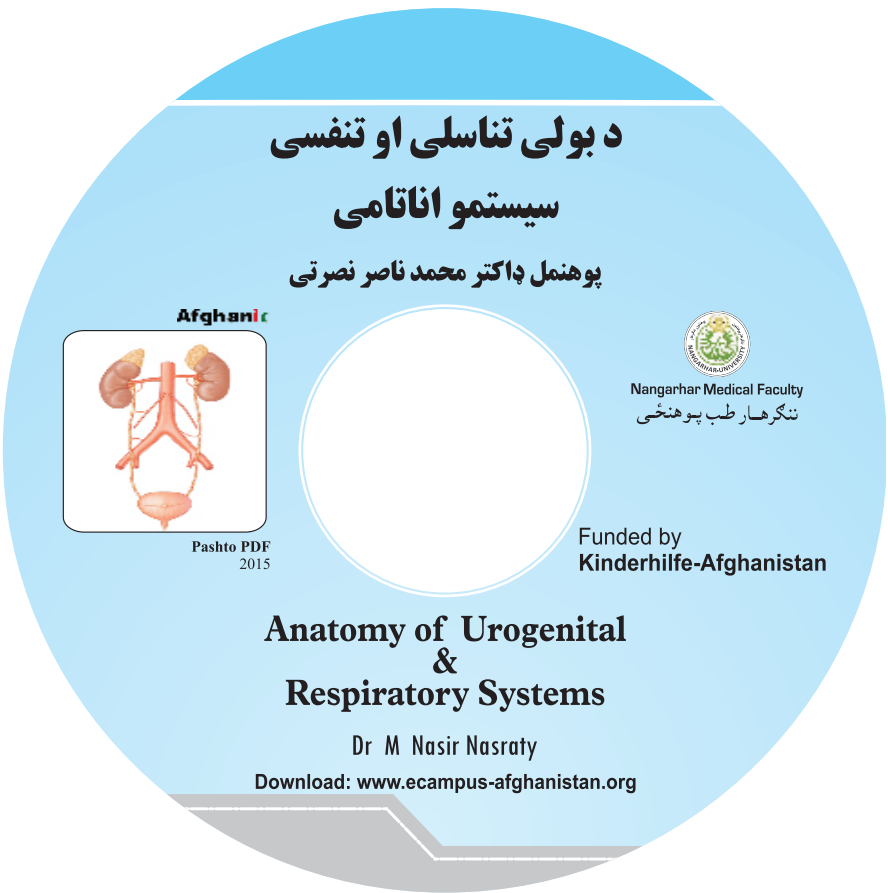

www.ketabton.com

د کتاب نوم	د بولی تناسلی او تنفسی سیستمو اناتومی
لیکوال	پوهنمل ډاکتر محمد ناصر نصرتی
خپرندوی	ننګرهار طب پوهنځی
ویب پاڼه	www.nu.edu.af
چاپ شمېر	۱۰۰۰
د چاپ کال	۱۳۹۳
ډاونلوډ	www.ecampus-afghanistan.org
د چاپ ځای	سهر مطبعه، کابل، افغانستان

د اکتاب د افغان ماشومانو لپاره د جرمني کمیټې په جرمني کې د Eroes کورنۍ یوې خیریه ټولنې لخوا تمویل شوی دی.
اداري او تخنیکي چارې یې په آلمان کې د افغانیک لخوا ترسره شوي دي.
د کتاب د محتوا او لیکنې مسؤلیت د کتاب په لیکوال او اړونده پوهنځۍ پورې اړه لري مرسته کوونکي او تطبیق کوونکي ټولنې په دې اړه مسؤلیت نه لري.

د تدریسي کتابونو د چاپولو لپاره له موږ سره اړیکه ونیسئ:
ډاکتر یحیی وردک دلوړو زده کړو وزارت کابل
تیلیفون 0756014640
ایمیل textbooks@afghanic.org

د چاپ ټول حقوق له مؤلف سره خوندي دي

ای اس بي ان: ISBN: 978 993 6500 501

www.ketabton.com

د درسی کتابونو د چاپ پروسه

قدرمنو استادانو او گرانو محصلینو!

د افغانستان په پوهنتونونو کې د درسي کتابونو کموالی او نشتوالی له لویو ستونزو څخه گڼل کېږي. یو زیات شمیر استادان او محصلین نوي معلوماتو ته لاس رسی نه لري، په زاړه میتود تدریس کوي او له هغو کتابونو او چپترونو څخه گټه اخلي چې زاړه دي او په بازار کې په ټیټ کیفیت فوتوکاپي کېږي.

تراوسه پورې مونږ د ننگرهار، خوست، کندهار، هرات، بلخ او کاپیسا د طب پوهنځیو او کابل طبي پوهنتون لپاره ۱۵٦عنوانه مختلف طبي تدریسي کتابونه چاپ کړي دي. د ننگرهار طب پوهنځی لپاره د ۲۰ نورو طبي کتابونو د چاپ چارې روانې دي. د یادونې وړ ده چې نوموړي چاپ شوي کتابونه د هیواد ټولو طب پوهنځیو ته په وړیا توگه ویشل شوي دي.

ټول چاپ شوی طبي کتابونه کولای شي د www.afghanistan-ecampus.org ویب پاڼې څخه ډاونلوډ کړي.

دا کړنې په داسې حال کې تر سره کېږي چې د افغانستان د لوړو زده کړو وزارت د (۲۰۱۰ - ۲۰۱۴) کلونو په ملي ستراتیژیک پلان کې راغلي دي چې:

"د لوړو زده کړو او د ښوونې د ښه کیفیت او زده کوونکو ته د نویو، کره او علمي معلوماتو د برابرولو لپاره اړینه ده چې په دري او پښتو ژبو د درسي کتابونو د لیکلو فرصت برابر شي د تعلیمي نصاب د ریفورم لپاره له انگریزي ژبې څخه دري او پښتو ژبو ته د کتابونو او درسي موادو ژباړل اړین دي، له دې امکاناتو څخه پرته د پوهنتونونو محصلین او استادان نشي کولای عصري، نویو، تازه او کره معلوماتو ته لاس رسی پیدا کړي".

د لوړو زده کړو د وزارت، پوهنتونونو، استادانو او محصلینو د غوښتنې په اساس په راتلونکې کی غواړو چې دا پروگرام غیر طبي برخو لکه ساینس، انجنیري، کرهنې، اجتماعي علومو او نورو پوهنځیو ته هم پراخ کړو او د مختلفو پوهنتونونو او پوهنځیو د اړتیا وړ کتابونه چاپ کړو.

کوم کتاب چې ستاسې په لاس کې دي زمونږ د فعالیتونو یوه بېلگه ده. مونږ غواړو چې دې پروسې ته دوام ورکړو، تر څو وکولای شو د درسي کتابونو په برابرولو سره د هیواد له پوهنتونو سره مرسته وکړو او د چپټر او لکچر نوټ دوران ته د پای ټکی کېږدو. د دې لپاره دا اړینه ده چې د لوړو زده کړو د موسساتو لپاره هر کال څه نا څه ۱۰۰ عنوانه درسي کتابونه چاپ کړل شي.

www.ketabton.com

له ټولو محترمو استادانو څخه هیله کوو، چې په خپلو مسلکي برخو کې نوي کتابونه ولیکي، وژباړي او یا هم خپل پخواني لیکل شوي کتابونه، لکچر نوټونه او چپټرونه ایډېټ او د چاپ لپاره تیار کړي. زمونږ په واک کې یې راکړي، چې په ښه کیفیت چاپ او وروسته یې د اړوندې پوهنځۍ استادانو او محصلینو په واک کې ورکړو. همدارنګه د یادو شویو ټکو په اړوند خپل وړاندیزونه او نظریات زمونږ په پته له مونږ سره شریک کړي، تر څو په ګډه پدې برخه کې اغیزمن ګامونه پورته کړو.

د یادونی وړ ده چې د مولفینو او خپروونکو له خوا پوره زیار ایستل شوی دی، ترڅو د کتابونو محتویات د نړیوالو علمي معیارونو په اساس برابر شي، خو بیا هم کیدای شي د کتاب په محتوی کې ځینې تیروتنې او ستونزې ولیدل شي، نو له درنو لوستونکو څخه هیله مند یو تر څو خپل نظریات او نیوکې مولف او یا مونږ ته په لیکلې بڼه راولیږي، تر څو په راتلونکې چاپ کې اصلاح شي.

د افغان ماشومانو لپاره د جرمني کمیټې او د هغې له مشر ډاکتر ایروس څخه ډېره مننه کوو چې د دغه کتاب د چاپ لګښت یې ورکړی دی دوی په تیرو کلونو کې هم د ننګرهار د طب پوهنځۍ د ٦٠ عنوانه طبي کتابونو د چاپ لګښت پر غاړه درلود.

په ځانګړي توګه د جي آی زیت (GIZ) له دفـــتر او Center for International (CIM) Migration & Development چـــې زما لپاره یې په تېرو پنځو کلونو کې په افغانستان کې د کار امکانات برابر کړی دي هم د زړه له کومی مننه کوم.

د لوړو زده کړو وزارت علمي معین ښاغلي پوهنوال محمد عثمان بابري، مالي او اداري معین ښاغلي پوهنوال ډاکتر ګل حسن ولیزي، د ننګرهار طب پوهنځۍ رییس ښاغلي ډاکترخالد یار، د ننګرهار طب پوهنځۍ علمي مرستیال ښاغلي ډاکتر همایون چاردیوال، او استادانو څخه منته کوم چې د کتابونو د چاپ لړی یې هڅولې او مرسته یې ورسره کړې ده. د دغه کتاب له مولف څخه منندوی یم او ستاینه یی کوم، چې خپل د کلونو کلونو زیار یی په وړیا توګه ګرانو محصلینو ته وړاندی کړ.
همدارنګه د دفتر له همکارانو حکمت الله عزیز، احمد فهیم حبیبی او سبحان الله څخه هم مننه کوم چې د کتابونو د چاپ په برخه کې یې نه ستړې کیدونکې هلې ځلې کړې دي.

ډاکتر یحیی وردګ، د لوړو زده کړو وزارت مشاور
کابل، جنوري ۲۰۱۵
د دفتر ټیلیفون: ۰۷۵٦۰۱۴٦۴۰
ایمیل: textbooks@afghanic.org
wardak@afghanic.org

www.ketabton.com

اهداء

داکتاب د خپلو گرانو او مهربانو والدينو پاک روح ته چه زما په تربيت کي ئي له خپل اقتصادي مشکلاتو سره سره زيات زيار ايستلي او زه ئي دي حد ته رسولي يم اهداء کوم

www.ketabton.com

سریزه

په اول ځل مونږ د قلبي وعايي ، تنفسي ، هضمي او بولي تناسلي سيستمونو داناټومي ترعنوان لاندي كتاب جدا د افغانستان اسلامي پوهنتون د طب پوهنځي د مالي بوديجي نه په **۱۳۷۷** هجري شمسي كال كي چاپ كړي وه او د محترم استاد پوهنوال دكتور حبيب الرحمن (يوسفزي) پواسطه ددي كتاب تشويق , ترغيب او همدارنگه نوموړي استاد له ما سره ددي كتاب په تشكيلاتو كي پوره همكاري كړي او پوهاند صاحب شيرزاد يعقوبي اومرحوم پوهاند صاحب عبدالواحد الكوزي د نوموړي كتاب ټولي برخي كتلي او خپل تقريظ ئي د كتاب په هكله وركړي اوهم ئي زه ددي كتاب اول ځل چاپولو ته تشويق كړي وم ددوي څخه مننه كوم له دی وروسته بيا همدا كتاب دويم ځل زما په خپل شخصی لگښت په **۱۳۸۸** هجري -شمسي كال كي چاپ شوی چون د كتاب حجم زيات وه او د كتاب د ورقو د تيت پاشان كيدو خطره موجوده وه ما صرف اوس نوموړي كتابونه سره يو يو جدا كړی او كومه نسخه د كتاب چی اوس له تاسو سره ده دبولي تناسلي او تنفسي سيستمو اناتومی ترعنوان لاندی ليكل شوی نوی معلومات له معتبرو ټكس كتابو څخه په كی ځاي په ځای شوي دی او د چاپ لگښت يې د افغان ماشومانو لپاره د جرمنی كميتی په جرمنی كي د Eroes كورني يوی خيريه ټولنی له خوا ترسره شوی مننه تری كوم ددی كتاب په ټايپ اوكمپوز كي زما زوي وثيق الله (نصرتي) پوره همكاري كړي مننه تري كوم كيدايشي په نوموړي كتاب كي په زياته اندازه نيمگړتياوي موجودي وي نو كه هرهم مسلك ورور يا خور چی نوموړي كتاب مطالعه كوي كه څه كتبي يا طباعتي غلطي پكښي پيدا كړي نو د مهرباني له مخي د ماته خبر راكړي تر څو په اينده چاپو كي د هغي اصلاح صورت ونيسي

په درنښت

پوهنمل دوكتور محمد ناصر نصرتي

www.ketabton.com

تقریظ

د بولي تناسلي او تنفسي سیستمو اناتومی کتاب چي د دکتور محمد ناصر نصرتي له خوا لیکل شوی په پوره غور سره مطالعه کړ او ددی کتاب په هکله خپل نظریات په لاندی ډول لیکم

۱- نوموړی کتاب چي په (۱۱۶) صفحو کی لیکل شویدی د طب پوهنځی د زده کوونکو لپاره ډیر ضروری دی.

۲- دا کتاب چی په روانه پښتو ملی ژبه لیکل شوی په کافی اندازه معلومات لری

۳- د کتاب په تهیه کولو کی د نړی د نوو ټکس کتابو څخه استفاده شوی چی په ریفرنس کی لیکل شوی دی.

۴- په کتاب کی د موضوعاتو د روښانه کولو په خاطر چی کوم شکلونه تهیه شوی دی په ډیره ښه توګه ترتیب او ددی کتاب په پوره علمی توب دلالت کوی.

په اخر کی د کتاب لیکوونکي لپاره د خدای(ج) له درباره پوره کامیابي او موفقیت غواړم.

والسلا م

پوهنوال دکتور حبیب الرحمن (یوسفزی)

www.ketabton.com

تقریظ

د بولي تناسلي او تنفسي سیستمو اناتومی کتاب چي د دکتور محمد ناصر نصرتي له خوا لیکل شوی دی لاندی توګه ارزیابي کوو.

۱- نوموړی کتاب چي په (۱۶) فصلونو او (۱۱۶) صفحو کی لیکل شویدی د طب پوهنځی د زده کوونکو لپاره ډیرګټور او ضروری دی.

۲- دا کتاب چی په ساده ملي پښتو ژبه په واضح کلمو او جملو لیکل شوی چی ټول محصلین او محترم داکتر صاحبان ورڅخه پوره علمی استفاده کولای شی.

۴- د موضوعاتو د ښه تشریح له پاره په زیاتو ځایونو کی شکلونه هم موجود دی چی د موضوعاتو په علمی توب دلالت کوی.

۳- ددی علمی اثر په برابرولو کی کی د نړی د نوو ټکس کتابونو څخه استفاده شوی کوم چی د نړی په پوهنتونونو کی د اناتومی د تدریس په برخه کی ورڅخه استفاده کیږی چی په ریفرنس کی لیکل شوی دی.

۴- باید ذکر کړو چی ددی علمی اثارو په چاپولو او تکثیر څخه وروسته د محصلینو د لکچر له پاره زمینه برابره چی داکار له یوی خوا د وخت له ضیاع څخه مخنیوی کوی او له بلی خوا ګران محصلین د لکچر او ددی چاپ شوی موضوعاتو څخه اعظمی علمی استفاده کولای شی.

۵- په اخر کی په ډاډ سره لیکو چی دا موضوعات پوره علمی ښه لری او د محصلینو د تدریس له پاره خورا مفید او د ډاکترصاخب محمدناصر ددی علمی موضوعاتو تهیه کول د ستاینی وړ بولو او د خدای تعالی (ج) څخه ورته نور د علمی خدمت کولو توفیق غواړو.

والسلام

پوهاند دکتور شیرزاد (یعقوبي) پوهاند دکتور عبدالواحد (الکوزی)

www.ketabton.com

فهرست

عنوان	مخ
اوله برخه	
بولي تناسلي سیستم	
عمومیات	۱
اول فصل	۴
پښتورګي	
دویم فصل	۱۴
حالبونه	
دریم فصل	۲۰
مثانه	
څلورم فصل	۲۵
احلیل	
پنځم فصل	۲۸
د نارینه و د تناسلی سیستم خارجی غړي	
شپږم فصل	۳۷
د نارینه و د تناسلی سیستم داخلي غړي	
اووم فصل	۴۲
د ښځو د تناسلی سیستم خارجی غړي	
اتم فصل	۴۵
د نارینه و د تناسلی سیستم داخلي غړي	
نهم فصل	۵۶
تیو نه	

www.ketabton.com

عنوان مخ

دويمه برخه

تنفسي سيستم

عموميات ۶۰

اول فصل ۶۱

پوزه

دويم فصل ۷۵

حنجره

دريم فصل ۹۲

تراخيا

څلورم فصل ۹۶

برانکسونه

پنځم فصل ۱۰۰

د سيني صندوقچه

شپږم فصل ۱۰۵

پلورا

اوم فصل ۱۰۹

سږي

www.ketabton.com

بولي تناسلي سيستم
عموميات

بولي تناسلي سيستم له دوه برخو څخه تشکيل شوي ده

I- Urinary system (بولي سيستم)

II- Genital (Reproductive) system (تناسلي سيستم)

بولي سيستم

بولي سيستم له لاندي اعضاؤ څخه تشکيل شوي ده.

1- Kidneys 2- Ureters 3- Bladder 4- Urethra

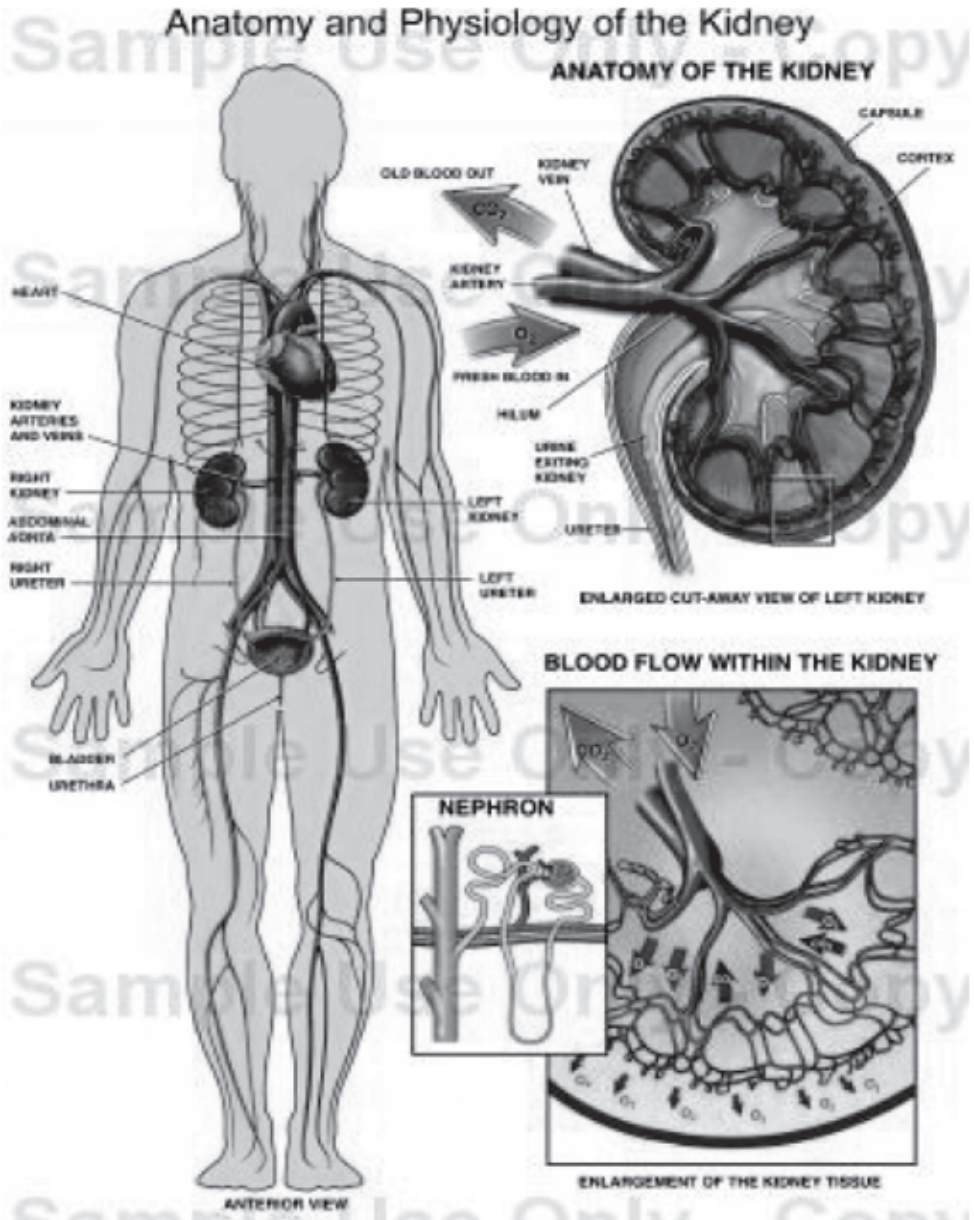

١- شکل

www.ketabton.com

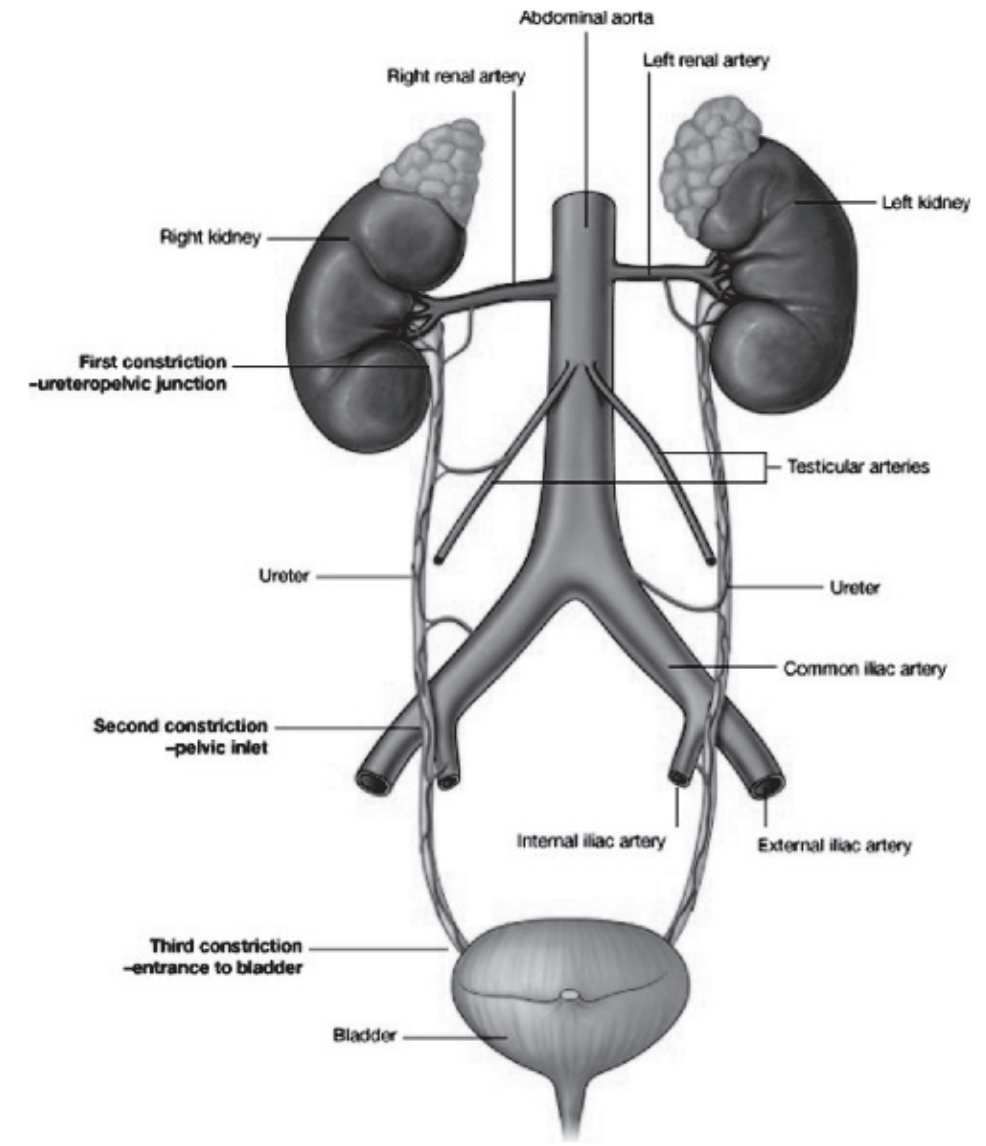

شکل -2

تناسلي سیستم

د انسانانو تناسلي سیستم په دوه ډوله دي

1- د نارینه ؤ تناسلي سیستم

2- د ښځو تناسلي سیستم

د نارینه ؤ تناسلي سیستم

د نارینه ؤ تناسلي سیستم له لاندي اعضاؤ څخه تشکیل شوي دي.

External genital organs -A

Epididymis -4   Testis -3   Scrotum -2   Penis -1

Internal genital organs –B

Prostate -3   Seminal vesicalis -2   Vas defrense -1

www.ketabton.com

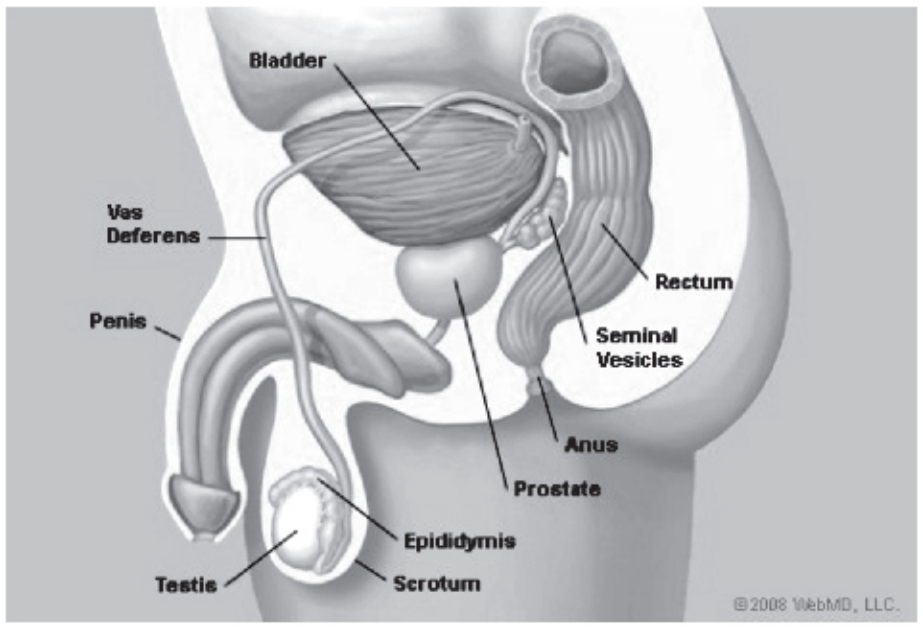

۳ - شکل

د ښځو تناسلي سیستم

د ښځو تناسلي سیستم له لاندي اعضاؤ څخه تشکیل شیوي ده.

(Vulva) External genital organs –A

Labium major -3 Labium major -2 Mons pubis -1

Hymen -6 Vaginal vestibule -5 Clitoris -4

Greater vestibular glands -8 Bulbs of vestibule -7

Internal genital organs –B

Ovaries -4 Uterine tubes -3 Uterus -2 Vagina -1

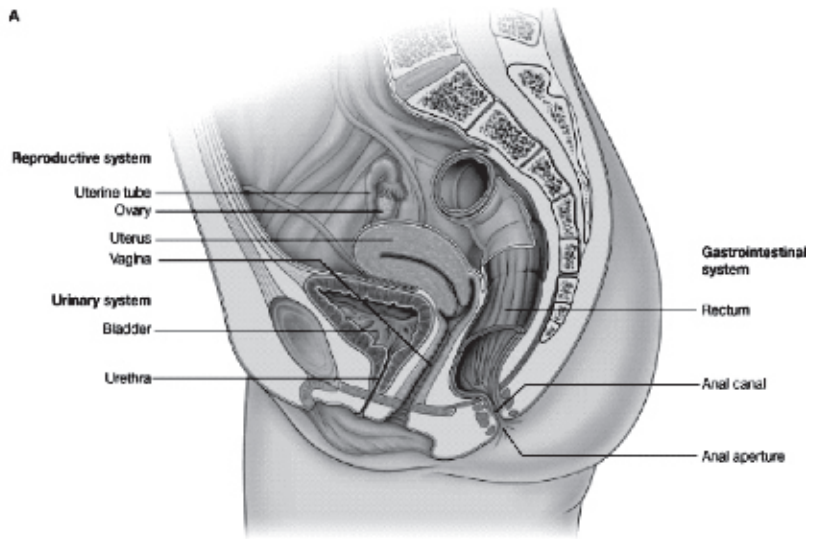

4- شکل

www.ketabton.com

لمړي فصل

پښتورگي (THE KIDNEYS)

شکل او موقعیت: پښتورگي د لوبیا په شان شکل لري چه د بطن په خلفي جدار کي د پریتوان شاته د ستون فقرات په دواړو خواو کي موقعیت لري.

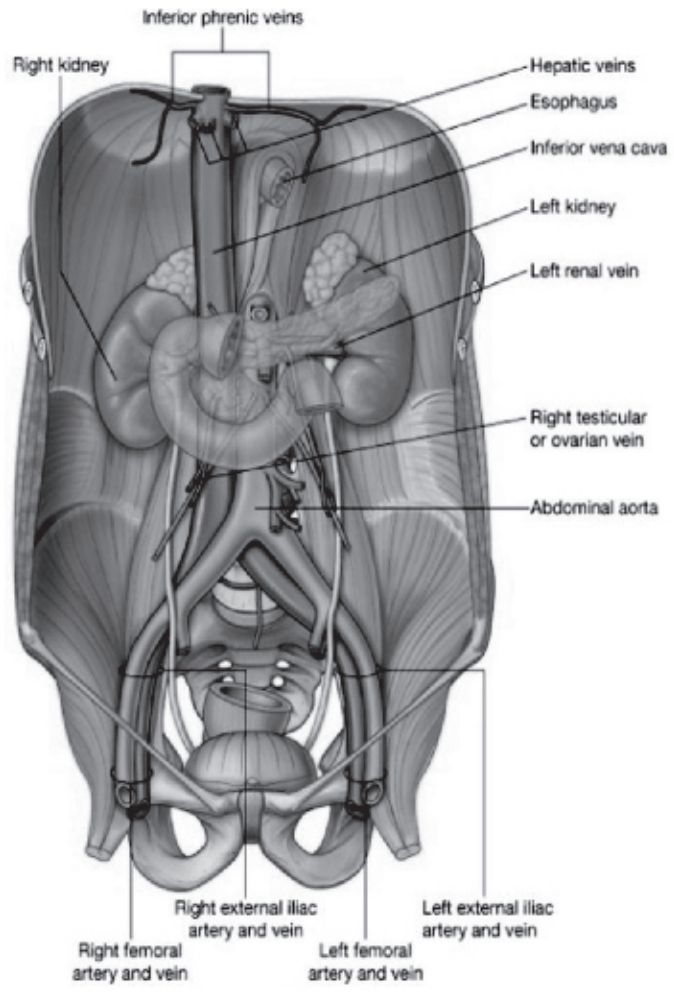

5- شکل

پښتورگي عموداً ددولسمي صدري فقري د پورتني سرحد نه ددریمي Lumbar فقري د جسم مابیني برخي پوري امتداد لري. د پښتورگي طولاني محور ښکته او شاته او عرضاني محور ئي وحشي او شا ته تمایل لري، په همدي وجه د پښتورگو پورتني سرحدونه نظر ښکتني سرحدوته متوسط خط ته نژدي قرار لري. چپ پښتورگي د ښي پښتورگي په نسبت 1.25cm پورته موقعیت لري (د جگر د ښي فص د موجودیت له کبله)

www.ketabton.com

بنا پردي Transpyloric line د ښي پښتورګي د Hilus له علوي برخي او د چپ پښتورګي د Hilus له سفلي برخي تيريږي.

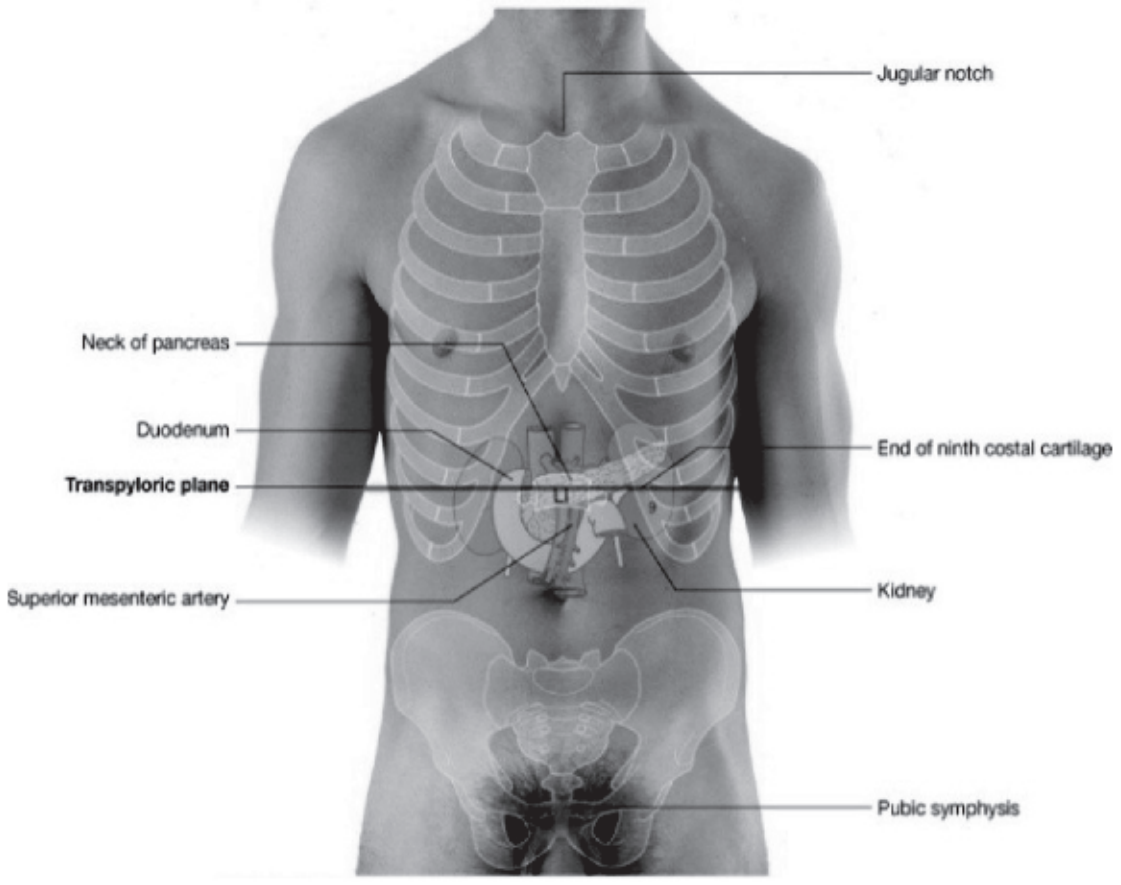

6- شکل

د پښتورګي د حجم او وزن اندازه: هر پښتورګي تقريباً 11 سانتي متره طول، شپږ سانتي متره عرض او دري سانتي متره ضخامت لري. د چپ پښتورګي طول له ښي پښتورګي نه لږ څه زيات او ضخامت ئي ورڅخه کم دي. د پښتورګي وزن په نارينه ؤ کي 150 ګرامه او په ښځو کي 135 ګرامه دي.

د پښتورګو خارجي منظره: پښتورګي سور نصواري رنګ لري. هر پښتورګي دوه نهايته (علوي، سفلي) دوه کنارونه (وحشي چه محدب او انسي چه مقعر دي) او دوه وجهي (قدامي وجه چه غير منظمه او خلفي وجه چه هموار ه ده) لري
.

www.ketabton.com

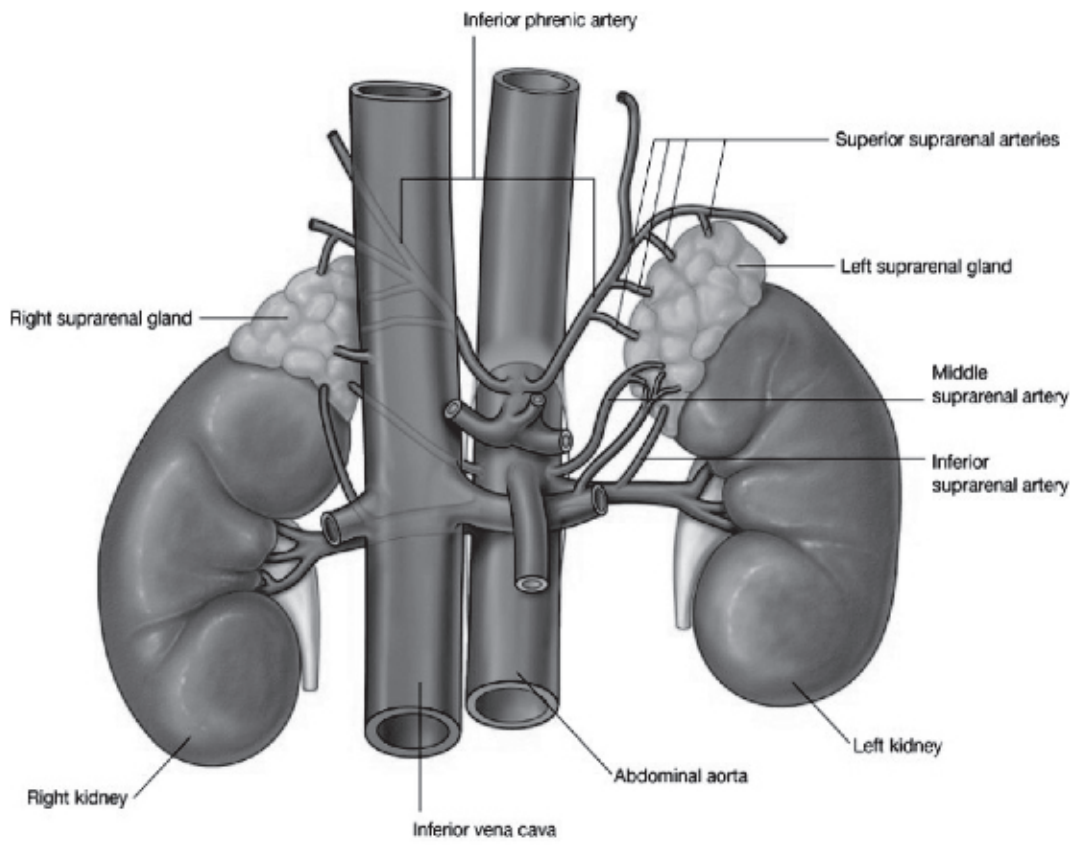

7 - شکل

د پښتورگو ارتباطات : د پښتورگو ارتباطات په دوه ډوله دي.

اول- د پښتورگو پريتواني ارتباطات : پښتورگي د پريتوان خلف ته قرار لري بناءً قسماً په قدام کي د پريتوان پواسطه پوښل شوي دي.

دوهم- د پښتورگو حشوي ارتباطات

I- د ښي پښتورگي (Right kidney) حشوي ارتباطات

A- قدامي وجه (Anterior surface): د ښي پښتورگي قدامي وجه د لاندي ساختمانو سره ارتباط لري.

Right suprarenal gland -1

Liver -2

Second part of duodenum -3

Hepatic flexure of colon -4 او وړي کلمي

B- خلفي وجه (Posterior surface): د ښي پښتورگي خلفي سطحه د لاندي ساختمانو سره ارتباط لري.

Diaphragm -1

Medial and lateral arcuate ligaments -2

12th rib -3

R-psoas maj/ R-quadratus lumborum&transvers abdomin muscles -4

www.ketabton.com

5- Subcostal vessels
6- Ilohypogastric and ilioinguinal nerves
C- علوي نهايت: د ښي پښتورګي علوي نهايت د Right suprarenal gland سره ارتباط لري.
D- سفلي نهايت: د ښي پښتورګي سفلي نهايت د ښي طرف Crista iliaca نه 2.5cm پورته موقعيت لري.
E- وحشي څنډه: د ښي پښتورګي وحشي کنار د لاندي ساختمانو سره ارتباط لري.
1- د Liver ښي فص
2- Hepatic flexure of colon
F- انسي څنډه: ښي پښتورګي د Hilus نه پورته د Suprarenal gland سره او له Hilus نه ښکته د Ureter سره او د Hillus په برخه کي له مخي نه شاته د ښي Renal artery، Right renal vein او د پښتورګي حويضي سره ارتباط لري.
II- چپ پښتورګي (Left kidney):
A- قدامي وجه (Anterior surface): د چپ پښتورګي قدامي وجه د لاندي ساختمانو سره ارتباط لري.
1- Left suprarenal gland
2- Spleen
3- Stomach
4- Pancreas
5- Splenic vessels
6- Splenic flexure and descending colon
7- Jejunum
B- خلفي وجه (Posterior surface): د چپ پښتورګي خلفي وجه د لاندي ساختمانو سره ارتباط لري.
1- Diaphragm
2- Medial and lateral arcuate ligaments
3- 11th and 12th ribs
4- Left psoas maj/ quadratus lumborum and transvers abdomin muscles
5- Subcostal vessels
6- Subcostal iliohypogastric and ilioinguinal nerves

www.ketabton.com

C- علوي نهايت: د چپ پښتورگي علوي نهايت لکه د ښي پښتورگي غوندي د Left suprarenal gland سره ارتباط لري.

E- وحشي څنډه: د چپ پښتورگي وحشي څنډه د Spleen او نازله کولون سره لرتباط لري.

F- انسي څنډه: د چپ پښتورگي انسي څنډه له Hilus نه پورته د Left suprarenal gland سره، له Hilus نه لاندي د Left ureter او د Hilus په برخه کي له مخي نه شاته د Left renal artery، renal vein او Left renal pelvic سره ارتباط لري.

د پښتورگو پوښونه: هر پښتورگي له داخل نه بيرون خواته د لاندي پوښو پواسطه احاطه شوي ده.

Fibrous capsule -1 Perirenal fat -2 Renal fascia -3 Pararenal fat -4

د پښتورگي ساختمان

Macroscopic -I جوړښت : که چيري د پښتورگي څخه طولاني مقطع واخستل شي نو وبه ليدل شي چه پښتورگي د دري برخو نه جوړشوي دي چه عبارت دي له:

1- Renal cortex (سور نصواري رنگ لري)

2- Renal medula (خاسف رنگ لري)

3- Renal sinus (د يو جوف شکل لري)

www.ketabton.com

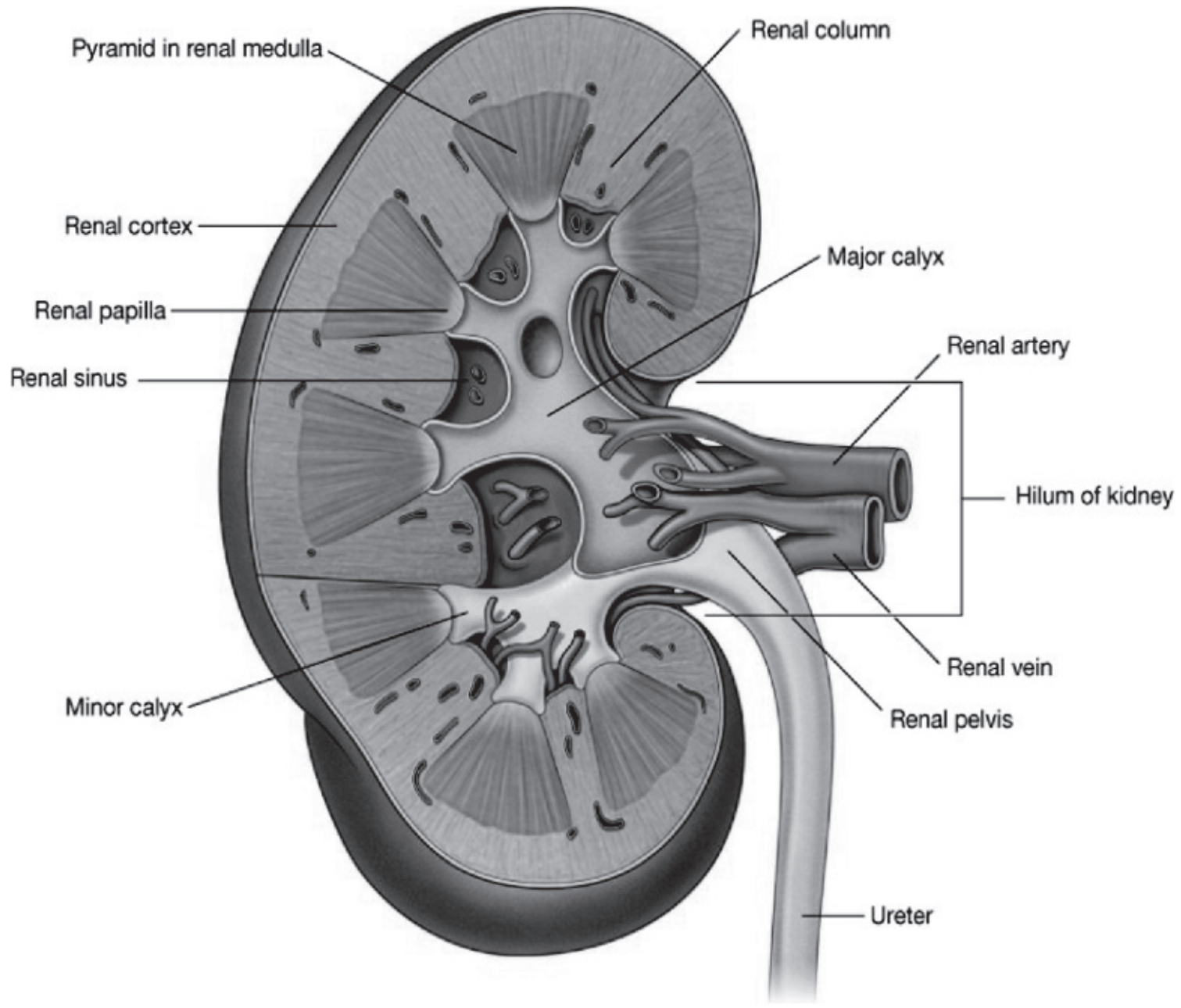

۸ – شکل

1- Renal cortex: د پښتورګي Cortex دوه برخي لري چه عبارت دي له:

a– Cortical arches: د Cortex دغه برخه د Renal pyramids قاعده پوښوي او هر Pyramid د مربوطه Cortical arche سره د پښتورګي Lobe جوړوي.

b– Cortical columns: د کورټکس دغه برخه د Renal pyramids په مابين کي ښکته کيږي.

2- Renal medulla: د پښتورګي دوهمه برخه د Renal medulla په نوم ياديږي او د پښتورګي دا برخه د لس مخروطي کتلو څخه چه Renal pyramids نوميږي تشکيل شوي ده. د هر يو Renal pyramid زروه د Renal papilla په نوم ياديږي چه د مربوطه Minor calyx سره ارتباط لري.

www.ketabton.com

2- Renal sinus: Renal sinus د Minor calices له ابتدائي قسمتو نه شروع تر Hilus پوري امتداد لري او دا په حقيقت کي د Minor calices, Major calices او Renal pelvis له يوځاي کيدونه منځ ته راځي. په دي ډول چه د څو عدده Minor calices له يوځاي کيدو څخه Major calices چه په هر پښتورگي کي ئي تعداد لس عدده ته رسيږي او د Major calices له يوځاي کيدو څخه Renal pelvis منځ ته راځي.

II- Microscopic جوړښت: د پښتورگو ساختماني او وظيفوي واحد چه نفرون بلل کيږي او هر پښتورگي له 3-2 ميلونه پوري نفرونونه لري، نفرون دا درار او نورو مضره موادو په Filtration کي له ويني څخه رول لري يعني کوم مضره مواد چه بايد له بدن څخه اطراح شي د همدي نفرونو پواسطه ئي Filtration صورت نيسي.

د نفرون ساختمان په لاندي ډول دي، يعني هر نفرون له لاندي برخو څخه جوړ شوي دي.

1- The renal corpuscle: د Malpeghian corpuscle په نوم ياديږي د نفرون دا برخه له Glomerulus او Bowman's capsule څخه جوړه شوي ده چه له Plasma نه د فاضله موادو په جذب کي رول لري.

2- The renal tubules: Renal tubules د ځيني موادو په دوباره جذب کي له Glomerular filtration نه دوران ته رول لري او د لاندي ساختمانو لرونکي دي.

a- Proximal convoluted tubule

b- Loop of henle

د Henle loop د Descending او Ascending برخو لرونکي دي.

c- Distal convoluted tuble: هر يو Destal convoluted tubule د Collecting tubule سره ارتباط لري چه بالاخره د څو عدده Collecting tubles له يوځاي کيدونه Bellini duct منځ ته راځي چه Bellini duct د مربوطه Minor calyx سره ارتباط لري او خپل محتوي چه عبارت له ادرار نه دي په همدي Minor calyx کي تخليه کوي

Juxtaglumerular apparatus

دغه ساختمانونه چه د Glumerule په وعائي قطب کي موقيعت لري او د Henle loop د Ascending limb سره Distal onvoluted tubule ته نژدي صميمي رابطه لري Juxtaglumerolar apparatus د لاندي قسمتو لرونکي ده.

1- Macula densa

2- Juxtaglumerular cells

www.ketabton.com

Polkissen cells-3 (نوموړي حجرات گرانيول نه لري د Macula densa او Glomerulus ترمينځ قرار لري)

Juxtaglumerular apparatus په Ischemic حالاتو کي يوانزايم چه رينين نوميږي ترشح کوي. رينين د ويني Angiotensinogen په Angiotensin-I بدلوي Angiotensin-I د Converting enzyme پواسطه په Angiotensin-II بدليږي، دغه اخري ماده له يوي خوا د شريانو دتقبض سبب کيږي او له بلي خوا د Aldosteron ترشح د Adrenal cortex پواسطه زياتوي چه ددي دواړو عمليو په موجوديت کي د ويني فشار پورته ځي او تر يوي اندازي د Ischemia نه جلوگيري کيږي.

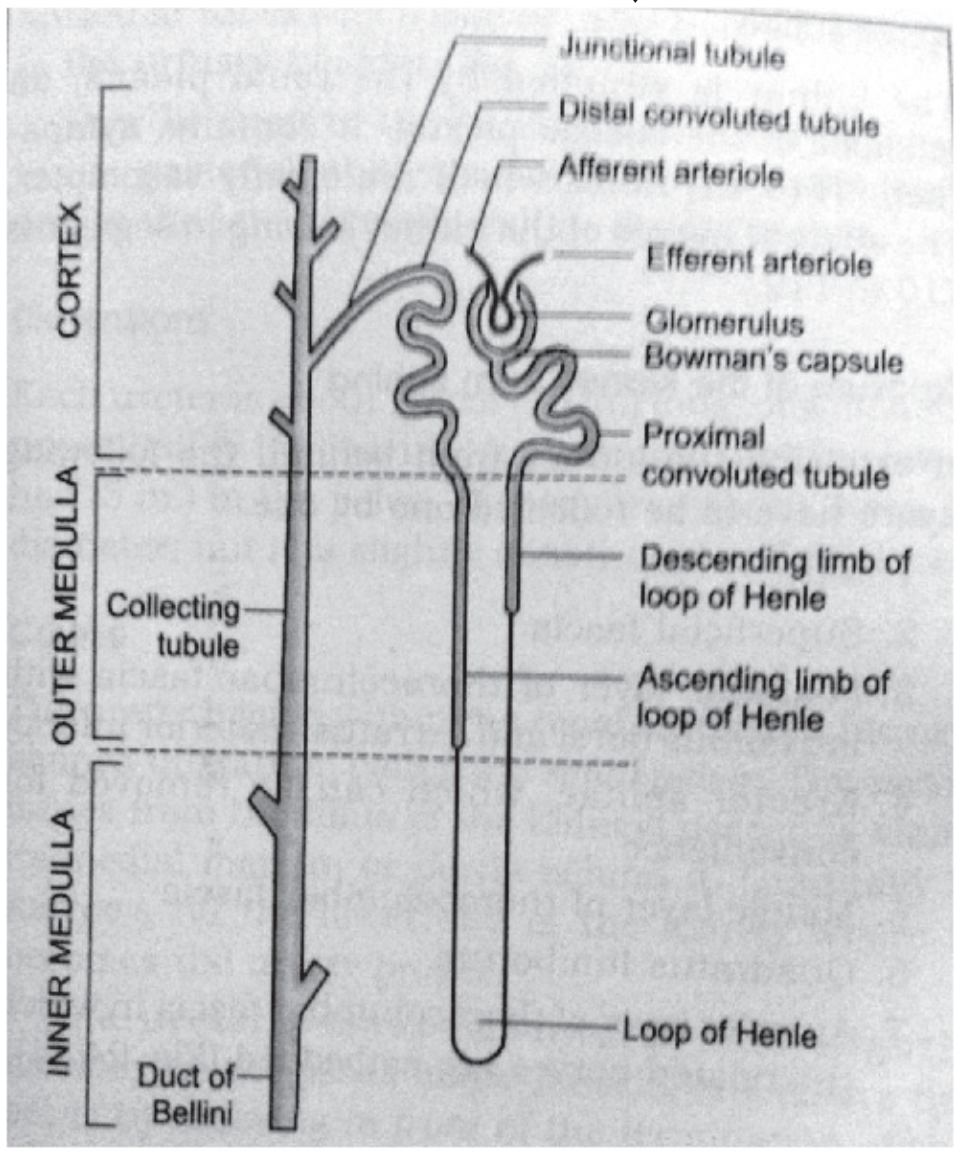

۹- شکل

د پښتورگو اروا، تعصيب، وريدي او لمفاوي تخليه

د پښتورگو اروا: هر پښتورگي د Renal Artery پواسطه چه د Abdominal aorta څخه منشاء اخلي اروا کيږي.

www.ketabton.com

Renal artery د پښتورګي د Hilus په قسمت او یا Hilus ته نژدي په دوه شاخو (قدامي او خلفي) ویشل کیږي او دا بیا په داخل د پښتورګي کي په پنځه شاخو ویشل کیږي او د پښتورګي هر Segment ته یو یو Segmental artery ورځي. Segmental artery بیا په Interlobar arteries ویشل کیږي کوم چه هر یو ددي شریانو د مربوطه Pyramid په دواړه خواوکي پورته سیر کوي. Interlobar artery بیا په دوه شاخو چه Arcuate arteries نومیږي ویشل کیږي. هر یو Arcuate artery د پښتورګي د Pyramid په قاعده کي د یو قوس په شکل سیر کوي چه بیا د مربوطه Pyramid په قاعده کي په دوه شعبو ویشل کیږي چه هر یوه شعبه د Interlobular artery په نوم یادیږي.

چه نوموړي اخري شریان د پښتورګي د Cortex خواته پورته ځي د Interlobular artery واړه شاخونه Renal capsule سوري کوي او د نورو وړو شریانو سره تفمم کوي.

Afferent glumerular arterils د Interlobular arteries شاخونه دي لاکن کیداي شي چه حتي Afferent glumerular arteriols د Arcuate arteries او حتي د Interlobar شریانو څخه نشئت وکړي.

Efferent glumerular arteriole چه کوم وخت له Glumerule نه خارج شي په نورو شعباتو ویشل کیږي چه په نتیجه کي د Proximal او Distal convoluted tubules په شاوخوا کي Pretubular capillary plexus جوړوي چه دا بیا په Interlobular veins کي تخلیه کیږي.

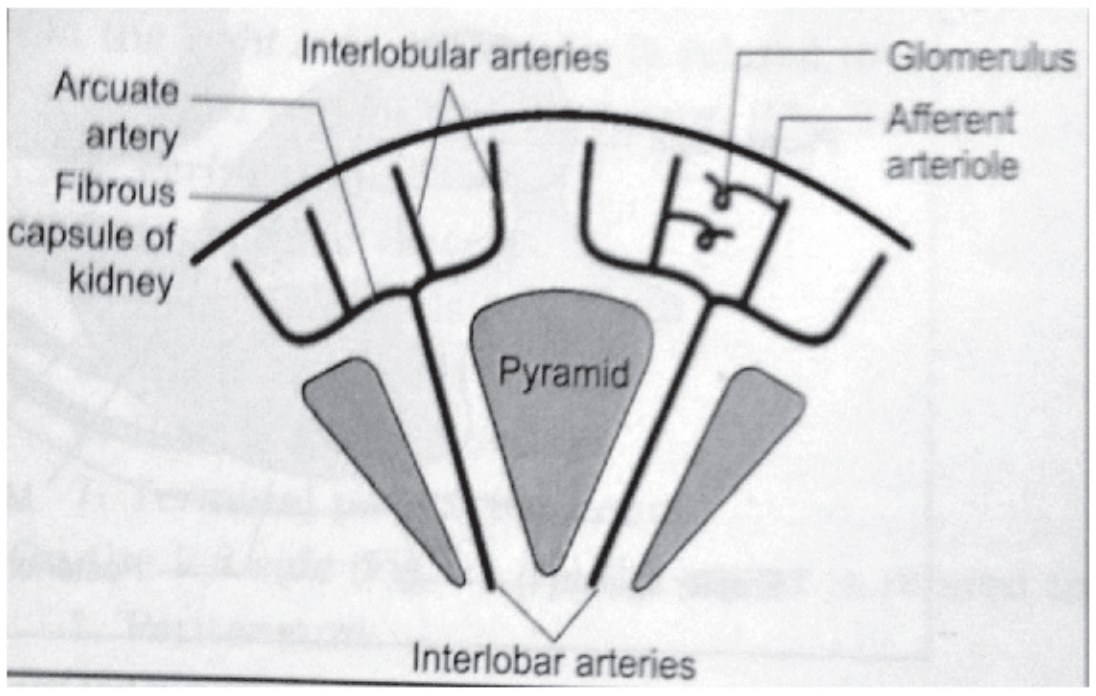

۱۰- شکل

www.ketabton.com

د پښتورګو تعصیب: پښتورګي د Renal plexus پواسطه تعصیب کیږي دغه Plexus د سمپاتیک الیافو لرونکي ده چه نوموړي الیاف د نخاع د (T10-L1) سګمنتونه منشاء اخلي.

د پښتورګي وریدي تخلیه: مخکي مونږ وویل چه کوم وخت Efferent glumerular arterioles له Glumerule نه خارج شي د Proximal او Distal convoluted tubules په شاخواکي یوه شبکه د Pretubular capillary plexus په نوم جوړوي چه دا بیا په Interlobular vein کي چه بیا Interlobular veins په Arcuate vein او Arcuate veins په Interlobar vein کي چه بیا Interlobar veins په Segmental vein او بالاخره Segmental veins په Renal vein کي تخلیه کیږي او Renal vein په Inferior vena cava کي تخلیه کیږي.

د پښتورګو لمفاوي تخلیه: د پښتورګو لمفاوي اوعیې د Lateral aortic nodes په هغه قسمت کي له کومه چه Renal vein منشاء اخلي تخلیه کیږي.

www.ketabton.com

دوهم فصل

حالبونه (THE URETERS)

شکل او موقعیت : حالبونه د ادرا په انتقال کي له پښتورګونه مثاني ته رول لري د تیوب په شان شکل لري پورتني قسمت ئي د بطن په خلفي جدار او ښکتني قسمت یي د حوصلي (Pelvic) په وحشي جدار کي قرار لري اوږدوالي ئي لس انچه او قطر ئي 3mm دي.

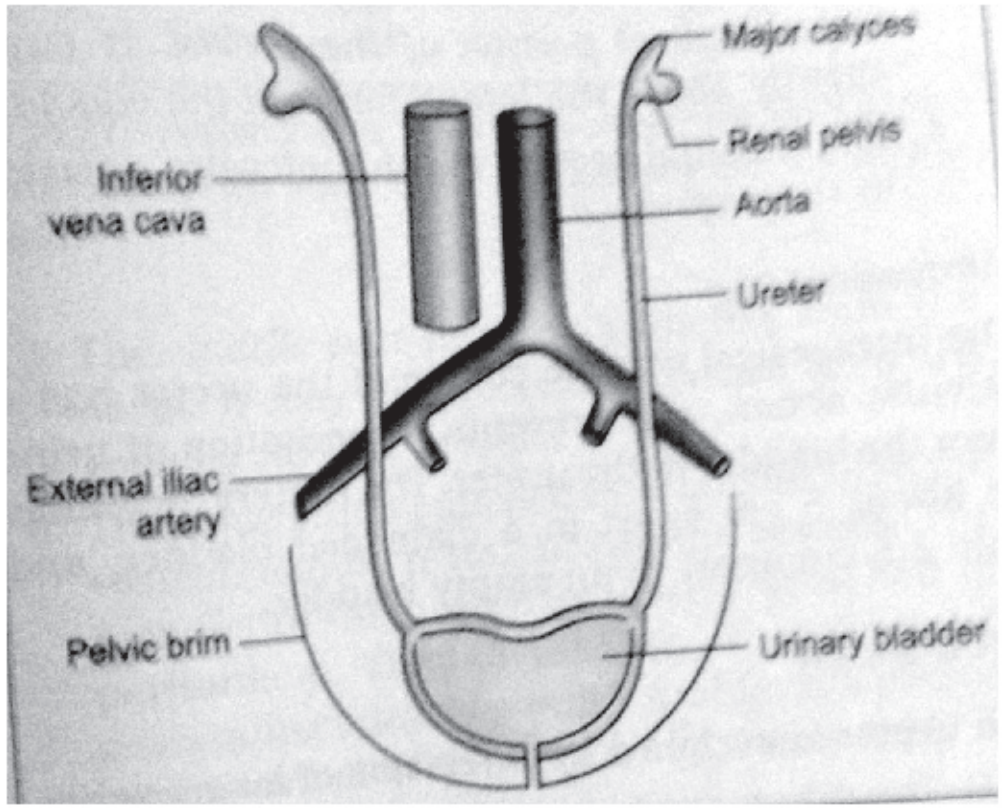

۱۱- شکل

حالبونه په خپل سیر کي په دري ځایوکي تنګوالي لري چه هغه په لاندي ډول سره دي.

1- Pelviuretral junction (د پښتورګي د حویضي او حالب د اتصال ناحیه)

2- Brim of the lesser pelvis (د کوچني حوصلي څنډه)

3- Where it pierces the bladder wall (په کوم ځاي کي چي حالب د مثاني جدار ته داخلیږي)

د حالب سیر: د حالب لمړني برخه چه د Renal part په نوم یادیږي د پښتورګي د Sinus په برخه کي د یو قیف مانند ساختمان په شکل چه Renal pelvis ورته وائي شروع کیږي کوم وخت چه د Hilus نه خارج شي د پښتورګي په انسي کنار کي ښکته سیر کوي او په تدریجي ډول چه Abdominal part نومیږي شروع کیږي د حالب دغه برخه د Psoas

www.ketabton.com

major عضلي په انسي کي ښکته خواته سير کوي بالاخره د Common iliac art د تشعب ناحيي او Sacroiliac joint لـه قدام نـه تيريږي او حوصلي تـه داخليږي. د حالب Pelvic part د حوصيلي په وحشي جدار کي ښکته سير کوي. د Ischial spine په برخه کي قدامي انسي خواته گرځي تر څو د مثـاني قاعدي تـه ورسيږي. وروستـه حالب د مثـاني جدار تـه داخل او په مايل ډول په جدار کي سير کـوي تر هغي چه فوهـه ئي د مثـاني پـه جدار کـي د Trigon په وحشي زاويه کي خلاصه شي.

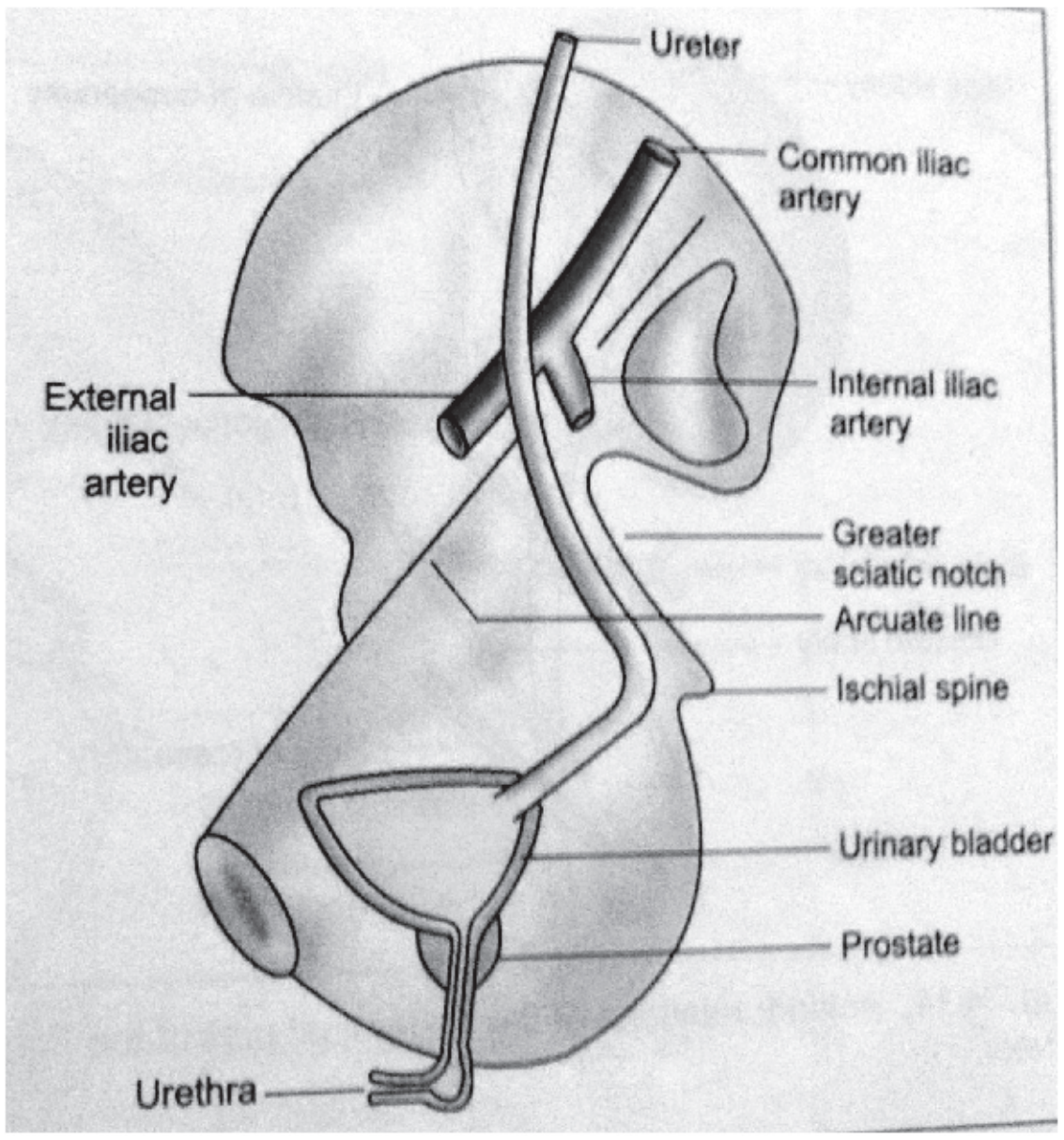

۱۲- شکل

د حالب ارتباطات:

:Renal part –I

1- په قدام کي: په ښـي خواکي د Renal vessels او د اثناعشـر ددوهمي قطعي سره او پـه چپ خواکي د Renal vessels، Pancreas، Peritoneum او Jejunum سره ارتباط لري.

2- په خلف کي: په دواړو خواوکي حالبونه د Psoas major عضلو سره ارتباط لري.

Abdominal part-II

www.ketabton.com

A- په قدام کي : په ښي خوا کي د حالب بطني برخه د لاندي ساختمانو سره ارتباط لري

1- Third part of duodenum
2- Peritoneum
3- Right colic vessels
4- Right Ileocolic vessels
5- Right Gonadal vessels
6- دوړو کولمو د Mesentery بیخ.
7- Terminal part of ileum

په چپه خواکي د حالب بطني برخه د لاندي ساختمانو سره ارتباط لري.

1- Peritoneum
2- Gonadal vessel
3- Left colic vessels
4- Sigmoid colon
5- Sigmoid mesocolon

B- په خلف کي د حالبونو بطني برخي د لاندي ساختمانو سره ارتباط لري.

1- Psoas major muscles
2- د قطني فقراتو د Transvers processes ځوکي.
3- Genitofemoral nerves

C- په انسي کي: په ښي حالب له Inferior vena cava سره او چپ له Left gonadal vein او Inf mesenteric vein سره ارتباط لري.

III- Pelvic part: حالبونه د حوصلي په برخه کي اول ښکته ځي او بیا مخي خواته خپل سیر بدلوي.

A- د حالب د Pelvic part ارتباطات په هغه وخت کي چه حالب ښکته سیر لري.

1- په خلف کي د لاندي ساختمانو سره ارتباط لري.

1- Internal iliac artery
2- Internal iliac vein
3- Lumbosacral trunk
4- Sacroiliac joint

2- په وحشي کي د لاندي ساختمانو سره ارتباط لري.

1- Fascia covering obturator internus muscle
2- Sup vesical artery
3- Obturator nerve
4- Obturator artery

www.ketabton.com

Obturator vein -5
Inf vesical vein -6
Middle rectal artery -7

B- د حالب د Pelvic برخي اتباطات په هغه وخت کي چه حالب مخي خواته خپل سیر ته تغیر ورکوي.

1- په نارینه ؤ کي:

a- په علوي کي Ductus deferens د حالب له وحشي نه انسي خواته تیریږي.

b- Seminal vesical د حالب نه لاندي او خلف خواته موقعیت اشغالوي.

c- Vesical veins د حالب نهائي قسمت احاطه کوي.

2- په ښځو کي:

a- حالب په Extra peritoneal منضم نسج کي د رحم د Broad lig په ښکتني انسي قسمت کي قرار لري.

b- Uterine artery اول له حالب نه د 2.5cm په اندازه پورته او مخي خواته موقعیت نیسي او بیا نوموړي شریان په علوي کي د حالب له وحشي نه انسي خواته تیریږي.

c- حالب د Supravaginal portion of cervix نه 2cm وحشي کي موقعیت لري.

d- حالب Lateral fornix of vagina نه کمه اندازه پورته خواته سیر لري.

e- اخري قسمت د Ureter د مهبل په قدام کي قرار نیسي.

www.ketabton.com

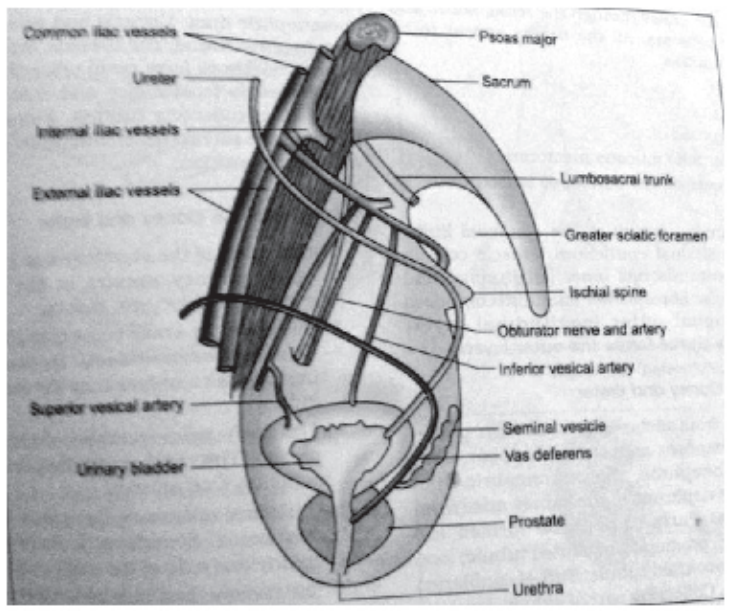

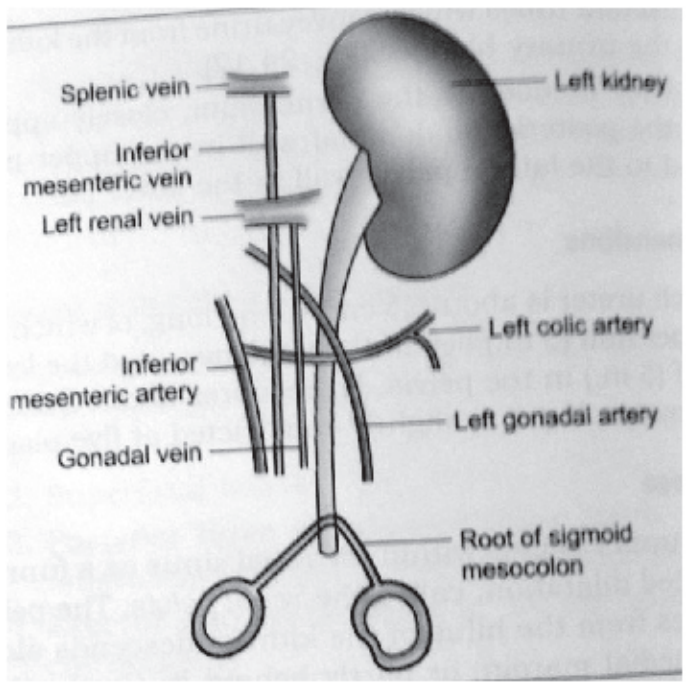

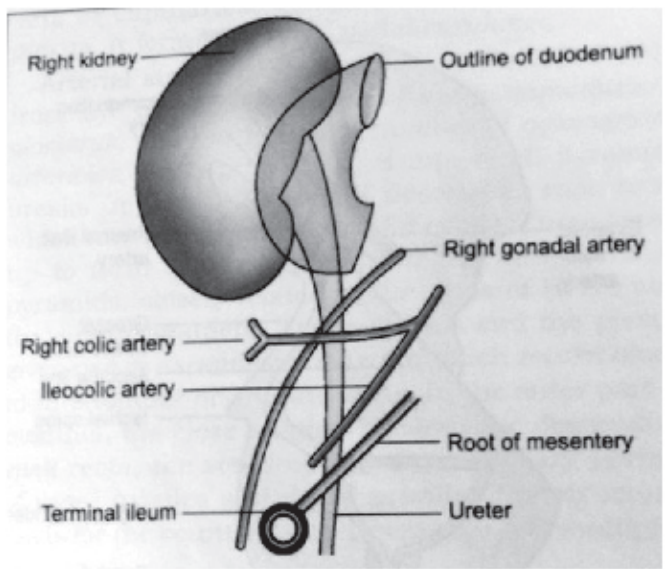

۱۳- شکلونه

د حالب اناتومیک جوړښت: حالب له داخل نه خارج خواته د لاندي طبقاتو لرونکي دي:

Mucosal layer -1
Muscular layer -2
Serosal layer -3

د حالب اروا ، تعصیب، وریدي او لمفاوي تخلیه:

www.ketabton.com

1- د حالب اروا: د حالب علوي قسمت د Renal artery او Gonadal art او سفلي برخه ئي د Sup vesical artery پواسطه اروا کيږي.

2- د حالب وريدي تخليه: وريدي وينه د شريانو په هم نامو وريدوکي تخليه کيږي.

3- د حالب لمفاوي تخليه: د حالب لمفاوي اوعي په Lateral aortic nodes او Iliac nodes کي تخليه يږي.

4- د حالب تعصيب: د حالب تعصيب د سمپاتيک اعصابو پواسطه چه د نخاع له (T10-L1) سگمنتو او پاراسمپاتيک اعصابو پواسطه چه د نخاع له (S2-S4) سگمنتونه منشاء اخلي صورت نيسي.

www.ketabton.com

دریم فصل

مثانه (URINARY BLADDER)

د مثاني شکل، اندازه او موقعیت: د مثاني شکل، غټوالي او موقعیت نظر دي ته چه مثانه ډکه ده که خالي او هم نظر عمر ته فرق کوي. کوم وخت چه مثانه خالي وي نو د څلورمي ضلعي (Tetrahedral) شکل لري او په حوصله کي موقعیت لري لاکن کله چه له ادرار نه ډکه وي د چرګي د هګي (Ovoid) شکل لري او تقریباً د بطن په جوف کي تر نامه پوري وسعت پیدا کوي حتي کله کله له نامه نه پورته کیږي.

د مثاني خارجي شکل:

A- خالي مثانه د څلور ضلعي شکل لري او لرونکي د لاندي قسمتو وي.

Neck -3 Base -2 An apex -1

Three surfaces -4 (چه یوه ئي علوي وجه او دوه ئي سفلي وحشي وجهي دي)

Four borders -5 (دوه ئي وحشي کنارونه، یو قدامي او یو خلفي کنار)

B- ډکه مثانه د چرګي د هګي (بیضوي) شکل لري چه لرونکي د لاندي برخو وي.

Two surfaces , Neck , An apex

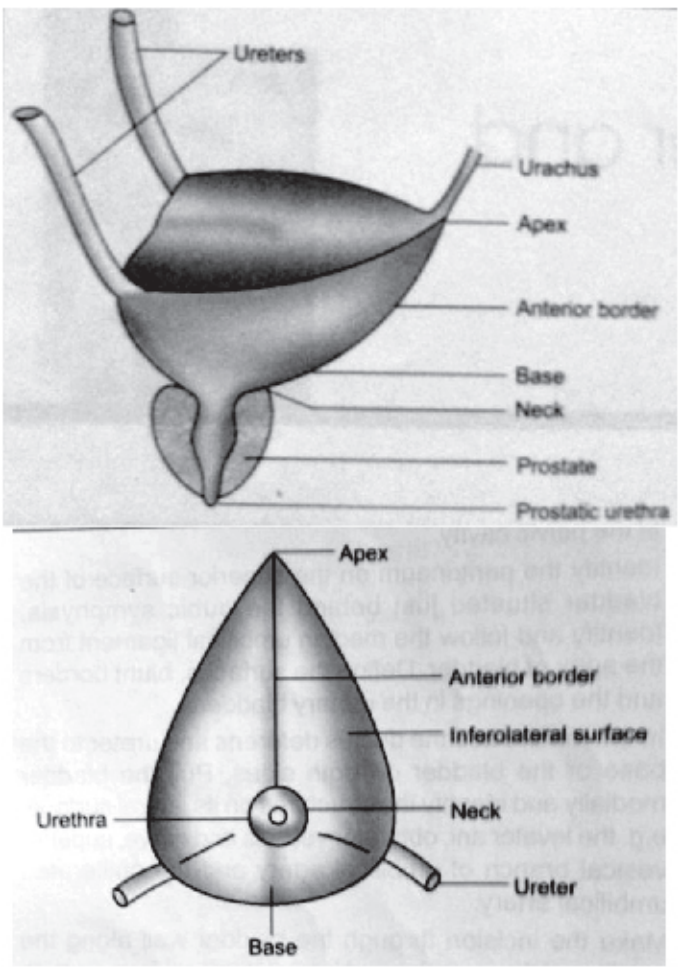

۱٤- شکلونه

www.ketabton.com

د مثاني ارتباطات:

1- Apex: د مثـاني Apex د Median umbilical ligament پواسطه د Umbilicus سره ارتباط لري.

2- Base:

a- په ښـځو کي: د مثـاني قاعـده پـه ښـځو کي د Uterine cervix او Vagina سره ارتبـاط لري.

b- په نارينه ؤ کي: د مثاني د قاعدي پورتني برخه له Rectum نه د Rectovesical pouch او وړو کولمو د عروو پواسطه او ښکتني قسمت ئي لـه Rectum نـه د Semin vesicalis او د Vas deferens د اخري برخي پواسطه جلا شوي ده.

ددواړو Vas deferenses او مثاني ترمنځ مثلثي ساحه لـه Rectum نه د Rectovesical fascia پواسطه جدا شوي.

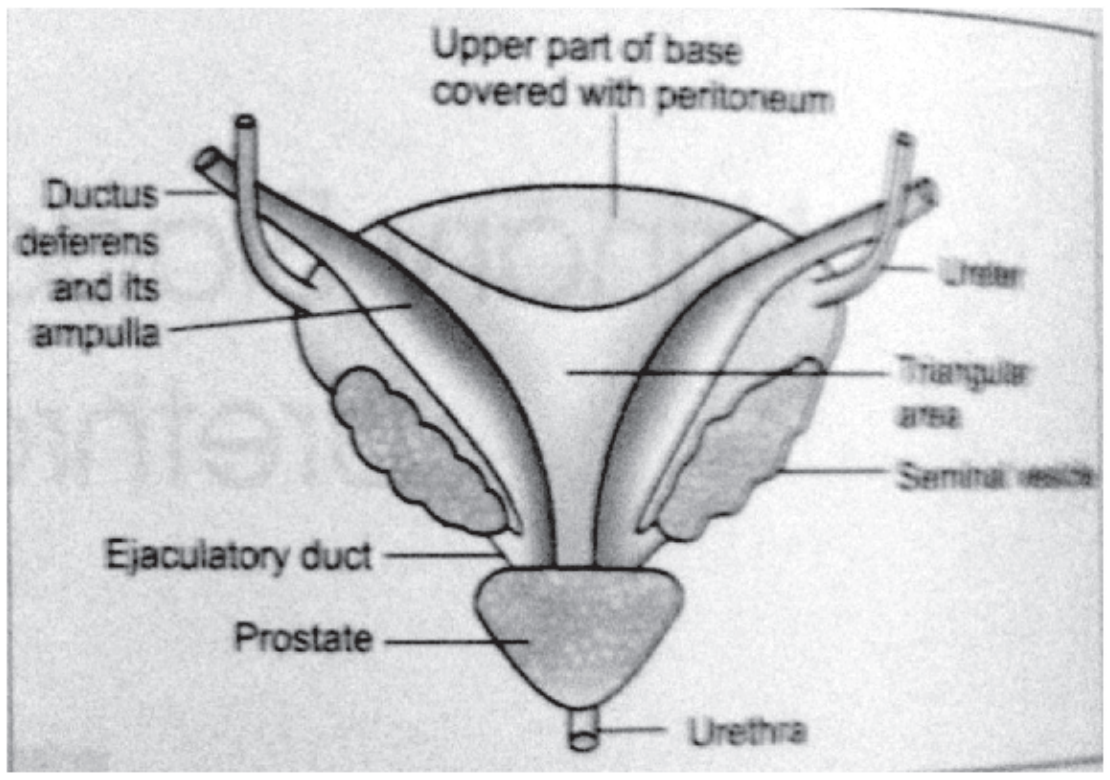

15- شکل

3- Neck: د مثاني غاړه د Symphysis pubis د ښکتني قسمت شاته د 3-4 سـانتي متـرو په فاصله قرار لري. دا حليل داخلي فوهه په همدي قسمت کي د مثاني جوف ته خلاصيږي چه په نارينه ؤ کي ددي جدارونه د Prostate د قاعدي په امتداد قرارلری او په ښـځو کي د Pelvic fascia سره ارتبـاط لـري (پـه ښـځو کي Pelvic fascia دا حليـل پورتـه برخـه احاطـه کوي)

www.ketabton.com

4- Sup surface:

a- په نارینه ؤ کي: د مثاني علوي وجه کاملاً د پریتوان پواسطه پوښل شوي او د Sigmoid colon او Terminal ilium د عرواتو سره په تماس ده.

b- په ښځو ؤ کي: په ښځو کي د مثاني د علوي وجهي زیاته برخه د پریتوان پواسطه پوښل شوي ده. په استثني د ډیري کمي ساحي چه هغه خلفي کنار ته نژدي واقع ده کوم چه د رحم د عنق په Supravaginal part پوري مربوطه ده.

5- Inferolateral surfaces: دغه وجهي یو له بل نه په قدام کي د مثاني د قدامي څنډي پواسطه او له علوي وجهي نه دغه وجهي د وحشي کنارونو پواسطه جدا شوي دي.

a- په نارینه ؤ کي هر یوه وحشي سفلي وجه د لاندي ساختمانو سره ارتباط لري.

1- Pubis
2- Puboprostatic ligament
3- Retropubic fat
4- Levator ani muscle
5- Obturator internus muscle

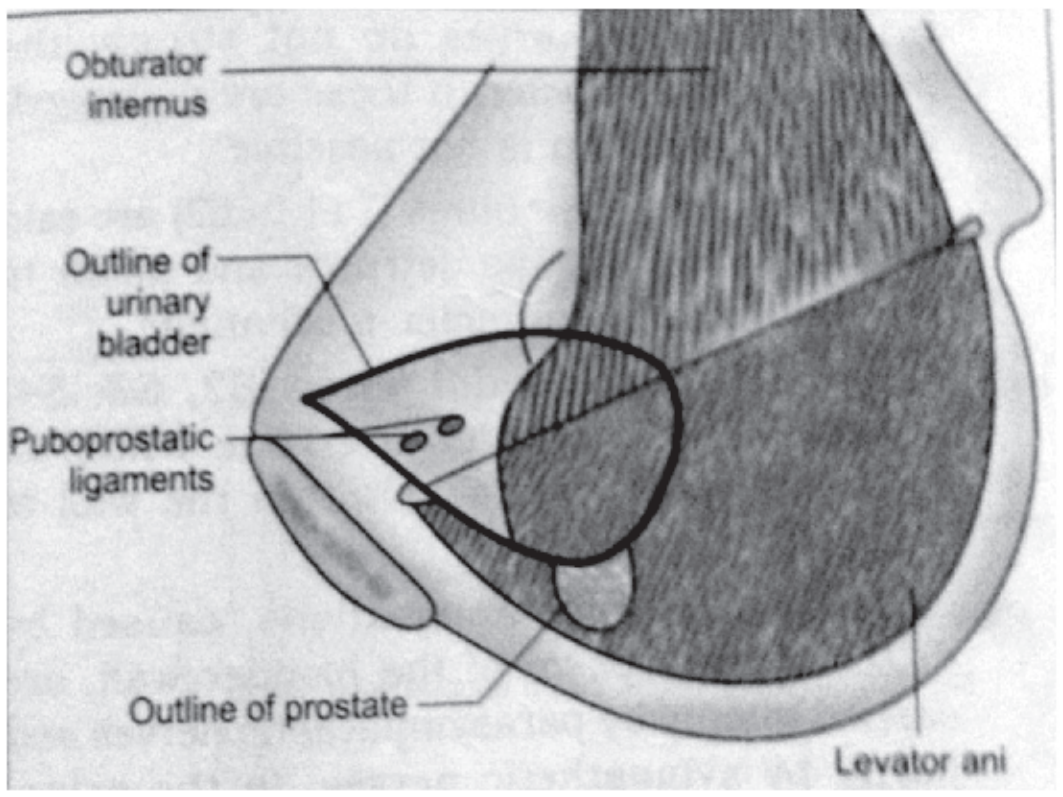

۱٦- شکل

b- په ښځو کي د وحشي سفلي وجهو ارتباطات عیناً لکه نارینه ؤ غوندي دي په استثني د یو تفاوت او هغه دا چه په ښځو کي د Puboprostatic lig په عوض د Pubovesical lig سره ارتباط لري.

www.ketabton.com

د مثاني داخلي سطحه او ساختمان: کوم وخت چه مثانه خالي وي نو مخاطي غشائي يوه اندازه زياتي گونځي لري صرف د مثاني د قاعدي په سفلي قسمت کي يوه وړه مثلثي ساحه چه مخاطي غشاء په عضلي طبقه ورنښتي ده همواره معلوميږي دغه ناحيه د Trigone په نوم يادېږي. د نوموړي ناحي قدامي سفلي زاويه د Internal urethral orifice پواسطه او خلفي وحشي زاوي ئي د Uretric openings پواسطه جوړيږي کوم چي په خالي مثاني کي دواړه زاوي د 2.5 سانتي مترو په فاصله سره جلاوي او په ډکه مثانه کي د 5cm په فاصله سره جلاوي.

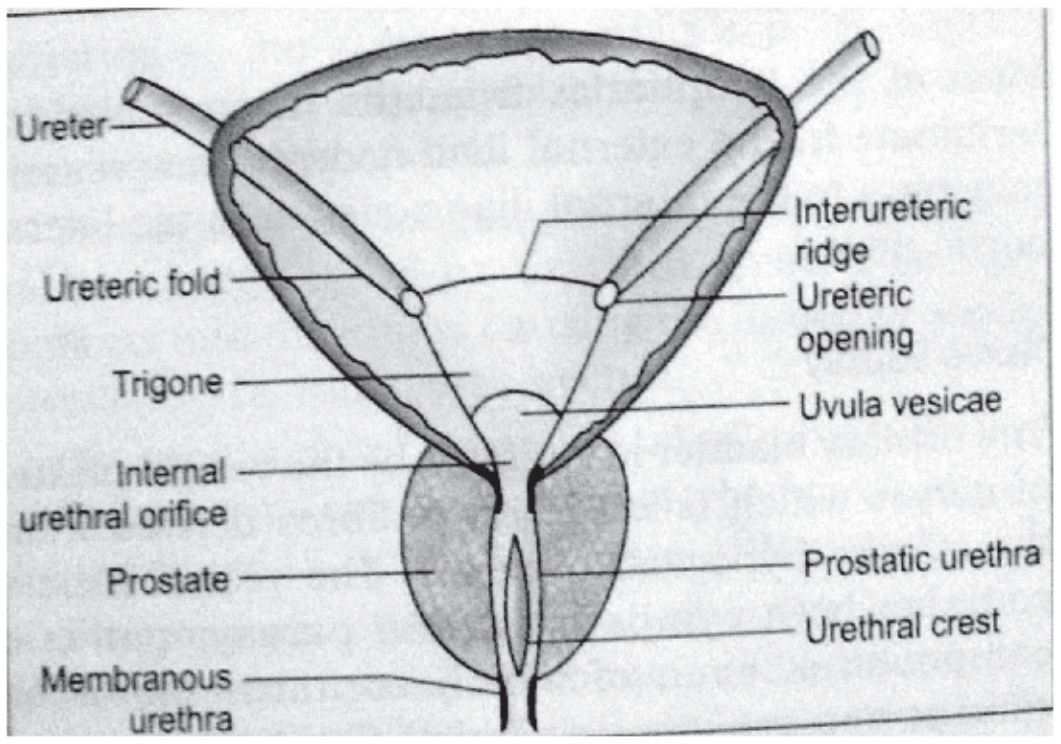

۱۷- شکل

د مثاني اناتوميک جوړښت: مثانه له داخل نه خارج ته د لاندي طبقو لرونکي ده.

Mucosal layer -1

Muscular layer -2

Serosal layer -3

د مثاني ظرفيت: د مثاني ظرفيت په کاهلو اشخاصو کي له 120-320 سي سي پوري دي لاکن متوسط ظرفيت ئي په کاهلونو کي 220cc دي يعني که د ادرار اندازه په مثانه کي تر پورته اندازه ورسيږي د ادرار کولو اشتها سړي ته پيدا کيږي. که مثانه تر 500cc پوري له ادرار نه ډکه شي نو د شخص لخوا د تحمل وړوي لاکن که له دي اندازي د ادرار اندازه په مثانه کي زياتيږي نو ددرد او ناراحتي د پيداکيدو سبب کيږي او شخص معمولاً د بطن په قدامي جدار، عجان ناحيه او قضيب کي ددرد احساس کوي.

www.ketabton.com

د مثاني اروا، تعصيب، وريدي او لمفاوي تخليه:

د مثاني اروا:

1- مثانه اصلاً د Superior vesical artery او Inf vesical artery پواسطه چه د Internal iliac artery نه منشاء اخلي اروا کيږي.

2- اضافي اوعيي چه له Obturator، Inf gluteal artery او په ښځو کي د Uterine artery او Vaginal artery نه منشاء اخلي اروا کيږي.

د مثاني تعصيب: مثانه د Vesical plexus پواسطه چه د Inf hypogastric plexus نه منشاء اخلي او لرونکي د سمپاتيک او پاراسمپاتيک اعصابو دي تعصيب کيږي.

د مثاني وريدي تخليه: وريدي وينه ئي د Vesical venous plexus پواسطه په Internal iliac veins کي تخليه کيږي.

د مثاني لمفاوي تخليه: لمفاوي اوعيي ئي اکثراً په external iliac lymphatic nodes کي تخليه کيږي په کمه اندازه لمفاوي اوعيي ئي په Internal iliac nodes او Lateral aortic nodes کي تخليه کيږي.

www.ketabton.com

څلورم فصل

احليل (THE URETHRA)

I-MALE URETHRA

طول او شکل: د احليل طول 18-20cm پوري دي د قضيب د مړاوي توب په حال کي د احليل طولاني محور دوه انحناوي لري چه ددغه دواړو انحني ګانو د موجوديت له کبله احليل د S د توري شکل غوره کوي لاکن د قضيب د انتعاظ په حالت کي ئي قدامي انحني له مينځه ځي چه په دي وجه د J د توري شکل اختياروي. احليل د Internal urethral orifice نه چه د مثاني د غاړي په قسمت کي قرار لري تر External urethral orifice پوري چه په Glans penis کي واقع ده امتداد لري يعني کوم وخت چه احليل د Internal urethral orifice نه شروع شي د Prostate، Urogenital diaphragm او Corpus spongiosum penis په مينځ کي ښکته سير لري او په External orifice د احليل باندي د Glans penis په برخه کي ختميږي.

د احليل قسمتونه: احليل نظر خپل سير ته په لاندي قسمتو تقسيم شوي دي.

1- Prostatic part
2- Membranous part
3- Spongy (Penil) part

1- پروستاتيک برخه ئي 3cm دي دغه برخه د احليل د Internal orifice نه شروع او عموداً د پروستات په مابين کي ښکته کيږي او تر Membranous urethra پوري رسيږي.

د احليل دغه برخه نظر نورو برخو ته پراخه ده ددغي برخي په خلفي جدار کي يو ساختمان د Urethral crest (Verumontanum) په نوم وجود لري. ددي Crista په وسط کي لږ جګوالي د Colliculus seminalis په نوم ليدل کيږي او د Crista په دواړو خواوکي عمودي ليکي د Prostatic sinus په نوم وجود لري او هر Sinus لرونکي د 20-30 عدده Prostatic gland opening دي.

د Prostatic urethra د خلفي جدار په علوي کي ساختمان د Prostatic utricle په نوم د پروستات د خلفي او متوسط لوبو په مابين کي وجود لري.

www.ketabton.com

Membranous part -2: ددي قسمت اوږدوالي 1.5-2cm پوري دي. د احليل دغه قسمت د Deep perineal space په مابين کي ښکته او کمه اندازه مخي خواته سير لري د Symphysis pubis د خلفي قسمت په 2.5cm کي Perineal membrane سوري کوي.

Membranous urethra د External urethral sphincter پواسطه احاطه شوي او په دواړو خواوکي ئي Bulbourethral glands قرار لري او ددغه غدواتو قناتونه وروسته له هغه چه Perineal membrane سوري کړي په Penil urethra کي خلاصيږي د يادوني وړده چه د يو تعداد زياتو Urethral غدواتو قناتونه په Membranous urethra کي خلاصيږي.

Spongy (Penil) part of urethra -4: د احليل دغه قسمت 15cm طول لري دغه قسمت اول په Bulb of penis کي لږ پورته او قدام خواته سير لري او بيا د Symphysis pubis د ښکتني برخي په قدام کي ښکته خواته کږيږي او په Corpus spongiosum کي د احليل تر External orifice پوري امتداد لري. کوم وخت چه د احليل دغه برخه شروع کيږي نو لمړي برخه ئي لږ متوسع دي چه د Intrabulbar fossa په نوم يادېږي او هم د Glans penis په برخه کي يوه توسع لري چه د Navicular fossa په نوم ياديږي.

(18-A,B- شکلونه)

Urethral sphincters:

Internal urethral sphincter -1: د احليل داخلي معصره چه يوه غير ارادي معصره ده د سمپاتيک اعصابو پواسطه تعصيب شوي ده دغه معصره د ملساء عضلي اليافو څخه جوړه شوي ده.

External urethral sphincter -2 دا يوه ارادي معصره ده چه د مخططو عضلي اليافو څخه جوړه شوي او د Pudendal nerve د Perineal branch پواسطه تعصيب کيږي دغه معصره د ادرار د کنترول وظيفه په غاړه لري.

د احليل اروا وريدي او لمفاوي تخليه: احليل د هغه شريانو پواسطه چه پروستات او قضيب اروا کوي اروا کيږي او هم ئي وريدي تخليه د پروستات او قضيب په تخليوي وريدوکي تخليه کيږي. د Prostatic او Membranous احليل لمفاوي اوعيي زيادتره په Internal iliac nodes او کمه اندازه په External iliac nodes کي تخليه کيږي. د Spongy part لمفاوي اوعيي ئي زيادتره په Deep inguinal nodes کي او بعضي ددي

www.ketabton.com

لمفاوي اوعیو په Superficial inguinal nodes او External iliac nodes کي تخلیه کیږي

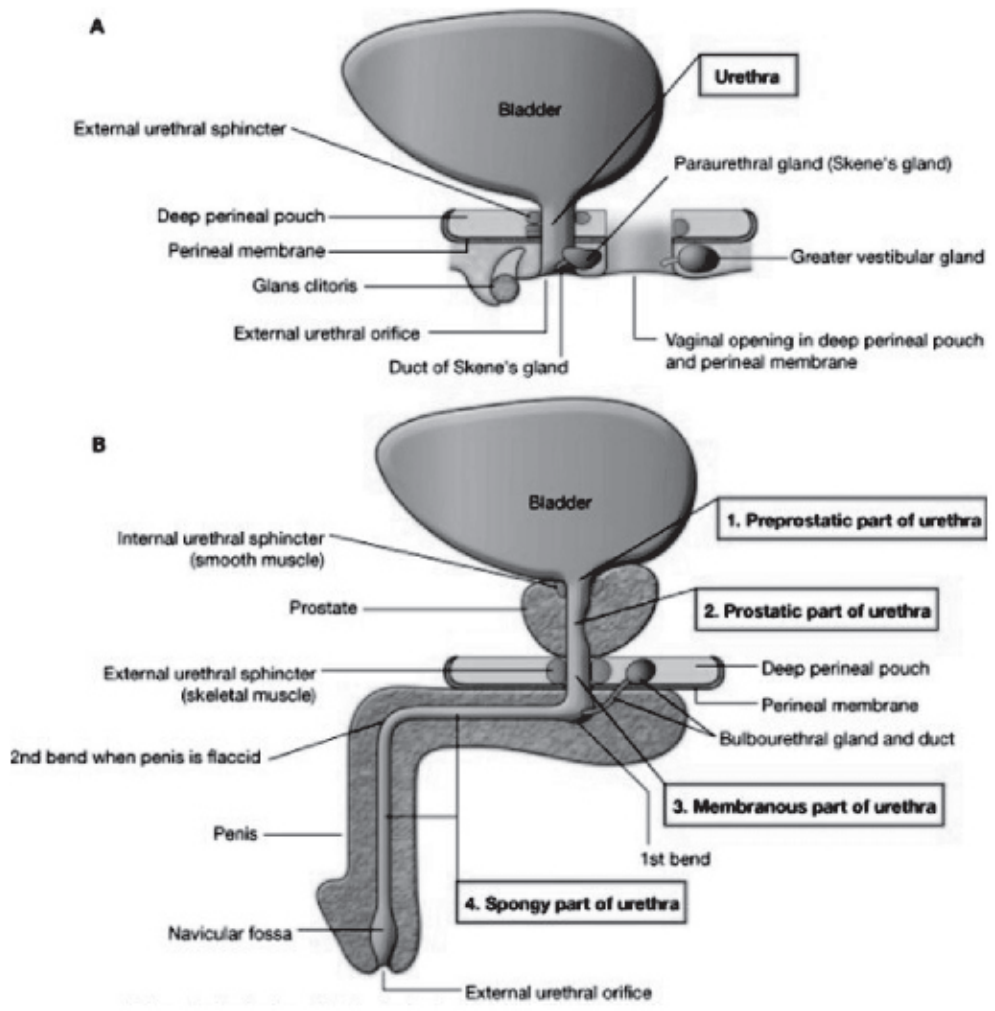

18- شکلونه

FEMALE URETHRA –II

په ښځو کي د احلیل طول 4cm دي او 6mm قطر لري د Symphysis pubis د متوسط قسمت نه 5cm خلف ته د احلیل د Internal meatus نه شروع د مهبل د قدامي جدار سره پیوسته ښکته او مخي خواته ښکته کیږي او په Vaginal vestibule کي د احلیل په External meatus باندي خاتمه پیدا کوي

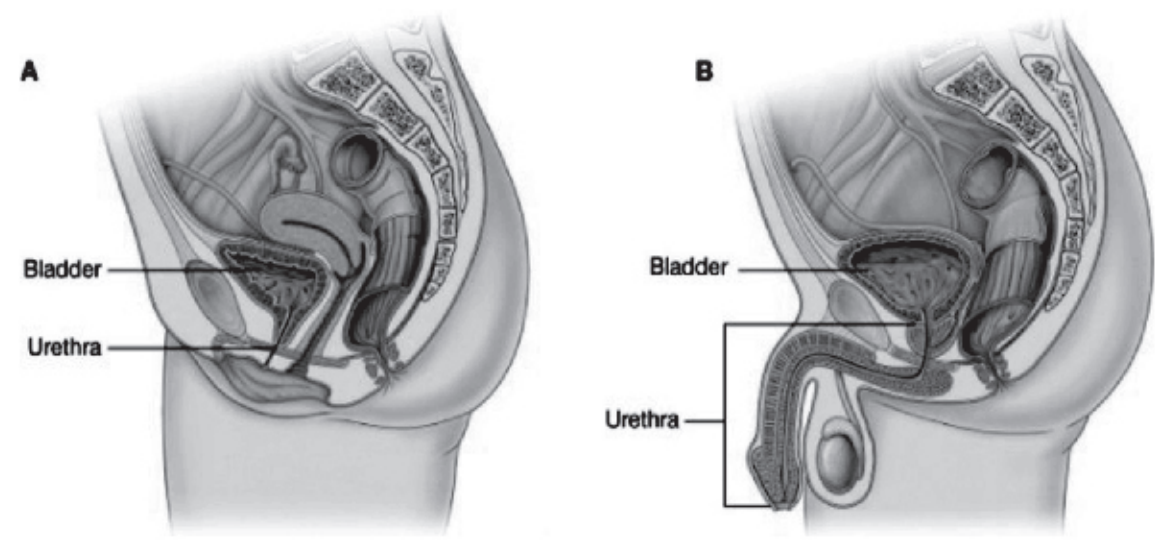

۱۹- شکلونه

www.ketabton.com

پنځم فصل

د نارینه ؤ تناسلي سیستم خارجي غړي

قضیب (THE PENIS)

قضیب له دوه برخو څخه جوړ شوي چه په لاندي ډول دي

Body of penis -2 Root of penis -1

د قضیب بیخ (Root of penis) : دا د قضیب نښتي برخه ده چه په Superficial perineal pouch کي موقعیت لري، د قضیب دغه برخه ددري کتلو نه متشکله ده دوه ئي د Crus penis په نوم او یوه ئي د Bulb penis په نوم یادیږي د قضیب ددي برخي هر Crus د Pubic هډوکي د قوس له مربوطه څنډي سره نښتي ده او د Ischiocavernosus پواسطه پوښل شوي ده د قضیب ددي برخي د Bulb برخه د دواړو Crus penis په مابین کي د Perineal membrane سره نښتي ده. او دا برخه د Bulbospongiosus پواسطه پوښل شوي ده. ددي برخي عمیقه سطحه په علوي کي د احلیل پواسطه سوري شوي Urethra د Bulb په برخه کي لږ پراخوالي لري چه د Intrabulbar fossa په نوم یادیږي.

د قضیب جسم(Body of penis): دا د قضیب ازاده برخه ده چه کاملاً د پوستکي پواسطه پوښل شوي ده نوموړي قسمت د قضیب د Symphysis pubis د سفلي برخي په قدام کي د قضیب د اولي برخي په امتداد واقع ده. د قضیب دغه برخه ددري طولاني کتلو څخه تشکیل شوي ده چه عبارت دي له دوه Corpus cavernosum او یو Corpus spongiosum څخه. د قضیب د انتعاظ په وخت کي دغه کتلي د ویني نه ډکیږي او فوق العاده توسع اختیاروي.

شکل (Shape):کوم وخت چه قضیب مړاوي وي دغه برخه د استواني شکل لري لاکن کله چه قضیب د ولاړي یا انتعاظ په حالت کي وي د منشور شکل اختیاروي

سطحي(Surfaces):د قضیب دغه برخه دوه سطحي لري چه د قضیب د مړاوي توب په حالت کي د Ventral surface او Dorsal surface څخه او د قضیب د انتعاظ په حالت کي د علوي اوسفلي وجهو څخه عبارت دي.

www.ketabton.com

Corpus cavernosum penis: د قضیب د جسم پـه دواړو خـواوکي موقعیـت لـري او دا پـه حقیقت کي د قضیب په دواړو خـواوکي د Crus penis ادامـه دي ددي دواړو پـه مـابین کي یوه طولاني میزابه موجوده ده چه پـه هغـه کي Corpus spongiosum چـه ددي پـه مـنځ کي Urethra سیر کـوي موقعیـت لـري پتـه د پاتـه نـه وي چـه Corpus cavernusum penis د Glans penis تر قاعدي پوري رسیږي.

Corpus spongiosum penis: پـه حقیقت کي د Bulb of penis ادامـه دي چـه پـه اخري قسـمت کي یـو مخروطي غټـوالي د Glans penis پـه نـوم جوړوي. Glans penis پـه خپلـه قاعده کي یوه برجستګي چه د Corona glandis په نوم یـادیږي لـري او ددي حلقـوي کنـار لاندي د قضیب غاړه موقعیت لري.

د قضیب پوستکي : قضیب د تیاره نازک پوست پواسطه پوښل شوي ده نوموړي پوستکي د قضیب د غاړي نـه ښـکته یعنـي Distal خواتـه د Foreskin یـا Prepuce پـه نـوم یـادیږي. Prepuce د قضیب Glans پوښوي او کیـداي شي چـه بیرتـه شـاته یعنـي د قضـیب د غـاړي خواته سرچپه کړاي شي. د Glans penis او Prepuce په مابین کي یوه خلا وجود لري چـه د Preputial sac په نوم یادیږي. د قضیب د غاړي او Corona په قسمت کي یو تعـداد زیـات Sebaceous glands چه Sebaceous material د Smegma په نوم افـرازوي وجـود لـري. د قضیب د پوستکي په لاندیني سطحه کي یوه لیکه د Median raphe په نوم وجود لري.

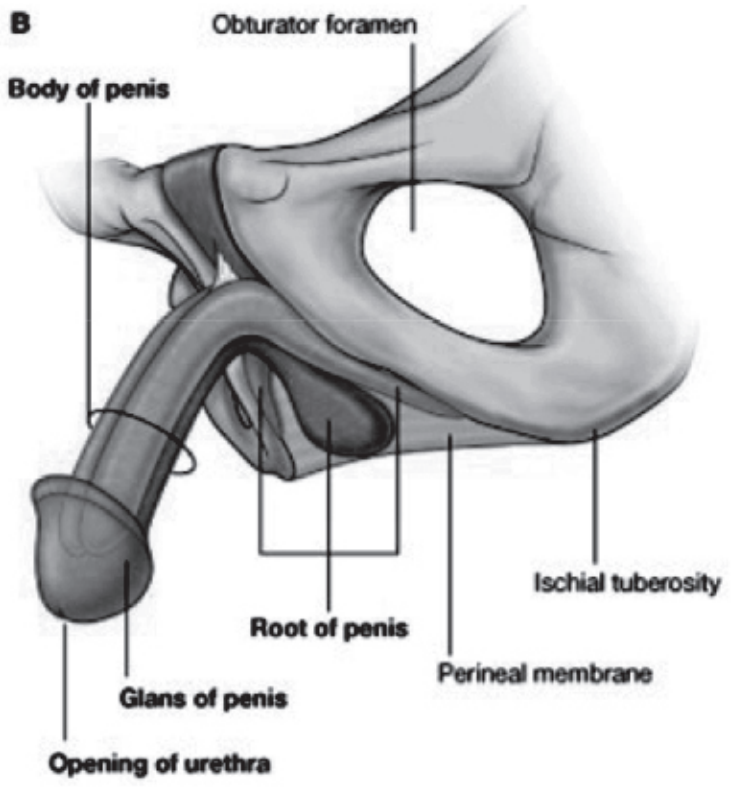

۲۰- شکل

www.ketabton.com

د قضیب اروا، تعصیب، وریدي او لمفاوي تخلیه:

د قضیب اروا: قضیب د لاندي شریانو پواسطه اروا کیږي.

A– Internal pudendal artery دري شعبي ورکوي چه قضیب اروا کوي دغه شعبات په لاندي ډول سره دي.

a– Deep artery of penis: په Corpus cavernosum کي داخلیږي او دا برخي اروا کوي.

b– Dorsal artery of penis: لاندي برخي اروا کوي.

1- Glans penis
2- Prepuce
3- Frenulum

c– Artery of the bulb of penis: د Corpus spongiosum نژدي (Proximal) قسمت او Bulb of penis اروا کوي.

B– Femoral artery د Superficial pudendal په نوم شعبه ورکوي چه Skin of penis او Fascia of penis اروا کوي.

د قضیب وریدي تخلیه: د قضیب وریدي وینه د Superficial dorsal vein پواسطه په superficial external pudendal vein او د Deep dorsal vein له لاري په Prostatic وریدي ضفیره کي تخلیه کیږي.

د قضیب تعصیب:

1- حسي عصاب ئي له Ilioinguinal nerve او Dorsal nerve of the penis نه منشاء اخلي.

2- Autonomic اعصاب ئي له Pelvic plexus نه منشاء اخلي چه سمپاتیک اعصاب ئي Vaso constrictor او پاراسمپاتیک اعصاب ئي Vasodilatator دي.

د قضیب لمفاوي تخلیه: د قضیب د سر یعني Glans penis لمفاوي اوعیي په Deep inguinal nodes او د قضیب د نورو برخو لمفاوي اوعیي په Superficial inguinal nodes کي تخلیه کیږي.

Superficial fascia of penis: نوموړي Fascia په کمه اندازه د Dartus عضلي الیاف لري دغه Fascia په علوي کي د بطن د Superficial fascia د Membranous layer په

www.ketabton.com

امتداد قرار لري او په سفلي کي د عجان د Superficial fascia د Membranous layer په امتداد واقع ده.

ددغه Fascia ژور پوښ غشائي دي او د Fascia of penis په نوم يادېږي.

نومو‌ړي Fascia د قضيب درې واړه برخې احاطه کوي او تر Glans penis پورې امتداد لري. ترې لاندې Deep dorsal vein، Dorsal artery او Dorsal nerve قرار لري.

صفن (SCROTUM)

صفن چه دواړه خصي د Epidymis او د Spermatic cord سفلي برخو سره په هغه کې موقعيت لري د Symphysis pubis نه لاندې د دواړو ورنو د قاعدو د قدامي انسي وجهو په مينځ کې موقعيت لري. صفن د يو نازک خط پواسطه چه Median raphe نوميږي په دوه برخو ويشل شوي چه عبارت له ښي او چپ صفن څخه دي نوموړي خط قدام ته د قضيب تر سفلي وجهي او خلف ته د Mid line په استقامت تر Anus پورې امتداد لري چپ طرف Scrotum له ښي طرف نه لږ څه ښکته واقع ده او ددې علت داده چه چپ طرف Spermatic cord د ښي په نسبت لږ څه اوږد دي. صفن چه د يو Sac يا خريطي شکل لري په عمومي ډول د لاندې پوښونو څخه جوړ شوي دي.

1- Skin
2- Dartos muscle
3- External spermatic fascia
4- Cremastric fascia
5- Int spermatic fascia

www.ketabton.com

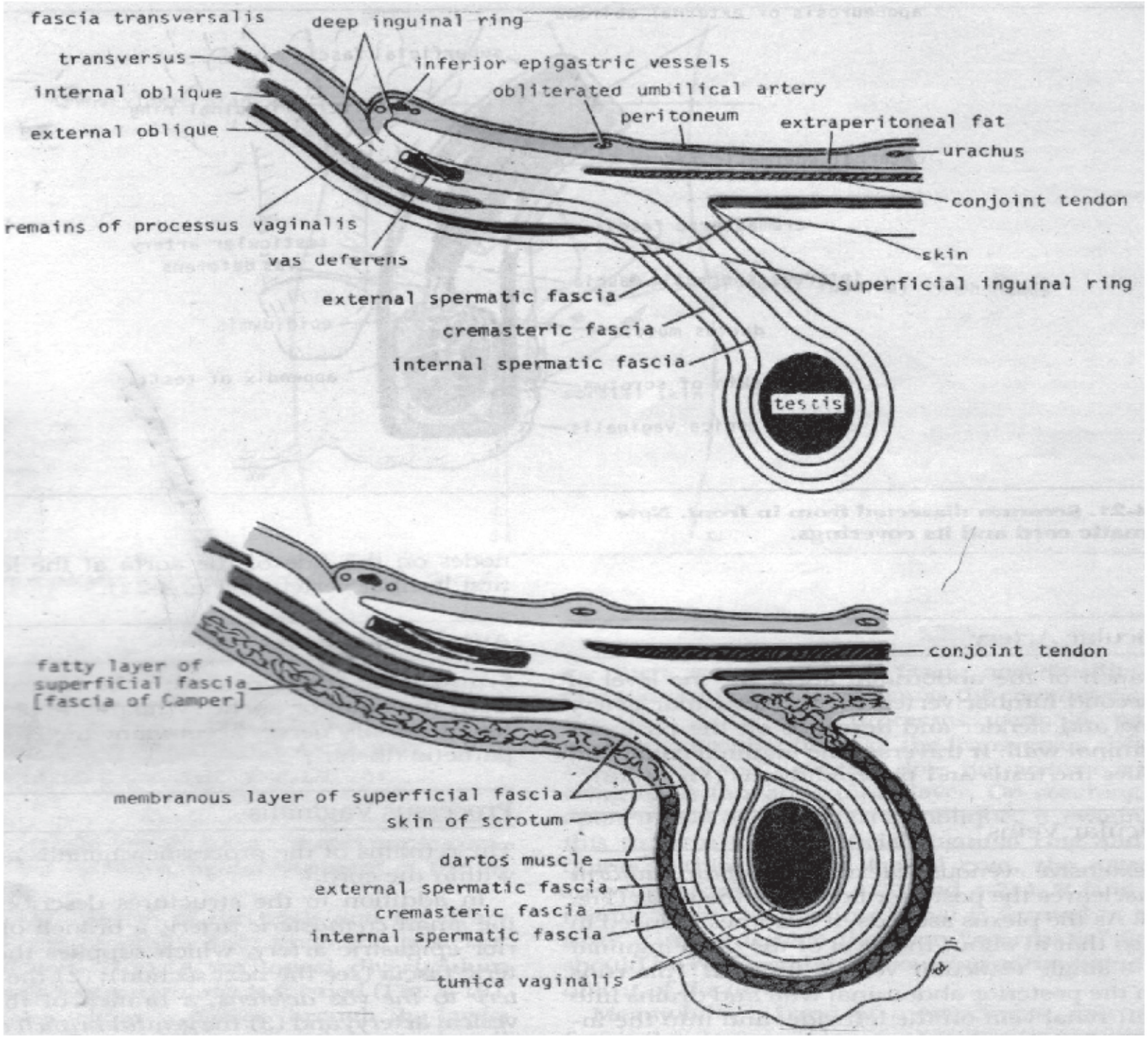

۲۱- شکلونه

د صفن اروا او تعصیب

د صفن اروا: صفن د لاندي شریانو پواسطه اروا کیږي.

1- Superficial external pudendal artery
2- Deep external pudendal artery
3- Scrotal branch of internal pudendal artery
4- Cremastric branch of inf epigastric artery

د صفن تعصیب: د صفن د 1/3 قدامي برخي تعصیب د Ilioinguinal او Genital branch of genitofemoral nerve پواسطه چه د Spinal cord د L1 Segment **څخه** او د 1/3 **خلفي برخي تعصیب ئي د** Post scrotal nerve او Perineal branch of post cutanous nerve of thigh پواسطه چه د Spinal cord د S3 سگمنت نه منشاء اخلي صورت نیسي.

www.ketabton.com

خصي (Tistis)

موقعيت، شکل، جسم او وزن : خصي په Scrotum کي موقعيت لري. چپه خصيه د ښي په نسبت يو سانتي متر ښکته ده. خصي بيضوي شکل لري چه 4-5 سانتي متره طول 2.5 سانتي متره عرض او 3 سانتي متره قدامي خلفي قطر لري وزن يې 10.5 گرامه پوري دي.

د خصيو خارجي شکل: هره خصيه دوه نهايته (علوي او سفلي)، دوه کنارونه (قدامي او خلفي) او دوه سطحي (انسي او وحشي) لري. د خصيو پورتني او ښکتني نهايت محدب دي چه پورتني نهايت ئي د Spermatic cord سره تماس لري.

قدامي کنار ئي محدب دي چه کاملاً د Tunica vaginalis پواسطه پوښل شوي دي. خلفي کنار ئي همواره دي او قسماً د Tunica vaginalis پواسطه پوښ شوي دي. د خلفي کنار په وحشي قسمت کي ئي Epididymis موقعيت لري.

Appendix of testis : وړوکي بيضوي مانند بيدون د ساقي ساختمان دي چه د خصيو په پورتني نهايت کي د Epididymis تر سر لاندي موقعيت لري.

د خصيي پوښونه : خصيه له بيرون نه داخل خواته دري پوښه لري چه عبارت دي له:

1- Tunica vaginalis 2- Tunica albogenea 3- Tunica vasculosa

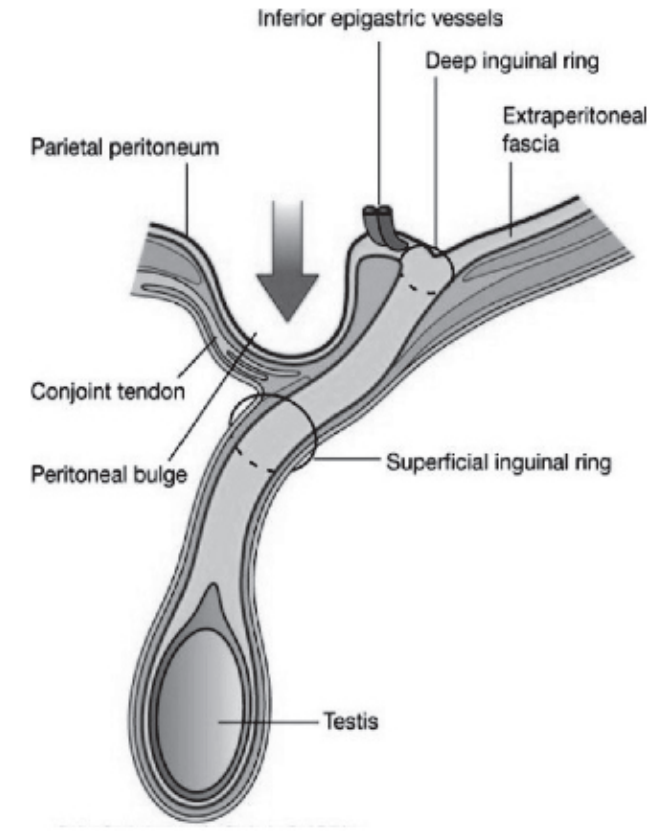

۲۲- شکل

www.ketabton.com

1- Tunica vaginalis: غیر له خلفي کنار نه نوره ټوله خصیه پوښوي.

2- Tunica albogenea: ټوله خصیه پوښوي د Tunica albuginea خلفي سرحد چه یوه اندازه ضخیم شوي یو عمودي نامکمله Septum یا حجاب د Mediastinum testis په نوم جوړوي کوم چه په علوي کي نظر سفلي ته سورور دي. یوه اندازه زیات حجابونه له همدي ساختمان نه د Tunica albuginea داخلي سطحي خواته تللي دغه حجابونه د Septula په نوم یادیږي چه نوموړي حجابونه هره خصیه په 200-300 لوبیولو تقسیموي نوموړي لوبیولونه په سایز کي سره فرق لري او عموماً هغه لوبیولونه چه د خصي په مرکزي برخه کي واقع دي غټ دي نوموړي Lobules یو له بل څخه د Septula testis پواسطه جدا شوي دي او هر یو Lobule لرونکي د لاندي برخو دي.

1- Seminiferous tubules

2- Interstetial cells

Seminiferous tubules دوه نوعه حجرات لري چه دغه حجرات په 4-8 قطارو ترتیب شوي او عبارت دي له:

Spermatogenic cells او Supporting cells څخه. Supporting cells د Spermatogenicحجراتو په Nutrition کي رول لري. Spermatogenic cells سپرمونه تولیدوي. د Supermatogenesis عملیه د Follicule stimulating Homone (FSH) پواسطه چه د نخامیه غدي د قدامي فص نه ازادیږي کنترولیږي.

Interstetial cells چه د تیوبولونو ترمنځ قرار لري دوي د Testosterone او په کمه اندازه د Oestrogen د افراز وظیفه په غاړه لري دغه حجرات د Follicule stimulating Homone (FSH) پواسطه چه د نخامیه غدي د قدامي فص نه ازدایږي تنبه کیږي Testosterone د نارینه خواصو په پیداکیدو کي رول لري. مخکي مونږ وویل چه په خصیه کي هر Lobule د Seminiferous tubules او Inerstitial calls څخه جوړ شوي. په هر لوبیول کي د Seminiferous tubules تعداد 2-3 عدده پوري دي دغه تیوبولونه حلقوي شکل لري دوي د لوبیولونو په زروه کي سره یوځاي کیږي او له یوځاي کیدو څخه ئي Stright tubule مینځ ته راځي چه مجموعاً ئي تعداد په خصیه کي

www.ketabton.com

20-30 عدده پوري رسيږي. بالاخره دا اخري تيوبولونه د خصيي په Mediastine کي سره تفمم کوي او يوه شبکه جوړوي چه د Rete testis په نوم يادېږي او د Rete testis نه 12-20 پوري نور تيوبولونه چه د Efferent ductules په نوم يادېږي نشئت کوي.
Efferent ductules د Epididymis د سر لوبونه جوړوي. په دي ځاي کي هر يو د Ductules نه د Epididym په Common duct کي خلاصيږي کوم چه بالاخره د Vas deferense په شکل ادامه پيدا کوي.

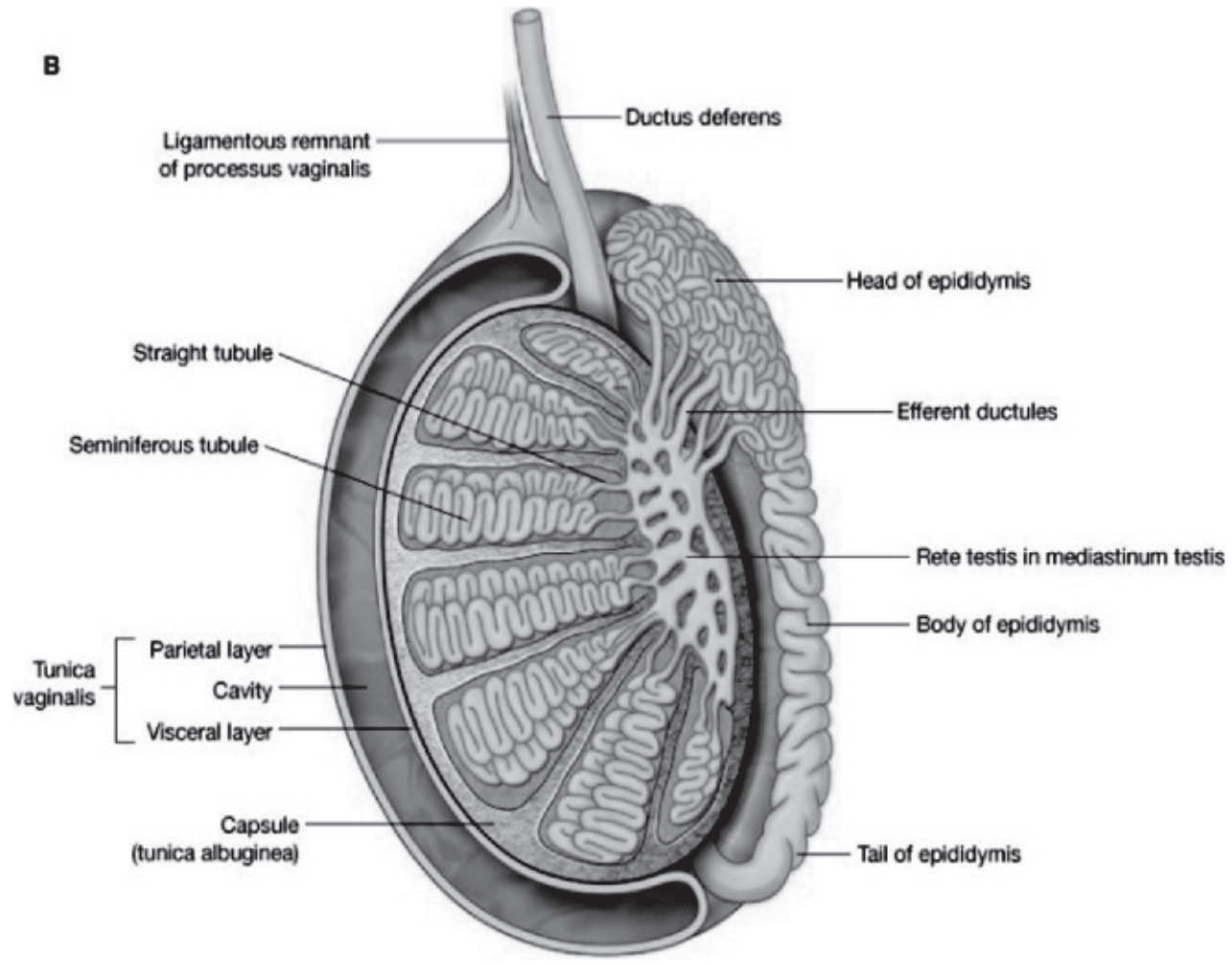

۲۳ – شکل

د خصيو اروا، تعصيب، وريدي او لمفاوي تخليه:
خصيي د Testicular artery پواسطه اروا کيږي چه دا د Abdominal aorta يوه شعبه ده.
د خصيو وريدي ضفيره د Plexus pampiniform پنوم يادېږي ددغي وريدي ضفيري څخه د Superficial inguinal ring په برخه کي څلور وريدونه او د Deep inguinal ring په برخه کي دوه وريدونه کوم چه د Testicular artery سره يوځاي سير لري منځ ته راځي. بالاخره ددي دوه وريدو څخه يو وريد جوړيږي چه د ښي خوا وريد ئي په Inferior vena cava کي او چپ خوا وريد ئي په Renal vein کي تخليه کيږي.

www.ketabton.com

د خصيو لمفاوي اوعيي په Para aortic او Preaortic لمفاوي عقداتو کي کوم چه د L2 سره سمون خوري تخليه کيږي.
خصيي د سمپاتيک اعصابو پواسطه تعصيب کيږي نوموړي عصبي ريښي د Spinal cord له 10-11 صدري سگمنتونه منشاء اخلي او د Renal plexus او Aortic pluxus له لاري خصيو ته راځي او هغه تعصيب کوي.

بربخ يا EPIDIDYMIS

نوموړي ساختمان د خصيو په خلفي وحشي برخه کي موقعيت لري Epididymis د لاندي برخو لرونکي ده.

Tail -3   Body -2   Head -1

سر ئي د خصيي د علوي نهايت سره د Efferent ductules پواسطه ارتباط لري او لکي ئي د خصي د سفلي نهايت سره د Areolar tissue او Reflected tunica پواسطه ارتباط لري.
جسم ئي د Tistis له وحشي وجهي سره نژدي تماس لري صرف خلفي قسمت ئي ازاد دي.
Tunica vaginalis testis د Epididymis د جسم او د خصي د وحشي وجهي په مابين کي ورننوزي او ددغو دواړو اعضاؤ تماسي برخي پوښوي چه ددي په نتجه کي د دواړو غړو د تماسي وجهو ترمنځ يو Sinus جوړيږي چه د Epididymal sinus په نوم يادېږي.
د Epididymis اروا ، تعصيب، وريدي او لمفاوي تخليه د خصيو په شان ده.

www.ketabton.com

شپږم فصل

د نارینه ؤ د تناسلي سیستم داخلي غړي

THE DUCTTUS DEFERENS(VAS DEFERENS)

د قنات سیر: د Epididymal tail نه شروع کیږي د خصي په خلفي کنار کي پورته سیر کوي چي سیر ئي په دي برخه کي تاوپیچ شکل لري د خصیو د علوي نهایت نه بعد نوموړي قنات د Spermatic cord په خلفي قسمت کي تر Deep inguinal ring پوري امتداد مومي وروسته له هغه Spermatic cord پریږدي او د Inf epigastric art له وحشي کنارنه تیریږي خلف او سفلي خواته د حوصیلي په وحشي جدار کي د پریتوان شاته سیر کوي او د حالب له قدام نه د Ischial spine په برخه کي تیریږي. بیا نوموړي قنات د مثاني په خلفي وجهه کي ښکته انسي خواته سیر کوي. ددي قنات اخري برخه متوسع ده چه د Ampula of vasdeferense په نوم یادیږي. د Ampula سفلي نهایت نري دي چه د Seminal vesical له قنات سره یوځاي کیږي او Ejnculatory duct جوړوي.

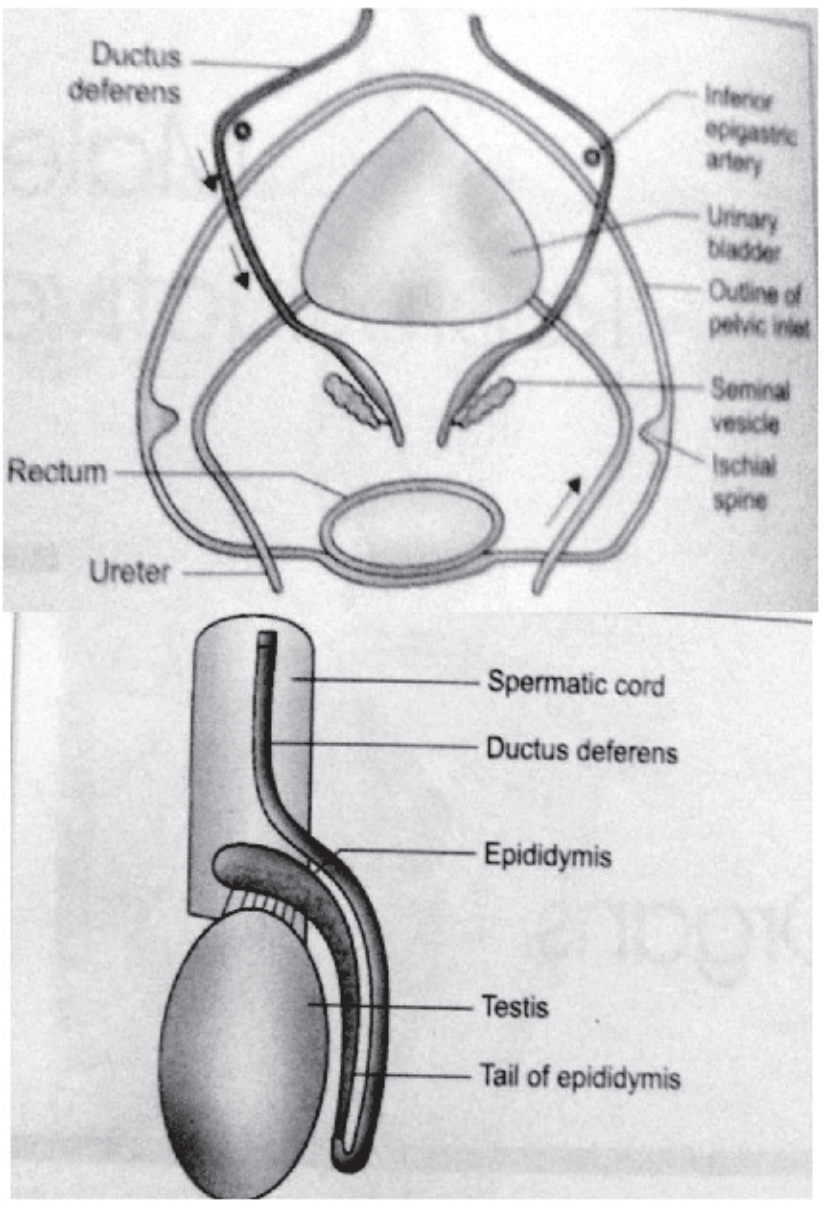

24- شکلونه

www.ketabton.com

د قنات ساختمان : نوموړي قنات د (18) انچو په اندازه اوږدوالي لري، مابين سوري ئي ډير باريکه ده او جدارونه ئي سخت دي، دغه قنات له خارج نه داخل خواته دلاندي پوښو لرونکي دي

Mucosal layer -3 Muscular layer -2 Loose connective tissue -1

د قنات اروا : د Vas deferense شريان د Sup vesical artery د اخري شعباتو له جملي نه له يوي شعبي نه منشاء اخلي او دغه شريان Vas deferense سره يوځاي د خصي په طرف ښکته کيږي او د Testis په قسمت کي د Testicular artery سره تفمم کوي کله کله دغه شريان د Inf vesical art اخري شعباتو له جملي له يوي شعبي نه منشا اخلي.

د قنات وريدي تخليه: د Vas deferense تخليوي وريد د Vesical venous plexus سره يوځاي کيږي چه بالاخره په Internal iliac vein کي تخليه کيږي.

THE SEMINAL VESICAL

دوه داني کسيه مانندہ ساختمانونه دي چه د مثاني په خلفي سطحه کي د مثاني او Rectum ترمنځ موقعيت لري هر Vesical تقريباً دوه انچه اوږدوالي لري. سفلي قسمت ئي چه د تيوب شکل لري د Vas deferense سره د يوځاي کيدو په نتيجه کي Ejaculatory duct جوړوي Seminal vesicalis په زياته اندازه Semin چه دسپرمونو دانتقال د سرعت باعث گرځي افرازوي د جماع په وخت کي چه کله هم انزال صورت ونيسي د Seminal vesicalis جدارونه تقبض کوي او ددغه کيسي د محتوي د خارجيدو سبب کيږي، دغه مايع په کمه اندازه القلي خاصيت لري، لرونکي د Fractose او يو Couagulating enzyme چه د Vesiculase په نوم ياديږي دي.

THE PROSTATE

د پروستات موقعيت : پروستات يوه Fibromusculoglandular عضوه ده چه د مثاني د غاړي لاندي د Urogenital diaphragm نه پورته د Pubic symphysis د ښکتني قسمت شاته او د Rectum د Ampulla په قدام کي موقعيت لري.

د پروستات شکل، حجم او وزن : پروستات د مخروط شکل لري 4 سانتي متره عرض، 3cm جگوالي او 2cm ضخامت لري تقريباً 8gr وزن لري.

www.ketabton.com

د پروستات خارجي منظره : پروستات د فبروز کپسول پواسطه احاطه شوي او نوموړي کپسول د يو ليفي شيټ پواسطه چه د Pelvic fascia حشوي پوښ دي احاطه شوي دي پروستات د لاندي برخو لرونکي ده.

1- د پروستات زروه چه ښکتنه موقعيت لري.

2- د پروستات قاعده.

3- ځلور وجهي لري (قدامي، خلفي، دوه سفلي وحشي).

4- پنځه فصونه لري (قدامي، خلفي، متوسط او دوه وحشي).

د پروستات ارتباطات:

1- په علوي کي: په علوي کي د پروستات قاعده د مثاني د غاړي سره ارتباط لري او په وسط د قاعده کي احليل د پروستات غدي ته داخليږي.

2- په سفلي کي: د پروستات ځوکه په سفلي کي موقعيت لري چه د Urogenital diaphragm د علوي سطحي سره ارتباط لري.

3- په قدام کي: پروستات په قدام کي د Symphysis pubis سره ارتباط لري چه له هغه نه د Extra peritoneal fat پواسطه جدا کيږي او د Prostate شيټ د Pubic هډوکي له خلفي وجهي سره د Puboprostatic lig پواسطه وصل کيږي.

4- په خلف کي: د پروستات خلفي برخه د Rectum د Ampulla د قدامي سطحي سره ارتباط لري او له دي برخي نه د Rectovesicl septum پواسطه جدا کيږي.

5- په وحشي کي: د پروستات وحشي سطحي د Levator ani عضلاتو له قدامي اليافو سره ارتباط لري.

www.ketabton.com

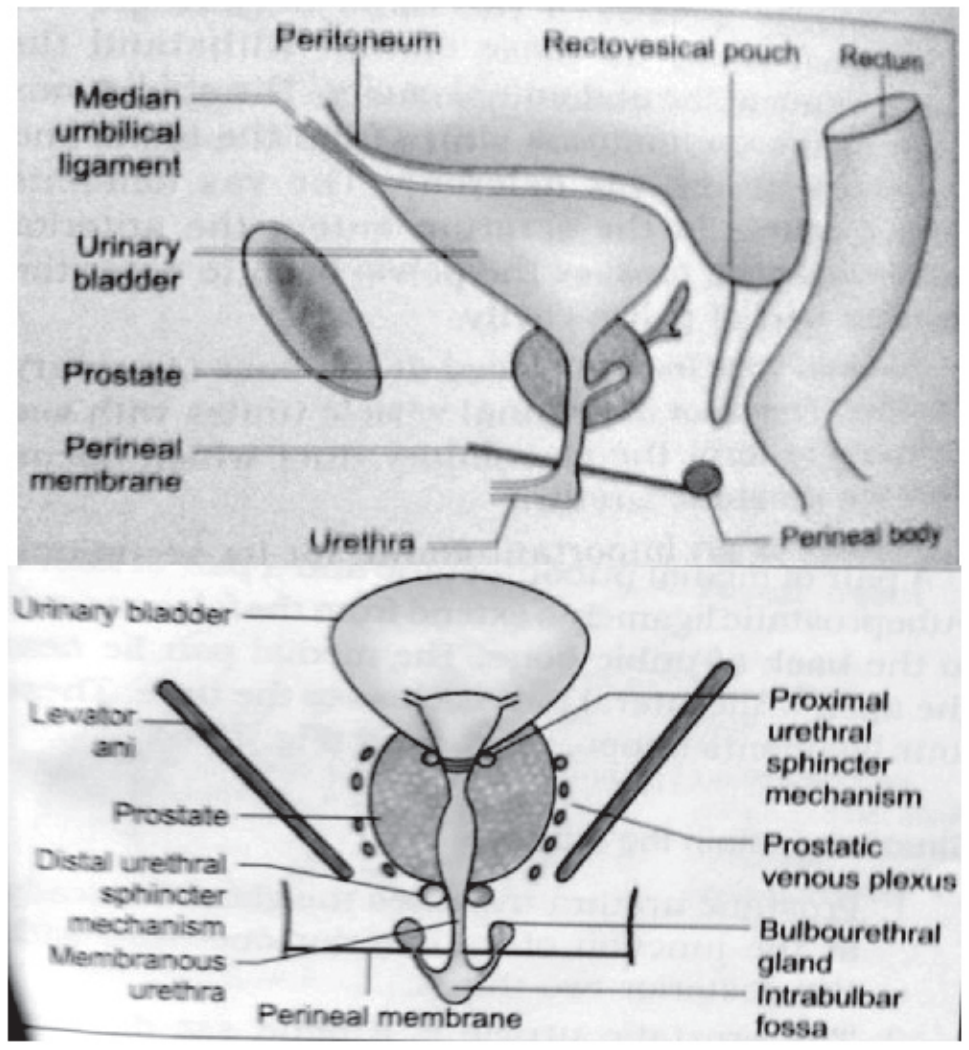

۲۵ – شکلونه

د پروستات فصونه : Ejaculatory ducts چه د Prostate د خلفي سطحي علوي قسمت کي داخل او فوهي ئي د Protatic utricle وحشي څنډو کي خلاصيږي او همدارنګه Prostatic urethra د پروستات د قاعدي په مرکزي برخه کي داخل او د پروستات له مابين څخه تيريږي او د پروستات تر څوکي پوري امتداد لري. دغه ساختمانونه پروستات په (5) فصونو باندي ويشي چه عبارت دي له قدامي، خلفي، متوسط او دوه وحشي فصونو څخه. د پروستات قدامي فص د Prostatic urethra په قدام کي، خلفي فص ئي د پروستاتيک احليل په خلف کي متوسط فص ئي د Prostatic urethra او Ejaculatory ducts په مابين کي او وحشي فصونه ئي د Prostatic urethra په دواړه خواوکي موقعيت لري، دواړه وحشي فصونه په خلفي برخه کي د يو باريکه Groove پواسطه سره جلا شوي - (26-A,B,C شکلونه)

د پروستات وظيفه: د پروستات لوبونه په زياته اندازه واړه غدوات چه يو قسم سپين رنګه مايع چه القلي خاصيت لري افرازوي. د جماع په وخت کي چه کوم وخت انزال صورت نيسي د ملساء عضلاتو د Contriction له کبله چه نومړي عضلات د پروستات په

www.ketabton.com

کپسول او Stroma کي موجود دي د پروستات غدوات زيبنل کيږي او د هغوي محتوي په Prostatic احليل کي تخليه کيږي.

د پروستات اروا، تعصيب، وريدي او لمفاوي تخليه: پروستات د هغه شريانو پواسطه اروا کيږي چه له Inferior vesical artery او Middle rectal artery نه منشاء اخلي. د پروستات وريدونه د پروستات د قاعدي او څنګو په شاوخوا کي Prostatic venous plexus جوړوي چه دغه وريدي ضفيره د Vesical plexus او Internal pudendal vein سره ارتباط لري او په Vesical او Internal iliac وريدوکي تخليه کيږي. له بلي خوا د پروستات وريدي ضفيره د Vertebral venous plexus سره ارتباط لري چه له همدي کبله د پروستات Carcinoma په اساني سره ستون فقرات ته انتشار کولاي شي. د پروستات لمفاوي اوعيي په Internal iliac nodes کي تخليه کيږي د پروستات تعصيب د Inferior hypogastric plexus پواسطه صورت نيسي.

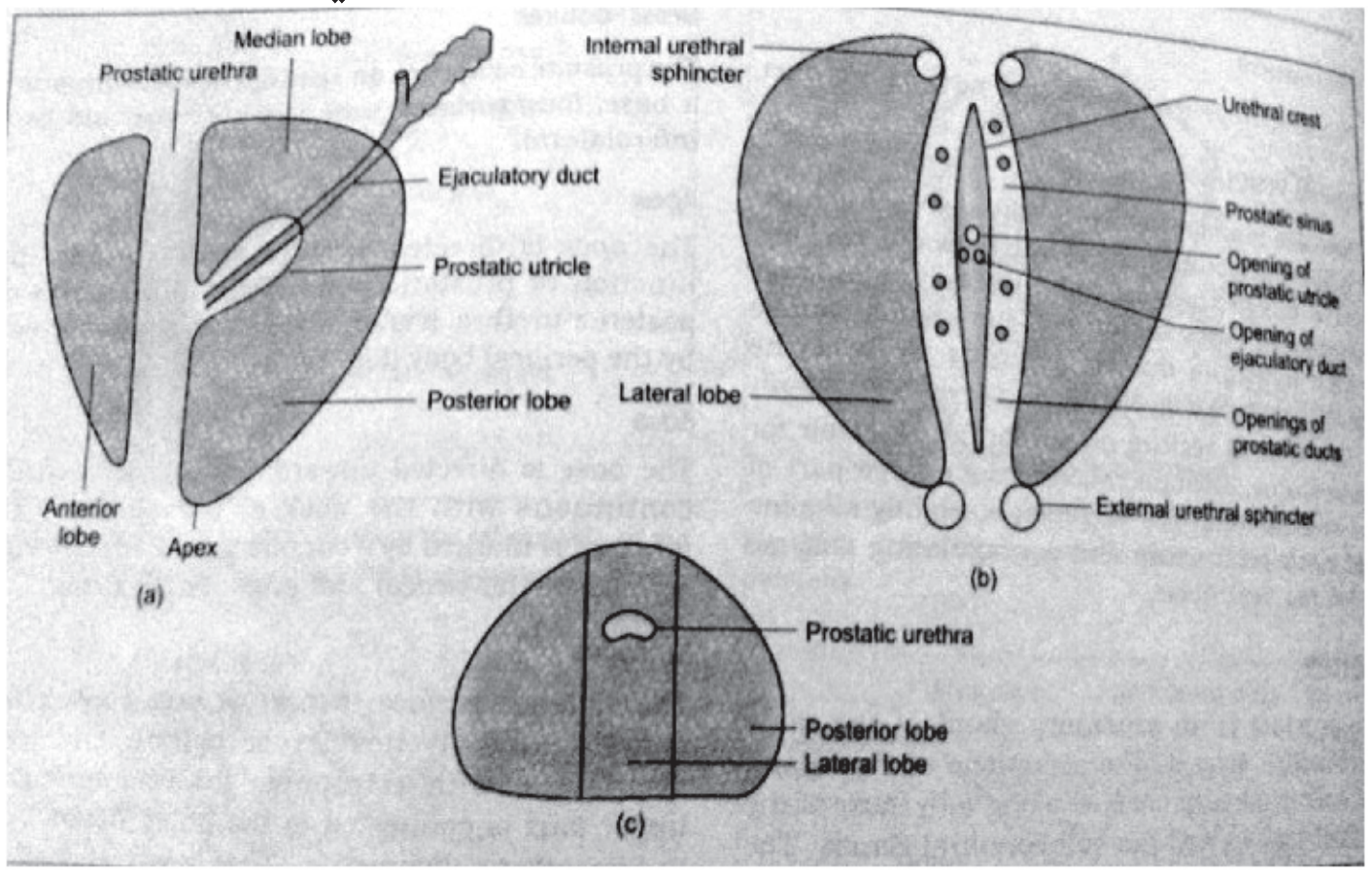

۲٦ – شکلونه

www.ketabton.com

اووم فصل

د ښځو د تناسلي سیستم خارجي غړي

THE MONS PUBIS

د Symphysis pubis په قدام کي یوه ګرده برامدګي ده چه د Subcutaneous نسج پواسطه جوړ شوي او د ویښتانو لرونکي ده چه د ویښتانو پورتني سرحد ئي افقي شکل لري.

THE LABIUM MAJOR

داد پوستکي دوه ضخیمي التواءګاني دي چه د Pudendal clift وحشي سرحد جوړوي ددوي خارجي سطحه د ویښتانو پواسطه پوښل شوي او داخلي سطحه ئي د یو تعداد زیاتو Sebaceous غدواتو لرونکي ده قدامي نهایتونه ئي د Mons pubis په سفلي قسمت کي سره وصلیږي چه په نتیجه کي Ant commissure جوړوي د خلفي نهایتو له یوځاي کیدو نه ئي Post commissure منځ ته راځي. د Post commissure او Anus تر منځ ناحیه چه تقریباً د یو انچ په اندازه ده د Gynocological perineum په نوم یادیږي.

THE LABIUM MINOR

دا دوه وړي باریکه د پوستکي التواء ګاني دي چه د Pudendal cleft په مابین کي واقع دي. په قدام کي هر یو د Labium minor په خپل منځ کي په دوه پوښو ویشل کیږي پورتني پرده د بل طرف عین پردي سره Prepuce of the clitoris جوړوي او په همدي شکل لاندیني پردي ئي سره یوځاي کیږي او Frenulum of clitoris جوړوي. په خلف کي دواړه Labia minor سره یوځاي کیږي او Minor labial frenulum جوړوي ددغه Labia داخلي سطحه لرونکي د زیاتو Sebaceous غدواتو ده.

THE CLITORIS

په ښځو کي Clitoris د نارینه ؤ د قضیب سره شباهت لري لکه چه په نارینه ؤ کي قضیب یوه انتعاظي عضوه ده نو په ښځو کي د قضیب په عوض Clitoris یوه انتعاظي عضوه ده صرف په دي تفاوت چه د Clitoris په منځ کي احلیل سیر نلري.

www.ketabton.com

Corpura د Clitoris جسم ددوه Pudendal clift په قدام کي قرار لري. د Clitoris cavernosum نه جوړ شوي چه د Fibrous sheeth پواسطه پوښ شوي دي او دواړه Corpura cavernosum د يوي نازکه غشاء پواسطه چه Pectiniform septum نوميږي سره جلا شوي دي. په دي کي Corpus spongysium نشته هر يو د Corpura cavernosum د Ischiopubic rami سره نښتي ده د Clitoris ښکتني ازاد نهايت د يو گرد توبرگل پواسطه چه Glans clitoridis نوميږي جوړشوي ده.

THE VESTIBLE OF VAGINA

د دواړو Labia minors په مابين کي چه کوم ځاي دي د Vaginal vestibule په نوم يادېږي.

د بکارت غشاء (HYMEN)

نومړي غشاء د Vaginal orfice په شاوخوا کي موقعيت لري د نومړي غشاء شکلونه په مختلفو انسانانو کي فرق کوي او ددي نارمل شکلونه په لاندي ډول دي.

1- Anular (حلقوي).

2- Semilunar (قوسي يا هلالي).

3- Cancave

4- Cribriform

کله ناکله کيداي شي په طبعي ډول دا غشاء هيڅ موجوده ونه اوسي او هم کيداي شي چه کله نا کله په مکمل ډول د مهبل خوله ددي غشاء پواسطه بنده وه اوسي. کوم وخت چه دا غشاءڅيري شي يوه وړه گرده بقايا ددي پاته کيږي چه Caruncular hymenale ورته وائي.

THE BULBS OF VESTIBUEE

دا دوه بيضوي شکله ساختمانونه دي چه د Vaginal orifice او Urethral orifice په دواړه خواوکي موقعيت لري نومړي اعضاء چه د نارينه د قضيب د Bulb له نيمائي سره شباهت لري د ښځو د انتعاظي اعضاؤ له جملي څخه حسابيږي ددي ساختمانو قدامي نهايتونه د Urethral orifice په قدام کي د وريدي ضفيري پواسطه چه Bulbar commissure نوميږي سره يوځاي شوي دي. او خلفي نهايتونه ئي چه يوه اندازه متوسع دي قسماً په Greater vestibular glands باندي وراوښتي دي.

www.ketabton.com

THE GREATER VESTIBULAR GLANDS

دا د نارينه ؤ له Bulbourethral gland سره شباهت لري او په Superficial perineal space كي د Vaginal orifice په دواړه خواوكي موقعيت لري. هر يو ددي غدواتو د 2cm په اوږدوالي يو قنات لري چه د Hymen او Labia minor ترمنځ خلاصيږي.

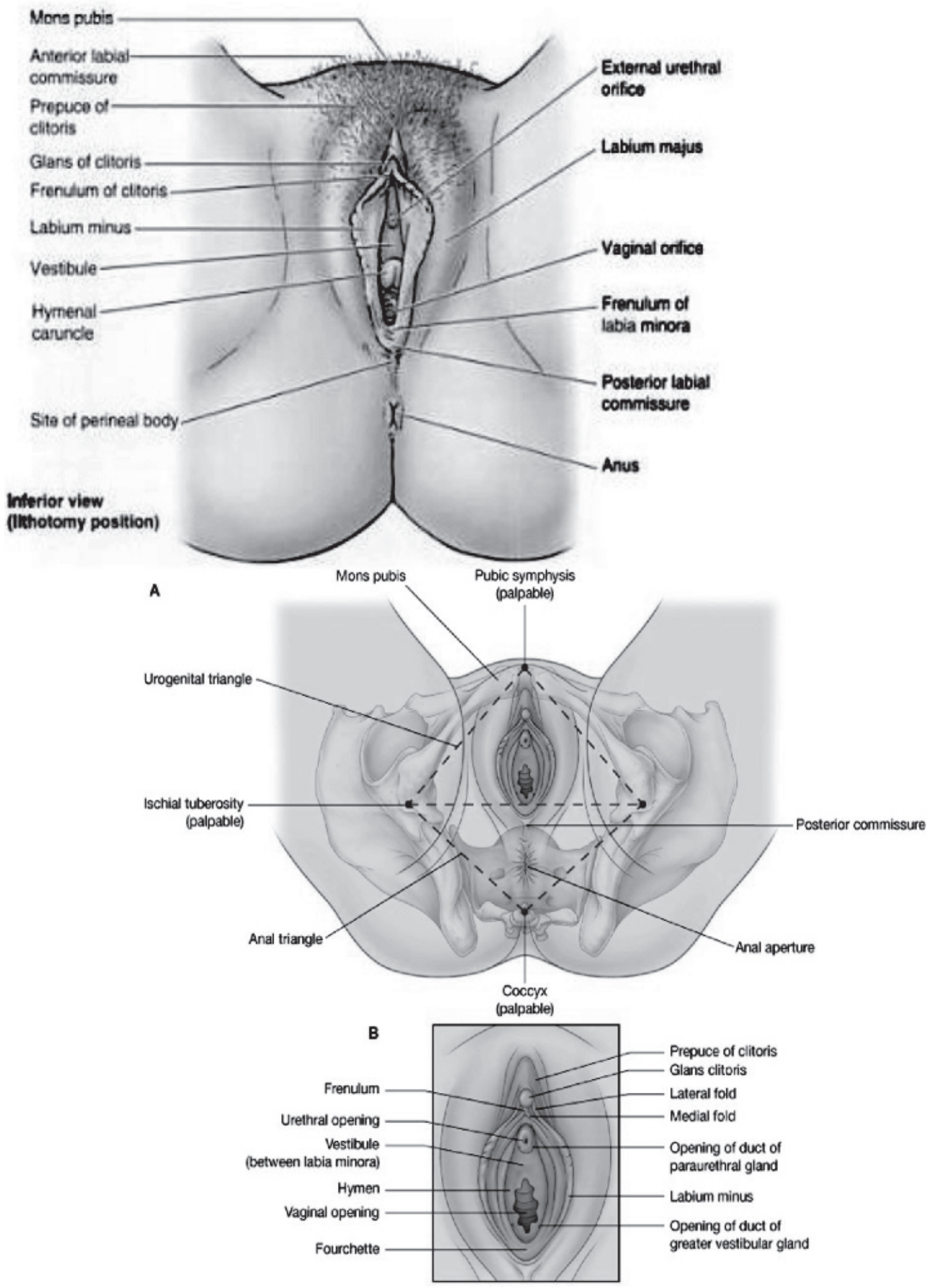

27 - شکلونه

www.ketabton.com

اتم فصل

د ښځو د تناسلي سیستم داخلي غړي

مهبل (THE VAGJNA)

د مهبل موقعیت : Vagina چه یو عضلي غشائي تیوب دي د Valva نه تر Uterus پوري امتداد لري د مثاني او احلیل شاته او د Rectum او Anal canal په قدام کي موقعیت لري. مهبل لرونکي د څلورو جدارو (قدامي خلفي او دوه جنبي) او دوه نهایتو (علوي او سفلي) دي. علوي نهایت ئي د Uterus cervix په شاوخواکي په حلقوي شکل او د سفلي نهایت د فوهي داخلي برخه ئي په باکره نجنو کي د Hymen پواسطه په نامکمل ډول بنده شوي ده. قدامي جدار ئي 8cm اوږدوالي لري او خلفي جدار ئي 10cm اوږدوالي لري چه دواړه جدارونه ئي په عادي حالاتو کي یو د بل سره تماس کي دي. د مهبل د Lumen قطر ئي په سفلي کي 2.5cm او په علوي کي 5cm ته رسیږي مهبل د ولاړي په حالت کي پورته او شاخواته امتداد لري چه د رحم سره 45 درجي زاویه جوړوي او د ملاستي په حالت کي مهبل د افقي پلان سره 75 درجي زاویه جوړوي.

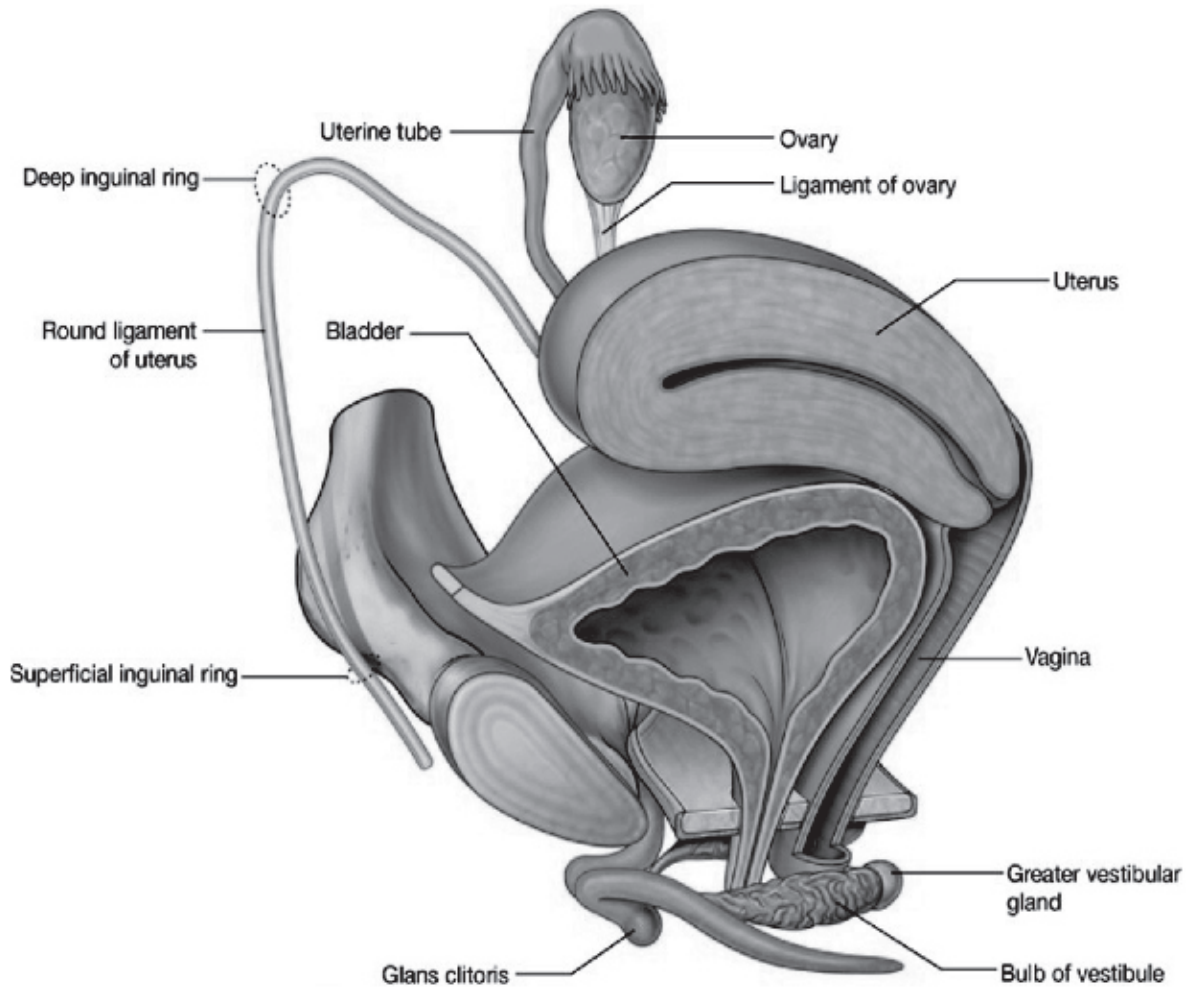

۲۸- شکل

www.ketabton.com

د مهبل ساختمان: که د مهبل څخه یوه عرضاني مقطع واخستل شي نو وبه لیدل شي چه مهبل دداخل نه خارج ته دلاندي طبقاتو لرونکي دي

Mucous membrane -1
Muscle layer -2
Loose connective tissve -3

د مهبل ارتباطات:

1- قدامي جدار: د مهبل د قدامي جدار نیمائي پورتني برخه د مثاني د قاعدي سره او نیمائي ښکتني برخه ئي د Urethra سره ارتباط لري.

2- خلفي جدار: د مهبل د خلفي جدار پورتني ثلورمه برخه د Rectouterine pouch پواسطه له Rectum نه جدا کیږي. وسطي دوهمه برخه ئي له Rectum نه د Loose connective tissue پواسطه جدا کیږي او ښکتني ثلورمه برخه ئي د Perineal body پواسطه له Anal canal نه جدا کیږي.

3- د مهبل وحشي جدارونه: د مهبل د وحشي جدارو پورتني دریمه برخه په دواړه خواوکي د Pelvic fascia سره ارتباط لري. متوسط دریمه برخه ئي د Levator ani عضلي له Pubococcygeus part سره ارتباط لري او سفلي دریمه برخه ئي Urogenital diaphragm سوري کوي د Bulb of vestibule او Greater vestibular gland سره ارتباط پیداکوي.

د مهبل اروا، تعصیب، وریدي او لمفاوي تخلیه

د مهبل اروا: مهبل اساساً د Internal iliac artery د Vaginal branch پواسطه اروا کیږي او برعلاوه له دي د مهبل پورتني برخه د Uterine artery د Cervicovaginal branch پواسطه او ښکتني برخه ئي د Middle rectal artery او Internal pudendal artery پواسطه اروا کیږي.

د مهبل وریدي تخلیه: د مهبل وریدونه دمهبل په شاوخواکي یوه وریدي ضفیره جوړوي چه بالاخره په Internal iliac vein کي تخلیه کیږي.

د مهبل لمفاوي تخلیه: د مهبل ددریمي پورتني برخي لمفاوي اوعیي په External iliac nodes کي د متوسطي دریمي برخي لمفاوي اوعییي ئي په Internal iliac nodes کي او

www.ketabton.com

ددریمي سفلي برخي لمفاوي اوعيي ئي د Superficial inguinal nodes په انسي گروپ عقداتوکي تخليه کيږي.

د مهبل تعصيب: د مهبل دريمه سفلي برخه ددرد په مقابل کي حساسه ده چه د Pudendal nerve پواسطه تعصيب کيږي د مهبل باقي دوهمه علوي برخه ددرد په مقابل کي غير حساسه او د سمپاتيک او پاراسمپاتيک اعصابو پواسطه چه له Inferior hypogastric plexus او Uterovaginal plexus نه منشاء اخلي تعصيب کيږي.

رحم (THE UTERUS)

د رحم موقعيت : رحم د مثاني او Rectum په منځ کي موقعيت لري. د ناک په شان شکل لري په هغو ښځو کي چه کاهلي او ماشوم ئي نه وي راوړي تقريباً 8cm په اندازه اوږدوالي د 5cm په اندازه عرض او د 2.5cm په اندازه ضخامت لري، رحم دري عمده برخي لري چه عبارت دي له:

1- Fundus 2- Body 3- Cervix

Fundus د رحم هغه برخه ده چه د رحم جوف ته د Uterine tubes د دخول له محل نه پورته موقعيت لري دغه برخه د رحم محدب شکل لري او د پريتوان پواسطه پوښل شوي ده او Body د رحم هغه برخه ده په کوم ځاي کي چه Uterine tube رحم ته داخليږي له هغه نه ښکته موقعيت لري د رحم جسم دوه سطحي (قدامي يا Vesical او خلفي يا Intestinal) او دوه وحشي کنارونه لري، د رحم عرض په تدريجي ډول له پورته نه ښکته خواته کميږي. د رحم اخري برخه د Cervix په نوم ياديږي چه دغه برخه د Vagina قدامي جدار سوري کوي او د Vagina له جوف سره د رحم فوهه ارتباط پيداکوي.

د رحم دغه اخري برخه په دوه برخو تقسيم شوي ده چه عبارت دي له:

الف- Supravaginal part of the cervix

ب- Vaginal part of the cervix

که د رحم Coronal مقطع واخستل شي وبه ليدل شي چه د رحم د جسم خلا د مثلث شکل لري او ښکتني برخه ئي چه عبارت د Cervix له جوف څخه دي دوک مانندہ شکل لري چه لرنکي د دوه فوهو دي چه يوه ئي داخلي فوهه او بله ئي خارجي فوهه دي د Cervix جوف دداخلي فوهي په ذريعه د رحم د جسم له جوف سره او د خارجي فوهي پواسطه د مهبل د

www.ketabton.com

جوف سره ارتباط لري. په Nallupar ښځو کي د Cervix خارجي سوري دايروي شکل لري لاکن په Parous ښځو کي دايروي نه وي بلکه لرونکي د يوي قدامي شونډي او يوي خلفي شونډي وي په نارمل حالت کي رحم په حوصله کي Anteverted حالت کي د Cervix او Vagina د طولاني محورو د تقاطع په نتيجه کي نوي درجي زاويه جوړيږي او په Anteverted anteflexed شکل کي رحم قدام خواته تمايل پيداکوي چه په دي حالت کي علاوه له Anteverted زاوي نه د رحم د جسم د طولاني محور او د رحم د Cervix د طولاني محورو ترمينځ منفرجه زاويه چه د
120-170 درجو پوري وي جوړيږي.

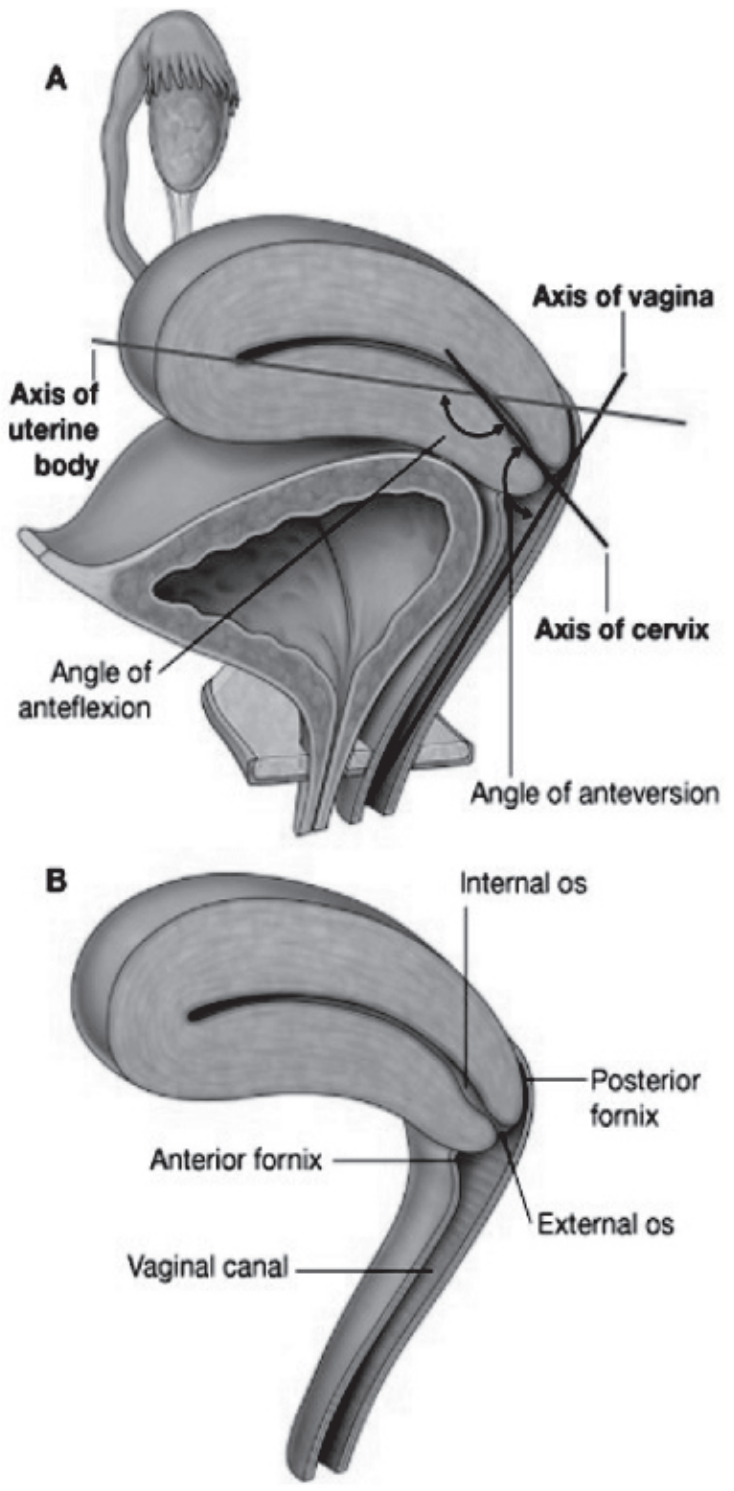

www.ketabton.com

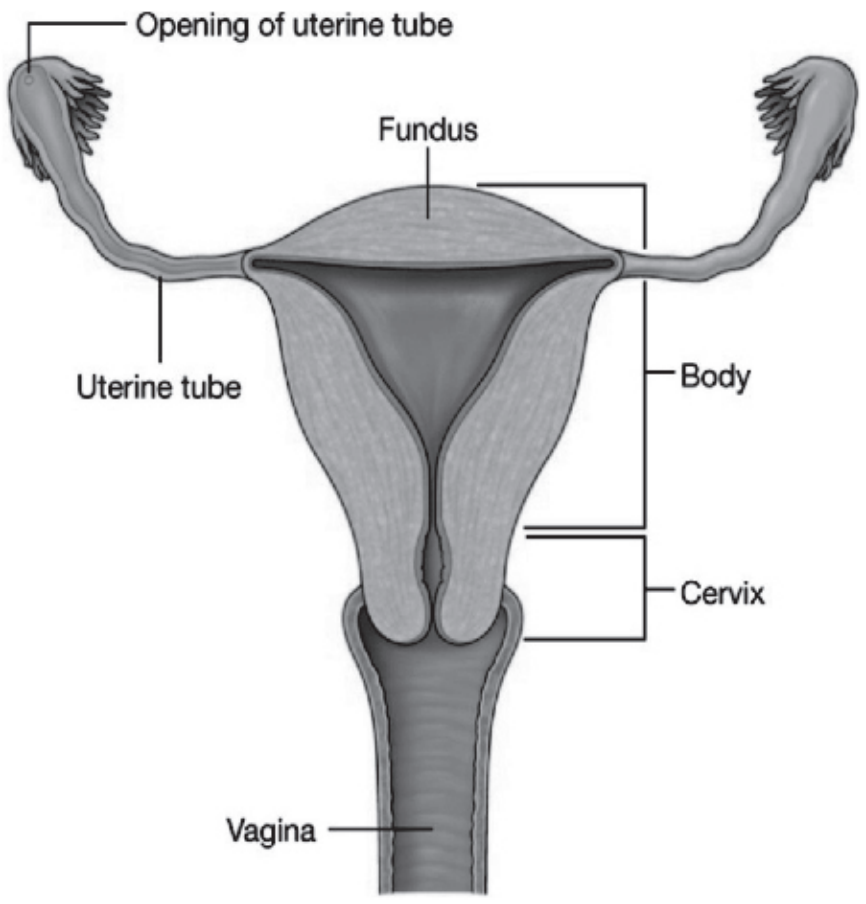

۲۹- شکلونه

د رحم ساختمان: رحم له خارج نه داخل خواته له لاندي طبقاتو نه جوړ شوي ده.

(Perimetrium) Serosal layer -1
(Myometrium) Muscular layer -2
(Endometrium) Mucosal layer -3

د رحم ارتباطات

1- په قدام کي: د رحم جسم په قدام کي له Uterovesical pouch او د مثاني له علوي سطحي سره ارتباط لري.

Supravaginal cervix د مثاني د علوي سطحي سره ارتباط لري. او Vaginal cervix د مهبل د Ant fornix سره ارتباط لري.

2- په خلف کي: رحم په خلف کي د Rectouterine pouch (Douglas pouch) سره چه په هغه کي د Ileum یا Sigmoid colon عروي قرار لري ارتباط لري.

3- په وحشي کي: د رحم جسم په وحشي کي په دواړه خواوکي د Uterine artery، Broad ligament او Uterine vein سره ارتباط لري.

Supravaginal cervix له Ureter او Vaginal cervix د مهبل له Lateral fornix سره ارتباط لري.

www.ketabton.com

د رحم اروا، تعصیب، وریدي او لمفاوي تخلیه

د رحم اروا: د رحم زیاتره د Uterine arteries پواسطه چه د Internal iliac arteries څخه منشاء اخلي اروا کیږي او قسماً د Ovarian artery پواسطه چه له Abdominal aorta نه منشاء اخلي اروا کیږي.

د رحم وریدي تخلیه: د رحم وریدونه د رحم په وحشي کنارو کي وریدي ضفیري جوړوي دغه وریدي ضفیري د Uterine، Ovarian, vaginal وریدو پواسطه په Internal iliac veins کي تخلیه کیږي.

لمفاوي تخلیه: د Fundus لمفاوي اوعیي ئي په Paraaortic nodes کي تخلیه کیږي د رحم د جسم او Cervix لمفاوي اوعیي په Internal iliac nodes او External iliac nodes کي تخلیه کیږي.

د رحم تعصیب: رحم د Inferior hypogastric plexus او Ovarian plexux عصبي ضفیرو پواسطه تعصیب کیږي نوموړي ضفیري سمپاتیک او پاراسمپاتیک منشاء لري.

www.ketabton.com

د رحم تقویه کیدل

Classification
Primary support -I
Muscular -A
Pelvic diaphragm -1
Perineal body -2
Urogenital diaphragm -3
Fibromuscular-B
Uterine axis -1
Pubocervical ligament -2
Transvers cervical ligament -3
Uterosacral ligament -4
Round ligament -5
Secondary supports –II
Broad ligament -1
Uterovesical fold of peritoneum -2
Rectovaginal fold of peritoneum -3

THE UTERINE TUBES

Uterine tubes دوه کاږه قناتونه دي چه د Broad lig په علوي سرحد کي د رحم دواړه خواو ته موقعیت لري دغه قناتونه د بیضي په انتقال کي له تخمدانو نه رحم ته رول لري. ددي قناتونو طول 10 ساتني متره او قطر ئي د وحشي فوهي په قسمت کي 3mm او د قناتونو د Ampulla په برخه کي 4mm د Isthmues په برخه کي 2mm او ددي قناتونو قطر د انسي فوهي په قسمت کي 1mm دي.

دغه قناتونه څلور برخي لري چه په لاندي ډول سره دي.

1- Infundibulum: دا د تیوب وحشي نهایت دي او دا قسمت په خپل اخري قسمت کي گوته مانند ساختمانونه چه د Fimbria په نوم یادیږي لري ددي Fimbrias له جملي نه یو ئي یوه اندازه اوږد دي او د تخمدان سره ارتباط لري چه د Ovarian fimbria په نوم یادیږي. نوموړي Fimbias له بیرون څخه د پریتوان پواسطه پوښل شوي او داخلي سطحه ئي د Columnar ciliated epithetlium پواسطه پوښل شوي ده.

2- Ampulla دا برخه د Infundibulum د Ovarian tube په انسي کي موقعیت لري او تقریباً د تیوب د وحشي قسمت 2/3 وحشي برخه تشکیلوي.

www.ketabton.com

3- Isthmus دا د تيوب تنگه برخه ده چه 1/3 انسي برخه د تيوب تشكيلوي.

4- Intramural يا Interstitial قسمت: د تيوب دغه برخه د 1cm په اندازه د رحم په جدار كي دننه ځي او بالاخره د رحم د علوي زاوي په قسمت كي د رحم جوف ته خلاصيږي.

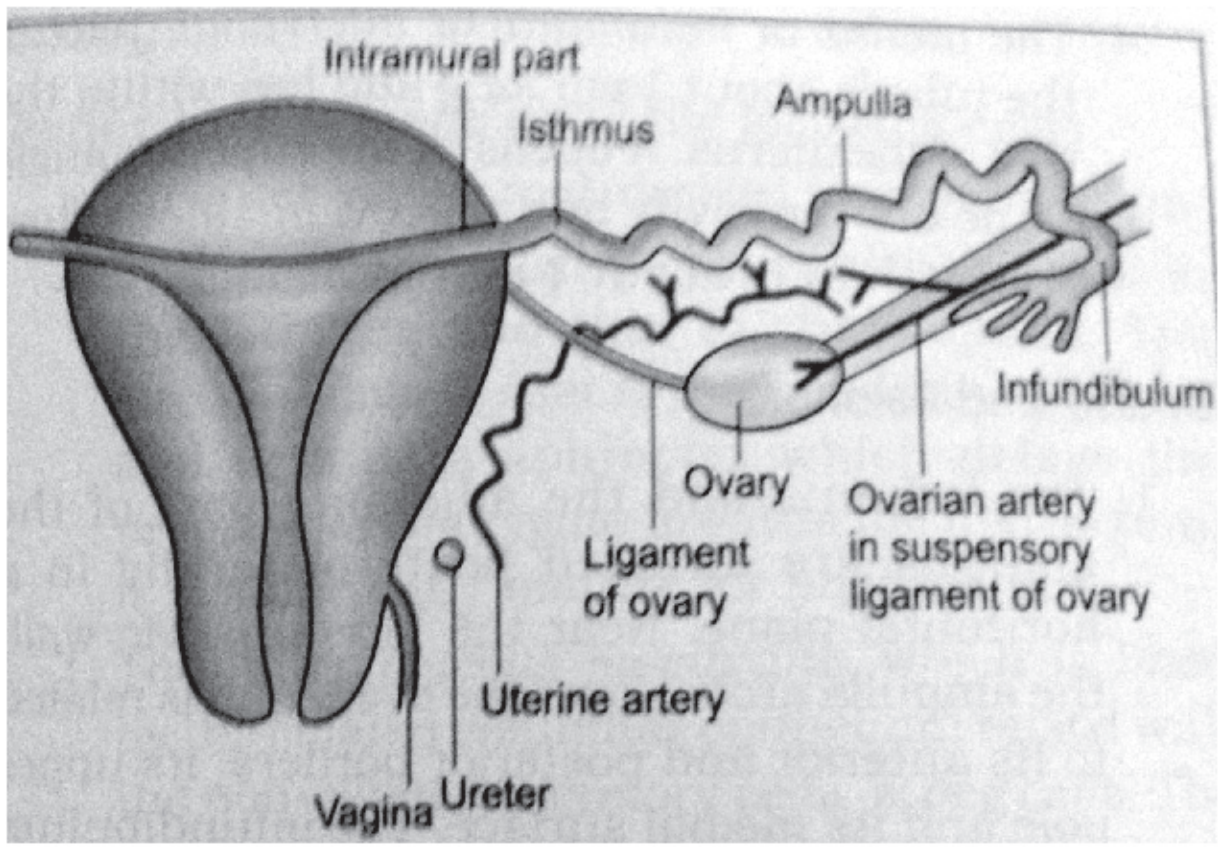

۳۰- شکل

د Uterine tubes **ساختمان** : نوموړي قناتونه له خارج نه داخل ته د لاندي پوښو لرونكي دي.

1- Serosal layer
2- Muscular layer
3- Mucouse membrane

د Uterine tube اروا ، تعصيب، وريدي او لمفاوي تخليه

د Uterine tubes اروا : 2/3 انسي برخه ئي د Uterine artery او 1/3 وحشي برخه ئي د Ovarian artery پواسطه اروا كيږي.

د Uterine tubes وريدي تخليه : وريدونه ئي د شريانو سره موازي سير لري او د تخمدانو په Pampiniform plexus او Uterine veins كي تخليه كيږي.

د Uterine tubes لمفاوي تخليه : لمفاوي اوعيي ئي په Internal iliac nodes او Para aortic nodes كي تخليه كيږي.

www.ketabton.com

د Uterine tubes تعصیب : د سیمپاتیک او پاراسیمپاتیک اعصابو پواسطه تعصیب کیږي. سیمپاتیک اعصاب ئي د Inf hypogastric plexus نه او پاراسیمپاتیک اعصاب ئي د Vagus عصب (د تیوب د نیمائي وحشي قسمت دپاره) او د Flevic splanchnic nerve (د نیمائي انسي قسمت دپاره) څخه منشاء اخلي.

تخمدانونه

د ښځو د تناسلي سیستم نوموړي اعضاء چه د نارینه ؤ د خصیو سره مشابهت لري په Ovarian fossa کي چه د حوصلي په وحشي جدار کي قرار لري موقعیت لري. Ovarian fossa په قدام کي د Obliterated umbilical artery او په خلف کي د Ureter او Internal iliac artery پواسطه احاطه کیږي.

د تخمدانو خارجي منظره: تخمدانونه تقریباً د بادام شکل لري دوه نهایته لري (علوي او سفلي)، دوه کناره لري (قدامي او خلفي) او دوه وجهي لري (وحشي او انسي).

تخمدانو ارتباطات

1- پریتواني ارتباطات

2- حشوي ارتباطات

1- پریتواني ارتباطات : تخمدانه کاملاً د پریتوان پواسطه پوښل شوي دي په استثني د Mesovarian (Mesovarian د پریتوان یوه التواء ده چه تخمدانونه د همدي التواء پواسطه د Broad lig په خلفي پوښ پوري نښتي دي).

2- حشوي ارتباطات :

a- د پورتني نهایت یا Tubal pole ارتباطات: دغه نهایت د ښکتني نهایت په تناسب یوه اندازه پراخه دي د Uterine tube او Ext iliac vein سره ارتباط لري. په هغه صورت کي چه Appendix حوصلي موقعیت ولري نو ښي تخمدان له Appendix سره هم ارتباط لري. علاوه له پورته ساختمانو Ovarian fimbria او Suspensory lig هم د تخمدانو له علوي نهایت سره تماس لري.

b- ښکتني نهایت یا Uterine pole: دغه نهایت د علوي نهایت په مقایسه نري دي او دغه نهایت د Ovarian lig پواسطه د رحم د وحشي زاوي سره ارتباط لري.

www.ketabton.com

c- قدامي کنار يا Mesovarian border: قدامي کنار ئي له Uterin tube سره ارتباط لري دغه کنار د Broad lig د خلف سره د Mesovarian پواسطه نښتي ده.

d- خلفي کنار: دغه کنار محدب شکل لري او د Uterin tube او Ureter سره ارتباط لري.

e- وحشي وجه: دغه وجه د Ovarian fossa سره کومه چه د جداري پريتوان پواسطه پوښل شوي ارتباط لري. په دي ځاي کي همدا پريتوان تخمدان له Obturator vessels او Obturator nerve څخه جلاکوي.

f- انسي سطحه: د تخمدانو انسي سطحي دمربوطه Uterine tube سره ارتباط لري.

د تخمدانو اروا ، تعصيب، وريدي او لمفاوي تخليه

د تخمدانو اروا: د تخمدانو اروا د Ovarian artery پواسطه چه له Abdominal aorta نه منشاء اخلي صورت نيسي.

د تخمدانو تعصيب: د تخمدانو تعصيب د Ovarian plexus پواسطه چه لرونکي د سمپاتيک او پاراسمپاتيک عصبي اليافو دي تعصيب کيږي.

د تخمدانو وريدي تخليه: د تخمدانو واړه وريدونه چه د Mesovarian په برخه کي يوه وريدي ضفيره د Pampiniform plexus په نوم جوړوي چه نوموړي ضفيره د Ovarian vein له لاري په ښي خوا کي په Inf vena cava او په چپ خواکي په Left renal vein کي تخليه کيږي.

د تخمدانو ساختمان او وظيفه: د هستولوژي له نظره تخمدانونه له بيرون نه داخل خواته د لاندي برخو څخه جوړ شوي دي.

1- Germinal epithelium 2- Tunica alboginea 3- Cortex

Cortex لرونکي د Ovarian follicles دي. هر فوليکول يوه دانه Ovum لري د بلوغ نه بعد يو فوليکول په هره مياشت کي پخيږي. ازاديدل د يوي تخمي له تخمدان نه د Ovulation په نوم ياديږي او د تخمي ازاديدل له فوليکول نه د Menestrual cycle په ځلورلسمه ورځ صورت نيسي. کوم وخت چه د فوليکول نه تخمه ازاده شوه Ovarian folicleپه يو بل ساختمان تبديليږي چه د Corpus luteum په نوم ياديږي.

www.ketabton.com

د Ovarian follicle د جدار له حجراتو نه يو هورمون ازاديږي چه دغه هورمون د Oestrogen په نوم ياديږي او علاوه له دي يو بل هورمون د Progesterone په نوم هم له Corpus luteum نه ازاديږي.

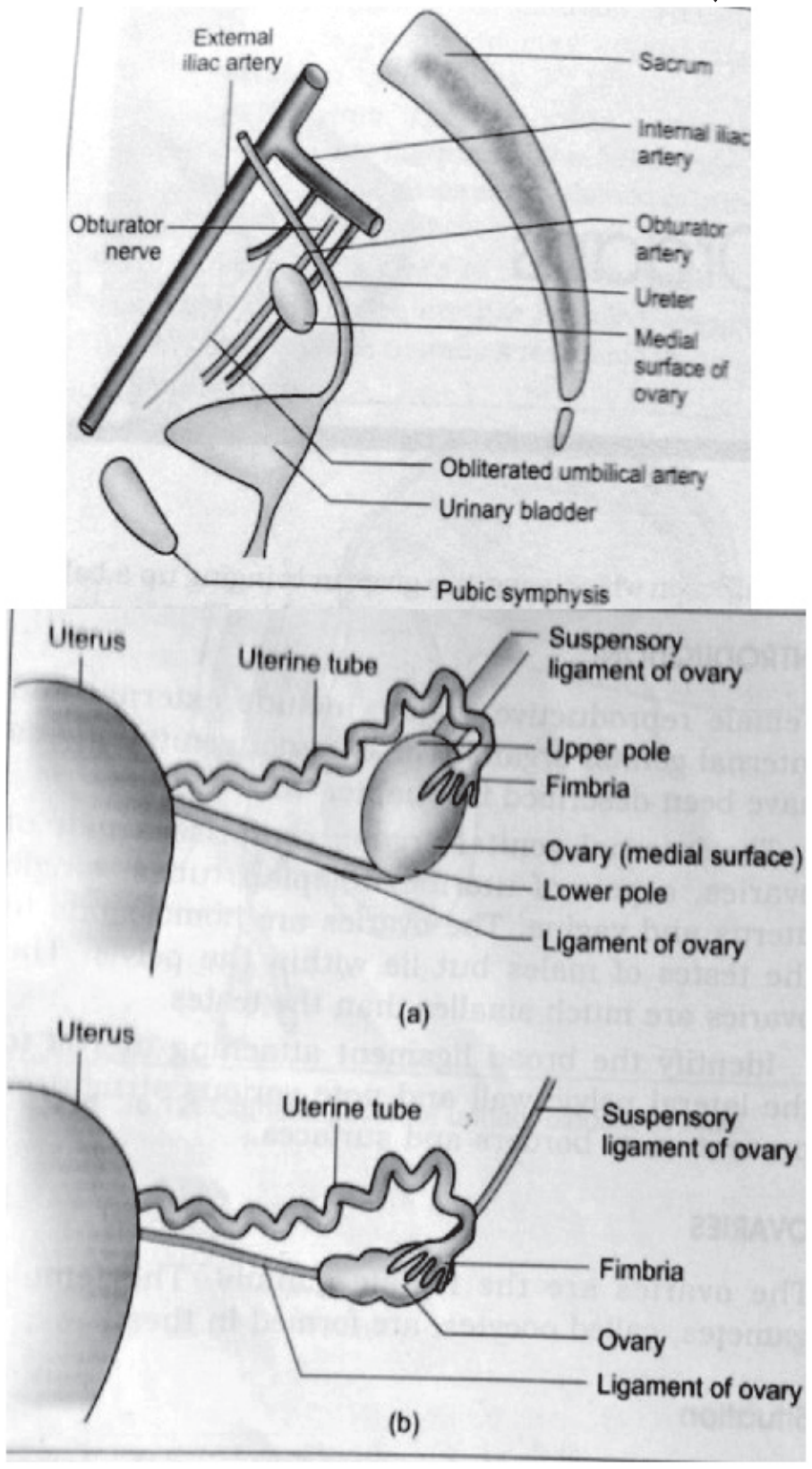

31- شکلونه

www.ketabton.com

نهم فصل

تیونه (THE MAMARY GLANDS (BREASTS)

تیونه یو له مهمو ساختمانو څخه دي چه په مربوطه Pectoral region کې موقعیت لري تیونه په نارینه ؤ او ښځو دواړو جنسو کې موجود دي لاکن په ښځو کې وروسته له بلوغ نه ښه انکشاف کوي. تیونه په حقیقت کې د عرقیه غدواتو Modified شکلونه دي چه د ښځو د تناسلي سیستم مهمي اعضاوي تشکیلوي چه د نو زادو ماشومانو لپاره وروسته له ولادت نه غذایي مواد د شیدو په شکل تهیه کوي.

د تیونو موقعیت: تیونه د دواړو طرفو په مربوطه Pectoral region کې د Pectoral fascia د پاسه موقعیت لري د تیونو یو وړوکي ساختمان چه Axillary tail ورته وایي Pectoral fascia سوري کوي او په Axilla کې موقعیت نیسي تیونه د عمودي محور په استقامت له دوهمي نه تر شپږمي پښتي پوري او په افقي استقامت د Sternum له وحشي کنار نه تر Mid.axillary line پوري امتداد لري.

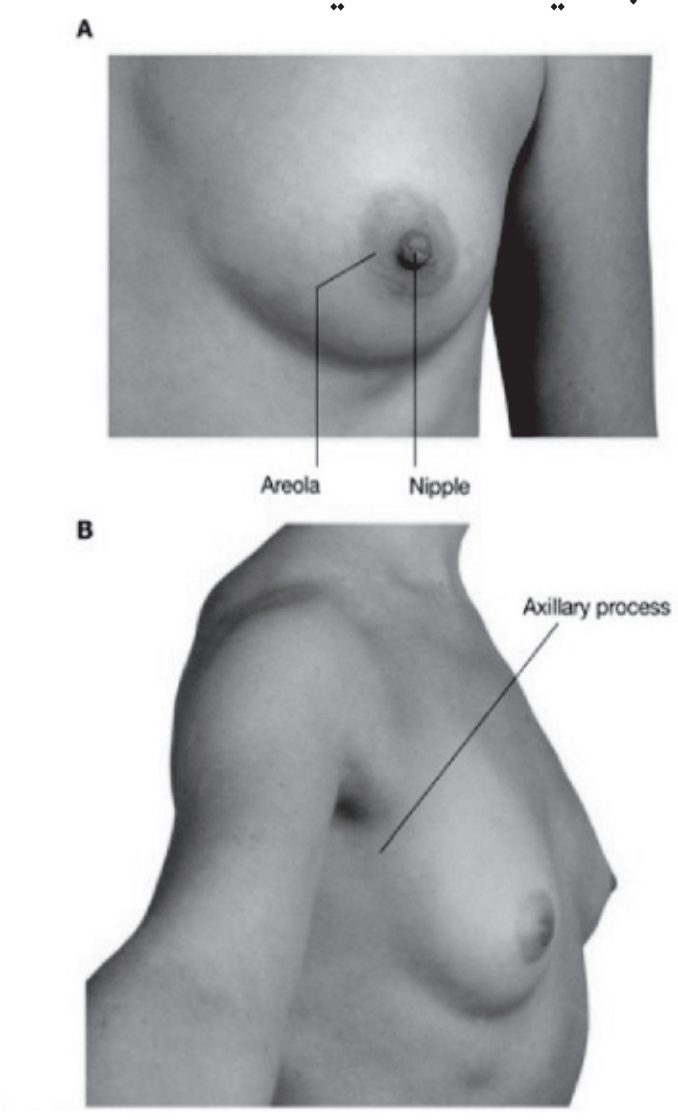

32- شکل

www.ketabton.com

د تي ساختمان : تي د اناتومي له نظره په دري برخو ویشل شوي دي.

The stroma -3   The parenchyma -2   The skin -1

:The skin -1

a- د هر تي د پوستکي په وسطي برخه کي د څلورمي بین الضلعي مسافي برابر یوه برامدګي د Nipple په نوم لیدل کیږي، د هر یو تي څوکه (Nipple) د 15-20 پوري د Lactiferous duct په واسطه سوري شوي ده. د تیانو څوکي د حلقوي او طولاني ملساء عضلي الیافو لرونکي دي چه ددي عضلاتو موجودیت ددي باعث کیږي چه د تیانو څوکي هموراوالي پیدا کړي. د تیانو څوکي لرونکي د Modified sweat and sebaceous غدواتو دي.

b- د قاعدي چارپیر ساحه د رنګینه پوستګي پواسطه چه حلقوي ناحیه ئي جوړه کړي احاطه شوي دي چه د Areola په نوم یادیږي دغه نواحي د Modified sebaceous glands لرونکي دي. نوموړي غدوات د Pregnancy او Lactation په وخت کي غټیږي دغه غدوات د تیلو په شان مواد افرازوي چه د تیانو څوکي او د Areola ناحیي ښویوي تر څو دا ناحیي د Lactation په دوره کي له چاودلو نه وساتي د تیانو د څوکو او Areola ناحیو پوستکي ویښتان نه لري.

-2 The parenchyma: د هر تي Parenchyma له غدوي نسج نه چه شدي افرازوي جوړ شوي دي هر یو تي لرونکي د 15-20 فصونو (Lobes) دي، چه هر یو Lobe ئي د Alveoli وړي لرونکي دي او د هر فص تخلیه د Lactiferous duct په واسطه صورت نیسي، د هر Duct په اخري برخه کي یوه توسع موجوده ده چه Lactiferous sinus ورته وایي.

-3 The stroma: د تیانو Stroma د تیانو لپاره یو تقویوي چوکات جوړوي چه قسماً له Fibrous نسج او قسماً له شحم نه متشکله ده Fibrous stroma ئي Septa (حجابونه) جوړوي چه د Suspensory ligaments په نوم یادیږي کوم چه د تیانو پوستکي او Mamary gland له Pectoral fascia سره محکموي.

Fatty stroma ئي د Mamary gland حجم تشکیلوي چه د تیانو په ټولو برخو کي بدون له هغه نواحیو نه چه د Areola او Nipple نه لاندي قرار لري وجود لري.

www.ketabton.com

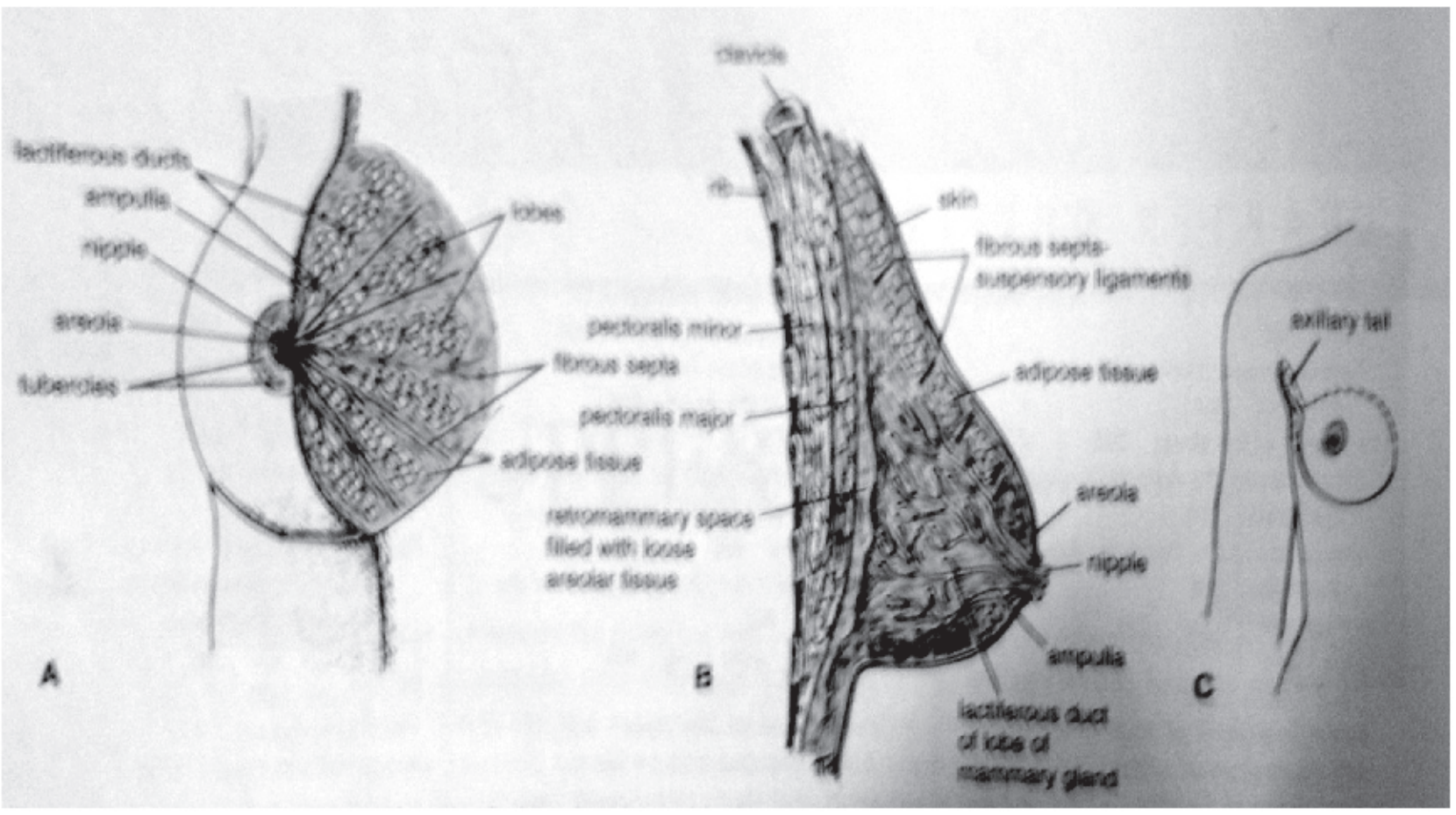

33-شکلونه

د تیانو اروا، تعصیب، وریدي او لمفاوي تخلیه:

د تیانو اروا: تیان د لاندي شریانو د شعباتو پواسطه اروا کیږي.

a- د Int thoracic art د Perforating branches پواسطه.

b- د Axillary art د Lateral thoracic ،Sup thoracic او Acromiothoracic شعباتو پواسطه.

c- د Post intercostal شریانو د جنبي شعباتو پواسطه.

د تیانو تعصیب: تیان د ځلورم نه تر شپږم بین الضلعي اعصابو د قدامي او وحشي جلدي شعباتو په واسطه تعصیب کیږي، ددغه اعصابو سره حسي الیاف د تیانو پوستکي او اوتونومیک الیاف ملساء عضلي او Blood vessels ته انتقالیږي. د عصبي سیستم پواسطه د شدو افرازات نه کنترولیږي بلکه د شدو افرازات ئي د Prolactin hormone پواسطه چه د نخامیه غدي د قدامي فص پواسطه افرازیږي کنترولیږي.

د تیانو وریدي تخلیه: د تیانو سطحي وریدونه په Internal thoracic vein او د غاړي د سفلي قسمت په سطحي وریدوکي او عمیقه وریدونه ئي په Internal thoracic، Axillary او Post intercostal وریدو کي تخلیه کیږي.

د تیانو لمفاوي تخلیه: د تیانو لمف په لاندي لمفاوي عقداتو کي تخلیه کیږي.

www.ketabton.com

1- Axillary لمفاوي عقدات: د تيانو زيادتره لمف د Axillary ناحي د لمفاوي عقداتو په قدامي گروپ کي تخليه کيږي لاکن د Axillary ناحي د لمفاوي عقداتو په خلفي، وحشي، مرکزي او Apical گروپونو کي هم د تيانو لمف تخليه کيږي.

2- په Internal mamary عقداتو کي کوم چي د Internal thoracic vessels په امتداد قرار لري.

3- د تيانو د لمف يو څه برخه په Supraclavicular عقداتو، Cephalic عقداتو، Post intercostal عقداتو او Subdiaphragmatic، Subperitoneal لمفاوي ضفيروکي تخليه کيږي.

www.ketabton.com

تنفسي سیستم

دغه سیستم د لاندي اعضاؤ څخه متشکل دي.

1- پوزه
2- حنجره
3- تراخیا
4- برانکسونه
5- سږي

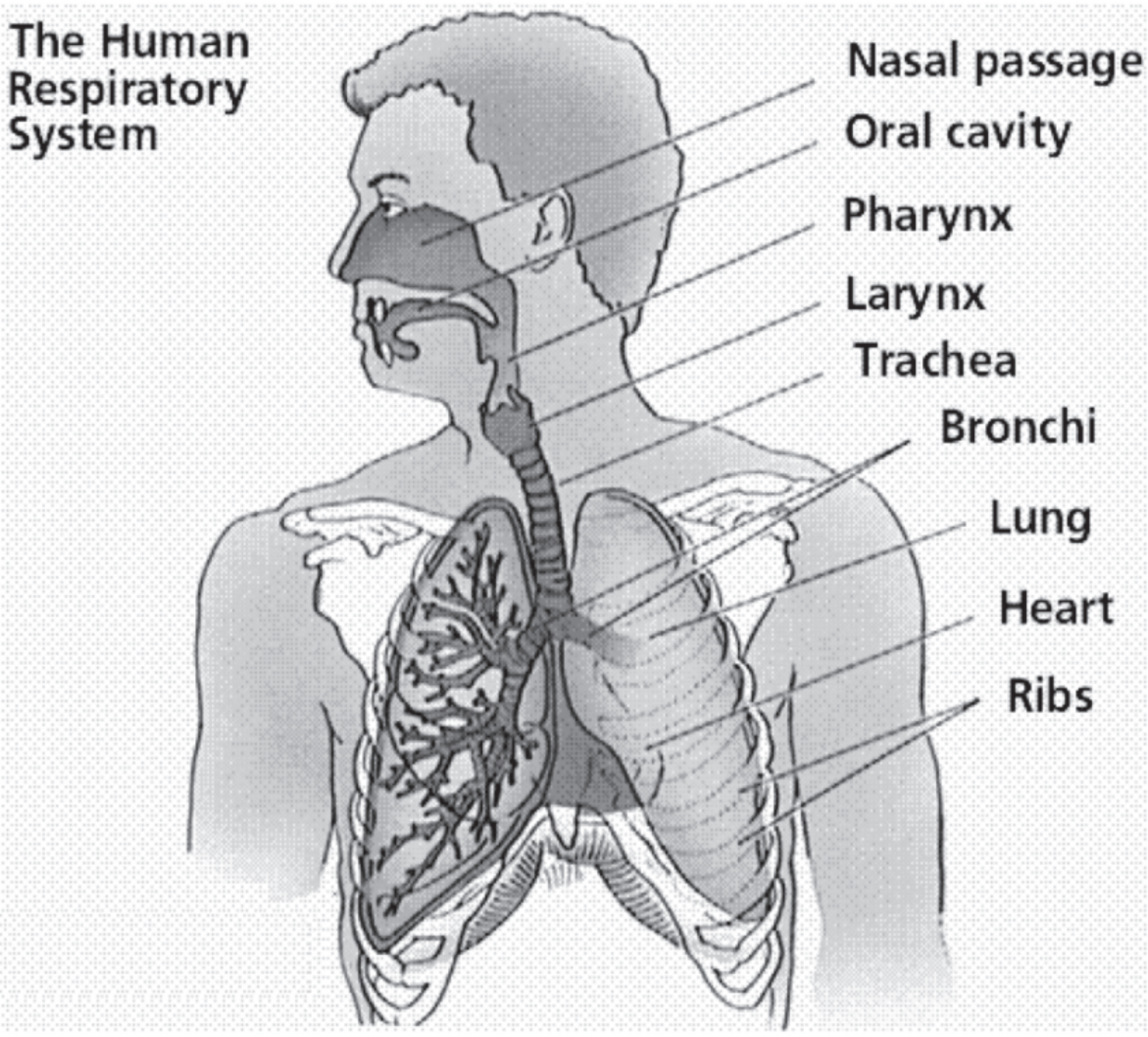

۱- شکل

www.ketabton.com

لومړي فصل

پوزه (THE NOSE)

د پوزي شکل او موقعیت : پوزه د هرم شکل لري چه د متوسط خط د پاسه د مخ په قدامي قسمت کي موقعیت لري.

د پوزي چوکات په علوي کي د Nasal bone ،Frontal process of maxilla او Nasal part of frontal bone پواسطه او په سفلي کي نوموړي چوکاټ د Nasal cartilages (علوي او سفلي) او Septal cartilage پواسطه جوړ شوي ده. نوموړي چوکات د نازک پوستکي پواسطه چه زیات شمیر Sebaceous glands لري احاطه شوي ده.

د پوزي ساختمان : پوزه اصلاً ددوه برخو څخه تشکیل شوي ده چه د خارجي برخي (Ext nose) او داخلي برخي (Nasal cavity) په نومو یادیږي.

د پوزي خارجي برخه : د پوزي خارجي برخه په علوي کي د Fore head سره ارتباط لري او په سفلي کي د پوزي خارجي برخه چه ازاده ده دوه سوري د Nostril یا Naris په نوم لري چه هر یو Nostril په وحشي کي د Ala nasi او په انسي کي د Septal nasi پواسطه احاطه شوي دي.

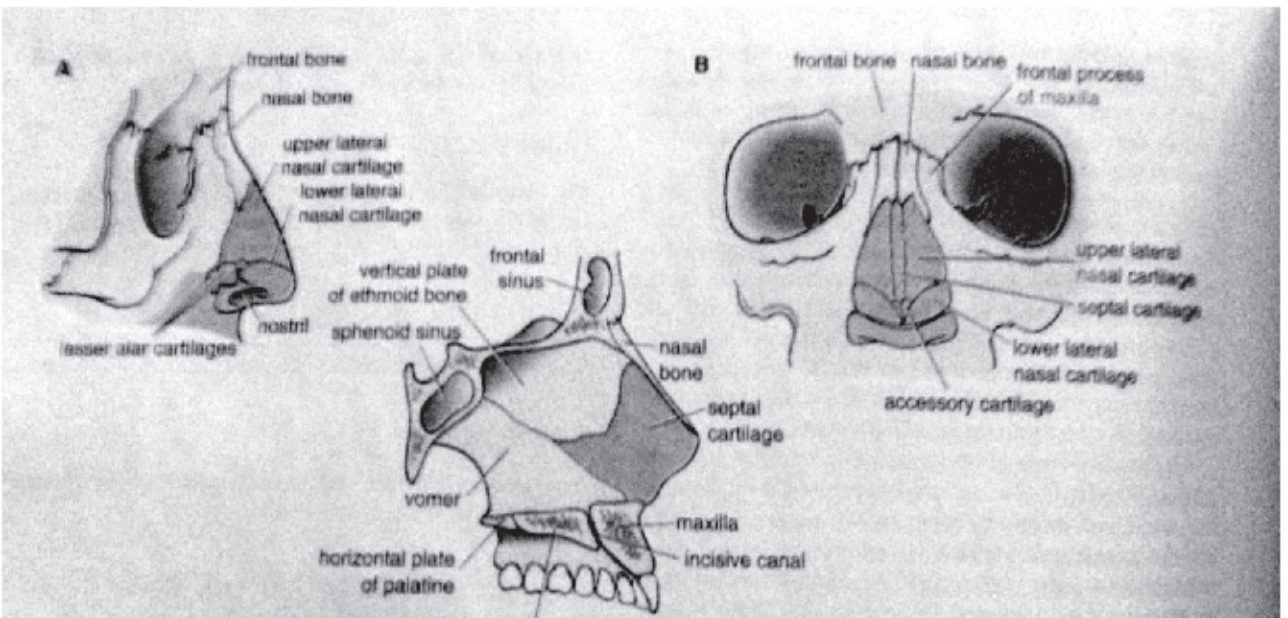

۲- شکلونه

www.ketabton.com

دپوزي داخلي برخه (Nasal cavtiy): د پوزي داخلي قسمت له قدام نه خلف ته د Nasal septum پواسطه په دوه برخو ويشل کيږي چه د ښي او چپ Nasal cavity په نومونو ياديږي. هره برخه يي د سطحي (Floor)، بام (Roof)، وحشي او انسي جدارو لرونکي ده. سطحه ئي چه تقريباً پنځه سانتي متره اوږده او دري سانتي متره عريضه ده د Maxilla هډوکي د Palatine process او د Palatine هډوکي د Horizontal plate پواسطه جوړه شوي ده.

Roof يا بام يي چه يوه اندازه باريکه ده اوه سانتي متره اوږدوالي او دوه سانتي متره عرض لري، قدامي او خلفي برخي ئي سر شيونده لاکن وسطي برخه ئي افقي شکل لري چه قدامي برخه ئي د فرنتل هډوکي د Nasal part، Nasal bone، Nasal cartlages پواسطه او خلفي برخه ئي د سغينوئيد هډوکي د جسم د سفلي وجهي پواسطه جوړشوي ده.

وحشي جدارونه : د پوزي د هر طرف د وحشي جدار علوي برخه هډوکينه، وسطي برخه ئي غضروفي او سفلي برخه ئي د رخوه انساجو څخه جوړه شوي ده، علوي برخه ئي له قدام نه خلف ته د نازل بون، اتموئيدال لابيرنت د علوي او وسطي کونکا سره، سفلي نازل کونکا ، د پلاتين هډوکي پرپنديکولر پليت، د سفينوئيد هډوکي انسي تيريګوئيد پليت پواسطه وسطي برخه ئي د علوي او سفلي نازل غضروفو او دري يا څلور عدده الار کار تليجيز پواسطه اوسفلي برخه ئي د فيبروفاتي انساجو څخه چه د پوستکي پواسطه پوښل شوي جوړشوي دي. د پوزي د جوف وحشي جدار ددري عدده برامدګي ګانو د موجوديت له کبله چه د Conchae په نوم ياديږي غيرمنظم شکل اختياروي ددي برامدګيو موجوديت ددي باعث شوي چه د پوزي د جوف سطحه د تنفسي هوا د پاکوالي، مرطوب والي او معتدل والي په خاطر زياته شي د پوزي د جوف وحشي جدار په دري برخو ويشل شوي چه قدامي برخه ئي د Vestibule

www.ketabton.com

په نوم وسطي برخه ئي د اتريوم په نوم ياديږي او خلفي برخه ئي ددري عدده كونكا (علوي، وسطي او سفلي) په نوم برامدگيو لرونكي دي. ددي برامدگيو لاندي په ترتيب سره له پورته نه لاندي دا لاندي ساختمانونه ليدل كيږي.

1- Sup nasal meatus: د Sup nasal concha په سفلي وحشي برخه كي قرار لري. په دي كي د Post ethmoidal sinuses سوري خلاصيږي.

2- Middle nasal meatus: ددي Meatus په وحشي قسمت كي يو متبارز گرد ساختمان د Bulla ethmoidalis په نوم چه شاته ئي Middle ethmoidal sinuses قرار لري ليدل كيږي او ددي Sinuses سوري د Bulla ethmoidalis په علوي سرحد كي خلاصيږي. د Bulla ethmoidalis لاندي د Hiatus semilunaris په نوم ساختمان وجود لري. ددي ساختمان قدامي نهايت د قيف په شان شكل لري اود Infundibulum په نوم ياديږي. د Maxillary sinus هياتوس سيميلونارس له لاري په Middle meatus كي خلاصيږي، Middle meatus قدام خواته د يو ژور ساختمان پواسطه چه Atrium نوميږي ادامه پيداكوي. Atrium په علوي كي د يوي برامدگي پواسطه چه Agger nasi نوميږي، ښكته او په قدامي سفلي قسمت كي د Nostrl نه پورته د Vestibule پواسطه احاطه كيږي. دا اخري قسمت (Vestibule) د خاص پوستكي پواسطه چه لرونكي د كوتاه وينښتو ددي پوښل شوي دي.

3- Inf nasal meatus : د Inf nasal concha په سفلي وحشي برخه كي قرار لري، د Nasolacrimal duct سوري په همدي Meatus كي د پوزي جوف ته خلاصيږي.

پټه دي پاتي نه وي چه د Sup nasal concha په علوي برخه كښي او د Sphinoidal هډوكي د جسم په قدام كي يوه وړه ناحيه چه د

www.ketabton.com

Sphinoethmoidal reces په نوم یادیږي لیدل کیږي او د Sphinoidal سینسونو سوري په همدي ناحیه کي د پوزي جوف ته خلاصیږي.

Nasal septum : د Nasal septum پورتني برخه هډوکینه ده چه د Vertical plate of ethmoidal bone او Vomer هډوکي پواسطه او سفلي برخه یي غضروفي ده چه د Septal cartilage پواسطه جوړه شوي ده

د پوزي د جوف داخلي برخه د یو التصاقي Mucous membrane پواسطه بیدون د Vestibule فرش شوي ده تنهاد Vestibule برخه ئي د یو قسم Modefied skin پواسطه فرش شوي ده د پوزي په جوف کي دوه قسمه Mucous membrane وجود لري چه په لاندي ډول سره دي.

1- Olfactory mucous membrane

2- Respiratory mucous membrane

1- Olfactory mucous membrane: دغه مخاطي غشاء د پوزي په جوف کي لاندي ساختمانونه فرشوي. Sup nasal concha، Sphinoethmoidal recess او د همدي ساختمانو مربوطه ساحي په Nasalseptum او د پوزي د Cavity په چت کي Olfactory mucous membrane د خاصو عصبي حجراتو لرونکي ده چه وظیفه یي د Olfactory تنبهاتو جذبول دي.

2- Respiratory mucous membrane: دغه مخاطي غشاء د پوزي د جوف ټوله برخه بیدون د Vestibule او د پوزي د جوف هغه برخه چه د Olfactory mucous membrane پواسطه فرش شوي ده فرشوي اوهغه هوا چه سږو ته د پوزي له لاري داخلیږي د هغي معتدل والي، مرطوب والي، او پاکوالي ددي غشاء وظیفه ده.

* د هوا د معتدال والي پروسه د هغه وعایي شبکو پواسطه چه په Submucosal connective tissues کي موجود دي صورت نیسي.

www.ketabton.com

* د هوا مرطوب والي: د مخاطي غشاء په دي برخه كي د غدواتو او Gablet cells په واسطه مخاط(mucous) افرازيږي او همدغه مخاط د هوا د مرطوب والي سبب كيږي.
* د هوا پاكوالي: چون ددي برخي مخاطي غشاء مرطوبه وي او سطحه يي سرينبناك خاصيت لري، نو د هوا گردواوغبار ورپوري ننبلي او اجازه نه وركوي چه د سږو داخل ته تير شي.

د پوزي د جوف اروا، تعصيب، وريدي او لمفاوي تخليه:

I- د پوزي حجاب (Nasal septum)

1- د پوزي د حجاب اروا: د پوزي د حجاب قدامي علوي قسمت د Ant ethmoidal art او Sup labial branch of facial art پواسطه او خلفي سفلي قسمت ئي د Sphinoplatin art پواسطه اروا كيږي.

د Facial art د Sup labial branch يوه شعبه چه Septal branch نوميږي د Sphinoplatin artery سره د Vestibul په قسمت كي تفمم (Anastomose) كوي چه همدا ناحيه د Epistaxis لپاره خاصه ناحيه ده او دا ناحيه د Little's area يا Kiesselbach's area په نوم يادېږي.

www.ketabton.com

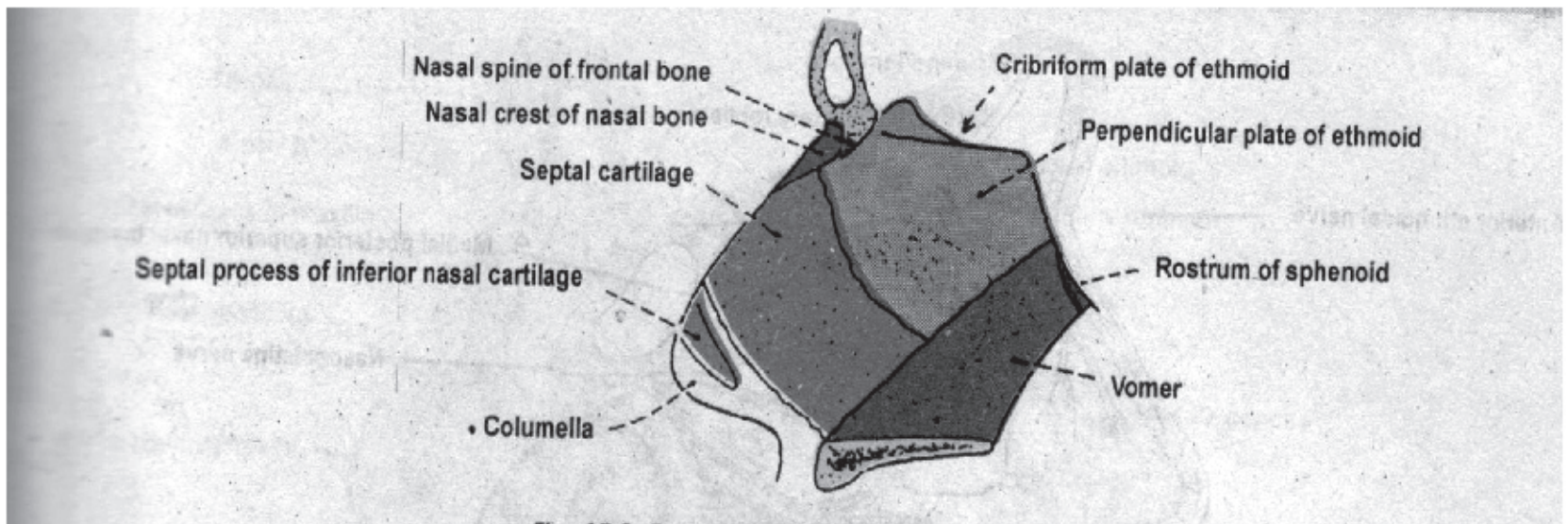

Fig. 15.3: Formation of the nasal septum.

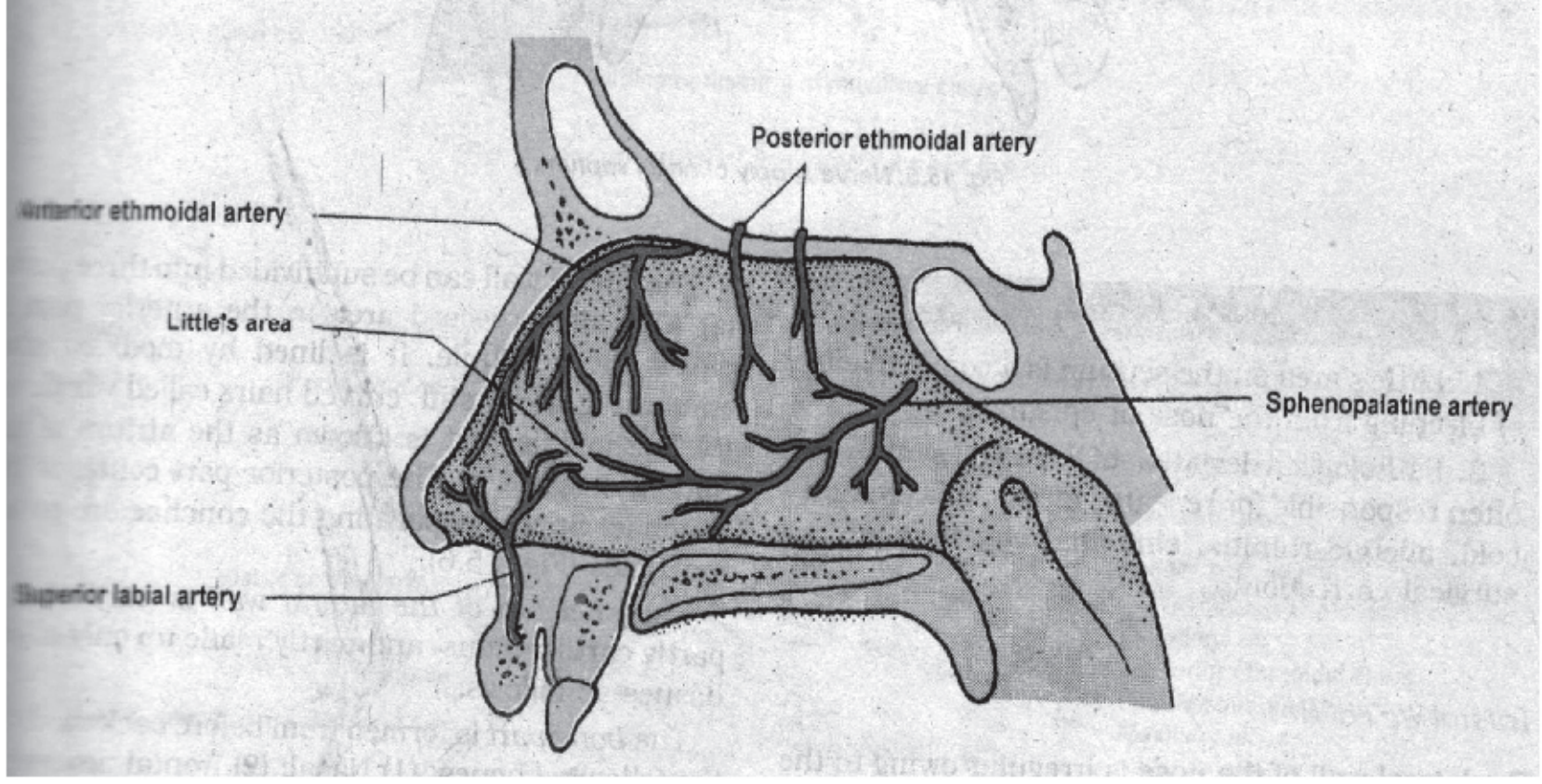

۳- شکلونه

2- د پوزي د حجاب تعصیب

A- عمومي حسي اعصاب ئي د Trigeminal nerve نه منشاء اخلي چه شعبات يي د پورزي د جدار ټول قسمتونه په استثني د علوي برخي تعصيبوي.

B- خصوصي حسي اعصاب ئي چه د Olfactory nerves په نوم یادیږي د پوزي د Septum علوي برخه تعصيبوي.

www.ketabton.com

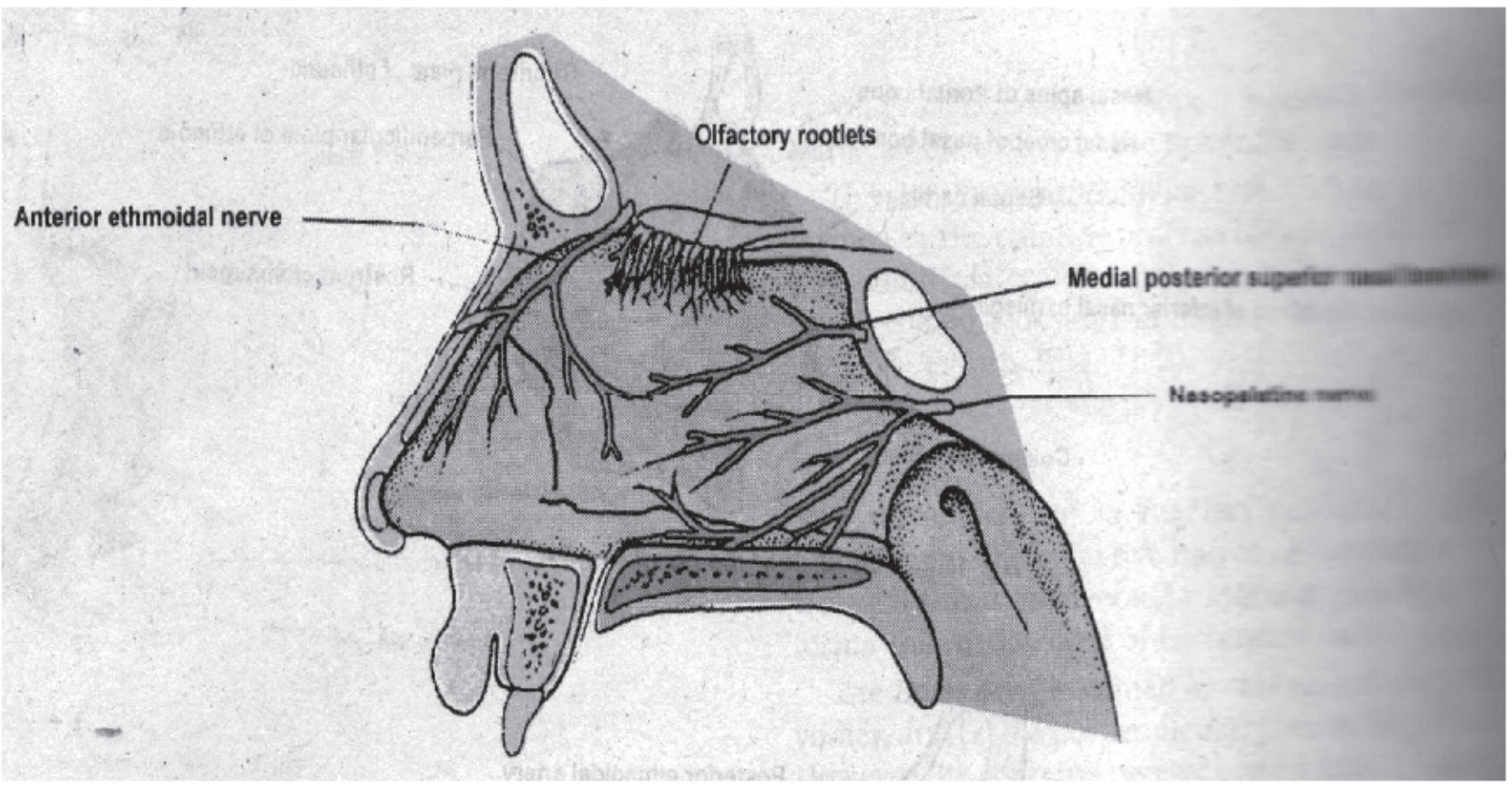

٤- شکل

3- د پوزي د حجاب وريدي تخليه: وريدونه يي په تحت مخاطي غشاء کي وريدي ضفيره جوړوي چه دغه وريدي ضفيره (Plexus) په قدام کي په Facial vein او په خلف کي د Sphinoplatine vein له لاري په Pterygoid venous plexus کي تخليه کيږي.

4- د پوزي د حجاب لمفاوي تخليه: د پوزي د حجاب د نيمايي قدامي قسمت لمفاوي اوعي په Submandibular لمفاوي عقداتو کي او د نيمايي خلفي قسمت لمفاوي اوعي ئي په Retropharyngeal او Deep cervical لمفاوي عقداتو کي تخليه کيږي.

II- د پوزي د جوف وحشي جدار

1- د پوزي د جوف د وحشي جدار تعصيب

A- عمومي حسي اعصاب ئي د Trigeminal nerve نه منشاء اخلي.

a- Ant sup quadrant ئي د Ant ethmoidal nerve پواسطه چه د Opthalmic عصب يوه شعبه ده تعصيب کيږي.

www.ketabton.com

b- Ant inf quadrant ئي د Sup alveolar nerve پواسطه چه د Maxillary nerve شعبه ده تعصيب کيږي.

c- Post sup quadrant ئي د Post sup lat nasal nerve پواسطه چه د Pterygopalatine ganglion يوه شعبه ده تعصيب کيږي.

d- Post inf quadrant ئي د Ant palatine nerve د شعباتو پواسطه چه دغه عصب هم د Pterygopalating ganglion يوه شعبه ده تعصيب کيږي.

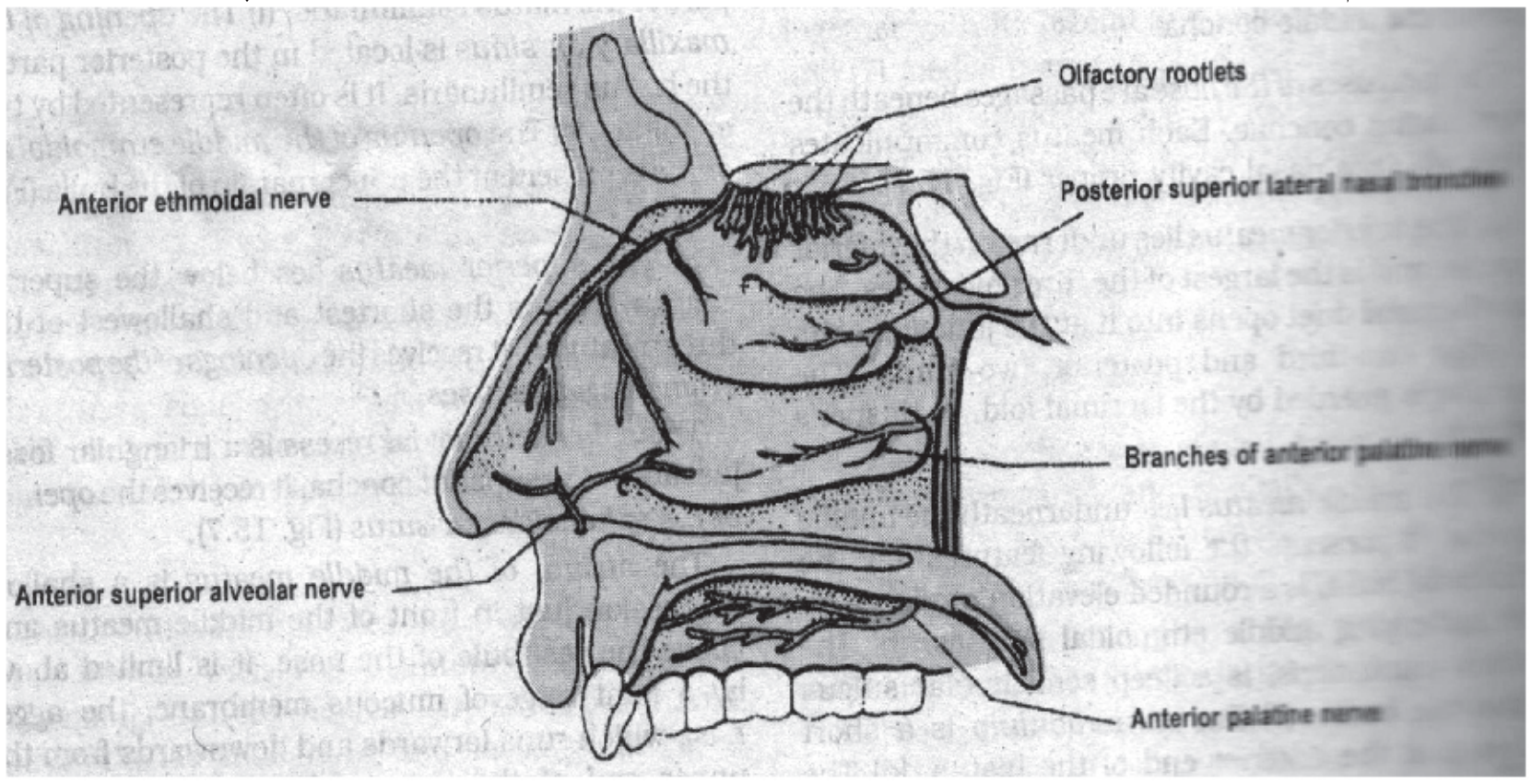

۵- شکل

B- خوصوصي حسي اعصاب ئي د Olfactory nerve په نوم يادېږي نوموړي عصبي ريښې د Ethmoidal هډوکي د Ceribrifom plate د سوريو له لاري Cranial cavity ته داخل چه بالاخره په Ant cranial fossa کي په Olfactory bulb خاتمه پيدا کوي.

2- د پوزې د وحشي جدار اروا

a- Ant. Sup quadrant ئي د Ant ethmoidal art او Post ethmoidal art پواسطه اروا کيږي.

www.ketabton.com

b- Ant inf quadrant ئي د Facial artery او Greater palatine art د شعباتو پواسطه اروا کيږي.
c- Post sup quadrant ئي د Sphinopalatine art پواسطه اروا کيږي.

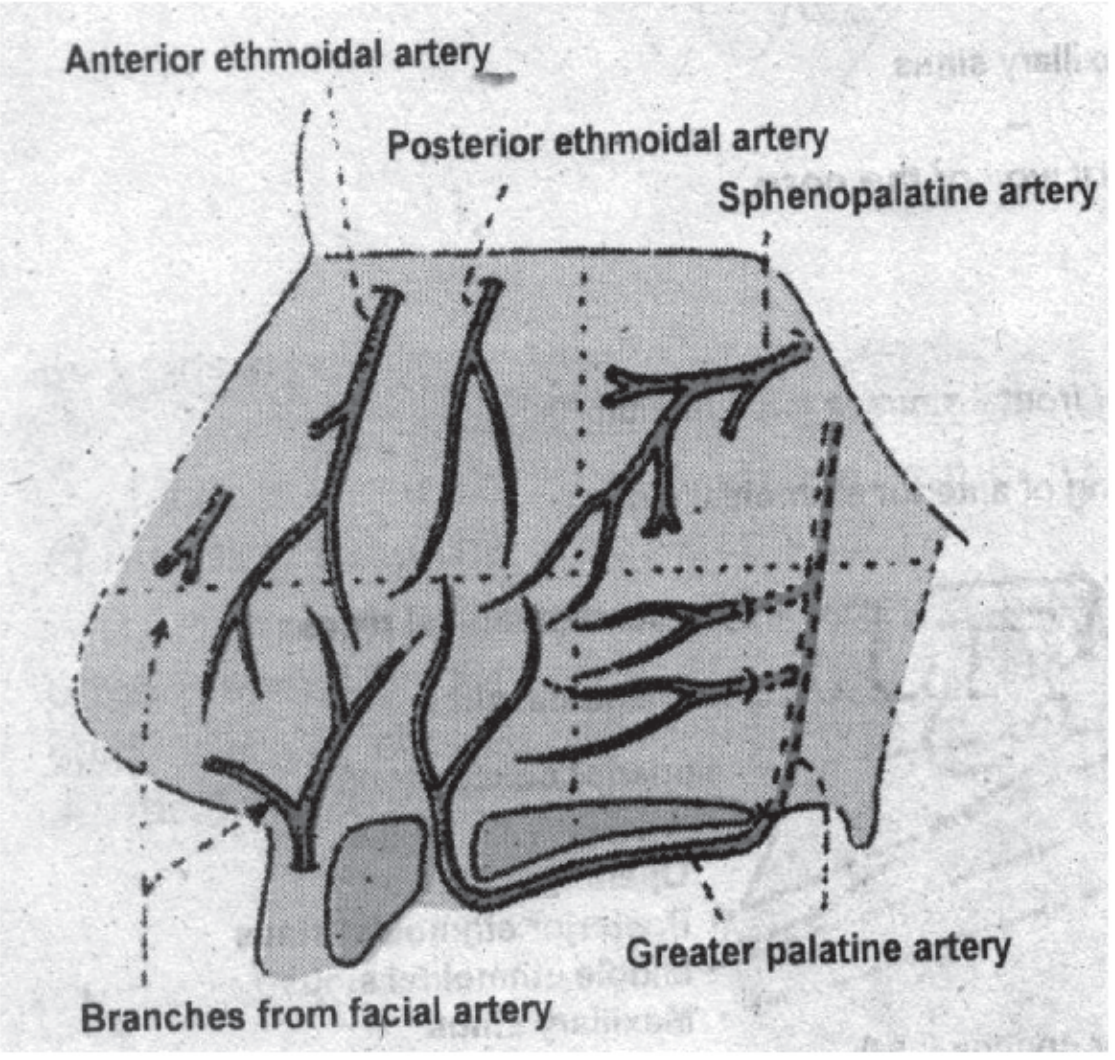

٦- شکل

3- د پوزي د وحشي جدار وريدي تخليه: وريدونه يي په تحت مخاطي غشاء کي وريدي ضفيره جوړوي چه د نوموړي ضفيري وريدي وينه په قدام کي په Facial vein په خلف کي په Pharyngeal وريدي ضفيري کي او په وسطي قسمت کي په Pterygoid وريدي ضفيري کي توئيږي.

4- لمفاوي تخليه: د پوزي د وحشي جدار د نيمائي قدامي قسمت لمفاوي اوعي په Submandibular لمفاوي عقداتو کي او د نيمايي خلفي قسمت لمفاوي اوعي ئي په Rertopharyngeal او Upper deep cervical لمفاوي عقداتو کي تخليه کيږي.

www.ketabton.com

PARA NASAL SINUSES: عبارت له یو تعداد خلاو څخه دي چه د پوزي د جوف چارپیر په Sphinoidal، Frontal، Ethmoidal او Maxilla هډوکو کي موقعیت لري، د تولد په وخت کي تقریباً دغه خلاوي موجود نه وي لاکن د عمر 6-7 کلني وخت کي د خلاو جوړیدل شروع او د بلوغ تر وخت پوري ئي پراخوالي اعظمي حد ته رسیږي. نوموړي خلاوي له هوا څخه ډکي وي چه د پوزي له جوف سره د وړو قناتونو پواسطه ارتباط لري. د هوا موجودیت په نوموړو خلاو کي د اواز په تشدیدو او د سر د وزن په کموالي کي رول لري. کوم وخت چه ددي خلاؤ سوري دنوموړو جوفونو د قناتونو د مخاطي غشاء د التهابي کیدو په وجه بند شي نو په نتیجه کي هوا ددي اجوافو د قناتونو له لاري د پوزي له جوف نه نو موړو سینسونو ته نه داخلیږي او په نتیجه کي د مخاطي غشاء افرازات په نوموړو سینسونو کي بند پاته کیږي چه دا حادثه له یوي خوا د اواز په کیفیت کي تغیر مینځ ته راولي اوله بلي خوا ماوف شخَص دسر له دروندوالي شکایت کوي چه په ریزش اخته کسانو کي دا حالت د مشاهدي وړ وي. نوموړي خلاوي په لاندي ډول سره دي.

1- Maxillary sinuses: نوموړي جوفونه د Maxilla هډوکي په جسم کي موقعیت لري. هر یو ئي د هرم شکل لري چه قاعدي ئي د پوزي د وحشي جدارو طرف ته او زروي ئي وحشي طرف ته د Maxilla هډوکي په Zygomatic proc کي واقع دي ددي اجوافو با مو نه د جوف حجاج د سطحو پواسطه او سطحي ئي د Alveolar proc پواسطه جوړي شوي دي. د اول او دوهم Premolar غاښونو او د دریم Molar غاښ ریښي او کله کله د Canin غاښ ریښه مربوطه Sinus ته پورته کیږي. ددي غاښونو ریښي د یو هډوکینه متراکمي پردي پواسطه پوښل شوي کله ناکله نوموړي پوښ وجود نلري او د نوموړو غاښونو ریښي د مربوطه سینوس Mucous membrane سره تماس لري. د Maxillary

www.ketabton.com

sinuses فوهي د پوزي د جوف Middle meatus ته د Hiatus semilenaris له لياري خلاصيږي. بدبختانه دغه سوري د مربوطه Sinus په انسي جدار کي پورته موقعيت لري له دي کبله مايع پکي په اساني سره جمع کيږي چون د Frontal او Ant ethmoidal sinuses سوري په Infundibulum کي خلاصيږي او بيا له همدي ځايه ددي خلاو محتوي په Hiatus semilunaris کي توئيږي نو په همدي وجه ددي چانس زيات دي چه د Frontal او Ant ethmoidal خلاو څخه انتان په اساني سره Maxillary sinus ته انتشار وکړي.

د Maxillary sinuses د مخاطي غشاء تعصيب د قدامي خلفي، علوي او وسطي Allverolar او Infraorbital اعصابو پواسطه او اروا ئي د Infraorbital او Palatin شريانو پواسطه صورت نيسي، وريدي تخليه ئي په Facial vein او په Pterygoid وريدي ضفيره کي او لمفاوي تخليه ئي په Submandibular لمفاوي عقداتو کي صورت نيسي.

www.ketabton.com

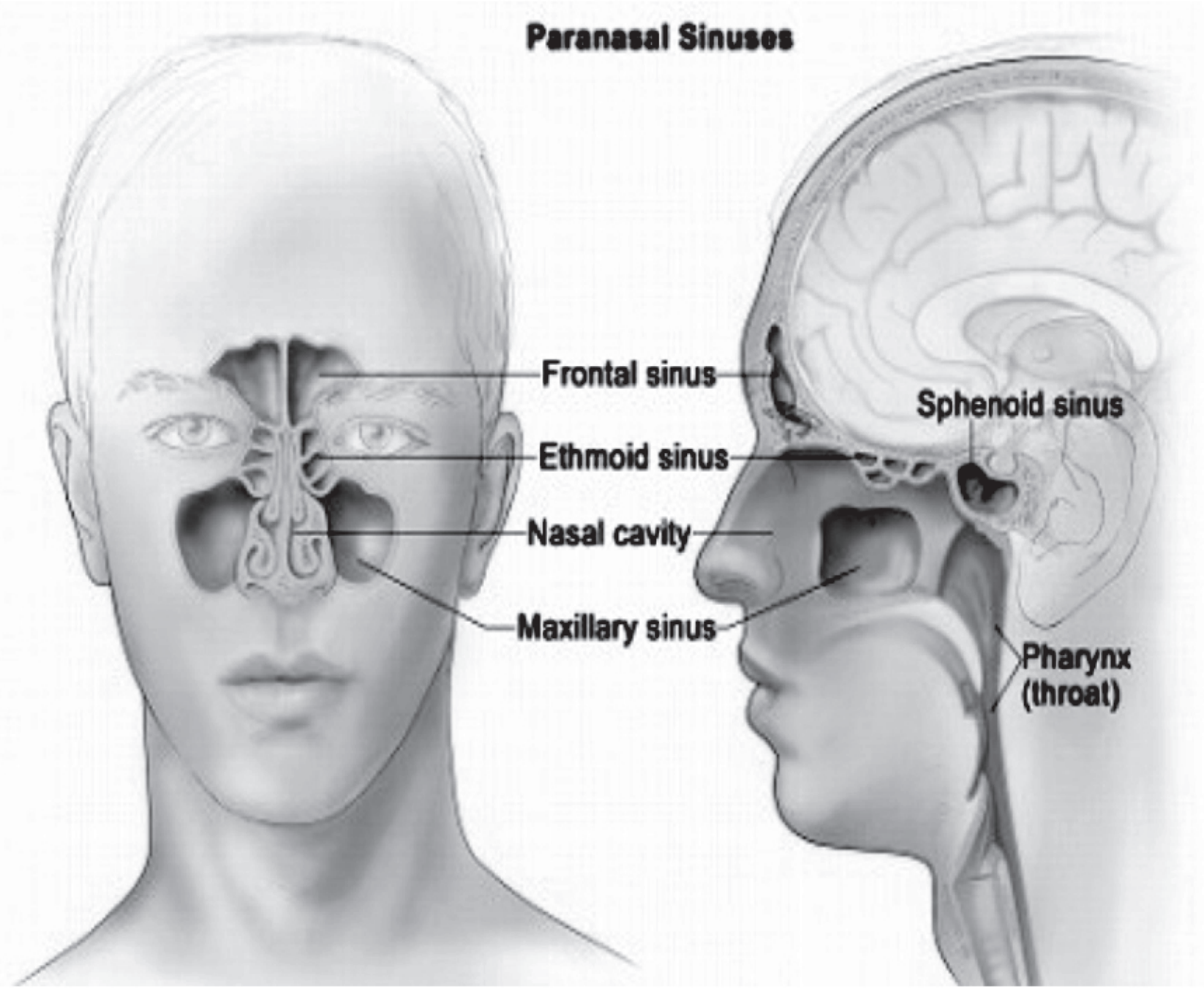

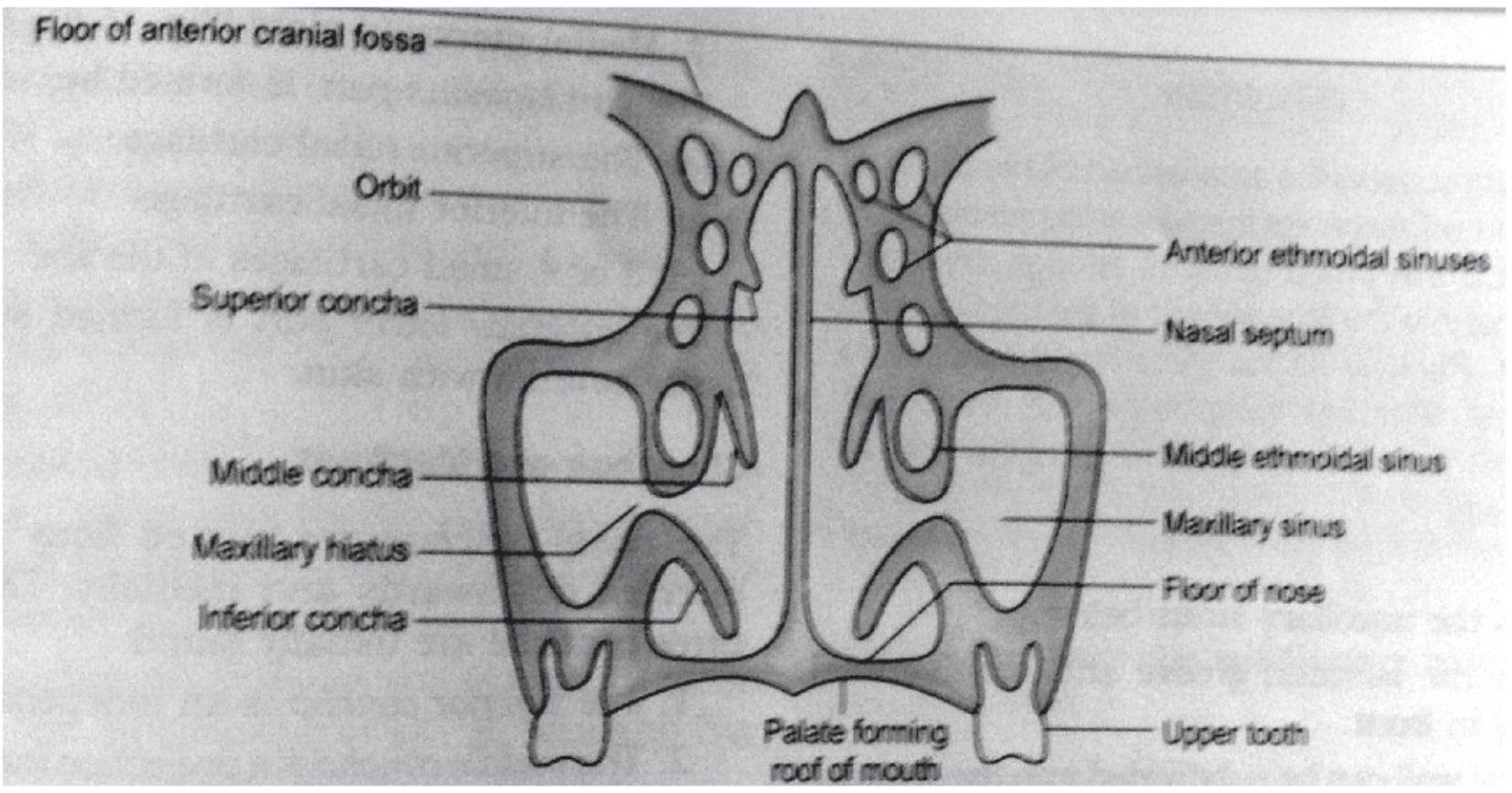

7- شکلونه

www.ketabton.com

2- Frontal sinuses: تعداد يي دوه داني دي په Frontal هډوکي کي موقعيت لري. تقريباً هر يو د نومړو خلاو مثلثي شکل لري او دواړه يو له بل نه د هډوکينه پردي پواسطه چه د Mid line په استقامت قرار لري جدا شوي، نومړي خلاوي پورته د Eyebrow انسي نهايت نه لړ پورته برخي پوري او شاته د جوف حجاب د چت تر انسي قسمت پوري امتداد لري. هر يو Frontal sinus د پوزي د جوف Middle miatus سره د Infundibulum له لاري ارتباط لري يعني ددي خلاو سوري اول Infundibulum ته خلاصيږي. ددي جوفونو د مخاطي غشاء تعصيب د Supraorbital nerve پواسطه، وريدي تخليه ئي په هغه تفممي وريد کي چه په Supraorbital notch کي د Supraorbital او Sup ophthalmic وريدو د Anastomus په نتيجه کي مينځ ته راځي تخليه کيږي. لمفاوي تخليه ئي په Submandibular لمفاوي عقداتو کي صورت نيسي.

3- The sphinoidal sinuses: تعداد يي دوه داني دي چه د Sphinoidal هډوکي په جسم کي موقعيت لري او هر يو ددي جوفونو Sphinoethmoidal reces ته چه د Sup nasal concha نه پورته موقعيت لري خلاصيږي، ددي خلاو مخاطي غشاوي د Post ethmoidal nerve او د Pterygopalatin ganglion د Orbital branches پواسطه تعصيب کيږي.

اروائي د Post ethmoidal او Internal carotied شريانو پواسطه تامنيږي. لمفاوي اوعي ئي په Retropharyngeal لمفاوي عقداتو کي تخليه کيږي.

4- The ethmoidal sinuses: نومړي خلاوي په Ethmidal هډوکي کي د پوزي او Orbit جوفو ترمينځ موقعيت لري. نومړي خلاوي د مربوطه Orbit له جوف نه د يوي نازکي هډوکيني پردي پواسطه جدا شوي دي له دي کبله کيداي شي چه په اساني سره انتان د نومړو خلاوو څخه د Orbit جوف ته انتشار وکړي، نومړي خلاوي په دري گروپونو ويشل شوي چه عبارت دي له:

www.ketabton.com

a- قدامي گروپ   b- خلفي گروپ   c- وسطي گروپ

قدامي گروپ ئي Infundibulum ته، وسطي گروپ ئي د Bulla ethmoidalis علوي سرحد ته او خلفي گروپ ئي په Sup nasal meatus كي خلاصيږي.

ددغه اجوافو مخاطي غشاوي د Ant/Post ethmoidal nerve پواسطه تعصيب كيږي. اررواﺋي د Post ethmoidal art پواسطه او وريدي تخليه ئي د Post ethmoidal vein پواسطه صورت نيسي. لمفاوي اوعيي ئي په Rertropharyngeal لمفاوي عقداتو كي تخليه كيږي.

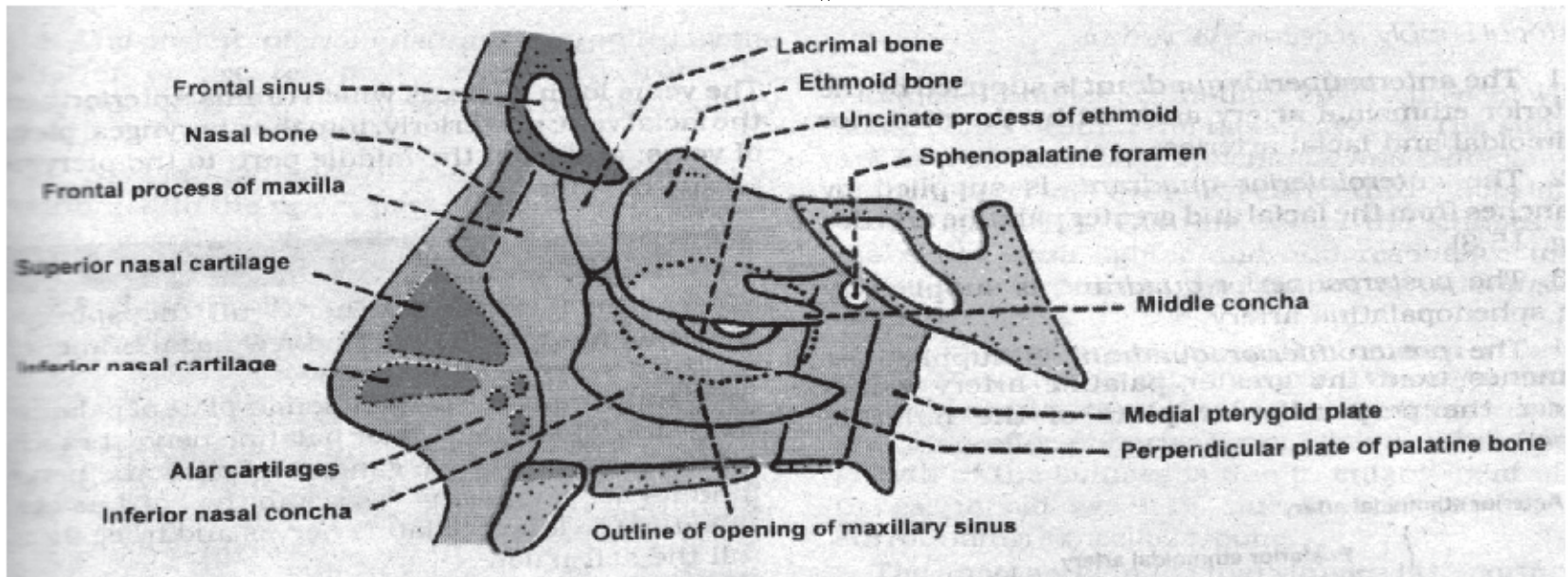

Fig. 15.6: Formation of the lateral wall of the nose.

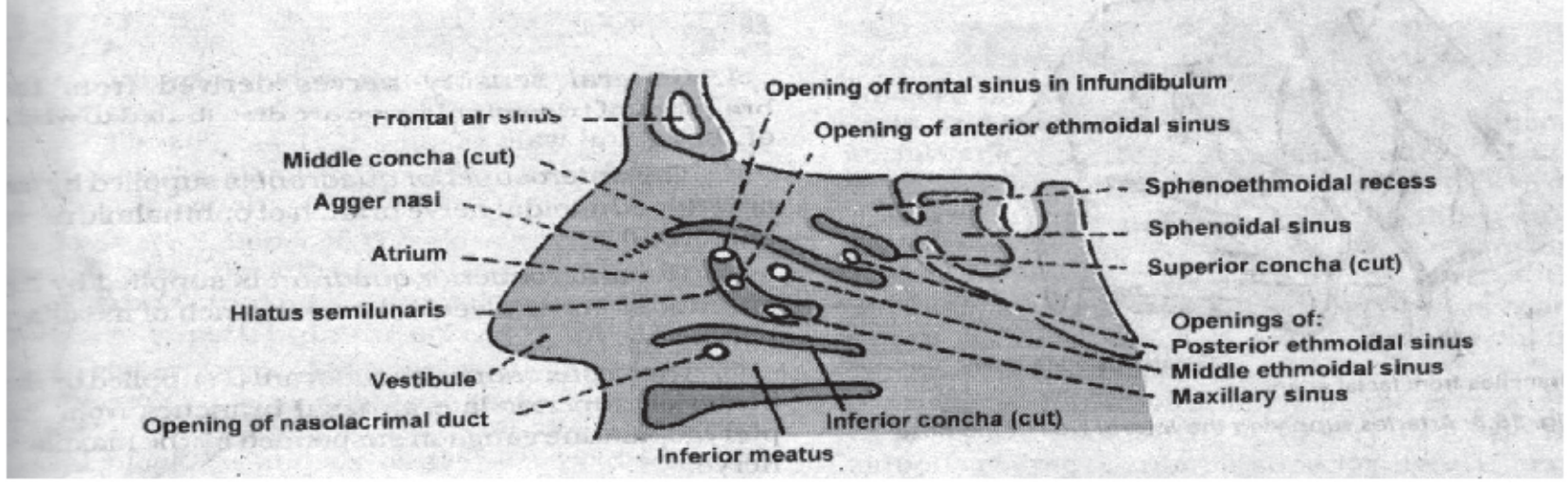

۸- شكلونه

www.ketabton.com

دوهم فصل

حنجره (THE LARYNX)

د تنفسي سیستم د اعضاؤ له جملي څخه یوه عضوه ده چه د اواز د تولید وظیفه هم په غاړه لري. حنجره د متوسط خط په سر د ژبي د قاعدي څخه شروع او تر Trachea پوري امتداد لري. په کاهلو نارینه اشخاصو کي حنجره ددریمي، څلورمي، پنځمي او شپږمي رقبي فقري په قدام کي قرار لري لاکن په ماشومانو او ښځو کي لږ څه پورته وي. د حنجري جګوالي په نارینه ؤکي 44mm او عرضاني قطر يي 43mm او ښځو کي يي جګوالي 36mm او عرضاني قطر يي 41mm دي، حنجره د (9) عدده غضروفونو څخه جوړه شوي

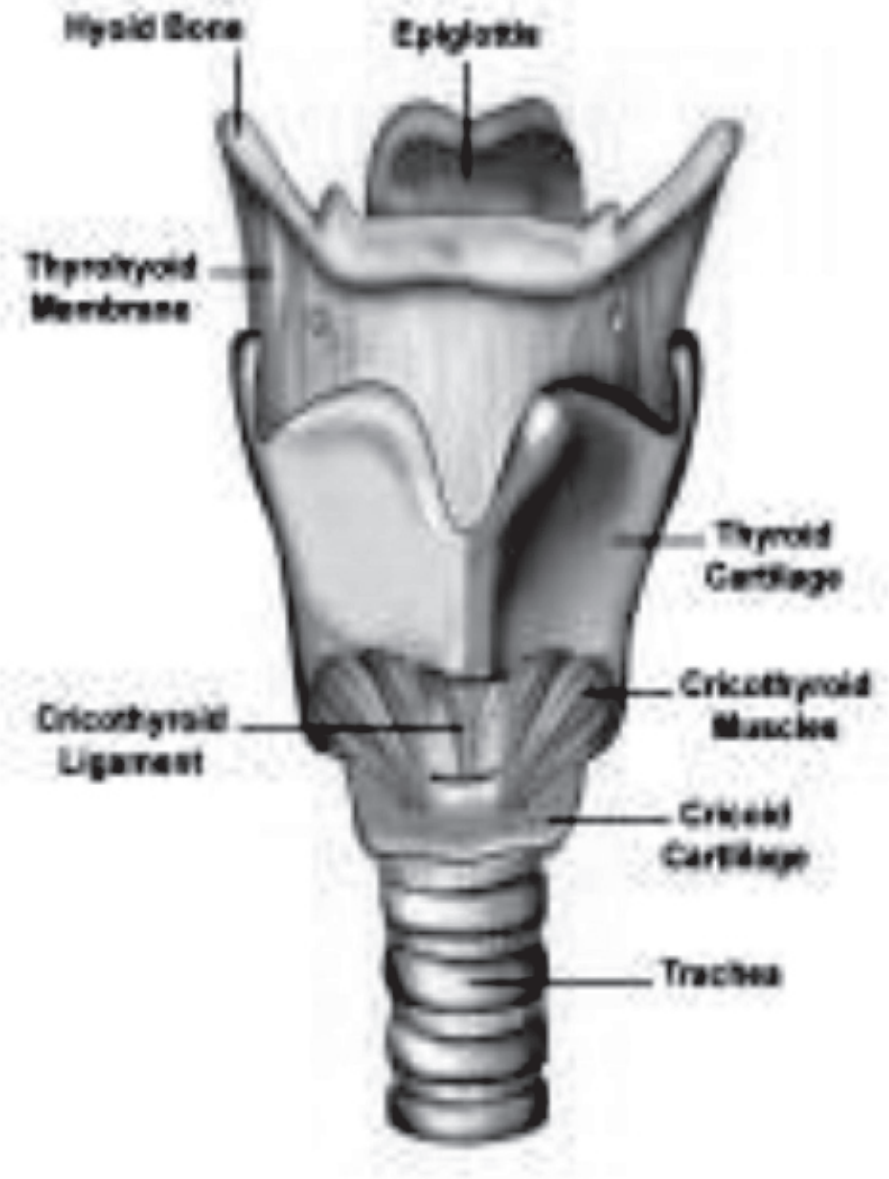

۹- شکلونه

www.ketabton.com

چه دري يي طاق او دري يي جفت دي.

د حنجري طاق غضروفونه عبارت دي له:

Thyroid cartilage -1
Cricoid cartilage -2
Epiglottic cartilag -3

د حنجري جفت يا جوړه يي غضروفونه عبارت دي له:

Aryteniod cartilage -1
Cuniform cartilage -2
Corniculate cartilage -3

www.ketabton.com

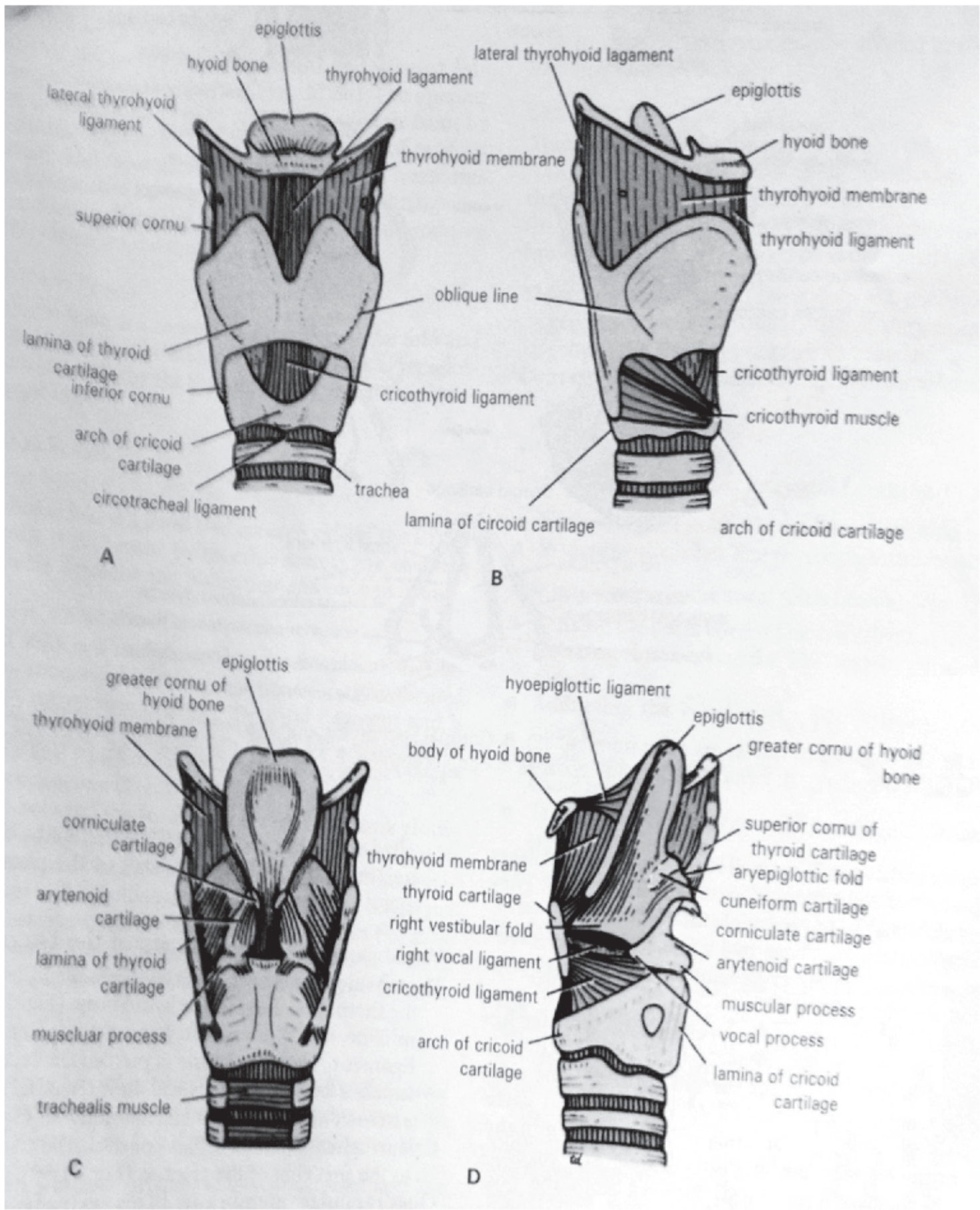

۱۰- شکلونه

د تایراید غضروف : د تایراید غضروف د V د توري شکل لري.
دغه غضروف په حقیقت کي له دوه صفحو نه چه د Quadrilateral lamina پنوم یادیږي تشکیل شوي ددغه دواړو صفحو قدامي کنارونه په قدام کي سره اتصال لري چه د قدامي کنارونو له یوځاي کیدو څخه ئي په قدام کي یو

www.ketabton.com

متبارز ساختمان چه د Laryngeal prominence په نوم یادیږي مینځ ته راځي دغه ساختمان په نرانو کي د ښځو په نسبت ډیر متبارز دي.

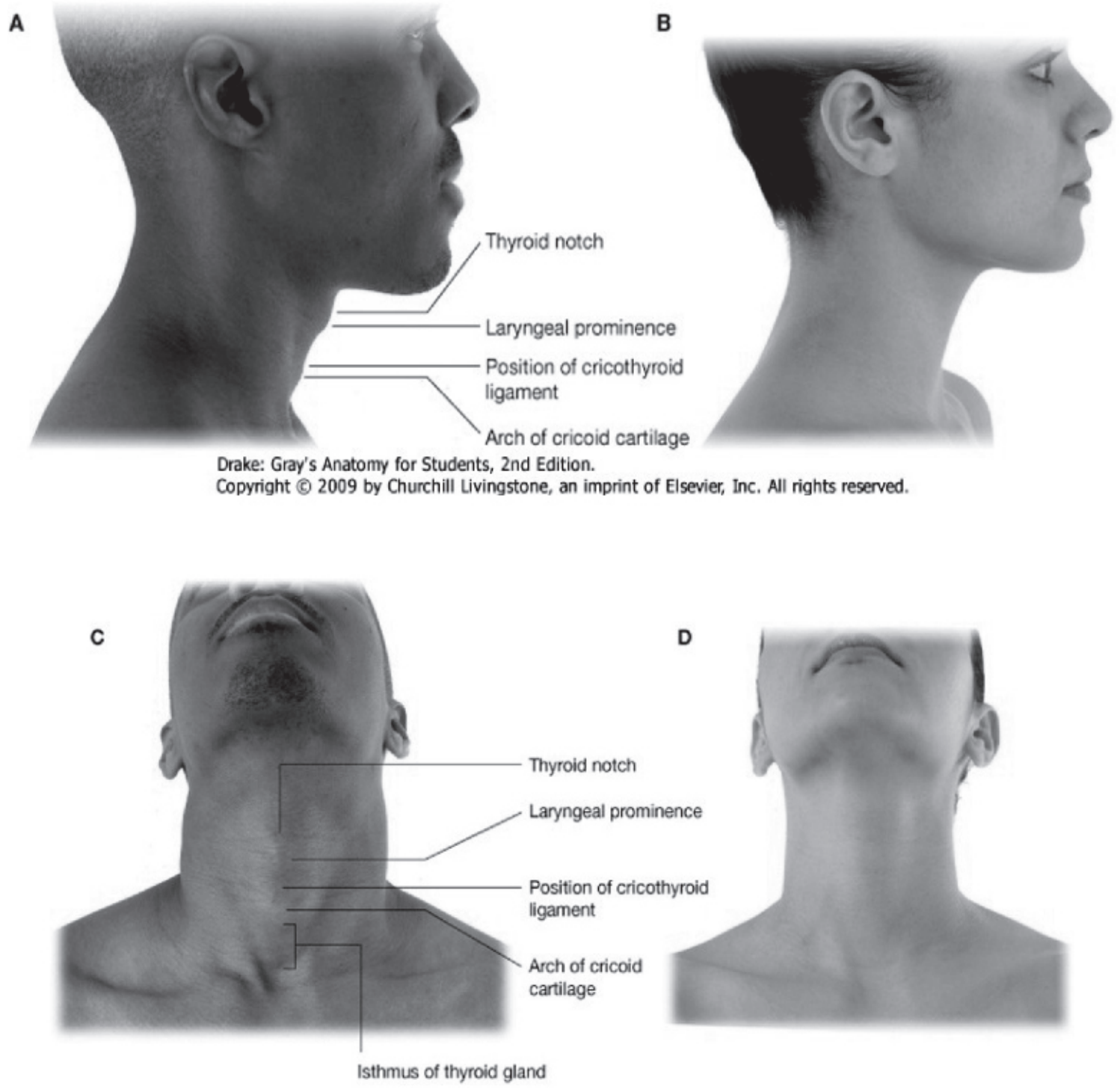

Drake: Gray's Anatomy for Students, 2nd Edition.
Copyright © 2009 by Churchill Livingstone, an imprint of Elsevier, Inc. All rights reserved.

۱۱ – شکلونه

پټه د پاته نه وي چه د تایراید غضروف په خلفي سطحه کي د نومړو صفحو د قدامي کنارو د اتصال ځخه په نرانو کي تقریباً (90) درجي زاویه او په ښځو کي تقریباً (120) درجي زاویه جوړیږي په علوي کي دغه دواړه صفحي د V مانند Incisura پواسطه چه د Thyroid notch یا Thyroid incisura په نوم یادیږي سره جدا کیږي د تایراید غضروف ددواړو صفحو خلفي کنارونه سره جدا دي

www.ketabton.com

چه هر یو ددي کنارو ددوه عدده Sup cornu او دوه عدده Inf cornu پواسطه پورته او ښکته امتداد پیداکوي.

دواړه Sup cornu ئي د Lat thyrohyoid اربطو پواسطه د Hyoid هډوکي سره ارتباط لري. او دواړه Inf cornu ئي د Cricoid غضروف له دواړو خواو سره مفصل کیږي. د تایراید غضروف د صفحاتو علوي سرحد چه په هغه باندي Thyrohoid membrane ارتکاز کوي په خلف کي مقعر او په قدام کي یوه اندازه محدب دي. د تایراید غضروف د صفحاتو سفلي سرحد د Inf thyroid tubercle په قدام کي تقریباً هموار او په خلف کي مقعر دي او د متوسط خط په امتداد دا سرحد د Cricoid غضروف سره د Cricothyroid lig پواسطه ارتباط لري. د تایراید غضروف د هري صفحي په خارجي سطحه کي یو خط چه Oblique line نومیږي او د Sup thyroid tubercle نه تر Inf thyroid tubercle پوري امتداد لري لیدل کیږي. په دغه خط باندي Thyrohyoid muscle او Inf constrictor muscle of the pharynx ارتکاز کوي. د تایراید غضروف ددواړو صفحو د قدامي کنارو له اتصال ځخه چه ددي غضروف په خلفي سطحي کي کومه زاویه جوړیږي په دغه زاویه یو Lig ارتکاز کوي چه د Thyroepiglotic lig په نوم یادیږي. ددي Lig لاندي یو تعداد نور عضلات او اربطي ارتکاز کوي چه په لاندي ډول سره دي.

1- Thyroarytenoid muscle
2- Vocal lig
3- Vestibular lig
4- Vocal muscle
5- Thyroepiglotic muscle

www.ketabton.com

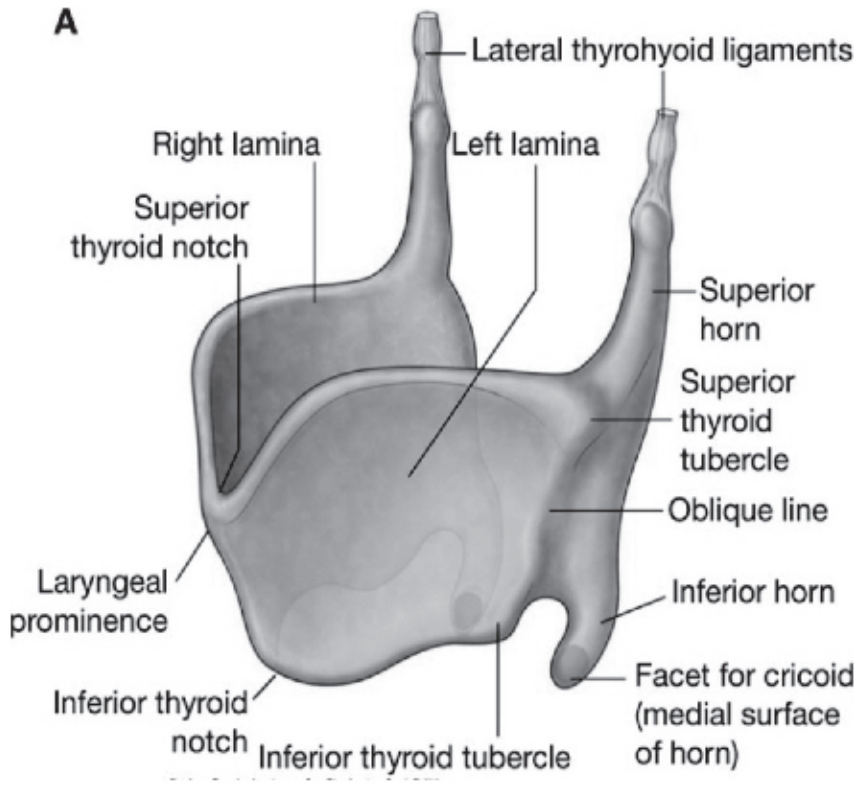

۱۲ – شکل

د کریکوئید غضروف : د Cricoid غضروف د گوتي شکل لري دغه غضروف د تایراید غضروف په نسبت ضخیم او قوي دي د تایراید غضروف لاندي موقعیت لري د نوموړي غضروف قدامي قسمت باریک دي او د Cricoid arch په نوم یادیږي او خلفي قسمت یي یو اندازه عریض دي چه د Cricoid lamina په نوم یادیږي. ددي غضروف علوي څنډه په قدام کي د Cricothyroid lig پواسطه د تایراید غضروف سفلي کنار سره ارتباط لري. د نوموړي غضروف په دواړه خواوکي د Lamina او Arch د اتصال په محل کي متبارزي گردي مفصلي سطحي د Thyroid articular surface په نوم لیدل کیږي چه د تایراید غضروف له مربوطه Inf cornu سره مفصل کیږي په خلف کي ددي غضروف صفحه لږ څه پورته امتداد پیداکوي. د غضروف د Lamina علوي څنډه په خلفي متوسطه برخه کي لرونکي د Notch دي او په دواړو خواوکي محدبي بیضوي سطحي چه د مربوطه Arythenoid غضروف له قاعدي سره مفصل کیږي لیدل کیږي ددي غضروف سفلي څنډه چه افقي

www.ketabton.com

شکل لري د اول Tracheal cartilage سره د کريکوتراخيال ليګامنت پواسطه ارتباط لري. د نوموړي غضروف داخلي سطحه همواره ده او د مخاطي غشاء پواسطه فرش شوي ده.

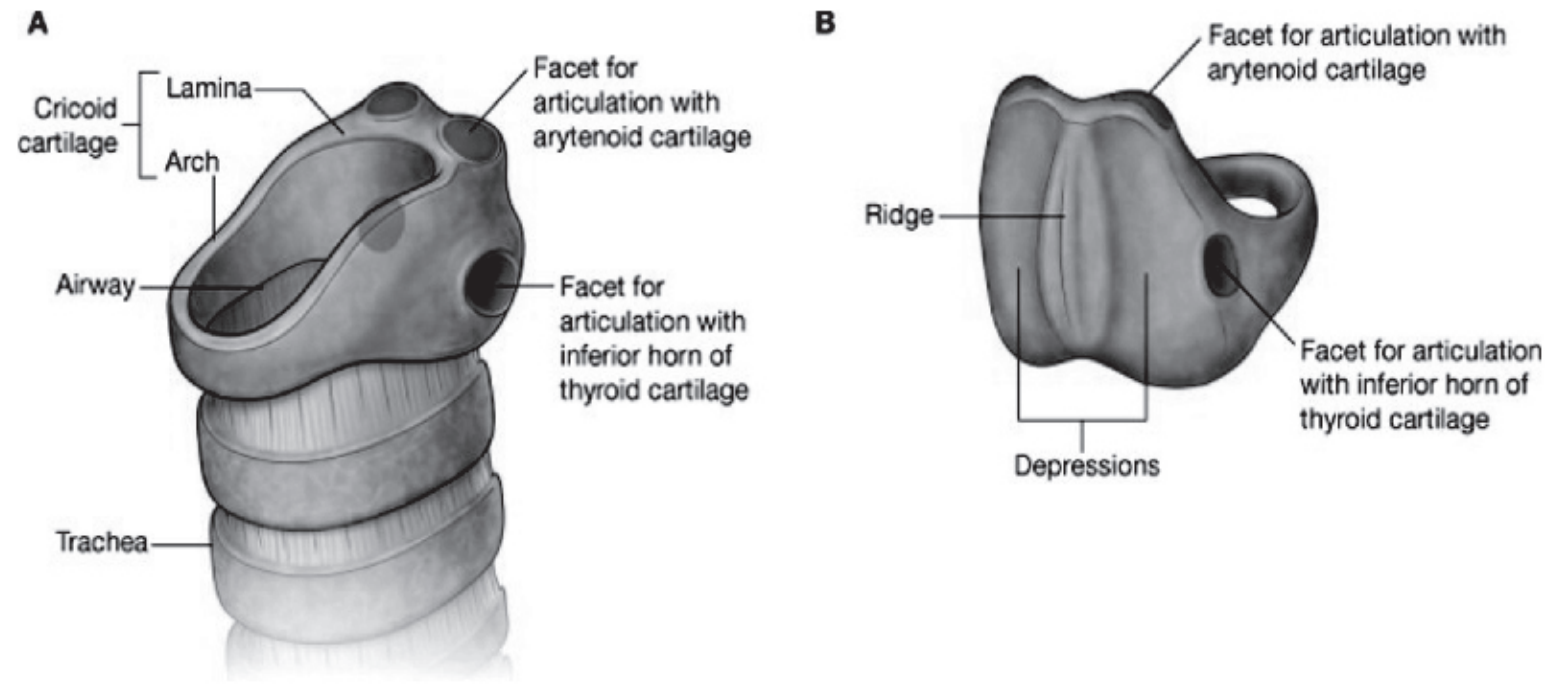

۱۳- شکلونه

د ا ريتينوئيد غضروفونه : ددي غضروفو تعداد دوه داني دي چه هر يو د هرم په شان شکل لري د حنجري په خلفي قسمت کي موقعيت لري. Arytenoid غضروفونه لرونکي د يوي زروي د ي چه په علوي کي موقعيت لري او لرونکي د يوي قاعدي دي چه په سفلي کي موقعيت لري.
ددي غضروفونو له جملي څخه د هر يو غضروف قاعده د Cricoid غضروف د علوي کنار له مربوطه بيضوي محدبي مفصلي سطحي سره مفصل کيږي او زروه يي د مربوطه Curniculate غضروف سره مفصل کيږي ددي غضروفونو په قاعده کي دوه بارزي ليدل کيږي چه عبارت دي له:
Vocal process -a : په انسي کي موقعيت لري او Vocal lig ورباندي ارتکاز کوي.

www.ketabton.com

Muscular process -b : په وحشي کي موقعيت لري Post cricoarytenoid muscle او Lat cricoarytenoid muscle ورباندي ارتکاز کوي.

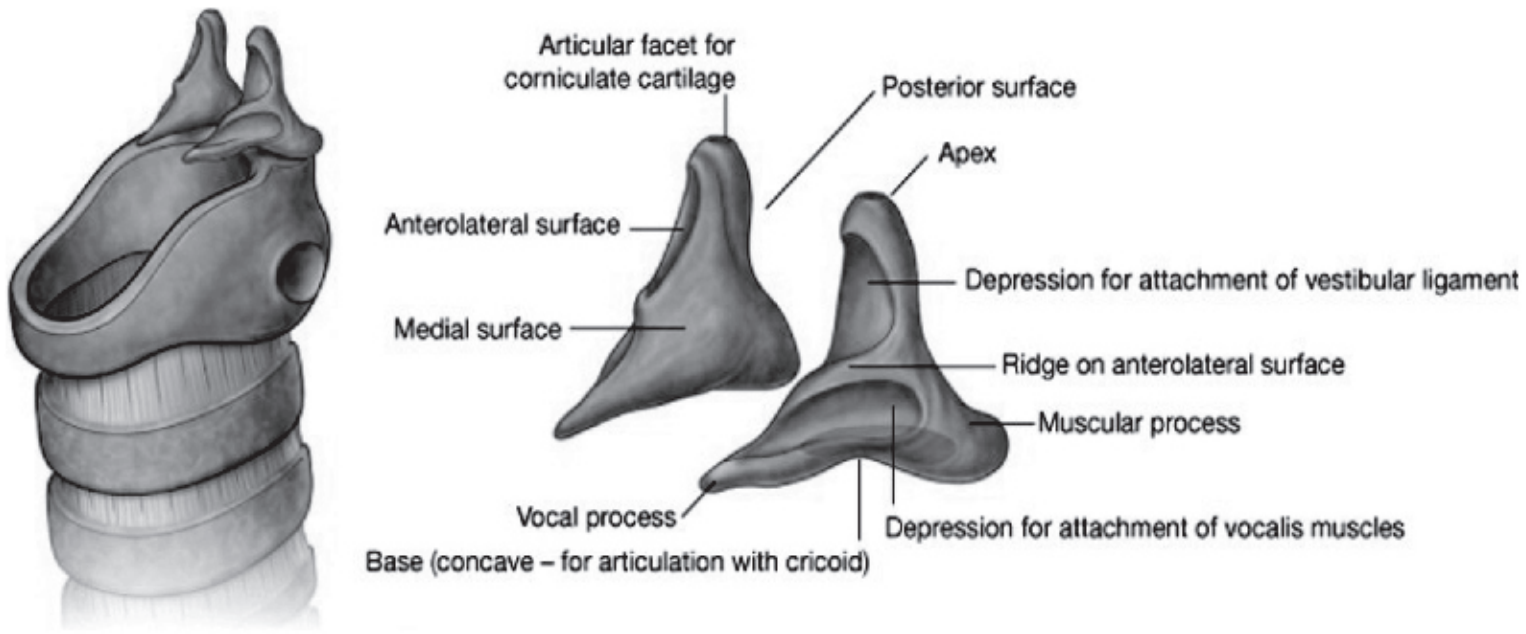

14- شکلونه

د کورنيکوليت غضروفونه : ددي غضروفونو تعدا دوه داني دي چه هر يو ئي د مربوطه Arytenoid غضروفو له زروي سره مفصل کيږي او هم دا غضروفونه د Aryepiglottic fold سره تماس لري (13-A،B،C- شکلونه)

د کونيفورم غضروفونه : دوه عدده دي هر يو ئي د Rod په شان شکل لري او هر يو ئي د Aryepiglottic fold په امتداد واقع دي چه ددي Fold د تقويه کيدو باعث گرځي.

دا پيگلوټ عضروف : دا غضروف د فاني شکل لري او د ژبي دقاعدي شاته موقعيت لري. ددي غضروف علوي نهايت يوه اندازه عريض اوازاد دي چه د Hyoid هډوکي او د ژبي شاته پورته امتداد لري، سفلي نهايت ئي د هغي زاويي څخه لږ پورته تماس لري کومه چه د تايرايد غضروف ددواړو صفحو د قدامي کنارو د اتصال څخه ددي غضروف په خلفي سطحه کي مينځ ته راځي.

www.ketabton.com

د نوموړي غضروف ښي او چپ كنارونه د Aryepiglottic fold سره تماس لري. قدامي سطحه ئي د ژبي سره د Median glossoepiglottic fold پواسطه او د Hyoid bone سره د Hyoepiglittic lig پواسطه ارتباط لري.
خلفي وجه ئي د مخاطي غشاء پواسطه پوښل شوي ده.

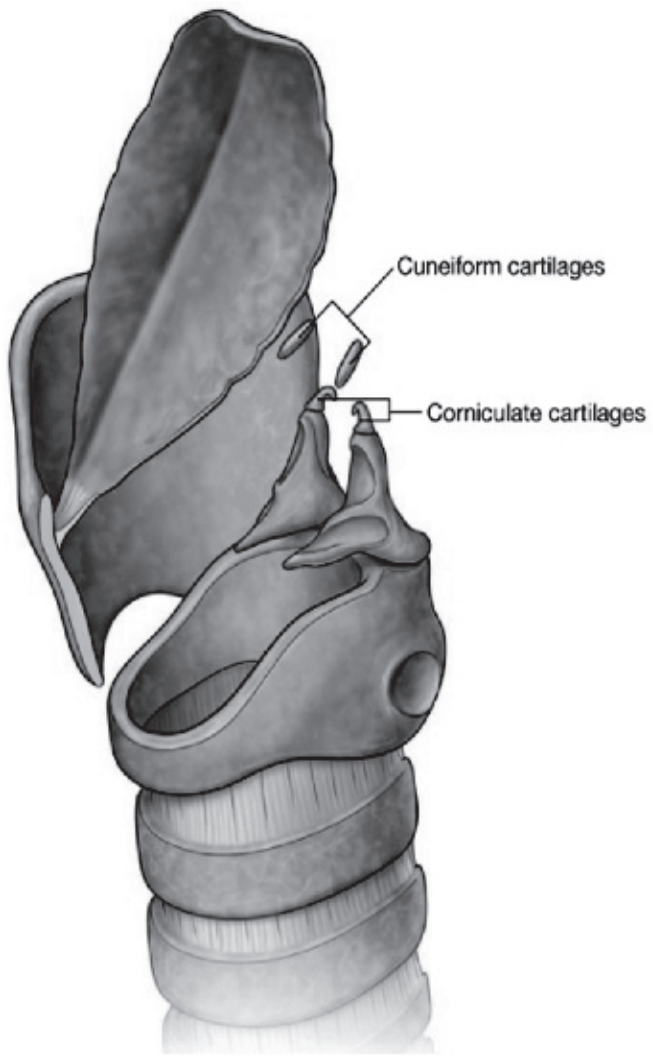

15- شكل

د حنجري مفاصل: د حنجري د غضروفو ترمنځ عمده مفاصل په لاندي ډول دي.
a- Cricothyroid joints: دغه مفاصل د نوعيت له مخي د Synovial مفاصلو له جملي څخه دي چه په دي مفاصلو كي د Thyroid غضروف دواړه Inf cornu د Cricoid غضروف له دواړو خواو سره مفصل كيږي. په دغه مفاصلو

www.ketabton.com

کي مفصلي سطحي د افقي محور چارپیر دوراني حرکات او هم مفصلي سطحي یو په بل ښوئیدونکي حرکات اجراء کولاې شي.

b- Cricoarytenoid joints: دغه مفاصل هم د نوعیت له مخي د Synovial مفاصلو له جملي څخه دي په دي مفاصلو کي د Arytenoid غضرفونو قاعدي د Cricoid غضروف د Lamina د علوي کنار د مفصلي سطحو سره ددي مفاصلو په جوړیدوکي رول لري په دغه مفاصلو کي د عمودي محور چارپیر مفصلي سطحي یو په بل دوراني حرکات او هم مفصلي سطحي یو د بل په مخ ښوئیدونکي حرکات اجراء کولاې شي.

د حنجري د غضروفو ارتباطاتیه وسیلي

1- Thyrohyoid membrane: نوموړي Membrane د Hyoid bone د تاېراید غضروف له پورتني څنډي سره مرتبط کوي. ددغه Membrane وسطي او وحشي قسمتونه ضخیم شوي چه وسطي قسمت ئي د Middle thyrohyoid lig په نوم وحشي برخي ئي ددي Membrane دضخامت په برخه کي د Lateral thyrohyoid اربطو په نوم یادیږي.

2- Cricotracheal lig: دغه Lig د Cricoid غضروف سفلي څنډه د تراخیا د اولي کړي سره مرتبط کوي.

3- Fibroelastic membrane of the larynx: دغه Membrane د مخاطي غشاء په خارجي برخه کي قرار لري، دغه غشاء د حنجري د جوف په دواړه خواوکي د حنجري د Sinus پواسطه قطع شوي. کومه برخه د غشاء چه د حنجري د Sinus څخه پورته قرار لري د Quadrate elasticus په نوم یادیږي.

Quadrate membrane د Arytenoid غضروف څخه تر Epiglottis پوري امتداد لري ددي برخي سفلي کنار ازاد دي چه Vestibular fold جوړوي او علوي کنار یي Aryepiglottic fold جوړوي.

www.ketabton.com

Conus elasticus (Cricovocal membrane) د Cricoid غضروف د قوس ثخه پورته او انسي خواته وسعت لري. قدامي برخه يي يوه اندازه ضخيمه ده چه د Cricothyroid lig په نوم يادېږي (نوموړي Lig د Thyroid غضروف سفلي كنار د Cricoid غضروف د Arch له پورتني څنډي سره مرتبطوي) د Conus elasticus علوي څنډي چه ازاده ده Vocal fold جوړوي.

4- Hyoepiglottic lig: دغه رباط د Epiglot غضروف سفلي نهايت له Hyoid هډوكي سره مرتبط كوي.

5- Thyroepiglottic lig: نوموړي اربطه Epiglot له تايرايد غضروف سره مرتبط كوي. ۱۰- شكلونه

د حنجري د خولي فوهه : دغه فوهه په قدام كي د Epiglottis پواسطه، په دواړو خواوكي د Aryepiglottc fold پواسطه او په خلف كي د Interarytenoid fold of mucous membrabe پواسطه احاطه شوي ده.

Intrinsic Muscles of Larynx

Posterior View

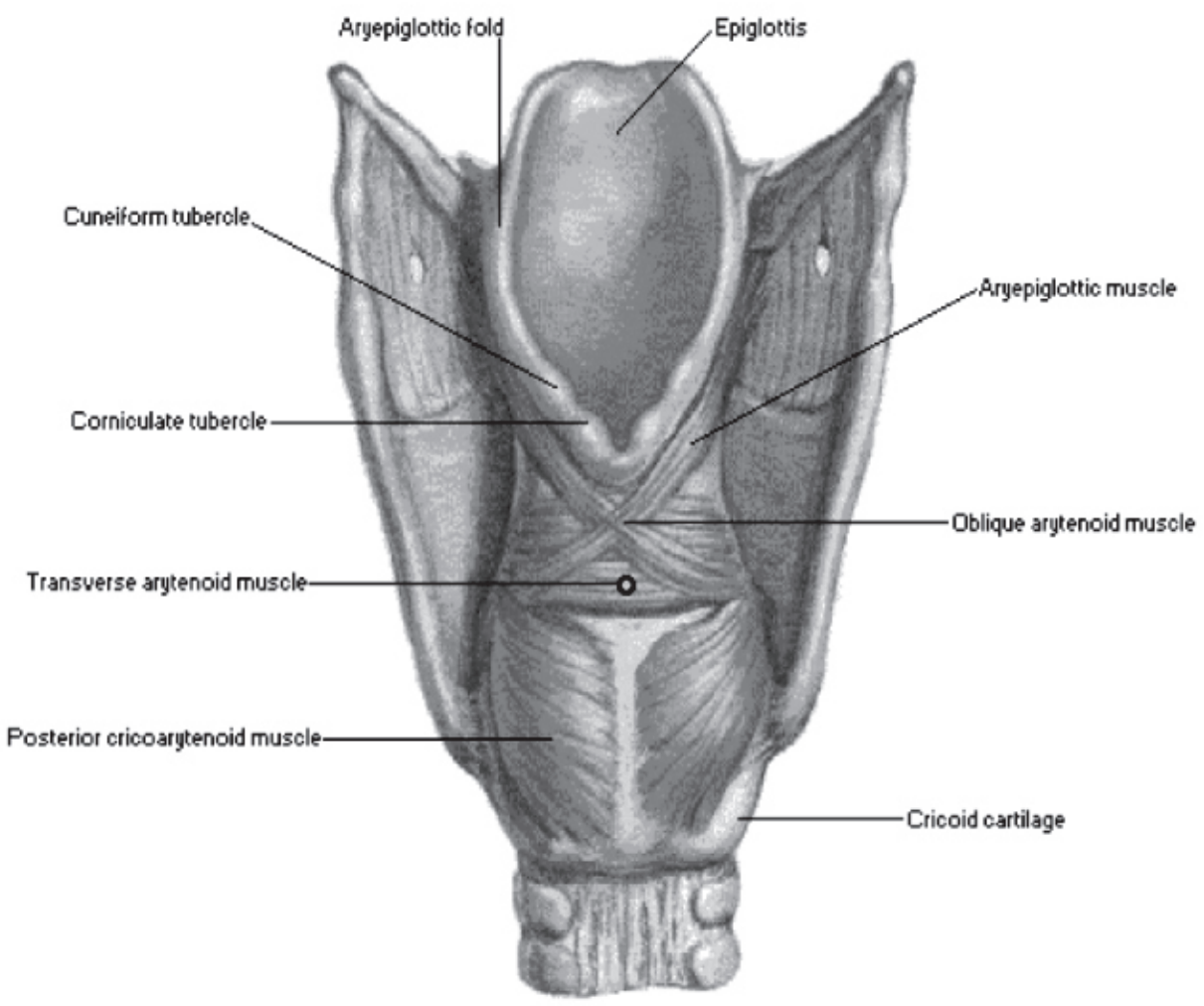

۱٦- شكل

www.ketabton.com

د حنجري جوف : د حنجري د علوي فوهي څخه شروع اود Cricoid غضروف تر سفلي څنډې پوري امتداد لري. ددغه جوف په داخل کي د جوف په هره خواکي د Mucous membrane دوه Folds وجود لري چي علوي Fold ئي د Vesibular fold په نوم او سفلي Fold ئي د Vocal fold په نوم یادیږي. د ښي او چپ Vestibular fold ترمینځ مسافه د Rima vestibule په نوم او د ښي او چپ Vocal fold ترمینځ مسافه د Rima glutidis په نوم یادیږي Vestibular folds او Vocal folds د حنجري جوف په دري برخو ویشي.

1- Upper part: د حنجري دغه قسمت د Vestibular fold نه پورته قرار لري او د حنجري د جوف دغه برخه د Vestibule of larynx په نوم یادیږي.

2- Middle part: د حنجري د جوف دغه برخه د Vestibular fold او Vocal folds ترمینځ قرار لري او د حنجري د جوف دغه برخه د Sinus of the larynx په نوم یادیږي.

3- Lower part: د حنجري د جوف دغه برخه د Vocal fold لاندي قرار لري او د حنجري د جوف دغه برخه د Infraglottic part په نوم هم یادیږي.

www.ketabton.com

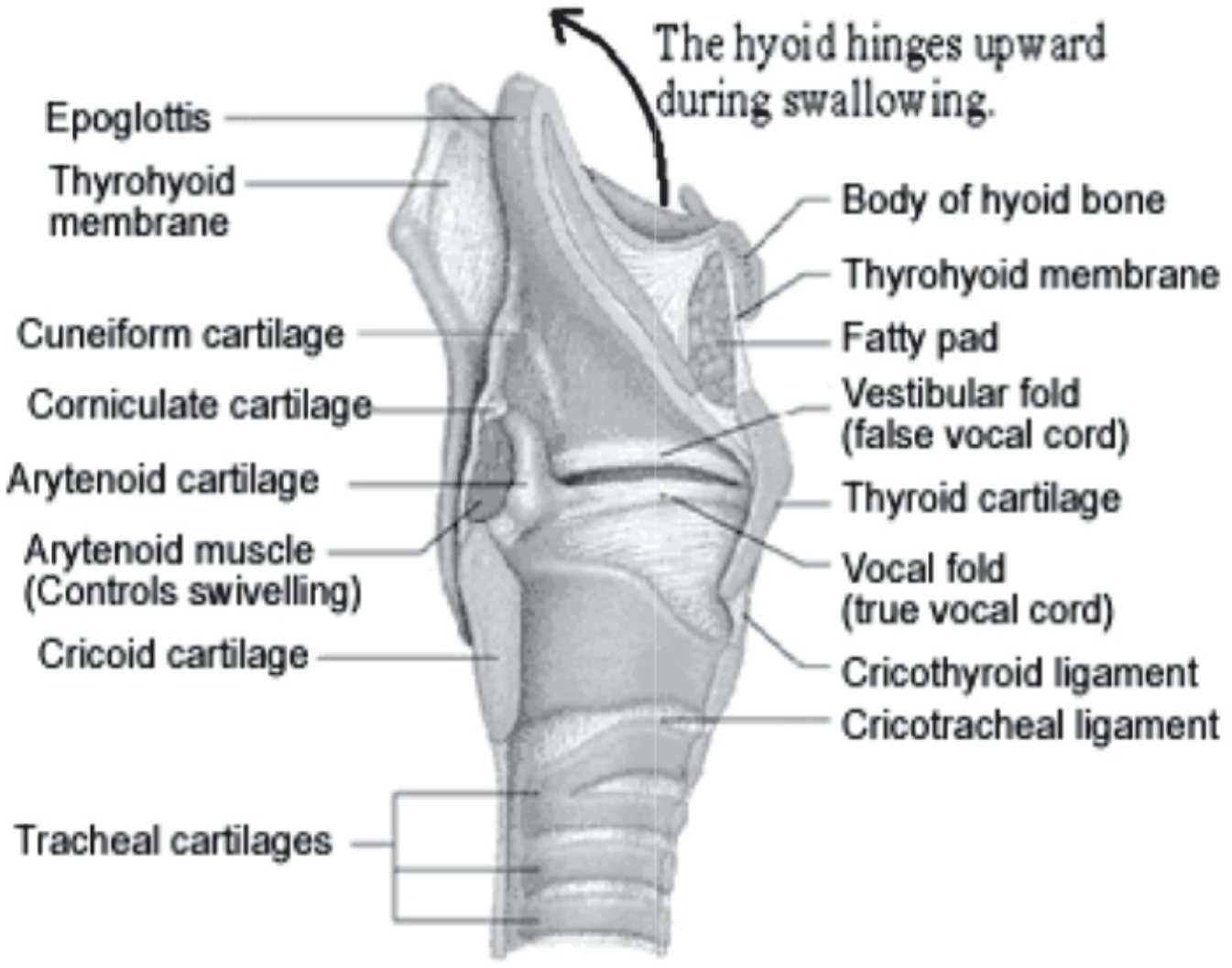

17 - شکل

د حنجري مخاطي غشاء: د Epiglottis قدامي او نيمايي خلفي سطحه، د Aryepiglotic folds پورتني برخي او Vocal folds د Stratified squamous epithelium پواسطه او د حنجري د نورو برخو مخاطي غشاوي د Columnar ciliated epithelium پواسطه فرش شوي دي.

د حنجري عضلات : د حنجري عضلات په دوه ډوله دي.

A- Extrinsic عضلات

B- Intrinsic عضلات

A- د حنجري **EXTRINSIC** عضلات: دا عضلات په دوه گروپو ويشل کيږي.

1- د حنجري پورته کوونکي عضلات (Elevator muscles)

2- د حنجري ښکته کوونکي (Depressor) عضلات.

1- د حنجري پورته کوونکي عضلات (Elevator) عضلات په لاندي ډول دي

1- Digastric muscle

www.ketabton.com

Stylohyoid muscle -2
Mylohyoid muscle -3
Stylopharyngeus muscle -4
Salpingopharyngeus muscle -5
Palatopharyngeus muscle -6

د پورته عضلاتو تفصلي شرحه د عضلات د بخش د غاړي د عضلاتو برخه کي شوي ده.

2- د حنجري ښکته کونکي (Depressor) عضلات عبارت دي له:

Sternothyroid muscle -1
Sternohyoid muscle -2
Omohyoid muscle -3

د پورته عضلاتو تفصيلي شرحه د هضمي سيستم د بلعوم د عضلاتو په برخه کي شوي ده.

B- د حنجري **INTRINSIC** عضلات: دا عضلات هم په دوه گروپو ويشل شوي دي.

1- هغه عضلات چه د حنجري د خولي فوهه کنترولوي.

2- هغه عضلات چه د Vocal fold حرکات کنترولوي.

1- هغه عضلات چه د حنجري د خولي فوهه کنترولوي.

The oblique arytenoid muscle -a

2- هغه عضلات چه د Vocal fold حرکات کنترولوي.

(Tensor) Cricothyroid muscle -a
(Abductor) Post Cricoarytenoid muscle -b
(Abductor) Lateral cricoarytenoid muscle -c
(Relaxor) Thyroarytenoid muscle -d
Thransversarytenoid muscle -e

www.ketabton.com

Intrinsic Muscles of Larynx
Posterior View

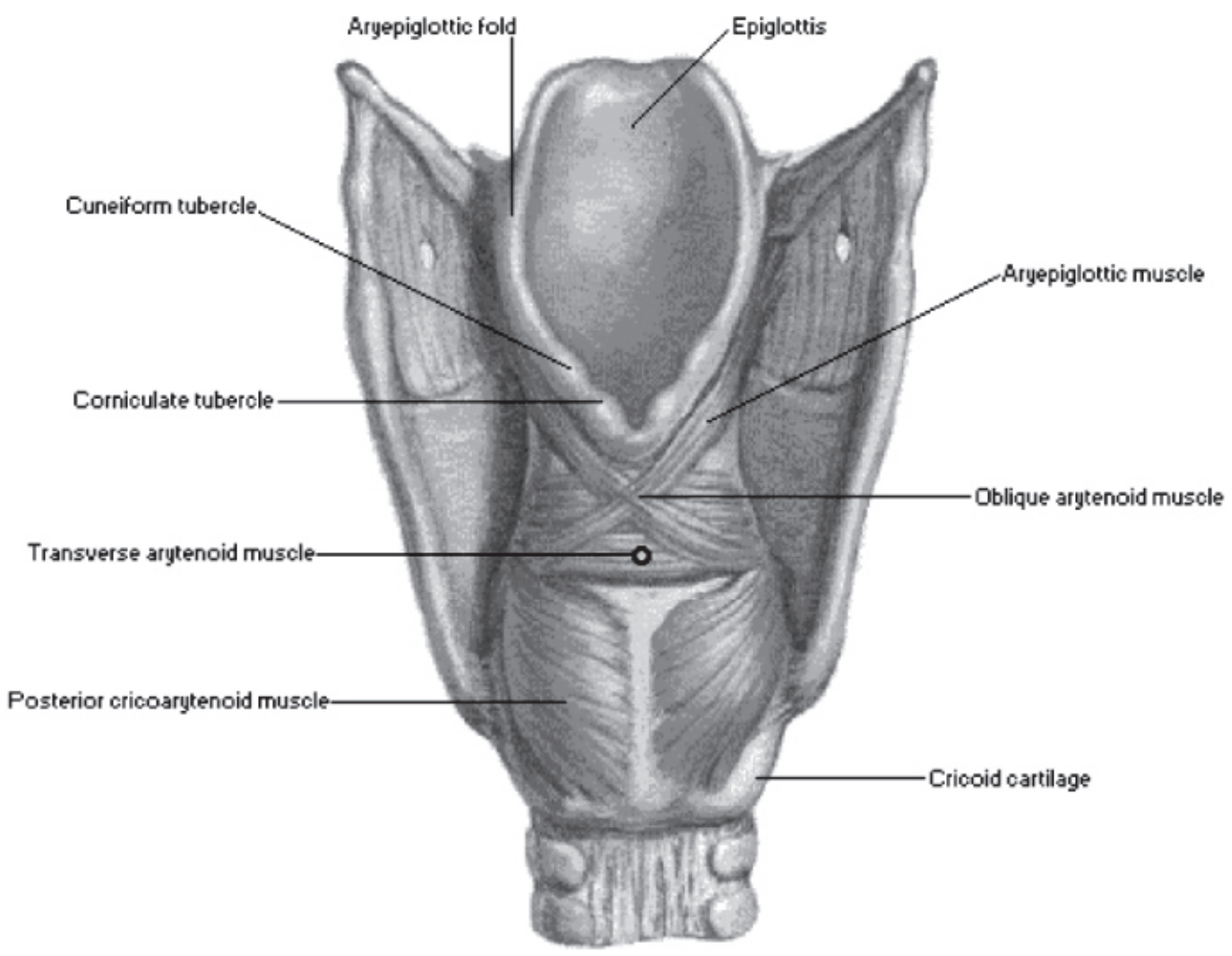

Intrinsic Muscles of Larynx
Lateral Dissection

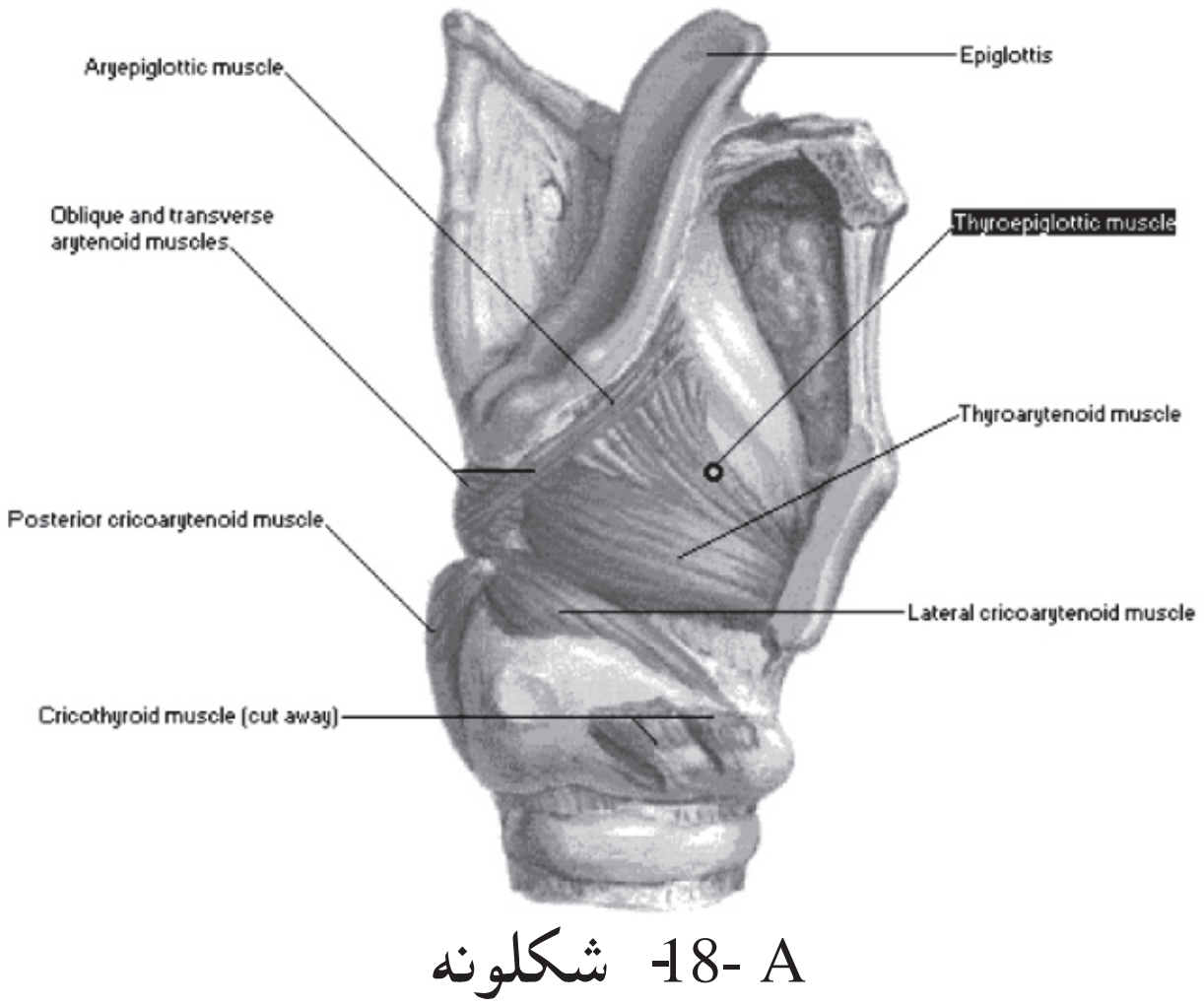

شکلونه -18- A

www.ketabton.com

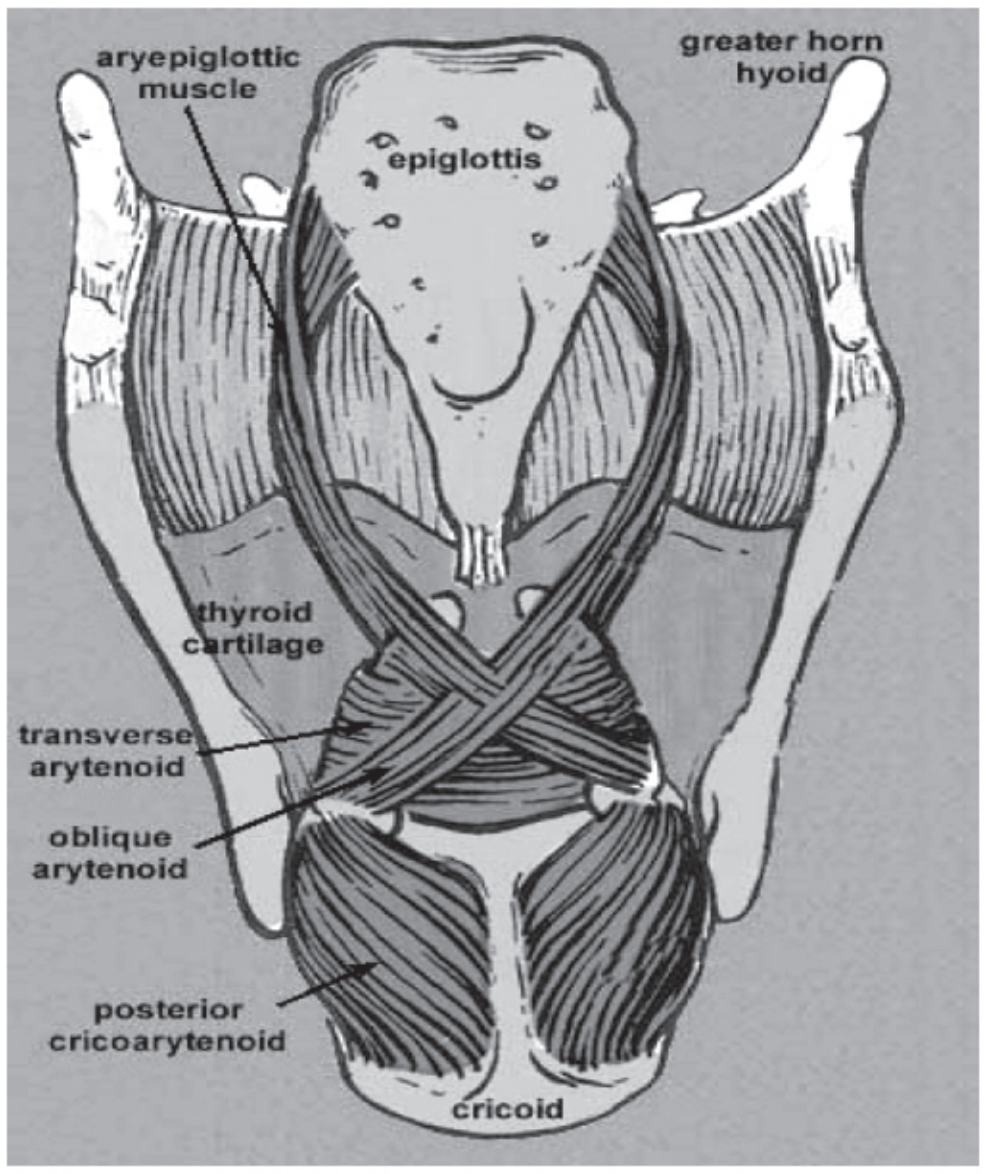

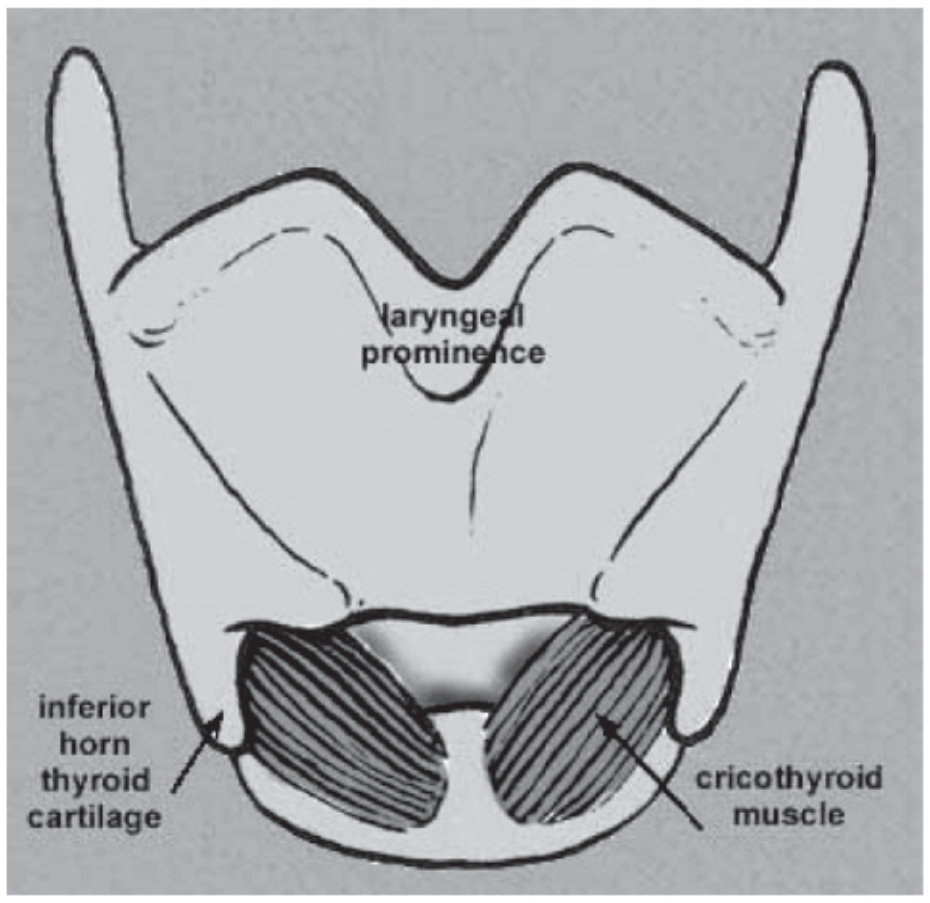

18-B- شکلونه

www.ketabton.com

د حنجري تعصيب، اروا، وريدي او لمفاوي تخليه

د حنجري تعصیب:

1- د حنجري حسي اعصاب: د حنجري مخاطي غشاء د Vocal fold نه پورته د Internal laryngeal nerve پواسطه او د Vocal fold نه لاندي د Recurrent laryngeal nerve پواسطه تعصیب کیږي.

2- د حنجري حرکي اعصاب: د حنجري Intrensic عضلات بیدون د Cricothyroid muscle (دغه عضله د Ext laryngeal nerve پواسطه تعصیب کیږي) څخه د Recurrent laryngeal nerve پواسطه تعصیب کیږي.

د حنجري اروا: د حنجري اروا له Vocal fold څخه پورته د Sup laryngeal art پواسطه چه د Sup thyroid art یوه شعبه ده صورت نیسي. له Vocal fold څخه لاندي د حنجري وریدي وینه د Inf laryngeal vein له لاري په Inf thyroid vein کي تخلیه کیږي.

د حنجري لمفاوي تخلیه: له Vocal fold نه پورته د حنجري لمفاوي اوعيي د Deep cervical عقداتو په قدامي علوي گروپ کي تخلیه کیږي.

له Vocal fold څخه لاندي د حنجري لمفاوي اوعي د Deep cervical عقداتو په خلفي سفلي گروپ کي تخلیه کیږي.

www.ketabton.com

دریم فصل

تراخیا (THE TRACHE)

شکل او موقعیت: تراخیا د یو تیوب شکل لري چه د Midline په استقامت قسماً د غاړي په قدامي قسمت او قسماً د سیني په جوف کي د شپږمي رقبي فقري د جسم له سفلي کنار نه د څلورمي صدري فقري تر ښکتني سرحد پوري امتداد لري، د تراخیا طول په کاهلو اشخاصو کي د 4-6 انچو پوري او د خارجي برخي قطر ئي په نارینه ؤکي 2cm او په ښځو کي 1,5cm پوري دي د تراخیا د Lumen قطر د یو کلني په عمر کي 3mm او د عمر په زیاتیدو سره د تراخیا د Lumen قطر هم زیاتیږي او په کاهلو اشخاصو کي تر 12mm پوري رسیږي چه دا ئي اخري اندازه ده او له دي څخه نور نه زیاتیږي. تراخیا له یو تعداد غضروفونو څخه جوړه شوي چه نوموړي غضروفونه هر یو د C د توري شکل لري. دغه غضروفونه په قدام او جوانبو کي د Fibromuscular membrane پواسطه ارتباط سره لري. په خلف کي صرف همدا Membrane موجود دي د Trachea د غضروفونو داخلي سطحه د Mucous membrane پواسطه فرش شوي Trachea د څلورمي صدري فقري په ښکتني سرحد کي په دوه برخو ویشل کیږي چه دغه برخي ئي د ښي او چپ (main) Principal bronchus څخه عبارت دي.

www.ketabton.com

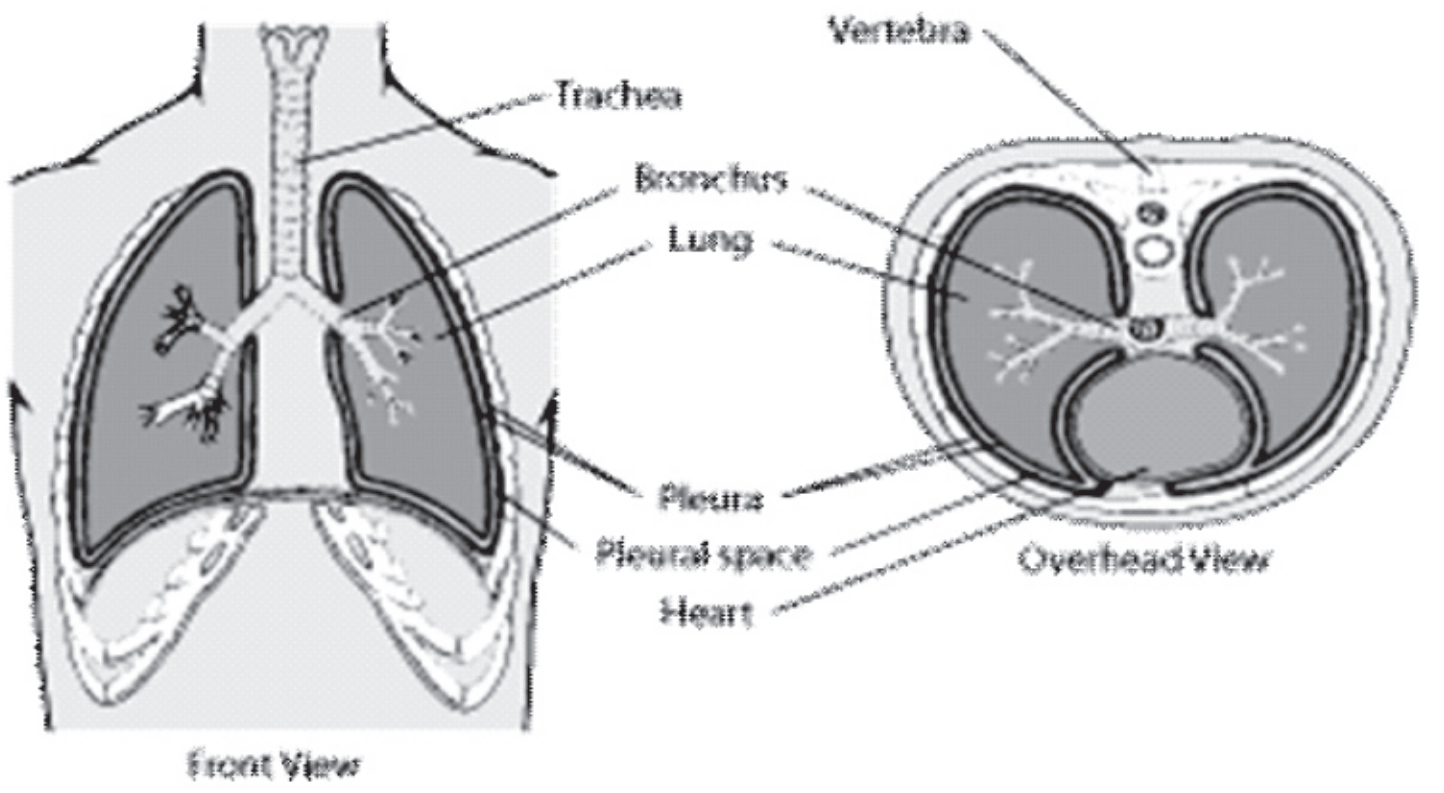

19- شکل

د تراخیا ارتباطات : د تراخیا ارتباطات په دوه برخو کي مطالعه کوو

I- د تراخیا ارتباطات په غاړه کي

II-د تراخیا ارتباطات د سیني په جوف کي

I-د تراخیا ارتباطات په غاړه کي

A-په قدام کي

a-د تایراید غدي له استموس سره چه د تراخیا دوهمه او دریمه حلقه پوښوي ارتباط لري

b – د تایراید غدي له استموس نه لاندي تراخیا د Inf. Thyroid veins سره ارتباط لري

Pretrachial fascia-c

Sternohyoid &Sternothyroid muscles-d

Superficial fascia-e

Skin-f

g- په ماشومانو کي Brachiocephalic vein تر غاړي پوري امتداد لري او د تراخیا په قدام کي قرار لري

www.ketabton.com

B- په خلف کي

Oesophagus-a

Recurrent laryngeal nerve-b

C- په دواړه خواو کي : تراخیا د غاړي په برخه کي په دواړه خواو کي د تایراید غدي له دواړه فصونو اوهم له Common carotied artery سره چه په Carotied sheath کي موقیعت لري ارتباط لري

II- د تراخیا ارتباطات د سیني په جوف کي

Aپه قدام کي

Manubrium sterni -a

Sternohyoid muscle – b

Tymus gland-c

Left brachiocephalic and Inf thyroid veins-d

Aortic arch او Brachiocephalic & Common carotied arteries –e

Deep cardiac plexus-f

g- له یو تعداد لمفاوي عقداتو سره هم ارتباط لري

g- په ماشومانو کي Brachiocephalic vein تر غاړي پوري امتداد لري او د تراخیا په قدام کي قرار لري

B- په خلف کي

Vertebral column -b Oesophagus-a

C- په ښي خوا کي

Azygos vein -c Right vagus nerve -b Right lung and plura-a

D- په چپ خوا کي

Arch of aorta-a

Left carotied and Left subclavian arteries-b

Left recurrent laryngeal nerve-c

www.ketabton.com

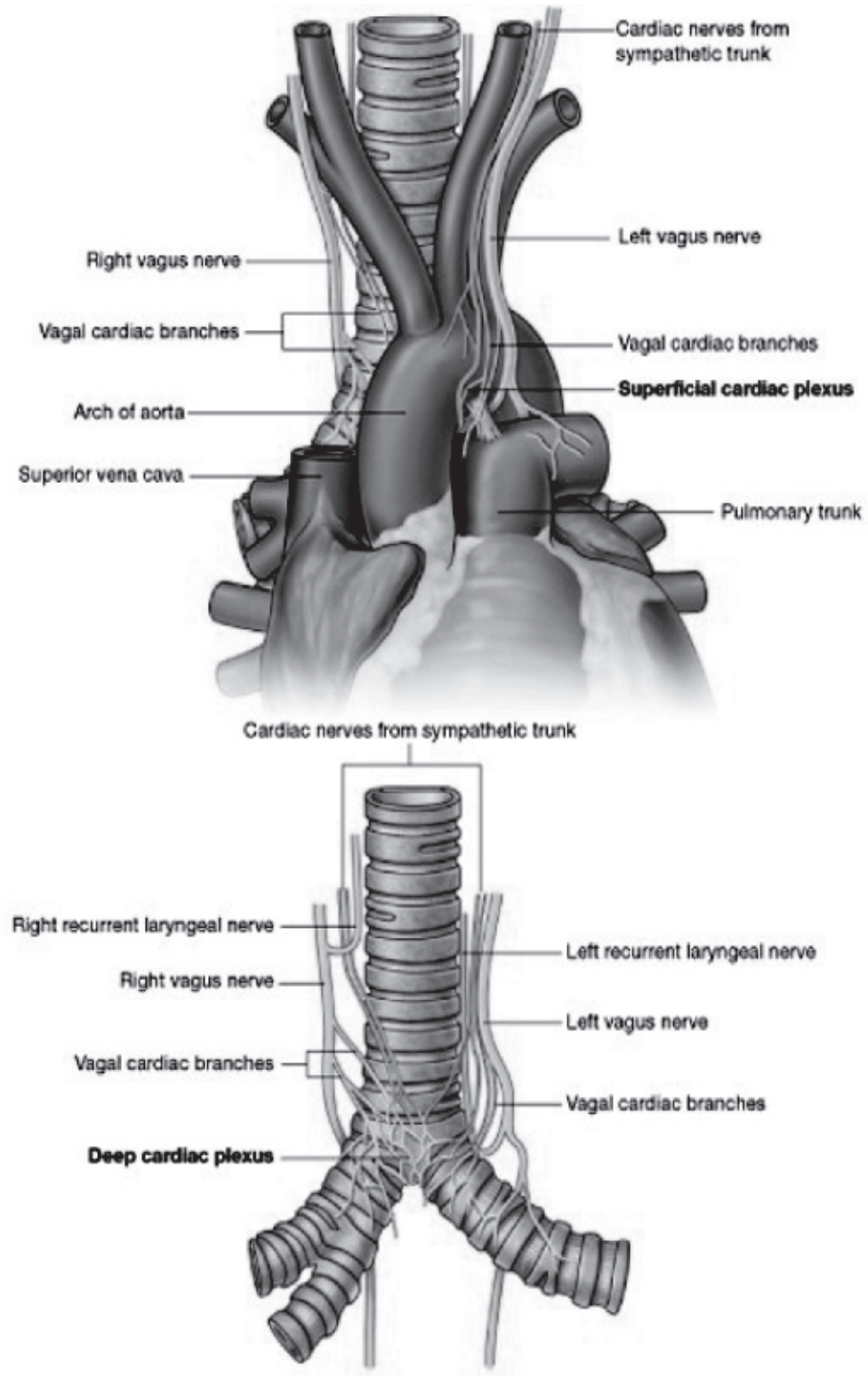

20- شکلونه

د تراخیا اروا- تعصیب – وریدي اولمفاوي تخلیه

تراخیا د Inf thyroid artery د شعباتو پواسطه اروا په براخیوثیفالیک ورید کي ئي وریدي تخلیه په Pretrachial او Paratrachial لمفاوي عقداتو کي ئي لمف تخلیه او د سیمپاتیک او پاراسیمپاتیک اعصابو پواسطه ئي تعصیب صورت نیسي

www.ketabton.com

ځلورم فصل
برانکسونه

مخکي مو وويل چه تراخيا د ځلورمي صدري فقري د جسم په سفلي کنار کي په دوه برخو ويشل کيږي چه عبارت دي له
:
Right bronchus -1

Left bronchus -2

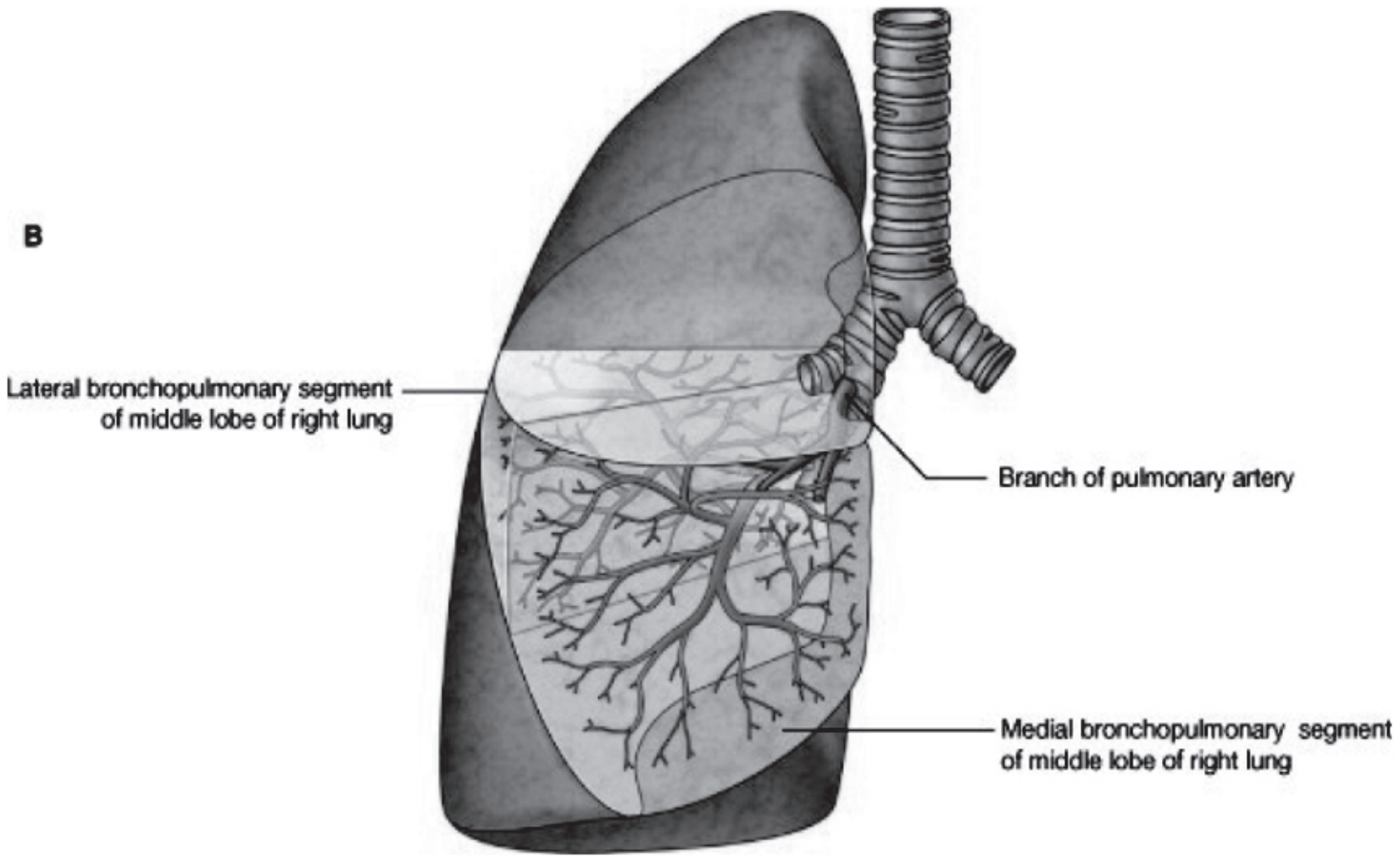

۲۱- شکل

www.ketabton.com

ښي برانکس: د ښي برانکس اوږدوالي د چپ په نسبت کم لاکن پراخوالي ئي د چپ په نسبت زيات دي. دا برانکس چه نسبت چپ برانکس ته عمودي سير لري خارج Pulmonary برخه ئي تقريباً 2.5cm اوږدوالي لري. ښي برانکس مخکي له دي چه د ښي سږي Hillus ته داخل شي يوه شعبه د Sup lobar bronchus په نوم ورکوي او کوم وخت چه د ښي سږي Hillus ته داخل شي په دوه نورو شاخونو چه عبارت له Middle lobar bronchus او Inf lobar bronchus څخه دي تقسيمېږي. Sup lobar bronchus د ښي سږي په داخل کي په دري نورو شاخونو ويشل کيږي چه عبارت دي له:

- Apical segmental bronchus
- Post segmental bronchus
- Ant segmental bronchus

Middle lobar bronchus د ښي سږي په داخل کي په لاندي شعباتو ويشل کيږي.

- Lat segmental bronchus
- Medial segmental bronchus

Right inf lobar bronchus د ښي سږي په داخل کي په لاندي شعباتو ويشل کيږي.

- Apical basal segmental bronchus
- Ant basal segmental branchus
- Lat basal segmental branchus
- Post basal segmental branchus
- Med basal segmental branchus

چپ برانکس: چپ طرف Bronchus چه قطر يي د ښي په نسبت کم لاکن اوږدوالي ئي زيات او هم دا برانکس د ښي برانکس په نسبت افقي شکل لري ددي Brunchus اوږدوالي تقريباً 5cm دي. دغه Bronchus د چپ سږي

www.ketabton.com

Hillus ته د داخلیدو په وخت د Aorta د قوس په خلف او د مري په قدام کي قرار نیسي کوم وخت چه دغه Bronchus د چپ سږي Hillus ته داخل شي په لاندي شعباتو ویشل کیږي.

Left sup lobar bronchus -1
Left inf lobar bronchus -2

Left sup lobar bronchus -1: دغه برانکس په داخل د چپ سږي کي په لاندي شعبو ویشل کیږي.

- Apical segmental bronchus
- Post segmental bronchus
- Ant segmental bronchus
- Lingular bronchus

Lingular bronchus په خپل نوبت سره په دوه برخو ویشل شوي چه عبارت دي له Sup lingular bronchus او Inf lingular bronchus څخه.

LEFT INF LOBAR BRONCHUS: نوموړي برانکس د چپ سږي په داخل کي په لاندي شعباتو ویشل کیږي.

Apical basal segmental bronchus -1
Ant basal segmental bronchus -2
Lat basal segmental bronchus -3
Post basal segmental bronchus -4

ددي نه بعد هر Segmental bronchus په داخل د هر Segment کي په څو شاخونو ویشل کیږي چه هر شاخ ئي د Terminal bronchus په نوم یادیږي. بیا هر Terminal bronchus په څو متعددو شعبو ویشل کیږي چه ورڅخه Lobular branchiol په لاس راځي او د Lobular branchiol له تقسیماتو څخه Terminal branchiol په لاس راځي.

د Trachea له شروع نه تر Terminal branhiol پوري د Bronchial tree دا قسمت د Conducting portion په نوم او له دي بعد د Bronchial tree بل

www.ketabton.com

قسمت چه عبارت له Respiratory portion څخه دي شروع کيږي چه دا قسمت هم د پورته تقسيماتو ادامه ده يعني د Terminal branchiol له تقسيماتو څخه Respiratory branchiol په لاس راځي چه بالاخره دا اخري ساختمان د Alviolar duct پواسطه د سږو په Alviol ختميږي او Alviol د Bronchus اخري برخه ده چه د Capillary پواسطه احاطه شوي او تبادله د گازاتو پکي صورت نيسي.

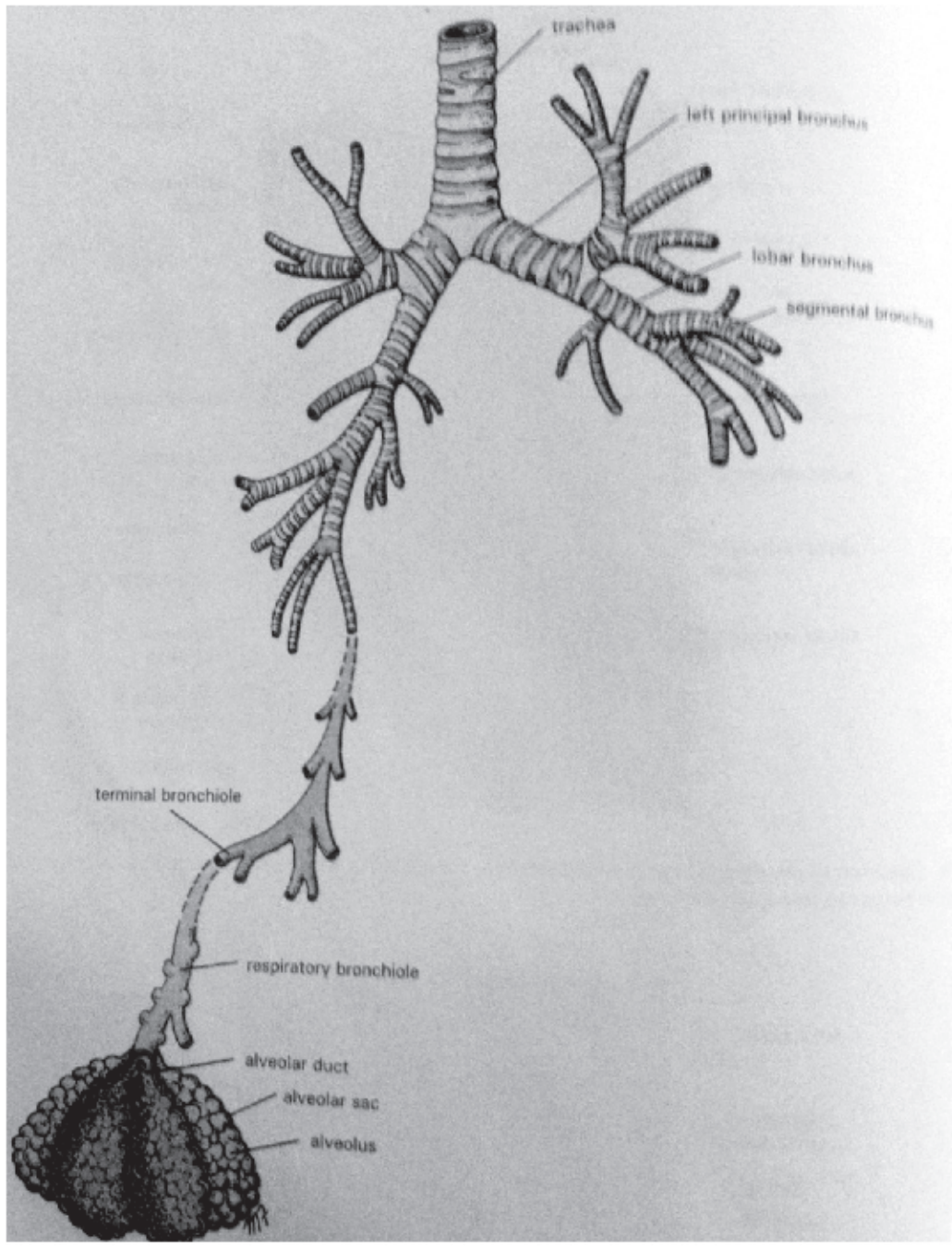

۲۲- شکل

www.ketabton.com

پنځم فصل

د سیني صندوقچه

موقعیت : د سیني صندوقچه د وجود هغه برخه ده چه د غاړي او بطن په منځ کي قرار لري د سیني د صندوقچي چوکات په خلف کي د صدري فقراتو پواسطه، په دواړه خواوکي د پښتیو او بین الضلعي مسافو (intercostals spaces) پواسطه او په قدام کي د Sternum هډوکي او Costal cartilages پواسطه چوړ شوي دي. په علوي کي د غاړي سره د سیني د جوف د دخولي فوهي (thoracic inlet) پواسطه ارتباط لري او په سفلي کي د بطن نه د حجاب حاجز (Diaphragm) پواسطه جدا شوي ده.

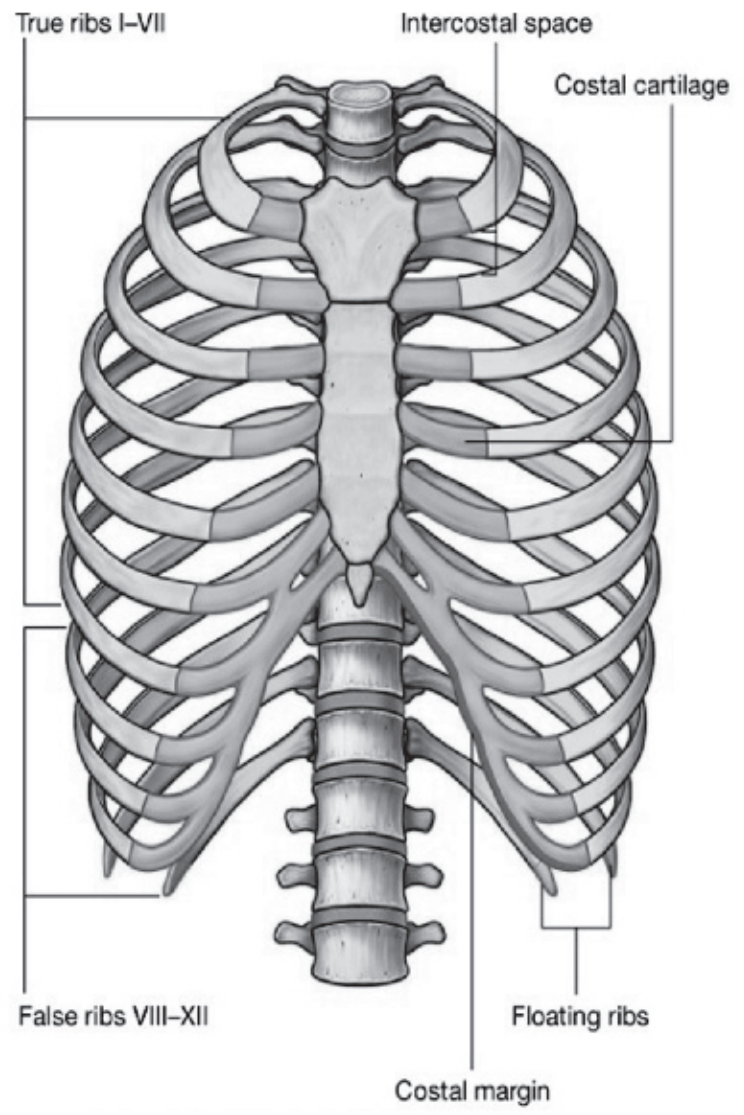

۲۳- شکل

www.ketabton.com

د سيني جوف : د سيني جوف د سيني د صندوقچي پواسطه احاطه شويدي ددري برخو لرونکي دي چه عبارت دي له:

وسطي برخي او دوه جنبي برخو څخه. وسطي برخه يي د Mediastinum په نوم يادېږي. او دواړه جنبي برخي (ښي او چپ خوا) ئي د سږو او پلورا پواسطه اشغال شوي دي. مونږ په ترتيب سره اول Mediastinum او د هغي محتويات او په تعقيب ئي Pleura او سږي تر مطالعي لاندي نيسو:

ميډياستينوم : د سيني د جوف له هغه برخي نه عبارت چه ددواړو سږو د انسي سطحو ترمينځ قرار لري.

د MEDIASTINUM حدود: د Mediastinum حدود په لاندي ډول دي.

1- په قدام کي: د ستېرنوم هډوکي

2- په خلف کي: ستون فقرات (Vertebral Column)

3- په علوي کي: دسيني د جوف د خولي فوهه

4- په سفلي کي: حجاب حاجز (Diaphragm)

5- په دواړه خواوکي: Mediastinal pleura

د MEDIASTINUM تقسيمات: Mediastinum په دوه برخو ويشل شوي دي.

1- علوي Mediastinum

2- سفلي Mediastinum

سفلي Mediastinum په خپل مينځ کي په لاندي دري برخو ويشل شوي.

1- Ant mediastinum 2- Middle mediastinum 3- Post mediastinum

علوي Mediastinum له سفلي Mediastinum نه د هغه خيالي سطحي پواسطه کوم چه د Sternal angle نه د څلورمي صدري فقري د جسم تر سفلي

www.ketabton.com

کنار پوري امتداد لري جدا کيږي. مخکي مو وويل چه سفلي Mediastinum په دري برخو ويشل شوي دي چه عبارت دي له:

1- Ant mediastinum: دا د سفلي Mediastinum هغه برخه ده چه د Pericardium په قدام کي قرار لري.

3- Post mediastinum: د سفلي Mediastinum له هغي برخي نه عبارت دي چه د Pericardium شاته (خلف) قرار لري.

2- Middle mediastinum: خپله Pericardium او د Pericardium محتويات Middle mediastinum جوړوي.

د SUPERIOR MEDIASTINUM حدود

1- په قدام کي: Manubrium sterni

2- په خلف کي: پورتني څلور صدري فقرات

3- په علوي کي: د سيني د جوف دخولي فوهه

4- په سفلي کي: د علوي او سفلي Mediastinum ترمينځ بيلونکي سطحه.

5- په دواړه خواوکي: Mediastinal pleura

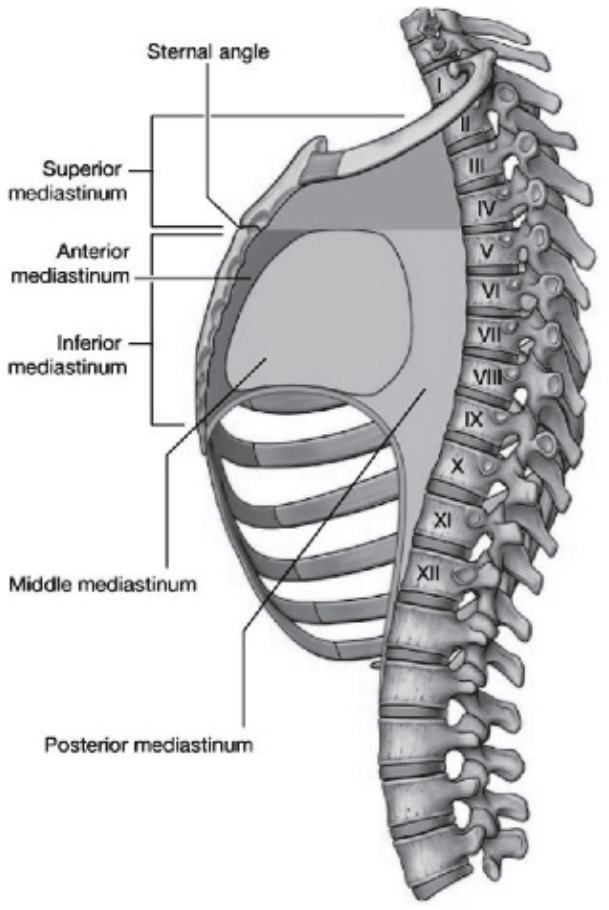

24- شکل

www.ketabton.com

د SUPERIOR MEDIASPINUM محتويات :

په علوي Mediastinum کي لاندي ساختمانونه قرار لري.

1- Trachea او Oesophagus

2- د Sternohyoid او Sternothyroid عضلاتو منشاء.

3- دا بهر قوس، Brachiocephalic artery، Left common carotied art او Left subclavian art

4- Right and left brachiocephalic veins، د S.V.C نيمائي علوي برخه او چپ بين الضلعي وريد

5- ښي او چپ Vagus اعصاب، ښي او چپ Phrenic اعصاب او Left recurrent laryngeal nerve

6- Thymus gland

7- Brachiocephalic او Trachiobronchial لمفاوي عقدات

د ANTERIOR MEDIASTINUM حدود

1- په قدام کي: د Sternum هډوکي جسم.

2- په خلف کي: Pericardium

3- په علوي کي: د علوي Mediastinum او سفلي Mediastinum بيلونکي سطحه.

4- په سفلي کي: د حجاب حاجز صدري وجه.

5- په دواړه خواوکي: Mediastinal pleura

د ANTERIOR MEDIASTINUM محتويات

د Ant mediastinum محتويات په لاندي ډول دي.

1- Sternopericardial ligaments

2- لمفاوي اوعيي او لمفاوي عقدات

3- د Internal thoracic شريان واړه Mediastinal شعبات

www.ketabton.com

4- د Thymus غدي ښکتني برخه

د وسطي میدیاستینوم حدود: د Mediastinum دا برخه د Pericardium پواسطه احاطه شوي ده.

د MIDDLE MEDIASTINUM محتویات

دغه لاندي ساختمانونه په Middle mediastinum کي قرار لري.

1- قلب

2- Ascending aorta, pulmonary trunk او Pulmonary arteries

3- د Superior Vena Cava نیمائي سفلي برخه، چپ او ښي Pulmunary veins

4- Phrenic nerve او Deep cardiac plexus

د POSTERIOR MEDIASTINUM حدود

1- په قدام کي: Pericardium، د Trachea د تقسیماتو برخه، Pulmonary اوعي او د حجاب حاجز د صدري سطحي خلفي برخه

2- په خلف کي: ښکتني اته صدري فقرات

3- په دواړه خواوکي: Mediastinal pleura

د POST ERIOR MEDIASTINUM محتویات

1- مري (Oesophagus)

2- Descending thoracic aorta او ددي شعبات

3- Azygos vein، Hemiazygos vein او Accesory hemiaztgos vein

4- ښي او چپ Vagus اعصاب

5- Post mediastinal lymph nodes

www.ketabton.com

شپږم فصل
پلورا

پلورا د پریتوان پشان یو Serous membrane دي چه د Mesothelium پواسطه فرش شوي ده. پلورا دوه برخي لري چه عبارت دي له:

1- جداري پلورا (Parital pleura)

2- حشوي پلورا (Visceral pleura)

جداري پلورا: دغه پلورا نسبت حشوي پلورا ته ضخیمه ده او دغه پلورا نظر د سیني هغه ساختمانو ته چه ددي پلورا پواسطه پوښل شوي په لاندي ډول تصنیف بندي شوي ده.

a- Cervical pleura: د جداري پلورا دا برخه د Clavicula هډوکي د ثلث متوسط نه یو انچ (2.3cm) پورته پوري امتداد لري او په دواړه خواوکي د سږو څوکي پوښوي. نوموړي پلوراد Suprapleural membrane پواسطه پوښل شوي. په قدام کي د Subclavian artery او Scalenus ant muscle سره په خلف کي د اولي پښتي له غاړي سره، په وحشي کي د Scalenus medius muscle او په انسي کي د غاړي د غټو اوعیو سره ارتباط لري.

b- Costal pleura: د جداري پلورا دا برخه د سیني د جدار داخلي برخه فرشوي (پښتي او Intercostal spaces) او د جداري پلورا دا برخه د سیني د جدار سره د Endothoracic fascia پواسطه نښتي دي.

c- Diaphragmatic پلورا: د جداري پلورا دغه برخه د حجاب حاجز (Diaphragm) صدري سطحه پوښوي د Expiration او سطحي Inspiratoin په وخت کي Diaphragmatic پلورا او Costal pleura د سږو د سفلي کنارو لاندي یو د بل په مقابل کي قرار نیسي لاکن د ژور Inspiration په وخت کي د

www.ketabton.com

سږو د قاعدو څنډي ښکته کیږي نو دا دواړه پلوراوي هم سره جدا کیږي د پلورا د جوف دغه برخه د Costodiphragmatic recess په نوم یادیږي ددغه Recess موقعیت له Scapular line نه 5cm او د Midaxillary line نه 3-5، 3 انچو په اندازه ژور دي.

Mediastinal pleura -d: دغه پلورا په حقیقت کي د Mediastinum د وحشي سرحدونو په جوړولو کي رول لري. د سږو د Hillus په برخو کي نوموړي پلورا د سږو د انسي سطحو داخل خواته منعکس کیږي او په Vesceral پلورا ادامه پیداکوي.

حشوي پلورا: د پلورا دغه برخه چه د سږو خارجي سطحي پوښوي او هم د سږو ددرزونو (Fissures) په داخل کي داخلیږي او د سږو فصونه پوښوي. مخکي مونږ اشاره وکړه چه د سږو د Hillus په برخو کي حشوي او جداري پلوراگاني یو د بل په امتداد واقع شوي. د سږو د Hillus په برخو کي د پلورا دغه قسمت چه حشوي او جداري پلوراوي یو د بل په امتداد واقع شوي د Pleural cuff په نوم یادیږي. Pleural cuff د یو سست Fold په شکل د سږو په انسي سطحو کي ښکته ځوړند دي چه دغه ځوړنده برخه د Pleural cuff د Pulmonary lig په نوم یادیږي. Pulmonary lig ددوه ورقو په شکل دي چه په مابین کي ئي یو نازک درز موجود دي. دا ورقي د تنفس د عمل په وخت کي سره لري کیږي او نژدي کیږي. حشوي او جداري پلوراوي د یوي نازکي خلا پواسطه چه Pleural Cavity ورته وایي او په کمه اندازه Pleural fluid لري سره جدا شوي دي.

www.ketabton.com

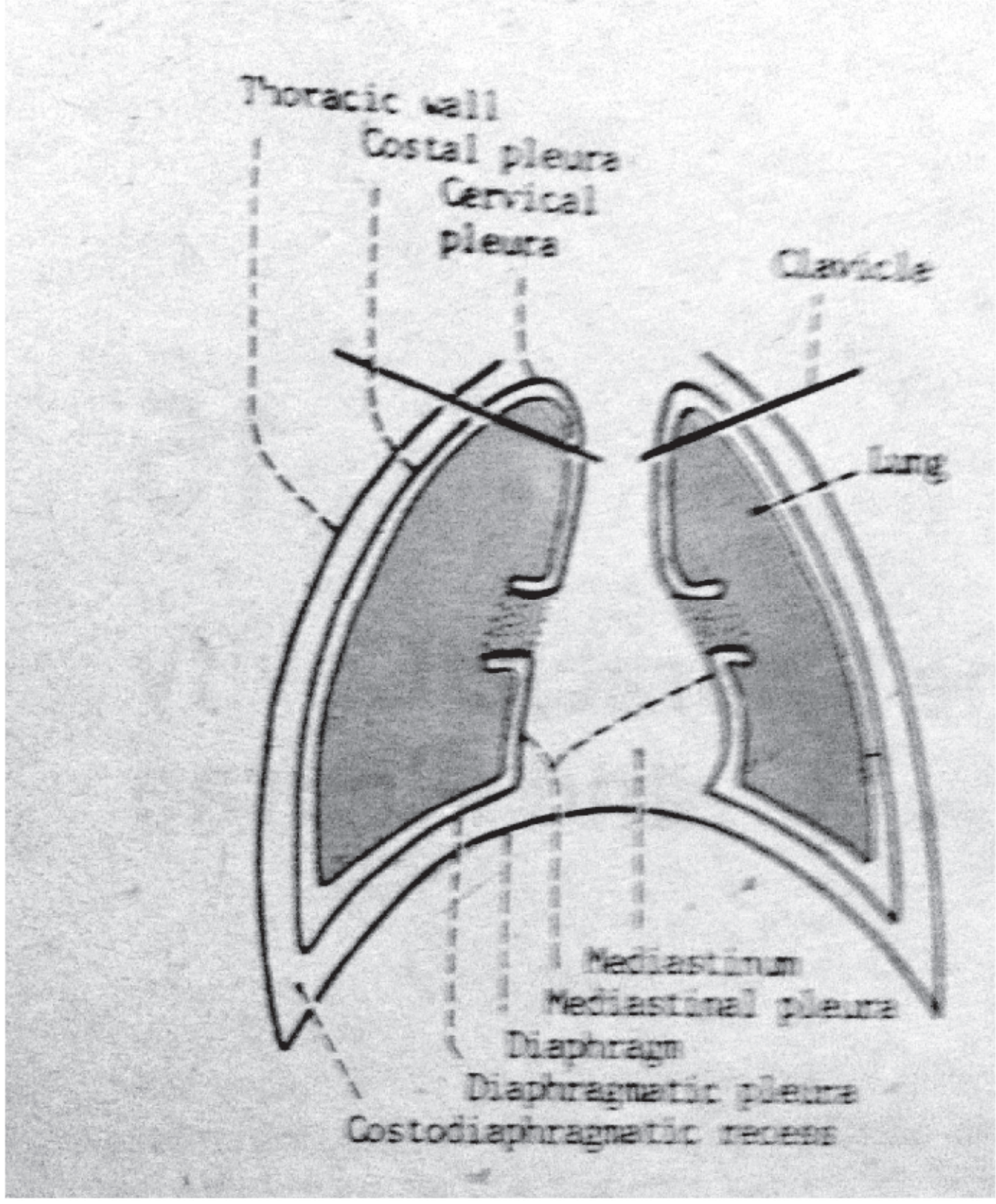

25- شکل

د پلورا تعصیب، اروا ، وریدي او لمفاوي تخلیه:

1- جداري پلورا:

a- تعصیب : جداري پلورا د Intercostal او Phrenic اعصابو پواسطه تعصیب کیږي. دغه پلورا ددرد په مقابل کي حساسه ده.

b- شریانونه : جداري پلورا د لاندي شریانو پواسطه اروا کیږي.

1- Intercostal artery

2- Internal thoracic artery

www.ketabton.com

Musculophrenic artery -3

c- وريدي تخليه : د جداري پلورا وريدي وينه په Azygos vein او Internal thoracic vein كي تخليه كيږي.

d- لمفاوي تخليه : د جداري پلورا اوعي په Intercostal، Internal mammary، Post mediastinal او Diaphragmatic لمفاوي عقداتو كي تخليه كيږي.

2- حشوي پلورا يا Pulmonary pleura

a- تعصيب : حشوي پلورا د سمپاتيک اعصابو پواسطه چه T4 and T5 Spinal segments نه منشاء اخلي تعصيب كيږي دغه قسمت د پلورا ددرد په مقابل كي غير حساس دي.

b- اروا: د Bronchial arteries پواسطه د پلورا دا قسمت اروا كيږي.

c- لمفاوي تخليه: لمفاوي اوعيي ئي په Bronchopulmonary لمفاوي عقداتو كي تخليه كيږي.

www.ketabton.com

اووم فصل

سږي

د سږو شکل او موقعیت: سږي د تنفسي سیستم برجسته اعضاء دي. تعداد یي دوه داني دي چه د سیني په جوف کي په حشوي پلورا کي موقعیت لري. سږي مخروطي شکل لري لرونکي د یوي زروي، یوي قاعدي دوه سطحو او دري کنارنو دي د سږو قوام نرم او الاستیکي خاصیت لري. رنګ ئي په ماشوم والي کي ګلابي او د عمر په تیریدو سره چون د هوا ګرد اوغبار تنفس کیږي نو د سږو په رنګ کي هم یو څه تغیرات منځ ته راځي او له ګلابي نه په یوه اندازه تیاره رنګ بدلیږي.

د سیني په جوف کي دواړه سږي یو له بل نه د Mediastinal ساختمانو لکه زړه، غټي اوعي د Thymus غده او نورو پواسطه یو له بل نه جدا شوي دي.

A- د سږو زروي: د سږو زروي د Clavicula هډوکي د ثلث متوسط نه 2.5cm پورته قرار لري. د سږو زروي د Cervical pleura او Suprapleural membrane پواسطه پوښل شوي دي.

B- د سږو قاعدي: د سږو قاعدي مقعر شکل لري او د حجاب حاجز (Diaphragrm) د پورتني سطحي لپاسه قرار لري په ښي خواکي Diaphragm ښي سږي د جګر د ښي فص نه جدا کوي او په چپ خواکي Diaphragm چپ سږي د جګر له چپ فص، د معدي Fundus، او Spleen څخه جدا کوي. ښي طرف حجاب حاجز نسبت چپ طرف ته لږ څه پورته دي.

C- د سږو کنارونه

1- قدامي کنار: د سږو قدامي څنډه د خلفي څنډي په نسبت لنډه ده دغه څنډه په ښي سږي کي د پلورا د انعکاسي خط (Costomediastinal line) سره

www.ketabton.com

توافق کوي نوموړي خط کوم وخت چه Costal pleura په Mediastinal پلورا بدلیږي مینځ ته راځي د چپ سږي قدامي څنډه په علوي کي عیناً د ښي سږي قدامي څنډه غوندي دي لاکن له څلورم Costal Cartilage نه ښکته یو Incisura (Notch) لري. چه د Cardiac notch په نوم یادیږي.

2- د سږو خلفي څنډه: د سږو خلفي څنډه چه په حقیقت کي د سږو Medial سطحي له Costal سطحو نه په خلف کي جدا کوي او دغه څنډه د اضلاعو د سرونو له انسي کنارونو سره توافق کوي د سږو دغه څنډه د ستون فقرات په دواړه خواوکي د اووم رقبي فقري نه تر لسمي صدري فقري پوري امتداد لري.

3- د سږو سفلي کنارونه: د سږو سفلي کنارونه د سږو قاعدي د Costal Surfaces نه جدا کوي.

D- د سږو سطحي: هر سږي دوه سطحي (وحشي اوانسي) لري

د سږو وحشي سطحي یا Costal surfaces په دوه برخو ویشل شوي دي یوه ئي خلفي برخه چه Vertebral part هم نومیږي او بله ئي قدامي برخه یا Mediastinal part د سږو د وحشي وجهو Vertebral part د صدري فقراتو د جسمو، بین الفقري ډسکونو Post intercostal vesels او Splanchinic nerves سره ارتباط لري، د سږو دانسي وجه و یا میډیاستینل سطحي Mediastinal part د Mediastinal septum سره ارتباط لري او د انسي وجهو دا قسمت لرونکي د Cardiac Impression (قلبي فرورفتګي) د سږو Hillus او یو تعداد زیاتو نوري فرورفتګیو دي چه په ښي او چپ خواکي سره فرق لري. د ښي او چپ سږي د انسي وجهو د Mediastinal برخو مهم ارتباطات په لاندي ډول دي.

۱- په چپ طرف کي

Left ventricle -a

Aortic arch -b

www.ketabton.com

Descending thoracic aorta -c
Left subclavian art -d
Left brachiocephalic vein -e
Left vagus nerve -f
Left phrenic nerve -g
Left recurrent laryngeal nerve -h

۲- ښي طرف کي
Right atrium -a
b- د چپ بطين کمه برخه
Brachiocephalic vein-c
Azygos vein -d
Superior vena cava -e
f- مري
I.V.C -g
h- تراخيا
i- ښي واگوس او ښي فرينيک اعصاب

د سږو فصونه (LOBS OF THE LUNGS)

ښي سږي: ښي سږي د چپ سږي په نسبت لږ لوي دي او د افقي (Horizontal) او مايل (Oblique) درزونو (Fissures) پواسطه په دري فصونو تقسيم شوي دي چه عبارت دي له علوي، متوسط او سفلي فصونو څخه مايل درز چه له سفلي کنار نه شروع د Medial او Costal سطحو په امتداد پورته او شاخواته ځي تر هغي چه د ښي سږي خلفي څنډه د سږي له زروي نه 3،5 -3انچه ښکته قطع کړي. افقي درز د څلورم Costal cartilage برابر په افقي ډول په Costal سطحه کي امتداد پيداکوي تر څو مايل درز سره د Mid axillary line په برابر يوځاي شي.

www.ketabton.com

چپ سږي: چپ سږي د مایل درز پواسطه چه دښي سږي د مایل درز سره شباهت لري په دوه فصونو تقسیم شوي چه عبارت دي له علوي او سفلي فصونو څخه.

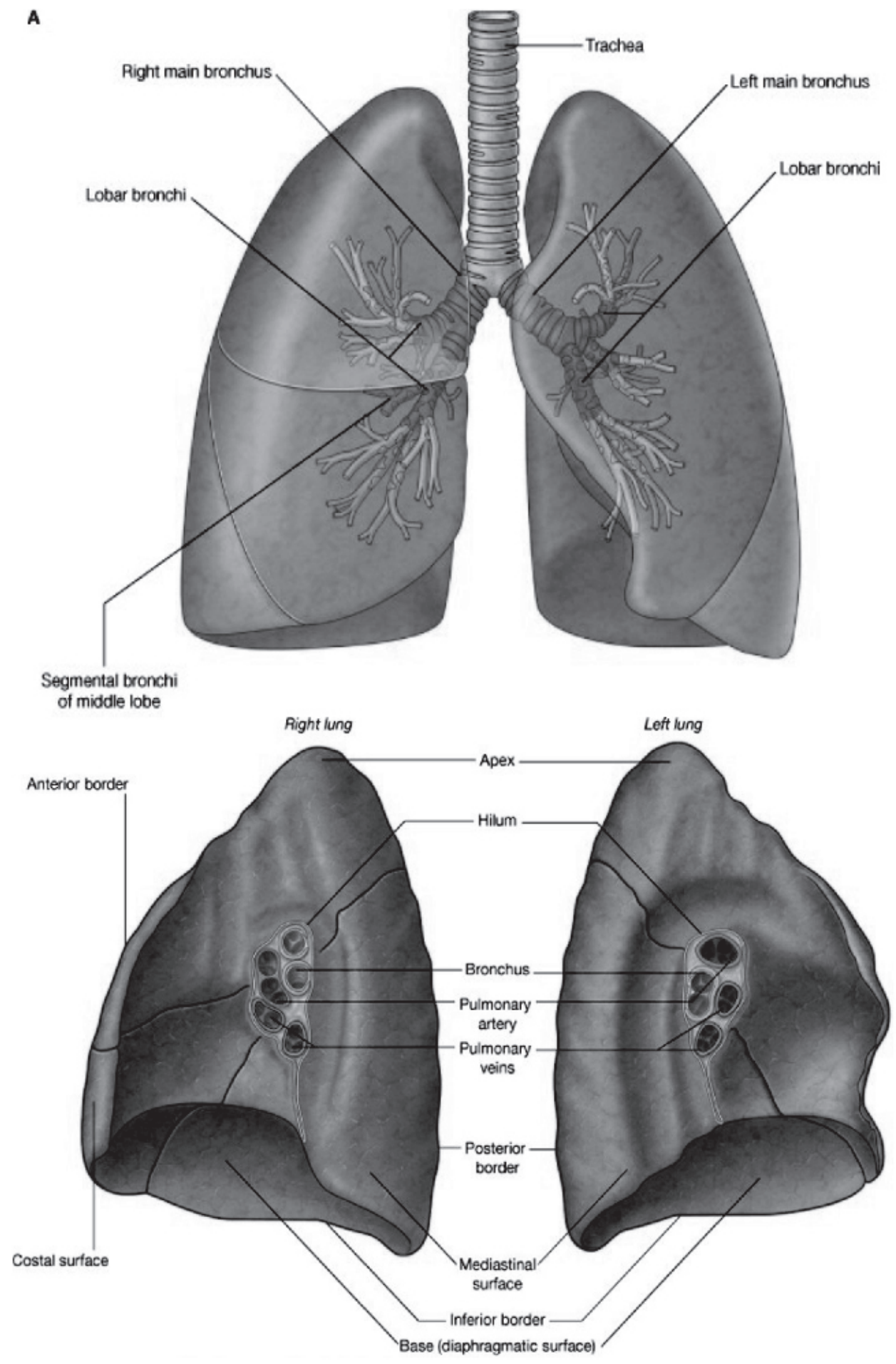

26- شکلونه

www.ketabton.com

دسږو سگمنتونه: مخکي مونږ د Bronchial tree د شاخونو د تقسيماتو نه په داخل د سږو کي بحث وکړ او ددي په تعقيب مو د سږو فصونه مطالعه کړل.
اوس د سږو د سگمنتو څخه بحث کوو:
د سږو هر Segment تقريباً د Pyramid شکل لري چه زروه ئي د سږو د Hilus طرفو ته او قاعده ئي د سږو د سطحو خواته قرار لري او هر Segment د منضم نسج پواسطه احاطه شوي ده د سږو سگمنتو نه په لاندي ډول سره دي.

1- د ښي سږي سگمنتونه

A- د ښي سږي د پورتني فص سگمنتونه په لاندي ډول دي.

Apical Segment -a
Posterior Segment -b
Anterior Segment -c

B- د ښي سږي د متوسط فص سگمنتونه په لاندي ډول سره دي.

Lat Segment -a
Medial Segment -b

C- د ښي سږي د ښکتني فص سگمنتونه په لاندي ډول دي.

Sup (apical) basal segment -a
Ant basal segment -b
Post basal segment -c
Lateral basal segment -d
Medial basal segment -e

2- د چپ سږي سگمنتونه

A- د چپ سږي د پورتني فص سگمنتونه په لاندي ډول دي.

Apical segment -a
Anterior segment -b
Posterior segment -c
Lingular segment -d
Sup lingular segment -*
Inf lingular segment -*

www.ketabton.com

B- د چپ سږي د ښکتني فص سگمنتونه

Apical basal segment -a
Ant basal segment -b
Post basal segment –c

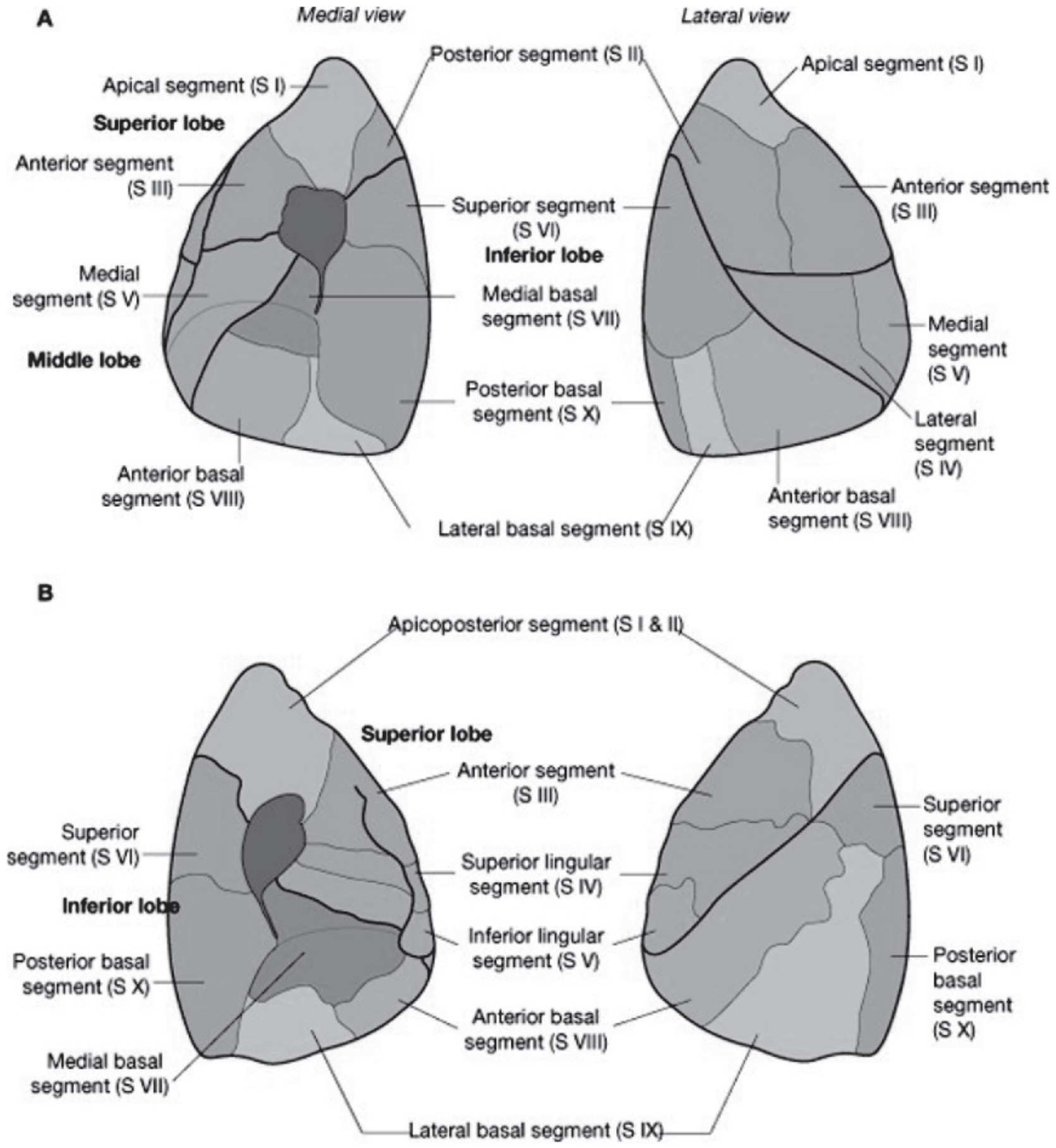

27 – شکلونه

www.ketabton.com

د سږو تعصیب، اروا، وریدي او لمفاوي تخلي

د سږو تعصیب: سږي د سمپاتیک او پاراسمپاتیک عصبي سیستم پواسطه تعصیب کیږي په دي ډول چه سمپاتیک او پاراسمپاتیک عصبي الیاف د سږو د Root په برخو کي یو Plexus جوړوي چه د سمپاتیک او پاراسمپاتیک عصبي الیافو څخه متشکل دي. د سمپاتیک عصبي سیستم تنبه د Bronchodilatation او Vasoconstriction سبب او د پاراسمپاتیک عصبي الیافو تنبه برعکس د سمپاتیک اعصابو دي یعني د پاراسمپاتیک عصبي الیافو تنبه د Bronchoconstriction او د Vasodilatation سبب کیږي.

د سږو اروا: سږي د Bronchial artereis پواسطه چه د Descending aorta نه منشاء اخلي اروا کیږي نوموړي شریانونه په دواړه خواوکي د Bronchial tree برخي هم اروا کوي ددي نه علاوه Visceral pleura هم ددي شریانو پواسطه اروا کیږي.

د سږو وریدي تخلیه : د سږو وریدي وینه د Bronchial veins له لاري په Azygos او Hemiazygos وریدوکي تخلیه کیږي.

د سږو لمفاوي تخلیه: د سږو لمفاوي اوعي په سږو کي دوه ډوله ضفیري (Plexuses) جوړوي چه عبارت دي له:

1- Superficial lymphatic plexus
2- Deep lymphatic plexus

Superficial plexus د حشوي پلورا لاندي قرار لري لاکن Deep plexus ئي د سږو د برانکسونو د اوعیو په امتداد د سږو تر Root پوري امتداد لري.

د Deep plexus لمفاوي اوعي په Pulmonary nodes کي چه د سږو په داخل کي د سږو Hillus ته نژدي قرار لري تخلیه کیږي کوم لمف چه د سږو له داخل نه لمفاوي عقداتو کي تخلیه شوي د Superficial plexus له لمفاوي اوعیو

www.ketabton.com

سره يوځاي په Bronchopulmonary لمفاوي عقداتو کي چه په Hillus کي قرار لري تخليه کيږي.

وروسته له دي له Bronchopulmonary عقداتو نه لمف په Bronchomediastinal lymphatic trunk کي تخليه کيږي ددواړه طرفو نوموړي جذعي د Trachea په دواړه خواوکي پورته سير لري چه بالاخره نوموړي جذعي په Thoracic duct او Right lymphatic duct کي تخليه کيږي

www.ketabton.com

ماخذونه (Referencess)

1- Chaursia BD Human Anatomy Regional and Applied CBS PUBLISHERS AND DISTRABUTERS
4569/1A,11-Daryagani,new dehli- 110002(India)
Fifth Edition 2010.

2- Chaursia BD Human Anatomy Regional and Applied CBS PUBLISHERS AND DISTRABUTERS
4569/1A,11-Daryagani,new delhi- 110002(India)
Third Edition 2004

3- Chaursia BD Human Anatomy Regional and Applied CBS PUBLISHERS AND DISTRABUTERS
4569/1A,11-Daryagani,new dehli- 110002(India)
Third Edition 2001.

4-**GRAY'S Anatomy for Students**
Rechard L. Dark
Wayne Vogl
Adam W.M. Mitchell
Charchill livingstone Elsevier Inc
First published 2005

5- **Henry-GRAY'S Anatomy**
Charchill livingstone Elsevier Inc
EDINBURGHLONDON MELBOURNE and YORK
Fortieth Edition 2009.

6- **Henry-GRAY'S Anatomy**
Charchill livingstone
EDINBURGHLONDON MELBOURNE and YORK
Thirty Seventh Edition 1989.

7- Snil. S.Rechard Clinical Anatomy By Regions Ninth Editon 2012.

8- Snil. S.Rechard Clinical Anatomy for Medical Students
Third Editon 1989

www.ketabton.com

Book Name	Anatomy of Urogenital & Respiratory Systems
Author	Dr M Nasir Nasraty
Publisher	Nangarhar Medical Faculty
Website	www.nu.edu.af
No of Copies	1000
Published	2015
Download	www.ecampus-afghanistan.org

This Publication was financed by German Aid for Afghan Children, a private initiative of the Eroes family in Germany.

Administrative and Technical support by Afghanic.

The contents and textual structure of this book have been developed by concerning author and relevant faculty and being responsible for it. Funding and supporting agencies are not holding any responsibilities.

If you want to publish your textbooks please contact us:

Dr. Yahya Wardak, Ministry of Higher Education, Kabul

Office 0756014640

Email textbooks@afghanic.org

All rights reserved with the author.

Printed in Afghanistan 2015

Sahar Printing Press

ISBN: 978 993 6500 501

www.ketabton.com

www.ketabton.com

Publishing Medical Textbooks

Honorable lecturers and dear students!
The lack of quality textbooks in the universities of Afghanistan is a serious issue, which is repeatedly challenging students and teachers alike. To tackle this issue we have initiated the process of providing textbooks to the students of medicine. For this reason, we have published 156 different medical textbooks from Nangarhar, Khost, Kandahar, Herat, Balkh and Kapisa medical colleges and Kabul Medical University. Currently we are working to publish 20 more medical textbooks for Nangarhar Medical Faculty. It should be mentioned that all these books have been distributed among the medical colleges of the country free of cost. All published medical textbooks can be downloaded from www.ecampus-afghanistan.org

The Afghan National Higher Education Strategy (2010-1014) states:
"Funds will be made available to encourage the writing and publication of textbooks in Dari and Pashtu. Especially in priority areas, to improve the quality of teaching and learning and give students access to state – of – the – art information. In the meantime, translation of English language textbooks and journals into Dari and Pashtu is a major challenge for curriculum reform. Without this facility it would not be possible for university students and faculty to access modern developments as knowledge in all disciplines accumulates at a rapid and exponential pace, in particular this is a huge obstacle for establishing a research culture. The Ministry of Higher Education together with the universities will examine strategies to overcome this deficit."

The book you are holding in your hands is a sample of a printed textbook. We would like to continue this project and to end the method of manual notes and papers. Based on the request of Higher Education Institutions, there is the need to publish about 100 different textbooks each year.

As requested by the Ministry of Higher Education, the Afghan universities, lecturers & students want to extend this project to the non-medical subjects e.g. Science, Engineering, Agriculture, Economics, Literature and Social Science. It should be remembered that we publish textbooks for different colleges of the country who are in need.
I would like to ask all the lecturers to write new textbooks, translate or revise their lecture notes or written books and share them with us to be published. We will ensure quality composition, printing and distribution to the medical colleges free of charge. I would like the students to encourage and assist their lecturers in this regard. We welcome any recommendations and suggestions for improvement.

www.ketabton.com

It is worth mentioning that the authors and publishers tried to prepare the books according to the international standards but if there is any problem in th e book, we kindly request the readers to send their comments to us or the authors in order to be corrected for future revised editions.

We are very thankful to **Kinderhilfe-Afghanistan** (German Aid for Afghan Children) and its director Dr. Eroes, who has provided fund for this book. We would also like to mention that he has provided funds for 60 other medical textbooks in the past three years which are being used by the students of Nangarhar and other medical colleges of the country. Dr. Eroes has made funds available for 20 additional books which are being printed now.

I am especially grateful to **GIZ** (German Society for International Cooperation) and **CIM** (Centre for International Migration & Development) for providing working opportunities for me during the past five years in Afghanistan.

In our ministry, I would like to cordially thank Academic Deputy Minister, Prof. M Osman Babury and Deputy Minister for Administrative & Financial Affairs Prof. Dr. Gul Hassan Walizai, Dean of Nangarhar Medical Faculty Dr. Khalid Yar as well as Academic Deputy Dr. Hamayoon Chardiwal, for their continued cooperation and support for this project.

I am also thankful to all those lecturers that encouraged us and gave us all these books to be published and distributed all over Afghanistan. Finally I would like to express my appreciation for the efforts of my colleagues Hekmatullah Aziz, Fahim Habibi and Subhanullah in the office for publishing books.

Dr Yahya Wardak
Advisor & CIM-Expert at the Ministry of Higher Education
Kabul/Afghanistan, January, 2015
Office: 0756014640
Email: textbooks@afghanic.org

www.ketabton.com



د پوهنمل دوکتور محمد ناصر (نصرتی) لنډه پیژندنه

محمد ناصر (نصرتی) د شهید نورمحمد زوی چی په ۱۳۳۷ل-ل کال کی دلغمان ولایت د علینګار ولسوالی د سنګره کلی په یوه دینداره کورنی کی سترګی دی فانی دنیا ته غړولی دی.ابتدائی او ثانوی زده کړی ئی د لیسی دوری ترختمیدوپوری د لغمان ولایت د علینګار ولسوالی د شیخ محمد حسین (ع) په عالی لیسه کی په ۱۳۵۵ل-ل کال کی پای ته رسولی او په ۱۳۵۶ل- ل کال کی د کانکور ازموینی له لاری د کابل طب پوهنځی ته د ښو نمرو په اخیستلو کامیاب شواو په همدی کال کی ئي د کورنی اقتصادی مشکلاتو له کبله د ننګرهار طب پوهنځی ته تبدیلی وکړه .

په ۱۳۵۹ل- ل کال کی ئی د وخت د حکومت د بی تجربه غړو د فشارونو او تهدیدونو له کبله تحصیل پریښودو او وطن پریښودو ته مجبور شو په ډیر افسوس باید وه وایم چی نه یوازی ده بلکه دده په شان ډیر په وطن مین او په علم سنبال دغریبو او بی وزلو افغانانو بچیان یا ددوی د مرمیو ښکار او یا هم تحصیل او وطن پریښودنی ته اړ شول.

محمدناصر (نصرتی) تقریبا ترلس کاله اوږده انتظاره وروسته په ۱۳۶۸ل-ل کال کی چی کله هم د افغانستان اسلامی پوهنتون تاسیس شو د خپلو کورنی مشکلاتو سره سره له تعلیم سره د مینی په لرلو طب پوهنځی ته د شاملیدو فورم ډک کړ ترڅو خپلی نیمګړی زده کړی سرته ورسوی د امتحان له ورکولو وروسته د افغانستان اسلامی پوهنتون د طب پوهنځی ته شامل شو چی په طب پوهنځی کی ئی په هر سمستر کی د ښو نمرو په اخیستلو بالاخره په ۱۳۷۲ل- ل کال کی د ستاژ دوری له تکمیلدووروسته د یاد پوهنتون د طب له پوهنځی څخه په اعلی درجه فارغ شو له فراغت نه سمدستی وروسته د افغان مهاجرینو په مرکزی روغتون کی د جراحی په څانګه کی د معالج ډاکتر په حیث مقرر شو تر۱۳۷۵ل- ل کال پوری ئی په یاد روغتون کی په پوره ایمان داری دنده ترسره کړه او په همدی کال کی د وزارت صحت عامی له خوا د تغذیه په برخه کی د WHO په مالی مرسته د مصر عربی جمهوریت ته ولاړ چی په ۱۳۷۶ل-ل کال کی ئی خپلی زده کړی پای ته ورسولی او بیرته همسایه ملک پاکستان ته راستون شو په همدی کال کی د افغانستان اسلامی پوهنتون د طب پوهنځی کی د کدر د شرایطو د پوره کولو له مخی د کدر امتحان له ورکولو وروسته د اناتومی په څانګه کی د ښو نمرو په اخیستلو د نامزد پوهیالی په حیث مقرر شو د نامزادی دوری له ختمیدو وروسته ئي په نوموړی پوهنتون کی ددی پوهنتون تر منحل کیدوپوری د استادی دنده اجراء کړه له هغی وروسته د افغان پوهنتون د طب پوهنځی د اناتومی څانګی د استاد په حیث او بالاخره له ۱۳۸۱ل-ل کال نه راپدی خوا د ننګرهار د طب پوهنځی د اناتومی په څانګه کی د استادی دنده ترسره کوی د ننګرهار د طب پوهنځی د استادانو او محصلینو په مینځ کی خاص محبوبیت لری د درسی پروسی په خواکی له ۱۳۹۰ ل - ل کال نه راپدی خوا د اناتومی څانګی د امر په حیث او همدارنګه د طب پوهنځی د علمی شورا غړي او ورسره د طب پوهنځی د کوریکولوم کمیتی د غړی په حیث دنده ترسره کوی.

www.ketabton.com