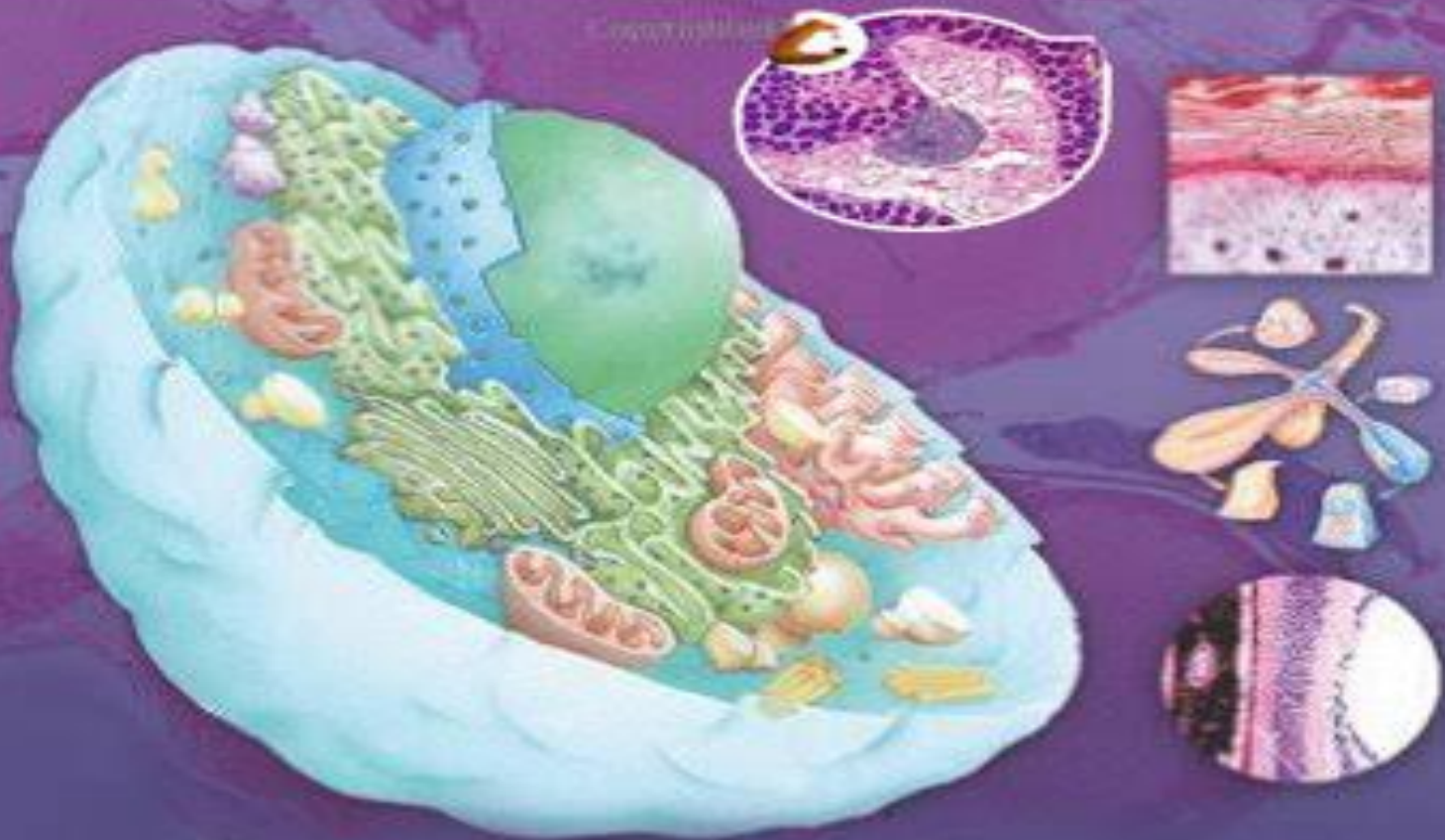

د طب پوهنځی د اول او دوهم ټولګی

د هستولوژۍ نوټ

Ketabton.com

دوکتور شجاعت "مومند" ۱۳۹۶

دوکتور سبحان الله "حمیدی" ۲۰۱۷

استادان:

سپین غر پوهنتون طب پوهنځی

بَابُ الدَّارِ الْحَرَامِ

ترتیب کوونکی: کفایت اللہ نایب امانی

0784 59 75 49

Kefayatkhan6@gmail.com

www.facebook.com/kefayatullahnaibamani



گنه	موضوع	صفحه	کتنه
لومری فصل			
۱	عمومیات او پیژندنه	1	
۲	هستولوژی	2	
۳	مایکروسکوپ	3	
۴	د مایکروسکوپ پولونه	5	
۵	د مایکروسکوپ حفاظت او ساتنه	8	
۶	د سلاید تهیه کول	9	
۷	د انساجو تهیه کول	9	
۸	د مرو انساجو مطالعه	10	
۹	Defrential centrifugation	12	
۱۰	Artifact	13	
دوهم فصل			
۱۱	د بدن جوړونکی اجزای	14	
۱۲	حجره	14	
۱۳	د بدن مایعات	15	
۱۴	د حجراتو پولونه	16	
۱۵	د حجراتو جسامت	17	
۱۶	د حجری حیاتی شرایط	19	
۱۷	د حجراتو کیمیاوی ترکیب	20	
۱۸	حجروی فعالیتونه	22	
۱۹	سایتوپلازم	24	
۲۰	د حجروی غشاء وظایف	26	
۲۱	حجروی اسکلیت	34	
۲۲	هستچه	39	
۲۳	کروموزوم	40	
۲۴	حجروی ویش	43	
۲۵	د حجری د ژوند پراونه	45	
دریهم فصل			
۲۶	انساج	47	
۲۷	د انساجو امیروولوژیک منشاء	48	





ثـ ورم فصل

49	اپیتیل نسج	۲۸
52	د اپیتیل نسج خانگری جوربنت	۲۹
55	د اپیتیل نسج طبقه بندی	۳۰
56	Simple epithelium	۳۱
58	Stratified epithelium	۳۲
62	د اپیتیل نسج وظایف	۳۳
63	غداوات	۳۴
65	د غداواتو ډولونه	۳۵
65	Exocrine glands	۳۶
70	Structure of Exocrine glands	۳۷
71	Endocrine glands	۳۸

پنـم فصل

74	منضم نسج	۳۹
77	د منضم نسج الیاف	۴۰
79	بی شکله ماده	۴۱
80	د منضم نسج طبقه بندی	۴۲
82	Dense connective tissue	۴۳
83	د درملو تاثیرات په منضم نسج	۴۴
84	د منضم نسج وظایف	۴۵

شپـم فصل

86	عضروف یا Cartilage	۴۶
87	د عضروف وده	۴۷
87	Hyaline cartilage	۴۸
89	Elastic cartilage	۴۹
89	Fibrous cartilage	۵۰

اووم فصل

91	هډوکي یا Bones	۵۱
92	د هډوکو تصنیف بندی	۵۲
93	Spongy bone	۵۳
94	Compact bone	۵۴



95	د هډوڪو جوړښت	۵۵
97	د هډوڪو Matrix	۵۶
98	Endostenum	۵۷
99	هډوڪو ته د ويني رسيدل	۵۸
100	د هډوڪو جوړيدل	۵۹
103	مفاصل	۶۰
اتيم فصل		
107	وينه	۶۱
108	RBC	۶۲
109	WBC	۶۳
111	Lymphocyte	۶۴
112	Monocyte	۶۵
112	Platlets	۶۶
113	د ويني پلازما	۶۷
114	د ويني جوړيدل	۶۸
116	د هډوڪو مغز	۶۹
117	د RBC جوړيدل	۷۰
120	د Lymphocyte جوړيدل	۷۱
نهم فصل		
123	عضلي نسج	۷۲
124	عضلي ليف	۷۳
125	Myofibril	۷۴
127	اسكليتي عضلي تقلص	۷۵
128	د اسكليتي عضلي جوړښت	۷۶
129	Cardiac muscle	۷۷
130	د زره د عضلي تقلص	۷۸
131	بنويه عضلات	۷۹
132	د بنويه عضلاتو تقلص	۸۰
نسم فصل		
133	عصبي نسج	۸۱
134	د نيورون جوړښت	۸۲





136	Dendrite	۸۳
136	Axon	۸۴
138	د نیورون پولونه	۸۵
140	ساینپس	۸۶
142	Neuroglia	۸۷
143	Microglia	۸۸
145	BBB (Blood brain barrier)	۸۹
Systemic Histology		
یولسم فصل		
عصبی سیستم		
148	شوکی نخاع یا Spinal cord	۹۰
148	د شوکی نخاع جوړښت	۹۱
149	مخیخ یا Cerebellum	۹۲
150	د ماغ اکبر یا Cerebrum	۹۳
152	Nerve ganglion	۹۴
153	Dorsal root ganglion	۹۵
153	محیطی اعصاب	۹۶
154	د مرکزی عصبی سیستم محافظوی ساختمانونه	۹۷
156	د عصبی نسج تشکیل	۹۸
دولسم فصل		
تنفسی سیستم		
158	د تنفسی سیستم وظایف	۹۹
158	Respiratory epithelium	۱۰۰
161	انتقالی برخه	۱۰۱
161	Nasal cavity	۱۰۲
164	Nasopharynx	۱۰۳
165	Larynx	۱۰۴
166	Trachea	۱۰۵
168	Bronchial tree	۱۰۶
171	تنفسی برخه	۱۰۷



	172	Respiratory Bronchiole	۱۰۸
	172	Alveolar Duct	۱۰۹
	172	Alveolar sac	۱۱۰
	172	Alveoli	۱۱۱
ديارلسم فصل			
دورانی سیسٹم			
	178	Blood circulation	۱۱۲
	179	Heart	۱۱۳
	180	Pulmonary trunk	۱۱۴
	181	Endocardium	۱۱۵
	182	Myocardium	۱۱۶
	183	د زیره اسکلیت	۱۱۷
	184	Pericardium	۱۱۸
	185	د وینی رگونه	۱۱۹
	187	شریان	۱۲۰
	188	وریدونه	۱۲۱
	189	شعریه عروق	۱۲۲
	191	د شعریه عروقو ډولونه	۱۲۳
	195	Lymphatic vessels	۱۲۴
خوارلسم فصل			
دفاعی سیسٹم			
	198	دفاعی حجری	۱۲۵
	200	Leucocyte (WBC)	۱۲۶
	207	Thymus Gland	۱۲۷
	211	Organ transplantation	۱۲۸
	211	Lymph nodes	۱۲۹
	215	Spleen	۱۳۰
	216	Blood circulation of Spleen	۱۳۱
	218	Tonsils	۱۳۲





پنجم فصل ہضمی سیستم

222	Oral cavity	۱۳۳
223	Lips	۱۳۴
224	Cheeks	۱۳۵
224	Tongue	۱۳۶
226	Taste buds	۱۳۷
228	Teeth	۱۳۸
232	Salivary Glands	۱۳۹
235	Palate	۱۴۰
236	Oropharynx	۱۴۱
236	Digestive tube	۱۴۲
238	Esophagus	۱۴۳
239	Stomach	۱۴۴
243	Small intestine	۱۴۵
247	Large intestine	۱۴۶
248	Appendix	۱۴۷
250	Pancreas	۱۴۸
254	Liver	۱۴۹
257	Bile excretory Ducts	۱۵۰
257	Gallbladder	۱۵۱

شپارسم فصل یووبنوں کی سیستم

260	Skin structure	۱۵۲
261	Epiderm	۱۵۳
263	دیپوستکی رنگ	۱۵۴
264	Dermis	۱۵۵
266	د پوستکی مشتقات	۱۵۶
266	Nails یا نوکان	۱۵۷
267	Hairs یا ویبنتان	۱۵۸
269	Hair Folicles	۱۵۹





	271	Sebaceous glands	۱۶۰
	272	Sweat glands	۱۶۱
اولسہم فصل			
بیولی سیسٹم			
	275	Kidney	۱۶۲
	278	Nephron	۱۶۳
	278	Renal corpuscle	۱۶۴
	282	Juxta glomerular complex	۱۶۵
	283	Proximal convoluted tubules	۱۶۶
	283	Henle's loop	۱۶۷
	284	Distal convoluted tubules	۱۶۸
	285	Pelvis & Ureter	۱۶۹
	287	Urinary bladder	۱۷۰
	289	Urethra	۱۷۱
اتلسہم فصل			
اندوکرین سیسٹم			
	292	Pituitary glands	۱۷۲
	299	Thyroid Glands	۱۷۳
	300	Parathyroid gland	۱۷۴
	301	Adrenal gland	۱۷۵
	302	Pineal body	۱۷۶
نوولسہم فصل			
بنیخینہ تناسلی سیسٹم			
	304	The Internal genitalia	۱۷۷
	304	Ovary	۱۷۸
	312	Fallopian tubes	۱۷۹
	315	Uterus	۱۸۰
	321	Vagina	۱۸۱
	322	The External genitalia	۱۸۲



	324	The Mummy glands	۱۸۳
شلم فصل نارینه تناسلی سیستم			
	329	Testis	۱۸۴
	334	Seminiferous tubules	۱۸۵
	335	Spermatogenesis	۱۸۶
	337	Spermatozoa	۱۸۷
	339	The male genital ducts	۱۸۸
	341	The penis	۱۸۹
	342	The Auxilliary genital glands	۱۹۰
	342	Seminal vesicle	۱۹۱
	343	Prostate glands	۱۹۲
	344	Bulbo urethral glands	۱۹۳

ترتیب کوونکی: کفایت اللہ نایب امانی

0784 59 75 49

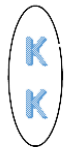
Kefayatkhan6@gmail.com

www.facebook.com/kefayatullahnaibamani



Mr.18

Kefayatullah.naibamani



لومړی فصل

عمومیات او پیژندنه

هستولوژی Histology

داچې هستولوژی مطالعه کوو نو لومړی باید په اناتومی لږ پوه شو.

اناتومی Anatomy

Ana په معنا د جدا کول او Tomy یا Temno د قطع کولو په معنا دی یعنی د مړی بدن څیری کول یا غوڅول قطع کول او د هغی ساختمانونه مطالعه کول.

نو اناتومی هغه علم دی چې د انسان د بدن ساختمانونو او جوړښتونو څخه بحث کوی.

اناتومی پنځه څانگی لری

1: Macroscopic Anatomy

د اناتومی هغه څانگه ده چې د انسان د بدن ساختمانونه پکی په سترگو مطالعه شی یا ولیدل شی. لکه: Bones (هډوکی)

2: Microscopic Anatomy

د اناتومی هغه څانگه ده چې د انسان د بدن ساختمانونه پکی د مایکروسکوپ لاندی مطالعه کیږی. لکه: حجرات (Cells) او انساج (Tissues)

3: Regional Anatomy

د اناتومی هغه څانگه ده چې د انسان د بدن ساختمانونه په ناحیوی ډول مطالعه کوی. په تسلیخ کی تری استفاده کیږی (دمړی څیری کول)



4: Systemic Anatomy

د اناتومی هغه څانګه ده چې په سیستم وار ډول د انسان د بدن ساختمانونو څخه بحث کوي. لکه: ټول سیستمونه او دهغوی برخی (هاضمی سیستم او دهغی برخی)

5: Applied Anatomy

د اناتومی هغه څانګه ده چې د امراضو د تشخیص او تداوی کی تری استفاده کیږی.

(Diagnosis Or Treatment)

نو Microscopic Anatomy ته Histology هم وایی.

هستولوژی Histology

هستولوژی هم له دوو کلیمو څخه اخستل شوی چې Histo په معنا د نسج او Logy په معنا د (Science) یا پوهی

نو هستولوژی هغه علم دی چې د انساجو څخه بحث کوی او په اصطلاح کی د انسان د بدن حجراتو، انساجو او اعضاو څخه په میکروسکوپیک ډول بحث کوی.

هستولوژی د ری څانګی لری.

1: Cytology د هستولوژی هغه څانګه ده چې د حجراتو څخه بحث کوی.

2: General Histology د هستولوژی هغه څانګه ده چې د انساجو څخه بحث کوی.

3: Organology د هستولوژی هغه څانګه ده چې مختلفو اغصاوو څخه بحث کوی.

د هستولوژیک مسایلو د بڼه تشریح کولو لپاره د میکروسکوپ نوعیت او د مطالعی او تحقیق لپاره د نسج آماده کولو میتود یا طریقه ډیر ارزښت لری. چې لومړی به میکروسکوپ او بیا وروسته به د نسج د آماده کولو میتودونه مطالعه کړو.





مایکروسکوپ (Microscope)

د **Microscope** کلیمه د دوه لاتیني کلیمو څخه اخستل شوی ده چې **Micro** د وړوکی په معنی او **Scope** د لیدلو یا مشاهده کولو په معنی دی. یعنی هغه شیان چې په سترگو نه لیدل کیږي د مایکروسکوپ په واسطه یې لیدلی شو. لکه: وایروسونه، بکتریاوی، امیب، پارامیشیم او یوگلینا د مایکروسکوپ په واسطه یې لیدلی شو.

مایکروسکوپ د لومړي ځل لپاره د یو هالنډي عالم **Antony van leeuwen hook** له خوا په ۱۶۳۲ م کال کې کشف شو. دا یو ډیر ساده مایکروسکوپ وو په ۱۸ مه پېړۍ کې حقیقي مایکروسکوپ یعنی مرکب مایکروسکوپ اختراع شو.

د زره بڼي اجسامو د لیدلو قوی ته **Magnification** ویل کیږي

د مایکروسکوپ اجزاوی:

۱: د سترگی عدسیه **Ocular or Eye piece**

ددغه عدسیو د لوی بنودلو قدرت ۱۰ یا ۱۵ وی، مایکروسکوپ د **Ocular** په لحاظ په دوه ډوله دی.

a: Mono ocular Microscope: د یوی سترگی په ذریعه لیدل کیږي.

b: Bino ocular Microscope: د دواړو سترگو په ذریعه لیدل کیږي.

۲: **Body tube**

دا هغه جوړښت دی کوم کې چې عدسیې او **objective** یو دبله د کار په وخت کې په خاصه مسافه جدا ساتي.

۳: لوی تعدیلونکی **Coarse adjustment**

دا هغه جوړښت دی چې **Body tube** ته ښکته او پورته حرکت ورکوي ترڅو چې مطلوب شی په ښه توګه ولیدل شي.

۴: کوچنی تعدیلونکی **Fin adjustment**

دا جوړښت **Body tube** ته په ډیره لږه اندازه حرکت ورکوي ترڅو چې جسم ښه فوکس شي، لوی او کوچنی تعدیلونکی د مایکروسکوپ د بازو په بڼې او چپ طرف کې موقیعت لري.



۵: بازو Arm :

دا جوړښت **Body tube**، لوی او وړوکی تعدیلونکی په ځان کی استوار ساتی.

۶: Nose piece :

عبارت د یو ساختمان څخه دی چی په هغی کی څلور واړه **objectives** ځای په ځای شوی دی.

۷: Objective :

د میکروسکوپ دغه برخه د لوی ښودلو مختلفې عدسی لری چی هغه عبارت دی له :
 $x10$ ، $x40$ ، $x100$ قوی څخه.

۸: Stage :

دا دمایکروسکوپ هغه برخه ده چی سلائیډ پری ایښودل کیږی، او د یو سوری له لاری رڼا تیروی، په عادی مایکروسکوپونو کی د عادی نور او یا د برق د رڼا څخه کار اخستل کیږی.

۹: Diaphragm :

د **Diaphragm** پرده د نور د تنظیمولو وظیفه په غاړه لری کوم چی **objective** ته تیریری.

۱۰: Stage clips :

نوموړی ساختمان د گیرا په نوم یادیری چی سلائیډ محکم ساتی.

۱۱: Base یا قاعده:

دا برخه د مایکروسکوپ ټول وزن اخلی او مایکروسکوپ پری استقرار پیدا کوی.

۱۲: Mirror :


شیشه نور ته انعکاس ورکوی تر څو د **Diaphragm** او د **stage** د سوری څخه تیر شی، په هغه ځای کی چی برق موجود نه وی نو په مایکروسکوپ کی دغه شیشه دنور انعکاس لپاره استعمالیری.

۱۳: د تمایل مفصل:

دا مفصل مایکروسکوپ ته اجازه ورکوی چی د ضرورت په وخت کی مایل شی تر څو په ښه توگه جسم ولیدل شی.



Parts of the Microscope



د مایکروسکوپ ډولونه:

مایکروسکوپونه د نور د منبع په اساس په مختلفو ډولونو ویشل کیږي چې مهمترین یی په لاندی ډول دی.

: ۱ Light Microscope

په دی نوعه مایکروسکوپ کی د عادی نور او یا د برق د رڼا څخه استفاده کیږي مثالونه یی:

Compound Microscope او Optical Microscope ، Simple Microscope

چي دا ډول مایکروسکوپ د ساختمان له نظره د دوه برخو څخه جوړ شوی دی.

: a - Optical System

د مختلفو عدسیو څخه لکه: objective، Condenser او Ocular څخه جوړ شوی دی.

: b - Mechanical components

د Mirror، Arm، Stage او مختلفو تیوبونو څخه جوړ شوی دی.



۲: Electronic Microscope :

په دغه ډول مایکروسکوپ کې د عادی نور پر ځای د الکترونونو څخه استفاده کېږي، په دې ډول مایکروسکوپ کې د شیشه یي عدسیو په عوض مقناطیسي عدسی استعمال شوی دی او د

Magnification قدرت یې هم د عادی مایکروسکوپ څخه زیات دی، همدارنگه د **E.M** مایکروسکوپ ډیر تفکیک قدرت هم نظر نورو مایکروسکوپونو ته زیاته ده.



توپیرونه یې

Electron Microscope	Compound Microscope
د الکترونونو د جریان څخه استفاده کېږي	د برق څخه پکې استفاده کېږي
عدسی یې مقناطیسي دی	عدسی یې د شیشه څخه جوړ دی
د لوی بڼودلو قدرت یې ۲۵۰۰۰۰ ځله دی یعنی یو جسم د خپل اصلی جسامت څخه ۲۵۰۰۰۰ ځلی غټ وښایي	د لوی بڼودلو قدرت یې د ۱۰۰۰ څخه تر ۲۰۰۰ پورې دی
د تفکیک قدرت یې 0,005m دی	د تفکیک قدرت یې 0,2m دی

۳: Ultraviolet Microscope :

په دې نوعه مایکروسکوپ کې د **Ultraviolet** د شعاع څخه استفاده کېږي، او همدارنگه د معمولی عدسیو په عوض د **Quartz** عدسیو څخه استفاده کېږي او د تفکیک قدرت یې هم



۱.۰، ۱ مایکرون دی، حال دا چې د عادی مایکروسکوپ د **Resolution** قدرت یی ۰،۲ مایکرون دی.

۴: X-Ray Microscope

په دی نوعه مایکروسکوپ کی د **X** د شعاع څخه استفاده کیږی ځکه چی ددی شعاع طول موج لنډ دی په هماغه اندازه یی د **Resolution** قدرت یی زیات دی ځکه چی په اسانی سره په نسج کی نفوذ کولای شی.



۵: Fluorescence Microscope

په دی نوعه مایکروسکوپ کی نسج د **Ultraviolet** شعاع په واسطه تنیه کیږی او فلورسنس موادر لکه ویتامین **A** او ویتامین **B** دوه په یوه تاریکه ساحه کی د روښانه اجسامو په شکل ښکاري.

۶: Polarizing Microscope

کله چی نور د ځینی موادو څخه تیریږی تقسیم او د یو شعاع په ستون څخه دوه شعاعی ستونونه وجود راځی چی دی حادثی ته **Polarizing** وایی، ددی وصف څخه د ځینو موادو په مطالعه کی مثلاً د عضلی الیافو او کولاژنی الیافو په مطالعه کی استفاده کیږی.

۷: Phase contrast Microscope

په دی نوعه مایکروسکوپ کی د هغه انساجو مطالعه صورت نیسی چی د انکسار ضریب یی متفاوت وی ځکه چی په دی نوعه مایکروسکوپ کی د انساجو د صفحوی تغیراتو څخه استفاده کیږی او اکثرآ بی رنگه انساج د همدی مایکروسکوپ په مرسته مطالعه کیږی.

۸: Interference Microscope

دا مایکروسکوپ هم په هغه اساساتو استناد لری چی په **Polarizing Microscope** او **Phase contrast Microscope** کی د هغی څخه استفاده کیږی او اکثرآ بی رنگه انساج د همدی مایکروسکوپ په کمک مطالعه کیږی.



: Dark Field Microscope : ۹

په دی نوعه مایکروسکوپ کی یو مخصوص **Condenser** وجود لری چی هیڅ نوعه شعاع ته د عدسی د مرکز څخه د تیریدو اجازه نه ورکوی، او په یوه تاریکه ساحه کی ځینی روښانه ذرات دا نور په یوه منحرفه زاویه ځانته را منعکس کوی او د روښانه نقاطو په شکل ښکاری ددی نوعه مایکروسکوپ په واسطه د سفلس مرض عامل **Terponema pallidum** مطالعه کیږی.

د مایکروسکوپ حفاظت او ساتنه

۱: د مایکروسکوپ انتقال

۲: ترتیب او تنظیم د میز

۳: د مایکروسکوپ لین ته توجو

۴: د مایکروسکوپ حفاظت د خاورو څخه

۵: د عدسیو پاکول

۶: **Slide** او **Cover slide** ته توجو

هر مایکروسکوپ د دوه وصفونو لرونکی دی

: Magnification : ۱

عبارت د مایکروسکوپ د لوی ښودلو د قدرت څخه دی چی د **Objective** او **Ocular** عدسیو د قدرت د حاصل ضرب څخه په لاس راځی.

: Resolution : ۲

عبارت د هغه قدرت څخه دی چی یو مایکروسکوپ دوه ډیری نږدی نقطی یو دبل څخه جلا کوی، یعنی عبارت د مایکروسکوپ د تفکیک د قدرت څخه دی، د عادی مایکروسکوپ د **Resolution** قدرت **0,2m** مایکرونه دی.

Ocular	Multiplication	Objective	Result of Multiplication
10	X	4	= 40
10	X	10	= 100
10	X	40	= 400
10	X	100	= 1000



د میکروسکوپي اجسامو د اندازه گیری واحداث:

$$1: \text{Micron} = \frac{1}{1000} \text{ mm}$$

$$2: \text{m Micron} = \frac{1}{1000 \text{ micron}}$$

$$3: \text{Angstrom} = \frac{1}{1000 \text{ m micron}}$$

د سلايد تهیه کول

کوم شی چی د میکروسکوپ په ذریعه لیدل کیږی د سلايد د پاسه اچول کیږی او بیا د **Cover slide** په ذریعه پوښل کیږی، **Slide** او **Cover slide** باید ډیر پاک وی که چیری ناپاک وی هغه مطلوب شی چی مور یی د میکروسکوپ په ذریعه نه شو لیدلی او بالاخره مایوسه کیږو.

په سلايد باندی د **Cover slide** د ایښودلو طریقه داسی صورت نیسی چی د **Cover slide** یوه څوکه په سلايد داسی ولگوئ چی ۴۵ درجی زاویه تشکیل کړی بیا ورو ورو د **Cover slide** بله څوکه تپته کړئ ترڅو چی په سلايد ولگیږی او د هوا پوکانی تشکیل نه شی که چیری پوکانی تشکیل شی د **cover slide** د پاسه قرار خپله گوته او یا د پنسل څوکه ووهی چی پوکانی ورکی شی.

اوس نو د لوی تعدیلونکی په واسطه **Body tube** دومره پورته کړی چی د کوچنی قوی عدسیه د **Stage** سره تقریباً ۲ سانتی متره فاصله ولری اوس نو تیار کړی شوی سلايد په **Stage** کیږدی بیایی د گیرا په واسطه ټینگ کړئ ترڅو چی سلايد خپل موقعیت ته تغیر ورنه کړی بیا د لوی تعدیلونکی په واسطه **Body tube** ورو ورو ښکته کړئ

د انساجو تهیه کول

- انساجو برابرول

انساج په دوه ډوله مطالعه کیږی:

- د ژونديو انساجو مطالعه

- د مرو انساجو مطالعه

■ د ژوندي انساجو مطالعه

د ژونديو انساجو مطالعه په خپل وار سره په دوه ډوله ده:



- د تلوین سره
 - بغیر له تلوین سره
- د تلوین سره په دوه ډوله ده:

1: Intravital

د انسان څخه د موادو نمونه(وینه) د پیچکاری په واسطه اخلو او د مایکروسکوپ لاندی یی گورو.

2: Suravital

اول انساج اخلو د نسج څخه وروسته یی تلوین یا رنگ کوو او د هغی څخه وروسته یی مطالعه کوو.

بغیر له تلوین څخه:

په دی طریقہ باندی د وینی اجزای معلومیږی:

Plasma، Blood cells (Wbc, Rbc, Platelets) او امیب په همدی طریقہ مطالعه کولای شو. دوینی نمونه اخلو د NaCl محلول کی یی ساتو او د Phase contrast microscope لاندی یی مطالعه کوو. L.M نه شی کولای چی بی له تلوینه مواد مطالعه کری.

- Autopsy

د مرو انساجو څیری کولو ته وایی.

- Biopsy

د ژوندی انسان څخه د نمونی اخیستلو ته وایی.

- Nicopsy

د مری څخه د نمونی اخیستلو ته وایی.

■ د مرو انساجو مطالعه

نسج د لاندی شرایطو لاندی ساتو ترڅو چی مطالعه یی کرو:

- Fixation

د میکروبوونو څخه نسج ساتی د فارملین او ایتایل الکول په ذریعه



Dehydration -

په همدغه نمونه باندی که چیری فارملین وچووو نو ایتایل الکول پری اچوو، نو د هغی اوبه وخی (اوبو ویستلو ته وایی)

Clearing -

د نمونی څخه الکول لری کول

Embending -

نسج سخت کول: د همدغی نسج دپاسه پارافین اچول تر څو نمونه سخته شی.

Sectioning -

Microtome ته نمونه ورکوو، تر څو تری نری نری پردی رابیلی کری، چی تقریباً دغه پردی د 5-10m پوری دبلوالی لری.

Muntig -

گرمی اوبه پری اچوو.

Staining -

رنگ پری اچوو (رنگونه په دوه ډوله دی یو **Eosine** چی ددی رنگ به سور شی او بل یی **Hematoxyline** چی رنگ به یی عادی یا ابی شی)

Putting cover slide -

اول پر سلاید باندی دوه څاڅکی دیوی روغنی مادی چی د **Canada balsam** په نوم یادیری اچول کیږی، او په احتیاط پری **Cover slide** ایښودل کیږی.

- د مایکروسکوپ لاندی لیدل

Smear Method ■

د مایع شیانو مطالعه کول لکه کیدای شی چی لاندی شیان اوسی:

Blood -

C,S,F (Cerebro spinal Fluid) -

Pericardial Fluid -

Plural Fluid -

Peritoneal Fluid -



کرنلاره:

- مایع د **Disposable suringe** په واسطه اخستل
- تیوب کی اچول
- **Centrifuge** کی کینودل
- سلاید باندی اچول
- سلاید په ایتایل الکولو کی د **15** دقیقو لپاره ایښودل
- رنگ پری اضافه کول
- د مایکروسکوپ لاندی لیدل

Defrential Centrifugation

هغه عملیه ده چی د یوی حجری بیلابیلی برخی پکی مطالعه کیږی.

کرنلاره:

- نمونه اخستل
 - د سکروز محلول کی اچول، سکروز محلول باید **25** موله محلول وی
 - د **20** دقیقو لپاره وخت ورکول
 - بیا په تیوب کی اچول (په **Homogenizer** چی یوماشین دی په ماشین کی تیوب یوه فلزی پارچه ده)
 - تیوب به بیا **Centrifuge** کی واچوو
- د تاویدو په نتیجه کی دغه نمونه د تیوب سره ټکر کیږی او د نمونی څخه برخی بیلیږی هغه برخه چی **Density** یی کمه وی هغه برخه به لومری بیلیږی، لومری هسته بیا به مایتوکاندریا او بیا به نوری برخی تری لاس ته راشی.

Histochemistry

دا میتود د مختلفو رنگه موادو د تراکم په اثر د حجری په مختلفو برخو کی په وجود راغلی چی ددی میتود په کمک شحمی مواد، پروتینی مواد، کاربوهایدریت، غیری عضوی مواد او یو تعداد انزایمونه په حجره کی تثبیتږی.

Radio Autography

پدی میتود کی یو تعداد رادیو اکتیف مواد بدن ته داخلږی چی دا مواد د خاصو حجراتو په واسطه اخستل کیږی او په دی ډول د مختلفو موادو سنتیز او افراز په حجره کی صورت نیسی.





Immunocytochemistry

پدی میتود کی یوه اجنبی ماده د **Antigen** په شکل بدن ته داخلیری او د هغه په مقابل کی مخصوصه **Antibody** تشکیل کوی ددی عملی په کمک د خاصو پروتینی موادو موقیعت په حجره کی ټاکل کیږی.

Artifact

عبارت د هغه تغیراتو څخه دی چی د سلاید د جوړولو په وخت کی په وجود راخی چی په لاندی اشکالو لیدل کیږی.

- **Shrinkage** یا انقباض
- **Precipitation** یا رسوب
- **Folds** او **Wrinkless**
- **Pinched Tissue** یا فشرده شوی نسج
- **Lines** یا خطوط

دوهم فصل

د بدن جوړونکی اجزاوی

Componentes of The Body

د انسان د بدن جوړښتیږی اجزاوی Components of Body

د انسان بدن له دریو شیانو څخه جوړ شوی دی.

- 1: Cell (Structural, Functional) حجرات
- 2: Intercellular Substance بین الحجروی ماده
- 3: Body Fluid د بدن مایعات

1: Cell حجره

حجره د ژونديو موجوداتو وظیفوی او ساختمانی واحد دی.

Structural یا ساختمانی ورته ځکه وایی چی د انسان ټول بدن ساختمانونه د حجراتو جوړ دی.

Functional یا وظیفوی ورته ځکه وایی چی په بدن کی ټولی وظیفی سرته رسوی.

په مجموعی ډول ټول هغه مواد چی یوه حجره تری جوړه ده د **Protoplasm** په نوم یادیری. چی د **Protoplasm** په ترکیب کی لاندی شپږ شیان شامل دی.

- 1: Water اوبه
- 2: Proteins پروټینونه
- 3: Lipids شحمیات
- 4: Carbohydrate هسټوی تیزاب
- 5: Nucleic Acid قندونه
- 6: Inorganic Salts غیری عضوی مالکی





2: Intercellular Substance **بین الحجروي ماده**

د دوو حجراتو په منځ کې چې کومه خالیګا وی په هغی وجود لری د پیرنی په شکل کی وی د دوو برخو څخه جوړ دی.

1: Amorphous substance **بی شکله ماده**

2: Fibers **الیاف**

چې دغه الیاف یی بیا په دری ډوله دی.

1: Collagen

2: Elastic **چې ارتجاعی خاصیت لری (ربری شکل لری)**

3: Reticular **شبکوی**

3: Body Fluid **د بدن مایعات**

حجرات 80% د اوبو (مایعاتو) څخه جوړ شوی دی.

د انسان په ټول بدن کی 60% اوبه دی.

چې 40% یی Intracellular د حجراتو په داخل کی دی او 20% یی د حجراتو په Extracellular د حجراتو په خارج کی دی. چې د خارجو د جملی څخه یی 15% پلازما Plasma او نور 5% یی نسجی مایع ده.

سایتولوژی Cytology

حجره Cell

حجره د ژونديو موجوداتو ساختمانی او وظیفوی واحد دی. د انسان بدن تقریباً 100t تریلیون حجرات لری چې 25t تریلیون یی یواځی RBC دی او نور 75t تریلیون یی نور حجرات دی.

په 17 مه پیری کی د دریو علماو لخوا چې (Verchu, Shwan او Jacob scheldon) نومیدل حجروي نظریه (Cell theory) وړاندی شوه چې په دی نظریه کی پنځه خبری شاملی وی.



Basic Unit :1

حجرات د ژونديو موجوداتو اساسی واحد دی او ټول حجرات د پخوانیو حجراتو څخه منځ ته راغلی.

Cell Division :2

یوه حجره د بلی حجری څخه د تکثر په نتیجه کی تولیدیږی.

Nucleus:3

ټول حجرات هستی لری.

4: د ټولو حجراتو کیمیاوی ترکیب یوشان دی.

5: امراض لومړی حجره بیا نسج اوبیا غړی په مرض اخته کوی.

خو په دی نظریه کی اوس دا دوه نظریی غلطی ثابت شویدی.

چی Nucleus ټول حجرات هستی لری بلکی ځینی حجرات دی چی هستی نه لری لکه:

RBC او Platies

او بله نظریه چی د ټولو حجراتو کیمیاوی ترکیب یوشان دی بلکی د ټولو حجراتو کیمیاوی ترکیب یوشان نه دی لکه: Fat cell چی دا په خپل ترکیب کی 95% شحم لری خو نور حجرات بیا په خپل ترکیب کی 2% شحم لری.

Types of Cells د حجراتو ډولونه

حجرات د جوړښت له نظره په دوه ډوله دی.

1: Prokaryotic Cell

Pro په معنا د ابتدايه، Karyotic د هستی او Cell حجرات . دا حجرات د جسامت له پلوه کوچنی دی هسته، هستوی غشاء نه لری او حجروی غشاء لری. مثال: Virus

2: Eukaryotic Cell

Eu په معنا د حقیقی ، Karyotic د هستی او Cell د حجرات . دا هغه حجرات دی چی حقیقی هسته لری هستوی غشاء لری او د حجروی غشاء ارگانیلونه Membranous Organelle هم لری. مثال : Protozoa



RBC په یوکاریوټیک حجراتو کی راځی البته چی RBC حجرات هسته نه لری او Eukaryotic cell چی هستی لری په دی حجراتو کی راځی . دا ځکه چی RBC مخکی هسته درلوده خو اوس یی د لاسه ورکړی ده.

د حجراتو جسامت Size of Cells

ټول حجرات د جسامت په لحاظ یوشان نه دی بلکی په مختلفو شکلونو کی لیدل کیږی.

د جسامت له نظره غټ حجرات **Amphibian** (ذوحياتین) د چونگبنی حجرات دی.

د جسامت له نظره کوچنی حجرات **Mammals** (تی لرونکی حیوانات) چی انسان هم پکی راځی.

د انسان د حجراتو متوسطه طول اندازه د **1_100mm** میکر و مترو پوری وی.

په انسانانو کی تر ټولو غټه حجره د **Giant Cell** حجره ده. دغه **Giant Cell** کیدای شی چی یوه هسته ولری او کیدای شی چی ډیری هستی ولری. د ډیرو هستو لرونکی **Giant Cell** په دوه ډوله دی.

1: Plasmodium

دا هغه **Giant Cell** دی چی د حجری په داخل کی یوه هسته وی. او هغه هسته په متقرر ډول تکثر کوی او څو هستی منځ ته راوړی. د حجری جسامت غټیږی. مثال: **Skeletal Muscle Cells** د اسکلیټی عضلاتو حجرات.

2: Syncytium

هغه حجرات دی چی د څو حجراتو د یوځای کیدو په نتیجه کی منځ ته راځی. حجرات حجروی مواد سره شریکوی او یوه غټه حجره د څو هستو درلودونکی منځ ته راوړی.

مثال: **Osteoclast** د هډوکو حجرات.

نوټ: د هډوکو حجرات په دری ډوله دی.

1: Osteoclast

2: Osteocyte

3: Osteoblast



د حجراتو شکلونه Shapes of Cells

حجرات ثابت شکل نه لری بیلابیل شکلونه لری چی عمومی یی په لاندی شکلونو کی پیداکیږی.

1: Spherical مکعبی 2: Squamous هموار 3: Cuboidal کروی

4: Columnar ستاره ماننده 5: Oval بیضوی 6: Star shape استوانی

7: Spindle دوک ماننده

د حجراتو شکل نظر هماغی عضوی پوری مربوط دی عضوی چی کوم شکل لری نو حجرات یی هم هماغسی شکل غوره کوی. ټول انساج یوشان نه دی له دی کبله حجرات هم په یوشان شکلونو کی نه لیدل کیږی.

د حجراتو حرکت Cells Dynamic

د ټولو مشاهداتو (څیرنو) څخه اندازه لږیدلی چی هسته په یوه دقیقه کی 270 ځلی د سایتوپلازم په داخل کی دوران کوی. مایتو کاندیریا هم تقریباً د چینجی په شان په سایتوپلازم کی حرکت کوی.

دانساناتو په حجراتو کی یواځی DNA (Deoxyribose nucleic acid) دی چی د عمر په تیریدو سره نه نوی کیږی او نه بدلیږی. دا د ارثی خواصو انتقال او د پروتین په جوړولو کی مهم رول لری. او د بدن ټول حجرات یا ساختمانونه د عمر په تیریدو سره نوی کیږی او یا بدلیږی.

Modification

هغه پروسه ده چی یوه خامه حجره پکی په پخه حجره بدلیږی. مثال: Pronormoblas د هډوکو په مغز کی یوه خامه حجره ده په پخه حجره Reticulocyte باندی بدلیږی.

Specialization

هغه پروسه ده چی یوه پخه شوی حجره پکی د وظیفی د اجرا کولو توانایی پیداکوی. چی وظیفه ترسره کړی. مثال: Reticulocyte په RBC بدلیږی او RBC د وظیفی د اجرا کولو توانایی پیدا کوی.



Differentiation

ددی دواړو پروسو مجموعی ته وایی. او یا هغه پروسه ده چی یوه خامه حجره پکی پخه شی او پخه شوی حجره پکی د وظیفی د اجرا توانایی پیدا کری.

خومره چی د حجراتو تفریق پذیری (**Differentiation**) زیاتیری په نتیجه کی یی د حجراتو کیفیت بڼه کیږی. او وظیفی بڼه ترسره کولای شی.

Post cellular Structure

ټول هغه ساختمانونو ته ویل کیږی چی د تفریق پذیری په پړاو کی یی هسته او یا هم د سایتوپلازم یوه برخه د لاسه ورکړی وی. مثال:

RBC : اول کی هسته لری وروسته یی بیا د لاسه ورکړه.

Platelets

Horn cell of Epiderm

د حجری حیاتی شرایط

د حجری حیاتی شرایط هغه شرایط دی چی یوه حجره پکی ژوندی پاتی کیدای شی. دغه شرایط په لاندی ډول دی.

1: حرارت: هغه حرارت چی حجره پکی خپل ژوند ساتی او وظیفه ترسره کوی نورمال د $36_38^{\circ}C$ ده. که دغه حرارت د نورمال حرارت څخه لوړ او یا هم کم شی حجره مړه کیږی. لکه د $45_50^{\circ}C$ او یا هم د $10_15^{\circ}C$ ته ورسیری.

2: PH : PH : د حجراتو په ژوند کی مهم رول لری. په حجراتو کی نورمال **PH** د 6 څخه تر 8 پوری دی چی ژوندی پاتی شی.

3: محیط : حجرات یواخی په **Isotonic** محیط کی د خپل ژوند فعالیتونه سرته رسوی. په **Hypotonic** او **Hypertonic** محیط کی خپل ژوند نه شی کولای.

Isotonic : هغه محیط دی چی د حجراتو په خارج او داخل کی د موادو غلظت یوشان وی.

Hypotonic: هغه محیط دی چی د حجراتو په خارج کی یی د موادو غلظت کم او په داخل کی یی د موادو غلظت زیات وی.





Hypertonic : هغه محیط دی چې د حجراتو په خارج کی یی د موادو غلظت زیات وی او په داخل کی یی د موادو غلظت کم وی.

4: غذایی مواد او اکسیجن: که په حجراتو کی اکسیجن او غذایی مواد نه وی حجرات مړه کیږی. حجرات اکسیجن او غذایی موادو ته اړتیا لری تر څو بڼه فعالیت ترسره کری او مواد د بهر نه واخلي.

د حجراتو کیمیاوی ترکیب Chemical structure of Cells

مخکی مو یادونه وکړه چې : تول هغه مواد چې حجره تری جوړه ده د پروتوپلازم په نوم یادیږی. او د پروتوپلازم په ترکیب کی مو اوبه، پروتین، شحمیات، قندونه، هستوی تیزاب او غیرې عضوی مالګی وویلی دلته د همدی څخه څیرنه کوو خو بغیر د غیرې عضوی مالګو څخه چې دا په حجرو کی شته خو په ډیره کمه اندازه.

نو حجرات د پنځه شیانو څخه جوړ شوی دی.

1: اوبه Water

د انسان د بدن حجره تقریباً **80%** د اوبو څخه جوړه شوی ده. د اوبو اساسی وظیفه په حجراتو کی داده چې کیمیاوی تعاملاتو ته مناسب محیط رامنځ ته کوی. که کیمیاوی تعاملات ونه شی نو د حجری ساختمانونه نه جوړیږی او وظیفه هم نه شی ترسره کولای.

2: پروتینونه Proteins

پروتینونه تقریباً د حجری **10%** برخې جوړوی. دغه پروتینونه په دوه ډوله دی.

1: Structural یا ساختمانی پروتینونه هغه پروتینونه دی چې د حجری ساختمان جوړوی. لکه : نوکان، ویبنتان (**Keratin**)

2: Functional یا وظیفوی پروتینونه هغه پروتینونه دی چې کیمیاوی تعاملاتو ته چټکتیا ورکوی. انزایم هم ورته وایی. لکه: **Lipase** انزایم او نور

3: شحمیات Lipids

شحمیات تقریباً د حجراتو **2%** برخه جوړوی. دغه شحم په درې ډوله دی.

1: Phospholipid : 2 **Cholesterol** چې دا دواړه شحمیات حجرویی غشاء جوړوی. هغه موادو ته اجازه ورکوی چې د حجری داخل ته لاړ شی کوم چې په شحمو کی منحل





وی او هغه موادو ته اجازه نه ورکوی چی د حجرې داخل ته لار شی کوم چی په اوبو کی منحل وی.

3: Glycolipid دا شحم د حجرې سطحی ته وتلی دی او حجرې ته د محیط د سطحی په اړه خبر ورکوی.

4: قندونه Carbohydrate

کاربوهایدریت (قندونه) تقریباً د حجرې 1% برخی جوړوی. داپه دری ډوله دی.

1: Mono saccharide **2: Di Saccharide** **3: Poly Saccharide** چی بیا پولی

سکراید یی په دوه ډوله دی. **1: Glycogen** **2: Mucopoly Saccharide** چی دا

Mucopoly Saccharide یی بیا په دوه ډوله دی. **1: Hyaluronic acid** **2:**

Chondroitin Sulphat

5: هستوی تیزاب Nucleic Acid

هستوی تیزابونه د حجرو کی 1,1% برخه جوړوی. دغه هستوی تیزاب په دوه ډوله دی.

1: DNA چی د حجرو کی 0,4% برخه جوړوی.

2: RNA چی د حجرو کی 0,7% برخه جوړوی.

1: DNA (Deoxy ribonucleic acid)

DNA د نیوکلیو تایډونو **Nucleotides** څخه جوړ شوی دی. نیوکلیو تایډ دری برخی

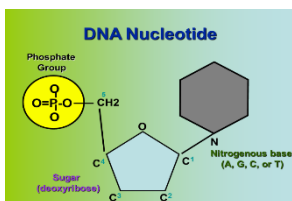
لری. **1: Nitrogenous Base** نایتروجنی القلی **2: Phosphate** **3: Deoxy Ribose**

نایتروجنی القلی گانی په څلور ډوله دی. **1: Adenine** **2: Guanine** **3: Cytosine**

4: Thymine

پنځه کاربنه قند دی او یو اکسیجن

پکی په دریم کاربن کم دی.



د DNA ډولونه

DNA په دوه ډوله دی **1: Nuclear DNA** چی هستوی **DNA** هم ورته وایی په هسته

کی موقیعت لری. **2: Mitochondria DNA** یا **Organelles DNA** چی په

مایتوکاندریا کی موقیعت لری.



یواځی **Organelles** مایتوکاندریا دی چی سایتوپلازم کی دی او **DNA** لری.

2: RNA (Ribonucleic Acid)

دغه هستوی تیزاب هم د **DNA** په شان ساختمان لری. خو د **DNA** سره ځینی فرقونه لری.

RNA	DNA	No
Ribos قند لری.	Deoxy Ribos قند لری.	1
Single string یو ځنځیره دی.	Double helix دوه ځنځیره دی.	2
Uracil قلو لری.	Thymine قلو لری.	3
په مایتوکاندریا کی نشته.	په مایتوکاندریا کی شته.	4
لنډ ځنځیر لری.	اوږد ځنځیر لری.	5
د DNA په واسطه دوه چنده کیږی.	په خپله دوه چنده کیږی.	6

د RNA ډولونه

RNA په دری ډوله دی.

1: Ribosomal RNA (rRNA) دغه RNA د رایبوزم په ترکیب کی شامل دی او 40-50% RNA تشکیلوی.

2: Messenger RNA (mRNA) دغه RNA چی دی **Geneticcode** د پروتین د تشکیل لپاره سایتوپلازم ته انتقالوی.

3: Transfer RNA (tRNA) دغه RNA د پروتین په تولید کی مهم رول لری.

Cell Activities حجروی فعالیتونه

1: **Respiration** تنفس : د اکسیجن او کاربن ډای اکساید تبادلې ته تنفس وایی. حجرات د رگ څخه اکسیجن اخلی او کاربن ډای اکساید خارجوی.

2: **Absorption** جذب : حجرات په دوو طریقو مواد جذبوی. **Phagocytosis** : (غټ او جامد مواد جذبوی او ویزیکل یعنی کڅوره نه جوړیږی)



د بدن جوړونکی اجزاوی (هستولوژی) دوهم فصل

- Pinocytosis :b** (کوچنی او مایع مواد جذبوی خود ویزیکل یا کڅوره جوړیږی)
- 3: Secretion** افراز (ترشح): حجرات به یا هارمون او یا هم انزایم ترشح کوی.
- انزایم: کیمیاوی ماده ده چی کیمیاوی تعاملات سریع کوی. (چتکتیا ورکوی)
- هارمون: کیمیاوی ماده چی د بدن په یوی برخه کی افرازیږی او د بدن په بله برخه کی فعالیت (وظیفه) ترسره کوی. مثلاً: د **Growth Harmon** د سر د غدی څخه افرازیږی د بدن په ټولو هډوکو تاثیر کوی.
- 4: Excretion** : حجرات خپله اضافی مواد (**waste product**) چی حجره ورته اړتیا نه لری. د حجری خارج ته اوباسی.
- 5: Contraction** تقلص (لنډیدل): تقلص یا لنډیدل په عضلی حجراتو کی ترسره کیږی.
- 6: Irritation** تخریش: د خارجی تنبهاتو په وړاندی د انسان د بدن عکس العمل ته وایی.
- 7: Conductivity** : د سیگنالونو انتقال د حجری یوی برخی څخه بلی برخی ته د **Conductivity** په نوم یادیږی. په عصبی حجراتو کی دغه انتقال صورت نیسی.
- 8: Phagocytosis** خورل یا بلع کول: اجنبی مواد، مضر مواد خورل یا بلع کول. چی په حجراتو کی دغه د **WBC** وظیفه ده.
- 9: Adaptation** : ټول حجرات د محیط سره توافق کوی (د محیطی شرایطو سره ځان برابروی) لکه: د حجراتو جسامت کوچنی وی د شیدو ورکولو په وخت کی د شیدو غذاوات غټیږی.
- 10: Growth and Reproduction** وده او تکثر: حجرات وده او تکثر هم کوی. جسامت یی هم غټیږی او ډیریږی هم.

Components of Cells د حجری اساسی اجزاوی (برخی)

حجره د دوه اساسی شیانو څخه جوړه شوی ده.

1: Cytoplasm سائتوپلازم **2: Nucleus** هسته



1: Cytoplasm سائتوپلازم

د حجرې هغه برخه ده چې د حجروي غشاء او هستوي غشاء په منځ کې موقیعت لري. سائتوپلازم د دريو برخو درلودونکی دی.

Inclusion :3 Organelles :2 Cytosol :1

1: Cytosol

یوه Gel (نیمه جامده ماده) ده چې د لاندې شیانو درلودونکی ده.

1: اوبه Water :2 پروتین Protein :3 شحمیات Lipids :4 قندونه Carbohydrate :5 الکترولیت Electrolyte

الکترولیت: الکترولیت ایونونه دی کله چې ایونونه په محلول کې واچول شي الکترولیت بلل کیږي.

ایون: د اتوم چارج داره ذره ده.

2: Organelles

دا هغه ارګانیلونه دي چې په حجراتو کې په دایمي شکل پراته دي او په حجراتو کې په دایمي ډول فعالیتونه کوي.

دغه ارګانیلونه په دوه ډوله دي.

1: Membranous Organelles غشایی ارګانیلونه : هغه ارګانیلونه چې غشاء لري.

په غشایی ارګانیلونو کې لاندې ارګانیلونه شامل دي.

1: Endoplasmic Reticulum (ER) 2: Golgi Body 3: Mitochondria

4: Lysosome 5: Peroxisome 6: Micro body 7: Coated vesicle

2: Non Membranous Organelles غیري غشایی ارګانیلونه : هغه ارګانیلونه چې غشاء نه لري. چې په دی کې لاندې ارګانیلونه شامل دي.

1: Centriole 2: Microtubule 3: Microfilament 4: Cilia 5: Flagella

6: Ribosome 7: Centrosome

3: Inclusion

په موقتی او غیري فعال ډول د حجراتو په داخل کې د موادو ذخیره کولو ته **Inclusion** وایي. دغه مواد به یا شحمیات، قندونه او یا به پروتینونه وي.

Cell Membrane حجروي غشاء

حجروي غشاء هغه پرده ده چې سائتوپلازم یې د بیروني محیط څخه بیل کړی دی. د **Plasma Membrane** او **Plasma lemma** په نوم هم یادېږي.

حجروي غشاء د **7,5 __ 10nm** پورې ضخامت یا پنډوالی لري.

حجروي غشاء درې طبقې لري.

خارجي او داخلي طبقې یې د پروتینونو څخه جوړې شوي دي. او منځني طبقه یې د شحمیاتو څخه جوړه شوي ده. پروتین د حجروي غشاء **50%** برخه جوړوي.

د حجروي غشاء پروتینونه په دوه ډوله دي.

1: Trans membrane Protein or Integral protein

دا هغه پروتینونه دي چې د حجروي غشاء څخه پورته او بنکته وتلي وي.

2: Peripheral Protein

هغه پروتینونه دي چې د حجروي غشاء څخه پورته نه وي وتلي.

د حجروي غشاء شحمیات

د حجروي غشاء شحمیات په درې ډوله دي.

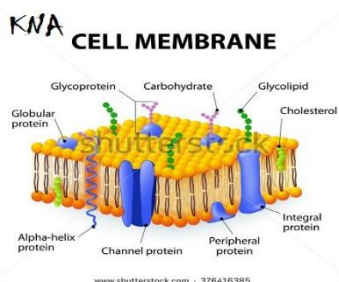
1: Glycolipids : د کاربوهایدریت او شحم څخه جوړ دي.

2: Phospholipids : د فاسفیت او شحم څخه جوړ دي. چې فاسفیت برخه یې

Hydrophilic ده ځکه په بیروني محیط کې د اوبو سره په تماس کې ده. او د شحمیاتو

برخه یې **Hydrophobic** ده ځکه د اوبو سره په تماس کې نه ده.

3: Cholesterol : دغه شحم د حجروي غشاء شکل ثابت ساتي





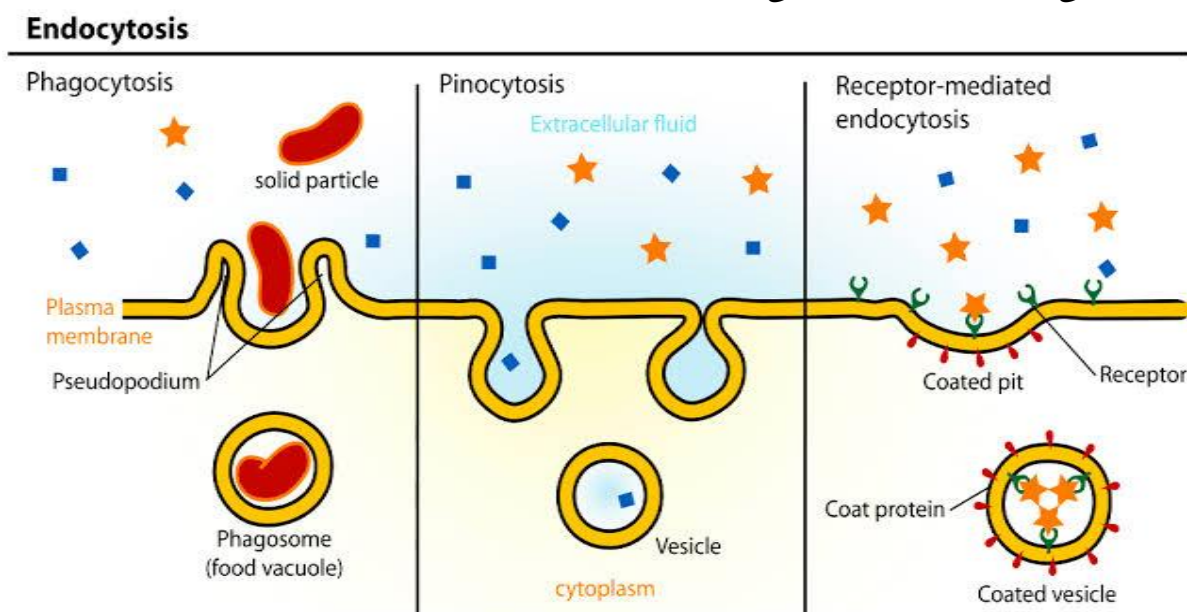
د حجروي غشاء وظايف Function of Cell membrane

- 1: د محیطی عواملو په مقابل کې د حجری ساتنه (محافظت) کوی. **Protection**
- 2: **Endocytosis** کوی یعنی د خارج څخه د حجری داخل ته د موادو انتقال کوی. په دريو طریقو د حجروي غشاء په واسطه د حجری داخل ته مواد انتقال کوی.
 - a: **Phagocytosis** : غټ مواد او جامد مواد د حجری داخل ته ځی کاذبی پښی پکی رول لری. (هره ماده چی د حجری داخل ته ځی نو کاذبی پښی تری تاویزی او مواد دننه ننباسی)

b: **Pinocytosis** : واړه او مایع مواد د حجری داخل ته انتقال کوی. او **Vesicle** یا کڅوره جوړیزي.

c: **Receptor Mediated Endocytosis** او یا **Catherin Mediated Endocytosis**

مربوطه ماده یعنی کومه ماده چی داخل ته ننوځی نو **Receptor** پوری نښلی او په نتیجه کی مواد داخل ته ننوځی.



3: **Exocytosis** : د حجراتو څخه د موادو وتل یا خارجول. دغه مواد به یا اضافه مواد وی کوم چی حجره کی تولید شوی وی. او یا به مفید (گټور) مواد وی.

4: **Cell to Cell Communication** : حجرات د نورو حجراتو سره د حجروي غشاء په واسطه تفاهم کوی.



5: Antigen : او همدغه Antigen بلع کول یا خورل .

Antigen یوه مضره ماده ده.

Mitochondria مایتوکاندریا

د غشایی ارګانیلونو له جملې څخه دی. چې د 0,2__5mm مایکرون متر پوری یی جسامت رسیږی. که د الکترون مایکروسکوپ لاندی ولیدل شی د کبنتی Ship په شکل بڼکاری. او که چیری د عادی مایکروسکوپ (Light Microscope) په واسطه ولیدل شی نو د تارونو یا د لرگیو (ډکو) په شان بڼکاری.

د مایتوکاندریا شمیر په حجراتو کی ثابت نه دی بعضی حجرات شته چی هیڅ مایتوکاندریا نه لری. لکه: RBC, Keratinocyte

او ځینی حجرات دی چی ډیری مایتوکاندریاګانی لری. لکه: د ځګر (Hepatocyte) په یوه حجره کی تقریباً 2500 مایتوکاندریا ګانی وی. په هغه حجراتو کی چی زیاتی مایتوکاندریاګانی وی زیاتی انرژي ته اړتیا لری. او په کومو حجراتو کی چی د مایتوکاندریاګانو تعداد کم وی کمی انرژي ته اړتیا وی. (څومره چی انرژي زیاتیوی مایتوکاندریاګانی هم زیاتیوی او څومره چی انرژي کمیږی نو مایتوکاندریاګانی هم کمیږی)

مایتوکاندریا په هره 15 دقیقه کی نوی کیږی. یا په بله معنا مایتوکاندریا 15 دقیقی عمر لری.

مایتوکاندریا په څلور طریقو منځ ته راځی.

1: مایتوکاندریا په خپله دوه چنده کیږی (Self-Replication) ځکه دوه چنده کیږی چی DNA لری.

2: د حجرو ی غشاء څخه جوړیږی.

3: د هستوی غشاء څخه جوړیږی.

4: د اندوپلازمیک ریتیکولم Endoplasmic Reticulum څخه جوړیږی.

د مایتوکاندریا جوړښت

مایتوکاندریا دوه غشاء ګانی لری.



1: Outer Mitochondrial Membrane

خارجی غشاء ده او بنویه برخه ده.

2: Inner Mitochondrial Membrane

داخلي غشاء ده. کونځی لری چی د **Crista** په نوم یادپیری ددغی **Crista** په سطح کی کوچنی دانی یا گرانیلونه دی چی د **Oxysome** په نوم یادپیری. د مایتوکاندريا کیمیاوی تعاملات په همدی دانو کی صورت نیسی.

د **Inner membrane** او **Outer membrane** په منځ کی فاصله ده چی د **Inter membranous space** په نوم یادپیری.

د مایتوکاندريا موقیعت

مایتوکاندريا د حجری په سائتوپلازم کی موقیعت لری خو په سائتوپلازم کی هم فرق کوی مثلاً د **Spermatozoa** په حجره کی مایتوکاندريا په محور یا **Axes** کی وی. نو له دی کبله وایو چی مایتوکاندريا موقیعت په سائتوپلازم کی ثابت نه دی.

د مایتوکاندريا وظایف

1: انرژي تولیدوی.

غصوی مواد H_2O Co_2+E

ټول عضوی مواد په اوبو، کاربن ډای اکساید او انرژي بدلوی. چی لاس ته راغلی انرژي د حجراتو لپاره د استفادی وړ نه ده. نو دغه انرژي په یوه بله انرژي چی **ATP** نومپیری بدلپیری چی دغه **ATP** بیا د حجراتو لپاره د استفادی وړ ده.

Glucose $\text{O}_2(38\text{ATP})$

کله چی گلوکوز د اکسیجن په موجودیت کی سوځیری او **38** مالیکوله **ATP** انرژي لاس ته راشی دغی عملی ته **Aerobic glycolysis** وایی. او کله چی گلوکوز د اکسیجن په نه موجودیت کی سوځیری او **2** مالیکوله **ATP** انرژي لاس ته راشی دغی عملی ته **Anaerobic glycolysis** وایی.

Oxidative Phosphorylation

هغه عملیه ده چی د اکسیجن په موجودیت کی **ADP** په **ATP** بدلپیری.

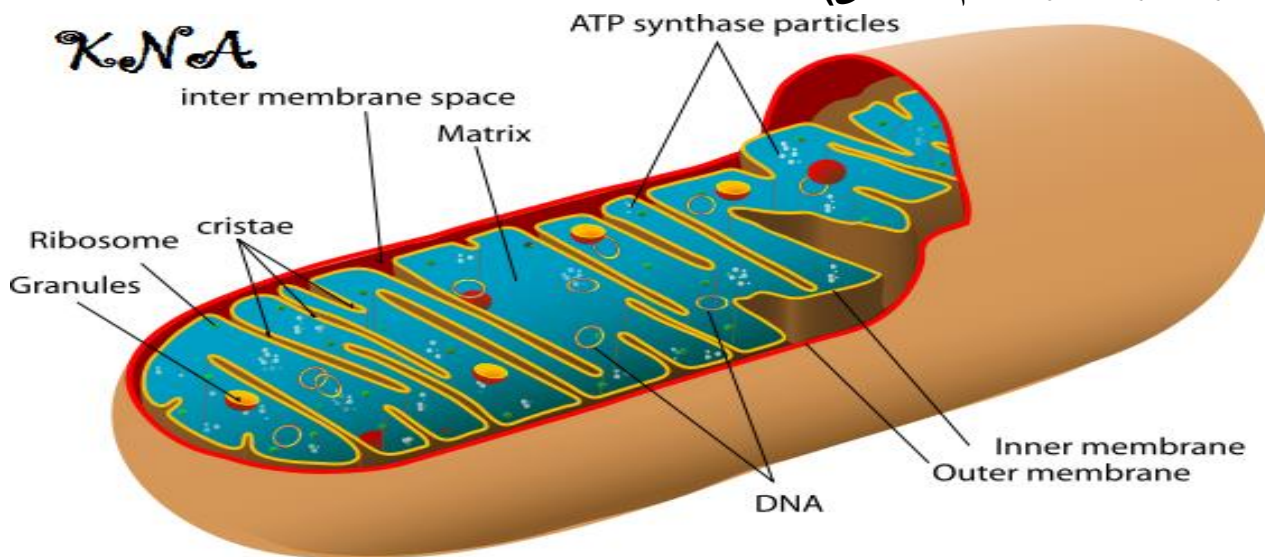


2: په حجروي تنفس کې رول لري. دغه حجروي تنفس د دوه انزایمونو په واسطه کيږي.

1: Cytochrome Oxidase

2: Succinic Dehydrogenase

3: په سايټوپلازم کې د کلسيم اندازه تنظيموي (نه پرېږدي چې په سايټوپلازم کې د کلسيم اندازه يا زياته او يا هم کمه شي)



Ribosome

غیري غشايي ارگانيل دی. Ribosome په دري ډوله دی.

1: Free Ribosome په سايټوپلازم کې په ازاد شکل ليدل کيږي.

2: Associated Ribosome د RER په سطحه باندې ليدل کيږي.

3: Poly some د گروپونو په شکل په سايټوپلازم کې ليدل کيږي.

Ribosome د پروټين او RNA څخه جوړ شوی دی. وظيفه يې د پروټين توليد دی.

هغه پروټين چې د Associated Ribosome په واسطه توليديږي د حجري په خارج کې مصرفيږي. او هغه پروټين چې د Free Ribosome او Poly some په واسطه توليديږي د حجري په داخل کې مصرفيږي.

يو Ribosome دوه برخې لري.

1: Small Component

2: Large Component



نوټ: هغه حجرات چې مایتوکاندریا ونه لری د **Cytoplasmic enzyme** په واسطه خپله انرژي لاسته رواړی.

نو **RBC** چې مایتوکاندریا نه لری ددغی انزایم په واسطه خپله انرژي لاسته اروړی. هر ساختمان چې **DNA** ولری پخپله دوه چنده کیږی.

Endoplasmic Reticulum (ER)

ER د غشایی ارگانیلونو له جملی څخه دی د هموارو اوږدو او استوانی ویزیکلونو څخه جوړ شوی دی.

په دوه ډوله دی. **1: SER** بنویه **Smooth endoplasmic reticulum** او **2: RER** **Rough endoplasmic reticulum** دانه لرونکی او یا ورته **Granular endoplasmic reticulum** هم وایی.

RER یا Rough Endoplasmic Reticulum

RER د بدن په هغو برخو کی موقیعت لری کومو کی چې **Steroid** او پروتین تولیدیږی. لکه: **Adrenal cortex** د ادرینال د غدی قشر (**Steroid** جوړوی) او **Pancreatic cell** د پانکراس حجرات (پروتین جوړوی)

نوټ: **Adrenal Gland** دوه برخي لری **1: Medulla** **2: Cortex** دی.

د حجری د سایتوپلازم په داخل کی **RER** په دری ډوله پروت دی یا شکلونه لری.

1: Saccular **2: Vesicular** **3: Tubular**

RER ته ځکه دانه لرونکی **ER** وایی چې په خپله سطحه کی د رایبوزوم دانی لری. دغه ټولی د رایبوزوم دانی یی د **mRNA** په واسطه یو د بل سره اړیکه لری.

د **RER** **وظیفه** د پروتین جوړول او پروتین ذخیره کول او همدغه پروتین انتقالوی هم.

هر کله چې د **RER** د سطحی څخه **Ribosome** جدا شی هغی ته بیا **Micro some** وایی.

SER او یا Smooth Endoplasmic Reticulum

دا هم د **RER** په شان جوړبنت لری خو صرف د هغی سره یی فرق دادی چې د **Ribosome** دانی نه لری ځکه ورته بنویه **ER** وایی. دا هم د اوږدو استوانی یی ویزیکلونو څخه جوړ شوی دی.



وظایف یی:

1: Steroid Formation : سټرایډونه جوړوی (سټرایډونه اصلاً شحم دی)

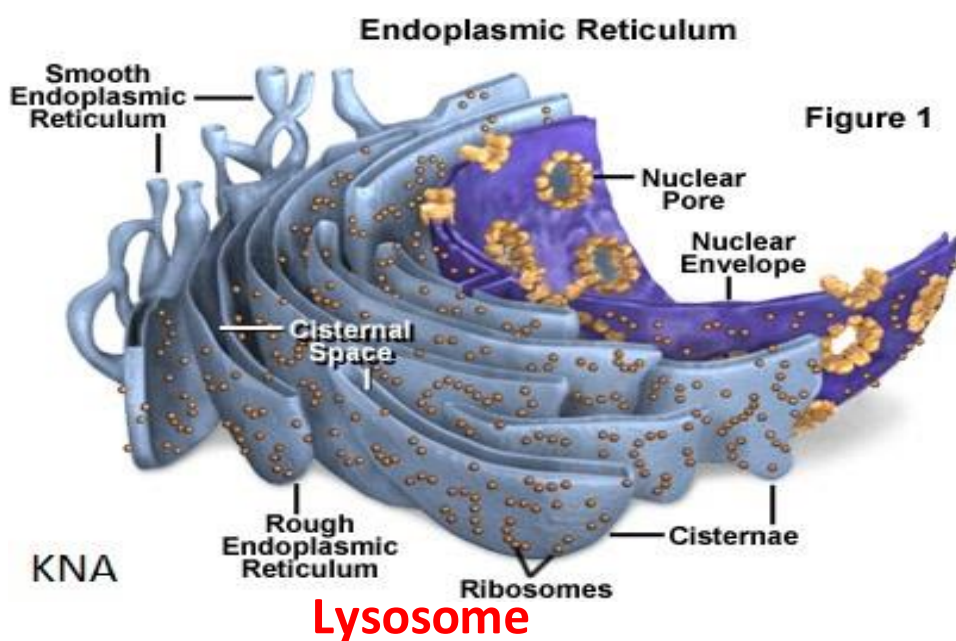
2: Detoxification مواد غیرې زهری کوی (کوم مواد چی زهری خواص ولری هغه خنثی کوی)

3: Glycogen lysis: گلایکوجن تجزیه کوی.

د G6PD (Glucose 6 Phosphate dehydrogenase) چی یو انزایم دی ددی انزایم په واسطه گلایکوجن تجزیه کوی.

4: Neutralization of Harmon: د ځینو هارمونونو تاثیر خنثی کوی.

5: Ca⁺⁺ Release: د اسکلیټی عضلاتو د تقلص لپاره د کلسیم ایون ازدوی.



دا هم د غشایی ارگانیلونو له جملی څخه دی (غشاء لری) **Lysosome** تقریباً د

0,02-0,25m میکرونو پوری جسامت لری.

Lysosome په څلور ډوله دی.

- 1: Primary lysosome 2: Secondary lysosome 3: Auto lysosome
- 4: Cyto lysosome



1: Primary lysosome

هغه **Lysosome** دی چی د گلجی باډی په واسطه تولیدیږی.

2: Secondary lysosome

کله چی **Phagosome** یا **Pinosome** د **Primary lysosome** سره یوځای شی دی ته **Secondary lysosome** وایی.

Phagosome هغه ماده ده چی د **Phagocytosis** د عملی په نتیجه کی د حجری داخل ته ځی.

Pinosome هغه ماده ده چی د **Pinocytosis** د عملی په نتیجه کی د حجری داخل ته ځی.

Phagosome او **Pinosome** اکثره مواد د لایزوزوم د انزایمونو په واسطه هضم کوی. گتور مواد یی سایتوپلازم ته تیریږی. او غیری قابل هضم مواد یی د **Vesicle** یا کڅوری په شکل چی د **Residual Bodies** په نوم یادیږی په حجره کی تراکم کوی، چی دا مواد به یا د حجری غشاء سره تماس پیدا کوی او د **Exocytosis** د عملی په واسطه به د حجری څخه خارجیږی. او یا هم په حجره کی به تراکم کوی. او په **Lipofuscin** یا **Age Pigment** باندی به بدلیږی. چی د حجری د عمر په تعیین کی تری استفاده کیږی.

3: Auto lysosome

کله چی **Lysosome** د حجری د یوی برخی څخه تاو شوی وی دی ته **Auto lysosome** وایی.

4: Cyto lysosome

کله چی **Primary lysosome** د **Auto lysosome** سره یوځای شی دی ته **Cyto lysosome** وایی.

د Lysosome وظایف

۱: مواد هضموی: دا مواد به کیدای شی بکتریایوی، غذایی مواد او یا نور مواد وی.



د بدن جوړونکی اجزای (هستولوژی) دوهم فصل

نوټ: **Lysosome** ته د حجرې هضمی سیستم هم وایي.

د **Lysosome** غشاء باید د خپل حد څخه نه قوي شي او نه نازکه شي.

د **Cortico steroid** دواگانو په واسطه د **Lysosome** غشاء قوي کيږي. کله چې قوي شي نو انتاناتو يا بکټرياو ته زمينه برابروي چې د انسان د مرگ سبب گرځي.

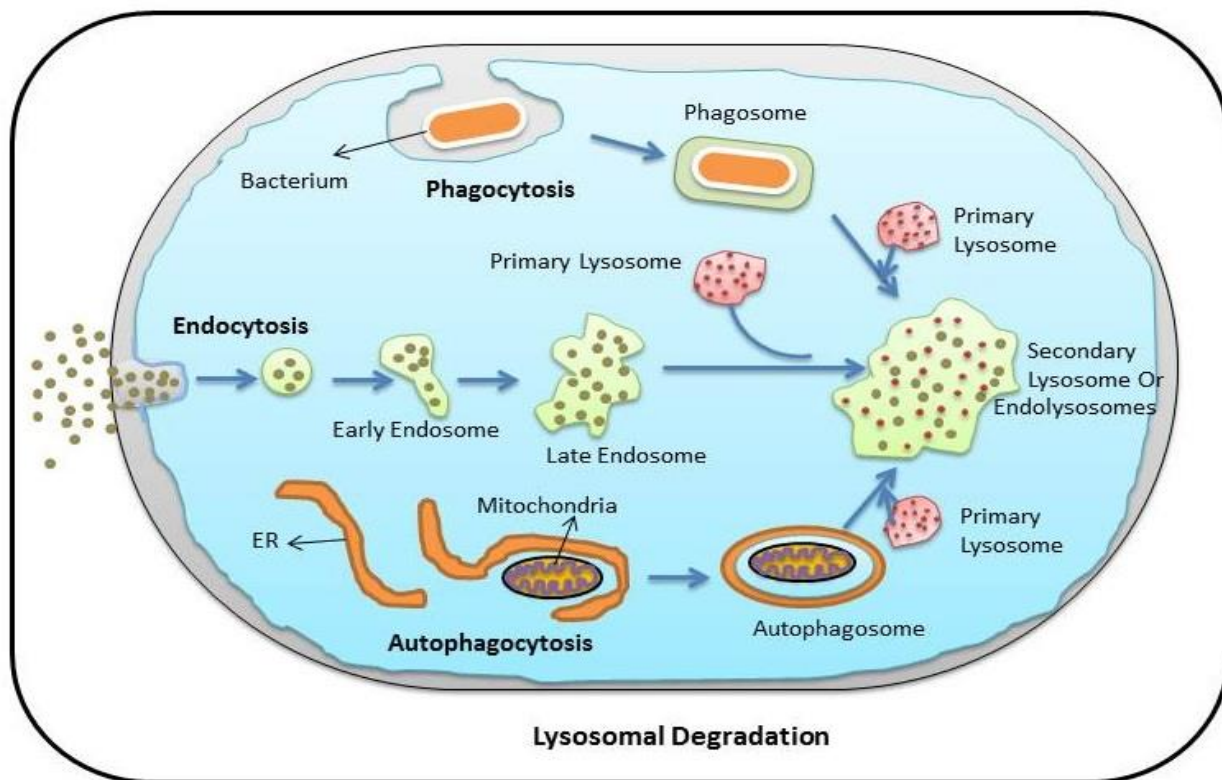
او که چيرته يې غشاء کمزوري يا نازکه شي بيا هم بدن ته بڼه نه ده.

کله چې **(Vitamin A) Hyper vitaminosis** د حد څخه زيات واخيستل شي په دې حالت کې د **Lysosome** غشاء ضعیفه يا نازکه کيږي. نو ددی لاری ډیر انزایمونه بهر ته وځي چې کله ووځي نو د حجراتو د مرگ سبب گرځي که دغه کار په هډوکو کې وشي د هډوکو د ماتیدو سبب گرځي.

نوټ: **Autolysis** : کله چې خپله د بدن په واسطه انساج تخریب شي دی ته

Autolysis وایي.

د **Lysosome** په داخل کې چې کوم انزایمونه وي غیري فعال وي خو کله چې د غشاء څخه بهر ته وځي نو فعالیږي.



Namrata Heda



Peroxisome, Micro body or Coated vesicle

دا ټول ارگانیلونه د **Lysosome** په شان جوړښت لری. دغه ارگانیلونه دوه انزایمونه لری.

1: Peroxidase

2: Catalase

وظیفه یی د هایدروجن ایون د هایدروجن پراکساید مضر تاثیرات خنثی کوی.

Peroxisome د الکولو تاثیرات هم 25% خنثی کوی.

Golgi Body

دا هم د غشایی ارگانیلونو له جملی څخه دی. دا هم د ویزیکلونو یا کڅوړو څخه جوړ شوی دی. د **ER** سره ارتباط لری. محدبه برخه یی هستی ته متوجه ده او مقعره برخه یی سایتوپلازم ته متوجه ده.

وظایف:

۱: **Lysosome** تولیدوی.

۲: **Glycoprotein** تولیدوی.

۳: حجروی غشاء ترمیموی.

۴: **Packing** بسته بندی کوی کوم مواد چی په حجره کی جوړیږی گلجی بادی ته راخی او هلته بسته بندی کیږی او وروسته **Secretory granule** په شکل د حجروی غشاء له لاری خارج ته انتقالیږی.

۵: د **Storage vesicle** ذخیروی کڅوړو په شکل مواد بهر ته لیږدوی.

حجروی اسکلیت Cytoskeleton

د حجراتو په سایتوپلازم کی رشتوی جوړښتونه دی چی حجراتو ته یی کلکوالی (استناد) ورکری دی.

Cytoskeleton دری برخی لری.

1: Microtubule

2: Microfilament

3: Intermediated Filament





Microtubule

اوږده جوړبښتونه دی چی تقریباً 5m مایکرونه پوری ضخامت یا ډبلوالی لری، 25nm قطر لری او طول یی ثابت نه دی (ځکه په ځینو حجراتو کی یی طول ډیر او په ځینو کی یی طول کم دی)

Microtubule د یو پروتین چی Tubulin نومیږی جوړ شوی دی. د Microtubule په جوړبښت کی تقریباً ۱۲ دانی Proto filament شامل دی.

د Microtubule دندی.

۱: Cytoskeleton جوړوی یا حجروی اسکلیټ جوړوی او یا هم حجراتو ته استناد ورکوی.

۲: مواد انتقالوی. (په سائتوپلازم کی د یوی برخی څخه بلی برخی ته مواد انتقالوی. دغه مواد به یا پروتین، سترایډونه او یا هم نور مواد وی)

۳: Cilia او Flagella جوړوی.

۴: Centriole جوړوی.

۵: Mitotic spindle جوړوی.

Microfilament

دا کوچنی جوړبښتونه دی د پروتین څخه جوړ شوی دی د عضلاتو د Myosin او Actin چی پروتینونه دی. دغی دواړو سره مشابه جوړبښت لری. دغه پروتینونه په عضلاتو کی د تقلص سبب گرځی.

وظایف یی:

۱: حجروی اسکلیټ یا Cytoskeleton جوړوی.

۲: مواد انتقالوی.

۳: Exocytosis عملیه کی رول لری.

۴: Endocytosis عملیه کی رول لری.



Inter Mediated Filament

Inter Mediated Filament د **Micro filament** ترمنځ موقیعت لری.

دغه **Filament** چی په کومو حجراتو کی وی نوم یی بدل وی که هغه د بدن په هره حجره کی وی لکه:

په اپیتیل حجراتو **Epithelial Cell** کی ورته **Tonofilament** وایی.

په نیورو گلیا کی ورته **Glial filament** وایی.

په عصبی حجراتو کی ورته **Neuro filament** وایی.

په ملساء عضلاتو (بنویه عضلاتو او یا هم غیري ارادی عضلاتو کی) ورته **Desmine** یا **Skeletin** وایی.

او په منضم انساجو کی ورته **Vementin** وایی.

Centriole

د غیري غشایی ارگانیلونو له جملی څخه دی (غشاء نه لری)

کله چی دوه **Centriole** سره یوځای شی هغی ته **Centrosome** وایی. د **Centriole**

او **Centrosome** فرق دادی چی **Centriole < single** دی او **Centrosome < Double**

دی. که **Centriole** د **Light microscope** (عادی مایکروسکوپ) لاندی

ولیدل شی د لرگیو په شان جوړبنت لری خو که د **Electron Microscope** لاندی ولیدل

شی نو درته معلومه به شی چی **Centriole** د ۹ سیټونو څخه جوړ شوی دی او هر

سیت یی دری ۳ دانی **Microtubule** لری دغه نهه واره سیټونه یی دجری گر چاپیره

واقع دی.

وظیفه یی: حجروی ویش کی برخه اخلی.

Cilia

سیلیاگانی د جری خوځنده تبارذات دی (سیلیاگانی د جری څخه وتلی دی خوځنده دی او حرکت کوی)

جسامت یی **5-6m** پوری رسیری په یوه حجره کی یی شمیر تقریباً د **1-300** پوری

رسیری. جوړبنت یی تقریباً د **Centriole** سره یوشان دی خو لږ فرق لری. **Cilia** هم

نهه ۹ سیټونو څخه جوړ شوی دی هر سیت یی دوه دانی **Microtubule** لری ددی نهو



سیتونو له جملی څخه یی ۸ اته دانی سیتونه گرد چاپیره د حجراتو څخه دی او یو دانه سیت یی داخل د حجراتو کی دی.

Cilia د **Dynein** پروتین په واسطه حرکت کوی. که د هر علت له وجی دغه پروتین خراب یا متضرر شی سیلیا حرکت نه شی کولای. مثلاً: **Immotile cilia syndrome** چی یوه ناروغی ده چی په دی سندروم کی شخص شنډیږی (د **Spermatozoa** حجرات حرکت نه شی کولای) او همدارنگه په تنفسی انتاناتو هم اخته کیږی.

Flagella

داهم د **Cilia** په شان جوړښت لری، خو دوه فرقونه د **Cilia** سره لری.

ددی شمیر کم دی چی د **1-2** پوری وی. او بل ددی جسامت لوی دی چی د **60-70m** میکرونو پوری رسیږی.

Cytoplasmic Inclusion

Inclusion

د حجراتو د سایتوپلازم په داخل کی په موقتی او غیری فعال ډول د موادو زیرمه کولو ته وایی.

دغه مواد به یا شحمیات، کاربوهایدریت، پروتین، اوبه او یا هم رنگه مواد وی.

شحمیات د حجراتو په داخل کی د **Adipose tissue** په شکل په بدن کی ذخیره کیږی. **Adipose tissue** په **Adrenal Cortex** او **Liver** یا ځیگر کی لیدل کیږی.

کاربوهایدریتونه د انسان په بدن کی د گلایکوجن په شکل په ځیگر او عضلی حجراتو کی لیدل کیږی.

پروتینونه د انسان د بدن په حجراتو کی د کرسټونو په شکل لیدل کیږی. په

Leukocyte (د وینی په سپینو کرویاتو کی) او **Sertoli cell of testes** (د خصیو سیرتولی حجرات) برخو کی لیدل کیږی.

اوبه د انسان په حجراتو کی د **Vacuole** په شکل ذخیره کیږی.

رنگه مواد یا **Pigment** هم په حجراتو ذخیره کیږی. دغه رنگه مواد په دوه ډوله ذخیره کیږی.



۱: **Endogenous pigment** مثلاً میلانین په میلانوسایت حجراتو کی ذخیره کیږی. او یا **Hemoglobin** په **RBC** کی ذخیره کیږی.

۲: **Exogenous Pigment** مثلاً **Lipofuscin** د بدن په بیلابیلو حجراتو کی ذخیره کیږی.

هسته Nucleus

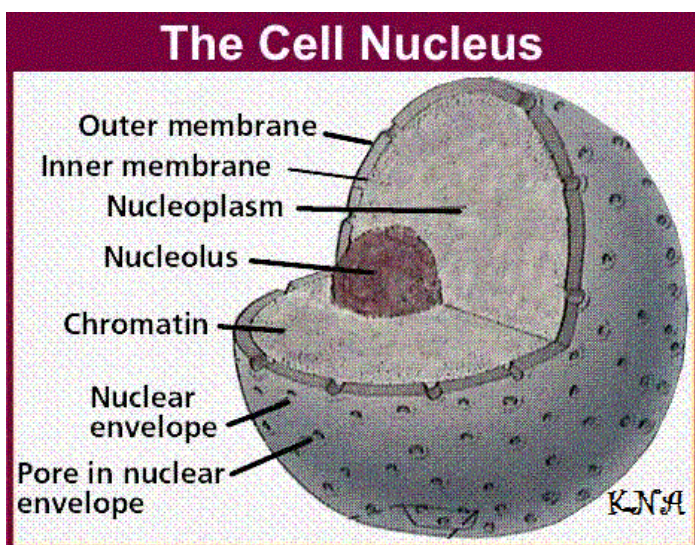
په اکثره حالاتو کی د حجراتو په منځ کی موقیعت لری خو کله کیدای شی چی د حجراتو په اطرافو کی واقع شی. ډیر حجرات هستی لری. او ډیر حجرات شته چی هستی نه لری. دهستی جسامت تقریباً 5m پوری رسیری که د **Electron Microscope** لاندی ولیدل شی د څلورو برخو څخه جوړه شوی ده.

هسته 1: Nuclear Membrane 2: Chromatin 3: Nucleolus هستوی غشاء

4: Nucleoplasm

هستوی غشاء Nuclear Membrane

هغه پرده ده چی هسته یی احاطه کړی ده. که چیری د **Light microscope** لاندی ولیدل شی د پردی په شکل بڼکاری خو که د **Electron Microscope** لاندی ولیدل شی د دوو صفحو یا دوه برخو څخه جوړه شوی ده. ددی دواړو صفحو ترمنځ یوه فاصله موجوده ده چی د **Perinuclear cisterna** په نوم یادیری. دغه هستوی غشاء سوری لری چی د **Nuclear pores** په نوم یادیری. ددغه هستوی سوریو قطر تقریباً 9nm دی. او ټول هغه مواد ددی سوریو څخه تیریدای شی چی مالیکولی وزن یی د 44000 څخه کم وی. خو که **mRNA** هر څومره وی یا په هر حالت کی د دغو سوریو څخه د تیریدو توانایی لری.



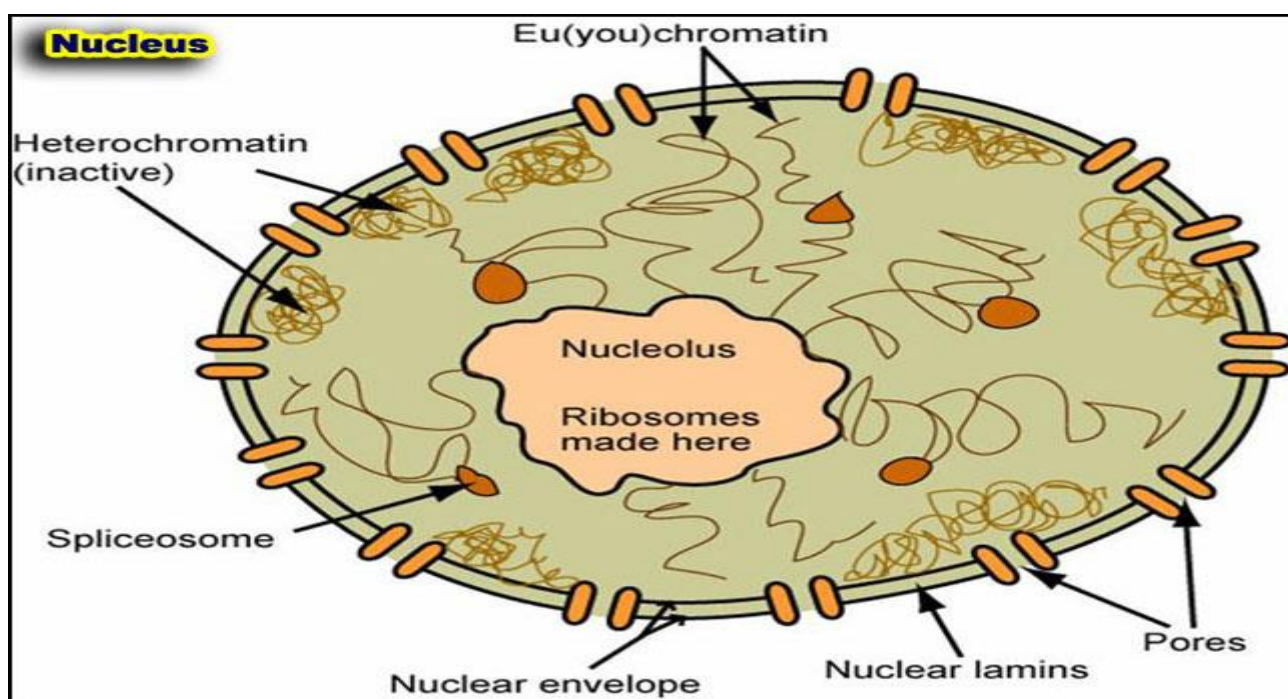


Chromatin

دا اصلاً تاوشوی DNA دی (DNA تاوشوی دی او کروماتین یی جوړ کړی دی) کروماتین په هسته کی په منتشر ډول پروت دی د حجر ویی په وخت کی دغه کروماتین راټولیزوی چی کله راټول شی دی ته کروموزوم وایی.

کروماتین په دوه ډوله دی. **1: Heterochromatin** یا **Peripheral** غیر فعال کروماتین دی (ارثی خواص نه انتقالوی)

2: Eu chromatin فعال کروماتین دی (ارثی خواص انتقالوی)



Nucleolus هستچه

د هستی په داخل کی پرته ده (کوچنی هسته هم ورته وایی) شمیر یی د **Interphase** په مرحله کی د 1-4 پوری وی. هستچه د پروتین ، DNA او RNA څخه جوړه شوی ده. هستچه که د الکترون مایکروسکوپ لاندی ولیدل شی د څلورو برخو څخه تشکیل شوی ده.

1: Pars Granulosa :2 **Pars fibro sa** چی دی دواړو ته **Nucleonema** هم وایی.

3: Nuclear Associated Chromatin :4 د پروتین بی شکل ماده



Nucleoplasm

تقریباً د سایتوپلازم په شان جوړښت لری او هستوی مواد پکی پراته دی.

کروموزوم

اصلاً راټول شوی DNA دی. یو کروموزوم دوه عدده کروماتیدونو څخه جوړ شوی دی. (کروماتید د کروموزوم جوړښتیزه عضوه ده)

دغه دواړه کروماتیدونه د (Kinetochores) Centromere په واسطه نښتی دی.

د کروموزوم وظیفوی واحد جین دی (د کروموزوم وظیفوی جین پوری تړاو لری)

هر کروموزوم بی شماره جینونه لری خو د یو صفت لپاره دوه جینونه لری. په دغه دوه جینونو کی یو دانه یی په یو کروماتید او بل یی په بل کروماتید وصل دی.

د کروموزومونو د شمیر له مخی حجرات په دوه ډوله دی.

Diploid:1 : هغه حجرات دی چی 46 عدده کروموزومونه لری یا 23 جوړی

ددغی 46 کروموزومونو له جملی څخه یی 44 دانی Somatic یا جسمی دی او 2 دانی یی Sex یا جنسی دی. په دی حجراتو کی د بدن ټول حجرات شامل دی پرته له جنسی حجراتو څخه.

Haploid:2 : هغه حجرات دی چی 23 عدده کروموزومونه ولری. ددی 23 له جملی څخه یی 22 دانی Somatic یا جسمی او 1 دانه یی Sex یا جنسی دی. په دی حجراتو کی یواخی جنسی حجرات شامل دی. مثلاً د نارینه گامیت (Sperm) او بڅینه گامیت (Ovum)

د کروموزوم دپاسه هغه ځای چی جین پکی پروت دی هغی ته Locus وایی.

که د هر علت له کبله جین کی کوم تغیر رامنځته شی دی ته موتیشن وایی. کیدای شی دغه موتیشن د وایرس، کیمیاوی موادو او یا هم د شعاعگانو څخه رامنځته شی.

د کروموزومونو شمیر په حجراتو کی ثابت دی 46 دانی دی. که دغه شمیر زیات شی یوه ناروغی ده لکه: Down syndrome چی 47 دانی کروموزومونه لری. او که دغه شمیر کم شی هم یوه ناروغی ده لکه: Turner syndrome چی 45 دانی کروموزومونه لری.



Barr Body

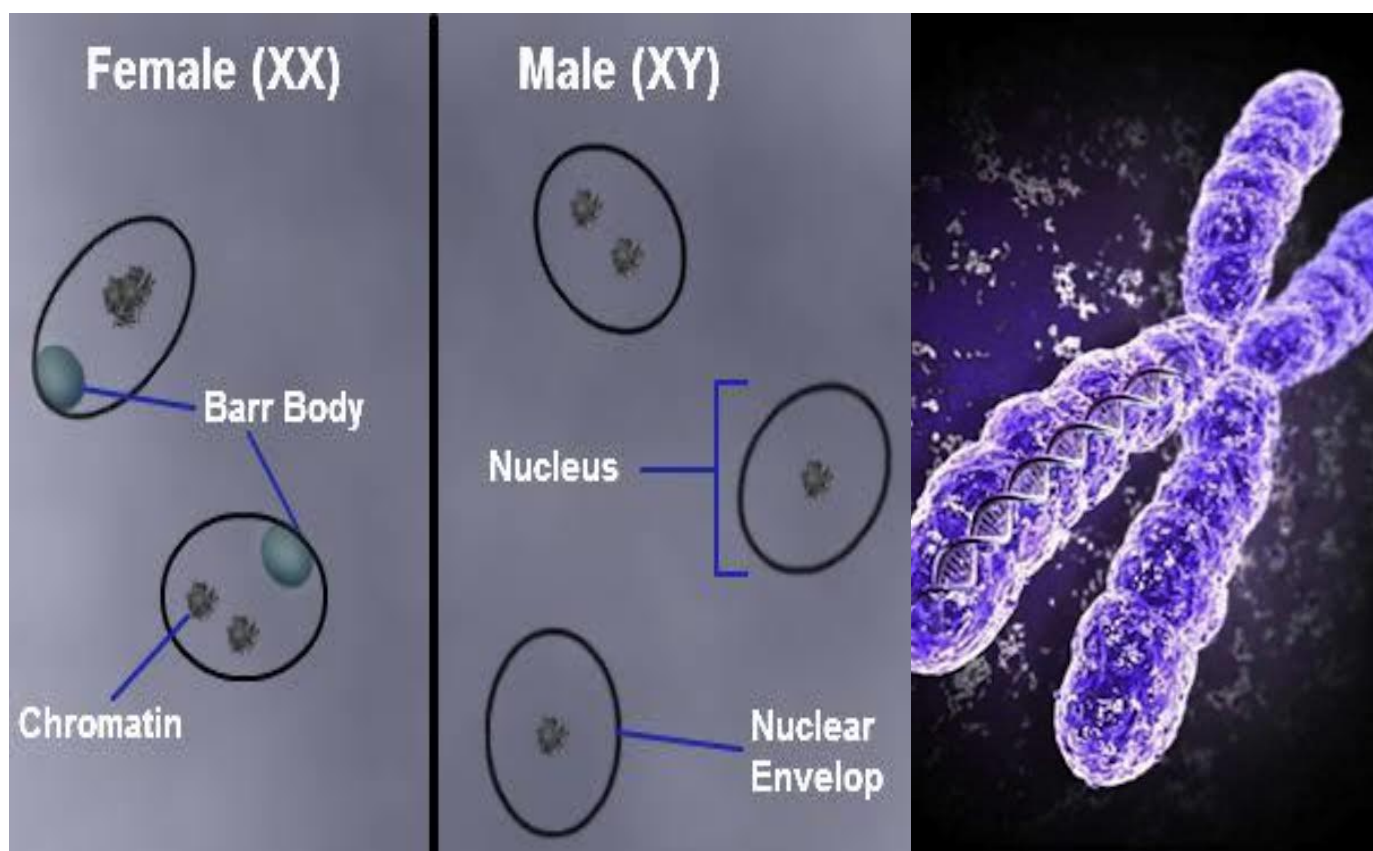
Barr Body اصلاً **Heterochromatin** دی. زیاتره یواخی او یواخی په بنځینه جنس کی لیدل کیږی. د بنځینه جنس د خولی په مخاطی غشاء او **Leucocyte** حجراتو کی د ډکو په شکل ښکاري. ټول بنځینه جنس **Barr Body** نه لری یواخی د **20_70%** یی **Barr Body** لری. او نارینه جنس **Barr Body** نه لری. **Barr Body** تقریباً **1micron** پوری قطر لری. د **Barr Body** اهمیت دادی چی جنسیت پری معلومیږی.

نوټ : کله DNA په کروماتین بدلیری او کله په کروموزوم بدلیری.

1: کله چی حجره پروتین ته ضرورت ولری په دی خاطر چی پروتین تولید شی نو **DNA** په کروماتین بدلیری.

2: کله چی حجره تغذیې ته ضرورت ولری نو په دی وخت کی **DNA** په کروموزوم بدلیری.

(**DNA** دواړو خواوو ته خان اعیاروی)





Cell Cycle حجرې دوران

د یوې حجرې ټول ژوند ته **Cell Cycle** وایي.

Cell cycle دوه برخې لري.

1: Interphase

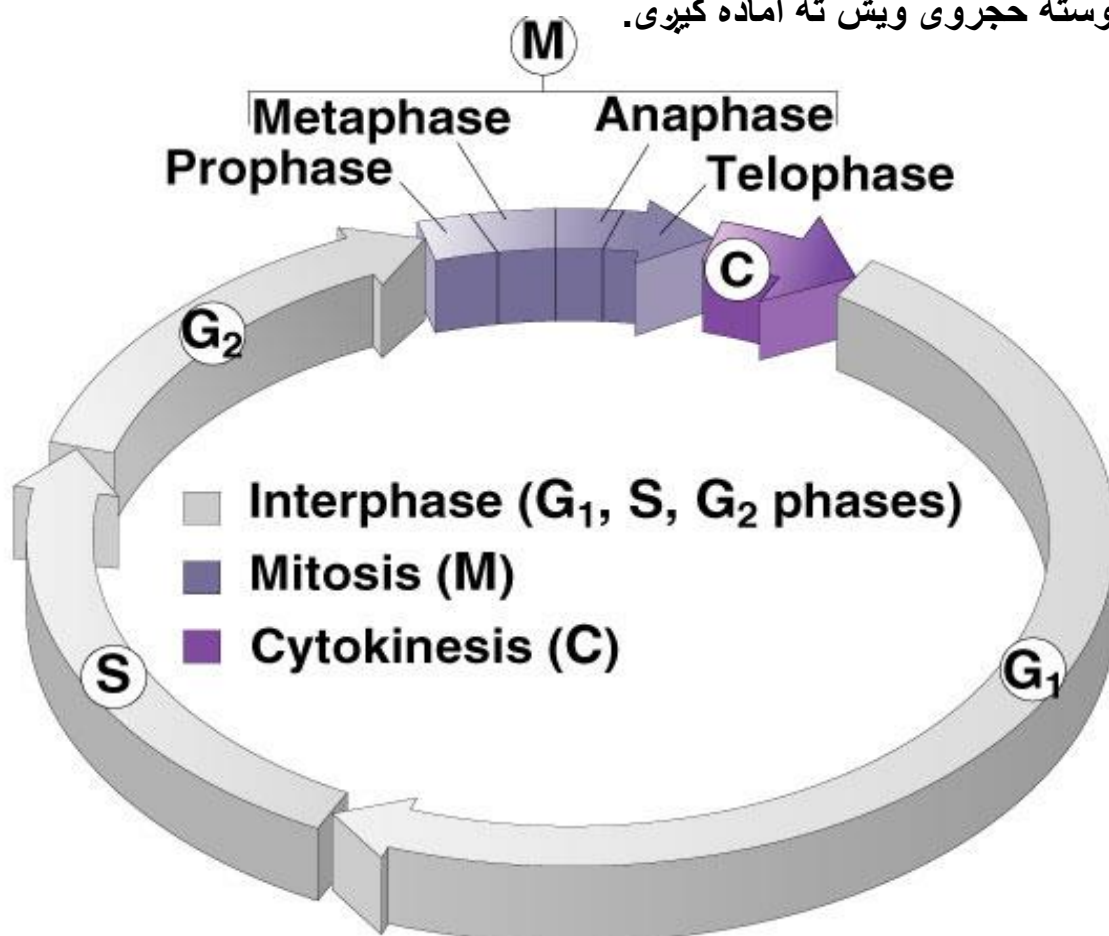
د حجرې د استراحت مرحله ده یعنې حجره پکې پخپلې او څلور پړاونه لري.

G0 (growth 0): په اکثره حجراتو کې نشته خو یواځې په عصبي حجراتو کې لیدل کیږي (عصبي حجره په دې پړاو کې وده نه کوي) تقریباً په دې مرحله کې وده یا **Growth** صفر وي.

G1 (growth 1): تولید شوی حجره پکې د اول ځل لپاره وده کوي دغه مرحله تقریباً ۲۴ ساعته وخت نیسي.

S (synthesis): په دې مرحله کې **DNA** جوړیږي (**DNA** پکې دوه چنده کیږي)

G2 (growth 2): حجره پکې د دوهم ځل لپاره وده کوي غټیږي او د غټیدو څخه وروسته حجرې ویش ته آماده کیږي.





2: Cell division ویش حجروي

حجرات عموماً په درې طريقو تقسیمېږي

1: Amitosis چې **(Direct cell division)** ورته هم وايي. **2: Mitosis**

3: Meiosis چې دې دواړو ته **(Indirect cell Division)** هم وايي.

1: Amitosis

هغه ویش دی چې د یوې حجری څخه پکې بله حجره جدا کیږي. دغه ډول تکثر اکثره په وحیدالحجروي حیواناتو کې لیدل کیږي. لکه: امیب

په انسانانو کې **Amitosis** ویش د ځیگر په **Hepatocyte** حجراتو کې ترسره کیږي. د ځیگر حجرات د **Plasmodium** د جوړولو توانایی هم لري.

2: Mitosis

هغه حجروي ویش دی چې په پایله کې د یو **Diploid** حجری څخه دوه **Diploid** حجری رامنځته کیږي. (یوه حجره **46** کروموزومونه لري ددې څخه دوه داسې حجری لاسته راځي چې د **46** کروموزومونو درلودونکي وي)

Mitosis حجروي ویش بغیر د **Male** او **Female** گامیتونو څخه د بدن په ټولو حجراتو کې صورت نیسي.

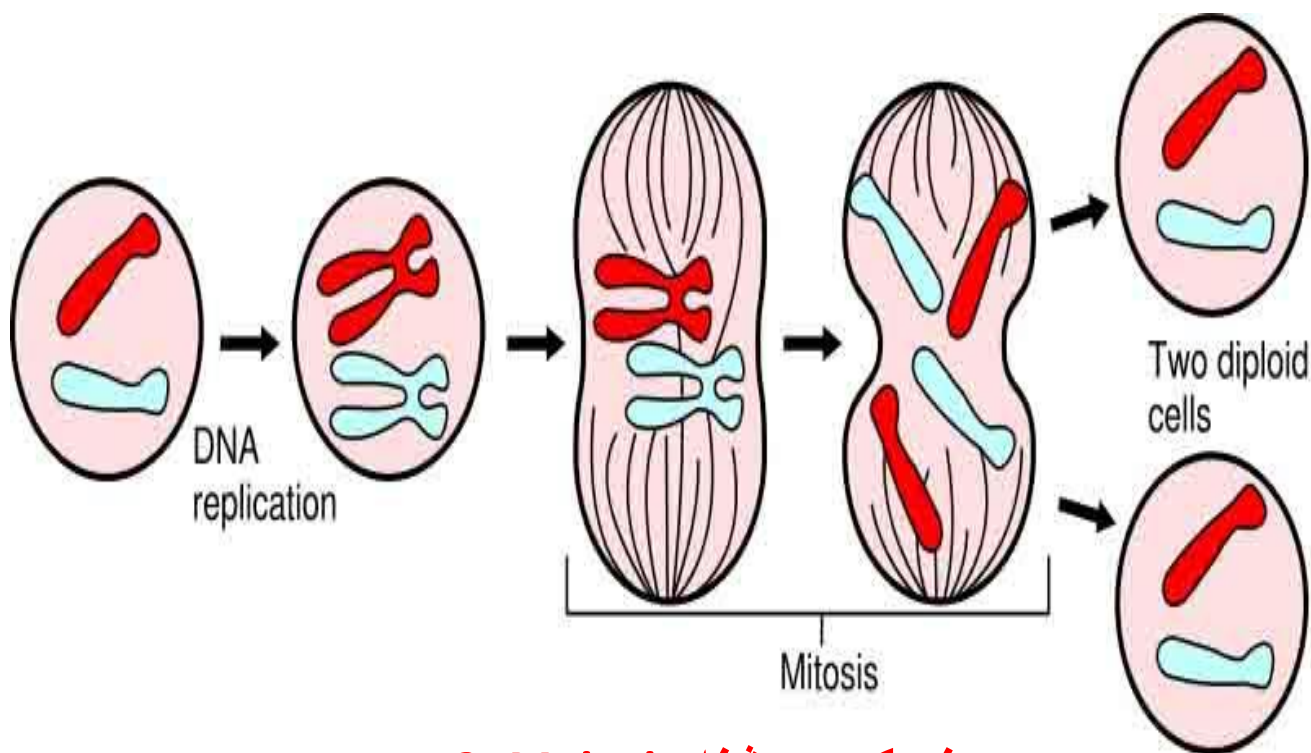
Mitosis حجروي ویش څلور پړاونه لري.

1: Prophase : په دې مرحله کې لومړی هسته او هستوي غشاء له منځه ځي دوهم پکې سنټروزوم جوړیږي همدغه سنټروزوم چې جوړ شوی دی یو سنټریول یی یو قطب ته او بل سنټریول یی د حجری بل قطب ته ځي دریم پکې **Microtubule** جوړیږي دغه **Microtubule** دواړه سنټریولونه یو دبل سره وصل کوي او **Mitotic spindle** جوړوي.

2: Metaphase : په دې مرحله کې کروموزومونه په دوه کروماتیدونو ویشل کیږي هر کروماتید **46** کروموزومونه لري په **92** کروموزومونو باندې ویشل کیږي

3: Anaphase : په دې مرحله کې همدغه **92** کروماتیدونه په کروموزوم بدلیږي.

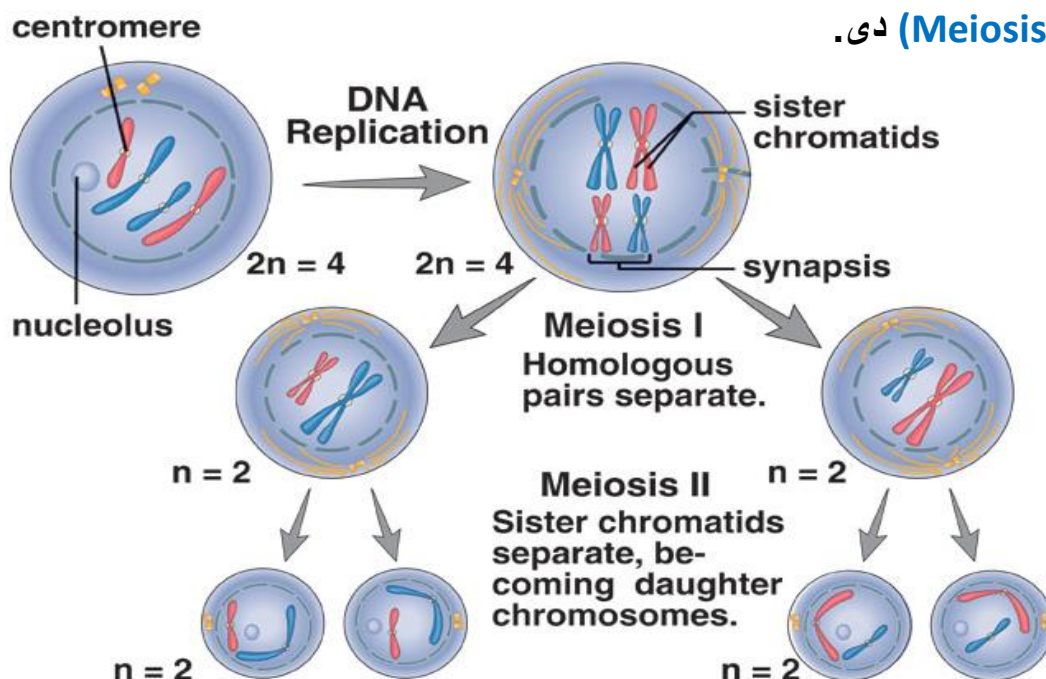
4: Telophase : په دې مرحله کې دوباره **Mitotic spindle** له منځه ځي هسته او هستوي غشاء د بیا ځل لپاره جوړیږي او دوه نوی حجری منځ ته راوړي.



نیمگری ویشنه Meiosis 3:

په دی مرحله کی دوه داسی حجری منځ ته راځی چی دواړه حجری 23 کروموزومونه لری. دغه ویشنه یواځی په بنځینه او نارینه گامیت کی صورت نیسی.

اول یوه **Diploid** حجره په دوه **Diploid** حجرو ویشل کیږی چی دغه (**Meiosis I**) دی او بیا دغه دوه **Diploid** حجری په څلور **Haploid** حجرو ویشل کیږی چی دغه (**Meiosis II**) دی.





د حجرې د ژوند پړاونه

(حجره په خپل ژوند کې څلور پړاونه سرته رسوی)

1: Embryonal stage : په دې مرحله کې حجره غټه وي د وظیفې توانایی نه لري د ویش وړتیا هم نه لري.

2: Mature stage : هغه مرحله ده چې حجره پکې د وظیفې توانایی پیدا کوي چې دې مرحلې ته **Specialization** هم وایي.

3: Regression : په دې مرحله کې حجره خپله وظیفه د لاسه ورکوي یا حجره پکې زریږي.

4: Death : د حجرې مرگ په دوه مرحلو کې صورت نیسي.

a: Necrobiosis : هغه مرحله ده چې **Karyorrhexis** (هسته ټوټه کیدل)، **Karyolysis** (هسته حل شي) او **Pycnosis** (کروماتین پکې راټولیدو) دغه کارونه پکې کيږي.

b: Necrosis : د حجرې مرگ چې حجره پکې ژوند د لاسه ورکوي بیا نه ژوندی کيږي (حجره پکې د منځه لاړه شي) مړه شوي حجرات په دريو لارو د بدن څخه ویستل کيږي.

1: Shedding غورځول

2: Dissolution منحل کول

3: Phagocytosis بلع کول

نوټ: د حجرې ټول ارگانیلونه د **Interphase** په مرحله کې جوړیږي.



Pathological changes of cells

1: Hypertrophy

هغه حالت دی چې د حجراتو جسامت پکې غټیږي خو د حجراتو شمیر پکې نه وی ډیر شوی یا ثابت وی.

2: Hypotrophy

هغه حالت دی چې د حجراتو جسامت پکې کم شی او شمیر یې ثابت وی (د حجراتو شمیر پکې نه کمیږي)

3: Hyperplasia

په دی حالت کی د حجراتو جسامت هم غټیږي او د حجراتو شمیر هم زیاتیږي.

4: Hypoplasia

هغه حالت دی چې د حجراتو جسامت هم پکې کمیږي او د حجراتو شمیر هم کمیږي.

5: Aplasia

هغه حالت ته ویل کیږي چې حجرات پکې سره جوړ نه شی (کله چې حجرات جوړ نه شی نسج نه جوړیږي او کله چې نسج جوړ نه شو نو غړی نه جوړیږي)

6: Neoplasia

د اضافی نسج جوړیدو ته **Neoplasia** وایي. (هغه حالت دی چې اضافی نسج پکې جوړشی دغه اضافه نسج به یا **Benign** سلیم او یا به **Malignant** خبیس وی یعنی یا به مفید وی او یا به مضر وی)

7: Carcinoma

هغه **Neoplasia** ده چې په **Epithelial Tissue** کی رامنځته شی.

8: Sarcoma

هغه **Neoplasia** ده چې په **Connective tissue** کی رامنځته شی.

دریم فصل

انساج Tissue

انساج Tissues

د مشابه حجراتو مجموعه ده چی مشابه وظیفه ترسره کری نسج بلل کیږی.
انساج څلور ډولونه لری.

1: Epithelial Tissue بشروی انساج

2: Connective Tissue منضم انساج

3: Muscular Tissue عضلی انساج

4: Nervous Tissue عصبی انساج

ټول انساج یوشان وظیفی نه لری بلکی مختلفی وظیفی لری چی مهمی یی دادی.

1: Epithelial Tissue دغه نسج د انسان په بدن کی دوه مهمی وظیفی لری یو یی محافظت دی او بل یی افراز دی.

2: Connective Tissue ددی نسج وظیفه **Support** یا استناد دی. (د بدن غړو ته یی استناد ورکری دی)

3: Muscular Tissue ددغه نسج وظیفه تقلص یا **Contraction** دی. (د همدغی تقلص په ذریعه انسان ژوندی دی مثلاً که زیره تقلص ونه کری نو د انسان د مرگ سبب گرځی)

4: Nervous Tissue ددی نسج وظیفه د خارجی تنبهاټو په مقابل کی ځواب وایی.

هغه وخت کی انساج جوړیږی کله چی د مور په رحم کی یو ماشوم وی.



د انساجو ایمبرولوژیک منشاء Embryology of tissue

د مور په رحم کی ابتدایه جوړښتونه دی چی یو ماشوم تری جوړیږی.
یو انسان د دری طبقو یا شیانو څخه جوړیږی. چی ددغی دری طبقو څخه انساج هم منشاء اخلی.

1: Ectoderm 2: Mesoderm 3: Endoderm

1: Epithelial نسج د دریو طبقو څخه منشاء اخلی. هغه **Epithelial** نسج چی په پوزه کی، خوله، مقعد او جلد کی دی د **Ectoderm** څخه منشاء اخلی.

در گونو د داخلی طبقی **Epithelial** نسج د **Mesoderm** څخه منشاء اخلی. او د هضمی سیستم، تنفسی سیستم او هضمی غذاوات د **Endoderm** څخه منشاء اخلی.

2: Connective Tissue منضم نسج یواخی او یواخی د **Mesoderm** او **Ectoderm** څخه منشاء اخلی.

3: Muscular Tissue دا هم په خپل وار د **Ectoderm** څخه منشاء اخلی.

4: Nervous Tissue دغه نسج یواخی د **Mesoderm** څخه منشاء اخلی.

د جوړښت له نظره یا **Regeneration** ترمیم له نظره ټول حجرات په دری ډوله دی.

1: Labile Cells

دا هغه حجرات دی چی تخریبیږی هم او بیرته جوړیږی هم. لکه: **RBC**، جلد (کله چی زخمی شی څو ورخی وروسته خپله جوړیږی)

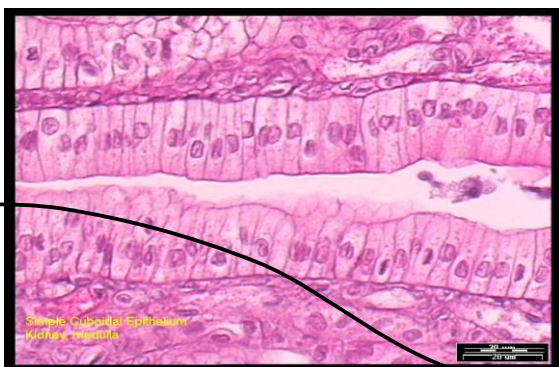2: Stable Cells

هغه حجرات دی چی نارملی وده نه کوی خو چی کله تخریب شی بیا وده کوی. لکه: د ځیگر حجرات **Liver** او یا هم پښتورگی.

3: Permanent Cells

هغه حجرات دی چی د تخریب څخه وروسته دوباره نه جوړیږی. لکه: عصبی حجرات





خلورم فصل

اپیتل نسج Epithelial Tissue

Epithelial Tissue بشروی نسج

لغوی معنا یی (Epi) معنا د (On) او (Thelial) په معنا د (Nipple) یعنی د Nipple دپاسه (د شیدو د غدی وروستی برخی ته Nipple وایی)

تعریف :

هغه نسج دی چی د بدن خارجی سطحی او د اجوافو (Cavities) داخلی سطحی یی پوښلی دی.

د Epithelial Tissue خصوصیات

1: Cellularity

د حجراتو په منځ کی یی کومه فاصله نشته که وی هم ډیره کمه به وی.

2: Surface

Epithelial نسج دری مخونه لری. یو مخ یا Surface ته یی ازاد Apical مخ بل ته یی جنبی یا Lateral او بل ته یی قاعده وی یا Basal مخ وایی.

3: Basal Lamina

یا قاعده وی غشاء لری. د Epithelial نسج لاندی یوه غشاء ده چی Basal Lamina ورته وایی. دغه Basal Lamina اصلاً د گلايکوپروتین څخه جوړه شوی ده.



د Basal Lamina وظایف:

a: Support

Epithelial نسج ته یی استناد ورکړی دی.

b: Connection

د **Epithelial** نسج او **Connective** نسج ترمنځ ارتباط ساتی.

c: Selective Barrier

یوه انتخابی غشاء ده

یعنی واره مواد تری تیریدای شی او لوی مواد تری د تیریدو توانایی نه لری.

d: Antigenic

ځینی مهال **Antigenic** خاصیت غوره کوی. د همدغی خواصو له مخی ددی په مقابل کی **Antibody** جوړیږی چی بیا د معافیتی ناروغیو سبب ګرځی.

e: Carcinoma

د **Carcinoma** په تشخیص کی رول لری.

4: Cellular Adhesions

د **Epithelial** نسج د حجراتو ترمنځ قوی ارتباط موجود دی. دری فکتورونه حجرات یو له بل سره قوی وصلوی.

1: Protein 2: Ca⁺⁺ 3: جنبی ساختمانونه

ځینی مواد د کلسیم سره نښلی کله چی د کلسیم سره ونښلی په نتیجه کی د حجراتو ترمنځ اړیکه کمزوری کیږی. مثال: د **Trypsin** په نوم انزایم چی د کلسیم سره ونښلی په نتیجه کی د حجراتو اړیکه کمزوری کوی.

او یا هم په **Cancer** کی هم دغه قوی اړیکه سستیری. اوپه همدی وجه حجروی کتلی په اسانی یو له بل څخه جلا کیږی او د وینی یا **Lymph** په وسیله د بدن نورو برخو ته انتقال کوی چی د **Metastasis** په نوم یادیری.



5: No – Blood Vesicle

Epithelial نسج د وینی رگونه نه لری.

غذایی مواد او اکسیجن د منضم نسج له لاری **Epithelial** نسج ته رسیږی.

(د ضرورت وړ مواد د منضم نسج د **Capillary** څخه خارجیږی په بین الحجروی ماده کی ازادیږی او د **Basal Lamina** له لاری **Epithelial** نسج ته داخلیږی)

6: Nerve supply

هغه عصب چی منضم نسج ته راغلی د **Basal Lamina** له لاری **Epithelial** نسج ته ځی.

7: Cellular Regeneration

حجرات یی د تخریب او ترمیم قابلیت لری. مثلاً : هغه **Epithelial** نسج چی په جلد کی تخریب شی **21** ورځی وخت نیسی.

هغه **Epithelial** نسج چی په تنفسی سیستم کی تخریب شی د **10-15** ورځو پوری وخت نیسی. او هغه **Epithelial** نسج چی په هضمی سیستم کی تخریب شی د **2-3** ورځو پوری وخت نیسی.

8: Cell Polarity

د **Epithelial** نسج د حجراتو قطبونه

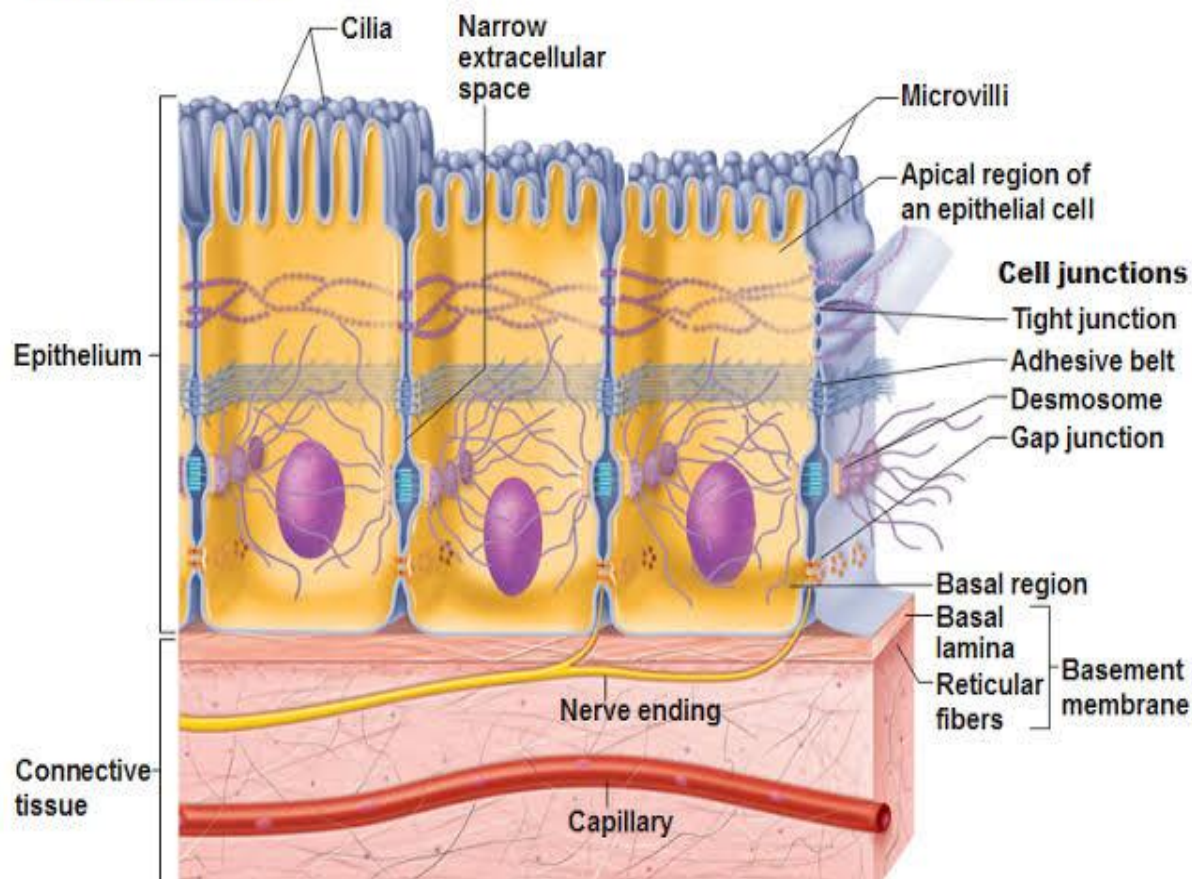
د هر **Epithelial** حجره دوه قطبونه لری.

1: Proximal Pole : هغه قطب دی چی منضم نسج سره په تماس کی دی.

2: Distal Pole : هغه قطب دی چی ازاد کنار یا **Apical surface** سره په تماس کی وی.



Special Characteristics of Epithelia-Cell Junctions



د Epithelial نسج خانگری جو ربنٹ

پہ دری ناحیو کی مطالعہ کوو. 1: Apical 2: Lateral 3: Basal

1: Apical

د Epithelial حجری پہ Apical برخہ کی پنخہ ساختمانونہ موجود دی.

a: Keratin b: Glyco calyx c: Microvilli d: Cilia e: Stereo cilia

a: Keratin

دا یو سخت یا کلک پروتین دی ددغی پروتین خخہ او بہ نہ شی تیریدای (اوبو پہ مقابل کی مقاومت لری) خو د شحمو پہ مقابل کی مقاومت نہ لری (شحم او غوری تری تیریدای شی)



وظیفه یی:

د صدماتو **Traumas**، کیمیاوی مواد **Chemical substance** او **Micro organism** په مقابل کی د بدن ساتنه کوی.

ددغه پروتین دبلوالی په هره برخه کی فرق کوی.

لکه: په باڼه کی یی ضخامت تر ټولو نری یا کم دی. او په پښو کی یی ضخامت تر ټولو زیات دی. **Keratin** د پوستکی **Skin**، نوکانو **Nails** او ویښتانو **Hairs** په جوړولو کی برخه اخلی.

b: Glyco calyx

اصلاً گلایکوپروتین دی. دغه **Glyco calyx** د بدن په هغو حجرو کی ډیر دی کومی چی **Microvilli** لری. لکه: کولمی.

c: Microvilli

اصلاً وتلی برخی دی. حرکت نه لری. د موادو د جذب وظیفه په غاړه لری. تقریباً د **1** څخه تر **2** مایکرونو پوری طول لری. په یو مایکرون متر سطح کی تقریباً **60** دانی **Microvilli** لیدل کیږی.

دغه **Microvilli** په دوه شکلونو په حجراتو کی پراته دی. **1: Striated Border**
2: Brush Border

d: Cilia

سیلیاګانی حرکت لری طول یی د **7-10m** مایکرون پوری دی. د **Epithelial** د حجراتو په سطحه کی یی شمیر د **1-100** پوری دی. د **Centriole** سره مشابه جوړښت لری. په سفلی یا بنګتنی برخه یو ساختمان لری چی د **Basal Body** په نوم یادیږی. **Cilia** د یو پروتین په واسطه چی **Dynein** نومیږی حرکت کوی. خو د **Cilia** حرکت د ایتر، کلوروفارم او یخی هوا له کبله کمیږی. د **Cilia** نارمل حرکت په یوه ثانیه کی **10** ځلی دی. په مقابل کی د گرمی هوا، اکسیجن او د معتدلی هوا په موجودیت کی د **Cilia** حرکت تیزیږی.

e: Stero Cilia

دا حرکت نه لری د نارینه په تناسلی جهاز یا **Male Reproductive system** کی موجود دی.



وظیفه یی:

د خصیو یا Testes اضافی افرازات جذبوی او Semin یا منی غلیظ کوی.

2: Lateral surface

په دی برخه کی لاندی ساختمانونه موجود دی.

a: Inter cellular cement b: Inter locking membrane

c: Junctional Complex d: Gap Junction

a: Intercellular cement

دا اصلاً کاربوهایپریت دی او حجری یی د یو بل سره کلکی کری دی.

b: Inter locking membrane

د Epithelial حجرات اړه ماننده ساختمان لری. (Epithelial حجرات په خپله سطحه کی وتلی او ننوتلی برخی لری) چی همدغه وتلی او ننوتلی برخی حجرات یو له بل سره نښلوی.

c: Junctional Complex

دری برخی لری.

a: Zonula Occludens

د Junctional Complex هغه برخه ده چی حجرات پکی یو له بل سره وصل دی هیڅ فاصله نه لری (هغه برخه ده چی د حجراتو ترمنځ یی کومه فاصله نه لیدل کیږی)

b: Zonula Adherence

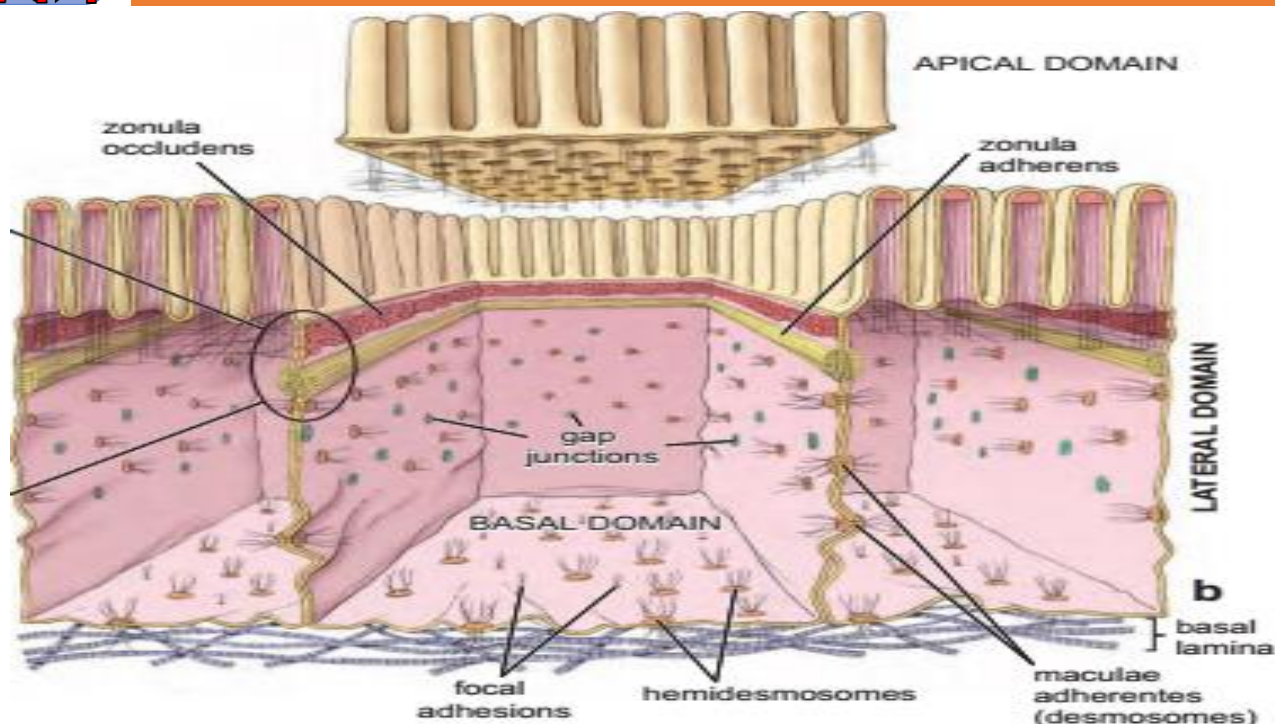
د Junctional Complex هغه برخه ده چی لږه اندازه فاصله ولری.

c: Muscular Adherence (Desmosome)

د Junctional Complex هغه برخه ده چی د دواړو حجراتو ترمنځ پکی الیاف تیر شوی وی.

d: Gap Junction

دغه اصلاً سوری لری د دواړه طرفه حجرات یی د سوریو درلودونکی دی. او همدغی سوریو څخه اوبه، ایونونه او مالیکولونه یو له بل سره تبادلہ کیږی.



Classification of Epithelium

د Epithelial نسج بیلابیل ډولونه لری. د وظیفی له نظره Epithelial نسج په دوه ډوله دی.

1: Covering Epithelium

هغه Epithelium چی بدن ته پوښ ورکوی.

2: Glandular Epithelium

هغه Epithelium چی غذاوات جوړوی.

د شکل له نظره Epithelial نسج په دری ډوله دی.

1: Squamous هموار 2: Cuboidal بیضوی 3: Columnar استوانی

د طبقاتو له نظره Epithelial نسج په دوه ډوله دی.

1: Simple 2: Stratified



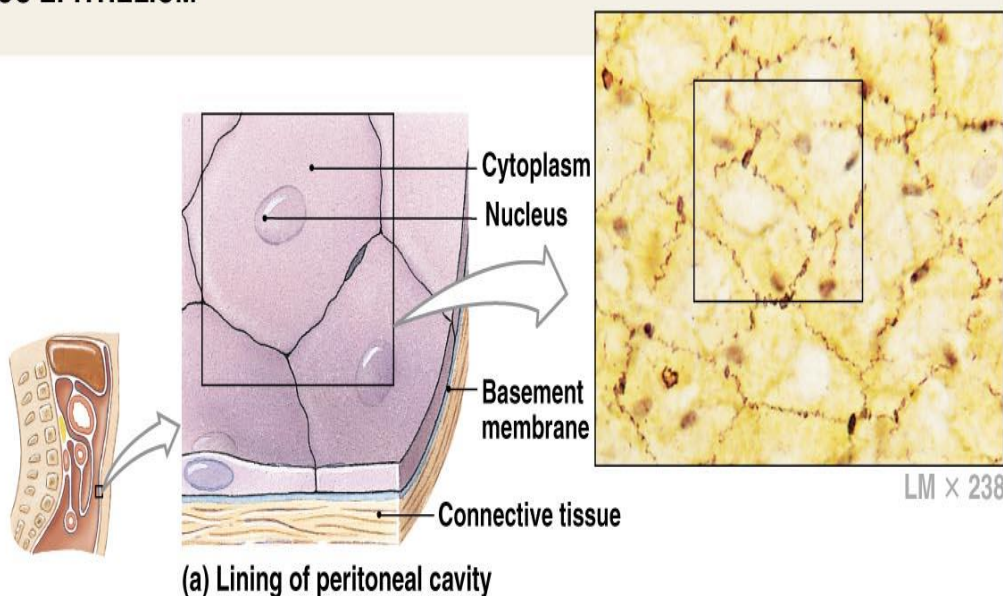
1: Simple

هغه Epithelial نسج دی چی دیوی طبقی حجراتو څخه جوړ شوی وی **Simple Epithelial** په دری ډوله دی.

a: Simple Squamous Epithelium

دا ډول نسج یو طبقه یی او هموار دی. هغه **Simple squamous epithelium** چی د رگونو په داخل کی پروت دی د **Endothelium** په نوم یادیری. (**Endothelium** وینه لخته کیدو ته نه پریږدی) او هغه **Simple squamous epithelium** چی په جوفونو **Cavities** کی پروت دی د **Mesothelium** په نوم یادیری.

SIMPLE SQUAMOUS EPITHELIUM

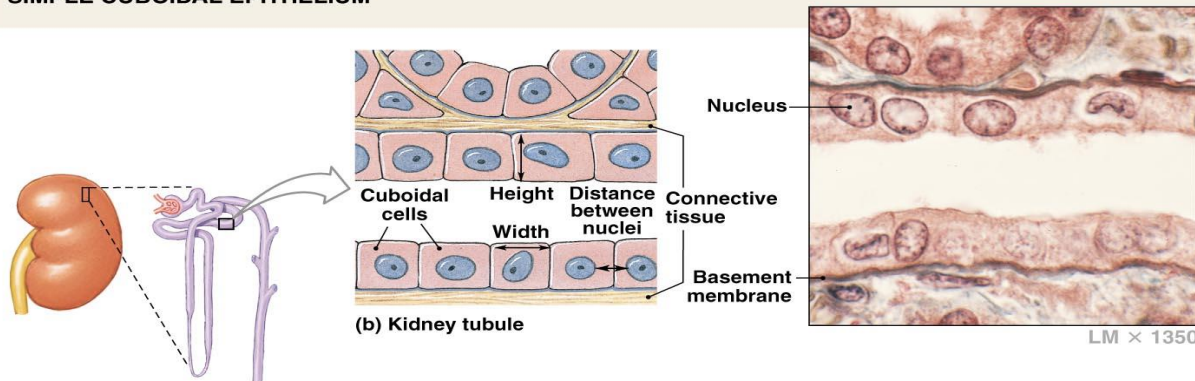


Copyright © 2007 Pearson Education, Inc., publishing as Benjamin Cummings

b: Simple Cuboidal Epithelium

دا هم یو طبقه یی دی ددی نسج ارتفاع کمه او عرض یی زیات دی.

SIMPLE CUBOIDAL EPITHELIUM

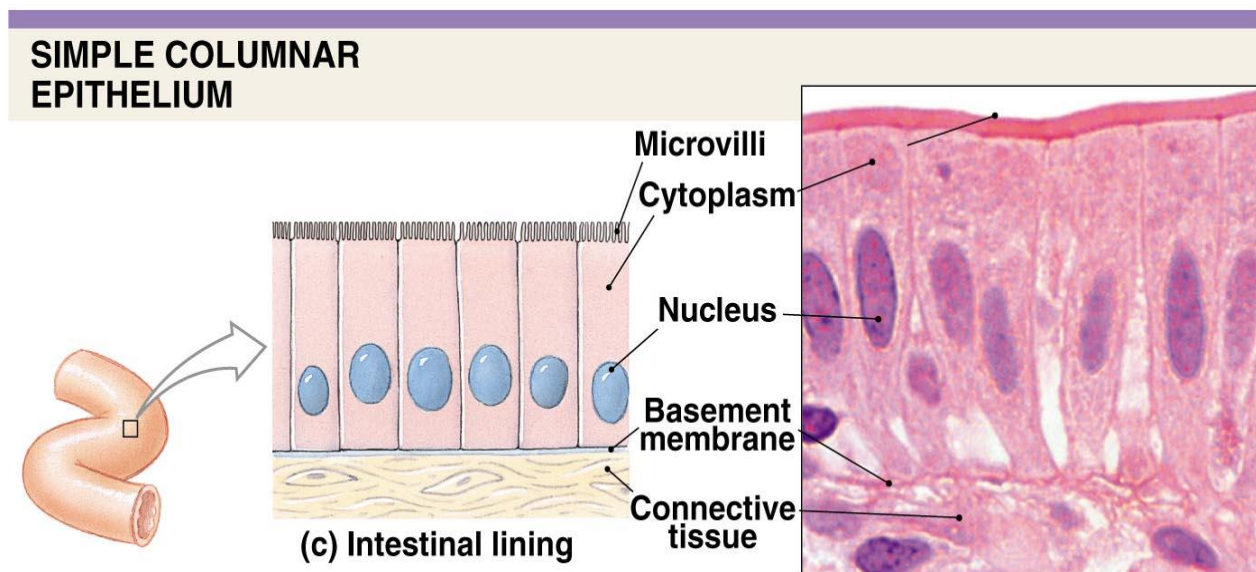


Copyright © 2007 Pearson Education, Inc., publishing as Benjamin Cummings



c: Simple Columnar Epithelium

دا هم يو طبقه يی دی ددغی نسج ارتفاع زیاته او عرض یی کم دی.



Copyright © 2007 Pearson Education, Inc., publishing as Benjamin Cummings

Simple Columnar Epithelium هم پنځه ډولونه لری.

a: Simple Columnar Absorptive

دا هغه Epithelium حجرات دی چی په خپله سطحه کی Microvilli لری او مواد جذبوی.

b: Simple Columnar Ciliated

دا هغه Epithelium حجرات دی چی په خپله سطحه کی Cilia لری. زیاتره په تنفسی سیستم کی قرار لری.

c: Simple Columnar Secretory

دا حجرات افرازات کوی زیاتره Goblet cell یی لری. (Goblet cell یو حجروی غذاوات دی) تقریباً دا په معده او کولمو کی لیدل کیږی.

d: Pigmented Epithelium

دا Epithelium حجرات خاص رنگونه لری او د سترگی په Retina کی لیدل کیږی.

e: Neuro Epithelium



دغه **Epithelium** حجرات په خپله سطحه کی **Receptors** اخذی لری دغه **Neuro Epithelium** په ژبه او په پوزه کی موجود وی.

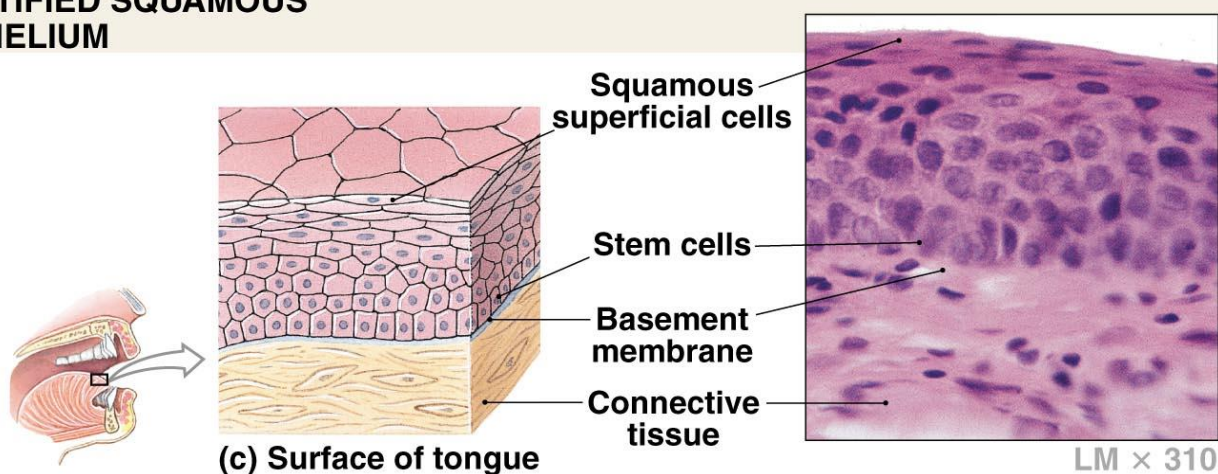
2: Stratified

دا هغه **Epithelial** حجرات دی چی د څو حجراتو د طبقو څخه جوړ شوی دی دا هم دری ډولونه لری.

a: Stratified Squamous Epithelium

هغه **Epithelial** حجرات دی چی د څو طبقی حجراتو څخه جوړ شوی دی او هموار دی.

STRATIFIED SQUAMOUS EPITHELIUM



Copyright © 2007 Pearson Education, Inc., publishing as Benjamin Cummings

په دوه ډوله دی. **Stratified Squamous Epithelium**

a: Keratinized

هغه **Epithelial** حجرات دی چی په خپله سطحه کی **Keratin** لری. دغی ډول **Epithelial** ته وچ یا **Dry Epithelial** هم وایی. په جلد یا **Skin** کی موجود وی.

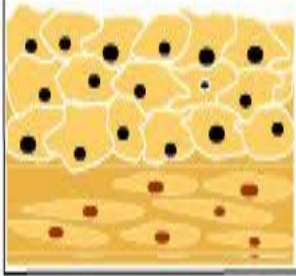
b: Non Keratinized

هغه **Epithelial** حجرات دی چی په خپله سطحه کی **Keratin** نه لری. دغه **Non Keratinized** په هغو برخو کی موقیعت لری کوم چی لوند وی لکه: په مری یا **Oesophagus** کی موجود وی.

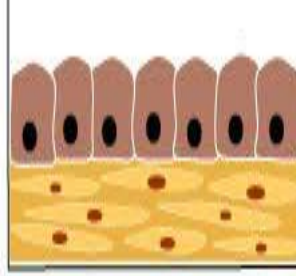


Epithelial Types

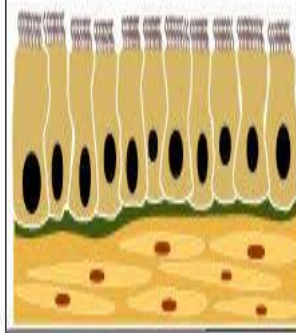
Simple Squamous



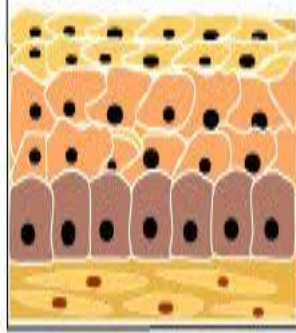
Simple Cuboidal



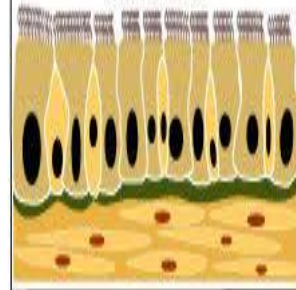
Simple Columnar



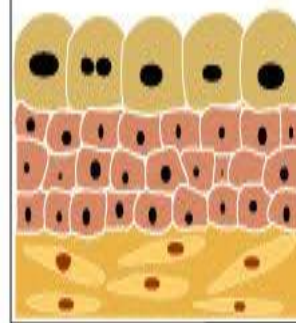
Stratified Squamous




Pseudostratified Columnar



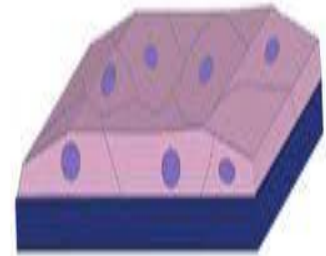
Transitional



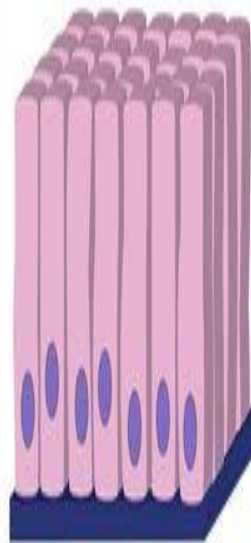
Epithelial Tissue




Simple Cuboidal



Simple Squamous

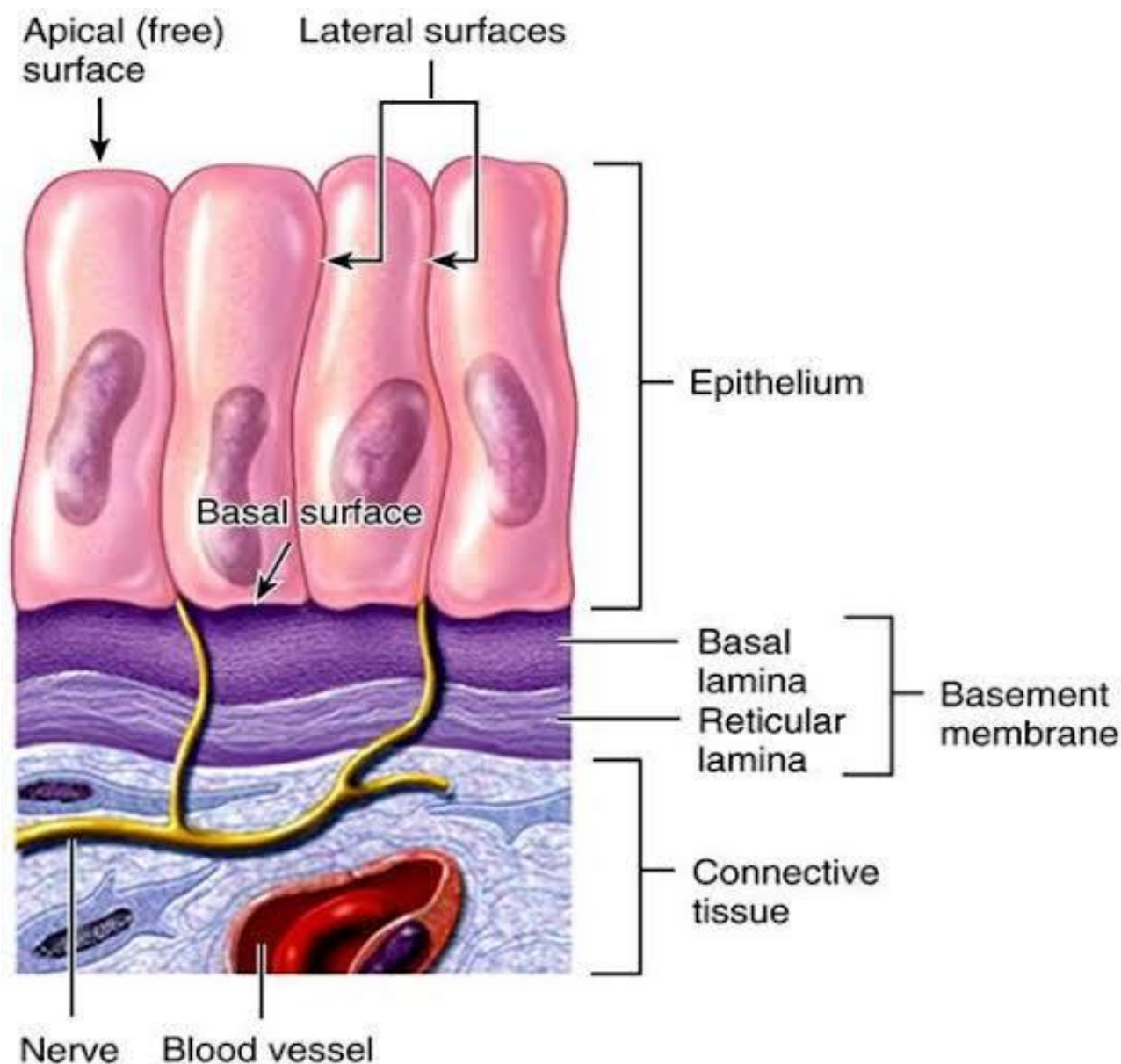


Simple Columnar



Stratified Squamous





b: Stratified Cuboidal Epithelium

دغه نسج اصلاً د دوه طبقو څخه جوړ شوی دی. او د خولی Sweat gland کی دی.

c: Stratified Columnar Epithelium

دغه ډول نسج د دری یا څلورو طبقه یی حجراتو څخه جوړ شوی دی او د سترگو په منضمه یا Conjunctiva کی لیدل کیږی.





د اپیتیل نسج خانگری ډولونه Special Kinds of Epithelium

1: Pseudo stratified epithelium

کاذب مطبق بشروي نسج : دا هغه ډول **epithelial** دی چی ورته گوری د خو طبقو څخه جوړ شوی بنکاري خو اصلاً یو طبقه یی دی علت یی دادی چی د حجراتو ارتفاع په کی زیاته ده یعنی یو تعداد حجرات پکی لند دی او سطح ته نه رسیری او یو تعداد پکی اوږده دی سطحی ته رسیری نو په دی خاطر ورکی د هستو موقیعت هم متفاوت دی. ددی ډول **epithelial** په ترکیب کی دری ډوله حجرات شامل دی.

a: Ciliated cells

هغه حجرات دی چی اوږده وی او په خپله سطحه کی **Cilia** ولری.

b: Stem cells

هغه حجرات دی چی کوچنی یا لند وی او په قاعده کی قرار ولری، او نری حجرات جوړوی.

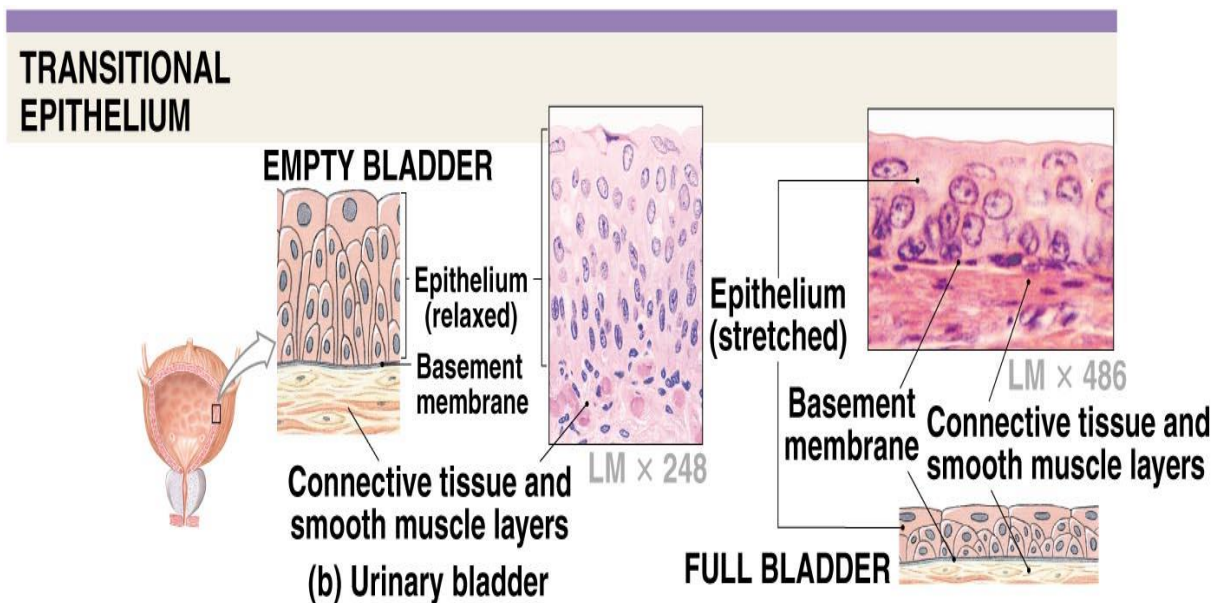
c: Goblet cells

یو حجروی غت غداوات دی او د **mucus** په نامه ماده افرازی. چی دا ماده د اپیتیل سطح مرطوبه ساتی او د تنفسی سیستم هوا مرطوبوی. دا **epithelial** په تنفسی او تناصلی سیستم کی لیدل کیږی.

2: Transitional epithelium

دغه **epithelial** ته انتقالی اپیتیل هم وایی ځکه کله چی وظیفه ونه لری ډیری طبقی لری خو که کله یی وظیفه پیدا شی طبقات یی کمیږی. لکه: په مثانه یا **Bladder** کی **Transitional epithelium** دی کله چی په مثانه کی ادرار نه وی یا ډکه نه وی د خو طبقه یی حجراتو په شکل بنکاري او که چیری په مثانه کی ادرار ډیر وی یا مثانه ډکه وی نو د حجراتو طبقات یی ډیریږی.





Copyright © 2007 Pearson Education, Inc., publishing as Benjamin Cummings

دغه epithelium په مثانه کی دی نو ځکه ورته Urothelium هم وایی.

3: Syncytial Epithelium

دا هغه ډول epithelial دی چی د څو Syncytial cells د یوځای کیدو په نتیجه کی رامنځته کیږی.

د Epithelial نسج وظایف

1: Protection

محافظت کوی.

2: Transport

انتقال وظیفه لری، دغه وظیفه د سیلیا دار اپیتیل په واسطه چی په تنفسی او تناصلی سیستم کی لیدل کیږی سرته رسوی.

3: Secretion

افراز: ځانگیری مواد افرازوی، د خپلی سطحی د پوښولو لپاره mucus افرازوی. مثال یی د معدی او کولمو epithelial مواد افرازوی.



4: Excretion

د موادو د اطراح وظیفه په غاړه لری. لکه : **Sweat gland**

5: Absorption

هغه اپیتیل چی په خپله سطحه کی **microvilli** ولری د جذب دنده سرته رسوی.

6: Lubrication

بنویه کول: د بدن په هغه برخو کی چی **goblet cell** موجود وی هغه **mucus** یا مخاط افرازوی چی د همدی په مرسته مواد بنویه کیږی.

7: Sensory Reception

ددی په واسطه د موادو خوند او د موادو بوی د همدغی **epithelial** په ذریعه معلومیږی.

غداوات Glands

د حجراتو مجموعه ده چی د خپل میتابولیک ضرورت څخه علاوه مواد تولیدوی.

د غدی جوړښت Histogenesis of gland

یوه غده په دری پړاونو کی جوړیږی، اولنی پړاو یی د **epithelial** نسج لاندی یو **Nodule** یا غوټه پیداکیږی.

په دوهم پړاو کی همدغه **Nodule** یا غوټه غټیږی. تقریباً استوانی اوږد شکل غوره کوی.

په دریم پړاو کی همدغه غوټه چی جوړه شوی یا به د **epithelial** سطحی ته لار پیدا کوی او یا به منضم نسج ته لار پیدا کوی. هغه غداوات چی **epithelial** سطحی ته لار پیدا کوی هغه ته **Exocrine** وایی. او هغه غداوات چی منضم نسج ته لار پیدا کوی د **Endocrine** په نوم یادیږی.

نوټ: د انسان په بدن کی تر ټولو غټه غده د **Liver gland** ده.



غده اضافی مواد تولیدوی او نسج اضافی مواد نه تولیدوی دا د نسج او غدی ترمنځ توپیر دی.

دیوی غدی وظیفوی مرحلی لری Histophysiology of glands

یوه غده دری وظیفوی مرحلی لری.

1: Absorptive Phase

دا هغه مرحله ده چی غده پکی هیڅ فعالیت نه کوی. خو یوازی غده د بهر محیط څخه مواد د ځان سره اخلی. دی جذبی مرحلی ته د غدی د استراحت مرحله وایی.

2: Secretory Phase

تولیدی مرحله هم ورته وایی. همدغه غده افرازت کوی په دی مرحله کی مواد تولیدیږی.

3: Excretory Phase

(اطراحیه مرحله) په دی مرحله کی همدغه غده مواد بهر ته اوباسی (په داخل کی چی کوم مواد تولید شوی وی هغه بهر ته اوباسی)

د **epithelial** نسج په لاندی طبقه کی یو ډول **Star shape** حجرات دی چی د **Myo epithelial cells** او یا هم **Basket cells** په نوم یادیږی. په دغی حجرات کی **Myo filament** موجود دی د همدغی **Myo filament** په واسطه حجرات **Contraction** یا تقلص کوی، د همدغی تقلص په نتیجه کی په غده باندی فشار واردیږی او غده افرازت کوی.





د غذاواتو د فعالیتونو کنترول

یوه غده په دوه طریقو خپل فعالیت کنترولوی.

1: Genetic control

د جینونو په واسطه غذاوات فعالیت کنترولوی.

2: Exogenous control

په دی کنترول کی دوه شیان شامل دی

a: Endocrine Control

b: Nervous Control

په دی دواړو غذاوات فعالیت کنترولوی.

د غذاواتو ډولونه Types of Glands

1: Exocrine gland (Ductness gland) غذاوات په دری ډوله دی.

2: Endocrine gland (Ductless gland) 3: Paracrine gland

1: Exocrine gland (Ductness gland)

هغه غذاواتو ته ویل کیږی چی خپل افرازات د تیوب یا قنات له لاری د Epithelial سطحی ته رسوی.

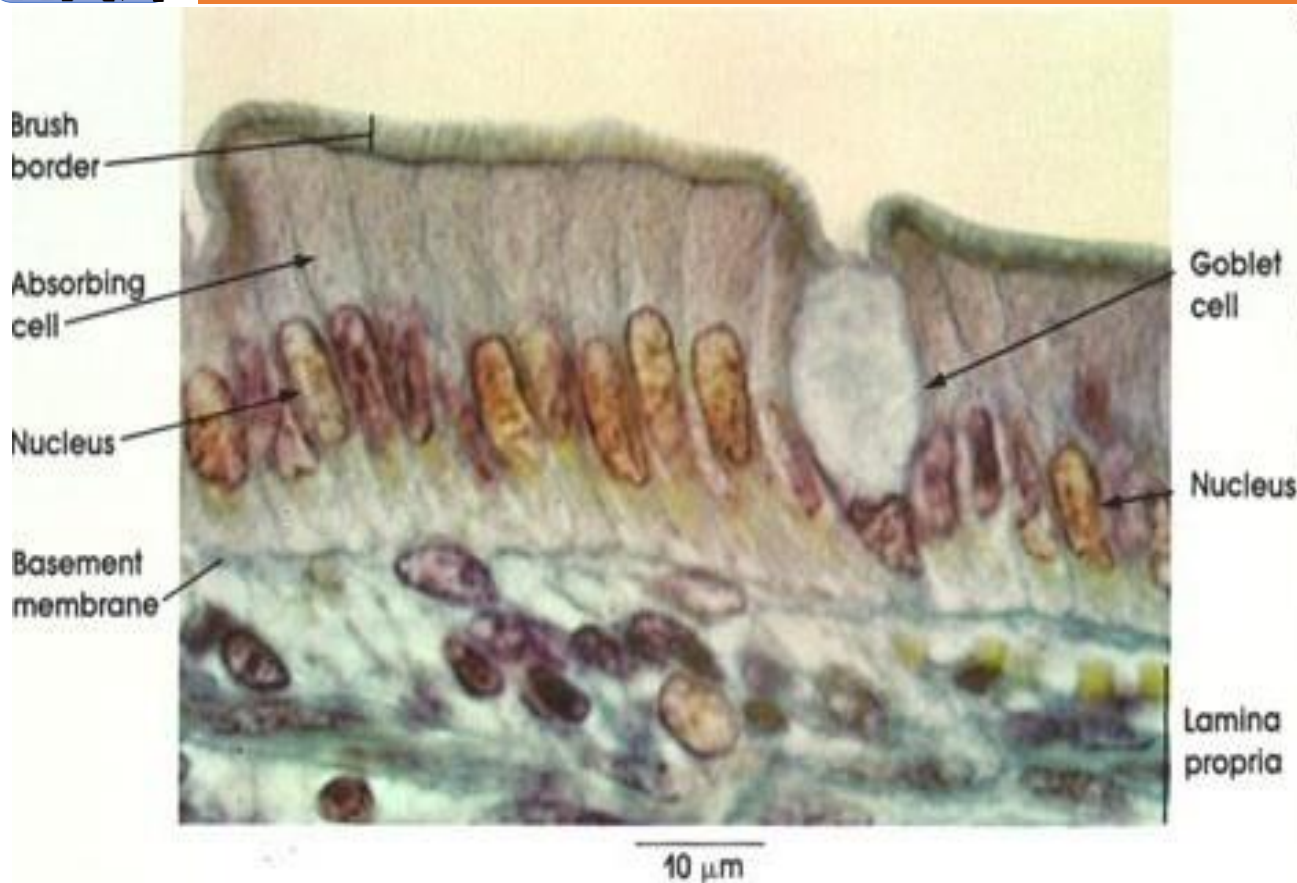
Types or Exocrine Gland د Exocrine gland ډولونه

1: According to the cells numbers

د حجراتو د شمیر له مخی Exocrine gland په دوه ډوله دی

a: Unicellular Glands

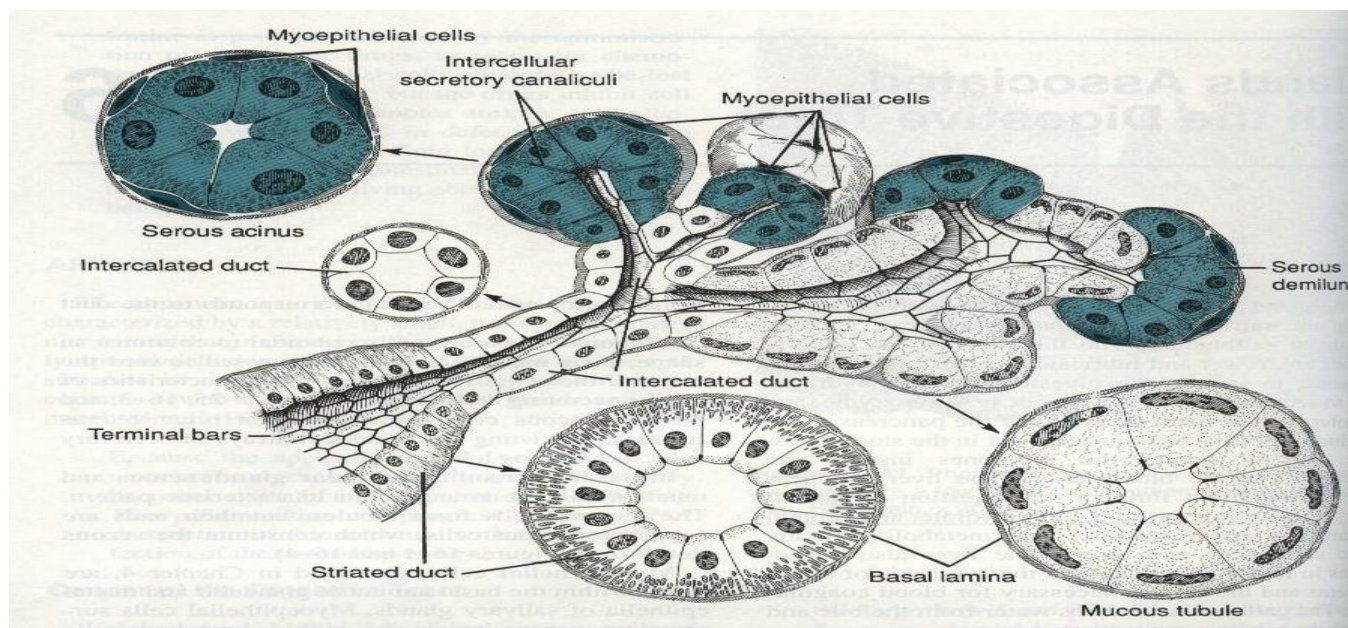
یو حجروی غذاوات - هغه غذاوات دی چی د یوی حجری څخه جوړ شوی وی.
لکه: Goblet Cells چی Mucus افرازوی.



b: Multicellular Glands

خلو حجروی غذاوات - بغیر د goblet cells خخه د بدن نور تول غذاوات Multicellular دی.

Multicellular دوه برخی لری. الف: Secretory part افزازی برخه ده مواد جوړوی او ب: Excretory part فراعی برخه ده مواد بهر ته لیږدوی.





2: According to the shape

د شکل له نظره د **Exocrine** غداوات په درې ډوله دی.

1: Tubular Glands

2: Alveolar Glands (Acinar Glands)

3: Tub acinar Glands

1: Tubular Glands

هغه غداوات دی چی د تیوب په شان شکل ولری. او په درې ډوله دی.

a: Straight Tubular Glands

b: Coiled Tubular Glands

c: Branched Tubular Glands

a: Straight Tubular Glands

هغه غداوات دی چی شکل یی مستقیم تیوب ماننده دی. دا غداوات په کولمو یا **Gut** کی لیدل کیږی.

b: Coiled Tubular Glands

هغه غداوات دی چی تیوب ماننده شکل ولری خو تاوشوی وی. په **Sweat gland** کی لیدل کیږی.

c: Branched Tubular Glands

هغه غداوات دی چی غده پکی تیوب ته ورته شکل لری خو بناخونه یا څانگی لری. او په معده یا **Stomach** کی لیدل کیږی.

2: Alveolar Glands (Acinar Glands)

هغه غداوات دی چی کروی شکل لری (تقریبا د انگورو د غوتی غوندی شکل لری) دغه دغه په دوه ډوله ده



a: Branched Alveolar Glands

هغه غداوات دی چی کروی شکل ولری او بناخونه یا خانگی هم ولری.

b: Unbranched Alveolar Glands

دا غداوات هم کروی شکل لری خو بناخونه یا خانگی نه لری.

تول **Alveolar Glands** په پوستکی کی یوډول غداوات دی چی **Sebaceous gland** ورته وایی موجود دی.

3: Tub acinar Glands

هغه غداوات دی چی خینی برخی یی کروی دی او خینی نوری یی د لارو غداوات دی.

3: According to the Topography

د موقیعت له نظره د **Exocrine** غداوات په دوه ډوله دی.

a: **Intra Epithelial** (د اپیتیل نسج په داخل کی دی)

b: **Extra Epithelial** (د اپیتیل نسج څخه خارج کی دی)

4: According to the nature of secretion

د افرازی موادو د طبیعت له نظره **Exocrine** غداوات په دری ډوله دی.

a: Serous Gland

هغه غداوات دی چی نری افرازات ولری لکه: **Lacrimal Gland** اوښکه ددی ډول غداواتو افرازی قنات اوږد دی خو د افراز برخه یی تنگه ده.

b: Mucus Gland

ددی ډول غداواتو افراز نسبتاً غلیظ یا کلک دی لکه: د مری غداوات

Esophageal Glands



c: Mixed Glands

هغه غذاوات دی چی کله یی افرازات سخت او کله یی افرازات نری وی لکه:

Sub Mandibular Glands

5: According to Excretion

د اطراح له نظره د **Exocrine** غذاوات په دری ډوله دی

a: Merocrine gland

هغه غذاواتو ته ویل کیږی چی خپل افرازات په نارمل ډول بهر ته اچوی (د غدی په جوړښت کی کوم تغیر منځ ته نه راځی)

b: Apocrine gland

هغه غذاواتو ته ویل کیږی چی د موادو د اطراح سره یی د حجراتو یوه برخه له

منځه ځی مثال: د شیدو غذاوات **Breast**

c: Halo Crain gland

هغه غذاواتو ته ویل کیږی چی موادو د افرازاتو سره ټوله حجره بهر ته وځی

لکه: **Sebaceous gland**

6: According to Excretory Duct

د اطراحی قنات له نظره د **Exocrine** غذاوات په دوه ډوله دی.

a: Simple exocrine gland

هغه **Exocrine** غذاوات دی چی یو اطراحی قنات ولری.

b: Compound exocrine gland

هغه **Exocrine** غذاوات دی چی څو اطراحی قناتونه ولری.



Structure of Exocrine Gland

د Exocrine غداوات دوه ساختمانونه لری.

1: Epithelial Tissue Structure 2: Connective Tissue Structure

1: Epithelial Tissue Structure

د اپیتل نسج ساختمانونه

د Epithelial نسج ساختمانونو د غدی 90% برخه نیولی. د غداواتو د Epithelial ساختمانونه په دوه ډوله دی.

a: Secretory افزایي b: Excretory اطراحی

Excretory یا اطراحی یی په پنځه ډوله دی

a: Intercalary Duct

دغه هغه برخه ده چی د افزایي واحدونو څخه مواد راټولوی.

b: Intralobular Duct

دا هغه قناتونه دی چی د لوبیول څخه مواد راټولوی.

c: Interlobular Duct

دا د څو لوبیولونو څخه مواد راټولوی.

d: Lobar Duct

دغه برخه د مکمل لوب څخه مواد راټولوی.

e: Main Duct

د ټولی غدی مواد راټولوی.



2: Connective Tissue Structure

د منضم نسج ساختمانونه

د منضم نسج ساختمانونه د غدی 10% برخه نیسی. د غدی د منضم نسج ساختمانونه په لاندی ډول دی.

1: Capsule

ټوله غده احاطه کوی.

2: Interlobular Septa

دا هغه پرده ده چی لوبیولونه یو دبل څخه جدا کوی.

3: Intralobular Septa

دا هغه پرده ده چی یو لوبیول یی په څو برخو ویشلی دی.

Endocrine Glands

هغه غذاواتو ته ویل کیږی چی خپل افرازات د وینی دوران ته اچوی او دری شیانو څخه جوړ دی.

د وینی رگونه 2: Capillaries 1: Cells حجرات

3: Connective tissue منضم نسج

دا غذاوات قنات نه لری Ductless دی. د Endocrine Gland هورمونونه افرازوی.

Target Organ: د بدن هغه برخه ده چی یو هارمون پری تاثیر کوی.

د هورمون له نظره د Endocrine غذاوات په دوه ډوله دی.

1: Protein and Poly Peptide Secretory Gland

هغه Endocrine غذاوات دی چی پروتین او پولی پیپتایدونه افرازوی مثال یی Pancreas دی.



2: Steroid Secretory Gland

هغه اندوڪراين غذاوات دي چي سټرايډونه افرازوي. مثال يي **Adrenal Gland** دي.

هارمون په دوه ډوله په بدن کي ذخيره کيږي.

1: Intercellular Storage

داخل د حجراتو د هارمون ذخيره کيدل.

2: Extracellular Storage

خارج د حجراتو کي د هارمون ذخيره کيدل.

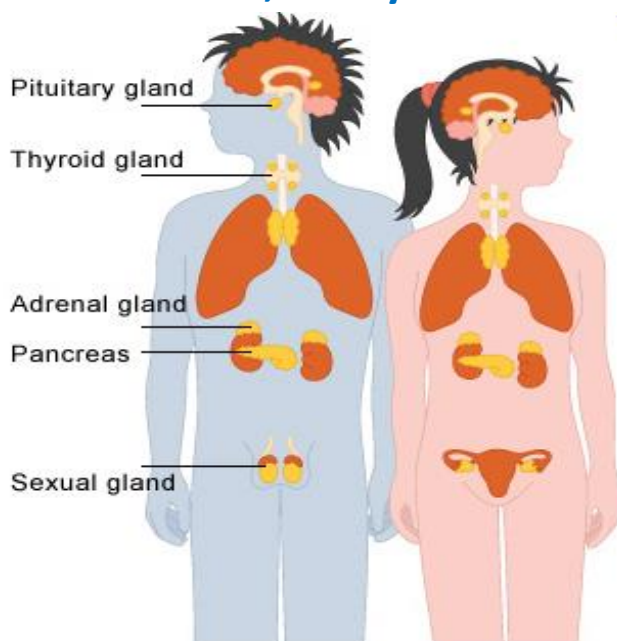
په عمومي ډول د **Endocrine Gland** په دري ډوله دي.

1: خاص

هغه **Endocrine Hypophysis** غذاوات دي چي خالص هارمونونه افرازوي لکه: نخاميه غده

2: Mixed

هغه **Endocrine Gland** دي چي هم د **Endocrine gland** او هم د **Exocrine gland** افرازات لري. لکه: **Pancreas , Ovary or Testis**





3: منتشر غذاوات

منتشری غذاوات په بیلابیلو برخو کی پراته دی او بیلابیل افرازات کوی. لکه: هضمی سیستم

Exocrine Glands		Endocrine Glands	Paracrine Glands
Merocrine	Apocrine		

پنجم فصل

منضم نسج Connective Tissue

Connective Tissue

منضم نسج

د انسان په بدن کی د ټولونه زیات انساج همدغه نسجونه دی منضم نسج نورو حجراتو ته استناد ورکوی او یوازی د حجری حفاظت کوی. او د نورو انساجو د وینی Supply او د نورو انساجو تعصب کوی. منضم نسج د Mesoderm او Ectoderm څخه منشاء اخلی. منضم نسج د دوه برخو څخه جوړ شوی دی.

1: حجرات 2: Intercellular Matrix د منضم نسج ترمنځ فاصله پیره ده.

Intercellular Matrix درې برخې لری. **1: Fibers** الیاف **2: Amorphous Substance** بی شکله ماده **3: Tissue Fluid** نسجی مایع

د منضم نسج الیاف په درې ډوله دی.

1: Collagen 2: Elastic 3: Reticular

د منضم نسج حجرات په دوه ډوله دی **1: Resident 2: Wandering**

1: Resident : هغه حجرات دی چی همدلته په منضم نسج کی وی بل ځای ته نه ځی.

په **Resident** کی لاندی حجرات شامل دی.

1: Fibroblast 2: Parenchymal cells 3: Macrophage

4: Fat cells 5: Mast Cells



2: Wandering : هغه حجرات دی چی کله د منضم نسج نه بهر وخی او کله یی په داخل کی وی.

په **Wandering** کی لاندی حجرات شامل دی.

1: Lymphocyte 2: Neutrophil 3: Eosinophil 4: Basophil

5: Monocyte 6: Plasma cell

د **Resident** حجرات

1: Fibroblast

د منضم نسج تر ټولو زیات حجرات دی دغه **Fibroblast** الیاف او بی شکله ماده تولیدوی کله چی هم **Fibroblast** حجرات خپله وظیفه دلاسه ورکړی سایتوپلازم یی کوچنی کیږی. دغی جبری ته **Fibrocyte** وایی.

2: Parenchymal cell

دغه حجرات د **Capillary** په شاوخوا کی بنکاري دی حجراتو ته **Perivascular cell** هم وایی. او **Pericyte** هم ورته وایی.

وظیفه: نور حجرات هم ددی څخه لاسته راخی او بلاخره **Parenchymal cell** په **Fat cell** هم بدلیږی.

3: Macrophage

په منضم نسج کی **Macrophage** ته **Histocyte** وایی.

دغه حجرات په **Loss connective tissue** کی شمیر زیات دی او د

Fibroblast څخه وروسته دوهم درجه په **Connective tissue** کی شمیر ډیر دی. **Macrophage** واکیول لری. **Macrophage** حجرات په دوه ډوله دی.

a: Fixed macrophage b: Mobile macrophage

a: Fixed macrophage

هغه **Macrophage** حجرات دی چی د نسج په داخل کی نښتی وی.



b: Mobile macrophage

هغه **Macrophage** حجرات دی چی د نسج په داخل کی حرکت کوی.

د **Macrophage** حجراتو وظیفه **Phagocytosis** دی. کله چی څو **Macrophage** حجرات سره یوځای شی یوه کتله جوړوی چی دغه کتله د **Multi Nucleotide Forig Body Giant Cell** په نوم یادپیری.

4: Fat cells

په **Capillary** او **Lose connective tissue** کی لیدل کیږی. کله چی دغه **Fat cell** حجرات یوځای شی **Adipose tissue** جوړوی دغه **Fat cell** د **Parenchymal Cell** او یا د **Fibroblast** څخه جوړیږی. هر **Fat cell** په داخل کی د غوړو یوه کتله وجود لری.

5: Mast Cell

Mast cell زیاتره په تنفسی سیستم او هضمی سیستم کی لیدل کیږی دغه **Mast cell** د **Heparin, Serotonin** او **Histamine** موادو درلودونکی دی.

د منضم نسج **Wandering** حجرات

1: Leukocyte (WBC) Lymphocytes

د منضم نسج څخه بهر وظیفه ترسره کوی. او کوم **Leukocyte** حجرات چی په منضم نسج کی لیدل کیږی **Lymphocytes** دی. کوچنی حجرات دی چی تقریباً د **7-8micron** پوری قطر لری.

لمفوسایت دوه ډولونه لری.

1: B- Lymphocytes ددی لمفوسایت عمر کم دی او د **T- Lymphocytes** عمر زیات دی

2: Eosinophil دا د **Histamine** په نوم د موادو درلودونکی دی او همدغه **Eosinophil** په الرجی حالتو کی یی شمیر ډیریری.



Neutrophil or Monocyte

په ډیر کم تعداد پکې دغه حجرات موجود دی.

Plasma Cell

په لمفاوی اعضاوو او همدی ډول باندی د بدن نورو برخو کی لیدل کیږی
Connective tissue او په مزمن التهاب کی زیات دی د Plasma cell اصلاً د
B-lymphocytes څخه جوړیږی وظیفه یی Anti Body تولیدول دی. په وینه
کی Plasma Cell ژوند تقریباً 10 ورځی دی او په انساجو کی یی ژوند 9
میاشتی دی.

په منضم نسج کی ددی څخه علاوه نور حجرات هم پیدا کیږی لکه:

Pigment cell

رنګه مواد لری دغه رنګه مواد یی میلانین دی شمیری په Connective tissue
، Dense او د سترګی په Choroid کی زیات دی. دا یواځینی حجرات دی چی د
Ectoderm څخه منشاء اخلی.

Reticular cell

دغه حجرات په ډیر شمیر په لمفاوی ارګانونو کی لکه (Spleen, Lymph nod,
Thymus او په ځینو کتابونو کی Liver هم راځی) او په Bone marrow کی
دی. زیاتره د ضرورت په وخت کی په نورو حجراتو د بدلیدو توانایی لری.

د منضم نسج الیاف Connective tissue fibers

د منضم نسج الیاف په دری ډوله دی.

1: Collagen 2: Reticular 3: Elastic

1: Collagen

د اصلاً پروتین دی د هغه پروتین څخه جوړ شوی چی په ترکیب کی یی د
Hydroxy Prolene امینواسیدونه شامل وی. تقریباً 28 ډولونه لری، ددی
الیافو رنګ سپین دی ځکه ورته د Collagen الیاف وایی.



Collagen د بندلونو څخه جوړ دی دغه بندلونه یی د **Mucoprotein** په واسطه سره وصل دی. هر بندل یی د **Fibril** څخه جوړ شوی دی او هر **Fibril** د **Micro fibril** څخه جوړ شوی دی فیبریلونه بلاخیره د **Tropo collagen** څخه جوړ دی.

او **Tropo collagen** به یا د **Fibroblast**، **Osteoblast**، **Chondroblast** او یا به د **Odontoblast** څخه جوړیږی. **Osteoblast** د هډوکو خامه حجره ده. **Chondroblast** د **Cartilage** خامه حجره ده. او **Odontoblast** په غاښونو کی یوه حجره ده د **Dentine** په نوم ماده افرازی.

کله چی **Collagen** الیاف د حرارت په واسطه جوش ورکړل شی نرمیږی په **Gallatin** باندی بدلیږی، چی دغه **Gallatin** د **Pepsin** او **Collagenase** انزایم په واسطه هضمیږی او همدغه **Collagen** بیا د **Tonic acid** په واسطه کلک کیږی.

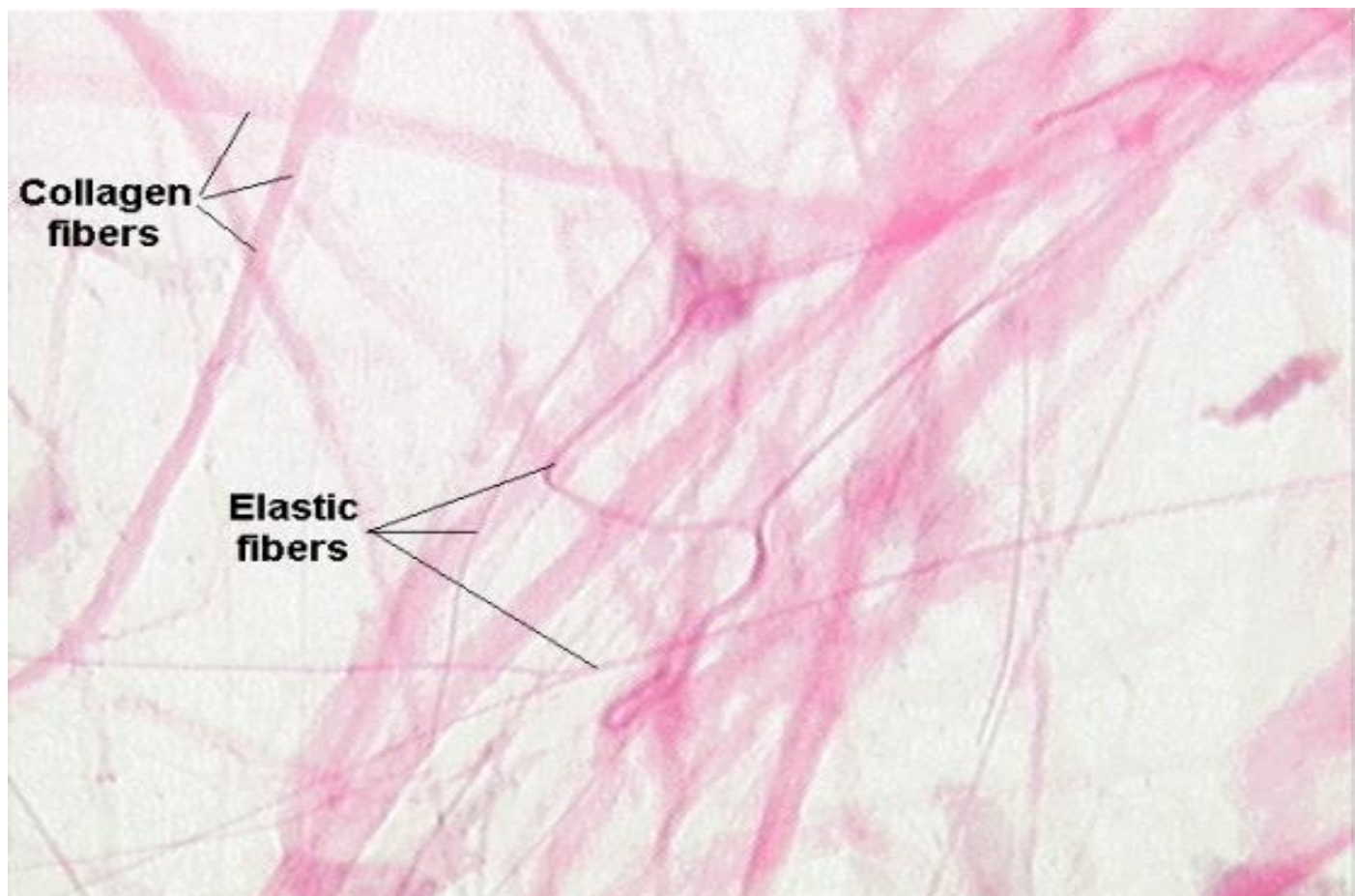
2: Reticular

دا الیاف منشعب دی یعنی ګډوډ دی یوبل کی ننوتی جال ماننده دی او څانگی لری ځکه ورته **Reticular** الیاف وایی.

همدغه **Reticular** الیاف د **Collagen** الیافو په امتداد واقع دی دغه الیاف په **Myeloid organ** د وینی جوړونکو اعضاوو کی، **Lymphoid organ** لمفاوی اعضاوو، عصبی حجره، غضلی حجره، شحمی حجره او د بدن په نورو برخو کی موجود دی. دغه الیاف د عادی رنگونو په واسطه نه تلوین کیږی یا نه رنگ کیږی خو یواځی او یواځی د نقری یا سپین زرو د تلوین په واسطه رنگ کیږی. په همدی خاطر ورته **Argyrophile fiber** وایی.

3: Elastic Fibers

دغه الیاف د **Elastin** په نوم د یوی مادی څخه جوړ شوی دی ارتجاعی خاصیت لری د **Pancreatin** په نوم د انزایم په واسطه حلیری. دغه الیاف د **Hydroxy Prolin** او **Desmocine** په نوم د امینو اسیدونو څخه جوړ دی.



Amorphous Substance بی شکلہ مادہ

پہ مایع او نیمہ جامد پول لیڈل کیڑی لکہ پہ **Loss connective tissue** کی پہ مایع شکل او پہ عضروف یا **Cartilage** کی پہ نیمہ جامدہ شکل کی لیڈل کیڑی. **Amorphous substance** تہ **Ground substance** ہم وایی. **substance** بی شکلہ مادہ د خلورو برخو خخہ جوړہ دہ.

1: Water 2: Glycosaminoglycan 3: Proteoglycan

4: Glycoprotein

Glycosaminoglycan یی پہ دوه ډوله دی یو یی سلفر لرونکی او بل یی سلفر نه لرونکی دی.

سلفر لرونکی تہ یی **Chondroitin sulphate** وایی او سلفر نه لرونکی یی پہ دوه ډوله دی یو تہ یی **Chondroitin** وایی او بل تہ یی **Hyaluronic acid** وایی.



Chondroitin sulphate په هډوکو، عضروف، د زړه په والونو، په سکلیرا (د سترگی سپین) او په کرینه (د سترگی د توری برخی دپاسه یوه شفافه نری طبقه ده) شتون لری.

سلفر نه لرونکی یی په **Synovial Fluid** مفصلی مایع، **Loss connective tissue** سست منضم نسج، **Umbilical cord** او **Vitreous body** کی شتون لری. **Hyaluronic acid** د **Hyaluronidase** انزایم په واسطه له منځه ځی د انتاناتو په مقابل کی دفاع کوی.

د **Amorphous substance** وظیفه داده چی منضم نسج ته مواد انتقالوی.

د منضم نسج پلبندي Classification of Connective tissue

منضم نسج په دری ډوله دی.

1: Embryonal connective tissue

دغه انساج په دوه ډوله دی.

a: Mesenchyme Tissue

هغه انساج دی چی د ژوند په اول وخت (جنینی مرحله) کی موجود وی کله چی انسان تولد شی له منځه ځی. دا انساج د **Mesenchymal cell** څخه جوړ شوی دی. او ډیر زیات **Fibers** لری.

b: Mucoïd Tissue

دا انساج د انسان د تولد څخه وروسته په څو ورځو کی له منځه ځی. دا انساج په **Umbilical cord** کی موجود وی په زیات شمیر پکی **Lymphocyte** او **Macrophage** موجود وی د نورو الیافو په نسبت پکی د **Collagen** الیاف زیات دی.

2: Proper connective tissue

دا انساج هم په دوه ډوله دی.



یو یی **Loss connective tissue** دی او بل یی **Dense Connective tissue** دی.

Loss Connective Tissue

دا په دری ډوله دی.

a: Areolar Tissue

دغه انساج په **Capillary**، اعصابو او جوفونو کی ډیر دی. د **Fibroblast**، **Macrophage** او **Collagen** الیافو اندازه پکی ډیره ده. او د **Elastic** الیافو اندازه پکی کمه ده. بی شکله ماده یی هم مایع ده.

b: Adipose Tissue

د غورو نسج هم ورته وایی د انسان په بدن کی **Fat cell** یوځای کیږی او **Adipose tissue** جوړوی او یا **Adipose Tissue** د **Fat cell** مجموعه ده.

Adipose Tissue په زیات مقدار په **Fibroblast**، **Macrophage**، **Lymphocyte** او **Eosinophils** کی وی. او همدارنگه په کمه اندازه پکی **Mast cell** هم موجود وی او ځینی نور حجرات هم پکی لیدل کیږی.

شحم د انسان په بدن کی د **Adipose Tissue** په شکل ذخیره کیږی. شحم انسان بدن ته د خوراک په واسطه، د ځیگر په واسطه گلوکوز په شحم بدلیږی (د انسان په بدن کی د گلوکوز اندازه په ځیگر کی زیاتیږی د جلا میتابولیکي عملی په واسطه گلوکوز په شحم بدلیږی) او د انسولین هورمون په واسطه کاربوهایدریت په شحم بدلیږی (د انسولین هورمون د پانکراس څخه افرازیږی) **Adipose Tissue** هم په دوه ډوله دی.

Whit adipose tissue (Unilocular)

د انسان د بدن په بیلابیلو برخو کی لیدل کیږی.



Brown adipose tissue(Multilocular)

په نوو زیریدلو ماشومانو کی وی، په هغو خلکو کی چی په یخو سیمو کی اوسیری او په ځینو حیواناتو کی هم دغه ډول انساج موجود وی. په دی انساجو کی د وینی جریان پیر دی ځکه نسواری شوی دی خصوصاً په **Brown adipose tissue** کی د **Lysosome** شمیره پیره وی.

c: Reticular Tissue

Reticular tissue د **Reticular** یا شبکوی الیافو او **Reticular cells** شبکوی حجراتو څخه جوړ شوی دی. په پیر شمیر په **Lymphoid organ** او **Myeloid organ** کی دی او د ارتیا یا ضرورت په وخت کی په **Macrophage**، **WBC** او **RBC** د بدلیدو توانایی لری.

Dense connective tissue

دی ډول نسج ته متکاتف منضم نسج هم ویل کیږی د الیافو اندازه پکی پیره ده حجرات پکی شامل دی. او **Ground substance** یا بی شکله ماده پکی هم شامله ده خو نیمه جامده ده. د الیافو د سیر له نظره **Dense connective tissue** په دوه ډوله دی.

a: Irregular dense connective tissue

دغه نسج اصلاً یوه غیر منظمه صفحه ده یعنی الیاف پکی غیر منضم دی او د **Collagen** الیافو اندازه پکی پیره ده. د **Elastic** او **Reticular** الیافو اندازه پکی کمه ده په پیر شمیر پکی د **Fibroblast** حجرات شامل دی. دغه ډول نسج د جلد په ډرمس طبقه، په **Fibrous capsule**، په **Perichondrium** د عضروفونو پوښ او په **Periosteum** د هډوکو په پوښ کی موقیعت لری.

(**Fibrous capsule** داخل د بدن کی چی کومی اعضاوی دی د یو پوښ په واسطه پوښل شوی دی هغی ته وایی)



b: Regular dense connective tissue

ددی انساجو الیاف اصلاً یو دبل سره موازی دی دغه ډول نسج د **Tendon** وتر، **Ligament** پله او ځینی نور ساختمانونو لکه: **Aponeurosis** صفاق موجود دی یا یی جوړوی. دغه انساج هم په دوه ډوله دی یو یی **Elastic** او بل یی **Collagenous** دی.

Tendon یا وتر د عضلی وروستی برخی ته وایی. او **Ligament** یا پله دوه هډوکی یو له بل سره وصلوی یا دوه ساختمانونه یو د بل سره وصلوی. **Aponeurosis** اصلاً کلک پوښ دی چی د عضلاتو لاندی موقیعت لری.

Tendon

وتر یا **Tendon** اصلاً د **Collagen** د بندلونو څخه جوړشوی دی د **Collagen** بندلونه د یو پوښ په واسطه چی **Endotendineum** نومیری پوښل کیږی کله چی وپوښل شی **Fascicle** جوړوی دغه **Fascicle** د **Peritendineum** په واسطه پوښل کیږی او په نتیجه کی یو **Tendon** جوړوی. **Tendon** بیا د یوی بلی پردی په واسطه چی **Epitendineum** نومیری پوښیږی.

Ligament

لیگامینتونه اصلاً د **Elastic** الیافو څخه جوړ شوی دی یعنی د کشش توانایی لری په دی کی لږه اندازه د **Collagen** الیاف هم شته.

د درملو تاثیرات په منضم نسج

1: Cortico Steroid

دغه درمل د منضم نسج د جوړیدو مخنیوی کوی. د **Collagen** الیاف جوړیدل بندوی. نو کله چی **Collagen** الیاف جوړ نه شول نو منضم نسج هم نه جوړیږی ځکه منضم نسج د **Collagen** الیافو څخه جوړ شوی دی.

گټه یی داده چی هغه کسان چی په **Rheumatoid arthritis** اخته وی په دی کی **Collagen** الیاف زیات تولیدیږی نوکه **Cortico steroid** ورکړل شی د **Collagen** جوړیدل بندوی او ورسره د منضم نسج د جوړیدو مخنیوی هم کوی.





2: Vitamin C

د منضم نسج د جوړیدو لپاره ضروری دی. (Vit C) د منضم نسج د جوړیدو سبب
(گرځی)

Vitamin C د Prolene امینو اسید په Hydroxy Prolene بدلولی په نتیجه کی
منضم نسج جوړیږی.

Function of Connective Tissue

د منضم نسج وظایف

منضم نسج ډیری وظیفی لری خو ځینی یی په لاندی ډول دی.

1: Support

نورو انساجو ته استناد ورکوی.

2: Transport

وینه چی یو منضم نسج دی مواد انتقالوی.

3: Storage

بیلابیل مواد ذخیره کوی.

4: Secretion

بیلابیل مواد د منضم نسج په واسطه افرازیږی.

5: Cosmetic

د انسان د بدن په بڼکلا کی رول لری.

6: Defense

د انسان د بدن څخه دفاع کوی.





7: Regeneration

منظم نسج چي ڪله تخریب شي ڊیر ضر جوړیڙی حتیٰ کی نور انساج هم تخریب شي منظم نسج ورخی او هغه انساج دوباره جوړوی.

3: Special Connective Tissue

Special Connective Tissue په څلور ډوله دی.

a: Cartilage

b: Bone

c: Blood

d: Hemopoitic tissue

شپږم فصل

عضروف يا کرپندوکی Cartilage

Cartilage

عضروف يا کرپندوکی

دا يو خاص منضم نسج دی چې د حجراتو او بين الحجروي مادي څخه جوړ شوی دی. عضروفونه رگونه نه لری او تقريباً 95% بين الحجروي ماده پکی شتون لری. د **Cartilage** يا د عضروف حجراتو ته **Chondrocyte** وايی.

Histogenesis of Cartilage

عضروف اصلاً د **Mesoderm** د طبقی څخه منشاء اخلی د **Mesoderm** په طبقه کی خاص حجرات دی چې د **Mesenchymal cell** په نوم يادیری ددی حجراتو شکل **Star shape** يا ستاره مانده دی. په اول پړاو کی دغه ستوری مانده حجرات په گردو حجراتو بدلیری دغه گرد حجرات بيا په **Chondroblast** باندی بدلیری. او **Chondroblast** حجروي ماده جوړوی. کله چی یی حجروي ماده جوړه کړه په **Chondrocyte** بدلیری. **Chondrocyte** د یوی غشاء په واسطه چی **Perichondrium** نومیری پوښل کیږی.



Growth of Cartilage د عضروف وده

عضروف په دوه طریقو وده کوی.

1: Endogenous (Interstitial)

د **Chondroblast** حجرات د عضروفونو په داخل کی موجود وی همدغه حجرات وده کوی او ددی سره عضروف هم غټیږی.

2: Exogenous (Appositional)

د عضروف څخه چی کومه پرده تاوه شوی یعنی **Perichondrium** ددی په داخل کی د **Fibroblast** په نوم حجرات موجود دی چی همدی **Fibroblast** څخه **Chondrocyte** جوړیږی او عضروف وده کوی.

Types of Cartilage

د عضروفونو ډولونه

عضروفونه په دری ډوله دی.

1: Hyaline Cartilage

د انسان د بدن په بیلابیلو برخو کی موجود وی لکه: په مفصلی سطحو، پښتیو کی، پزه او خنجره کی، په پرانکس کی او د کوچنیانو په اسکلیټ کی موجود وی. دا هم د نورو عضروفونو په شان د دوه شیانو څخه جوړ شوی دی حجرات او بین الحجروی ماده.

د **Hyaline Cartilage** حجراتو ته **Chondrocyte** وایی هغه سطحه چی **Chondrocyte** حجرات پری پراته دی هغی ته **Lacunae** وایی. ددی عضروف بین الحجروی ماده د دوه شیانو څخه جوړه ده. یوته یی الیاف وایی خصوصاً د **Collagen** الیاف او بل ته یی **Chondroitin Sulphate** چی دایو سلفر لرونکی **Mucopoly saccharide** دی وایی. دی عضروف ته د وینی رگونه، لمفاوی رگونه او اعصاب نه دی راغلی د **Perichondrium** له لاری دی عضروف ته اکسیجن، غذایی مواد او نور





مواد انتقالیږي. **Perichondrium** ته د ویني رگونه، لمفاوی رگونه او اعصاب ورغلي دي.

Perichondrium دوه برخي لري.

يو ته يي **Fibrous** چي د **Perichondrium** خارجي برخه ده او بلې ته يي **Cartilaginous** چي د **Perichondrium** داخلي برخه ده وايي.

د **Fibrous cartilage** حجرات هسته، **ER**، **Ribosome**، **Glycogen** او شحمي مواد هم لري. د عضروف په داخل کي چي کوم حجرات دي د گروپونو په شکل پيدا کيږي په همدې خاطر دي حجراتو ته **Cell net** د حجراتو جال او يا ورته **Isogenous group** وايي.

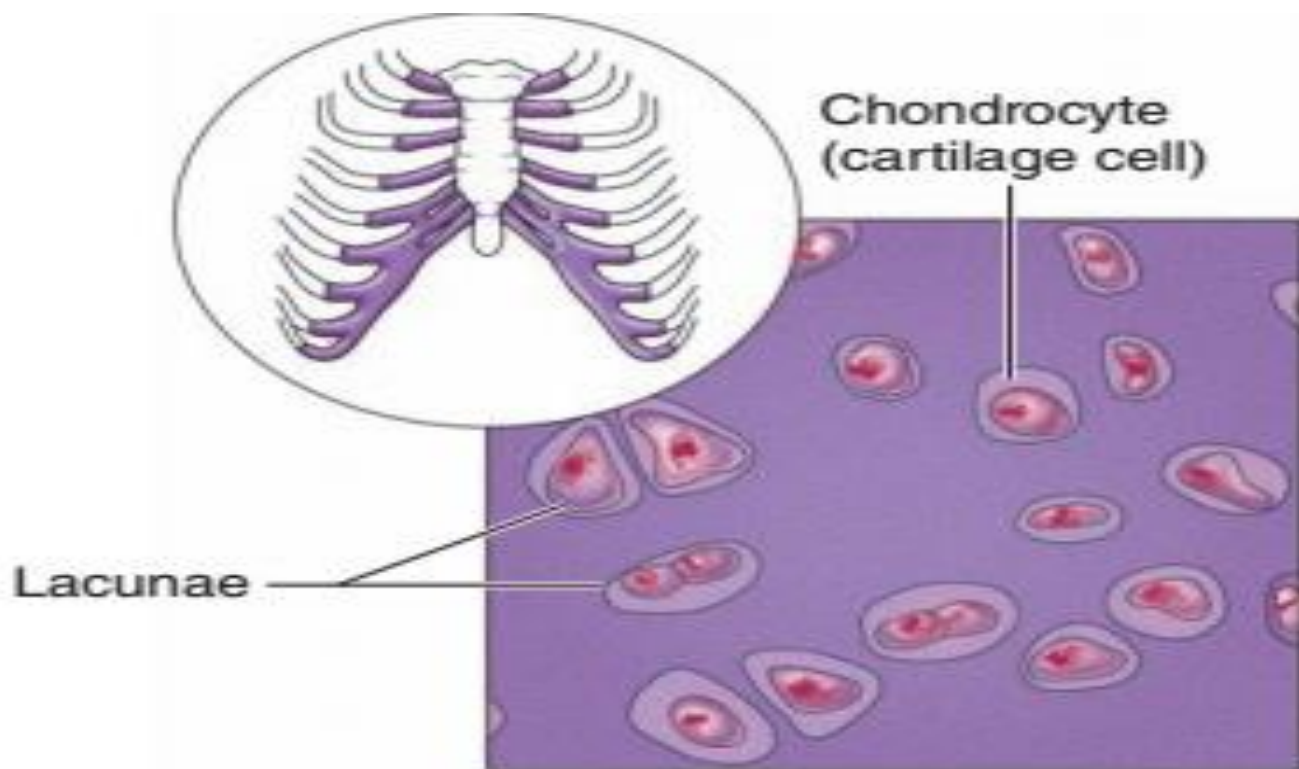
Retrogressive changes of hyaline cartilage

د عمر په تيريدو سره د **Hyaline** عضروف دپاسه **Calcification** کيږي يعنې د **Hyaline** عضروف دپاسه کلسيم کاربونيټ او کلسيم فاسفيټ نښلي. کله چي د عضروف دپاسه ونښلي نو په عضروف کي تغير منځ ته راځي يعنې د **Hyaline** عضروف جسامت کميږي او بين الحجروي ماده يي هم کميږي. چي کله دا دواړه کم شول نو د عضروف جسامت هم کوچني کيږي.

Regeneration of Hyaline Cartilage

د Hyaline عضروف ترميم

عضروف خپله نه شي غټيدلي خو غټوالي يي د **Perichondrium** پوښ په واسطه کيږي د همدې داخلي طبقه کي چي کوم **Fibroblast** حجرات دي د عضروف د غټوالي سبب گرځي.



(b) Diagram: Hyaline cartilage

2: Elastic Cartilage

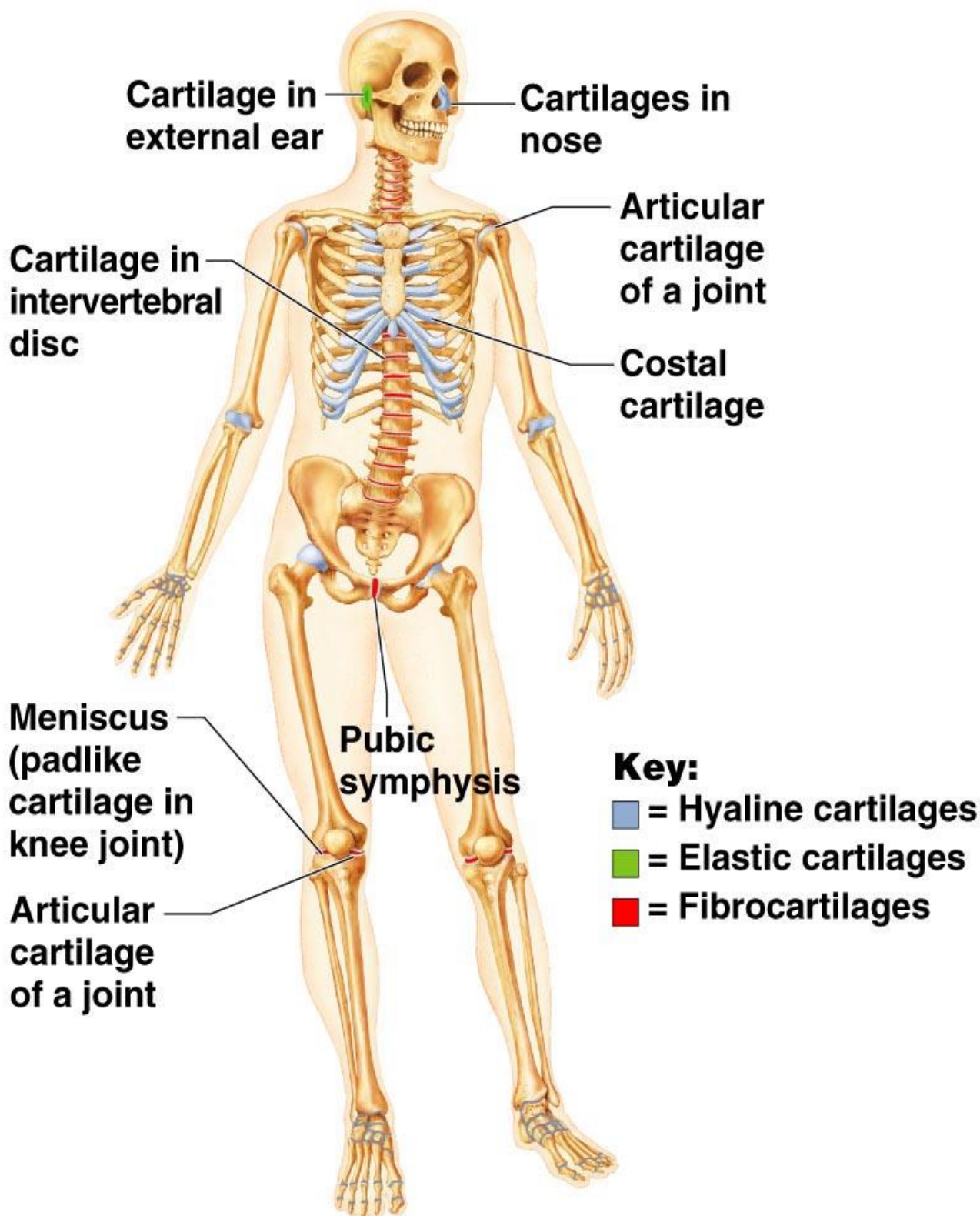
د **Elastic cartilage** د بدن په مختلفو برخو لکه **Epiglottis**، **External ear**، **Larynx**، **External acoustic meatus** او په **Auditory tube** کې موجود وي. د **Elastic** عضروف زیر رنګ لري د **Hyaline** عضروف په شان رڼونه نه لري. د **Hyaline** عضروف په نسبت پکې **Calcification** کم کيږي يعنې دې عضروف دپاسه کلسيم کم نښلی او حجم يې ډير نه کميږي. دا هم د حجراتو او بين الحجروي مادي څخه جوړ شوی دی خو د جوړښت له نظره يې د **Hyaline** سره فرق دادی چې په دې کې د **Elastic** اليف دی او په **Hyaline** کې د **Collagen** اليف دی.

3: Fibrous Cartilage

دا اصلاً د **Regular dense connective tissue** او د **Hyaline** عضروف څخه جوړ شوی دی. دا په **Intervertebral disk**، **Symphysis pubis**، **Tendon**



او **Ligament** کی موجود وی. د **Perichondrium** پوښ نه لری او تغدیه او ترمیم یی هم د منضم نسج څخه صورت نیسی.



اووم فصل

Bones هډوکی

Bones

هډوکی

هډوکی هم اصلاً منضم نسج دی د حجراتو او بین الحجروی مادی څخه جوړ شوی دی.

Function of Bones د هډوکو وظایف

1: **Support or structure** : بدن ته یی استناد ورکړی دی او د انسان د بدن اسکلیټ جوړوی.

2: **Blood Production** : وینه تولیدوی.

3: **Storage** : ځینی مواد ذخیره کوی.

4: **Tendon** او **Ligament** ورپوری نښلی.

5: **Protection** : د انسان د بدن د حیاتی اعضاوو ساتنه کوی.

6: **Locomotion** : د بدن د حرکت سبب کړی.





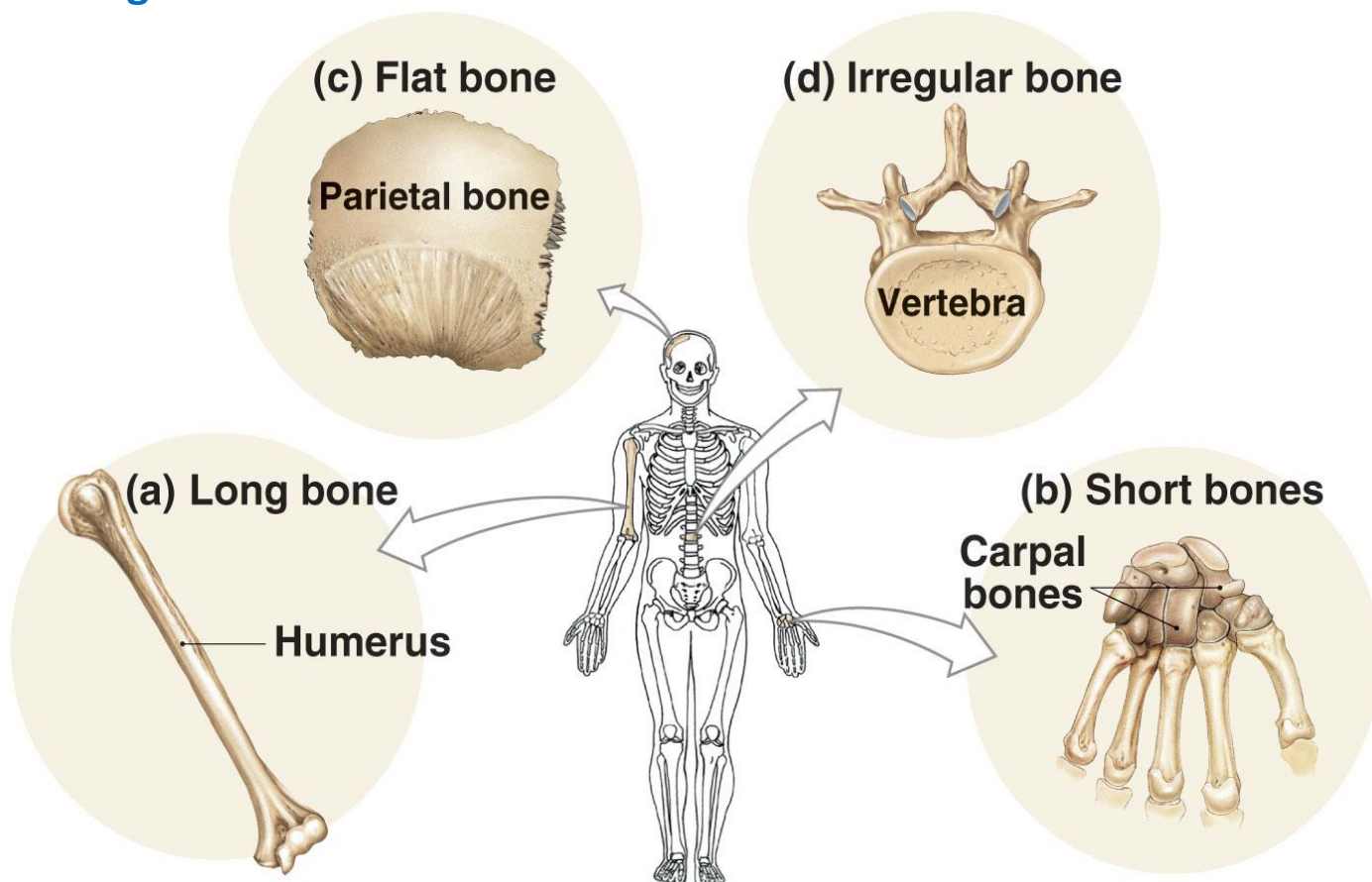
Classification of Bones

د هیدوکی تصنیف بندی

هیدوکی د شکل له نظره په پنځه ډوله دی.

1: Short Bone 2: Long Bone 3: Flat Bone 4: Sesamoid Bone

5: Irregular Bone



Copyright © 2007 Pearson Education, Inc., publishing as Benjamin Cummings

Structure of long bone د اوږدو هیدوکی جوړښت

یو اوږد هیدوکی درې برخې لری.

1: Epiphysis

د هیدوکی دواړو نهایتونو ته Epiphysis وایی یا د هیدوکی بڼکتی او پورتنی برخو ته وایی.



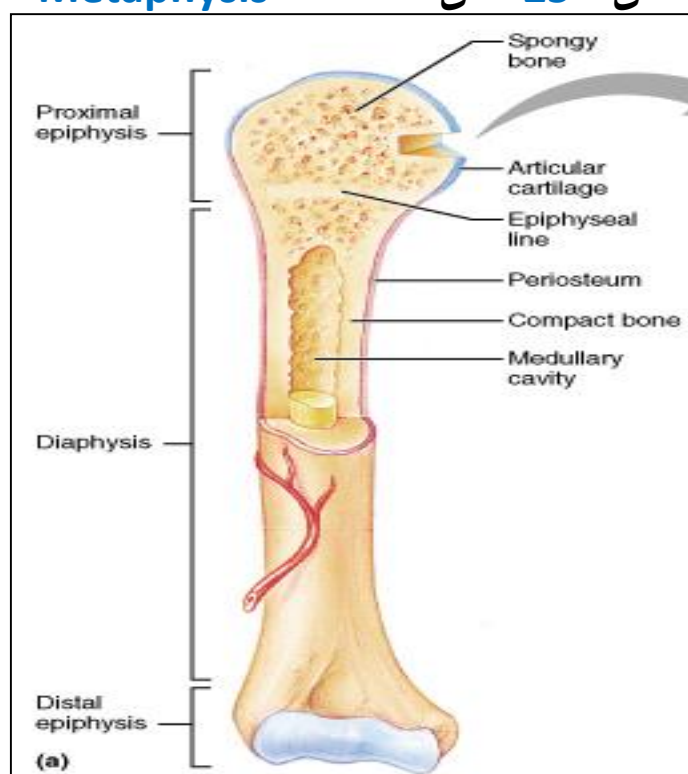
2: Diaphysis

د هډوکو جسم يا **Shift** ته **Diaphysis** وايي.

3: Metaphysis

د هډوکو هغه برخه ده چې د **Epiphysis** او **Diaphysis** په منځ کې موقیعت لري. وظیفه یې داده چې هډوکي تری وده کوي. د 25 کلني څخه وروسته همدغه

Metaphysis په هډوکي بدلیری او مخکي د 25 کلني څخه دغه **Metaphysis** عضروفی وی.

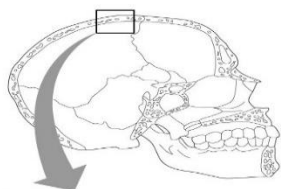


According to macroscopic

د **macroscopic** له نظره هډوکي په دوه ډوله دي.

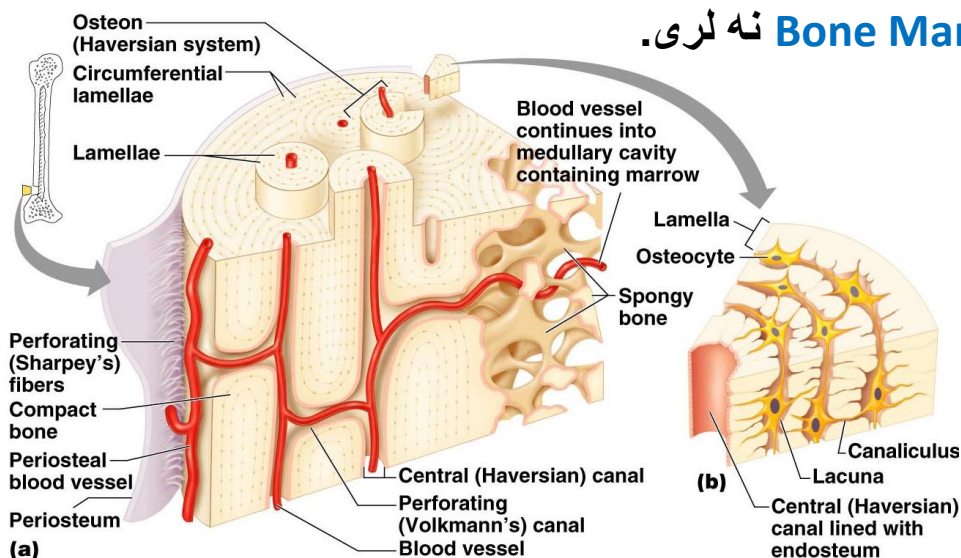
1: Spongy Bone

په دی هډوکو کې خالیګاوی یا سوری دی چې په دغی سوریو کې **Bone marrow** یا د هډوکو مغز پراته دی.



2: Compact Bone

هغه هډوکی دی چی سوری یی په سترگو نه لیدل کیږی. **Compact bone** ځکه ورته وایی چی کلک یا سخت هډوکی دی. دغه هډوکی د وینی د جوړیدو توانایی نه لری ځکه **Bone Marrow** نه لری.



According to microscopic

د **microscopic** له نظره هډوکی په دوه ډوله دی.

1: Primary Bone

په دی ډول هډوکی کی د حجراتو شمیر ډیر دی او بین الحجروی ماده پکی ډیره ده کله چی هډوکی مات شی د ترمیم په وخت کی لیدل کیږی.

2: Secondary Bone

په دی هډوکی کی د حجراتو شمیر کم دی او بین الحجروی ماده هم پکی کمه ده په روغ حالت کی ټول هډوکی **Secondary Bone** دی.



Structure of Bone

د هډوکو جوړښت

هډوکی د دوه شیانو څخه جوړ شوی دی.

1: Cells 2: Inter cellular matrix

1: Cells

د هډوکو حجرات په څلور ډوله دی.

a: Osteoprogenetor cells b: Osteoblast c: Osteocyte

d: Osteoclast

a: Osteoprogenetor cells

دا حجرات د **Mesenchymal cell** څخه منشاء اخلي. او په نهایت کی دا هډوکی د ټولو څخه ابتدایه حجرات دی د وخت په تیریدو سره په **Osteoblast** بدلېږی.

b: Osteoblast

دی ته د هډوکی خام حجرات هم وایی یعنی خاص حجرات او بین الحجروی ماده نه لری. دغه هډوکی دوه کارونه ترسره کوی یو بین الحجروی ماده تولیدوی او بل د **Alkaline phosphatase** په نوم انزایم لری ددی انزایم په مرسته په هډوکو **Calcification** یا کلسیم نښلوی کله چی کلسیم ونښلی هډوکی قوی کیږی.

c: Osteocyte

هر کله چی د **Osteoblast** په واسطه **Extracellular matrix** تولید شی او حجره په خپل منځ کی پاتی شی دی ته **Osteocyte** وایی.

د انسان د بدن په هډوکو کی هغه برخه چی دپاسه پری د **Osteocyte** حجره پرته وی هغی ته **Lacuna** وایی.



d: Osteoclast

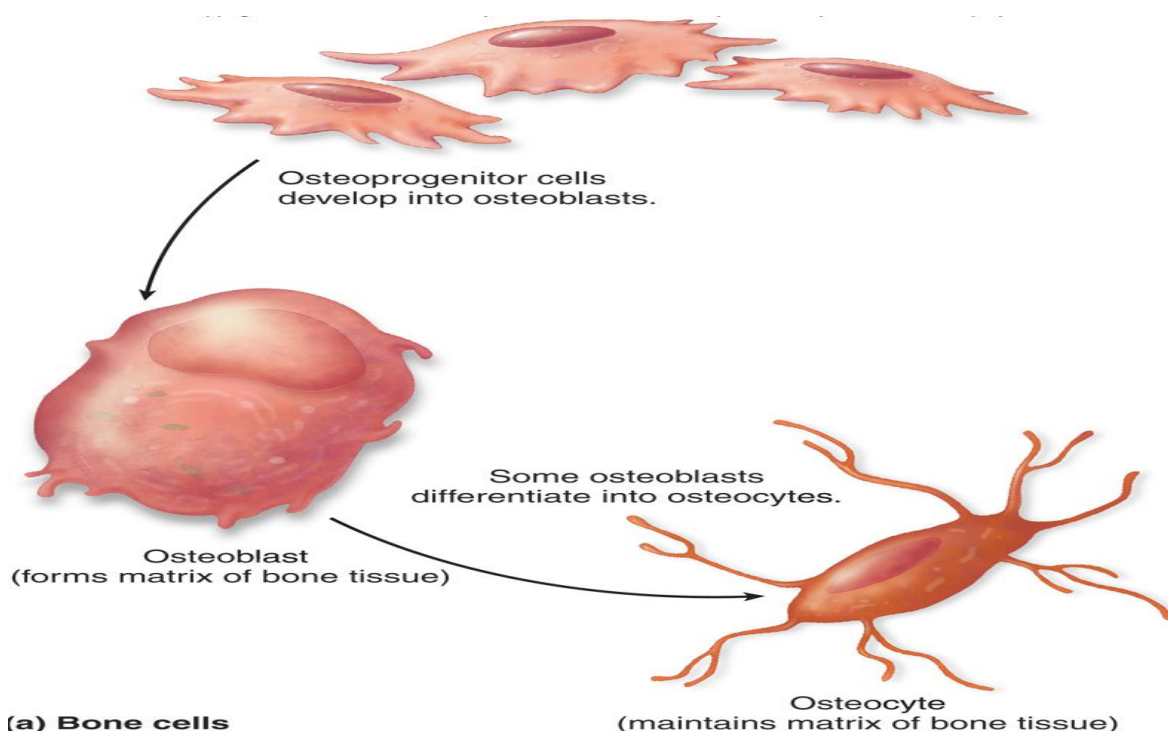
دی ته **Giant cell** هم وایی خکه ورته **Giant cell** وایی چی د خو حجاتو د یوخی کیدو خکه جوړیږی. تقریباً **150mm** طول لری او **50** دانی هستی لری. نو په همدی خاطر ورته هم **Giant cell** وایی. دا حجات یا د هدوکو په سطح کی موقیعت لری او یا به **How ship lacuna** چی د هدوکی دپاسه یوه برخه ده موقیعت ولری. په ساینوپلازم کی یی د **Lysosome** شمیره ډیره ده. ساینوپلازم یی اسیدوفیلیک دی یعنی تیزابی دی دغه **Osteoclast** حجات یا د **Osteoprogenetor cell** د یوخی کیدو خکه جوړیږی او یا دا چی د **Monocyte** د یوخی کیدو خکه جوړیږی.

د Osteoclast وظایف

1: د هدوکی اضافه پارچی تخریبوی.

2: د **Matrix** د تخریب سبب گرخی (د **Lysosome** په واسطه **Matrix** تخریبوی)

کله چی **Osteoclast** وظیفه ختمه شی نو لومړی یا به **Degeneration** له منځه به لار شی تخریب به شی او دوه به یا کیدایی شی په خپلو ابتدایه حجاتو به تجزیه شی یعنی د **Osteoclast** خکه جوړشوی دی او په هغی به بدل شی.





2: Inter cellular matrix

د هډوکو Matrix

د هډوکو Matrix دوه برخې لري.

Organic matrix او Non organic matrix دي.

Organic matrix

د هډوکی عضوی Matrix تقریباً 35% دي. په دی Matrix کی د Collagen الیاف او Mucopoly saccharide شامل دي. د عضروف په نسبت پکی د Chondroitin شمیره کمه ده.

Non organic matrix

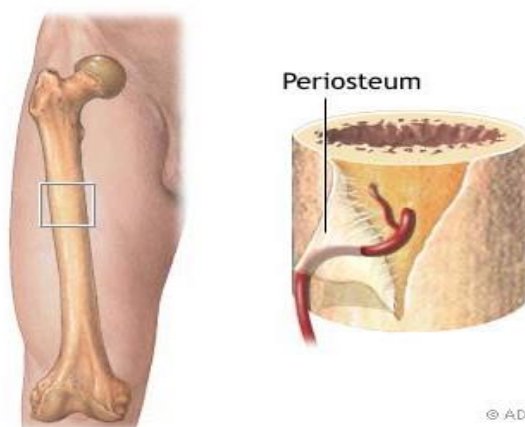
د هډوکی غیري عضوی Matrix تقریباً 65% برخه جوړوي. چی 85% پکی Calcium phosphatase او 10% پکی Calcium carbonate او 5% پکی Magnesium او نور مواد شامل دي.

Periosteum

د هډوکی پوښ ته وایی د هډوکی ټولې برخې پرته له مفصلي سطحو څخه د منضم نسج دیوی غشاء په واسطه چی Periosteum نومیږي پوښل شوی دي. او دوه طبقې لري.

1: Fibrous Layer

2: Osteogenic Layer



© ADAM, Inc.



1: Fibrous layer

دا طبقه یی د **Dense connective tissue** او **Capillaries** څخه جوړه شوی ده.

2: Osteogenic layer

دا طبقه یی د دريو شيانو څخه جوړه ده **1: Osteoprogenitor cell** **2: Loss** **3: connective tissue** **Collagen** الياف

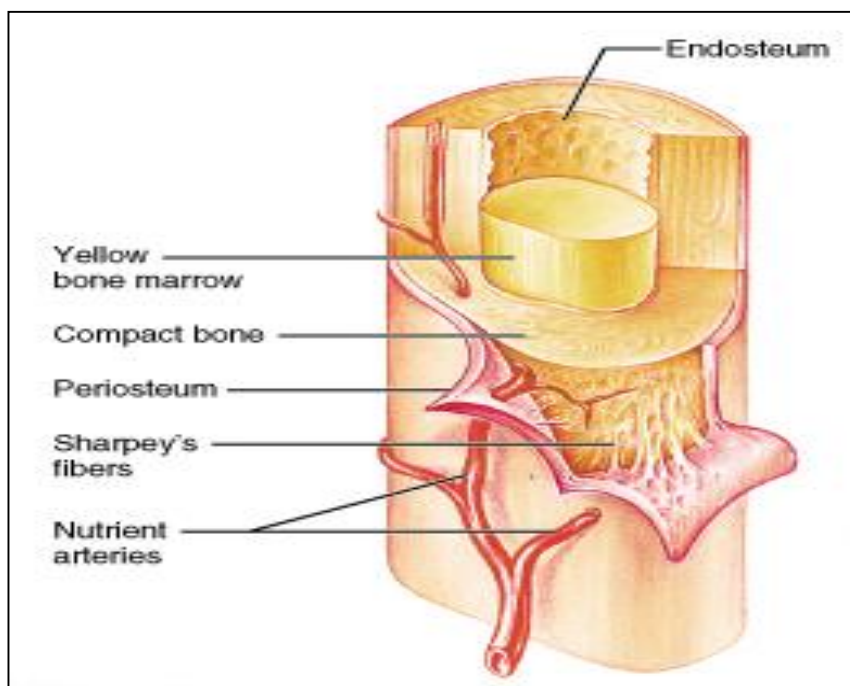
د **Periosteum** د طبقی څخه یو قسم الياف راوتلی دی چی **Periosteum** او هډوکی سره وصلوی چی دی ته **Sharpy fibers** وایی(دا هغه الياف دی چی د هډوکو پوښ یی د هډوکو سره وصل کړی دی)

د **Periosteum** وظیفه داده چی هډوکی یی پوښلی دی او هډوکی یی د بیرونی محیط څخه محافظت کړی دی.

Endosteum

هغه پرده ده چی **Spongy bone** داخلی سوری او د هډوکو کانالونه یی پوښلی دی. دوه وظیفی لری

1: وینه جوړوی. 2: د هډوکو په جوړولو کی رول لری.



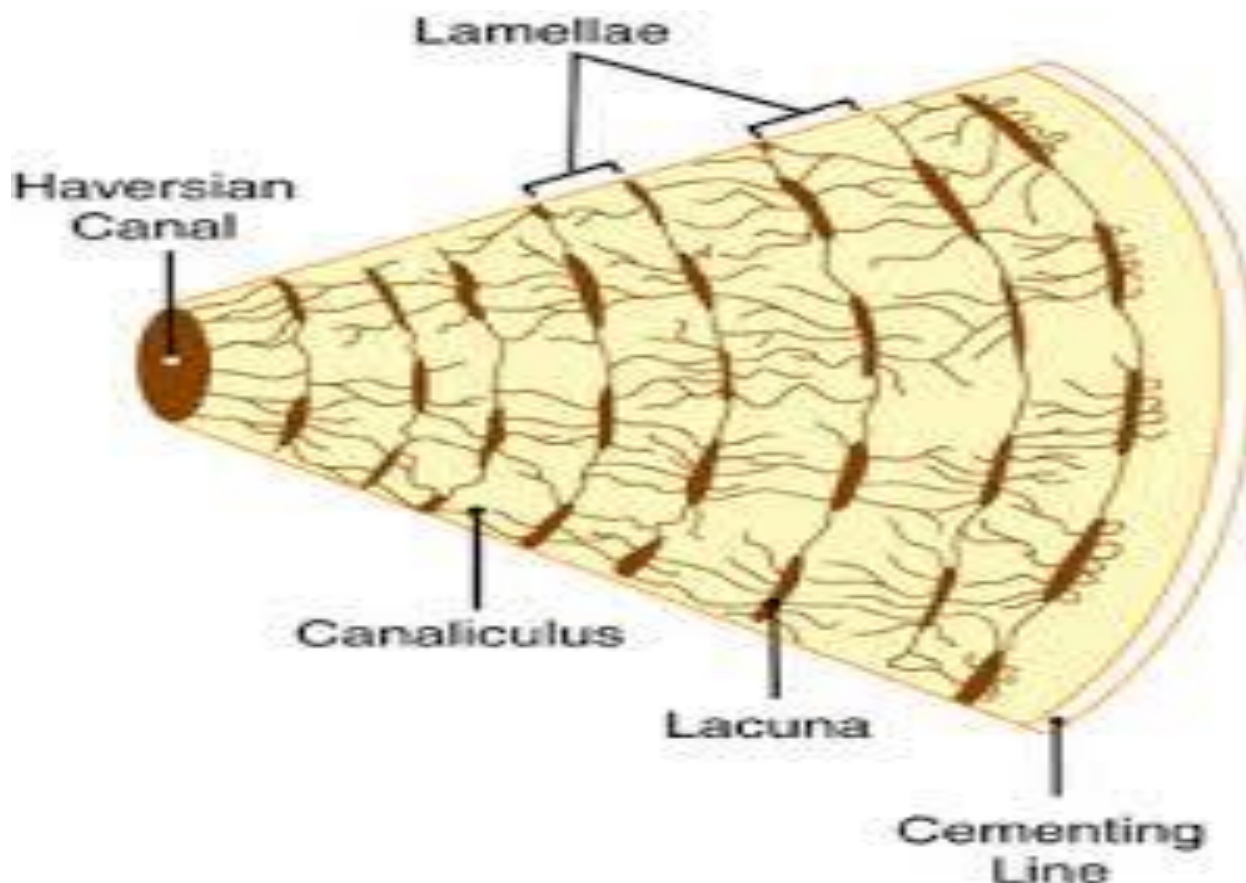


هډوکو ته د ویني رسيدل يا د هډوکو تغذيه

د کوچنيو **Spongy bone** د هډوکو تغذيه د **Capillaries** په واسطه صورت نيسي. او په غټو هډوکو کې يو سيستم موجود دی چې **Haversian system** په نوم يادېږي په دې سيستم کې لاندې برخې شاملې دي.

1: Haversian canal

اساسي کانال: دغه کانال د يوبل کانال سره چې **Volkman canal** نومېږي وصلېږي. وینه اول **Volkman canal** ته راځي او ددی لاری بيا **Haversian canal** ته داخلېږي. د **Haversian canal** گردچاپيره هډوکيني صفحي دی چې هغی ته **Concentric lamella** وايي يعنی دا هغه هډوکيني صفحي دی چې **Haversian canal** یې پوښلی دی. د **Haversian canal** څخه وینه بيا **Canaliculi** ته ځي او ددی څخه بيا **Lacuna** ته ځي او په **Lacuna** کې **Osteocyte** موجود دی او هماغه **Osteocyte** پری تغذيه کوي. **Interstitial lamella** دا هم هډوکيني صفحي دی چې **Canaliculi** یې پوښلی دی.





Ossification

د هډوکو جوړيدل

د هډوکو جوړښت د **Intrauterine life** د دوهمې هفتې څخه تر **Late** **adulthood** تقریباً 25 کلنې عمر پورې صورت نیسي. دغه هډوکي په دوه طریقو په انسانانو کې جوړیږي.

1: Intra membranous ossification

په دې طریقه کې د **Skull**، **Mandibula**، **Clavicle** او د مخ هډوکي جوړیږي. عموماً په دې طریقه کې **Flat bones** یا هموار هډوکي جوړیږي. په داخل رحمي ژوند کې د **Mesoderm** د طبقې څخه **Mesenchymal cell** منشاء اخلي د همدې **Mesenchymal cell** سره د **Collagen** الیاف او **Capillary** یوځای کیږي چې کله یوځای شول په نتیجه کې یې یو غشاء جوړیږي. ددې غشاء څخه **Osteoprogenitor cell** منشاء اخلي دغه **Osteoprogenitor cell** په **Osteoblast** بدلیږي چې کله بدل شول نو **Osteoblast** بیا **Osteoid** جوړوي بیا **Lacuna** جوړوي او بیا وروپسې **Canaliculi** جوړوي.

Osteoid معنا **Non calcified matrix** دا هغه **Matrix** دی چې کلسیم پکې نشته خو د وخت په تیریدو سره د همدغه **Osteoid** دپاسه کلسیم نېټلی په یو پوښ **Matrix** بدلیږي بیا په **Osteocyte** بدلیږي کله چې په **Osteocyte** بدل شو نو هډوکي جوړیږي. کوم هډوکي چې جوړشوی وی ددې هډوکي مرکز به **Spongy** وی او محیط به یې **Compact** وی.

نوټ: هموار هډوکي د اوله څخه هډوکي وی او اوږده هډوکي اوله کی عضروف وی وروسته په هډوکي بدلیږي.

2: Intra cartilaginous ossification

عموماً اوږده هډوکي په دې طریقه کې جوړیږي. په دې طریقه کې اول عضروف موجود وی، که عضروف نه وی هډوکي نه جوړیږي. دوهم پکې د عضروف په داخل





کی **Bone color** جوړیږي (د عضروف د **Perichondrium** د داخلی طبقی څخه **Osteoblast** منشاء اخلی چی هغی ته **Bone color** وایی)

دریم پکی عضروف ته د وینی جریان کمپړی کله چی د وینی جریان کم شی نو د **Chondrocyte** حجری له منځه ځی یا عضروف تخریبیږی. چی کله عضروف تخریب شی نو په سوړیو یا نقطو کی کلسیم نښلی. څلورم پکی په کوم عضروف کی چی سوړی پاتی دی ددی سوړیو څخه منضم نسج او **Capillary** داخل د عضروف ته ننوځی چی کله ننوځی د عضروف په منځ کی یوه خالیگا پیداکوی چی د **Primary marrow space** په نوم یادیږی یعنی د **Bone marrow** لپاره ابتدایه خالیگاه جوړوی. د **Diaphysis** برخه یی په هډوکی بدلیری چی دی مرحلی ته **Primary ossification** وایی. او کله چی **Primary ossification** وشی ورپسی د **Epiphysis** برخه د مخکی پراونو په ترسره کولو سره په هډوکی بدلیری چی کله بدله شی دی ته **Secondary ossification** وایی.

Regeneration of Bone

د هډوکی دوباره جوړیدل

کله چی هډوکی مات شی هغی ته **Fracture** یا کسر وایی. چی کله کسر واقع شی په هماغه ساحه کی **Bleeding** یا خونریزی واقع کیږی او کله چی خونریزی واقع شی د هډوکی د **Periosteum** د طبقی په واسطه **Fibroblast** او **Capillary** جوړیږی. کله چی دا جوړ شول دی ته **Procallus** وایی. دغه **Procallus** د **Dense connective tissue** په واسطه احاطه کیږی. او همدغه برخه یی په عضروف یا **Cartilage** بدلیری چی دی ته **Temporary callus** وایی. **Temporary callus** د وخت په تیریدو سره په هډوکی بدلیری. په هډوکی کی د **Osteoclast** حجرات شامل دی که چیری هډوکی د خپلی برخی څخه ووځی نو دا حجرات یی تراشی او بنویه هډوکی جوړوی.





Histophysiology of Bone

د انسان په بدن کې دوه شیان دي چې د هډوکو په جوړښت باندې تاثیر کوي.

1: Vitamin: چې د ویتامینونو له جملې څخه یې **Vitamin C**، **Vitamin D** او **Vitamin A** دي. **Vitamin D** وظیفه په بدن کې داده چې په وینه کې د کلسیم او فوسفیت اندازه نارمل ساتي. کله چې **Vitamin D** سویه کمه شي نو ورسره کلسیم او فوسفیت غیري نورمال کیږي او د هډوکو دردونه رامنځته کیږي. هرکله چې ماشومانو کې د **Vitamin D** سویه کمه شي د **Rickets** سبب ګرځي. او کله چې په غټو کسانو کې د **Vitamin D** سویه کمه شي د **Osteomalacia** سبب ګرځي. **Vitamin C** د هډوکو **Matrix** جوړوي خصوصاً د **Matrix** د **Collagen** الیاف جوړوي. کله چې **Vitamin C** د انسان په بدن کې کم شي یوه ناروغی چې **Scurvy** نومېږي رامنځته کیږي.

Vitamin A دا د **Osteoblast** فعالیتونه تنظیموي او کله چې **Vitamin A** نه وي هډوکي سم نه جوړیږي.

2: Hormones: د هورمونونو له جملې څخه **Calcitonin**، **Parathyroid**، **Hormone (Parath)**، **Sex Hormone** او **Growth Hormone** دي.

د **Calcitonin** او **Parathyroid** هورمونونو وظیفه داده چې د انسان په وینه کې د **Vitamin D** سویه تنظیموي. **Calcitonin** د انسان په بدن کې د کلسیم سویه لوړوي. او **Parathyroid** د کلسیم سویه کموي او ورسره د **Osteoclast** فعالیت هم زیاتوي. یعنې د هډوکي **Matrix** تخریبیږي.

Sex Hormone هم د هډوکو د ودې سبب ګرځي.

Growth Hormone د نخامیه غدې څخه افرایږي. که **Growth Hormone** د نارمل حالت څخه زیات شي هغی ته **Gigantism** وایي او که **Growth Hormone** د نارمل حالت څخه کم شي هغی ته **Dwarfism** وایي.





مفاصل Joints

د دوه یا څو هدوکو او یا هم د عضروفونو یوځای کیدلو ته مفصلونه وایي. مفصلونه په دوه ډوله دي.

1: Temporary Joints

موقتي مفاصل: کله چې ماشوم د مور په رحم کې وي د اوږدو هدوکو په Epyphase او Dyaphase په منځ کې موقتي یا Temporary Joints موجود وي.

2: Permanent Joints

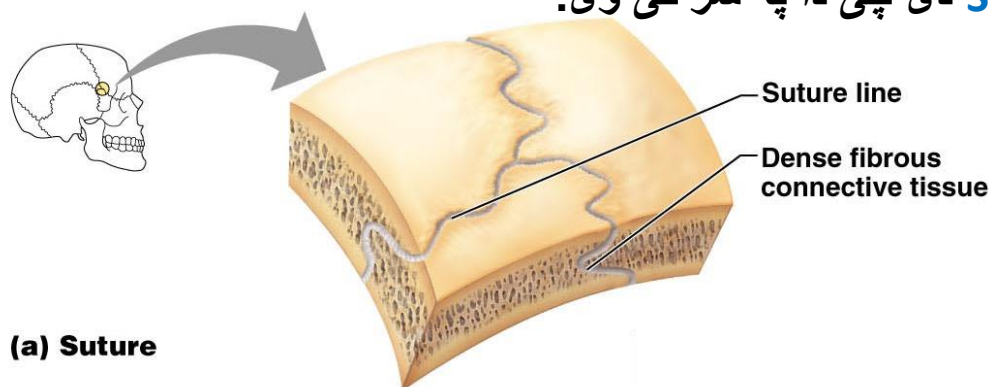
دایمي مفاصل: داپه درې ډوله دي.

a: Fibrous Joint

دا هغه مفصلونه دي چې ددی څخه یو پوښ تاوشوی دی یا د یو پوښ په واسطه پوښل شوی دی. Fibrous Joints هم په درې ډوله دي.

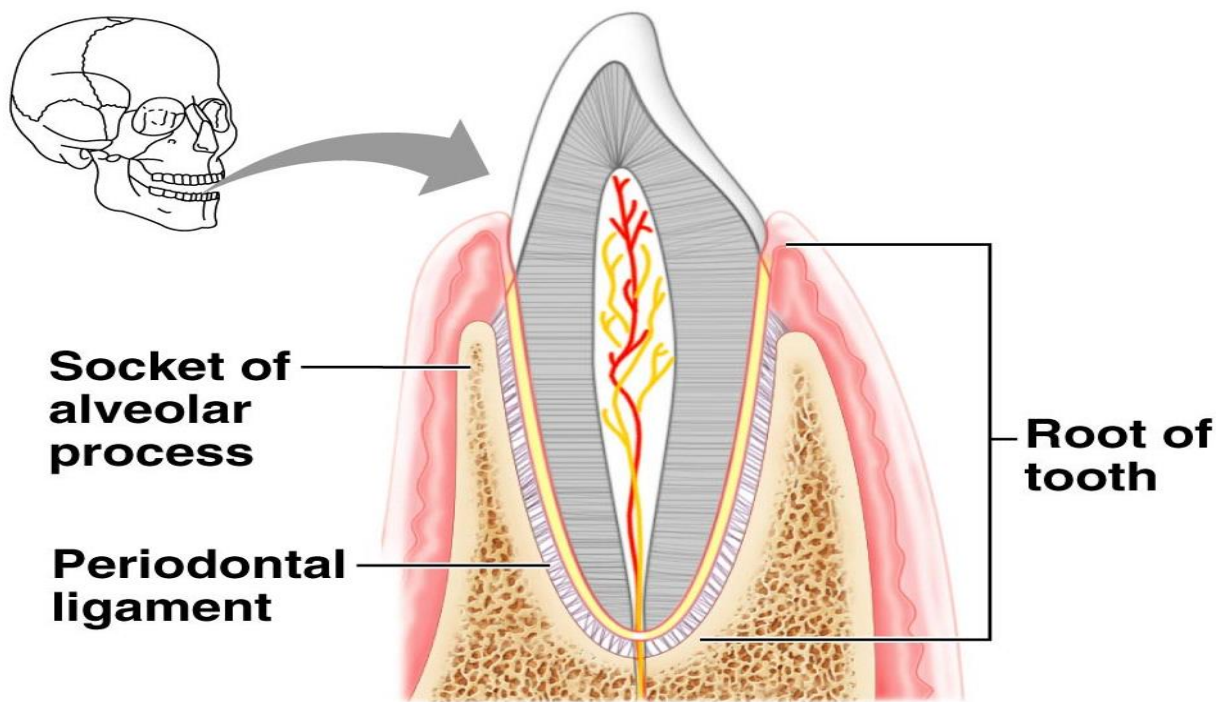
1: Synostosis

هغه مفاصل دي چې مطلقاً کلک نښتی دي د بیلیدو امکان یې نشته. مثال یې په بدن کې Suture دي چې دا په سر کې وي.



2: Gomophosis

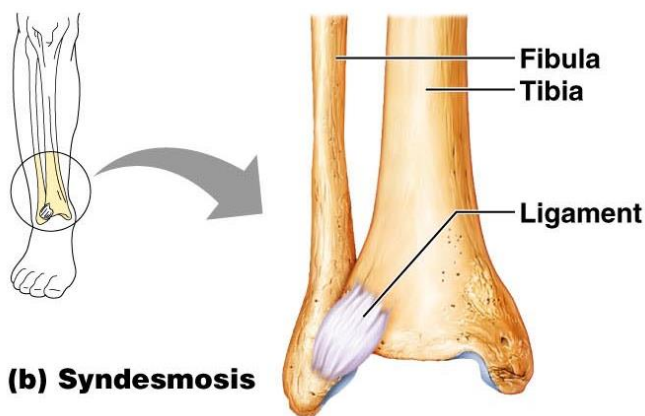
هغه مفاصل دي چې د یوې غشاء په واسطه یې ځای په وری کې کلک کړی دي. څومره چې ځایونه وي هغومره یې شمیره هم ده.



(c) Gomphosis

3: Syndesomsis

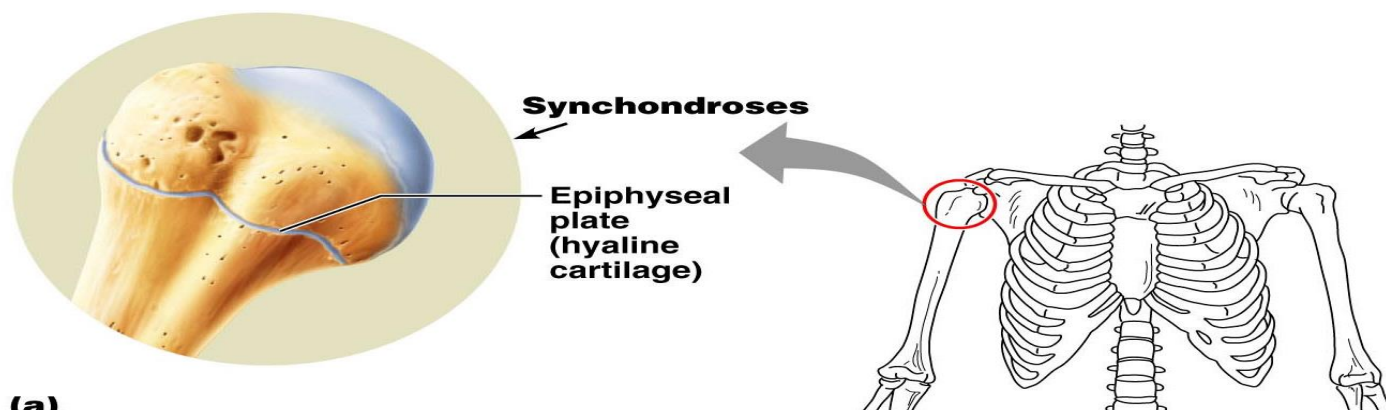
هغه مفاصل دی چی دیوی غشاء په واسطه پوښل شوی دی خو محدود حرکت ترسره کولای شی. مثال یی د **Radius** او **Ulna** په منځ کی **Joint** دی چی هغی ته **Radioulnar joint** وایی. او بل مثال یی **Tibiofibular Joint** دی.



(b) Syndesmosis

b: Cartilagenous Joint

هغه مفاصل دی چی په منځ کی یی عضروف یا **Cartilage** دی بل نوم یی **Synarthrosis** دی. مثال یی **Vertebral column** یا **Symphosis pubis** دی.



(a)

c: Synovial Joint

دی ته متحرک مفاصل هم وایی. یعنی په کافی اندازه حرکت لری. داهم په خپل وار سره څلور برخی لری.

1: Articular Cartilage

مفصلی عضروفونه د **Hyaline** عضروف څخه جوړ شوی دی. **Vessle**، **Nerves** او **Perichondrium** نه لری.

2: Capsule

په دی برخه کی **Dense connective tissue** او **Ligament** وی د **Capsule** دپاسه وړه کڅوړه ماننده ساختمانونه لیدل کیږی چی هغی ته **Burse** وایی.

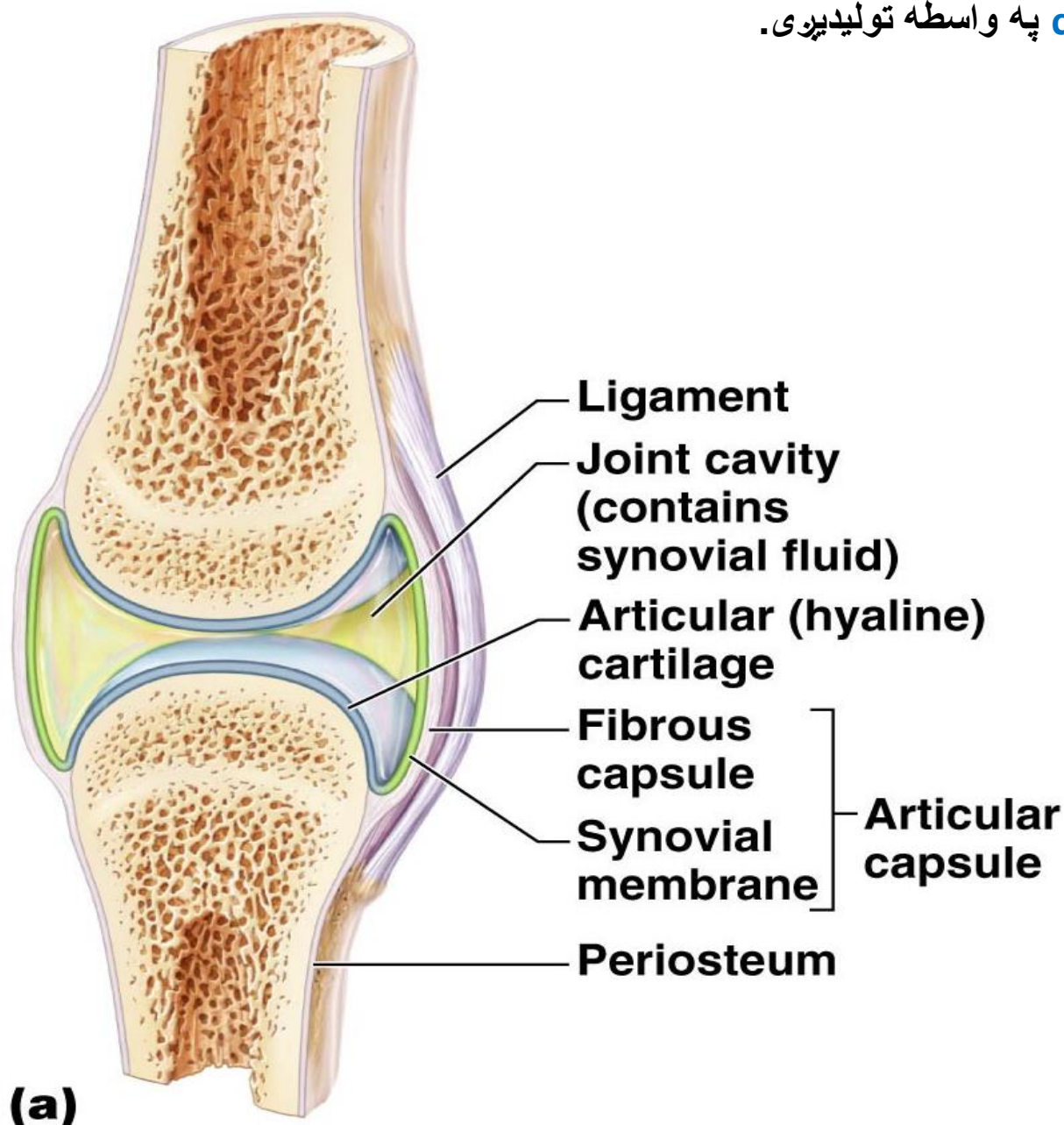
3: Synovial membrane

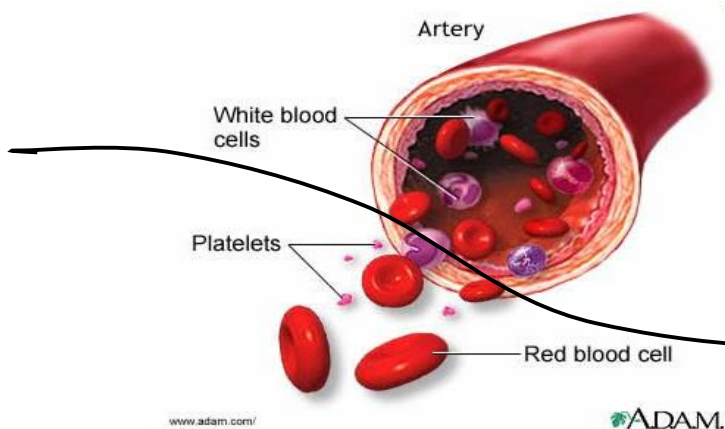
دا برخه یی د دریو شیانو څخه جوړه شوی ده د **Capillary**، **Fat cell** او **Fibroblast** څخه چی **Fibroblast** یی په دوه ډوله دی یو یی **F cell** او بل یی **M cell** دی. د **M cell** شمیره پکی ډیره ده او وظیفه یی د مکروفاز سره مشابه ده یعنی **Phagocytosis** کوی. د **M cell** د انتاناتو مخنیوی کوی. او د **F cell** شمیره پکی کمه ده. **Synovial Membrane** کی **Synovial villi** موجودی دی. **Synovial villi** د مفصلی غشاء په داخلی برخه کی موجود وی. وظیفه یی مفصلی مایع جذبوی.



4: Synovial Fluid

د مفصلونو په داخل کی یوه مایع موجوده ده چی هغی ته **Synovial fluid** وایی. د **Synovial membrane** په واسطه تولیدیږی او په ډیر شمیر کی **Hyaluronic acid** په کی موجود دی. دغه **Hyaluronic acid** د **Synovial cell** په واسطه تولیدیږی.





اتم فصل

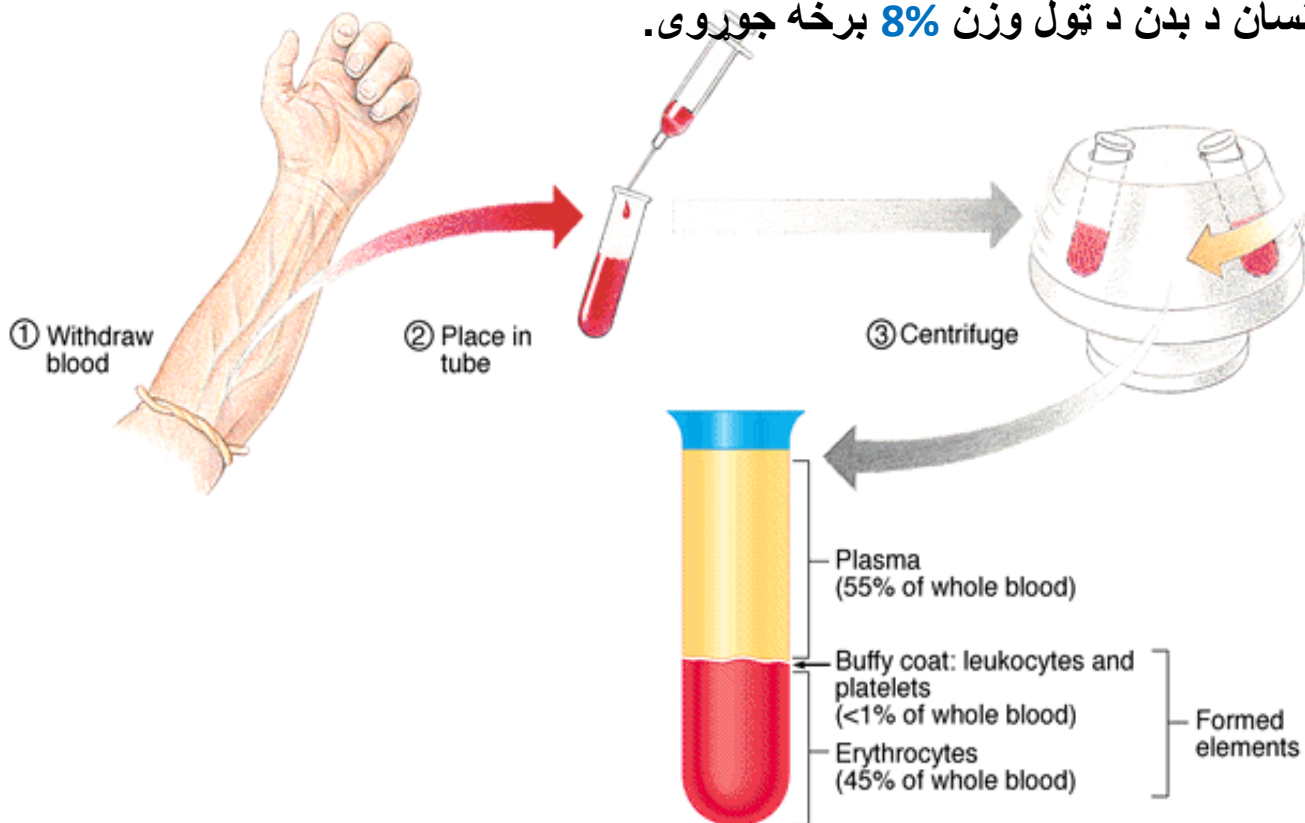
وینه یا Blood

Blood

وینه

وینه یو متحرک منضم نسج دی چی د دوه برخو حجراتو او بین الحجروی مادی څخه جوړ شوی دی. په همدی خاطر ورته منضم نسج وایی چی دهغی سره مشابه جوړښت لری. منضم نسج هم د حجراتو او بین الحجروی مادی څخه جوړ وو.

د وینی 55% برخه Plasma جوړوی او 45% برخه یی حجرات جوړوی. وینه د انسان د بدن د ټول وزن 8% برخه جوړوی.





د وینی حجرات په درې ډوله دی.

1: RBC (Erythrocytes)

که د بهر څخه RBC ته وگورو نو دایروی بڼکاري، خو د هندسی له لحاظه یې شکل **Biconcave** یا مقعرالطرفین دی، یعنی اطراف یې ډبل او منځ یې نری دی. قطر یې د **7-8m** پوری دی. په منځ کی د RBC ضخامت **0,8m** دی او په څنډو کی یې ضخامت د **1,9-2,5m** پوری دی. کله چی د RBC جسامت د **8m** څخه زیات شی هغی ته **Macrocyte** وایی. او که د **6m** څخه یې جسامت کم شی هغی ته **Microcyte** وایی. هسته یا **Nucleus** نه لری. خو یواځی یو فیصد RBC شته چی هسته لری هغه د **Reticulocyte** په نوم یادیری. راگانیلونه او **DNA** هم نه لری. د **Flexibility** توانایی لری یعنی خپل شکل ته تغیر ورکولی شی. د RBC نارمل اندازه په نارینه وو کی د **5-5,5m** پوری او په بڼځو کی د **4-4,5m** پوری ده. د RBC ټول **Total surface aria** د **3500mm²** پوری ده. یعنی که یوه یوه RBC راواخلو او هغه په ترتیب سره واچوو نو **3500mm²** سطحه به ونیسی. هر کله چی د RBC په شکل کی تغیر رامنځته شی هغی ته **Poiklocytosis** وایی. لکه **Sickle cell anemia**. او کله چی د RBC جسامت کی تغیر رامنځته شی هغی ته **Anisocytosis** وایی.

RBC یوه غشاء لری او دغه غشاء د یو **Lipoprotein** څخه جوړه شوی ده. د RBC په داخل کی یو مغلق پروتین شامل دی چی د **Hemoglobin** په نوم یادیری.

Roulex Formation

کله چی RBC یو ډبل دپاسه ونښلی هغی ته **Roulex Formation** وایی. کله چی د انسان د بدن پلازما **Hypertonic** یا غلیظه شی نو د RBC د داخل څخه مایعات پلازما ته ځی RBC غونجیری چی دی حالت ته **Plasmolysis** وایی. او کله چی پلازما رقیقه یا **Hypotonic** شی نو مایعات داخل د RBC ته ځی په نتیجه کی RBC پرسیری چی دی حالت ته **Blood shadows** یا **Blood ghosts**



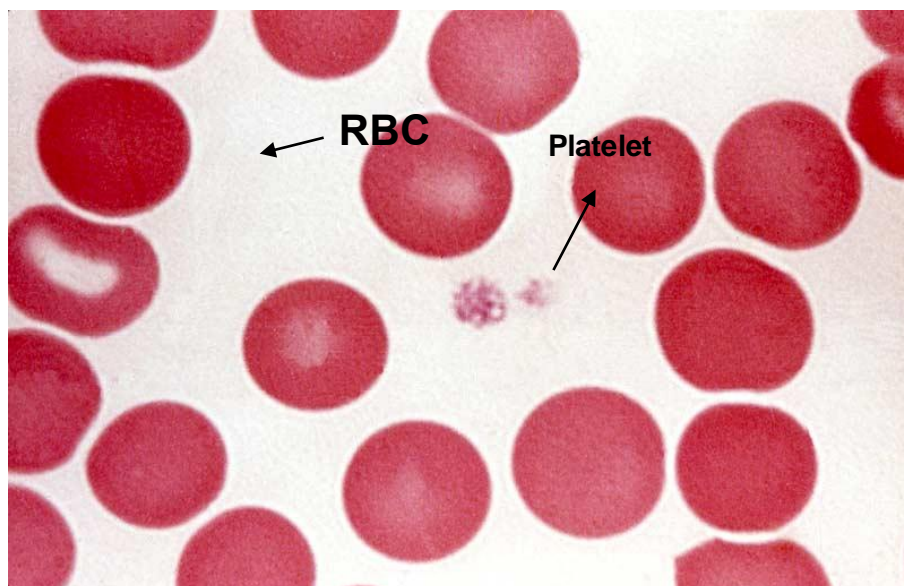


وایی. هر کله چی د **RBC** خخه **Hemoglobin** بهر شی دی ته **Hemolysis** وایی. او که چیری د **RBC** په داخل کی د **Hemoglobin** اندازه نارمل وی دی ته **Normochromic RBC** وایی. او که چیرته په **RBC** کی د **Hemoglobin** نارمل اندازه کمه شی هغی ته **Hypochromic RBC** وایی.

RBC چی کله هم د خپل نارمل حالت خخه کم شی هغی ته **Anemia** وایی.

او کله چی د نارمل حالت خخه زیات شی هغی ته **Polycythemia** وایی.

RBC رنگ د **Hemoglobin** پوری اړه لری که نارمل وی رنگ به پی تیز وی او که غیر نارمل وی رنگ به پی کمزوری وی.



2: WBC (Leukocytes)

WBC هسته لری. د انسان د وینی هغه حجرات دی چی جسامت پی د ټولو حجراتو په نسبت زیات دی او شمیر پی د ټولو خخه کم دی. نارمل شمیره پی د $5000-9000/mm^3$ دی. او په ماشومانو کی تر $12000mm^3$ پوری رسیری. ماشومان د ډیرو انتاناتو سره مخ کیری په نتیجه کی زیات **WBC** جوړیدل تنبه کیری خکه پی په ماشومانو کی شمیره ډیره ده. که د **WBC** اندازه د نارمل خخه زیات شی هغی ته **Leukocytosis** وایی. او که اندازه پی د نارمل خخه کمه شی هغی ته **Leukopenia** وایی.

WBC یا **Leukocyte** په دوه ډوله دی.





a: Granulocyte

دوه ډوله دانې لری یوته یی **Primary granule** وایی. او بل ته یی **Specific granule** دی. **Granulocyte** په درې ډوله دی.

1: Nutrophil

شمیر یی په **WBC** کی د ټولو په نسبت زیات دی د ټول **WBC** د **65-70%** برخه جوړوی. په وینه کی یی جسامت د **7-9m** پوری دی. او په وچه وینه یا **Blood smear** کی یی جسامت د **10-12m** پوری دی. هسته یی تقریباً **3** یا **4** لوبونه لری. په همدی خاطر دی ته **Polymorph nuclear neutrophil** هم وایی.

Nutrophil ته **Microphage** هم وایی. **Microphage** ځکه ورته وایی چی وایره شیان بلع کوی. **Nutrophil** درې ډوله گرانیلونه لری.

Primary Granules

د لایزوزوم په شان دی. او مواد جذبوی یا هضموی.

Secondary Granules

ددی شمیر نسبتاً ډیر دی. وظیفه د **WBC** یا **Granulocyte** نوعیت پری معلومیږی.

Tertiary Granules

دا دانې یی دوه ډوله انزایمونه لری. یوته یی **Phosphatase** وایی او بل ته یی **Metaloprotenase** وایی. ددی دواړو انزایمونو په واسطه په مختلفو کیمیاوی تعاملاتو کی برخه اخلی.

2: Eosinophil (Acidophilic)

دا هم د **Granulocyte** د جملی څخه دی. **Nutrophil** سره یی تقریباً جسامت یو شان دی هسته یی دوه لوبه **Bilobed nucleus** ده. **Eosinophil** اسیدی رنگ اخلی. د **Peroxidase** او ځینی نورو انزایمونو درلودونکی دی. همدارنگه په





دیره اندازه **Histamin** لری. همدا علت یی دی چی په الرجیک حالاتو کی په وینه د **Eosinophil** اندازه زیاتیری د ټول **WBC** د **2-4%** برخه جوړوی.

3: Basophil

دا هم د **Granulocyte** د جملی څخه دی تقریباً د ټول **WBC** د **0,5-1%** برخه جوړوی. ددی جسامت هم تقریباً د **Nutrophil** سره برابر دی. د **Histamin**، **Heparin** او **Serotonin** درلودونکی دی هسته یی غیرې منظمه او **Bilobed** ده. **Basophil** قلووی رنگ اخلی.

b: Agranulocyte

دا اختصاصی دانی نه لری دا هم په دوه ډوله دی.

Lymphocyte

د ټول **WBC 30%** برخه جوړوی. د انسان د بدن د **Immune system** ځانگیری حجرات دی یعنی په دفاعی سیستم کی رول لری. جسامت یی د **6-8m** پوری دی. هسته یی کرووی او غټه ده سایتوپلازم یی **Basophilic** دی. **Lymphocyte** په دری ډوله دی.

1: B- lymphocyte

انټی باډی **Anti-body** تولیدوی. یا د انسان په بدن کی خلطی معافیت **Humoral immunity** رامنځته کوی.

2: T-lymphocyte

د انسان په بدن کی حجرویی معافیت **Cellular immunity** جوړوی.

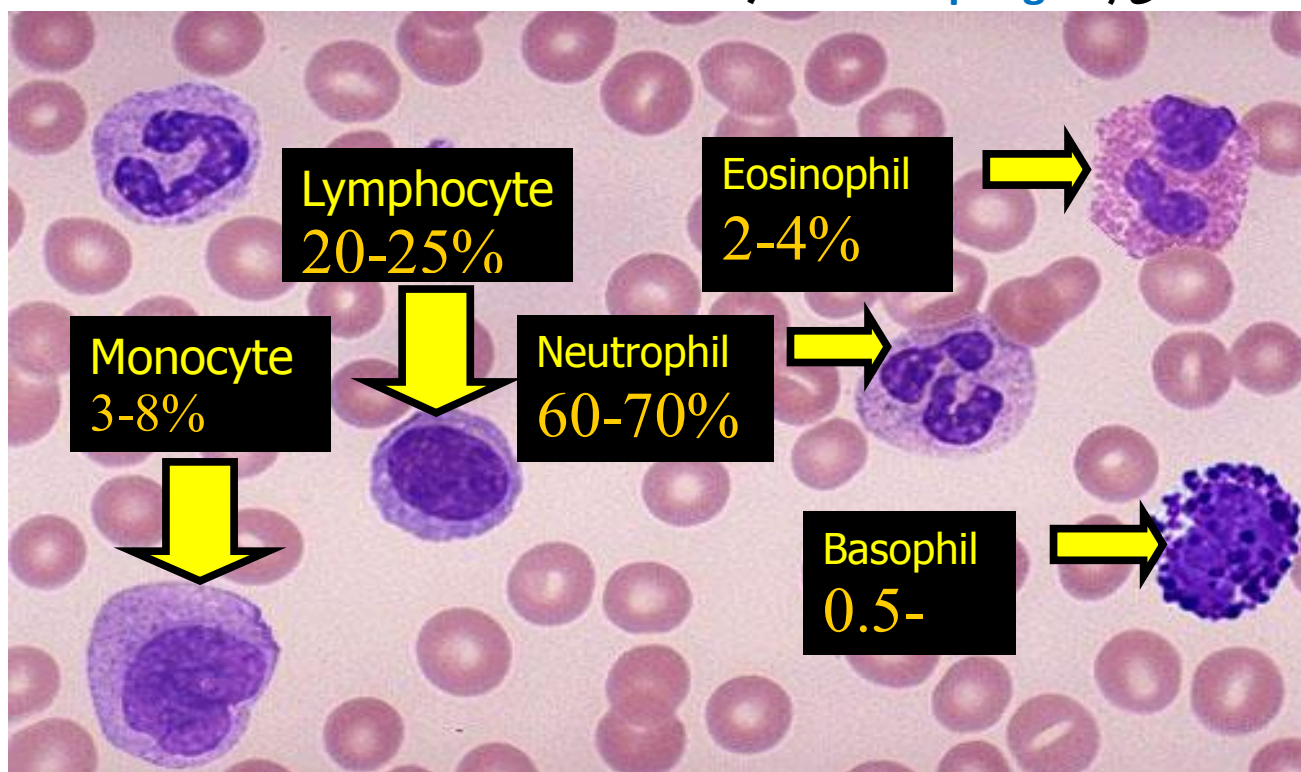
3: N-K cell (Nutrual killer cell)

دا وژونکی حجرات دی اجنبی شیان وژنی.



Monocyte

دا حجرات د **Mononuclear Phagocytic system** ابتدایه حجرات دی. جسمت یی د ټولو **WBC** څخه زیات دی جسمت یی تقریباً **18m** دی. د وینی په دوران کی تقریباً د دریو ورځو لپاره پاتی کیږی او وروسته انساجو ته ځی او په انساجو کی په **Macrophage** بدلیږی.



3: Platelets (Thrombocyte)

Platelets د **Megakaryocyte** په نوم د یوی حجری **Cytoplasmic** پارچی دی. تقریباً جسمت یی د **2-4m** پوری دی، هسته نه لری، د یوی غشاء درلودونکی دی. دوه برخي لری.

Central zone (Granulomere) او Periphral zone (Hayalomere)

Platelets یوه ماده تولیدوی چی **Thromboplastin** نومیږی، چی دا ماده دوه کارونه ترسره کوی یو **Fibronogen** په **Fibrin** بدلوی او **Prothrombin** په **Thrombin** بدلوی. او په دی طریقہ د وینی د علقه کیدو یا **Coagulation** سبب کیږی. که چیری د **Platelets** اندازه د نارمل حالت څخه کمه شی هغی ته



Thrombocytopenia وایی. او کله چی د **Platlets** اندازه د نارمل خخه زیاته شی هغی ته **Thrombocytosis** وایی.

د **Pitlets** نارمل اندازه د $200000-300000/mm^3$ پوری ده.

Blood Plasma

د وینی پلازما

د وینی پلازما د وینی 55% برخه جوړوی. او د دوه برخو خخه جوړه شوی ده.

Water یا اوبه او **Formad elements** چی **Formad elements** یی په دوه ډوله دی، **Organic** او **Non organic**

په پلازما کی دری شیان پراته دی اول پکی حجرات دی بیا پکی د وینی جذب شوی مواد، اضافی انساج، هورمونونه او **Anti Body** هم پکی شتون لری. او ددی خخه علاوه د پلازما په داخل کی کاربوهایدریتونه، پروتینونه، غازات، اضافی شحمیات او **Chylomicron** هم پکی شته. (**Chylomicron** د شحمیاتو یو ډول دی)

کله چی د **Plasma** خخه **Protein** ویستل شی هغی ته **Serum** وایی.

د وینی د حجراتو عمر

د RBC عمر

د **RBC** عمر 120 ورخی دی کله چی د **RBC** عمر 120 ورخو ته ورسیری نو **NADP** انزایم له منځه ځی، چی کله دا انزایم له منځه لار شی نو لومړی د ایونونو تبادلله خرابیری او دوهم دوه ویلانسه اوسپنه په دری ویلانسه بدلییری. چی کله دا دوه کارونه ترسره شی نو **RBC** خپل شکل ته تغیر نه شی ورکولای. نو **RBC** راځی ته (**Splean** ته ځکه راځی چی په همدی باندی یی لار ده) او د **Splean Redpulp** ته راځی. د **Splean** په **Redpulp** کی نښلی ځکه د **Redpulp** قطر 2-3m پوری دی او د **RBC** قطر د 7-8m پوری دی نو کله چی ونښلی د **Macrophage** په واسطه په دوه برخو ویشل کیږی.

یوته یی **Globin** وایی او بل ته یی **Heme** وایی.





Globin یی پلازما ته ځی. او **Heme** یی په اوسپنه او **Protoporphyrine IX** باندی بدلیری، له دی جملی څخه یی اوسپنه د **Ferritin** په شکل ذخیره کیږی.

او **Protoporphyrine IX** یی په **Bilvedin** بدلیری او د بیا په **Bilurobin** بدلیری، او **Bilurobin** یی د **Stool** په واسطه له منځه ځی.

د WBC عمر

د **wbc** ثابت عمر معلوم نه دی. ځکه **wbc** کله انساجو کی او کله حجراتو کی وی. خو په اوسط ډول د وینی په دوران کی 24 ساعته پوری ژوندی وی.

د Platlets عمر

د **Platlets** عمر تقریباً د 4-5 ورځو پوری دی.

نوټ: کومه وینه چی د انسان د بدن څخه ضایع شی په 45 ورځو کی بیرته جوړیږی.

Hemopiosis (Hematopoiosis)

د وینی جوړیدل

دا هغه پروسه ده چی وینه پکی جوړیږی.

وینه چی د څه شی څخه جوړیږی په دی اړه دری نظریی شاملی دی.

1: Monophyletic

ټوله وینه د یوی حجری څخه جوړیږی چی دی حجری ته **Pluripotential hematopoitic stem cell** وایی.

2: Diphyletic

د انسان د بدن د وینی ټول حجرات د دوه حجراتو څخه جوړشوی دی. د یوی حجری څخه **Erythrocyte** او **Granulocyte** جوړیږی. او د بلی حجری څخه **Lymphocyte** او **Monocyte** جوړیږی.





Polyphyletic :3

د انسان د بدن د وینی حجرات د زیاتو حجراتو څخه جوړیږي. **WBC** د ځانګړو حجراتو څخه، **RBC** د ځانګړو حجراتو څخه او **Platlets** هم د ځانګړو حجراتو څخه جوړیږي. فعلاً د **Monophyletic** نظریې طرفداران زیات دی او د وینو د ټولو حجراتو منشاء یو ابتدایي حجره **Stem cell** په نوم قبلوی.

د وینی جوړیدل

د وینی جوړیدل په دوه مرحلو کې صورت نیسي.

1: Intrautrine life

په داخل رحمی ژوند کې وینه په دريو ځایونو کې جوړیږي.

a: Yolk salk b: Splean, liver c: Bone marrow

تقریباً د داخل رحمی ژوند د دریمې هفتې څخه تر شپږمې هفتې پورې وینه په **Yolk salk** کې جوړیږي، د شپږو هفتو څخه وروسته د تولد څخه یوه میاشتي مخکې وینه په **Liver** او **Splean** کې جوړیږي او د تولد څخه یوه میاشت وړاندې تر مرګه پورې وینه په **Bone marrow** کې جوړیږي.

نوټ: د داخل رحمی ژوند کې د دریمې هفتې څخه مخکې په دوهمه هفته کې د انسان زړه جوړیږي، وروسته بیا د وینی جوړیدل پیلېږي.

2: Extrautrine life

په خارج رحمی ژوند کې وینه په دوه ځایونو کې جوړیږي.

a: Lymphoid tissue b: Myloid tissue

د **Myloid tissue** څخه **RBC**، **Granulocyte** او **Platlets** جوړیږي. او د **Lymphoid tissue** څخه **Lymphocyte** او **Monocyte** جوړیږي.



Bone Marrow

د هډوکو مغز

د انسان د ټول وزن 4,5% برخه تشکیلوی. او په دوه ډوله دی.

1: Red Bone marrow: دی ته **Red bone marrow** ځکه وایی چی **RBC** جوړوی سور رنگ لری او فعاله وی.

2: Yelow Bone marrow: په دی کی شحمی منبع موجوده وی په همدی خاطر زیر دی او دا غیری فعال دی.

Bone marrow د دری شیانو څخه جوړه ده.

a: Blood capillary

د وینی واړه رگونه دی د انسان د بدن مختلفو برخو ته غزیدلی دی. د انسان د بدن په **Bone marrow** کی **Capillary** موجود دی چی هغی ته **Sinusoid** وایی. (**Sinusoid** هغه **Capillary** ده چی غټ سوری ولری)

b: Stroma

دا برخه یی د دریو شیانو څخه جوړه شوی ده.

1: Macrophage

2: Fat cell

3: Reticular cell

c: Free cell

ازاد حجرات هم په **Bone marrow** کی شامل دی خصوصاً **RBC** او **WBC**.

Stem cell

یوه امیبی حجره ده یعنی امیب ته ورته شکل لری. سائیتوپلازم یی **Basophilic** دی د **10-14mm** پوری جسامت لری ددی څخه چی کومی جگری بیلییری هغه کوچنی وی خو د وخت په تیریدو سره غټیوری. د **Stem cell** څخه د وینی ټول حجرات **WBC**، **RBC** او **Platlets** جوړیوری.





Erythrocytopoisis

د RBC جوړیدل

د انسان په بدن کې په یوه ورځ کې 100 بیلیونه د وینې سره کرویات یا RBC جوړیږي. د Stem cell څخه یوه حجره منشاء اخلي چې هغی ته Pro

erythroblast یا Pronormoblast وایی (دغه Pronormoblast د 15-20M پوری طول لری، هسته یی غټه ده او د هیموگلوبین اندازه پکی کمه ده) د پوری طول لری، هسته یی غټه ده او د هیموگلوبین اندازه پکی کمه ده)

دغه Pronormoblast په Basophilic erythroblast بدلیږي. (Basophilic erythroblast د 10M پوری جسامت لری، د Hetrochromatin درلودونکی دی، په ډیر شمیر د Ribosome دانی لری ځکه یی سایتوپلازم هم Basophilic دی)

Basophilic erythroblast په Poly Chromatic erythroblast بدلیږي.

(په Poly chromatic erythroblast کې د Hemoglobin اندازه د Basophilic erythroblast په نسبت زیاته ده او جسامت یی د Basophilic erythroblast څخه کم دی)

همدغه Poly chromatic erythroblast په Orthochromatic erythroblast یا Normoblast بدلیږي. (په Orthochromatic erythroblast کې د هستی یوه برخه له منځه ځی ځکه چې ددی په مقابل کې Hemoglobin ننوځی)

Orthochromatic erythroblast په Reticulocyte بدلیږي. (Reticulocyte چې کله منځ ته راشی Pre mature یا نیمه پوخ RBC وی، دتولی وینې 1% برخه تشکیلوی، مکمله هسته پکی نشته خو د هستی لږی توتی پکی موجودی دی)

او بلاخره Reticulocyte بیا په Mature RBC یا پوخ شوی RBC بدلیږي.



Stem cell یوه دانه ده او ددی څخه درې ډوله حجرات جوړیږي دا ځکه چې د انسان په بدن کې دوه ډوله فکتورونه وجود لري

1: Growth inducer

هغه فکتور دی چې د **Stem cell** د غټوالي سبب ګرځي.

2: Differential inducer

هغه فکتور دی چې د **Stem cell** د ویش یا تقسیم سبب ګرځي.

درې فکتورونه د انسان په بدن کې د **RBC** تولید کنټرولوي:

1: Hypoxia 2: Bleeding(Hemorrhage) 3: Distruction of RBC

هغه فکتورونه چې د **RBC** په جوړیدو تاثیر لري:

1: Fe

اوسپنه چې نه وي د **RBC** تولید کميږي او کله چې **RBC** جوړه نه شوه نو **Anemia** به رامنځته شي.

2: Globin

کله چې **Globin** نه وي بیا به **Hemoglobin** کميږي او کله چې **HB** کم شو نو **RBC** به نه جوړیږي او کله چې **RBC** جوړه نه شوه نو بیا به هم **Anemia** رامنځته کیږي.

3: Vitamin C

Vitamin c درې ویلانسې اوسپنه په دوه ویلانسې اوسپنه بدلوي. دوه ویلانسې اوسپنه په **HB** کې موجوده ده او دا چې نه وي نو **HB** نه جوړیږي.

4: Vitamin B12

د **Vitamin B12** یا **Cyancobalamin** په کموالی سره د **RNA** سویه کميږي کله چې د **RNA** سویه کمه شوه نو حجره غټیږي، **Vitamin B12** د **DNA** او **RNA** جوړیدل کنټرولوي.





5: Vitamin B9

Vitamin B9 یا **Folic Acid** د **RNA** جو ریډل کنټرولوی کله چی **Folic acid** نه وی د **RNA** سویه زیاتیری او بیا حجره غټیری او د **Megaloblastic anemia** سبب څرخی.

6: Intrinsic factor

Intrinsic factor د **Vitamin B12** د جذب سبب کیږی.

7: Hypoxia

Hypoxia یا د اکسیجن کموالی د واقع کیدو وروسته دغه **Hypoxia** د پښتورگو څخه **Erythroblast** افرازوی کله چی دا افراز شو د هډوکو مغز ته ځی او هلته د **RBC** تولید نټبه کیږی.

نوټ: په محیک کی د اکسیجن کموالی ته **Hypoxia** وایی او په بدن یا انساجو کی د اکسیجن کموالی ته **Anoxia** وایی.

Granulocytopenia

د **Stem cell** څخه بله حجره چی **Myeloblast** نومیری منشاء اخلی.

(**Myeloblast** د **10-15M** پوری جسامت لری، سایتوپلازم یی **Basophilic** دی)

دغه **Myeloblast** په دری حجرو ویشل کیږی:

اوله یی **Promyelocyte Neutrophil**، دوهمه یی **Promyelocyte** او دریمه یی **Promyelocyte Basophil** دی. چی دا هره حجره بیا په بله حجره بدلیږی، **Promyelocyte Neutrophil** په **Myelocyte neutrophil** بدلیږی، **Promyelocyte Eosinophil** په **Myelocyte Eosinophil** بدلیږی او **Promyelocyte Basophil** یی په **Myelocyte Basophil** بدلیږی. په همدی مرحله کی په همدی حجراتو کی **Specific granules** پیدا کیږی، کله چی پکی **Specific granules** پیدا شول نو





Myelocyte Eosinophill به Nutrophill بدلییری، Myelocyte nutorphill به Eosinophill بدلییری او Myelocyte Basophill به Basophill بدلییری.

Agranulocytopenia

په دی کی دوه ډوله حجرات شامل دی. Monocyte او Lymphocyte.

د Monocyte جوړیدل:

د Stem cell څخه Monoblast منشاء اخلی، چی دا په Promonocyte بدلییری او Promonocyte په Monocyte بدلییری.

د Lymphocyte جوړیدل:

Lymphocyte حجرات په دوه ځایونو کی جوړیږی.

هم د هډوکو په مغز کی او هم په لمفاوی ارګانونو (Lymph nodes، Thymus او Spleen) کی جوړیږی.

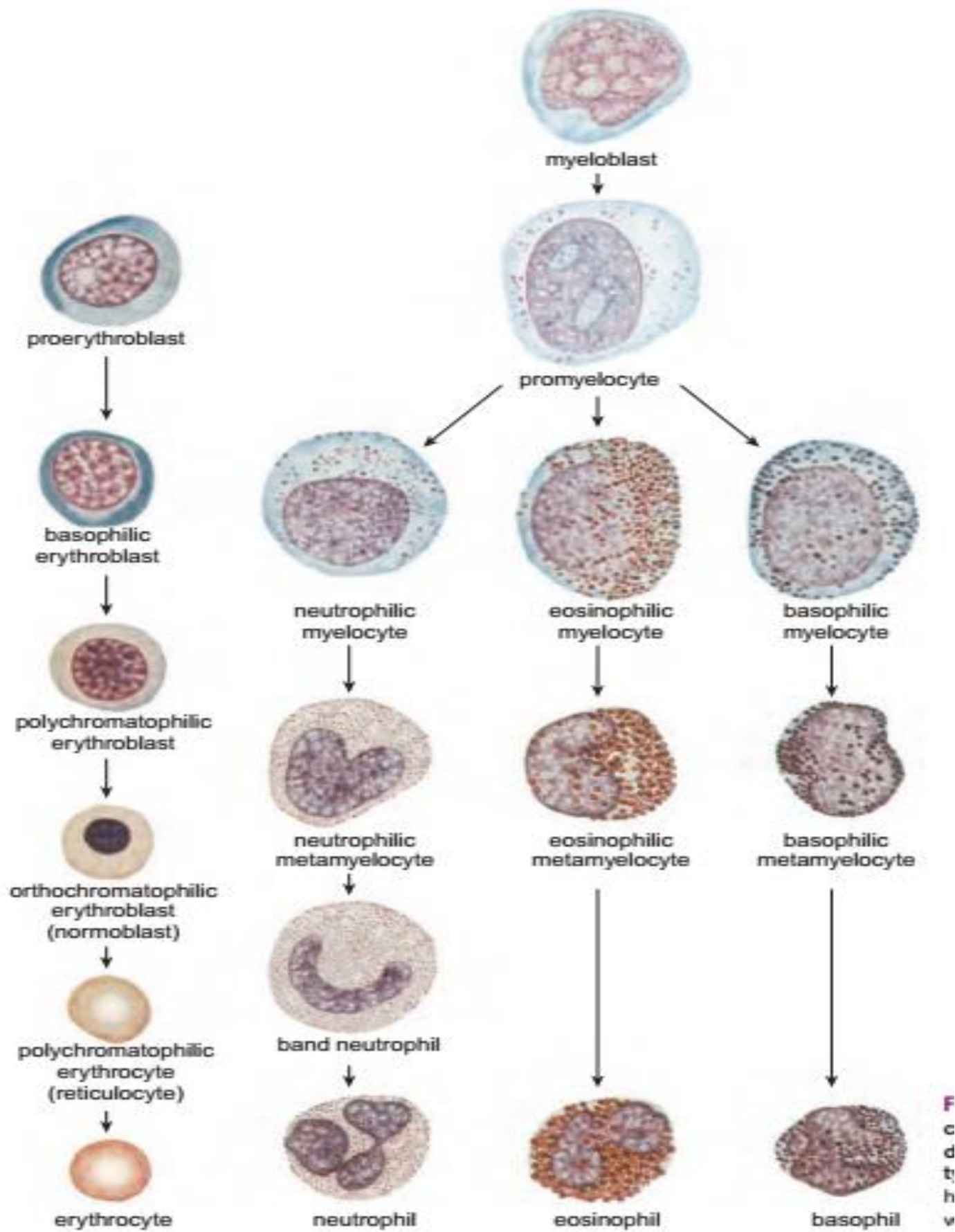
اول ځل د Lymphoblast حجره منشاء اخلی او په Prolymphocyte بدلییری، او ددی څخه بیا Lymphocyte لاسته راځی.

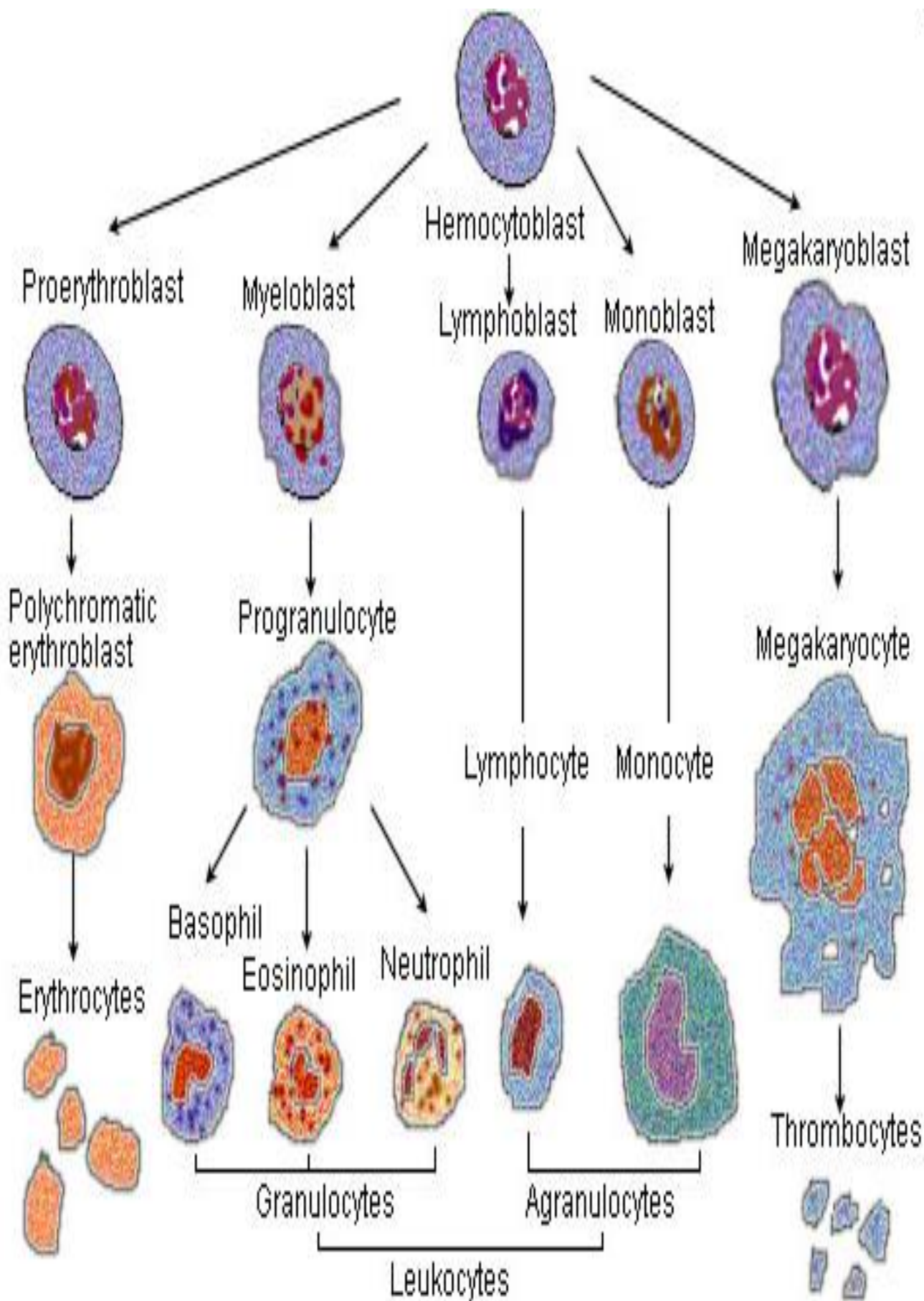
د Platlets جوړیدل:

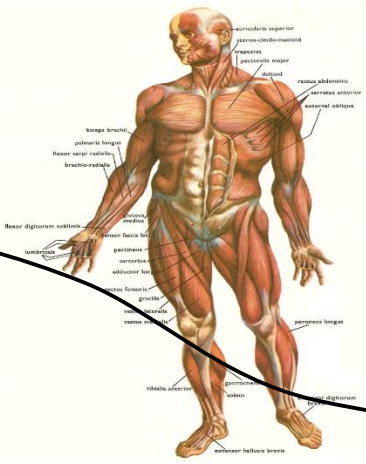
د Stem cell څخه Megakaryoblast منشاء اخلی او په Megakaryocyte بدلییری، چی د Megakaryocyte څخه بیا Platlets جوړیږی.

نوټ: کله چی د هډوکو مغز فلج شی د Extramedullary Hemopoiesis د عملی په واسطه په Liver او Spleen کی وینه جوړیږی.









نهم فصل

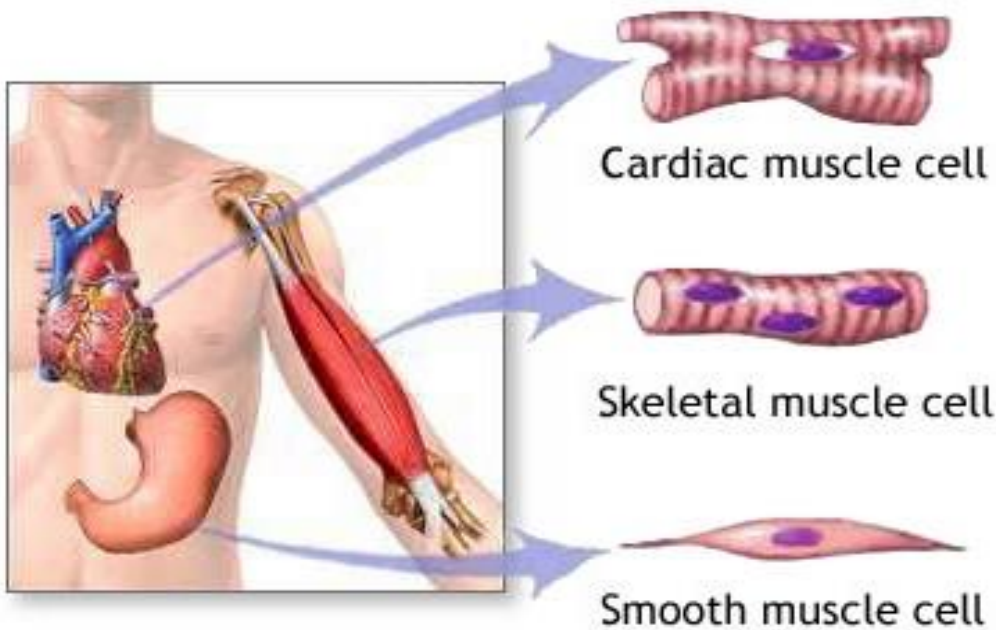
عضلی نسج Muscle Tissue

Muscle

عضلات

د عضلی الیافو مجموعی ته عضله وایی. د عضلاتو ساختمانی او وظیفوی واحد **Muscle fiber** دی. د **Muscle Fiber** طول په انسانانو کی فرق کوی خو په اوسط ډول د 1-40 ملی متره پوری طول لری او د 10-100 میکرون پوری قطر لری.

عضلات په دری ډوله دی:



ADAM.



1: (Voluntary muscle) Skeletal Muscle

هغه عضلات دی که د مایکروسکوپ لاندی پی گوری نو خطونه لری او د انسانانو په واک کی دی.

2: (Unvoluntary muscle) Smooth Muscle

بنویه عضلات : هغه عضلات دی چی خطونه هم نه لری او د انسانانو په واک کی نه دی.

3: Cardiac Muscle

د زره عضلات: هغه عضلات دی چی خطونه لری خو د انسانانو په واک کی نه دی.

عضلی لیف Muscle Fiber

عضلی لیف له دریو برخو څخه جوړشوی دی.

1: Nucleus

عضلی لیف اصلاً **Syncitium** دی یعنی څو هستی لری. یو عضلی لیف په یو ملی متر کی 35 هستی لری په عضلی لیف کی هستی محیطی یا **Peripharlly** موقیعت لری. د عضلی لیف د هستو شکل بیضوی **Ovual** دی.

2: Sarcolemma

د حجروی غشاء او قاعدوی غشاء مجموعی ته **Sarcolemma** وایی.

Sarcolemma په خپل داخل کی وتلی او ننوتلی برخی لری، دغه وتلی برخی د بهرنی محیط سره په تماس کی دی او په داخل کی د **Endoplasmic Reticulum** سره په تماس کی دی همدغی وتلی او ننوتلی برخو ته **Transver Tubule** یا په لنډه معنا **Sarcolemma** په داخل کی **Transver tubule** موجود دی چی د بیرونی محیط سره هم تماس لری او داخلی محیط کی د **ER** سره تماس لری.



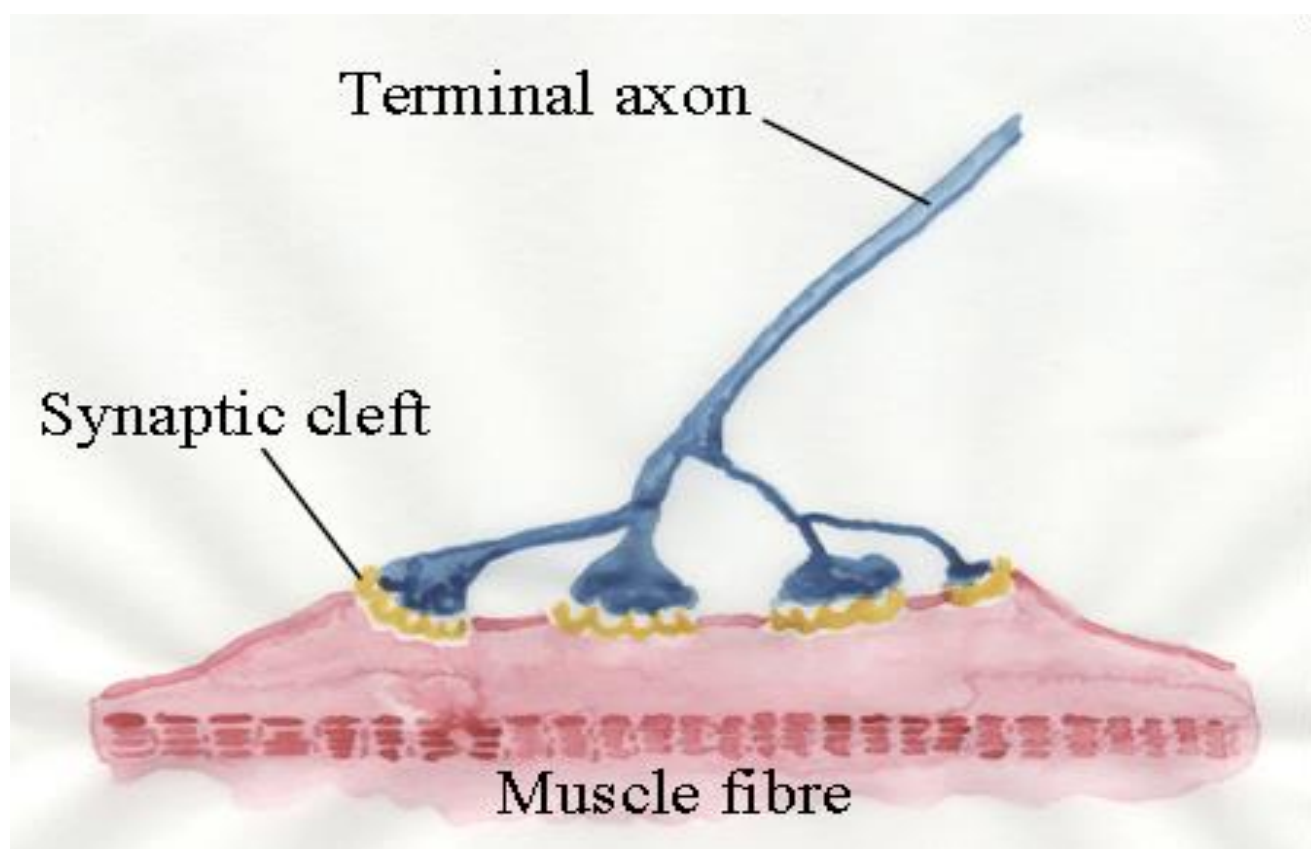
3: Sarcoplasm

د عمومی حجری د سایتوپلازم په شان جوړښت لری، اصلاً **Sarcoplasm** دی. او دا لاندی راگانیلونه پکی پراته دی.

a: Sarcoplasmic Reticulum b: Mithochondria c: Golgi Body

d: Lysosome e: Ribosome and RER f: Vacules

او همدارنگه **Myofibril** هم پکی شتون لری.



Myofibril

د یومایکرون پوری جسامت لری او د **Myofilaments** څخه جوړشوی دی. دغه **Myofilament** په دوه ډوله دی یا به نری وی او یا به ډبل وی.

که چیری دغه **Myofilament** نری وو نو هغی ته **Actin** وایی او کوم **Myofilament** چی ډبل وو هغی ته **Myosin** وایی.





Actin او **Myosin** د خطونو په واسطه سره وصل دی چی هغی ته **Band** وایی. **Bands** په دوه ډوله دی:

1: هغه **Bands** چی د **Light microscope** لاندی لیدل کیږی، چی دا په دری ډوله دی:

a: A band (Anisotropic band)

Anisotropic band معنا دا چی رڼا ورباندی ولگیږی انعکاس نه کوی.

b: I band (Isotropic Band)

Isotropic band معنا دا چی رڼا ورباندی ولگیږی انعکاس کوی.

c: Z line

د **I band** په منځ کی یو بله توره لیکه ده چی هغی ته **Z line** وایی.

2: هغه **Bands** چی د **Electron microscope** لاندی لیدل کیږی، چی دا بیا په دوه ډوله دی:

a: H Band

دغه **Band** د **A Band** په منځ کی پروت دی.

b: M Band

دغه **Band** د **H Band** په منځ کی پروت دی.

Sarcomer

هغه فاصله چی د دوه **Bands** په منځ کی وی هغی ته **Sarcomer** وایی. **Sarcomer** ته **Contraction unit** هم وایی، یعنی همدغه برخه تقلص کوی. کله چی تقلص رامنځته کیږی نو **A Band** ثابت پاتی کیږی او **I band** کی تغیر رامنځته کیږی.

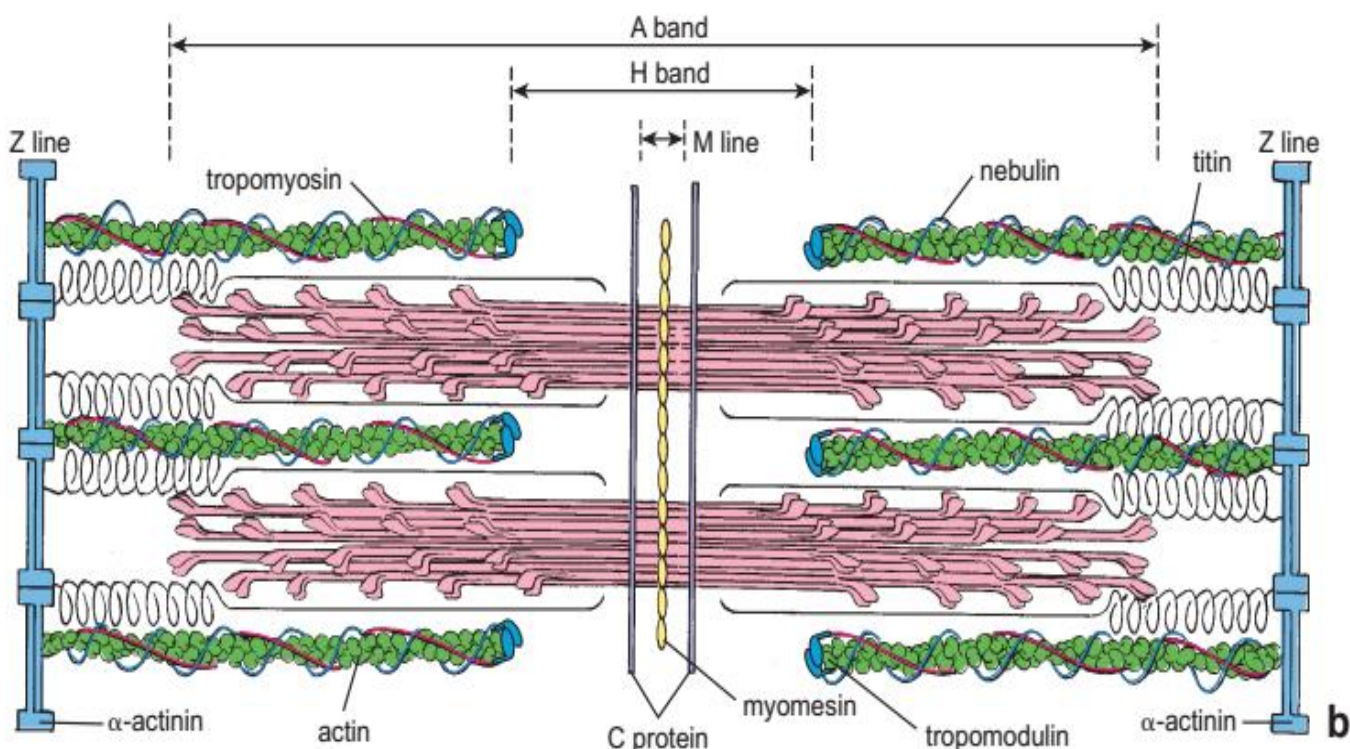
د **Actin** فعالی برخی ته **Troponin** وایی، او دغه **Troponin** په دری ډوله دی:





1: Troponin I 2: Troponin T 3: Troponin C

د **Myosin** فعالی برخی ته **Tropomyosin** وایی، یعنی په همدی فعالو برخو باندی عضله تقلص کوی.



عضلی تقلص Muscle contraction

Skeletal Muscle Contraction

د اسکلیتی عضلی تقلص

لومړی باید **Action potential** تولید شی دغه **Action potential** په **Sarcoplasmic Reticulum** باندی تاثیر کوی، ددغی **Sarcoplasmic Reticulum** څخه د کلسیم ایونونه ازادوی دغه د کلسیم ایونونه د **Troponin C** سره نېنلی بیا د **Tropomyosin** د پاسه بنوویری او په نتیجه کی عضلی تقلص رامنځته کیږی.





Skeletal Muscle Fiber

اسکلیتی عضلات دری ډوله الیاف لری:

1: White Fibers

قطر یی زیات دی، د مایوفیبریل شمیره ډیره ده، د مایتوکاندریا شمیره پکی کمه ده، مایو گلوبین هم پکی کم دی او د عضلی تقلص دوام یی هم کم دی.

2: Red Fibers (Tonic Fibers)

ددی ډول الیافو قطر کم دی، د مایوفیبریل شمیره پکی کمه ده، د مایتوکاندریاگانو شمیره پکی ډیره ده، د مایوگلوبین شمیره پکی ډیره ده او د عضلی تقلص دوام یی ډیر دی.

3: Intermediated Fiber

په دی الیافو کی د پورتنیو دواړو الیافو شیان په منځنی حالت کی دی.

د اسکلیتی عضلی جوړښت

اسکلیتی عضله د **Muscle fiber** څخه جوړه ده او **Muscle fiber** څخه **Boundle** جوړیږی او ددی بندلونو څخه اسکلیتی عضله جوړیږی.

Fiber د **Endomyusm** په واسطه پوښل شوی دی او **Boundle** یی جوړ کړی دی او دغه بندل د **Perimysium** په واسطه پوښل شوی دی او **Skeletal muscle** یی جوړ کړی دی، دغه **Skeletal muscle** د **Epimysium** په واسطه پوښل شوی دی. (وینه عضلی ته د **Epimysium** له لاری رسیږی)

په حرکی اعصابو کی د **Epimysium** هغه برخه چی عصب ورننوخی هغی ته **Motor end** وایی.

هغه عضلات چی حرکت یی ډیر باریکه وی هری عضلی ته یو عصب راغلی دی، خو هغه عضلات چی حرکات یی باریکه نه وی تقریباً یوی عضلی ته **100** عصبه راغلی دی.

حسی اعصاب یوی عضلی ته په دوه طریقو ننوخی:





1: Neuro Muscular Spindle

د عضلی په داخل کی الیاف دی دغه الیاف **Spindle** ماننده دی د همدی له لاری ورته حسی عصب ننوخی.

2: Neuro Tendinous Ending

د وتر له لاری ورته حسی عصب ننوخی.

Regeneration of Skeletal muscle

که تخریب لږ وی نو دوباره جوړیږی او که تخریب ډیر وی د منضم نسج په واسطه جوړیږی.

که چیرته یوی عضلی ته د وینی رگ او **Nerve supply** بنده شی نو عضله مړه کیږی. اسکلیتی عضلات د **Satellite cell** په نوم حجرات لری دا حجرات د **Sarcolemma** او **Endomyosium** تر منځ پراته دی.

ددی حجراتو وظیفه داده چی ددی څخه **myoblast** جوړیږی او **Myoblast** په **Myocyte** بدلیږی او د **Myocyte** څخه عضله جوړیږی.

Cardiac Muscle

دا دانسانانو په واک کی نه دی، او د خطونو درلودنکی دی د زړه عضلی د زړه د **myo cardium** طبقه جوړه کړی ده. د زړه عضله هم د **Muscle fiber** عضلی الیافو څخه جوړه شوی ده ددغی عضلی الیافو طول **100micron** او عرض یی **15micron** ته رسیږی. هر لیف د بل لیف سره د یوساختمان په واسطه وصل دی چی هغی ته **Intercalated disk** وایی (هغه ساختمان دی چی د زړه عضلی الیاف یی سره نښلولی دی)

د زړه عضله لاندی ساختمانونه لری:

1: یوه هسته لری او هغه په مرکز کی پرته ده.

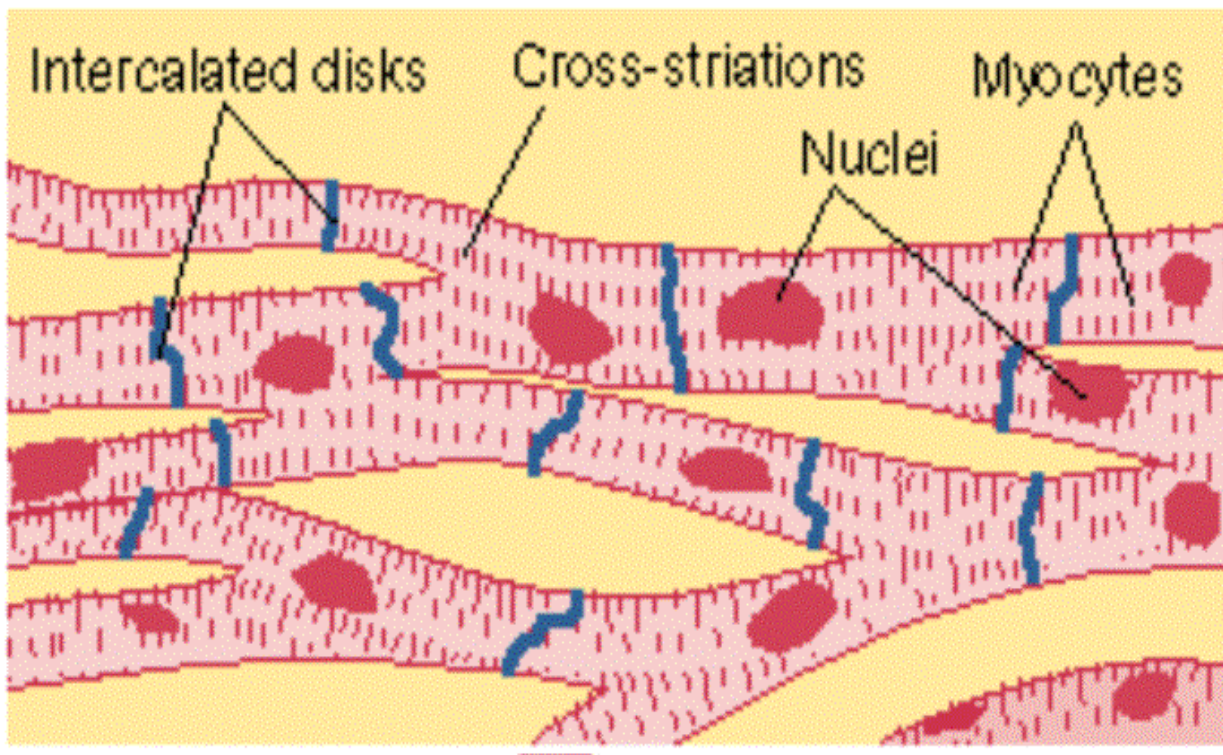
2: Sarcolemma په نوم یو پوښ لری او دا هم د اسکلیتی عضلی په شان **Transvers tubule** لری.





3: Sarcoplasmic reticulum هم لری، ددی وظیفه دلتته د عضلی تقلص لپاره د کلسیم ایون ازادوی. او همدارنگه د مایتوکاندریاگانو، گلایکوجن او شحمو درلودونکی دی.

د زړه عضله **Endomysium** لری خو **Perimysium** او **Epimysium** نه لری.



د زړه د عضلی تقلص

زړه په دوه مرحلو کی تقلص کوی:

1: په جنینی ژوند کی په یو انسان کی **Myogenic** تقلصات واقع کیږی.

2: خو کله چی انسان تکامل ته رسیږی د انسان د بدن په زړه کی یو سیستم دی چی هغی ته **Conducing system of the heart** وایی. ددی سیستم په ذریعه زړه تقلص کوی.

د زړه عضلی ترمیم

د زړه عضله په خپله د ترمیم قابلیت نه لری یعنی که لږه او که ډیره برخه یی تخریب وی د منضم نسج په واسطه جوړیږی.



Smooth Muscle

بنویه عضلات

د انسانانو په واک کی نه دی او خطونه هم نه لری د بدن په هاضمی جهاز، تنفسی سیستم، بولی سیستم، په شریانونو، په رگونو، په وریدونو، لمفاوی رگونو، د پوستکی **Dermis** طبقه او په سترگو کی موقیعت لری.

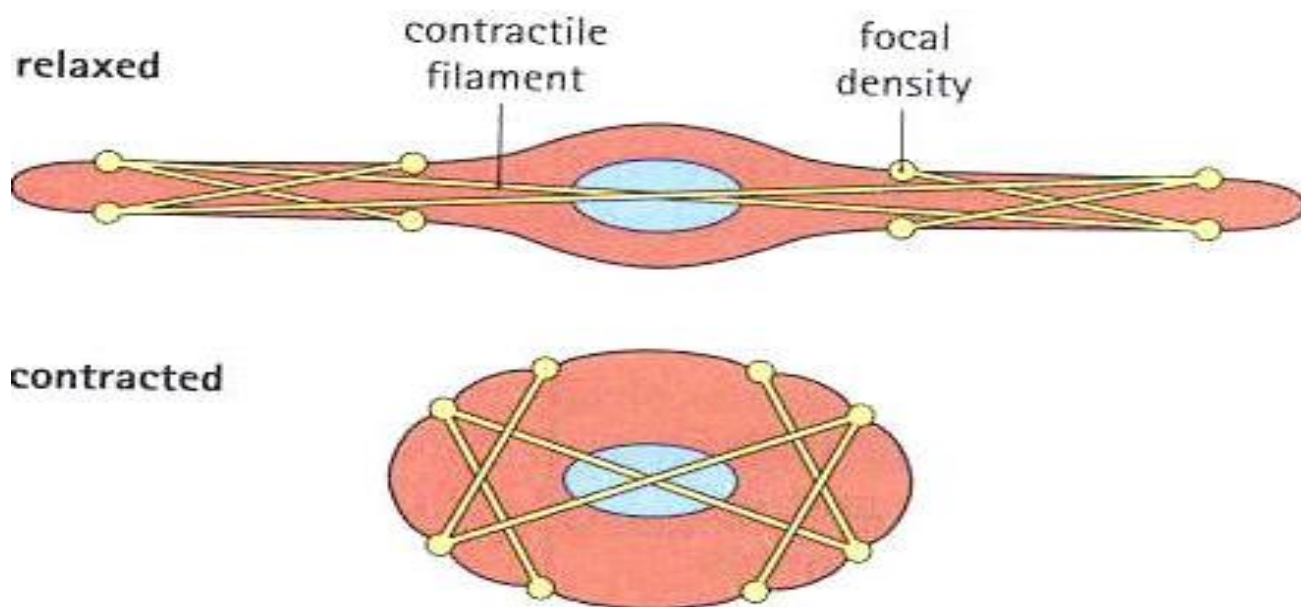
ددی دبلوالی په بدن کی بیلابیل دی یعنی په ځینو ځایونو کی پیر دی او په ځینو ځایونو کی کم دی په رگونو کی یی دبلوالی **20m** دی او په رحم کی یی اوږودالی **0,5m** دی. دیوی هستی درلودونکی دی.

بنویه عضلات د انسان په بدن کی په دریو شکلونو لیدل کیږی:

1: Mass، د کتلو په شکل د انسان په بدن کی لیدل کیږی.

2: د طبقاتو په شکل

3: د صفحو په شکل





د بنویه عضلاتو تقلص

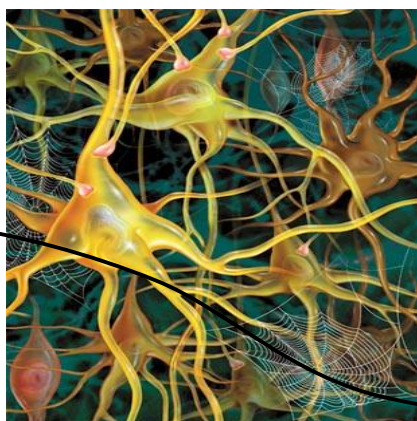
د بنویه عضلاتو تقلص هم د نورو عضلاتو په شان دی یعنی **Actin** او **Myosin** یو دبل دپاسه بنویبیری. په دی تقلص کی د Ca^{++} ضرورت معلوم نه دی

ملساء عضلاتو ته **Symphatic** او **Para symphatic** اعصاب دواړه راغلی دی دلته هم هغه برخه چی وظیفه یی باریکه ده هغی ته د هر عضلی په سر یو عصب راغلی دی او هغه برخه چی وظیفه باریکه نه ده خو عضلاتو ته یو عصب راغلی دی.

Regeneration of Smooth Muscle

بنویه عضلات د **Mitosis** توانایی لری.



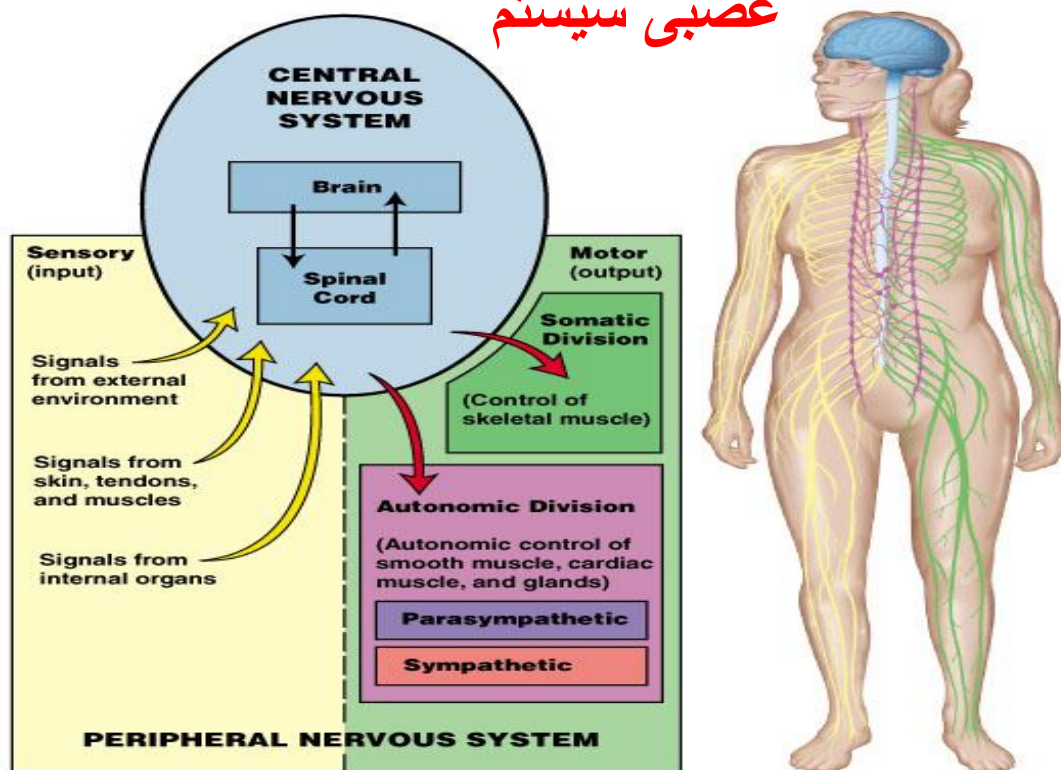


لسم فصل

Nervous Tissue عصبی نسج

Nervous System

عصبی سیستم



Copyright © 2003 Pearson Education, Inc., publishing as Benjamin Cummings.

عصبی سیستم د انسان په بدن کی ټول فعالیتونه کنټرولوی. داچی عصبی سیستم مطالعه کوو لومړی باید لاندی اصطلاحات وپیژنو:

1: Neuron

د عصبی سیستم ساختمانو او وظیفوی واحد دی.





2: Neuroglia

یو ډول خاص حجرات دی چی د نیورونونو ترمنځ فاصلو کی پراته دی.

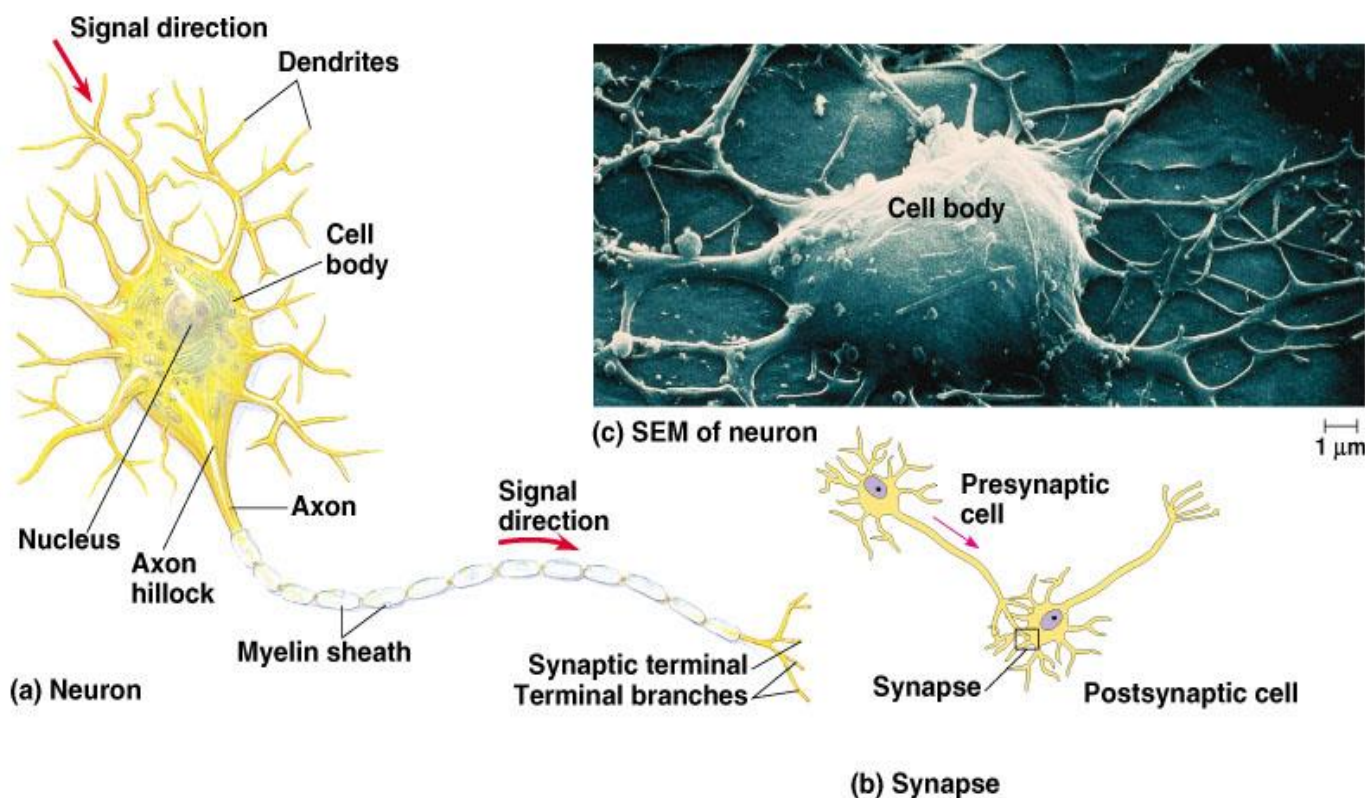
3: Reflex Arch

هغه پروسه ده چی دهغی په نتیجه کی **Afferent** حسی عصب **Intermediat** ارتباطی عصب او **Efferent** حرکی عصب په منظم ډول کار وکړی.

4: Dendrite and Axon

دا د نیورن وتلی برخی دی.

Structure of Neuron



یو نیورون د دوه برخو څخه جوړ شوی دی.

- 1: Cell Body (Perikaryon)
- 2: Cell Process

Cell Body

Cell body یا حجروی جسم لاندی برخی لری:





a: Cell membrane b: Nucleus or Nucleolus c: Neuroplasm

په **Neuroplasm** کی یی بیلابیل ساختمانونه موجود دی لکه:

Nassle body، **Inclusion**، **Golgi body**، **Mitochondria** او **Neurofibrills** (دا دوه وظیفی لری یو دا چی د نیورن په داخل کی ایونیک بلانس ساتی او بل دا چی د نیورن شکل ثابت ساتی)

د عصبی حجری هسته:

د عصبی حجری هسته کروی شکل لری د نیورن په مرکزی برخه کی پرته ده رنگ یی کم دی او د خو هستجو درلودونکی ده.

د عصبی حجری Neuroplasm

د عصبی حجری ارگانیلونه په لاندی ډول دی:

کوچنی مایتوکاندریا لری، گلجی باډی یی غټه ده، **RER** د **Ribosome** دانی سره یوځای کیږی او یوساختمان چی **Nassle body** ورته وایی منخته راوری. **Nassle body** په **Dendrite** کی شتون لری خو په **Axon** کی نشته، **SER** نه لری، **Primary lysosome** درلودونکی دی د وخت په تیریدو سره پکی **Lipofusin** منخ ته راخی.

Cytoplasmic Inclusion

د نیورون په داخل کی دشحمی موادو **Inclusion** زیات دی، په جنینی ژوند کی د **Glycogen inclusion** موجود وی خو بلوغت کی نه وی یا په غټانو کی نشته. **Lipofusin** او **Melanin** هم پکی شته دی.

Cell Process

عصبی حجره دوه **Process** لری **Dendrite** او **Axon**



Dendrite

په **Unipolar** او **Bipolar** کی یی شمیره یوه ده خو په **Multipolar** نیورونونو کی یی شمیره ډیره ده، نیورون په خپله سطحه باندی ساختمانونه لری دغه ساختمانونو **Spin apparatus** او **Dendritic spin** په نوم یادیری.

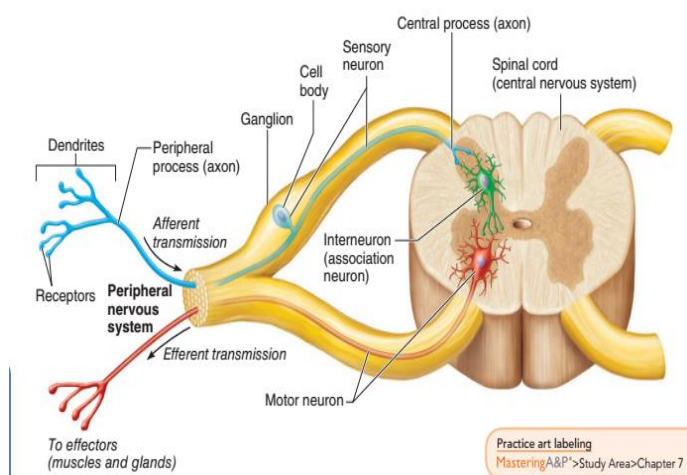
Dendrite د **Microtubule**، **Mitochondria** او **Nassle body** درلودونکی دی.

دندرایتونه د **Neurofill** په جوړیدو کی رول لری (**Neurofill** هغه جال مانده ساختمان دی چی د **Neuroglia** د وتلو برخو او **Dendrite** ترمنځ جوړیری) د دندرایتونو طول ثابت نه دی په هر نیورون کی یی طول فرق کوی.

Axon

د **Cell body** هغه نقطه چی **Axon** تری منشاء اخلی هغی ته **Axon Hillock** وایی. اکسون **Neurofibrill** لری خو **Nassle body** نه لری د اکسونونو قطر څو مایکرونه دی په بعضی کی یو، دوه او تر څلورو پوری وی، طول یی د **1mm-1m** پوری دی. د **Axon** سطحه صافه یا بنویه ده **Axon** په وروستی برخه کی په څو شاخونو ویشل کیږی چی د **Telodentria** په نوم یادیری. **Telodentria** د بل **Dendrite** سره وصل کیږی او **Synapse** جوړوی. **Axon** د یو پوین په واسطه پوینل شوی دی چی هغی ته **Axolemma** وایی.

که د **Axon** دپاسه **Myalin sheat** یا **Shwan sheat** تاو شوی وی دی ته عصب یا **Nerve** وایی.



Practice art labeling
MasteringA&P>Study Area>Chapter 7



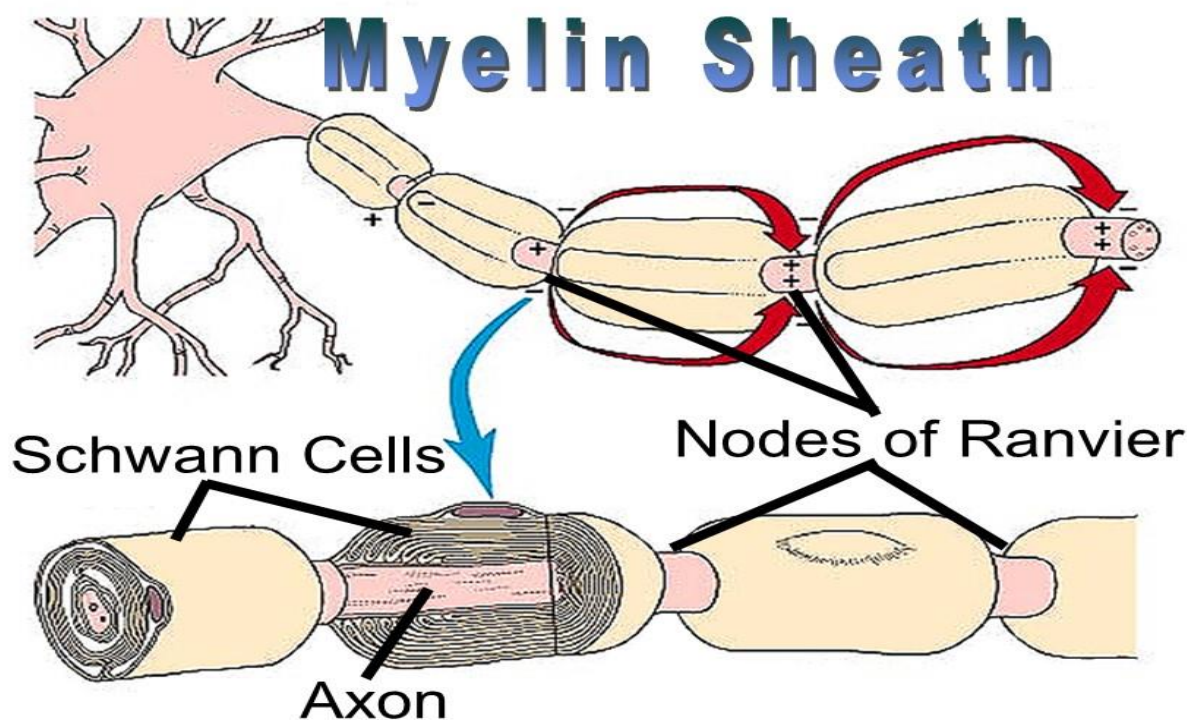
د Axon پوښ

د اکسون پوښ د **Shwan** حجراتو څخه جوړ شوی دی. د **Shwan** حجرات د **Hetrochromatin** هستی درلودونکی دی د **Mitochondria**، **Microfilament**، **RER**، **Lysosome** او د **Golgi body** درلودونکی دی. **Shwan cell** د **Ectoderm** څخه منشاء اخلي، دوه مهمی وظیفی لری: لومړی دا چی د اکسون لپاره پوښ جوړوی، او دوهم دا چی **Axon** ترمیموی. او کله د **Phagocytosis** عملیه هم ترسره کوی.

هغه پوښ چی د **Shwan cell** په واسطه جوړیږی هغی ته **Myalin sheat** وایی. (**Myalin sheat** د **Shwan cell** د یوځای کیدو څخه منځ ته راغلی دی)

Myalin sheat د عصابو لپاره حیاتی ارزښت لری، **Myalin sheat** یو ډبل سره نښتی نه دی په منځ کی فاصله لری دی فاصلی ته **Node of ranviar** وایی. د دوه **Node of Ranvier** ترمنځ فاصلی ته **Inter Nodal space** وایی.

په مرکزی عصبی سیستم کی **Shwan cell** نشته **Myalin sheat** د **Oligodendrocyte** په واسطه جوړیږی.





د نیورون ډولونه Types of Neuron

نیورونونه په اووه ډوله دی:

1: Golgi Type I

دندرایتونو شمیر پکی ډیر دی او یو عدد اکسون لری حجروی جسم یا **Cell body** یی په **C.N.S** کی ده یا په بله معنا **Cell body** یی په **Gray matter** کی ده. (په دماغو کی د هستو مجموعی ته **Gray matter** وایی)

(نوټ: په دماغو کی د اکسونونو مجموعی ته **White matter** وایی)

او اکسون یی بدن ته د عصب په شکل غزیدلی دی.

وظیفه یی: سیالی د بدن نورو برخو ته انتقالوی.

2: Golgi Type II

دا ستاره یی حجرات دی په دی کی هم دندرایتونو شمیره ډیره ده او یو اکسون لری خولند دی.

د بدن په دماغ اکبر **Cerebrum**، دماغ اصغر **Cerebellum** او **Retina of eye** کی موجود دی.

وظیفه یی: سیالی اخلی او نورو نیورونونو ته یی ورکوی.

3: Unipolar

دندرایت نلری یواخی یو اکسون لری.

په **Fetal life** کی زیات وی خو په غټانو یا **Adult period** کی کم وی.

4: Psudounipolar

دا اصلاً دوه قطبه دی ددی دواړه دندرایت او اکسون د یوی نقطی څخه منشاء اخلی. د بدن په **Brain** او **Spinal card** کی موجود دی.





5: Bipolar

یو دانه دندرایت او یو دانه اکسون لری.

د بدن په **Olfactory** حجراتو او په سترگو کی لیدل کیږی.

6: Multipolar

د نیورون معمول شکل لری یعنی د انسان د بدن نیورونونه اکثره په دی شکل کی وی په دی کی اکسون یو دانه دی خو دندرایتونه پکی څو دانی وی، اکثره یی **Star shape** ستاره ماننده شکل لری.

7: Purking cell

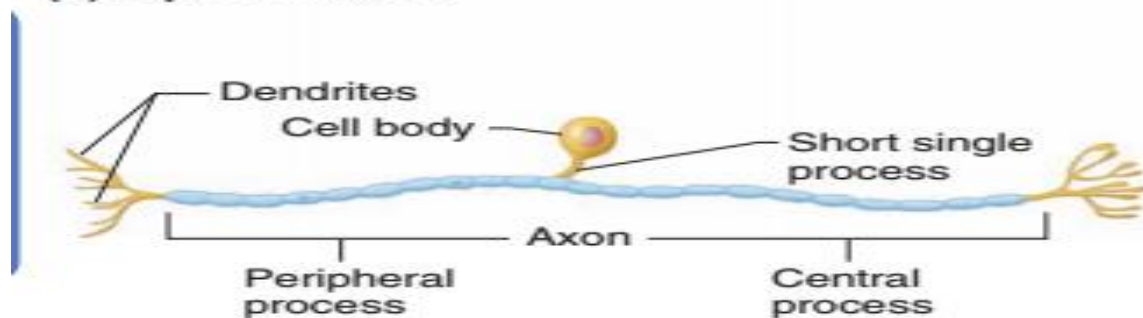
ناک ته ورته شکل لری دا دوه برخی لری یوه برخه یی ډبله ده او بله برخه یی نری ده. د نازک نهایت څخه یی **Dendrite** منشاء اخلی او د ډبلی برخی څخه یی **Axon** منشاء اخلی. زیاتره دا په **Cerebral cortex** کی موجود وی.



(a) Multipolar neuron



(b) Bipolar neuron



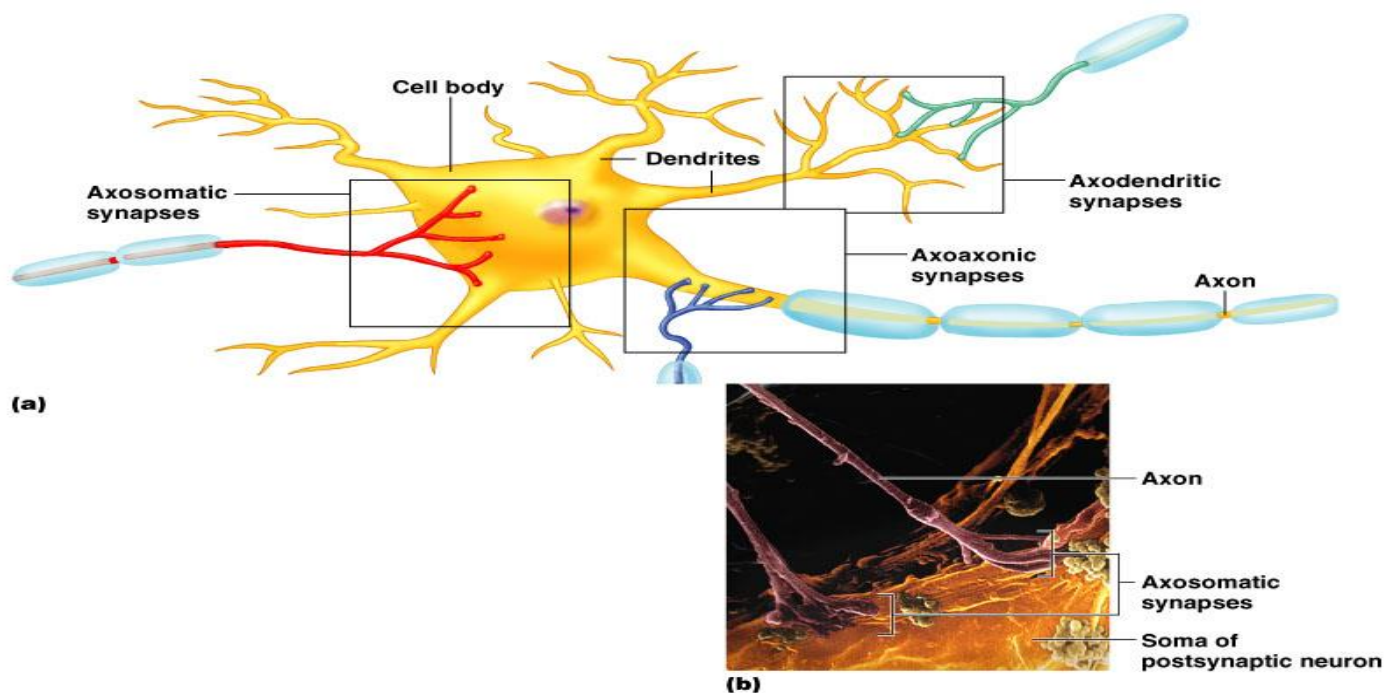
(c) Unipolar neuron

Figure 7.8 Classification of neurons on the basis of structure.



ساینپس Synaps

د عصبی حجرې او عمل کوونکی غړی ترمنځ غشایی تماس دی، دا عمل کوونکی غړی بل نیورون کیدای شی او یا کیدای شی یوه غده اوسی.



ساینپس په دوه ډوله دی:

Electrical :1

په دی ډول ساینپس کی د سیالو انتقالیدل د برقی چارجونو په واسطه صورت نیسی.

Chemical :2

په دی ډول ساینپس کی د سیالو انتقالیدل د Neurotransmitter په واسطه صورت نیسی.

یو نیورون بل نیورون سره په درې ډوله یوځای کیږی:

1: اکسون د اکسون سره چی دی ته Axoaxonic وایی.

2: اکسون د دندرایت سره چی دی ته Axodendritic وایی.

3: اکسون د بل حجری جسم سره چی دی ته Axosomatic وایی.



ساینپس د جوربنت له نظره دری برخی لری:

1: Pre synaptic neuron

2: Post synaptic neuron

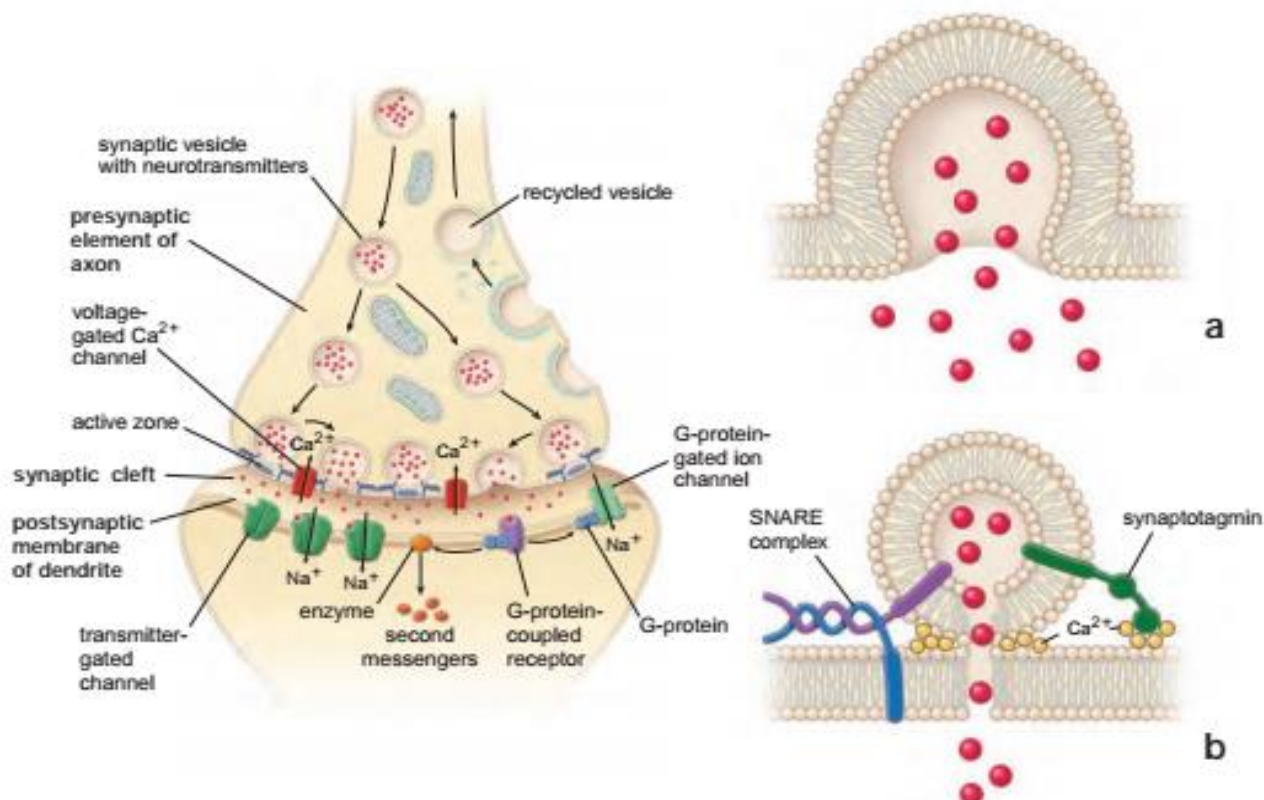
3: Synaptic cleft

اکسون په وروستی برخه کی د **Terminal button** لری ددی وظیفه داده چی: د ساینپس په جوړیدو کی برخه اخلی.

Presynaptic neuron خاص **vesicle** لری په دی کڅورو کی به **Acytylcholin** وی او یابه **Epineprin** موجود وی. که چیری ورکی **Acytylcholin** وی هغی ته **Cholenergic neuron** وایی. او چیری ورکی **Epineprin** وی هغی ته **Adrenergic neuron** وایی.

کله چی ددی **Cholenergic neuron** څخه **Acytylcholin** د کڅوری څخه راوځی او خپله وظیفه ترسره کړی نو د **Cholinesterase** انزایم په واسطه له منځه ځی.

Adrenergic neuron د **Epinephrin** ماده افرازوی. کله چی دا افراز شو ددی له منځه وړلو لپاره بل کوم انزایم نشته دوباره د **Endocytosis** د عملی په واسطه **Recycle** کیری.





Neuroglia

یو ډول خاص حجرات دی او وتلی برخی لری.

په **C.N.S** کی د نیورونونو ترمنځ موقیعت لری. په محیطی عصبی سیستم کی د **Shwan cell** سره مشابه دی.

وظیفه یی: نیورونونو ته استناد ورکوی د نیورونونو د تغذیې سبب ګرځی. د انسان د بدن دفاع کوی او د **C.N.S** بیلابیلی برخی ترمیموی، څلور ډولونه لری.

Astrocyte، **Oligodendrocyte** چی دی دواړو ته یی په شریکه **Macrogliia** هم وایی، **Microglia** او **Ependymal cell**.

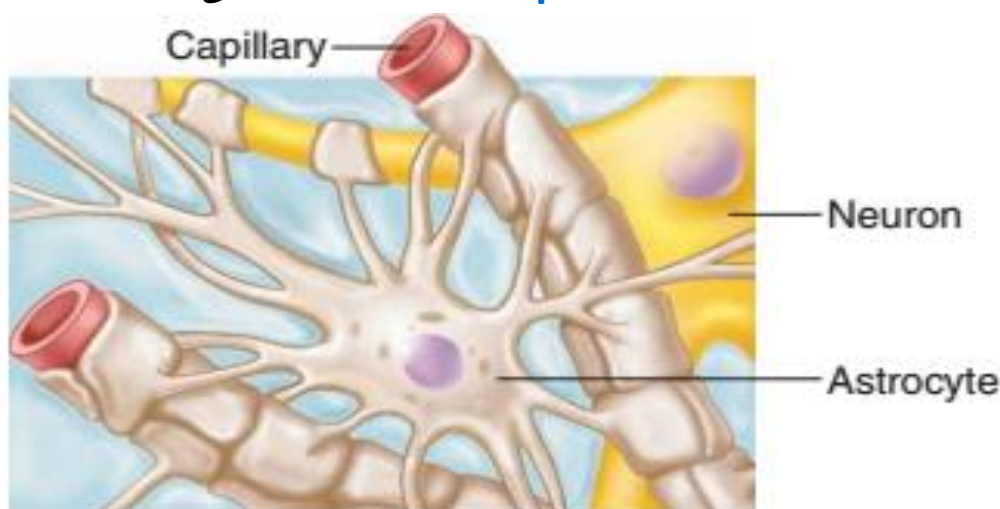
Astrocyte

ستاره یی حجرات دی ډیر شمیر بارزی لری دوه ډولونه لری.

1: Fibrous astrocyte 2: Protoplasmic astrocyte

په **Protoplasmic astrocyte** کی د بارزو شمیره ډیره ده په **Gray matter** او د **Capillary** په شاوخوا کی (د **Capillary** ګرد چاپیره یو ساختمان دی چی د **Perinascular feet** نومیری پراته دی)

Fibrous astrocyte بارزی یا استطالات پکی کم دی په **White matter** کی موجود دی او د دماغو او **Spinal card** تخریب شوی برخی دوباره ترمیموی.



(a) Astrocytes are the most abundant and versatile neuroglia.

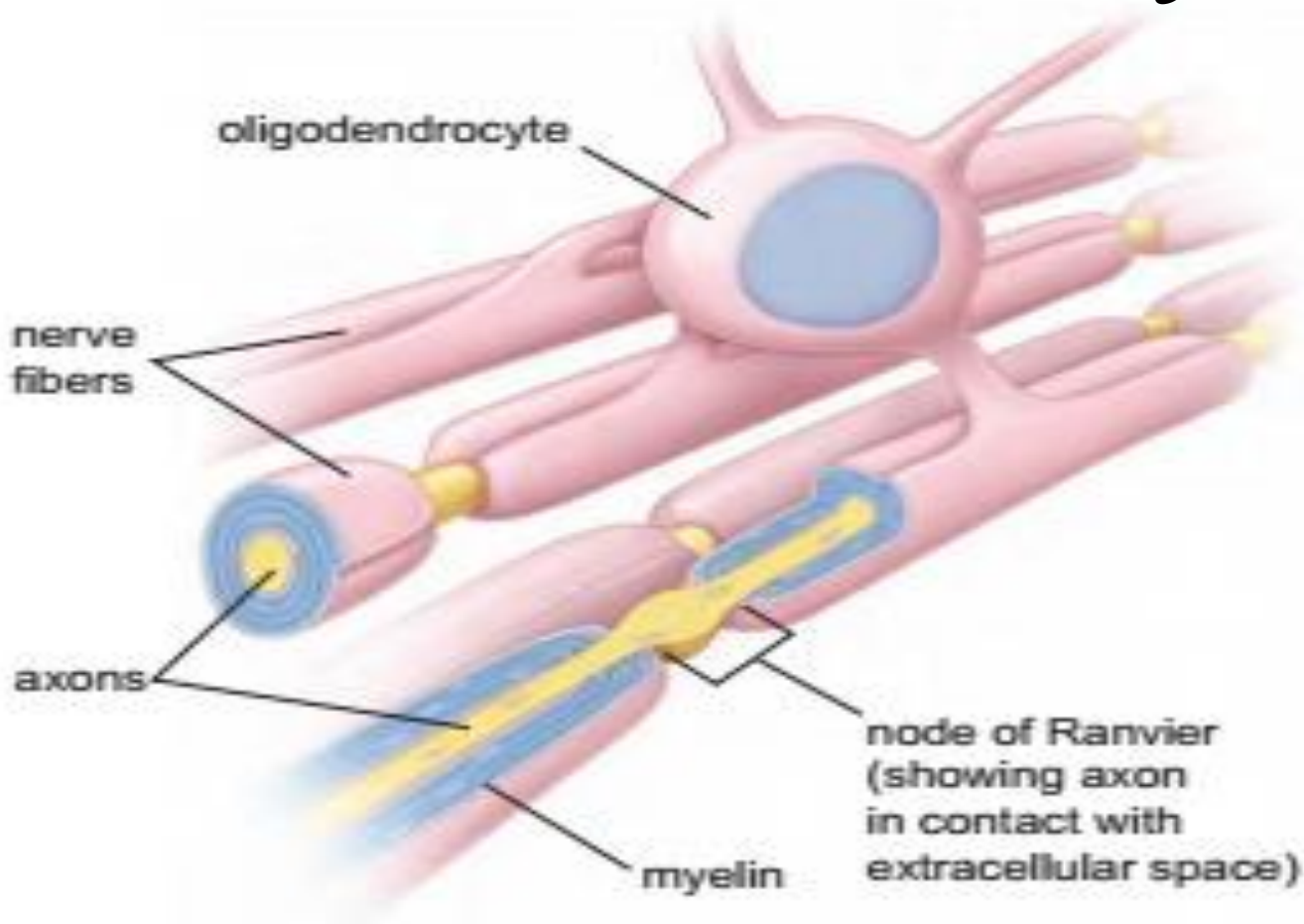


Oligodendrocyte

دا د **Astrocyte** څخه کوچنی دی استطالات یی هم د **Astrocyte** په نسبت کم دی د وینی د رگونو په شاوخوا کی ډیر دی په **Gray matter** کی هم شتون لری لږه اندازه یی په **White matter** کی شتون لری.

وظیفه یی: په **C.N.S** کی د **Myelin sheat** جوړوی.

Astorcyte او **Oligodendrocyte** دی دواړو ته په شریکه **Macroglia** هم وایی.

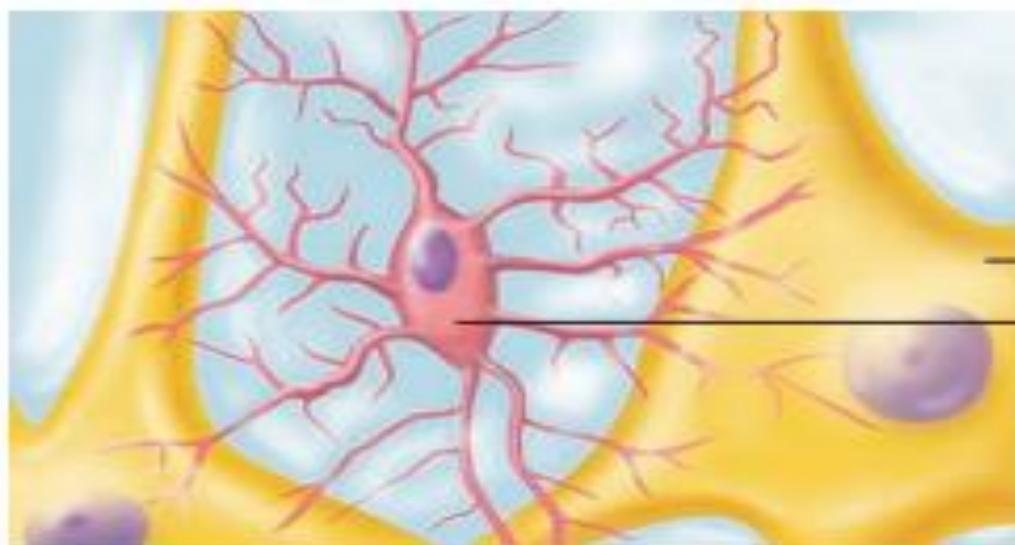


Microglia

دا د **Mesoderm** څخه منشاء اخلی جوړښت یی د **Fibroblast** حجراتو سره مساوی دی او د لایزوزوم شمیر پکی ډیر دی د همدی کبله یی وظیفه هم



White matter، **Gray matter** بلع کولو کی رول لری. دا حجرات په **Phagocytosis** او د **Blood capillary** کی موجود دی.



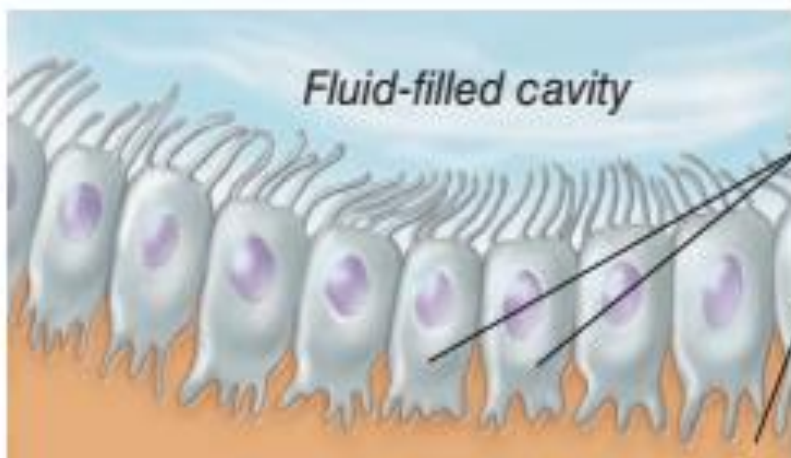Neuron
Microglial cell

(b) Microglial cells are phagocytes that defend CNS cells.

Epindymal cell

دا حجرات په **Spinal canal** او **Ventricle of brain** کی موجود دی د **Microvillia** درلودونکی دی. دوه دانی **Ependymal cell** د **Desmosome** په واسطه وصل دی.

کله چی **Ependymal cell** د **Blood capillary** سره یوځای شی دی ته **Chroid plexus** وایی.



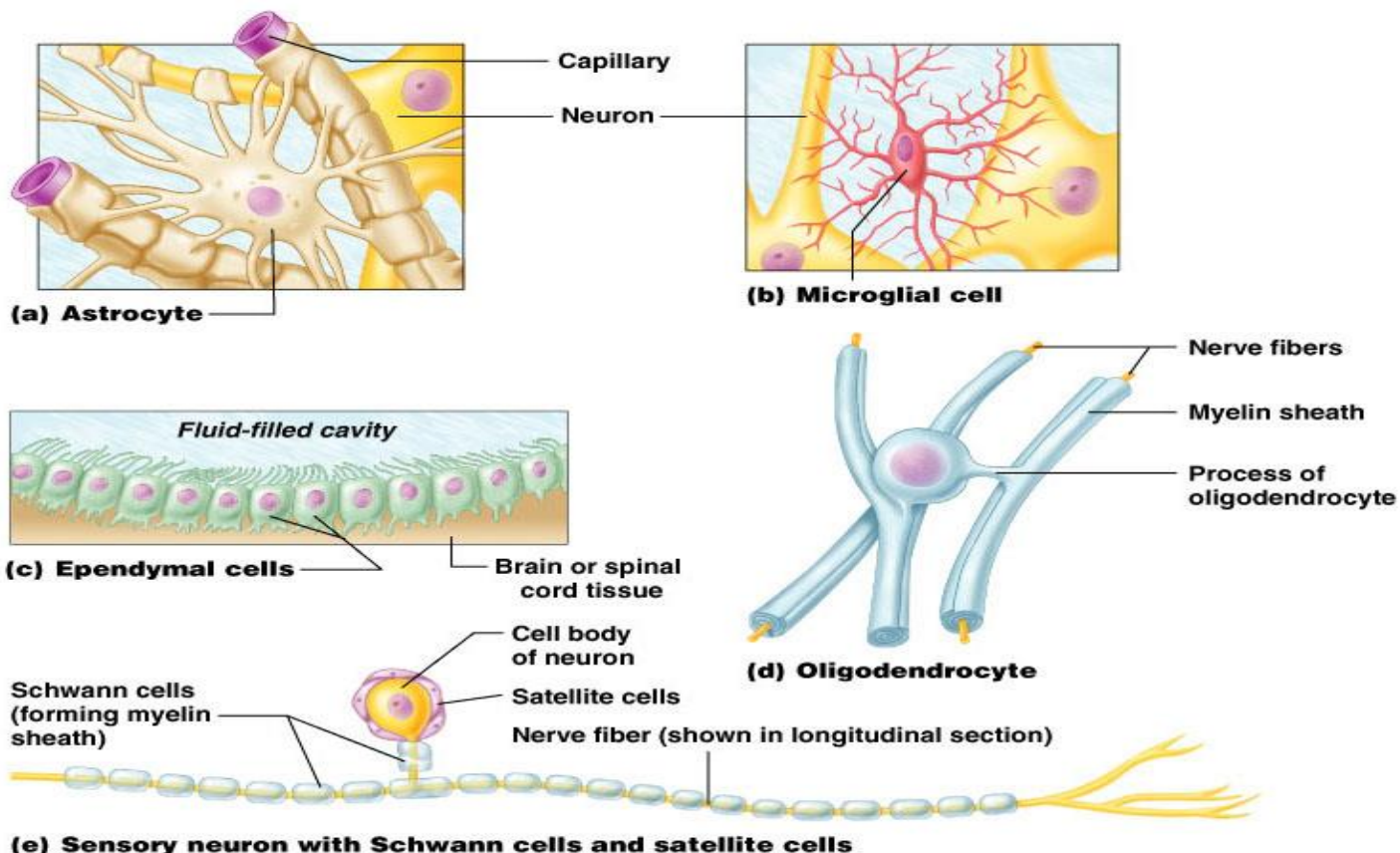
Fluid-filled cavity

Ependymal cells

Brain or spinal cord tissue

(c) Ependymal cells line cerebrospinal fluid-filled cavities.





Copyright © 2004 Pearson Education, Inc., publishing as Benjamin Cummings.

BBB(Blood brain barrier)

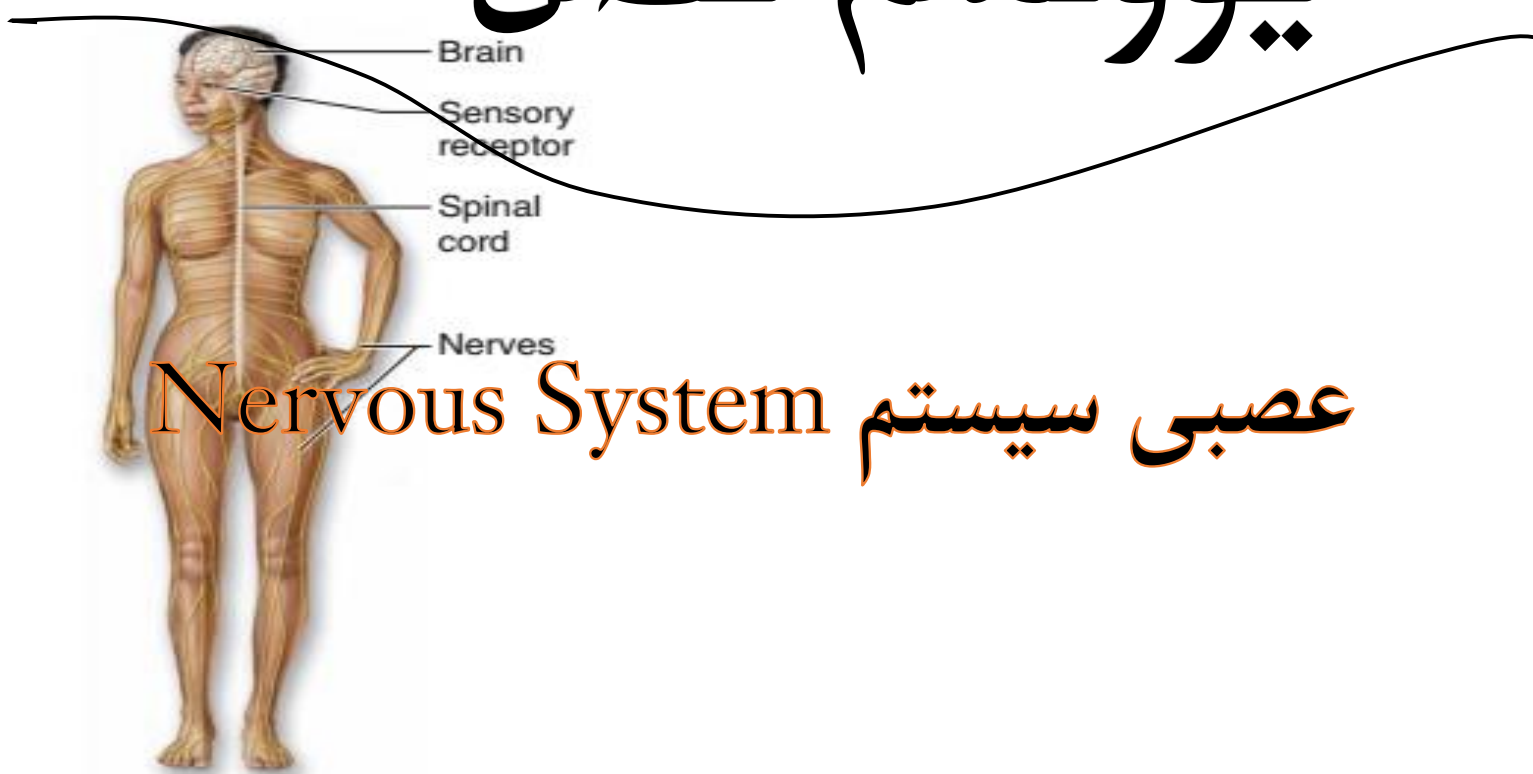
د انسان په دماغ کی چی کومه **Neuroglia** د **Blood capillary** سره یوځای کیږی په همدی ډول ددی **Brain** او **Blood capillary** ترمنځ یی پرده جوړه کړی چی دی ته **BBB** وایی.

BBB ځینی موادو ته د تیریدو اجازه ورکوی او ځینو ته د تیریدو اجازه نه ورکوی یعنی **Semipemible** غشاء ده.



سیستمیک هستولوژی

یوولسم فصل



(d) Nervous System

Fast-acting control system of the body; responds to internal and external changes by activating appropriate muscles and glands.

د اناتومی له نظره عصبی سیستم له دوه برخو څخه جوړ شوی دی:

Central nervous system ■

کوم چی د نخاع یا Spinal cord او Brain څخه جوړ شوی دی، چی Brain هم د Cerebrum او Cerebellum څخه په وجود راغلی دی.

Peiphral nervous system ■

د Peripheral nerves او Peripheral ganglion څخه جوړ شوی دی.





چی بیا **Peripharl nerves** د **Spinal nerves** او **Cranial nerves** څخه جوړ شوی دی.

او **Periphral ganglion** د **Cerebro spinal ganglion** او **Autonomic ganglions** څخه جوړ شوی دی.

مرکزی عصبی سیستم ټول عصبی موجی د بدن د داخلی برخو (**Interoceptive**) او خارجی محیط څخه (**Exteroceptive**) اخلی او محیطی عصبی سیستم یا **PNS** انساج او اعضاء د مرکزی عصبی سیستم سره وصلوی.

همدارنگه د عملی له نظره عصبی سیستم په **Somatic nervous system** او **Autonomic nervous system** باندی ویشل شوی دی، چی هر یو یی یوه **Central** برخه او یوه **Periphral** برخه لری.

د نیورون یا عصبی حجری په سایتوپلازم کی دوه خصوصیات زیات تبارز کوی:

■ **Irritability** یا تخریش

یعنی د خارجی عواملو په مقابل کی څه فزیکي او یا کیمیاوی عکس العمل بنکاره کوی.

■ **Conductivity** یا انتقال

نیورون کولای شی چی عصبی امواج د یوی نقطی څخه بلی نقطی ته یعنی عصبی امواج د نیورون نورو برخو ته او یا نورو نیورونونو ته انتقال کری.

د مرکزی عصبی سیستم نسجی جوړښت:

● **Gray matter (Cell bodies)**

● **White matter (Neuron process)**

Neuropil

The meshwork of axonal, dendritic, and glial processes associated with the gray matter is called the neuropil.





Spinal cord

شوکی نخاع

یو مخروطی شکره اوږد ساختمان دی چی د **Vertebral column** په کانال کی قرار لری. چی په عرضانی مقطع کی بیضوی شکل لری. چی په خلفی برخه د **Dorsal medium septum** په واسطه په دوو برخو ویشل کیږی، حال داچی په قدامی برخه کی یی **Anterior median fissure** وجود لری. نخاع د **Piamatter** په واسطه پوښل شوی ده، چی **Anterior median fissure** ته داخل کیږی، که څه هم نخاع د **Cervical**، **Dorsal**، **Lumber** او **Sacral** برخو څخه جوړه شوی خو د نسجی ساختمان له نظره سره تقریباً یوشان جوړښت لری.

د نخاع په مرکزی برخه کی یو **H** ماننده ساختمان لیدل کیږی کوم چی د **Gray matter** څخه جوړ شوی دی د **H** د ساختمان قدامی بازو د **Anterior corn** یا **Ventral horn** په نوم او خلفی بازو د **Post-xom** یا **Dorsal horn** په نوم یاد کیږی. علاوه ددی څخه ظهري نخاع او د **1-2 lumber** فقراتو د نخاع د **H** په ساختمان کی یو جنبی بازو یا **Lat corn** هم وجود لری چی قدامی **Corn** حرکتی یا **Motor**، خلفی **Corn** حسی یا **Sensory** او جنبی **Corn** د **Autonomic** سیستم پوری مربوط دی.

همدارنگه د **H** د ساختمان د افقی خط په وسط کی د نخاع **Central canal** قرار لری، چی د **Ependyma** په واسطه پوښل شوی، د **H** ساختمان په شاوخوا کی سپینه ماده قرار لری او خاکستری ماده یی احاطه کړی، همدارنگه د نخاع په خارجی سطحه کی د نورو گلیا یوه نازکه طبقه هم لیدل کیږی.

د شوکی نخاع نسجی جوړښت:

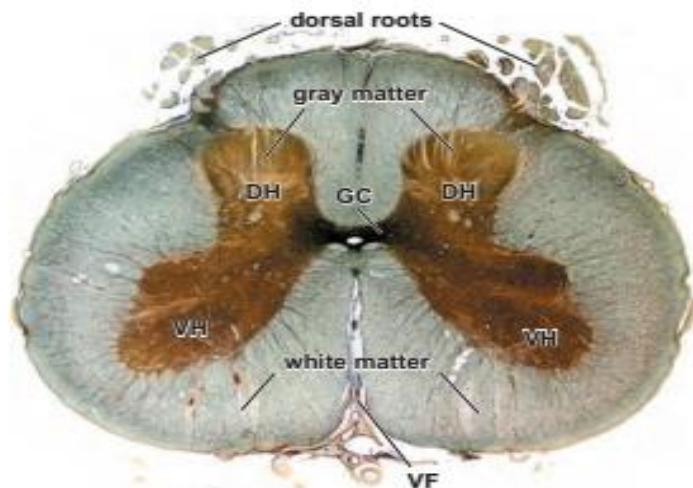
■ **Gray matter** یا خاکستری ماده

د نسجی ساختمان له نظره د عصبی حجراتو د جسم، نوروگلیا او یو تعداد الیافو څخه جوړه شوی ده، چی نیورونونه یی اکثرأ **multi polar** دی.

■ **White matter** یا سپینه ماده

صرف د عصبی الیافو او نوروگلیا څخه جوړه شوی ده، مگر د نیورون جسم په کی نه لیدل کیږی.





Cerebellum یا مخیخ

مخیخ د دونیم کرو او یو مرکزی برخی یا **Vermis** څخه جوړ شوی دی چی د یو تعداد **Fissure** په واسطه په **Lobules** باندی ویشل کیږی او په مقطع کی د یوی ونی په شان بڼکاری، نو ځکه د شجرالحیاء یا **The Arbor vitae** په نوم یادیږی.

د نسجی ساختمان له نظره د سپینی مادی څخه جوړ شوی.

د مخیخ قشر د دریوو طبقو څخه جوړ شوی دی:

Molecular layer ■

د یوتعداد کوچنیو عصبی حجراتو او بی له میالین الیافو څخه جوړ شوی.

Middle layer ■

د یوه قطار لویو عصبی حجراتو څخه د **Purkinje cells** په نوم جوړ شوی دی.

Granular layer ■

د یو زیات تعداد کوچنیو دانه دارو عصبی حجراتو څخه جوړه شوی.

د مخیخ دنده د مخططو عضلو په کنترول سره په توازن او تعادل کی برخه اخلی.

د مخیخ د حجرو ترمنځ اړیکې:

- دانه داره طبقه : ۳-۶ دندرایتونه او یو بی میالین اکسون یی مالیکولي طبقې ته ورځي



- **Purkinje Cells** په منځنی طبقه کې دي دندرايتونه يې مالیکولي طبقې ته ځي او بې میالینه اکسون يې له دانه دارې طبقې تېر او د مخیخ سپینې مادې ته ځي
- د مالیکولي طبقې حجرې دستوري شکل لري د سطحې حجرې کوچنۍ او لنډه اکسون او ډنډرایټ لري او لاندیني حجرې يې اوږد اکسون لري . د پورکینجي حجرې په جسم قرار نیسي .
- په قشر کې د **Mossy Fibers** او **Climbing Fibers** الیافو نهایت شته
- دا الیاف له دماغ او نخاع څخه مخیخ ته ورځي
- **Mossy** الیاف د دانه دارې طبقې له حجرې سره ساینپس جوړوي
- **Climbing** الیاف له دانه دارې طبقې تېریږي او او پرکینجي حجرې سره اړیکه نیسي .

Cerebrum

دماغ اکبر

له دوو نیمو کرو څخه جوړ دی، څره ماده په قشر کې واقع ده، سطحه یې تبارزات او فرورفتګي لري، د سطحې مساحت ۲۰۰۰۰۰۰ ملي متره مربع دی، پښوالی یې ۱،۵ - ۴ ملي متره دی، په سپینه ماده کې یو شمېر څرمواد د **nucleus** په نامه شته، سپینه ماده میالین داره الیاف لري، څره ماده حجروي اجسام، عصبی الیاف، نیوروګلیا او د وینې شعریه لري.

Cerebrum نسجي جوړښت:

د لاندې طبقو څخه جوړه ده:

■ Molecular layer

دا طبقه زیاتره د لاندینو طبقو د حجراتو د الیافو څخه جوړه شوی ده چې د قشر د سطحې سره موازی قرار نیسي. خو یو لږ تعداد عصبی حجرات هم په کې لیدل کیږي.

■ External granular layer

د یو تعداد کوچنیو عصبی حجراتو څخه جوړه شوی، چې د حجراتو جسم یې اکثرآ په مثلثي شکل لیدل کیږي.





■ Exrnal Pyramidal layer

په دی طبقه کی اهرامی شکل عصبی حجرات او کوچنی دانه داره عصبی حجرات لیدل کیږی.

■ Internal Granular layer

د کوچنیو دانه دارو عصبی حجراتو یا **Granule cells** څخه جوړه شوی ده.

■ Internal pyramidal or Ganglionar layer

دا طبقه د لویو او متوسطو اهرامی حجراتو څخه جوړه شوی.

■ Poly morph layer

په دی طبقه کی مختلف الشکله عصبی حجرات لیدل کیږی.

د **Cerebrum** سپینه ماده د میالین داره عصبی الیافو او نورو کلیا څخه جوړه شوی ده او معمولاً دری نوع الیاف په هغه کی لیدل کیږی.

- Association fibers

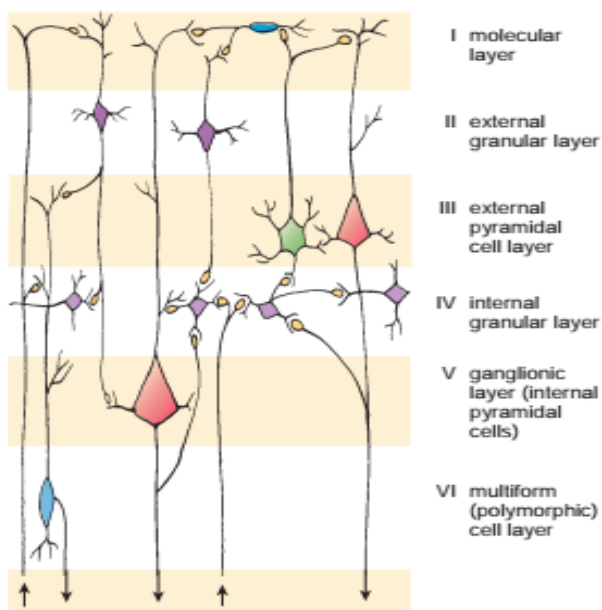
د یوی نیمې کری مختلف قشری مراکز سره وصلوی.

- Commissural fibers

د یوی نیمې کری مختلف قشری مراکز د بلی نیمې کری د قشری مراکزو سره وصلوی.

- Projection fibers

د دماغ اکبر قشر له نورو مرکزونو سره وصلوی.





Nerve Ganglion

د عصبی حجرو د جسم اجتماع خارج له مرکزي عصبی سیستم څخه عصبی عقده بلل کېږي.
د عصبی حجرو د جسم اجتماع په مرکزي عصبی سیستم کې عصبی هسته بلل کېږي.
په دوه ډوله دي :

Cerebrospinal Ganglions ■

Autonomic Ganglions ■

هره عقده تقریباً 50000 عصبی حجری لري، ټول عصبی عقداو و منضم نسج د یوه کپسول په وسیله احاطه شوي دي، له کپسول څخه کولاجن او شبکوي الیاف عقدي ته داخلېږي، د حجرو جسم، اکسون او دندرايت يې په جوړښت کې برخه لري، ستلايت حجری د پوښ په ډول په هره عقده کې د موجودې حجری د جسم په محیط کې واقع دی.

Cerebrospinal ganglions

نخاعی عقداو یو تعداد دوک ماننده تبارزات دی، چې د نخاع د **Dorsal root** په مسیر کې او دماغی عقداو هم یو تعداد دوک ماننده تبارزات دی، چې د قحفي اعصابو په مسیر کې قرار لري، ددی عقداو عصبی حجرات د **Pseudo unipolar neurone** ډوله څخه دی، چې صرف یو اکسون لري او د **T** په شکل په دوه ښاخو ویشل کېږي. یو شاخ یې چې لږ ضخیمه ده او نخاعی عصب او یا قحفي عصب ته داخل او محیط ته ځي او بل شاخ یې چې لږ څه نازکه ده مرکزی عصبی سیستم ته داخلېږي، د ساختمان له نظره دواړه ښاخې مشابه ساختمان لري، د عصبی حجراتو جسمونه زیاتره د عقدي په محیط کې قرار لري. او د هری حجری د جسم په شاوخوا کې یو تعداد مکعبی حجرات د **Satellite cells** او یا **Amphicyte** په نوم (احاطه کوونکی حجرات) د یوه پوښ په شکل وجود لري، همدارنگه ددی حجراتو په شاوخوا کې د مرکزی عصبی سیستم د نوروگلیا حجرات هم قرار لري.

Autonomic Ganglion

دا عقداو د یو تعداد متبارزو ساختمانونو په شکل د سمپاتیک زنجیر په مسیر کې او همدارنگه د احشاً په جدار کې لیدل کېږي. خو د احشاً د جدار عقداو ډیر واره دی او عصبی حجرات یې د **Multipolar neurone** د ګروپ څخه دی. چې ستاره یې شکل لري. ددی عصبی حجرات په خپل شاوخوا کې **Satellite cells** نه لري او دهغه پر ځای یو تعداد دوک ماننده حجرات چې د **Fibroblast** سره مشابه دی وجود لري.



د یو تعداد عصبی عقداتو عصبی حجراتو تغیر شکل کړی دی مثلاً: د **Adrenal gland** د عصبی حجرات د ندریت او اکسون نه لری، خو یو تعداد افرازی دانی د **Medulla** عصبی حجرات د **Catecholamine** د ګروپ څخه (ادرینالین او نارادرینالین) د حجراتو د تحریک په وخت کی وینی ته داخلوی.

Dorsal Root Ganglions

- Neurons
- Fibers
- Connective Tissue

Peripheral Nerves

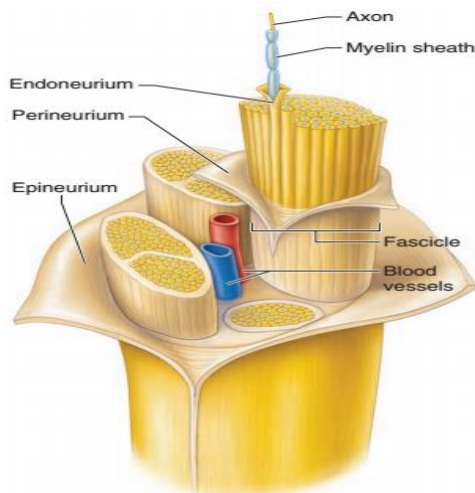
محیطی اعصاب

د یو تعداد زیاتو عصبی الیافو څخه عبارت دی چی د منضم نسج په واسطه د یو بل سره وصل شوی او **Spinal nerves** او **Cranial nerves** په هغه کی شامل دی. ددی اعصابو په ترکیب کی هم حرکی عصبی الیاف او هم حسی عصبی الیاف شامل دی.

محیطی عصب د یوه منضم نسج په واسطه چی **Epineurium** نومیری پوښل شوی دی.

چی په هغه کی **Fibroblast**، **Collagen**، په کم تعداد **Elastic fibers** او **Capillaries** شامل دی.

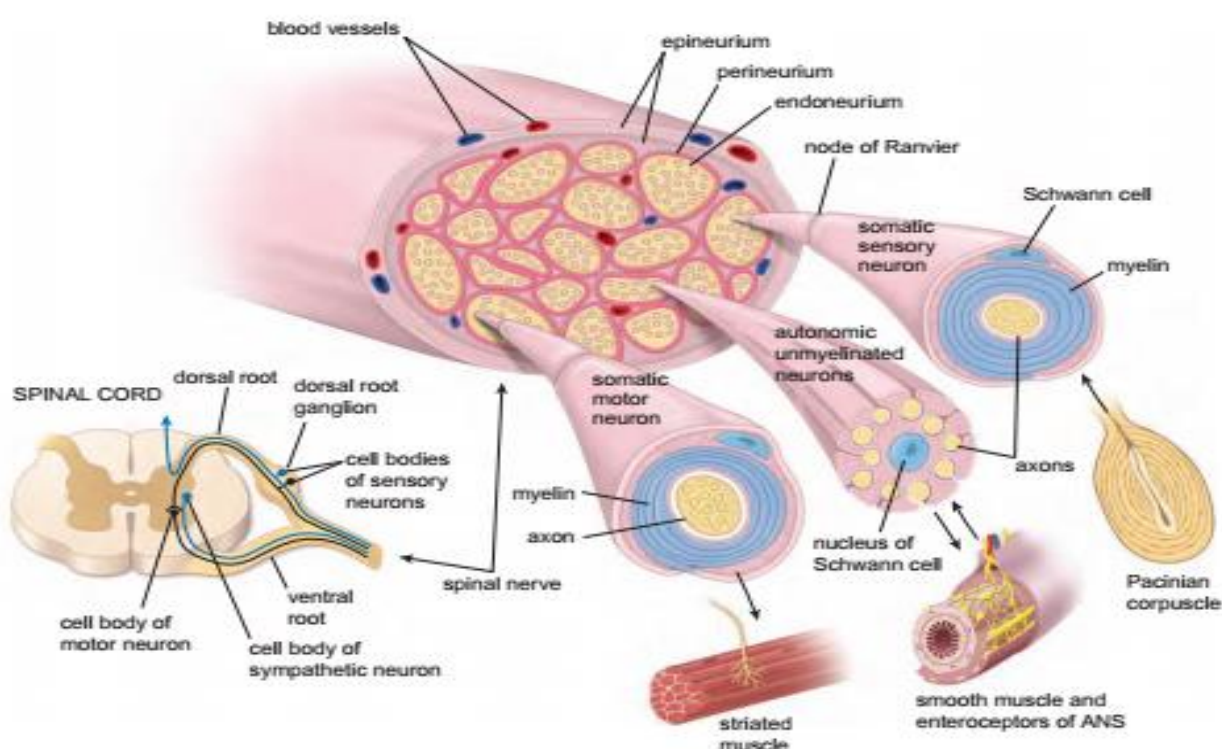
د **Epineurium** په داخل کی **Fascicles** موجود دی، چی د هر **Fascicle** په شاوخوا کی یو مقدار منضم نسج د **Perineurium** په نوم موجود دی. د **Perineurium** څخه یو تعداد د منضم نسج نازکی ورقی منشاء اخلی او د عصبی الیافو په شاوخوا کی قرار نیسی چی د **Endoneurium** په نوم یادیری. چی دا ورقه د **Schwann cell** د قاعدوی غشاء سره ارتباط لری.





Connective Tissue Components of a Peripheral Nerve

- The endoneurium includes loose connective tissue surrounding each individual nerve fiber.
- The perineurium includes specialized connective tissue surrounding each nerve fascicle.
- The epineurium includes dense irregular connective tissue that surrounds a peripheral nerve and fills the spaces between nerve fascicles.



د مرکزی عصبی سیستم محافظوی ساختمانونه

عصبی نسج ډیر نازک او ظریف دی او کافی حفاظت او تغذیې ته اړتیا لری. چی په اول قدم کی د هډوکو د یوی محافظی په واسطه چی عبارت دی له جمجمی یا **Cranium** او **Vertebral column** څخه دی. د هډوکو ددی پوښ څخه لاندی دری طبقی وجود لری، چی د **Meninges** یا سحایا په نوم یادیری. چی د **Meninges** خارجی طبقه **Dura matter** یا **pachy meninges** نومیری، چی د جمجمی د هډوکو د داخلی سطحی سره نښتی ده او یوه لیفی او مستحکمه طبقه ده چی د **Foramen magnum** له لاری د یو تیوب ماننده ساختمان په شکل چی د نخاع په شاوخوا کی قرار نیسی. خو د هډوکو سره د یوی فاصلی په





واسطه چی **Epidural or Extradural space** نومیری جدا کیږی. د **Meninges** منځنی طبقه د **Arachnoid** په نوم یادیری چی د شبکوی الیافو د نازکو رشتو څخه جوړه شوی ده، د **Meninges** داخلی طبقه چی د مغزو او نخاع سره په تماس کی ده د **Piamatter** په نوم یادیری، چی په هغی کی **Capillaries** شامل دی.

د **Arachnoid** او **Piamatter** ساختمان سره شباهت لری او بعضی اوقات د یوی واحدی غشاء په توگه چی **Lepto menige** نومیری مطالعه کیږی.

Dura matter

د جمجمی دا برخه دوه طبقی لری، چی خارجی طبقه یی د **Dense connective tissue**، **Capillaries** او **Nerves** څخه جوړه ده.

او داخلی طبقه یی د **Dense connective tissue** څخه جوړه شوی ده او د یوی طبقی **Mesothelial cells** په واسطه پوښل شوی ده.

- Arachnoid

دا یوه نازکه او د **Vessles** درلودونکی طبقه ده. د **Arachnoid** څخه یو تعداد **Trabeculae** منشاء اخلی او د **Piamatter** سره ارتباط لری.

- Piamatter

یوه نازکه پرده ده چی دمغزو د سطحی سره ارتباط لری او د مغزو د سطحی په **Fissure** کی دننه ننوخی. دا ورقه د دوو طبقو څخه جوړده. چی یوه یی داخلی طبقه ده چی د **Intima pia** په نوم یادیری، چی د شبکوی الیافو او الاستیک الیافو څخه جوړه شوی ده او هغه رگونه چی مغزو ته داخلیری ددی طبقی په واسطه پوښل کیږی.

او بله یی خارجی طبقه ده چی د **Epipial layer** په نوم یادیری چی د کولاجن الیافو او یو تعداد فیروبلاستو څخه جوړه شوی ده. دا طبقه د **Arachnoid** سره ارتباط لری او د یوی طبقی **Mesothelial cells** په واسطه پوښل شوی ده، د **Carotide** شریان او **Vertibral** شریان بناخي د **Piamatter** له لاری مرکزی عصبی سیستم ته داخلیری.



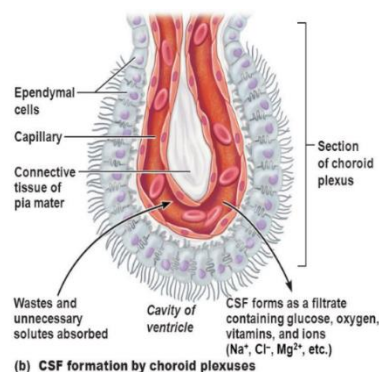


Choroid Plexus & CSF

NON NERVOUS EPITHELIUM

3rd and 4th ventricle roof and lat ventricle walls

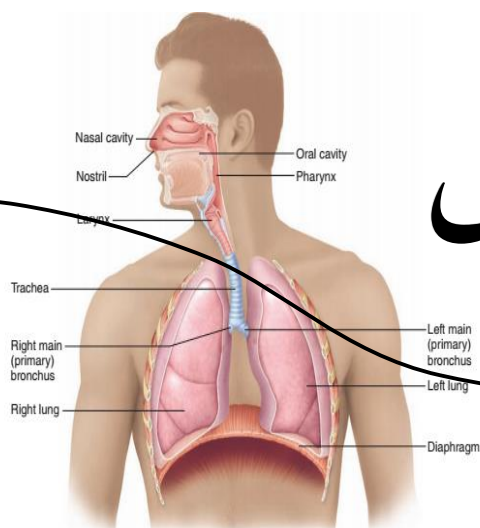
ependymal cells (cuboid cells)



د عصبی نسج تشکیل

په ابتدایه کی د **Ectoderm** څخه یو تیوب مانده ساختمان د **Neural tube** په نوم په وجود راځی، او د هغه د اطرافو حجرات **Neural crest** جوړوی، چی د عصبی تیوب او **Neural crest** څخه د عصبی سیستم مختلف ساختمانونه په وجود راځی. د نیوروگلیا حجرات او **Satellite cells** ټول عمر انقسام کوی خو نیورون له تولد وروسته د انقسام خاصیت د لاسه ورکوی او که تخریب شی د نیوروگلیا حجرات د هغه ځای نیسی.





دولسم فصل

تنفسی سیستم Respiratory system

تنفس د حجری د حیاتی او اصلی فعالیتونو د جملی څخه دی چی د هغی په نتیجه کی اکسیجن د سږو د الویولو په واسطه اخستل کیږی او په عوض کاربن ډای اکساید خارج کیږی.

تنفسی سیستم د دوو برخو څخه جوړ شوی دی:

1: Conductive Portion (Transitional portion)

انتقالی برخه ده یواځی هوا انتقالوی د محیط څخه داخل طرف ته اکسیجن او د داخل څخه کاربن ډای اکساید خارجوی. دغه برخه د لاندی ساختمانونو څخه جوړه شوی ده.

a: Bronchus (Extra pulmonary or Intra Pulmonary Bronchus)

b: Cavum nasi (Nasal cavity) c: Pharynx

d: Nasopharynx

e: Larynx f: Trachea

2: Respiratory Portion (Exchange portion)

تنفسی برخه: په دی برخه کی د گازاتو تبادلله صورت نیسی او دا برخه یی د لاندی ساختمانونو څخه جوړه شوی ده:



- a: Respiratory Bronchiole (Respiratory (10%) or Terminal Bronchiole (20%) b: Alveolar Duct (30%)
c: Alveolar Atrium (40%) d: Alveolar Sac (50%)
e: Alveolus (90% Exchange) unit of Respiratory

Function of Respiratory system

د تنفسي سيستم وظيف

1: Respiration

تنفس په دوه برخو ويشو

a: Inspiration

د هوا يا محيط څخه اکسيجن اخستل.

b: Expiration

د کاربن ډای اکساید اطراح کول.

Respiration يا تنفس ځکه د تنفسي سيستم په واسطه کيږي چې دلته خاص ساختمانونه موجود او هغه په تنفس کې رول لري:

- Inter costal muscle
- Diaphragm
- Lungs Elasticity
- Negative Pressure of thoracic cavity

د **Thoracic cavity** فشار ځکه منفي وي چې د **Alveoli** څخه ګرد چاپيره په زرګونه **Capillary** تاوی شوی دی نو دا هميشه هوا ته ضرورت لري.

Respiratory Epithelium

د تنفسي سيستم داخلي سطحه يې پوښلې ده. دغه اپیتيل اصلاً **Pseudo stratified ciliated columnar epithelium**





او **Goblet cells** څخه تركيب شوي دي. دا اپيتيل كه په **EM** وليدل شي نو د لاندې حجراتو څخه جوړ شوي دي:

■ Ciliated columnar cells

د تنفسي اپيتيل د ټولو نه زياتي حجرې تشكيلوي چې هره حجره يې د **300** دانو په شاوخوا کې **Cilia** لري. اوكسيجن انتقالوي. او د **Dynin Protein** او **Nexin Protein** څخه جوړې شوي دي.

■ Mucous Goblet cells

دا حجرې واړه واړه سرپېنناکه څاڅکي جوړوي چې هغې ته **Mucus** وايي. **Mucus** اصلاً **Poly saccharide** دی.

■ Brush Cells

په خپله ازاده سطح کې **Microvilli** لري. د عصبي حجرې سره تماس لري د اخذو په شکل عمل کوي.

■ Stem cells يا Basal Cells

د نورو حجراتو د ترميم **Healing** جوړيدو سبب گرځي.

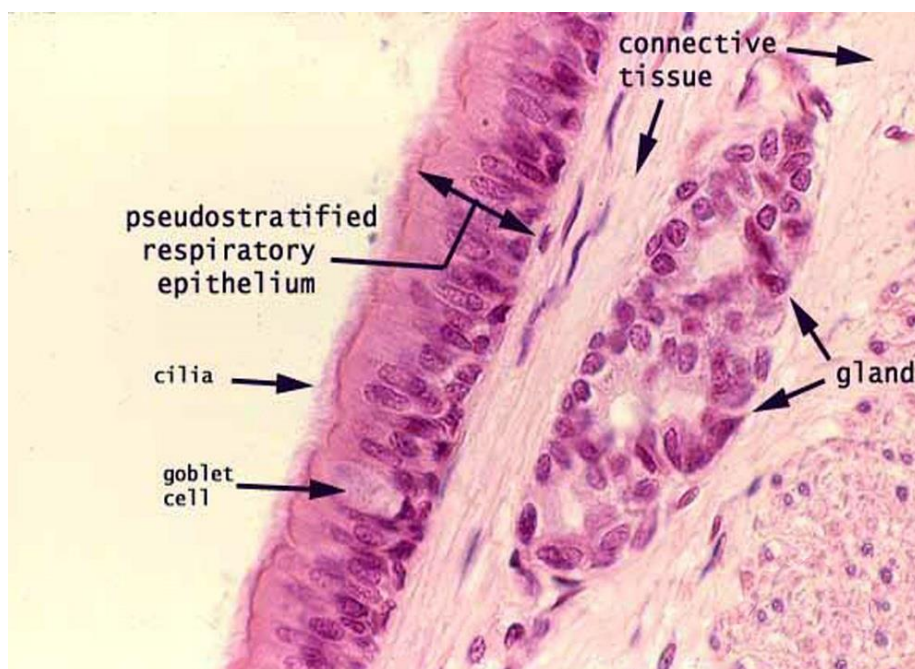
■ Small Granular cells (Kulchisky cell)

د اندوکراین سيستم سره اړيکه لري جسامت يې کوچنی دی، کوچنی اندوکرايني **Granule** يا دانی لري چې دا دانی هورمونونه توليدوي.

په **Nasal cavity** او **Larynx** کې يو تعداد نواحی ليدل کيږي چې هغې کې د تنفسي اپيتيل پرځای **Stratified squamous epithelium** دی لکه په **Epiglottis, oropharynx** او **Vocal cord** کې.

په ځينو حالاتو کې مثلاً د دوامداره تخريش په نتيجه کې تنفسي اپيتيل د څه وخت لپاره په **Stratified squamous epithelium** تبديليږي چې دی حادثی ته **Metaplasia** وايي.





Squamous Cell Metaplasia

1: **Vocal cord** اواز تولیدوی

2: **Oropharynx** د هضمی او تنفسی سیستم لاره ده

3: **Epiglottis** د گنگری په شان ساختمان دی

دا ټول د **Stratified squamous Epithelium** په واسطه پوښل شوی دی ځکه چی دا د **Irritation** یا د تخریش واقع کیدو سره مخامخ کیږی.

(**Hoarseness** د اواز خپ والی)

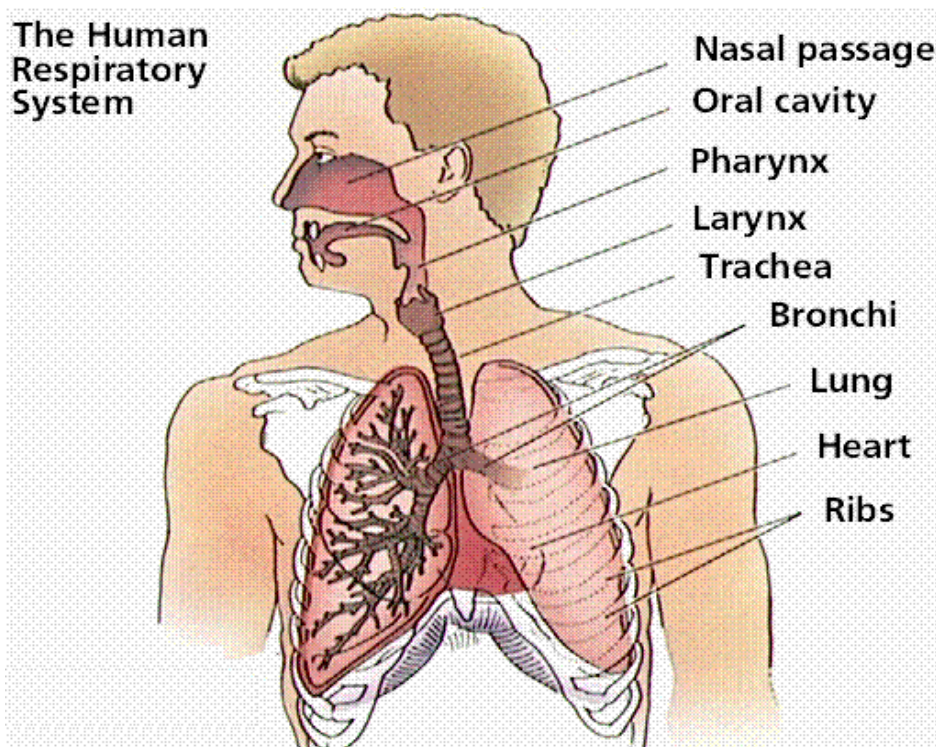
(**Voice Resonance** د اواز نری والی)

Metaplasia د یو اپتیل بدلیدل په بل اپتیل باندی.



Conducting Portion

انتقالي برخه



د يو شمير ټيوب ماننده ساختمانونو څخه جوړ شوی چې د گازاتو تبادلې په کې صورت نه نیسي او د تنفسي اپیتیل په واسطه پوښل شوی دی. لاندې برخې لری:

1: Nasal Cavity (Cavum nasi)

دا برخه د درې برخو څخه جوړه شوی ده:

a: Vestibulum nasi

د دوو سوړیو په واسطه اکسیجن اخستل کیږی، خارج کی د پوستکی په واسطه او داخلي برخه یی د **Keratinized stratified squamous epithelium** په واسطه پوښل شوی چې هغی کی **Sebaceous gland** یا شحمی غداوات، **Sweat gland** یا د خوړو غداوات او د **Hair follicle** د ویښتانو فولیکلونه لیدل کیږی.

دا درې واړه د **Irritant** څخه مخنیوی کوی.



b: Respiratory potion

د اناتومی له نظره دا برخه د **Septum sinuses nasi** او **Conchae Nasalis** څخه جوړه شوی ده، چې د **Septum sinuses nasi** یې د هوا په تیز والی کی رول لری (په خارجی برخه کی دوه سوری چی **Nostril** یا **Naris** نومپری لری، دا **Nostril** په وحشی کی د **Ala nasi** او په انسی کی د **Septal nasi** په واسطه احاطه کیږی) او د هستولوژی له نظره یو گلابی رنگه مخاطی غشاء چی د **Schneider's Membrane** په نوم یادپیری د هغی په واسطه پوښل شوی ده.

Schneider's Membrane

د میکروسکوپیک ساختمان له نظره دا غشاء د لاندی څلورو ساختمانونو څخه جوړه شوی ده:

Epithelium ■

د تنفسی اپیتیل په واسطه پوښل شوی ده یعنی د **Pseudo stratified ciliated columnar epithelium** په واسطه پوښل شوی.

Lamina Propria ■

چی په هغی کی منضم نسج، مخاطی او مصلی غذاوات (**Serous Glands**)، مدافعوی عناصر لکه: **Lymphocyte**، **Plasma cell** او **Erectile tissue** لیدل کیږی. **Erectile tissue** یو تغیر خورلی وریدی ساختمان دی. دا ساختمان د هوا په گرم کولو کی رول لری.

Sub Mucosa ■

وجود نه لری.

Supporting layer ■

دا طبقه یی د **Periosteum** او **Perichondrium** څخه جوړه ده.





c: Olfactory Region

د پوزی د جوف $1/3$ علوی برخه د بویولو ساحه جوړوی چی ساختمان له نظره د لاندی طبقو څخه جوړه شوی ده.

Mucus Membrane ■

دا طبقه د **Pseudo stratified ciliated columnar epithelium** او **Lamina Propria** څخه جوړه شوی ده او دهغه په اپتیل کی دری نوعه حجرات شامل دی:

- **Basal cells** چی ډیر ویره حجرات دی.
- **Supporting cells** چی دا غټ استوانه یی حجرات دی.
- **Olfactory cells** چی د **Olfactory neuron** په نوم هم یادیزی. چی هره حجره د لاندی برخو درلودونکی ده:
- **Olfactory Hairs**
- **Olfactory Vesicle**
- **Olfactory Dendrite**
- **Cell Body** چی دا د **Nucleus** او **Neurofibril** څخه جوړه ده.
- **Axon**

Lamina Propria ■

دا طبقه د منضم نسج څخه جوړه شوی ده چی په هغی کی د شحمی حجراتو اکسون، **Venosus plexus** او **Bowman** غداوات وجود لری.

Submucosa layer ■

وجود نه لری.

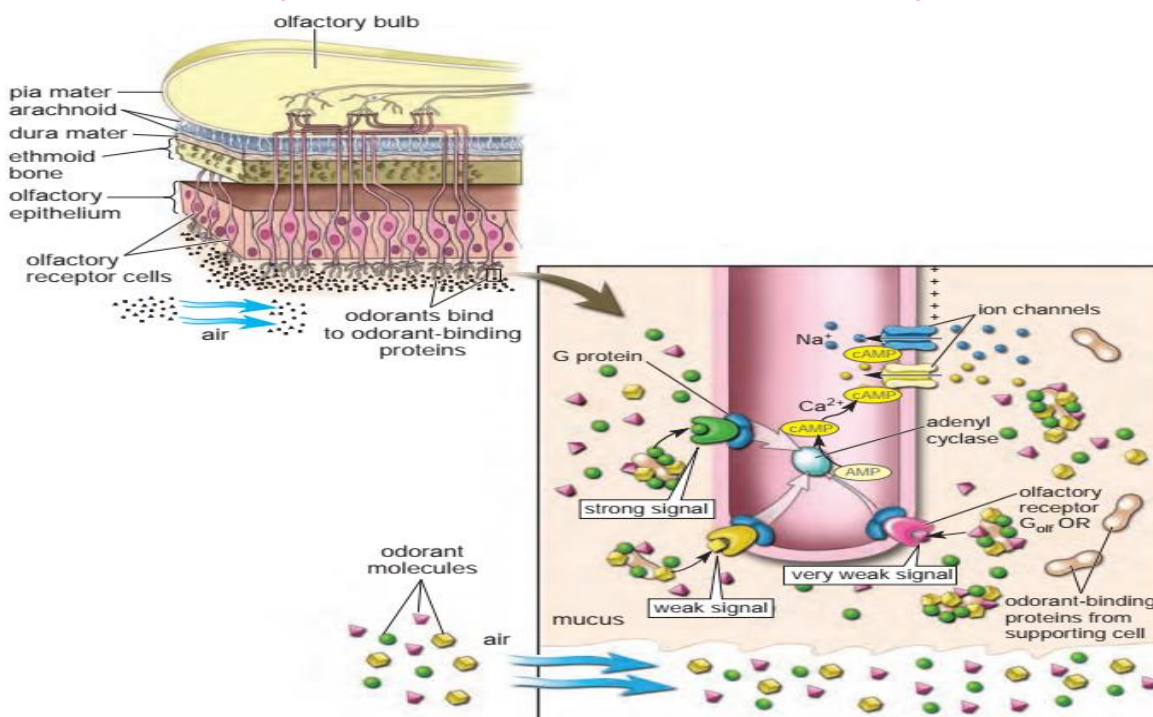
Supporting layer ■

د **Ethmoidal** هډوکی د **Periosteum** څخه جوړه شوی ده.





Olfactory Mucosa of the Nasal Cavity



2: Nasopharynx

د نسجی ساختمان له نظره د لاندی طبقاتو څخه جوړه شوی:

Tunica Mucosa ■

د لاندی ساختمانونو څخه تشکیل شوی ده:

- Epithelium د تنفسی اپیتیل د نوعی څخه دی.
- Lamina Propria د منضم نسج څخه جوړه شوی ده چی د لمفاوی نسج (lymphocyte) پکی موجود دی (T-lymphocyte او B-lymphocyte)
- اود غذاواتو (Mucus Glands) څخه جوړ شوی دی، چی لمفاوی نسج یی Pharyngeal tonsil جوړوی.
- Elastic layer (Muscularies mucosa) دا د Elastic fiber څخه جوړ شوی دی.

Tunica submucosa ■

دا طبقه د منضم نسج څخه جوړه شوی ده.





Tunica muscularies (Supporting layer) ■

د خط لرونکي عضلو درلودونکي ده **Striated muscles**

Tunica Adventitia ■

دا په ځينو برخو کې د نازک منضم نسج څخه جوړه شوی ده او په ځينو برخو کې یې د **Ethmoid** هډوکي هم شامل دي.

3: Larynx

خنجره

دا تیوب ماننده ساختمان دی د **Pharynx** او **Trachea** په منځ کې قرار لري او دلاندې طبقو څخه جوړ شوی دی:

Tunica mucosa ■

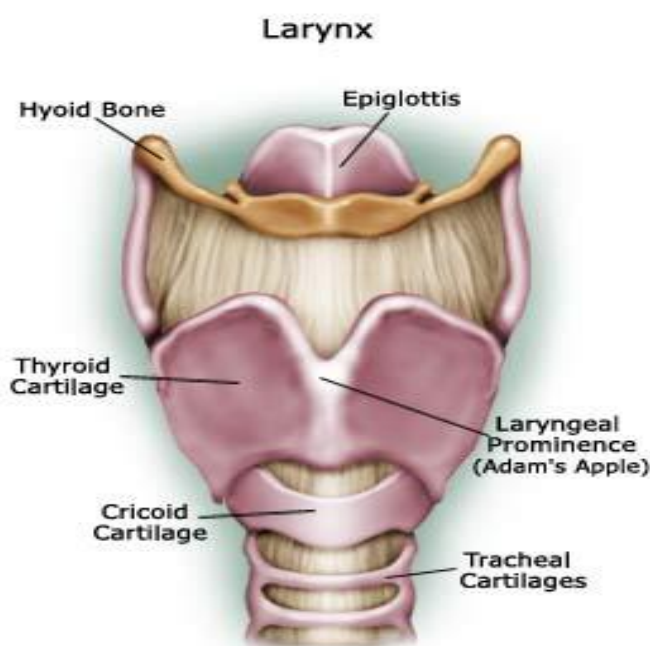
په دی طبقه کې **Respiratory epithelium** دی او کله ورکې **Stratified squamous epithelium** هم وی. ددی څخه لاندې **Lamina Propria** ده چی هغه د منضم نسج څخه جوړه شوی ده. عضلي مخاطی طبقه پکې وجود نه لري.

Tunica submucosa ■

دا طبقه یې په واضح ډول نه لیدل کیږی.

Tunica muscularies (Supporting layer) ■

په دی طبقه کې د **Cricoid cartilage** شامل دی.





4: Trachea

شن

یو اوږد تیوب ماننده ساختمان دی چی تقریباً 10cm طول لری او دلاندی طبقو څخه جوړه شوی ده:

Tunica mucosa ■

چی لاندی طبقی په کی لیدل کیږی:

- Epithelium د Respiratory epithelium په واسطه پوښل شوی.

- Lamina Propria د منضم نسج او لمفاوی نسج څخه جوړه شوی ده.

- Muscularies mucosa د عضلی مخاطی طبقی په عوض الاستیک الیاف وجود لری.

Tunica submucosa ■

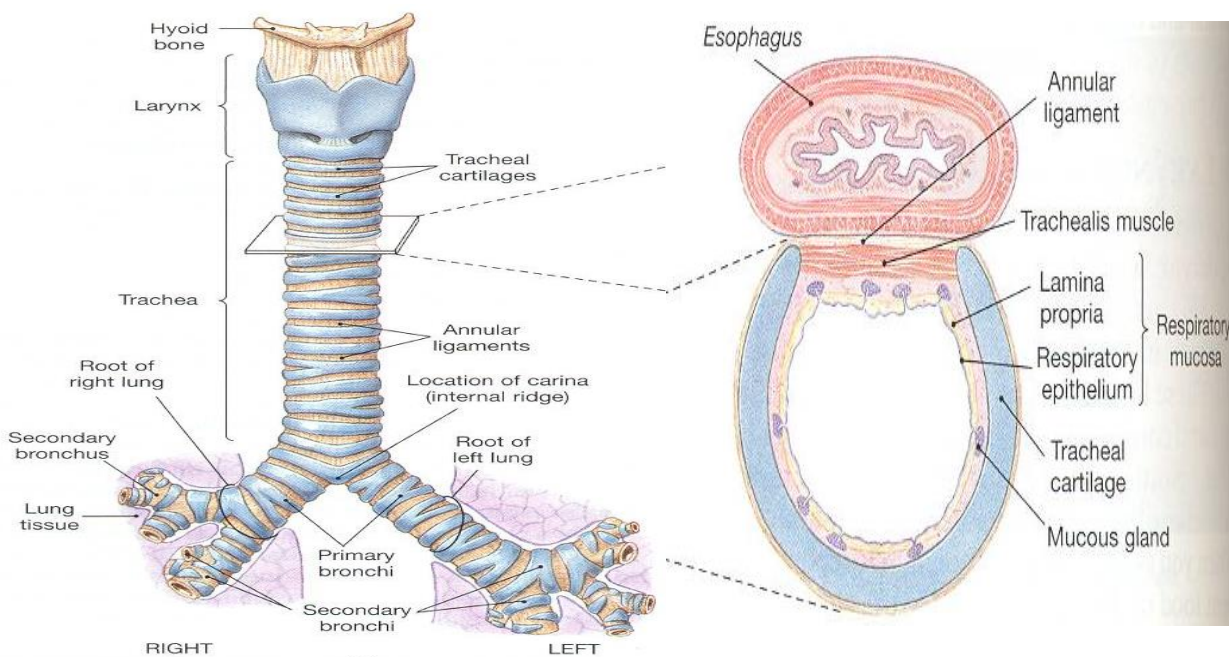
د منضم نسج څخه جوړه شوی ده.

Tunica Muscularies (Supporting layer) ■

دا طبقه یی د Hyaline cartilage څخه جوړه شوی ده.

Adventitia ■

د منضم نسج څخه جوړه شوی چی Trachea د مجاورو اعضاوو سره نښلوی.





Photomicrograph of a section of the trachea and esophagus.

- This specimen, obtained from an elderly individual, shows the relationship between the trachea and the esophagus at the base of the neck. The cartilaginous tracheal rings, which keep the trachea patent, have a C-shaped appearance. The cartilage gap, where the trachea is adjacent to the esophageal wall, is spanned by a fibroblastic membrane. It contains the trachealis muscle and numerous sero mucous glands. In this specimen, the tracheal ring has been transformed, in part, to bone, a process that occurs in aging. The darker-staining material represents cartilage, whereas the lighter-staining material has been replaced by bone tissue. The very light areas (*arrows*) are marrow spaces.
- This high magnification photomicrograph shows an area of the tracheal ring that has partially transformed into bone. The top of the micrograph shows the tracheal mucosa and submucosa. Below is part of the tracheal ring. In this particular region, however, a substantial portion of the cartilage has been replaced by bone tissue and marrow. The bone tissue exhibits typical lamellae and osteocytes. The cartilage tissue, in contrast, exhibits nests of chondrocytes.

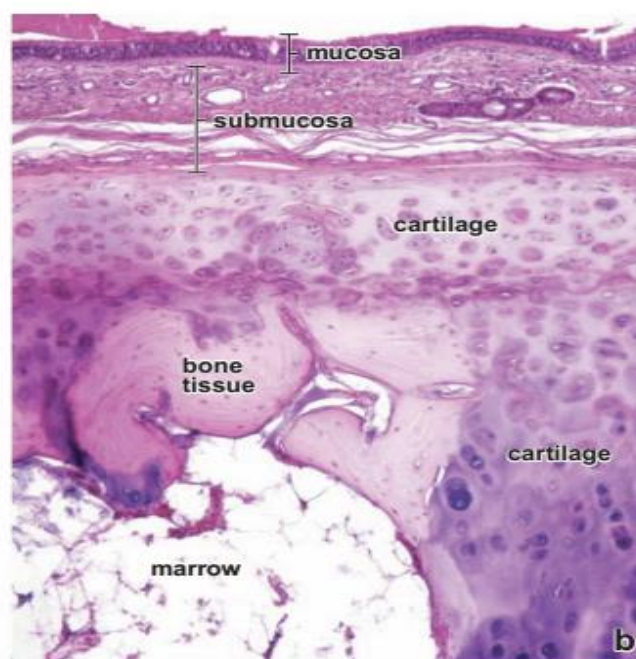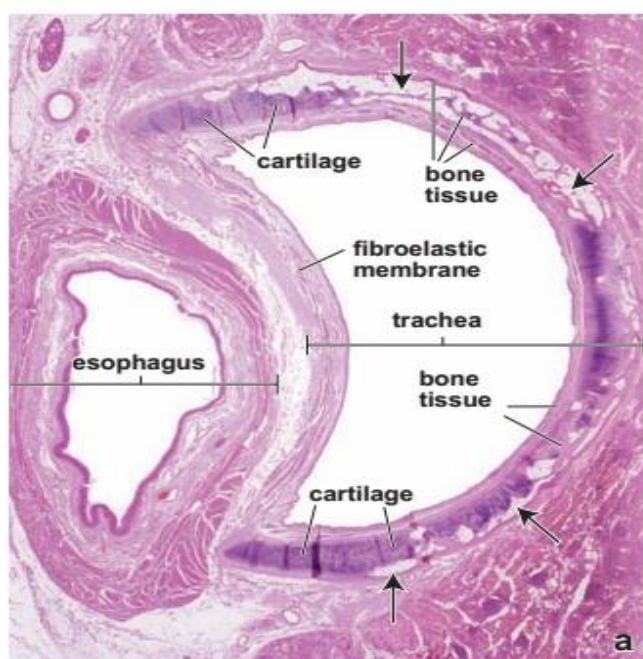


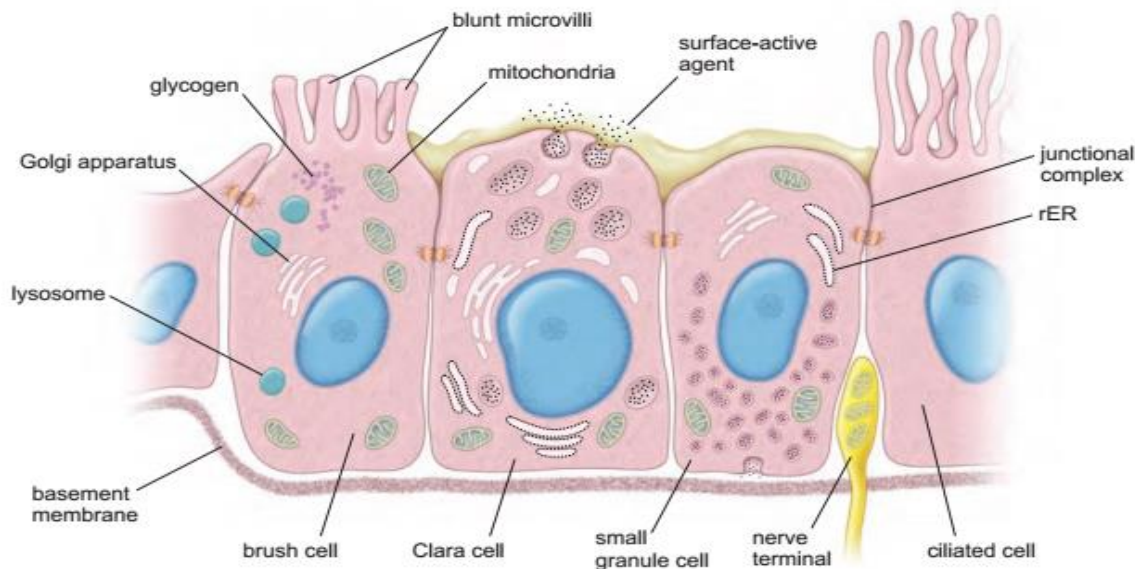
Diagram of A Brush Cell and Small Granule Cell

- The brush cell, as illustrated here, is interposed between type I and type II alveolar cells of an alveolus. Blunt microvilli are distinctive features of the brush cell. The cytoplasm typically shows a Golgi apparatus, lysosomes, mitochondria, and glycogen inclusions.
- This small granule cell is shown located between two Clara cells, as in a terminal or respiratory bronchiole. The cell contains small secretory vesicles, most of which are in the basal portion of the cell. In addition to the vesicles,





the most conspicuous organelles of the cell are rough-surfaced endoplasmic reticulum (rER), a Golgi apparatus, and mitochondria. A nerve terminal is shown within the epithelium adjacent to the cell.



5: Bronchial Tree

شزڼ د سپرو د Hilus ته نژدی په دوو Primary bronchus ویشل کیږی چی سپرو ته د داخلیدو څخه وروسته بڼی Bronchus په دریو او چپ Bronchus په دوو Secondary Bronchus یا Lobar bronchus ویشل کیږی چی بیا هر یو ددوی څخه په ورو شعبو د Terminal Bronchus یا Bronchiole په نامه او بلاخره Bronchiole یی هم په ورو شعبو Terminal Bronchiole په نامه ویشل کیږی. د Primary Bronchus نسجی ساختمان د Trachea سره یوشان دی خو د Bronchial tree په مختلفو برخو کی دا لاندی نسجی تغیرات لیدل کیږی:

Epithelium ■

په ابتدایه کی Pseudo stratified ciliated columnar epithelium وی خو څومره چی د Bronchus قطر کم شی ددی اپیتیل ارتفاع هم کمیږی چی په Simple columnar ciliated epithelium او د Terminal bronchiole په برخه کی په Simple cuboidal epithelium باندی بدلیری او Goblet cell تعداد په تدریجی توگه کمیږی.





Lamina Propria ■

د **Bronchial tree** په ټول مسیر کې د منضم نسج، لمفاوی نسج او یو تعداد مخاطی او مصلی غذاواتو څخه جوړه شوی ده.

Muscularies mucosa ■

په لومړی سر کې د **Elastic fiber** څخه جوړه شوی ده خو وروسته په تدریج سره د هغه ځای **Smooth muscles** نیسی.

Tunica submucosa ■

د منضم نسج څخه جوړه شوی ده.

Supporting layer ■

په ابتدايه کې د **Hyaline cartilage** څخه جوړه شوی ده.

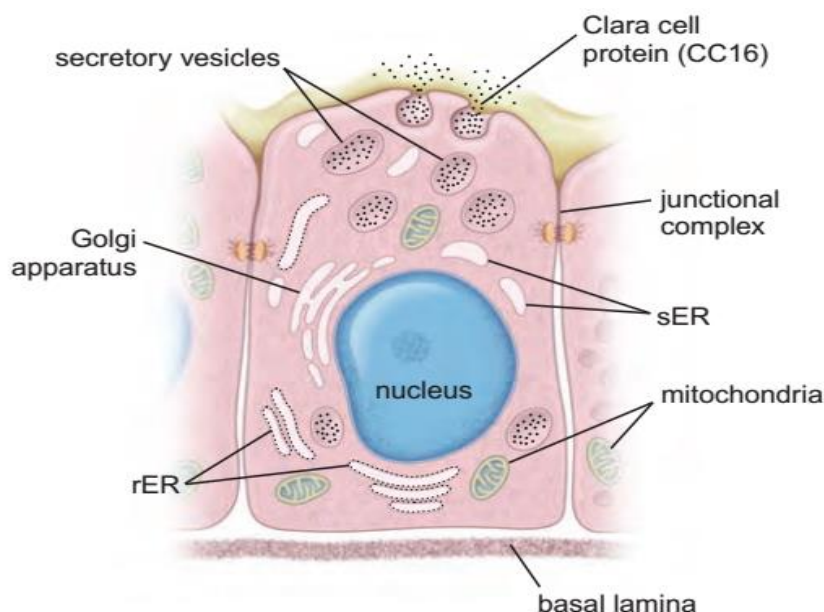
Adventitia ■

د منضم نسج څخه چې په هغه کې **Elastic fiber** هم لیدل کیږی.

د **Terminal bronchiole** د اپتیل په حجراتو کې یو تعداد گنبد ماننده

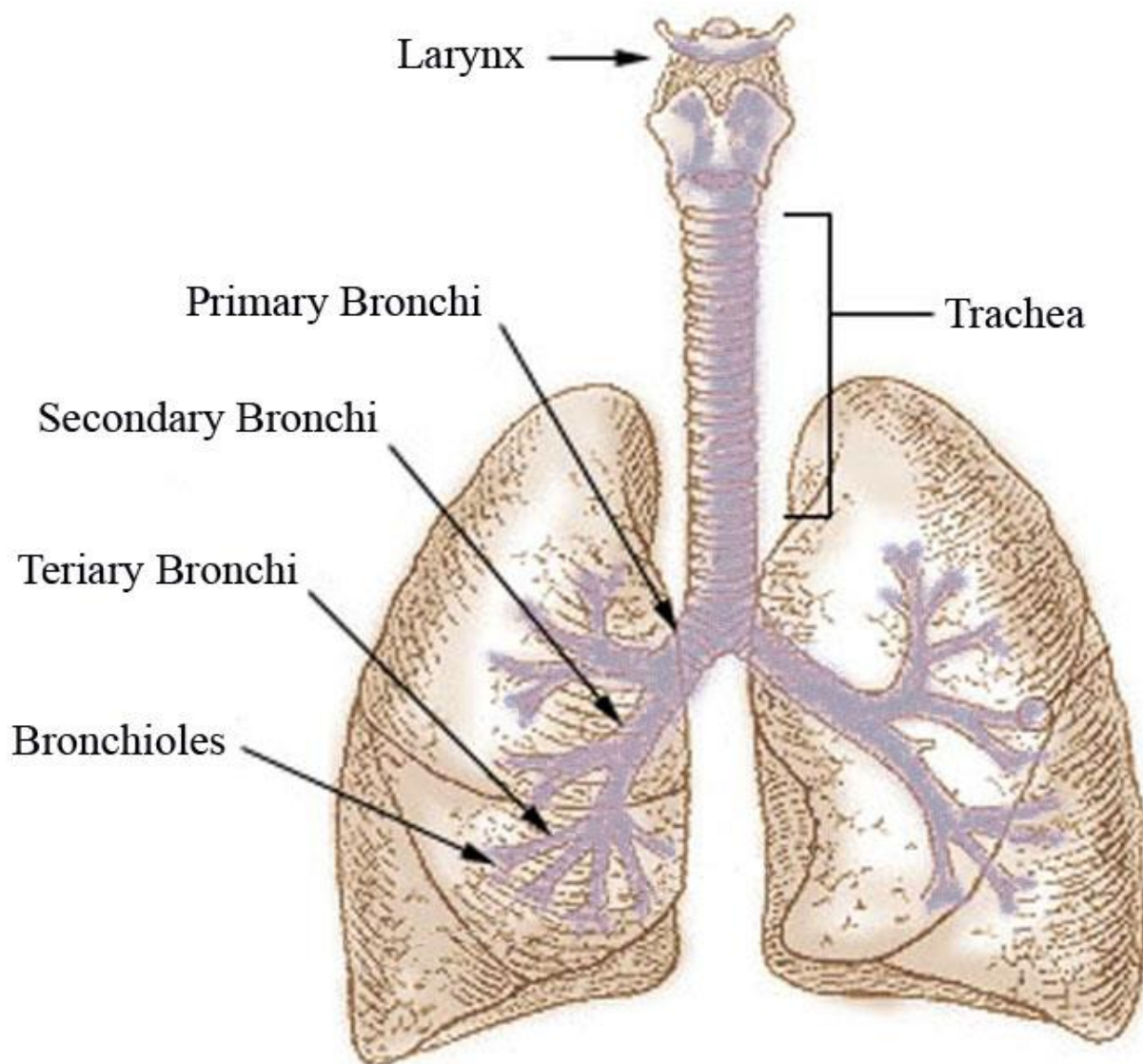
حجرات **Dome shape** د **Clara** په نامه لیدل کیږی چې دا حجرات **Cilia** نه لری او وظیفه یی په صحیح توگه معلومه نه ده. خو په سایتوپلازم کې په کافی اندازه **Cytochrome** وجود لری، چې د مضره موادو په بی اثره کولو کې چې سږو ته ننوخی مهم رول اجرا کوی.

نوټ: (د تنفسی سیستم ساختمانی او وظیفوی واحد د **Alveoli** څخه عبارت دی چې **90%** تبادلہ **Exchange** په دی برخه کې صورت نیسی)





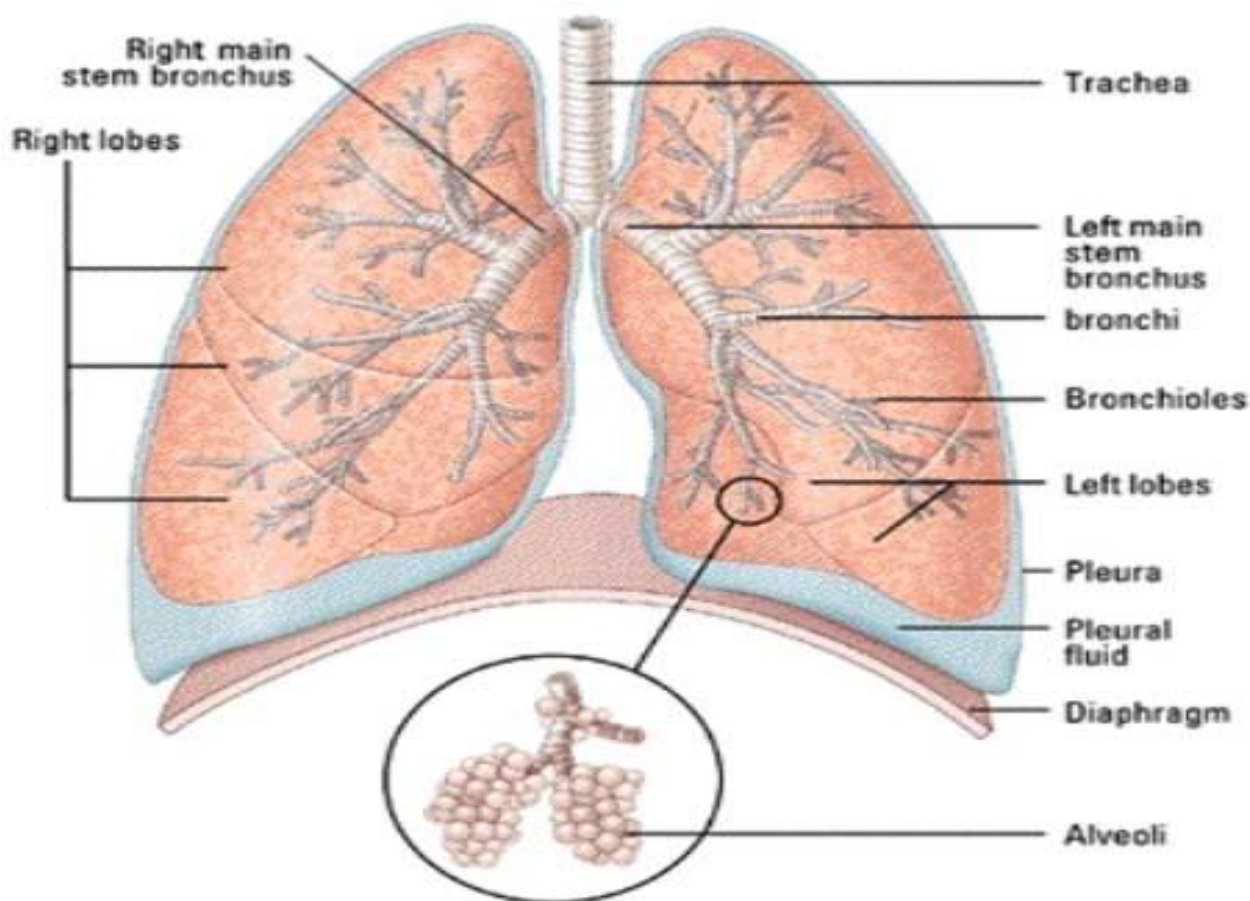
Bronchial Tree





Respiratory Portion

تنفسی برخه



سبزی د یوی مصلی غشاء (Serous membrane) په واسطه چی **Pleura** نومیږی احاطه شوی. د **Visceral pleura** څخه د منضم نسج نازکی پردی منشاء اخلی چی بنی سبزی په درییو فسونو او چپ سبزی په دوو **Lobe** یا فسونو ویشی. دا نازکی پردی د هر **Lobe** داخل ته نفوذ کوی. او هر **Lobe** په **Secondary lobule** او بلاخره په **Primary lobule** چی د سبزی وظیفوی واحد دی ویشی. په دی وظیفوی واحد کی د گازاتو تبادلہ صورت نیسی او د **Respiratory portion** په نوم یادیږی چی د هغی برخی په لاندی ډول دی:



1: Respiratory Bronchioles

هر **Terminal Bronchiole** په دوو یا څو **Respiratory Bronchiole** باندې ویشل شوی دی. دغه برخه د ساختمان له نظره د **Terminal Bronchiole** سره مشابه جوړښت لري. او همدارنگه په دی جدار کې **Smooth muscles** او **Elastic fibers** په کافی اندازه شتون لري، خو **Cilia** نه لري.

2: Alveolar Duct

دا برخه د **Respiratory Bronchioles** په تعقیب شروع کېږي د ساختمان له نظره د یو **Simple squamous epithelium** په واسطه پوښل شوی او په جدار کې یې په کافی اندازه د **Elastic fiber** لیدل کېږي.

3: Alveolar Atrium

دا د دوو یا دریو **Alveolar sac** سره تماس لري اپتیل یې **Simple squamous epithelium** دی او په جدار کې د **Elastic fibers** لري.

4: Alveolar sac

په هر **Alveolar sac** کې څو عدده الویول وجود لري چې د هغې په جدار کې د **Elastic fibers** او **Reticular fibers** شامل دي. **Elastic fibers** الویولونه د یوې حلقې په شان احاطه کوي چې د **Inspiration** په وخت د الویول د خلاصیدو او د **Expiration** په وخت کې د الویول د **Contraction** سبب ګرځي.

5: Alveoli

د **Bronchial tree** اخیرنی برخه ده، قطر یې **200** مایکرونه ته رسېږي. د ګازاتو تبادلې د الویول په جدار کې صورت نیسي. چې د دوو الویولونو ترمنځ جدار ته **Inter alveolar septum** وایي.

Alveoli په داخل کې یوه خالیګاه لري چې د **Alveolar space** په نوم یادېږي. **Alveoli** د داخل څخه د **Simple squamous epithelium** په واسطه پوښل شوی دی. دا **Alveoli Epithelium** د **Alveoli** د داخل څخه اکسیجن اخلي او وینی ته یې ورکوي او هم په بدل کې کاربن ډای اکساید خارجوي.



اکسیجن داخلیدل او د کاربن ډای اکساید خارجیدل د **Alveolar** دیوال کی سوری دی چی **Alveolar pores** ورته وایی صورت نیسی. د **Alveoli** دیوال د دری ساختمانونو څخه جوړ شوی دی:

Simple squamous epithelium ■

Connective tissue منضم نسج چی دا **Basal lamina** هم لری.

Smooth muscle cell ■

دغه دیوال کی یو شمیر نوری حجری هم لیدل کیږی:

Type I pneumocyte cell (Squamous cell) ■

18% حجرات په برکی نیسی او تقریباً د الویول 97% سطح پوښوی **Gas exchange** ددی په واسطه صورت نیسی.

Type II pneumocyte Cell (Surfactant secreting cell or great alveolar cell) ■

16% حجرات په برکی نیسی چی د **Squamous epithelial cells** په منځ کی قرار لری او د الویول باقی 3% سطح پوښوی. دا حجرات مکعبی شکل لری او **Surfactant** په نوم ماده تولیدوی. دا هغه ماده ده چی زمونږ سږی د **Expiration** په وخت کی د **Collapse** څخه ساتی دا حجری د حاملگی په اوومه میاشت کی جوړیږی کله چی د **Surfactant** مادی په تولید کی نقصان رامنځته شی نو **Steroid** یعنی **Cortico steroid** کولای شی په سږو کی د **Surfactant cell** جوړیدل تنبه کړی یا یی تیز کړی.

Alveolar macrophage (Dust cell) ■

د جدار 10% حجرات جوړوی. دا حجرات معمولاً د **Alveolar septum** پر سطحه قرار لری په ځینو مریضانو کی مثلاً **Heart failure** کی د وینی مقدار په سږو کی زیات او د وینی سره کرویات **RBC** ددی مکروفاز په واسطه بلع کیږی چی د یو مثبت عکس العمل په توگه د **Iron pigment** لپاره مشخص شوی دی.





Mast Cell ■

دا حجرات د **Cytokine**، **Leukotrin**، **Serotonin**، **Histamine** او **Bradykinin** درلودونکی دی.

Fibroblast cell ■

دا حجرات د تنفسي سيستم د **Healing** يا ترميم سبب گرځي.

د **Alveoli** او **Capillary** په منځ کې فاصله موجوده ده چې هغې ته **Blood air Barrier** وايي دا يواځې د اکسيجن او کاربن ډای اکساید په تبادلې کې رول لري چې

دلاندې ساختمانونو څخه جوړ شوی دی:

- **Capillary Endothelium**
- **Alveolar Epithelium**
- **Basal lamina**

په هر **Alveolar septum** کې یو یا څو سوري لیدل کېږي چې د الویولونو ترمنځ رابطه قایموي، او د **Terminal bronchiole** د بندیدو په صورت کې د الویول د **Collapse** څخه جلوگیری کوي.

د الویول هو د **Capillary** د وینې د درې طبقو په واسطه جدا کېږي:

■ د اپتیل حجراتو سایتوپلازم

■ Basal lamina

چې دیوی خوا پر هغه باندې تنفسي حجرات او د بلی خوا د اندوتیل حجرات استناد لري.

■ د Endothelial حجراتو سایتوپلازم

ددې مانعې ضخامت **0,1-0,5** میکرونه دی چې ددی لاری هوا اکسیجن او د وینې کاربن ډای اکساید تبادلې کېږي. د کاربن ډای اکساید ازادیدل د وینې **H₂Co₂** څخه د یو انزایم په مرسته چې **Carbonic anhydrase** نومېږي صورت نیسي. دا انزایم **Erythrocyte** په جدار کې په کافي اندازه وجود لري، د الویولونو تعداد په سېرو کې **300** میلیونو ته رسېږي.



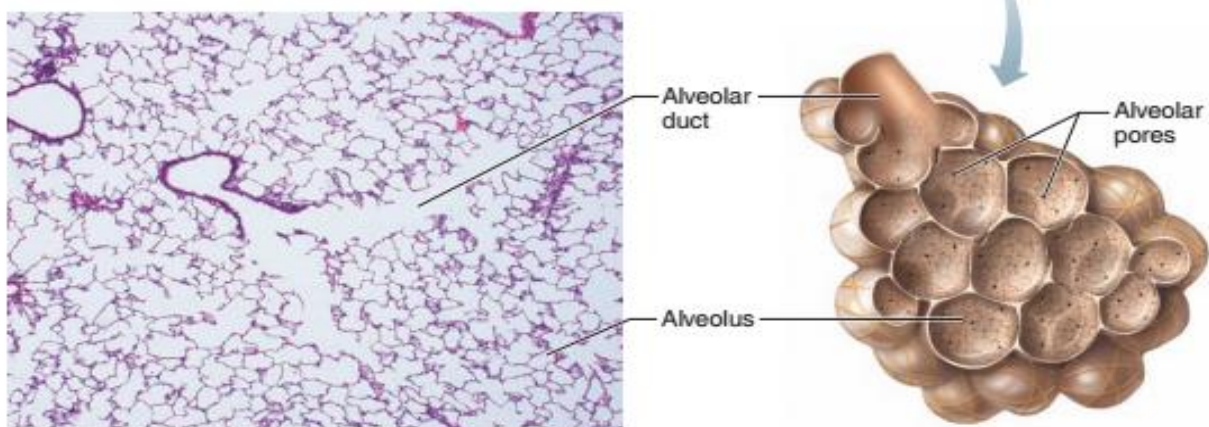
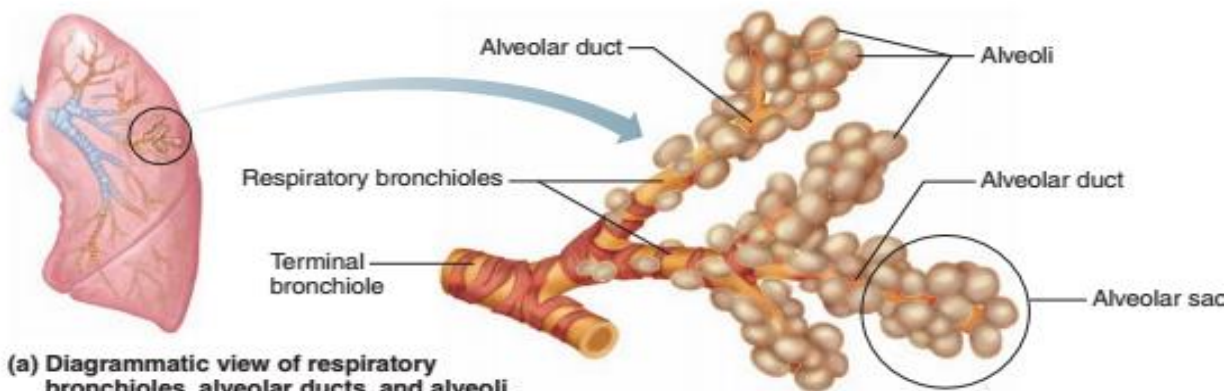


Diagram of the intermalleolar septum

This diagram shows the thick and thin portions of the intermalleolar septum. The thin portion forms the air–blood barrier and is responsible for most of the gas exchange that occurs in the lung. *Arrows* indicate the direction of CO₂ and O₂ exchange between the alveolar air space and the blood. The thick portion of the intermalleolar septum plays an important role in fluid distribution and its dynamics. It contains connective tissue cells. Note the macrophage in the thick portion that extends its processes into the lumen of the alveolus.

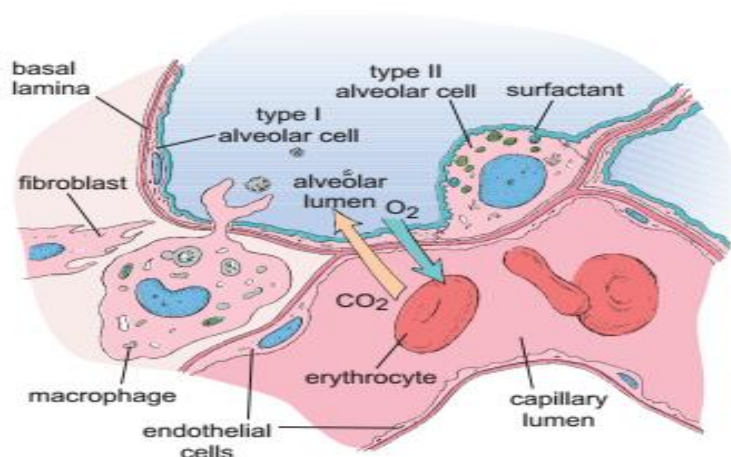
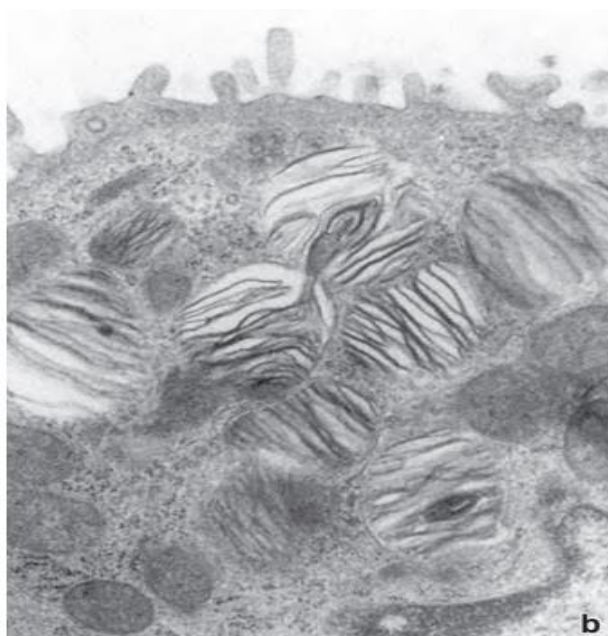
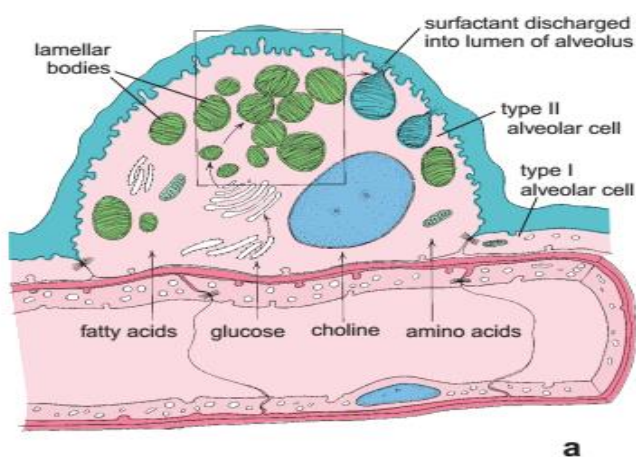




Diagram of a type II alveolar cell and electron micrograph of lamellar bodies.

- a. Surfactant is an oily mixture of proteins, phospholipids, and neutral lipids that are synthesized in the rER from precursors in the blood. These precursors are glucose, fatty acids, choline, and amino acids. The protein constituents of surfactant are produced in the rER and stored in the cytoplasm within lamellar bodies, which are discharged into the lumen of the alveolus. With the aid of surfactant protein, surfactant is distributed, on the surface of epithelial cells lining the alveolus, as a thin film that reduces the surface tension. b. Higher-magnification electron micrograph showing the typical lamellar pattern of the secretory vesicles of type II alveolar cells. These vesicles contain the pulmonary surfactant precursor proteins.

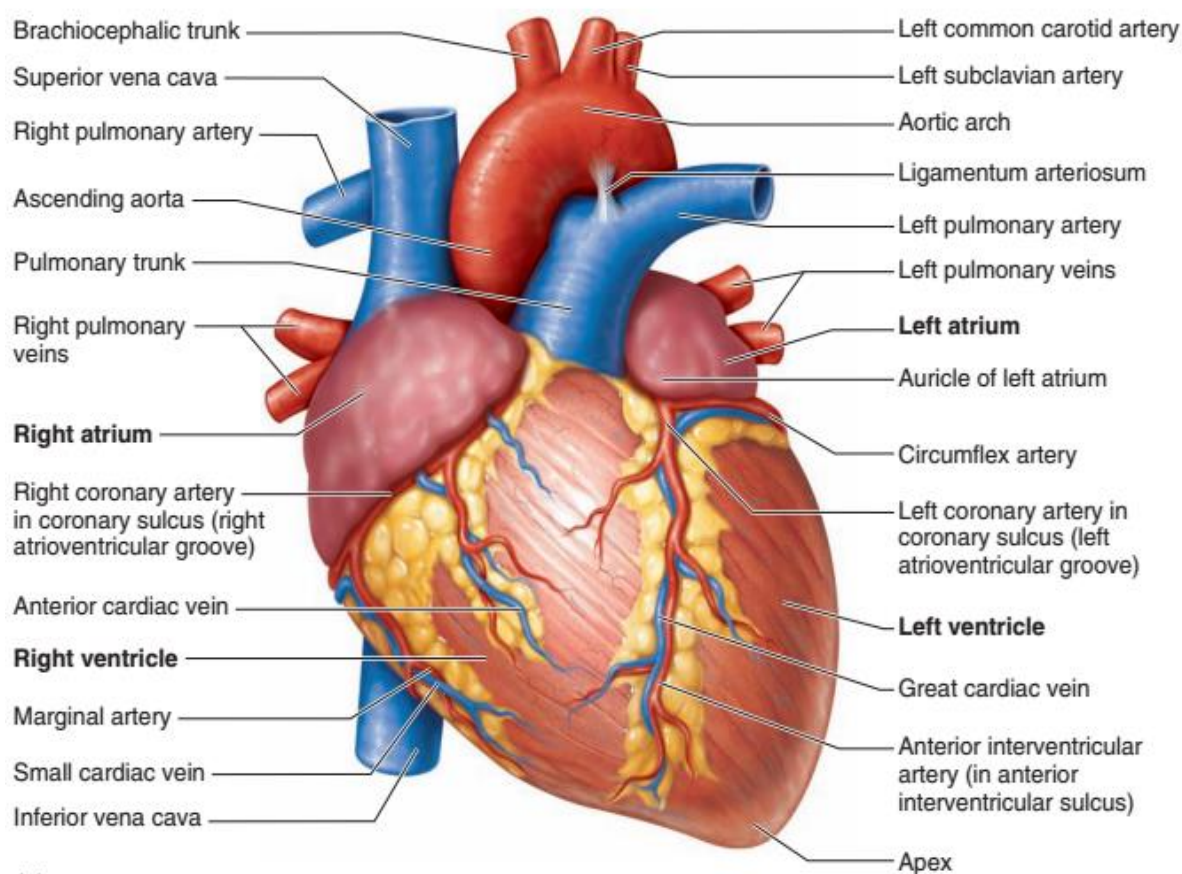


دیارلسم فصل

دورانی سیستم Circulatory system

Cardiovascular System

د زړه او رگونو سیستم



ټول بدن ته د وینې رسول ددی سیستم په واسطه صورت نیسی، که چیری د وینې رسیدل ددی سیستم په واسطه صورت ونه نیسی نو **Hypoxia** (د اکسیجن کموالی) او **Ischemia** (د وینې کموالی) رامنځته کیږی.



که ډیر وخت لپاره دغه دوام وکړی نو د **Cell death** د حجراتو د مړینې سبب کیږی.

دوه ډوله رگونه وجود لری یوی یی ورید او بل یی شریانونه دی. زره چی یو مرکزی پمپ دی همدارنگه ورته یو متوسع رگ هم ویلی شو ځکه چی هستولوژی جوړښت یی له رگونو سره یوشان دی.

(د زره وظیفه پمپ کول دی)

دغه سیستم د یومرکزی پمپ او یو تعداد تیوبونو څخه په وجود راغلی دی:

- مرکزی پمپ (زره یا **Heart**) چی ددی سیستم اساسی عضوه شمیرل کیږی.
- تیوبونه **Tubes** چی انتقالی برخه تشکیلوی او د دوو برخو څخه مشتمله ده:

- Blood vessels

له هغو رگونو څخه عبارت دی چی وینه پکی جریان کوی او په دری ډوله دی: شریانونه، وریدونه او **Capillaries**

- Lymphatic vessels

په دی ډول رگونو کی یو سپین رنگه مایع چی لمف ورته وایو جریان لری دغه مایع ددی رگونو په واسطه د وینی رگونو ته لیږدول کیږی په دغو رگونو کی بیرته مایع یا وینه نه شی تلای یعنی یو طرفه لار ده چی یواخی لمف لیږدوی نو له همدی کبله د **One way drainage** په نوم یادیږی.

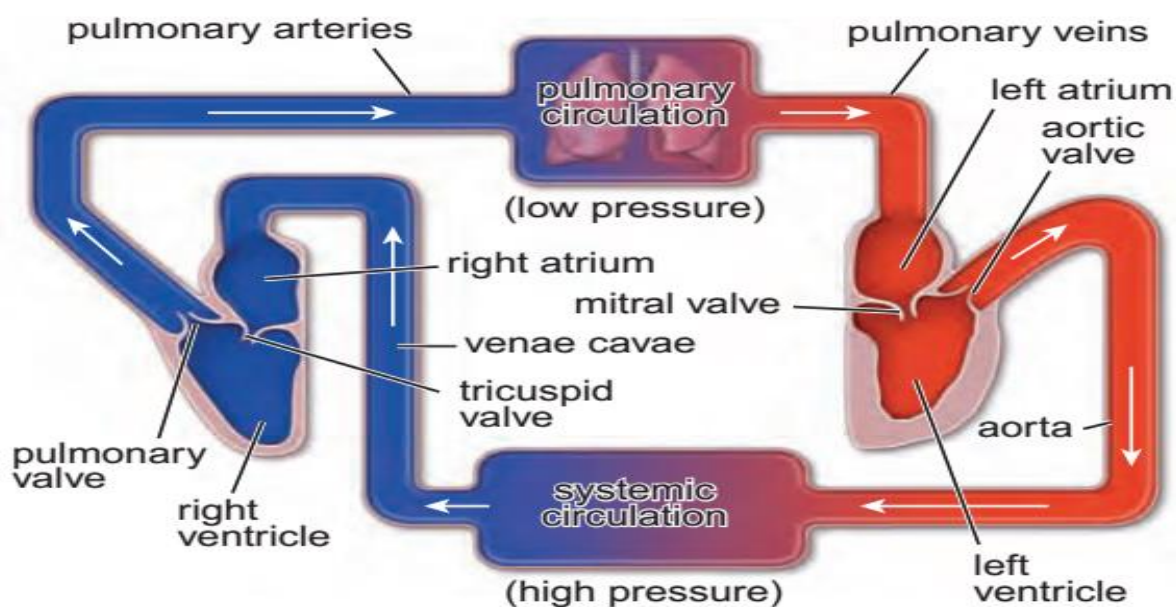
Blood circulation

له ټول بدن څخه ناپاکه وینه د **Superior vena cava** او **Inferior vena cava** په واسطه د زره بڼی دهلیز ته راخی چی د **Tricuspid valve** په واسطه بڼی بطن او له دی ځایه د **Pulmonary trunk** په واسطه کوم چی په دوه برخو ویشل شوی کوم ته چی **Right Pulmonary artery** او **Left Pulmonary artery** وایو، ځی او دواړه سږو ته لیږدول کیږی وینه په سږو کی **Oxygenated** یعنی پاکه شی تردی ځایه یعنی له بڼی زره څخه تر سږو پوری د ناپاکي وینی دوران د **Pulmonary circulation** په نوم یادیږی، همدارنگه ډیر کم وخت نیسی او یو وړوکی دوران دی نو له





همدی امله د **Minor circulation** په نوم هم یادپیری، په دی دوران کی حرکت پورته سست او په کم فشار **Low pressure** دی، پاکه وینه له سپرو څخه د **Pulmonary veins** په واسطه د زره چپ دهلیز له دی خایه بیا د یو لوی شریان په واسطه چی **Aorta** نومپیری ټول بدن ته رسپوری ددی دوران حرکت بنکته په **High pressure** سره حرکت کوی. څرنګه چی یو لوی دروان دی نو د **Major circulation** په نوم هم یادپیری، همدارنګه په دی دوران کی وینه ټول بدن ته رسپوری نو د **Systemic circulation** په نوم هم یادپیری، څرنګه چی د پاکي وینی دوران دی نو **Oxygenated circulation** هم ورته ویلای شو. او یا هم ورته **High power circulation** یا **High pressure circulation** وایی. (**Aorta** په واسطه ټوله وینه انساجو ته راځی)



Heart (Cor or Cardia)

د دورانی سیستم مرکزی او اصلی عضوه ده، چی وزن یی تقریباً **275gr** ته رسپیری. زره په دوه برخو ویشل شوی دی: **Right heart** او **Left heart** یا **Right atrium** چی یو پورته واقع دی چی هغی ته **Right ventricle** وایی او بل جوف یی لاندی واقع دی چی هغی ته **Right ventricle** وایی.



چپ زره یی هم دوه جوفونه لری کوم چی پورته واقع دی د **Left atrium** په نوم او کوم جوف چی لاندی واقعی دی د **Left ventricle** په نوم یادپیری.

د بنی او چپ زره ترمنخ بنکته یو دیوال دی کوم چی د دوو بطیناتو په منخ کی واقع شوی دی چی د **Inter ventricular septum** یا بین البطینی جدار په نوم یادپیری. پورته هم یو دیوال د اذیناتو ترمنخ موقیعت لری چی د **Inter atrial septum** یا بین الاذینی جدار ورته وایی.

بنی زره کی **Tricuspid valve** د بنی بطین او بنی اذین ترمنخ **Relation** دی. چپ زره کی **Bicuspid (Mitral valve)** د چپ بطین او چپ اذین ترمنخ **Relation** دی.

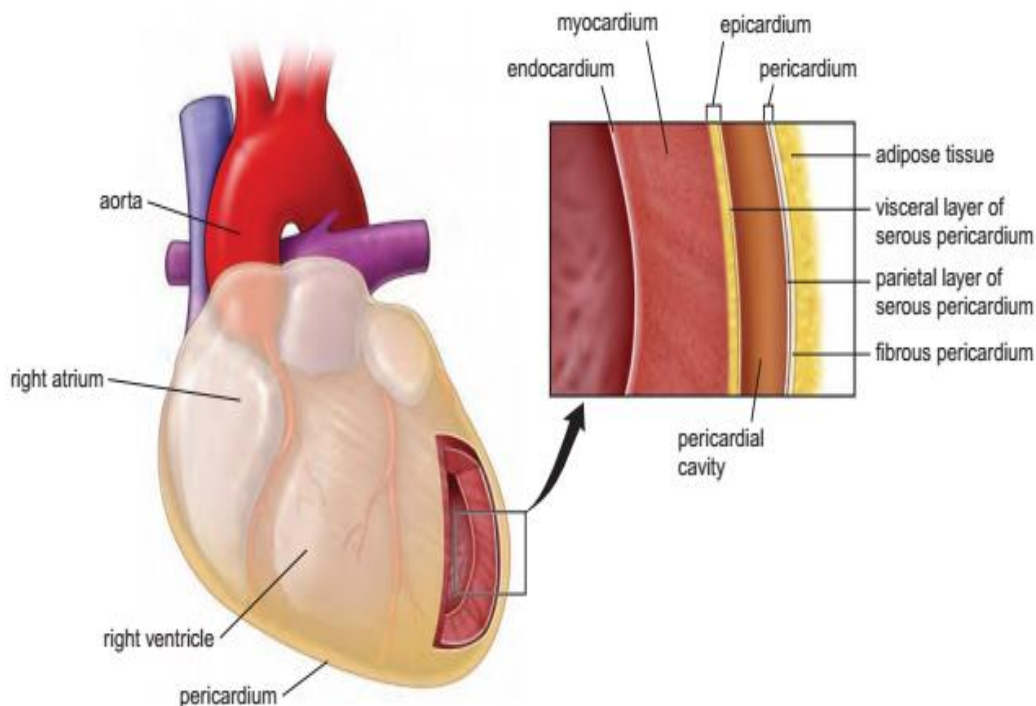
د پورتنیو برخو وینه د **Superior vena cava** په واسطه زره ته راخی. او د لاندی برخو وینه د **Inferior vena cava** په واسطه زره ته راخی.

بنی زره د دوو وریدونو په واسطه له محیط سره وصل دی چی یو یی **Inferior vena cava** او بل یی **Superior vena cava** دی دغه دواړه وریدونه د **Deoxygenated blood** درلودونکی دی.

Pulmonary trunk

دوه دانی دی یو یی **Right pulmonary trunk** دی او بل یی **Left pulmonary trunk** دی. دا یواخینی وریدونه دی چی **Oxygenated** وینه لری. او یواخینی شریانونه **Right Pulmonary Artery** او **Left Pulmonary Artery** دی چی په بدن کی موجود دی او ناپاکه یا **De oxygenated** وینه لری.





ذره نسجی جوړښت له لاندې درې طبقو څخه تشکیل شوی دی:

Endocardium ■

د ذره داخلي طبقه ده چې له وینې سره مستقیم تماس لري. یواځې د **Atrio** د **ventricular** او **Arteries** د مجراو په برخه کې د **Valve** په نوم جوړښتونه چې له منظم نسج څخه جوړ دي او له دواړو خواو څخه د **Endocardium** د اپیتیل طبقې په واسطه پوښل شوي دي. دا طبقه له درې نورو طبقو څخه جوړه ده:

- Endothelium

تر ټولو داخلي طبقه ده چې **Simple squamous epithelium** څخه جوړه ده او د ذره داخلي برخه یې پوښلی ده.

- Sub endothelium

دا طبقه د **Endothelium** د طبقې شاته پرته ده. دا طبقه د منظم نسج څخه جوړه

شوی ده. دا یوه نازکه طبقه ده چې د **Endothelium** د **Supporting** دنده په غاړه لري.





- Sub endocardium

دا طبقه د **Sub endothelium** طبقی شاته پرته ده، دا یوه نخیمه او پراخه طبقه ده دا هم د منضم نسج څخه جوړه ده. په دی طبقه کی خاص ساختمانونه دی چی **Endothelium** ته وینه راوړی او د هغی څخه دفاع کوی په لاندی ډول دی:

a: Nerves b: Blood vessels c: Conductive system

■ Myocardium

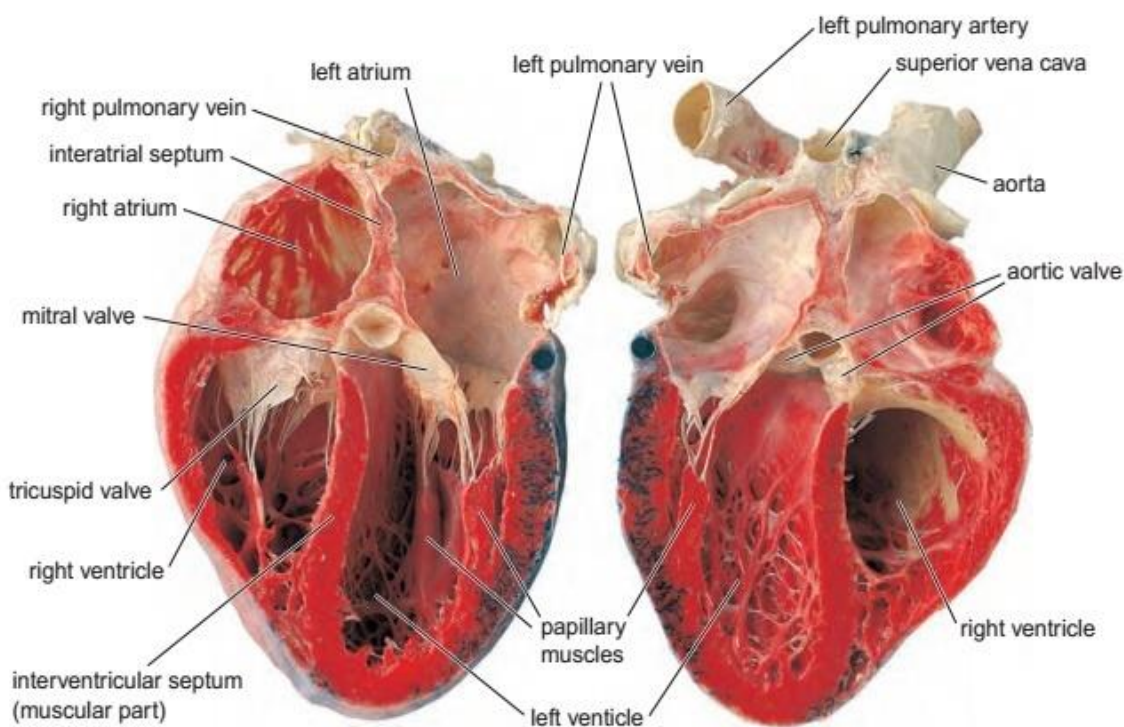
دا طبقه د زړه تر ټولو نخیمه طبقه ده د زړه د عضلی څخه جوړه شوی ده، دزړه 85% برخه جوړوی او د زړه اسکلیت هم جوړوی. دوه ډوله عضلی حجرات پکی شامل دی:

- Contractile cell تقلصی حجری

دا هغه حجری دی چی تقلصی خاصیت یی زیات او انتقالی قدرت یی کم دی.

- Conductive cell انتقالی حجری

ددی حجراتو انتقالی قدرت زیات خو تقلصی قدرت یی کم دی. چی دا غیری وصفی حجرات یو له بله سره یوځای کیږی او د زړه انتقالی سیستم جوړوی چی د زړه اناتومیکی حرکاتو مسئول بلل کیږی.





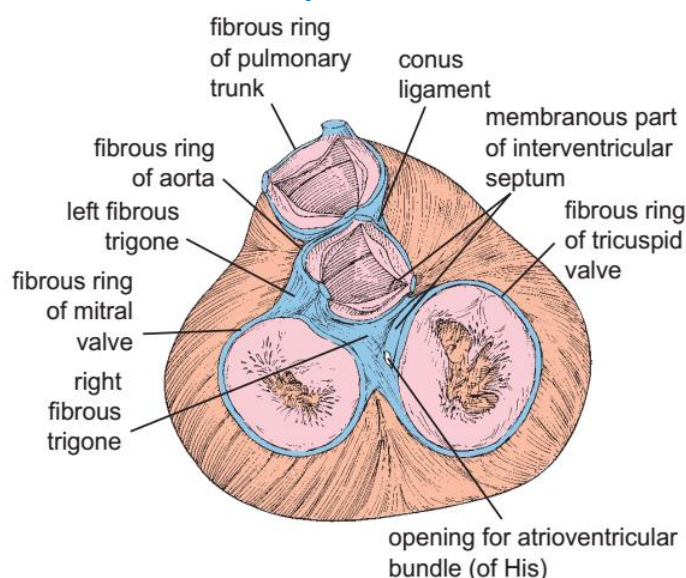
Skeleton of the heart

د زیره اسکلیت

د زیره عضله پر یوه استنادی ساختمان باندی چی له منضم نسج څخه جوړه شوی ده چی د زیره د اسکلیت په نوم یادپیری، استناد لری. چی د حلقوی **Annular fibrosi** مثلث (**Trigonal fibrosi**) او پردو **Septum** په شکل لیدل کیږی. چی حلقی یی د **Antrio ventricle** او شریانی مجراوو اسکلیت جوړوی. او د مثلث ډوله ساختمانونو په واسطه سره تماس لری او پرده ماننده ساختمان د **Septum inter ventricularis** جوړوی. چی ددی په واسطه زیره له منضم نسج په واسطه سره نښتی دی که ددی پاسنی برخه نازکه شوی وی په **Ischemic** دلالت کوی.

Fibrous skeleton of the heart as seen with the two atria removed

This fibrous network (*indicated in blue*) serves for the attachment of cardiac muscle, cusped valves between the atria and ventricles and semilunar valves of the aorta and the pulmonary artery. The atrioventricular bundle passes from the right atrium to the ventricular septum via the membranous part of the fibrous skeleton.



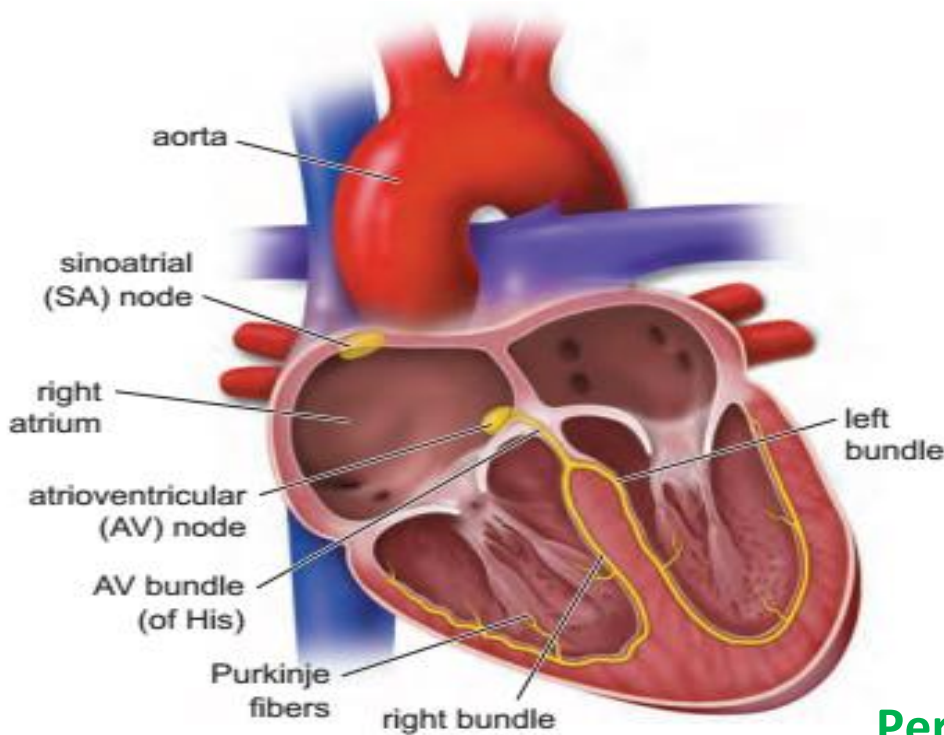
Chambers of the heart and the impulse conducting system

The heart has been cut open in the coronal plane to expose its interior and the main parts of its impulse conducting system (*indicated in yellow*). Impulses are





generated in the sinoatrial (SA) node, transmitted through the atrial wall to the atrioventricular (AV) node and then sent along the AV bundle to the Purkinje fibers.



Pericardium ■

د زړه لومړنی دواړه طبقی یی پوښلی دی. زړه د همدی غشاء په واسطه چی **Pericardium** نومیږی احاطه شوی دی. دغه غشاء یا صفحه له دوه برخو څخه جوړه شوی ده:

Fibrous layer -

Serous layer -

Parietal Pericardium چی د منضم نسج څخه جوړه ده
Visceral pericardium داخلی طبقه ده چی د **Epicardium** په نوم یادیږی.

د دواړو طبقاتو خالیگا ته **Cavum pericardia** یا **Pericardial cavity** ویل کیږی. چی په منځ کی یی کم مقدار **Pericardial fluid** مصلی مایع وجود لری.

Epicardium دساختمان له نظره د دوو طبقو څخه جوړ شوی دی:





Mesothelium -

چی دا یو Simple squamous epithelium دی.

Sub epicardium -

چی دا طبقه د Veins، Nerve، Loss connective tissue او Adipose tissue څخه جوړه شوی ده.

Blood vessels

د ویني رگونه

رگونه په اصل کی تیوب ماننده ساختمانونه دی.
دوه ډوله رگونه موجود دی:

- یو هغه دی چی په هغی کی وینه حرکت کوی چی هغی ته Blood vessels وایی.

- او بل هغه دی کوم چی Lymph پکی حرکت کوی چی هغی ته Lymphatic vessels وایی. چی دا د دری شیانو څخه جوړ دی:

I: Lymphatic capillary

II: Lymphatic vessels

III: Lymphatic duct

1: Artery

شريان

د زړه پاکه وینه (اکسیجن لرونکی وینه) بدن ته رسوی چی په بدن کی په دری ډوله ویشل کیږی:

I: Large artery

II: Middle artery

III: Small artery

2: Veins

وریدونه

ناپاکه وینه (کاربن ډای اکساید یا Deoxygenated blood) د انساجو څخه بڼی زړه ته راوړی.





3: Capillaries

شعریه عروق

د تبادلې وظیفه په غاړه لری، د ضرورت وړ مواد انساجو ته ورکوی او غیرې ضروری مواد له انساجو څخه اخلی.

د وینې د رگونونسجی جوړښت د لاندې طبقاتو څخه جوړ شوی دی:

■ Tunica Intima داخلی طبقه

دا طبقه د وینې سره مستقیماً په تماس کی ده او د رگونو داخلی طبقه شمیرل کیږی. دغه طبقه د زره د **Endocardium** طبقی سره ورته ده. او لاندې طبقی پکی وجود لری:

- Endothelium

د **Endothelium** طبقه یو **Simple squamous epithelium** دی چی د رگونو داخلی سطحه پوښوی.

- Sub endothelium

دا طبقه د منضم نسج څخه جوړه شوی ده.

- Inner Elastic layer

دا طبقه د الاستیکی الیافو څخه جوړه شوی ده چی د داخلی او متوسطی طبقی په سرحد کی قرار لری.

■ Tunica Media منحنی طبقه

یوه نخیمه طبقه ده چی د **Smooth muscle** ملساء عضلاتو، **Elastic fiber** او منضم نسج څخه جوړه ده. دغه طبقه په **Contraction** کی رول لری.

■ Tunica Adventitia خارجی طبقه

په دی طبقه کی لاندې طبقات شامل دی:

- Outer elastic layer

چی دا طبقه یی د **Elastic fiber** څخه جوړه شوی ده، او د متوسطی او خارجی طبقی په سرحد کی قرار لری.

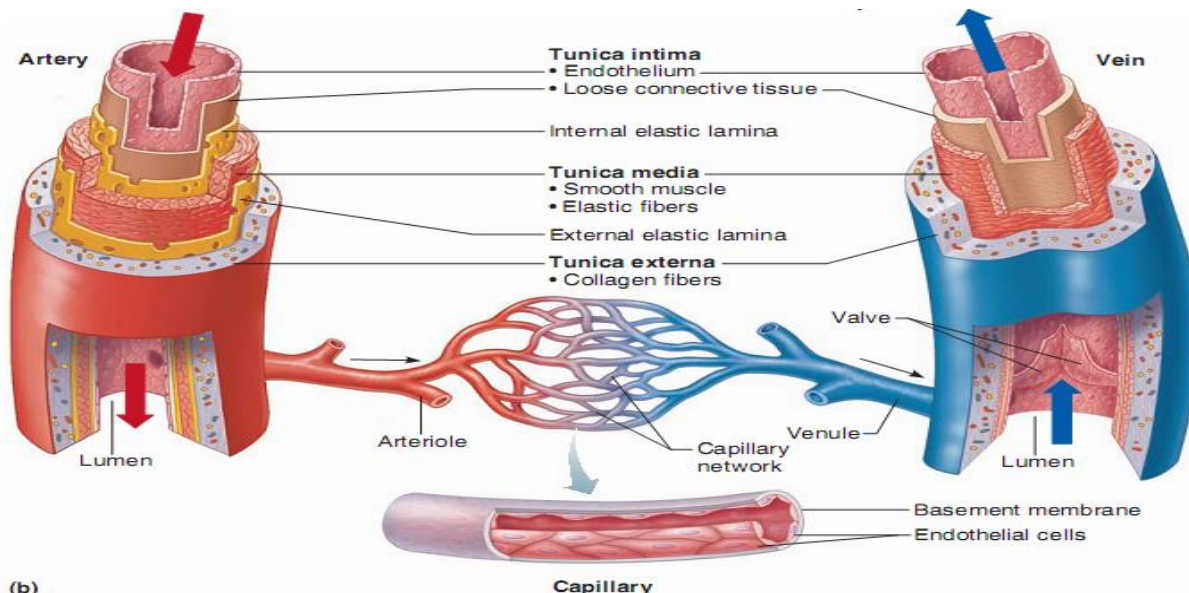




Connective Tissue layer -

دا طبقه د منضم نسج څخه جوړه شوی ده.

Kinds of Blood vessels



Arteries شریانونه

له هغو رگونو څخه عبارت دی چې له زړه څخه وینه وری د بدن نورو برخو ته او د قطر ساختمان او وظیفی په لحاظ په دريو گروپونو ویشل کیږی:

Large artery or Elastic or conducting artery -

دغه شریانونه د Smooth muscle او Elastic fibers څخه ترکیب شوی چې لاندی وظایف لری:

۱: انتقالی وظیفه او د وینی Systolic BP فشار نورمال ساتی.

که دیو شریان قطر د یو ملی متر څخه زیات وی هغی ته Large artery وایی. لکه:

- Aorta
- Pulmonary trunk
- Superior vena cava
- Inferior vena cava





Middle or Muscular or Distributing Artery -

متوسط او واړه شرایین: ددی په جوړښت کی عضلی الیاف، **Smooth muscle** ډیر او **Elastic fibers** پکی کم دی. او د وینی د تقسیمولو وظیفه په غاړه لری.

Small Artery and Arteriole -

شریانچی: واړه شرایین د اتو طبقو **Smooth muscle** څخه جوړ شوی خو **Arteriole** له یو یا دوه طبقو څخه جوړ دی. او په خپل ترکیب کی **Elastic fibers** نه لری، او د **Diastolic BP** فشار په تنظیم کی رول لری. ددی شریان قطر د **1mm** څخه کم وی.

Large artery کی د **Elastic fibers** شمیره ډیره خو د **Smooth muscle** شمیره پکی کمه ده. او په **Middle** او **Small** شریانونو کی د **Elastic fibers** شمیره کمه او د **Smooth muscle** شمیره پکی ډیره ده. رگونه د دوه قسمه اعصابو په واسطه پوښل شوی دی:

I: **Sensory neuron** چی د **Intima**، **Adventitia** او **Media** څخه منشاء اخلی.

II: **Motor neuron** چی د **Adventitia** او **Media** څخه منشاء اخلی.

■ Veins وریډونه

وریډونه د عمودی ساختمان له نظره له شریانونو سره شباهت لری خو یواخی یو څو توپیرونه لری چی په لاندی ډول دی:

- په اسانی سره د وریډونو د طبقاتو فرق نه کیږی.
 - د وریډونو جدار نازک دی.
 - د وریډونو الاستیکی او عضلی الیاف نظر شریانونو ته کم دی.
 - په وریډونو کی د **Adventitia** طبقه خو په شریانونو کی د **Media** طبقه نخیمه ده.
 - په وریډونو کی د **Valve** په نوم جوړښتونه وجود لری.
- تقریباً د وجود **70%** وینه په وریډونو کی دخیره کیږی.



وریدونه د شریانونو په شان په لاندی گروپونو ویشل شوی دی:

No	Name	Diameter قطر
1	Large vein	10 mm
2	Middle vein	10 mm
3	Small vein	1 mm
4	Venules	0,1 mm
5	Post capillary venule	
6	Muscular venule	

Capillaries شعریه عروق ■

هغه رگونه دی چی زموږ د بدن ټول شریانونه یی د وریدونو سره وصل کړی دی. د یو تعداد نازکو ټیوبونو پراخه شبکه ده چی دهغه جدار نه د موادو تبادلله د وینی او نسج په منځ کی صورت نیسی.

که د بدن شعریه عروق راواخلو او خوله په خوله یی کیږدونو اوږودوالی به یی 50000 میله ته ورسیری (چی د 84500km سره سمون خوری)

نسجی ساختمان یی په لاندی ډول دی:

Endothelium -

یو **Simple squamous epithelium** دی چی د شعریه عروقو داخلی سطح یی پوښلی ده.

Basal lamina -

د اندوتیلیل حجرات پریوی نازکی صفحی د **Basal lamina** په نامه استناد لری په ځینو ځایونو کی شته او په ځینو ځایونو کی په معینو فاصلو کی او په ځینو ځایونو کی نشته.





Pericyte -

دا حجرات چی اصلاً **Mesenchymal cell** دی، د اندوتیل حجرات د بهر څخه احاطه کوی.

Diagram and scanning electron micrograph of the endothelium.

a. This schematic drawing shows the luminal surface of the endothelium. The cells are elongated with their long axis parallel to the direction of blood flow. Nuclei of endothelial cells are also elongated in the direction of blood flow.

b. Scanning electron micrograph of a small vein, showing the cells of the endothelial lining. Note the spindle shape with the long axis of the cells running parallel to the vessel.

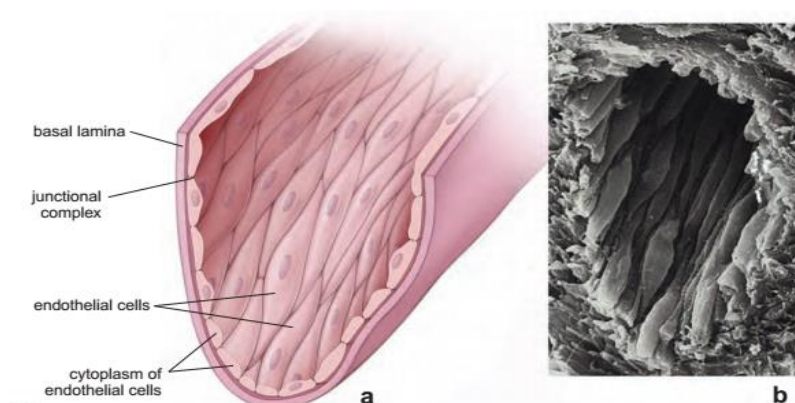
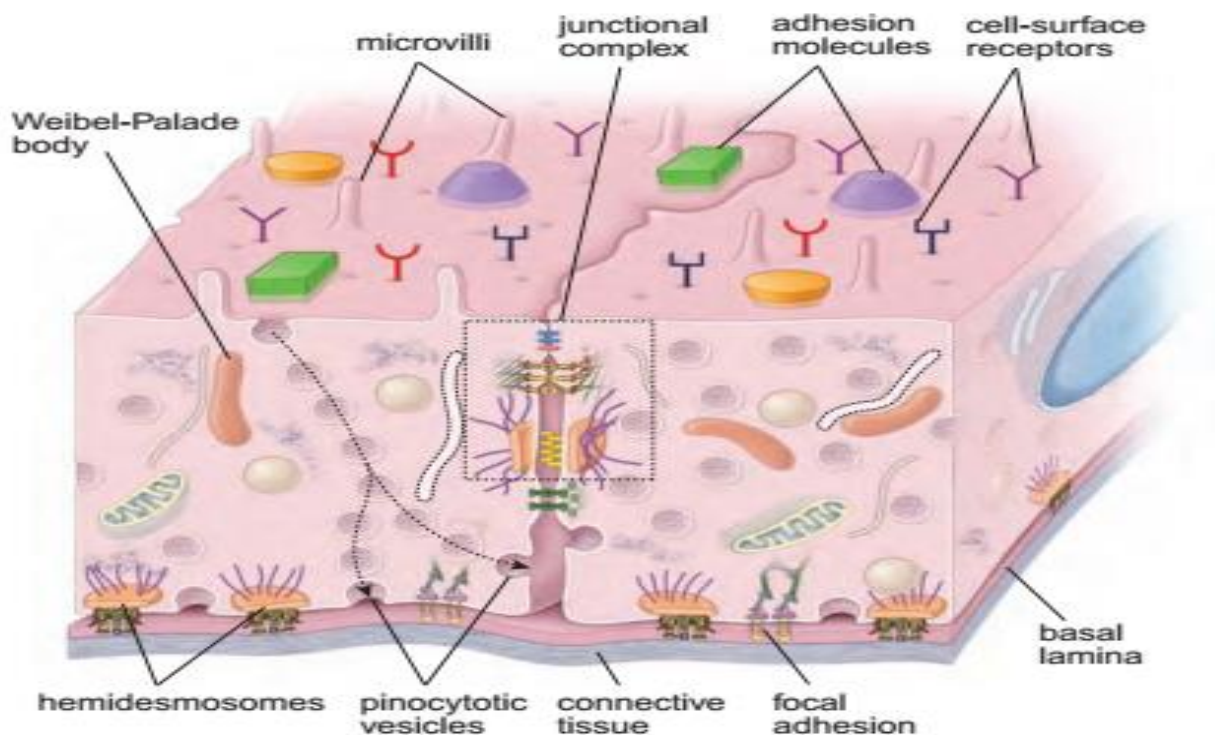


Diagram depicting segments of two adjacent endothelial cells

This diagram shows cell-to-cell and cell to-extracellular matrix junctions in the endothelial cells. Junctional complex near the luminal surface (*dashed line box*) comprises the zonula occludens and the zonula adherence, and a desmosome represents a group of cell-to-cell junctions that maintain selective permeability barrier. Cell-to-cell communication junctions are represented by an area of gap junctions (*green*). Anchoring junctions (cell-to-extracellular matrix) are represented here by hemi desmosomes and focal adhesions. Observe the organization of the cytoplasm and cytoplasmic inclusions, the Weibel-Palade bodies, that are characteristic of endothelial cells. Pinocytotic vesicles in the cell on the left have been positioned to suggest the pathway of vesicles from the lumen of the blood vessel to the basal cell membrane or to the lateral cell membrane as indicated by the *dashed arrows*. Various markers have been traced through pinocytotic pathways across the endothelial cell. Luminal surface of the endothelial cells expresses variety of endothelial cell-surface receptors.





Kinds of Capillaries

د شعریه عروقو ډولونه

دوه ډولونه لری:

Specific Capillaries وصفی

له هغه ډول څخه عبارت دی چی شریان له ورید سره نښلوی. همدارنگه منظم جوف **Regular lumen** لری. داهم په دوه ډوله دی:

Continuous or somatic capillaries -

په دوامداره ډول پکی **Basal lamina** موجوده وی او د اندوتیل حجراتو جسامت یی په ټول مسیر یوشان دی. او په عضلاتو کی، منضم نسج کی، عصبی نسج کی او په **Exocrine** غداواتو کی لیدل کیږی. دغه **Capillary** په خپل جدار کی په کافی اندازه **Pinocytotic vesicle** لری چی د موادو په انتقال کی رول لری خو د دماغ په **Capillary** کی ددی ویزکلونو تعداد کم دی ځکه چی هلته **Blood brain barrier** وجود لری.





Fenestrated or Visceral capillaries -

په دی ډول کی د اندوتیل په حجراتو کی یو تعداد سوری لیدل کیږی اودا په **Kidney**، **Endocrine glands**، **Intestine** او په **Bone marrow** کی موجود وی.

Non specific or discontinuous or sinusoidal capillary ■ وصفی غیری

دغه رگونه شریان له شریان سره او یا ورید له ورید سره نښلوی. قاعدوی غشاء پکی غیری دوامداره او د حجراتو ترمنځ یی خالیگاه لیدل کیږی. غیری منظم جوف یا **Irregular lumen** لری. په جدار کی **Phagocytic cells** لری. دغه **Capillary** په لاندی ځایونو کی ورید له ورید سره نښلوی.

Endocrine gland -

Liver -

Bone marrow -

او په **Kidney** کی شریان له شریان سره یوځای کوی.

د شریانی او وریدی سیستم په منځ کی ارتباط

شراین او وریدونه د لاندی طریقو نه د یوبل سره ارتباط ساتی:

Capillary bed ■

یوه معمولی طریقہ ده چی شریان د ورید سره وصلوی په دی ترتیب چی اول **Small arterioles** په **Meta arterioles** او بیا **Meta arterioles** په دوو نوعو **Capillary** تبدیلیری.

True capillary -

حقیقی **Capillary** چی په خپل شروع کی **Sphincter** لری.





Large capillary -

چی مستقیماً د ورید سره ارتباط لری او د **Through fore cannal** په نامه یادیری.

Arteriovenous Anastomosis ■

یوه لنډه او مستقیمه لاره ده چی یو **Arteriole** د **Venule** سره وصلوی.

Glomus ■

یو ډول خصوصی **Shunt** دی چی د **Anastomosis** مجرای پیچیده یا مغلق ساختمان لری او دهغه په جدار کی د **Epithelioid** حجرات لیدل کیږی او د **Glomus** ټوله کتله د منضم نسج په واسطه احاطه شوی ده.

Portal system ■

په عادی حالت کی یو شریان په شریانی **Capillaries** او بیا وریدی **Capillaries** او بلاخره په وریدونو تبدیلیږی، خو ځینی وختونو کی د بدن په ځینو ځایونو کی داسی حالت منځ ته راځی چی یو شریان په شریانی **Capillaries** او بیا په دوباره شریان باندی بدلیږی.

Portal system in 3 Places

- **Hepatic portal system**
Vein= Capillary= Vein
- **Glomerulus portal system**
Artery= Capillary= Artery
- **Hypothalamic – Pituitary portal system**
Vein= Capillary= Vein



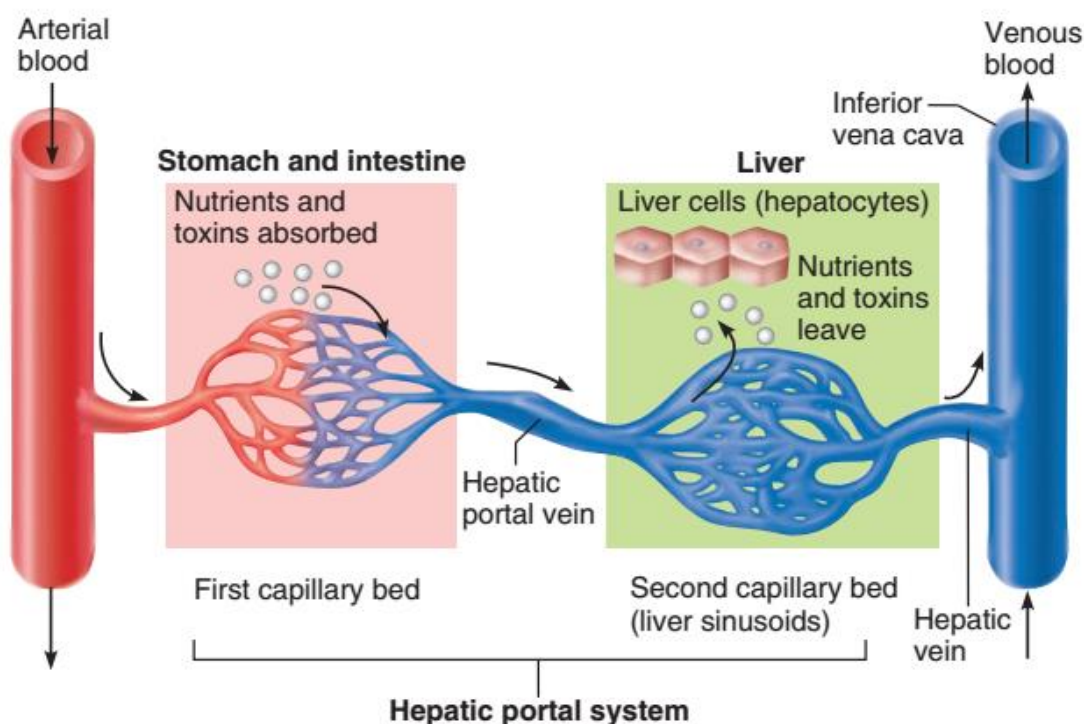
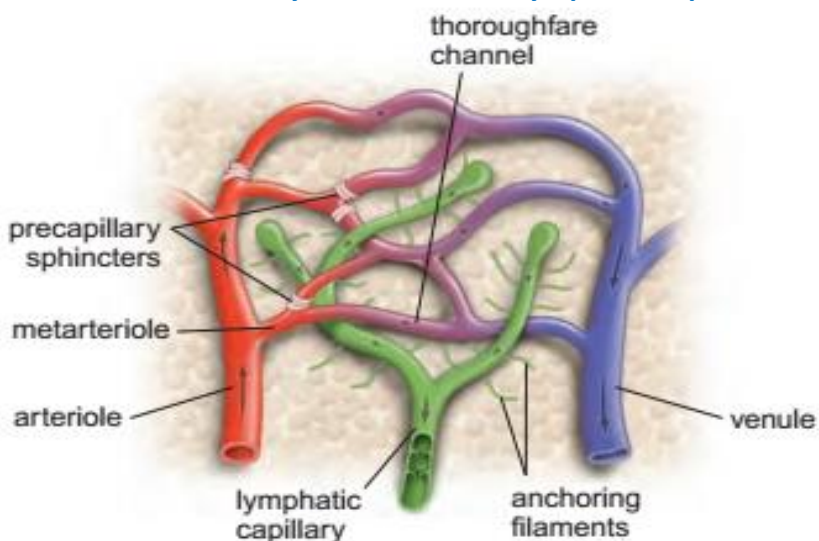


Diagram of microcirculation

This schematic diagram shows a met arteriole (initial segment of a thoroughfare channel) giving rise to capillaries. The precapillary sphincters of the arteriole and met arteriole control the entry of blood into the capillaries. The distal segment of the thoroughfare channel receives capillaries from the microcirculatory bed, but no sphincters are present where the afferent capillaries enter the thoroughfare channels. Blind-ended lymphatic vessels are shown in association with the capillary bed. Note the presence of anchoring filaments and the valve system within the lymphatic capillaries.





Lymphatic Vessels

د انساجو او **Interstitial space** څخه لمف مایع **Lymphatic capillary** په واسطه راتولپیری چی په یو طرفه ډول یی په وریدونو کی اچوی.

څو **Capillary** سره یوځای کیری او **Lymphatic vessels** جوړوی.

دا په خپل مسیر کی د **Lymph node** په نوم جوړښت لری. چی پکی لمفوسایت او مکروفازونه وجود لری. او د لمف مایع فلتر کوی. بلاخره دغه مواد د **Lymphatic duct** په واسطه په ورید کی خالی کیری دغه مایع بی رنگه ده او د نسجی مایع څخه منشاء اخلی.

د **Lymphatic vessels** نسجی ساختمان د وریدونو سره شباهت لری. او طبقات یی واضح نه ښکاري. دغه سیستم د بدن په ځینو برخو کی لکه: **Bone**، **CNS** او **Cartilage** کی وجود نه لری.

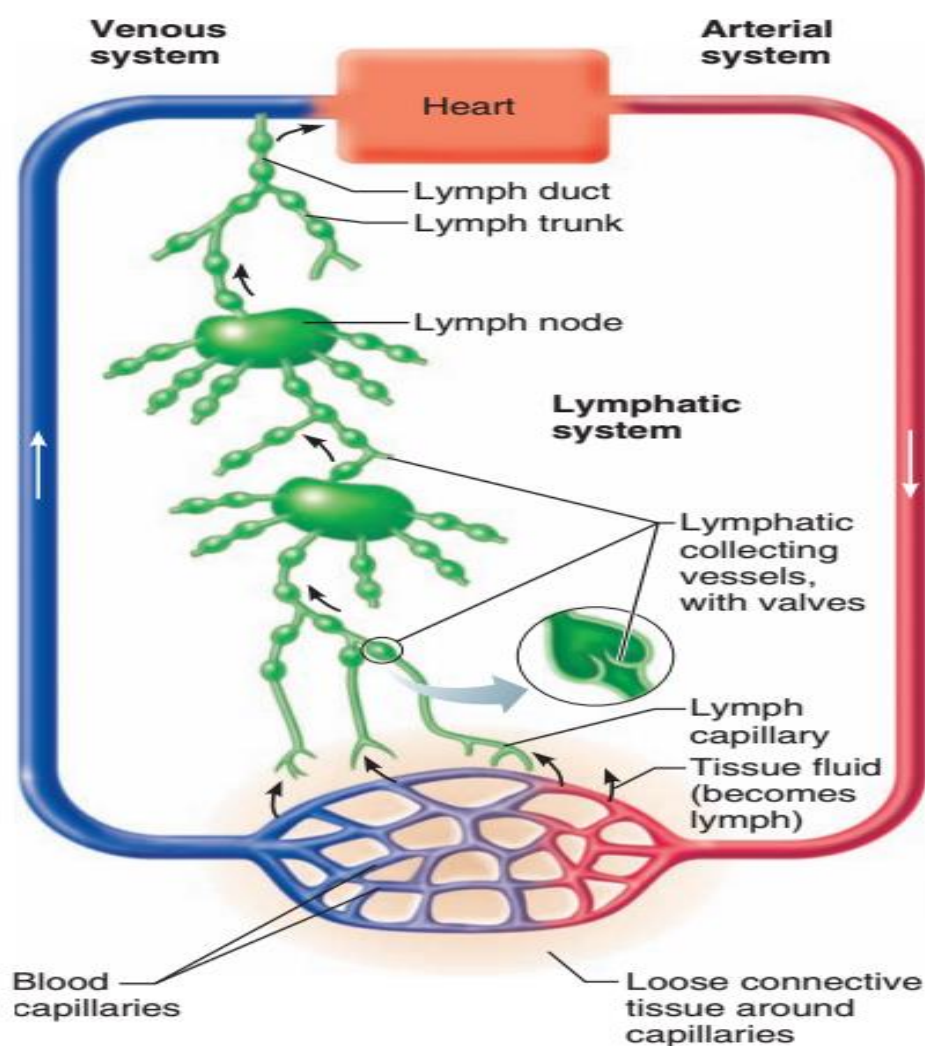



TABLE 13.1 Characteristics of Blood Vessels

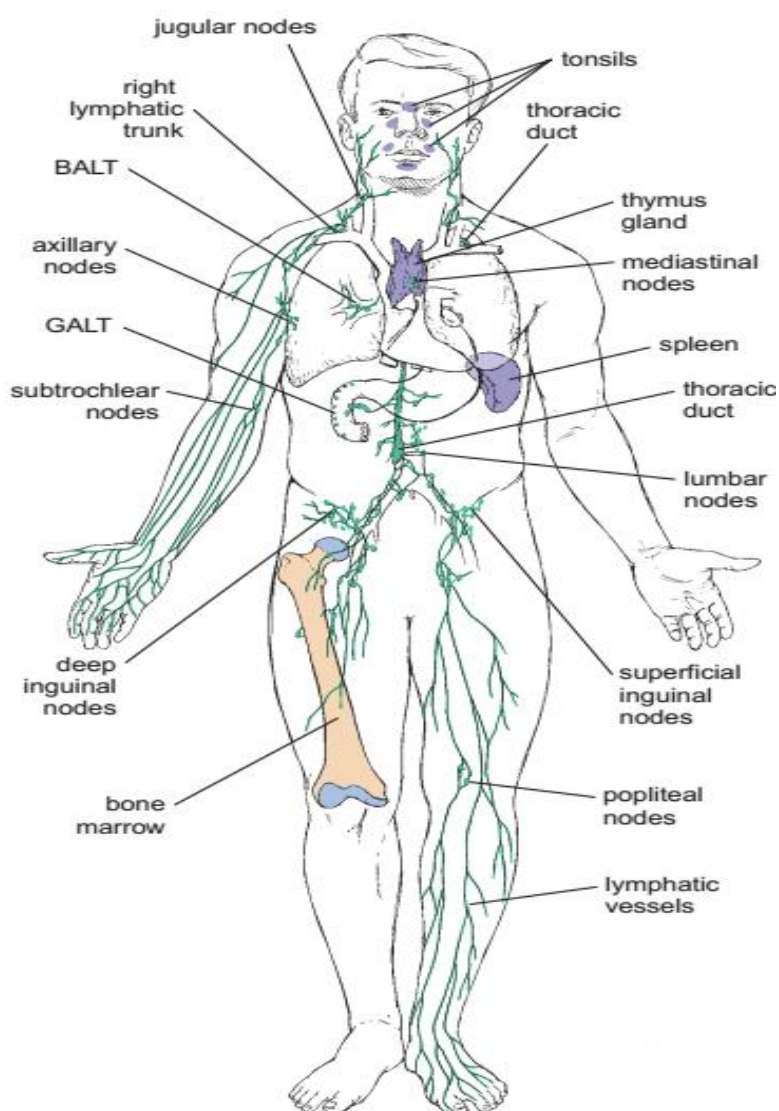
Arteries				
Vessel	Diameter	Tunica intima (inner layer)	Tunica media (middle layer)	Tunica adventitia (outer layer)
Large artery (elastic artery)	>10 mm	Endothelium Connective tissue Smooth muscle	Smooth muscle Elastic lamellae	Connective tissue Elastic fibers Thinner than tunica media
Medium artery (muscular artery)	2–10 mm	Endothelium Connective tissue Smooth muscle Prominent internal elastic membrane	Smooth muscle Collagen fibers Relatively little elastic tissue	Connective tissue Some elastic fibers Thinner than tunica media
Small artery	0.1–2 mm	Endothelium Connective tissue Smooth muscle Internal elastic membrane	Smooth muscle (8–10 cell layers) Collagen fibers	Connective tissue Some elastic fibers Thinner than tunica media
Arteriole	10–100 μ m	Endothelium Connective tissue Smooth muscle	Smooth muscle (1–2 cell layers)	Thin, ill-defined sheath of connective tissue
Capillary	4–10 μ m	Endothelium	None	None
Veins				
Vessel	Diameter	Tunica intima (inner layer)	Tunica media (middle layer)	Tunica adventitia (outer layer)
Postcapillary venule	10–50 μ m	Endothelium Pericytes	None	None
Muscular venule	50–100 μ m	Endothelium	Smooth muscle (1–2 cell layers)	Connective tissue Some elastic fibers Thicker than tunica media
Small vein	0.1–1 mm	Endothelium Connective tissue Smooth muscle (2–3 layers)	Smooth muscle (2–3 layers continuous with tunica intima)	Connective tissue Some elastic fibers Thicker than tunica media
Medium vein	1–10 mm	Endothelium Connective tissue Smooth muscle Internal elastic membrane in some cases	Smooth muscle Collagen fibers	Connective tissue Some elastic fibers Thicker than tunica media
Large vein	>10 mm	Endothelium Connective tissue Smooth muscle	Smooth muscle (2–15 layers) Cardiac muscle near heart Collagen fibers	Connective tissue Some elastic fibers, longitudinal smooth muscles Much thicker than tunica media

خوارلسم فصل

دفاعی سیستم Defense system

Defense System or Lymphatic System

دفاعی سیستم





ټول ژوندی موجودات د دفاع حق لری.

هغه اجنبی اجسام چی دغه دفاعی حجرات یی ونه پیژنی نو ددی سیستم په واسطه له منځه ځی. د جوړښت له نظره دغه سیستم زموږ په بدن کی د دری شیان څخه جوړ شوی دی او دغه دری واړه د **Lymphatic circulation** په واسطه خپل دفاعی پروسه سرته رسوی چی په لاندی ډول دی:

■ Defense cells دفاعی حجرات

دفاعی حجری یی په دوه ډوله دی:

- Mobile cell گرځیدونکی حجری

لکه: Macrophage او Leukocyte (Monocyte, Lymphocyte)

(Neutrophil, Basophil, Eosinophil

- Fixed Cells عیری متحرکه حجری

لکه: Plasma cell او Reticular cell

■ Defense Tissue دفاعی انساج

دفاعی انساج په دوه برخو ویشل شوی دی:

- Lose lymphatic Tissue

په دی ډول کی لمفوسایت د منضم نسج سره یوځای په تیت او پراگنده ډول لیدل کیږی او هغه نسج ته ویل کیږی چی خواره واره اوسی یعنی د وړو کتلو په شکل په بدن کی وی لکه:

I: MALT= Mucosa Associated Lymphatic Tissue

II: GALT= Gut Associated Lymphatic Tissue

III: BALT= Bronchus Associated Lymphatic Tissue

- Dens lymphatic Tissue

هغه ډول نسج ته ویل کیږی چی یوځای کی یی متراکم کړی وی لکه:





I: Red Bone marrow

II: Lymphatic Node

دفاعی غری Defense Organs (Lymphatic organs) ■

دا په دوه برخو ویشل شوی دی:

Central Lymphatic Organs مرکزی غری

دا په مرکز کی قرار لری دوه دانی دی چی اساسی کتله جوړوی.

I: Thymus

چی ددی په واسطه T-cell جوړیږی.

II: Bursa

دا په انسانانو کی نشته خو ددی پرخای په انسانانو کی Bone marrow وجود لری چی د B-cell په جوړیدو کی رول لری.

Peripheral Lymphatic Organs محیطی غری

لکه:

1: Tonsils

دری قسمه Tonsils زموږ په بدن کی موجود دی:

I: Pharyngeal Tonsils

II: Sub lingual Tonsils

III: Palatine Tonsils

2: Lymph node

3: Spleen

4: Pyre paches

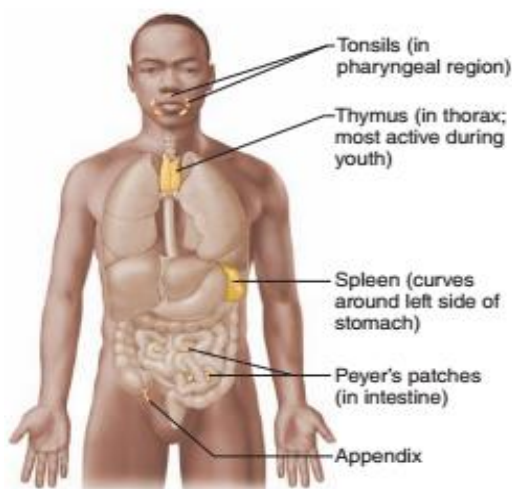


Figure 12.5 Lymphoid organs. Locations of the tonsils, spleen, thymus, Peyer's patches, and appendix.



5: Appendix

Lymphatic or Defense Cell

لکه څنگه چې مو مخکې یادونه وکړه دا حجرات په دوه ډوله دی یو یی **Mobile cells** یا متحرکه حجرات او بل یی **Fixed cells** یا غیر متحرکه حجرات وو: متحرکه حجرات هم په دوه ډوله دی:

Leukocyte (WBC) ■

چې په دی کی لاندی حجرات شامل دی:

- Neutrophil
- Lymphocyte
- Monocyte
- Eosinophil
- Basophil

په دی حجراتو کی **Monocyte** او **Neutrophil** ته **Phagocytic cells** هم ویلی شو ځکه دوی دواړه حجری په بدن کی د **Phagocytosis** دندی سرته رسوی.

Monocyte ته **Macrophage** هم ویلی شو، یعنی د بدن څخه ډیره دفاع کوی او په یو وخت کی 100 عدده اجنبی شیان وژنی.

خو **Neutrophil** چې ترټولو فعاله حجره ده، ددی عمر کم دی دا تر 10 پوری اجنبی شیان وژنی د همدی امله ورته **Microphage** وایی.

د **Neutrophil** او **Monocyte** حجرو دفاعی وظایف سره شباهت لری او وظیفوی مراحل یی په لاندی ډول دی:

- Margination

د التهاب په صورت کی زیات تعداد نیوتروفیل او **Monocyte** د وینی د رگونو په څنډو کی د قطارونو په شکل راټولیدی.



- Diapedesis

په دی مرحله کی د اندوتیل حجرات **Contraction** کوی او **Neutrophil** او **Monocyte** پی د رگونو د جدار څخه بهر د نسج په لور ځی.

- Chemotaxis

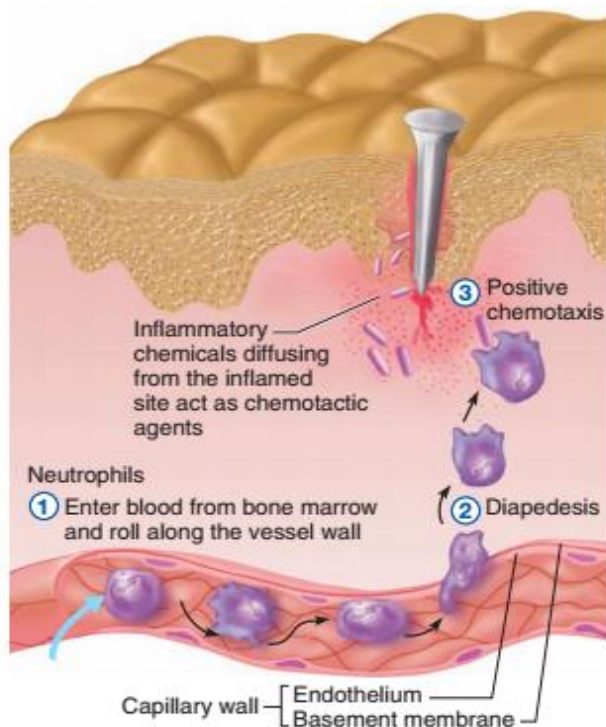
دواړه حجرات، التهابی ساحی د میکروبونو او یا د میکروبونو د **Toxin** او یا د میکروبونو د بقایاوو په واسطه جذبیری.

- Amoeboid Movement

دواړه حجرات د امیبی حرکت په واسطه ځان مطلوب هدف ته رسوی.

- Phagocytosis

په دی مرحله کی **Neutrophil** واره میکروبونه خوری، عمر یی کم او د څو ساعتونو په حدودو کی وی. خو د **Monocyte** عمر ډیر او اوږد وی، او غټ میکروبونه خوری.



Phagocyte mobilization.





Lymphocyte

د انتي باډي د جوړولو په واسطه د بدن په دفاع کې برخه اخلي او يو مهم خاصيت لري هغه داچې کله د وينې د جريان څخه خارج شي بېرته وينې ته داخلېدای شي چې دې عمل ته **Recirculation** ويل کيږي.

لمفوسايټ په دوه ډوله دي:

- T- lymphocyte or T- cell

هغه ډول حجرات دي چې پخواني يې په **Thymus** غده کې ترسره کيږي او بيا د بدن نورو برخو ته غځول کيږي.

دا ډير ډولونه لري لکه: **CD4**، **CD11** او **CD23** چې دا فعالې حجری دي. دې ته **Cytotoxic T-cell** او يا **Direct killer cells** هم وايي.

دغه حجری د **Cellular immunity** مسوليت په غاړه لري. يعنې دا په خپله سطحه کې **Anti-body** لري او په مستقيم ډول په انتي جن حمله کوي او له منځه يې وړي.

په بله معنا حجروي معافيت په رامنځته کيدو کې د **T-cell** سره

Macrophage مرسته کوي چې دې **Macrophage** ته دلته **A.P.C** وايي.

T-Cell يا **T- Lymphocyte** په درې ډوله دي:

I: Helper T- cell

II: Cytotoxic cells or Killer T- cell

III: Suppressor T- cell

- B- Lymphocyte (B-cell)

دا هغه ډول حجرات دي چې د پخواني مرحله يې په **Bursa** يا **Bone marrow** کې تيروي او د **Humoral immunity** مسوليت په غاړه لري.

دا په دوه حجرات تفريق پذيری کيږي:



I: Plasma Cells

II: Memory Cells

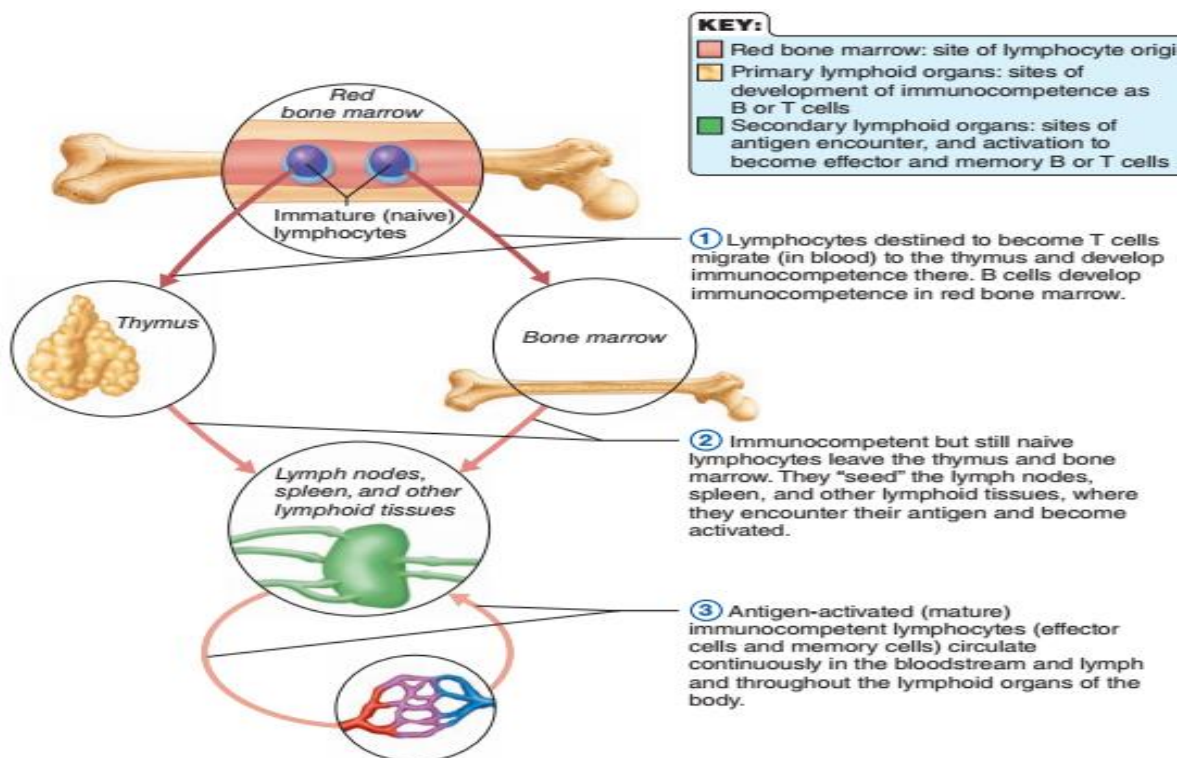


Figure 12.11 Lymphocyte differentiation and activation.

Plasma Cell

غیری متحرک حجرات دی، د **B- lymphocyte** د تفریق پذیری په نتیجه کی لاس ته راخی، دغه حجرات په **Lymphatic nodes**، منضم نسج، **Bone marrow** او **Spleen** کی لیدل کیږی.

دغه حجرات د **B cell** په واسطه تنبه او انتی باډی تولیدوی چی له همدی کبله د **Anti-body producing cell** په نوم یادیری.

Reticular Cell

دا هم غیری متحرک حجرات دی او د وینی په جوړیدونکی اعضاو **Hematopoietic organ** کی لیدل کیږی او د ضرورت په وخت کی په نورو حجراتو بدلیدلی شی او یو ډول **Supporting cell** دی.





Lymphatic Tissue

په ټول بدن کی او خصوصاً په منضم نسج کی لیدل کیږی او په دوه ډوله دی:

a: Loose Lymphatic Tissue

په دی ډول لمفاوی نسج کی لمفوسایت په منشر ډول د منضم نسج سره یوځای لیدل کیږی.

b: Dense Lymphatic Tissue

په دی ډول لمفاوی نسج کی لمفوسایت د کتلو یا گردو ساختمانونو په شکل لیدل کیږی چی دا ساختمانونه د **Lymphatic Nodules** او یا د **Lymphatic Follicles** په نوم یادېږی چی هر فولیکل یی د دوو برخو څخه جوړ دی:

- Germinal Center

د فولیکل مرکزی برخه ده چی روښانه ښکاري او خام لمفوسایت پکی موجود دی، او د نورو لمفوسایتونو د تولید فعاله مرکز دی.

- Peripheral Zone

دا د فولیکل محیطی برخه ده چی نظر مرکز ته تیاره او له پخو لمفوسایتونو څخه جوړه شوی ده.

Antigen

هغه مواد دی چی د بدن دفاعی عکس العمل تحریکوی، انتی جن کیدای شی چی

مکملی حجری **Complete cell** وی لکه: **Bacteria** او **Tumor cells**

او یا کیدای شی چی یو تعداد **Macromolecule** وی لکه: **Proteins** او

Polysaccharides

Anti- Body

هغه پروتینی مواد او د **Y** په شکل مالیکولونه دی چی په دوران کی قرار لری او

د **Plasma cell** په واسطه تولیدېږی، چی د دوه دانو سپکو (**Light**) او د دوه





دانو درندو (Heavy) پولی پیپتاید ځنځیرونو څخه جوړ دی، او دا ځنځیرونه د Disulfide bond په واسطه سره وصل دی. د انټی باډی مالیکولونه د Proteolytic enzyme په واسطه چی Papain نومیری په دری برخو ویشل کیږی چی یو یی F C Fragment دی، او دوه دانی F ab Fragment دی. د F C Stem cell د Y شکله او د دوه دانو Carboxyl terminus نیمایی درندو ځنځیرونو (Heavy Chain) څخه ترکیب شوی دی. او دوه دانی F ab Fragment د دروند ځنځیر پاتی برخی او د مکمل سپک ځنځیر څخه ترکیب شوی دی. د Plasma cell په واسطه چی کوم مواد تولیدیری هغی ته Immune globulin وایی. چی په پنځه ډوله پیژندل شوی دی:

■ Ig G:

دا انټی باډی د انسان د وینی د سیروم 75% ایمونوگلوبین تشکیلوی او یواځینی انټی باډی ده چی د Placenta څخه تیریدای شی. او د ماشوم د تولد په لومړیو ورځو کی د معافیت سبب ګرځی.

■ Ig A:

دا ډول Ig د وجود په افرازاتو لکه: د لعاب، اوښکو یا Tear د قصباتو افرازات او د پروستات او Vagina په افرازاتو کی لیدل کیږی. دنده یی داده چی عضوی ته د انټی جن د نفوذ مخه نیسی.

■ Ig M:

دا د وینی د سیروم 10% ایمونوگلوبین IG تولیدوی، او د مضره موادو په څیری زهری کولو کی او د پلازما د انزایمونو په فعاله کولو کی رول لری.

■ Ig E:

دا چی کله د Plasma cells په واسطه افراز شی نو د Must cell او Basophil په واسطه له دوران څخه اخستل کیږی، چی له دی امله د همدی حجراتو په واسطه Histamine, Serotonin او Heparin افرازوی چی دا په Allergic reaction کی برخه اخلی.


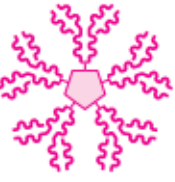





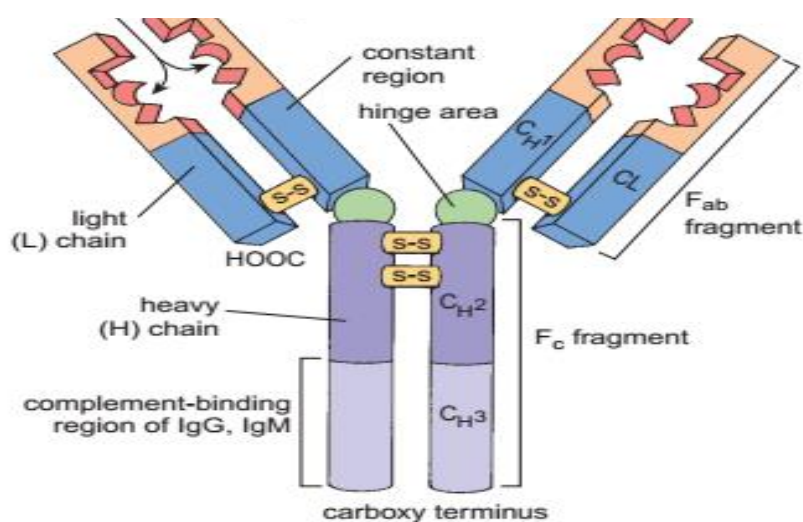


■ Ig D:

دا ډول ig د حجراتو په جدار (Cell membrane) او سیروم کی موجود وی، دا د خاصو Receptors درلودونکی دی چی د خاص انټی جن په مقابل کی عمل کوی.

Table 12.2 Immunoglobulin Classes

Class	Generalized structure	Where found	Biological function
IgD		Virtually always attached to B cell	Believed to be cell surface receptor of immunocompetent B cell; important in activation of B cell.
IgM		Attached to B cell; free in plasma	When bound to B cell membrane, serves as antigen receptor; first Ig class released to plasma by plasma cells during primary response; potent agglutinating agent; fixes complement.
IgG		Most abundant antibody in plasma; represents 75–85% of circulating antibodies	Main antibody of both primary and secondary responses; crosses placenta and provides passive immunity to fetus; fixes complement.
IgA		Some (monomer) in plasma; dimer in secretions such as saliva, tears, intestinal juice, and milk	Bathes and protects mucosal surfaces from attachment of pathogens
IgE		Secreted by plasma cells in skin, mucosae of gastrointestinal and respiratory tracts, and tonsils	Binds to mast cells and basophils, and triggers release of histamine and other chemicals that mediate inflammation and certain allergic responses.



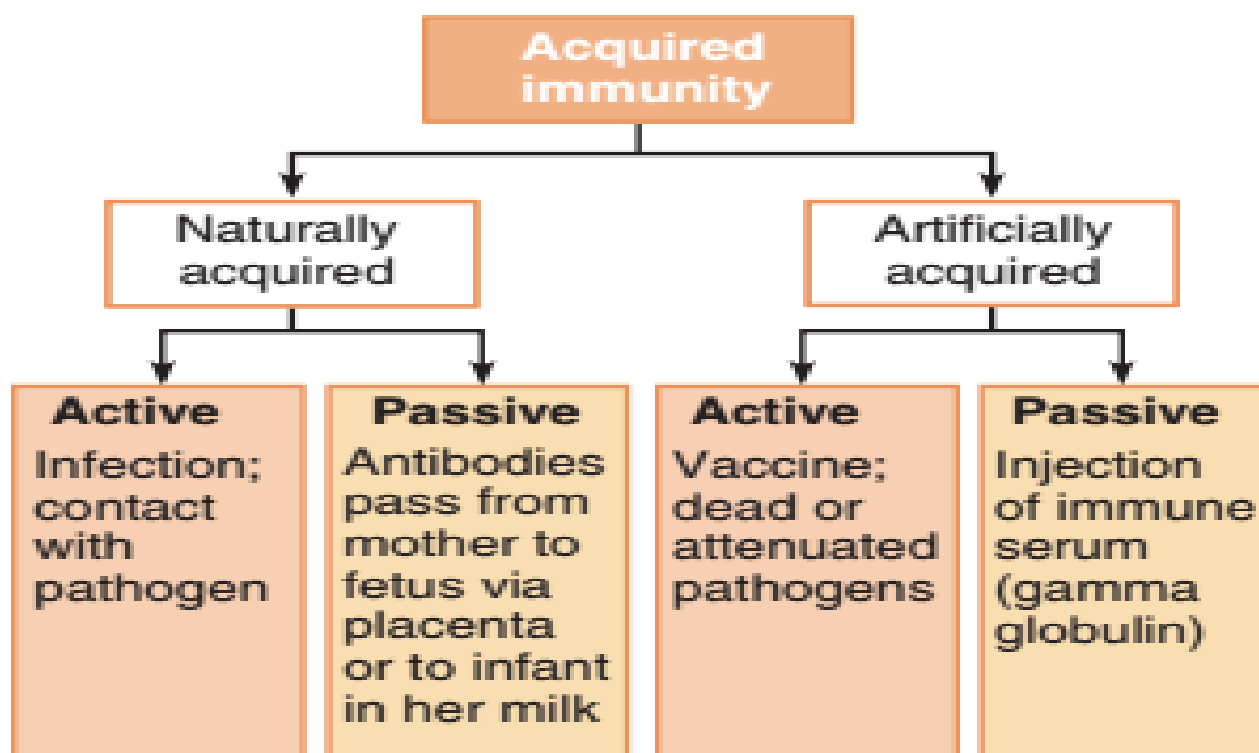
Types of acquired immunity

Orange boxes signify active types of immunity in which immunological





memory is established. Gold boxes signify the short-lived passive types of immunity; no immunological memory is established.



Thymus Gland

د Central lymphoid organs له جملی څخه شمیرل کیږی په Sternum هډوکی کی موقیعت لری، د Med Clavicular notch څخه شروع کیږی تر Superior mediastinum پوری امتداد پیدا کوی.

Thymus په ماشومانو کی ډیر دی، په ماشومانو کی سریع دی خو په کاهلو انسانانو کی کمزوری یعنی فعالیت یی کم دی په همدی خاطر د Thymus شمیر او جسامت په ماشومانو کی ډیر او په لویانو کی کم دی.

Histologic Structure of Thymus

■ Supporting Tissue

دی ته Stroma هم وایی، د منضم نسج څخه جوړه شوی ده، او د لاندی برخو درلودونکی ده:



- Capsule

دا برخه **Thymus** پوښنوی.

- Septa

دا پرده له کپسول څخه منشی اخلی او **Thymus** لومړی په **Lobe** او بیا په **Lobule** ویشی.

- Reticular Tissue

دا د شبکوی نسج یوه شبکه ده چی د **Thymic cells** په شاوخوا کی قرار لری او د هغوی د استناد سبب گرخی.

■ Functional part or Parenchyma

د **Thymus** اساسی او وظیفوی برخه ده چی د لاندی برخو څخه جوړه شوی ده:

- Lymphocytes

دا د **T cell** له نوعی څخه عبارت دی او **Thymus** یی په دوه ناحیو ویشلی دی:

a: Cortex:

محیطی او تاریکه برخه ده او د **Dense lymphatic tissue** څخه جوړه شوی ده. او د خام **Lymphocyte** د ذخیره کیدو سبب گرخی.

b: Medulla:

مرکزی برخه تشکیلوی د **Loos lymphatic tissue** څخه جوړه شوی ده. دا نظر **Cortex** ته روښانه ښکاری، ددی لوبول په مرکزی برخه کی یو ساختمان د **Hassall's Body** په نوم وجود لری چی د **Thymus** د تشخیص لپاره یوه اساسی نقطه ده.

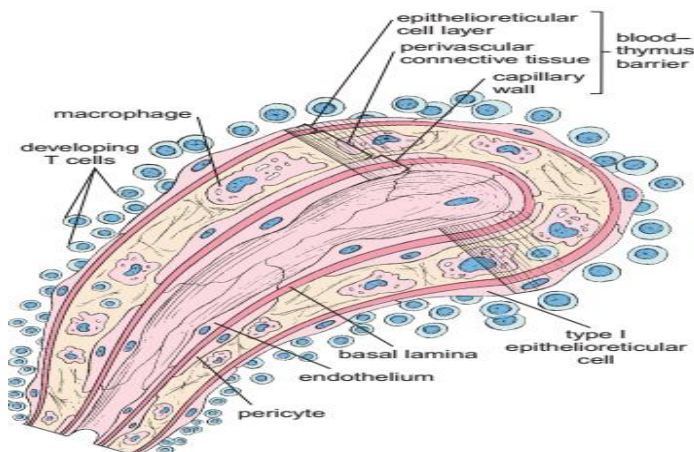
دا جسم د **Epithelioreticular Cells** د هموارو حجراتو څخه چی د دایروی متراکمو صفحاتو یا **Dense circular palates** په شکل دی جوړ شوی دی.





- Epithelioreticular cells

دا حجرات یو جسم او څو **Process** لری چی په واسطه یی یو له بل سره یوځای کیری او یو چوکاټ جوړوی چی دا په حقیقت کی یوه مانعه ده، او د همدی په وجه انتی جن غدی ته نه پریښودل کیری، دا مانعه د **BTB** یا **Blood Thymic Barrier** په نوم یادیری.



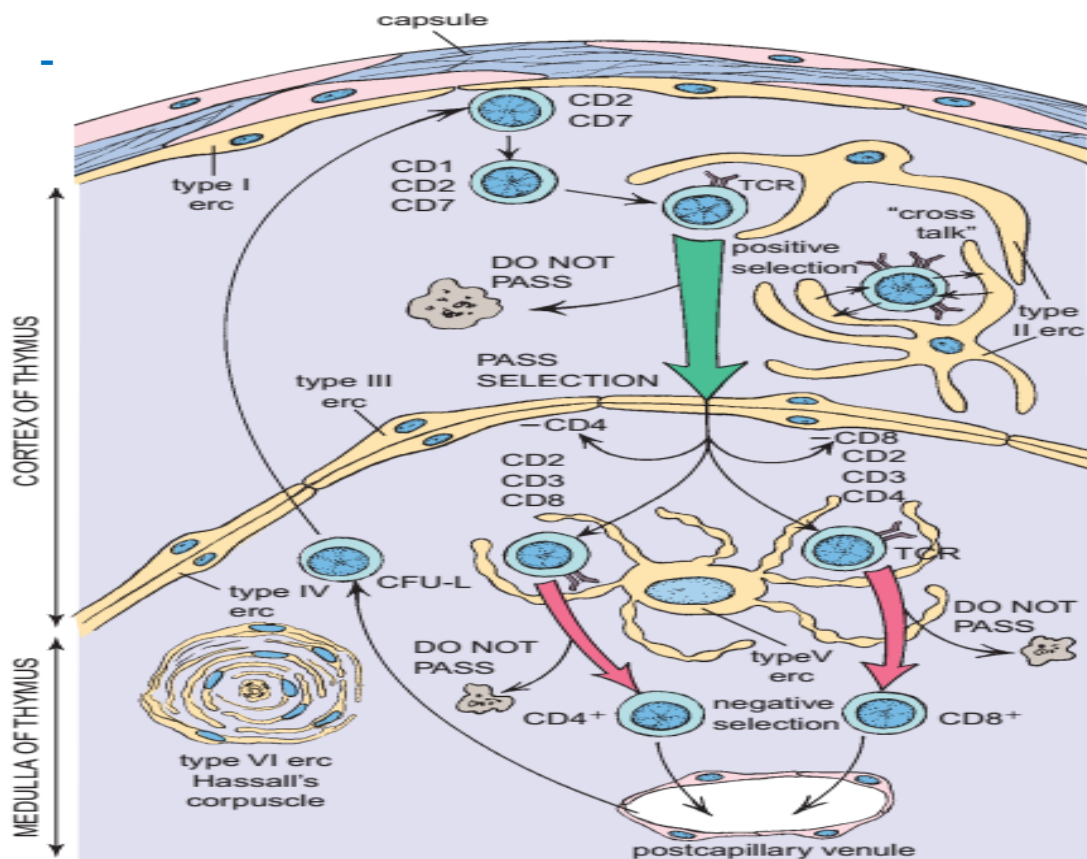
دغه حجرات دوه ډوله هورمونونه د **Lymphoid Tissue** د ودی او تفریق پذیري (**Differentiation**) لپاره افرازوی:

1: Thymosins

2: Thymopoietin

دغه حجرات شپږ ډولونه لری چی دری دانی یی په **Cortex** او دری دانی یی په **Medulla** کی موجود دی:

- Type I Epithelioreticular cells
- Type II Epithelioreticular cells
- Type II Epithelioreticular cells
- Type IV Epithelioreticular cells
- Type V Epithelioreticular cells
- Type VI Epithelioreticular cells



Lymphocyte د هډوکو په مغز کی جوړیږی او هغه چی **Thymus** ته رسیږی د تکثر او تفریق پذیری وروسته په **T-Lymphocyte** تبدیلیږی چی د **Thymus** او **Medulla** د رگونو په واسطه لمفاوی عضو ته رسیږی چی دغه د ودی ساحی ته **Thymus Dependent zone** ویل کیږی چی عبارت دی له:

- Para cortical zone of lymph nodes
- Per arterial Sheet of white pulp of spleen

T- Lymphocyte لاندی وظایف لری:

- د حجروی معافیت مسول بلل کیږی.
- **Delayed Hypersensitivity**
- **Graft Rejection**

نو هغه **Lymphocyte** چی په **Bone Marrow** کی تفریق پذیری کوی د **B-lymphocyte** په نوم یادیږی. چی **Lymph** ، **Spleen** ، **Lymphatic nodule** او **nodes** ته انتقالیږی، او د خلطی معافیت مسول گڼل کیږی.



Organ Transplantation

په څلور ډوله ترسره کیږی:

- Auto graft

په دی ډول پیوند کی نسج یا عضوه د عین شخص د یوی بلی برخی څخه اخستل کیږی.

- Iso graft

په دی ډول پیوند کی نسج د غبرگونی پیداشوی څخه اخستل کیږی.

- Allograft or Homograft

له یو انسان څخه بل انسان ته نسج پیوند کول.

- Heterograft

نسجی پیوند له نورو حیواناتو څخه اخستل.

Bursa

یوه مرکزی لمفاوی عضوه ده چی د الوتونکو د کولمو په نهایی برخه کی (GALT) یا **Gut associated lymphatic Tissue** وجود لری. د هغی په ساختمان کی **Lymphocyte** او **Macrophage** شامل دی. **Lymphocyte** د تفریق پذیري څخه وروسته په **B- Lymphocyte** بدلیږی. په انسانانو کی **Bursa** موجوده نه ده خو یو معادل ساختمان یی په انسانانو کی **Special micro environment of Bone marrow** او د کوچنیو کولمو لمفاوی نسج دی.

Lymph Nodes

اکثره بیضوی شکله ساختمانونه دی، چی د **Lymphatic vessel** په مسیر کی د ځنځیر په شکل قرار لری، دا د محیطی لمفاوی سیستم غړی دی، وظیفه یی **Filtration** دی.

جسامت یی د **1mm- 2cm** پوری دی. او د **Kidney** یا گردو په شان یو محدبه او بله مقعره سطحه لری، چی د محدب طرف څخه **Afferent lymphatic vessels** ورته داخل شوی خو مقعر طرف یی چی د **Hilus** په نوم یادېږی د



Efferent lymphatic vessels ورځه خارج او وریډونه، شریانونه او اعصاب ورته داخلیری.

Lymph nodes په ټول بدن کی خصوصاً د **Cervical**، **Chest**، **Lingual**، **Axillary** او **Abdomen** کی په ډیره اندازه پیداکیری.

نسجی جوړښت یی په لاندی ډول دی:

■ Stroma (Structural or supporting layer)

چی په دی کی لاندی برخی شاملی دی:

- Capsule – (C.T)
- Trabeculae
- Reticular Tissue

■ Parenchyma

دا برخه یی د **Lymphocyte** څخه جوړه شوی ده.

معمولاً د یو لمفاوی **Node** په یوه مقطع کی لاندی ساختمانونه لیدل کیری:

■ Cortex

دا ساختمان د کپسول څخه لاندی قرار لری، او لاندی ساختمانونه پکی لیدل کیری:

- Cortical sinuses or (Sub capsular sinuses)
- Trabeculae or Trabecular sinuses
- Lymphatic Nodules

Cortex په دوه ډوله دی:

- Superficial Cortex
- Deep Cortex



■ Medulla

دا د **Node** مرکزی برخه او **Hilus** په بر کی نیسی چی د لاندی ساختمانونو درلودونکی دی:

- Medullary Cords
- Medullary Trabecular
- Medullary sinuses

په دی برخه کی **Lymphocyte** په نخپرویی شکل کی پراته وی او د **Lymphocyte** نخیره کیدو ته **Medullary sinus** کوم چی د **Medullary cord** سره اړیکه لری زمینه برابروی.

Functions of Lymph node

- Lymph Filtration
- Anti- body Formation
- Lymphocyte Production

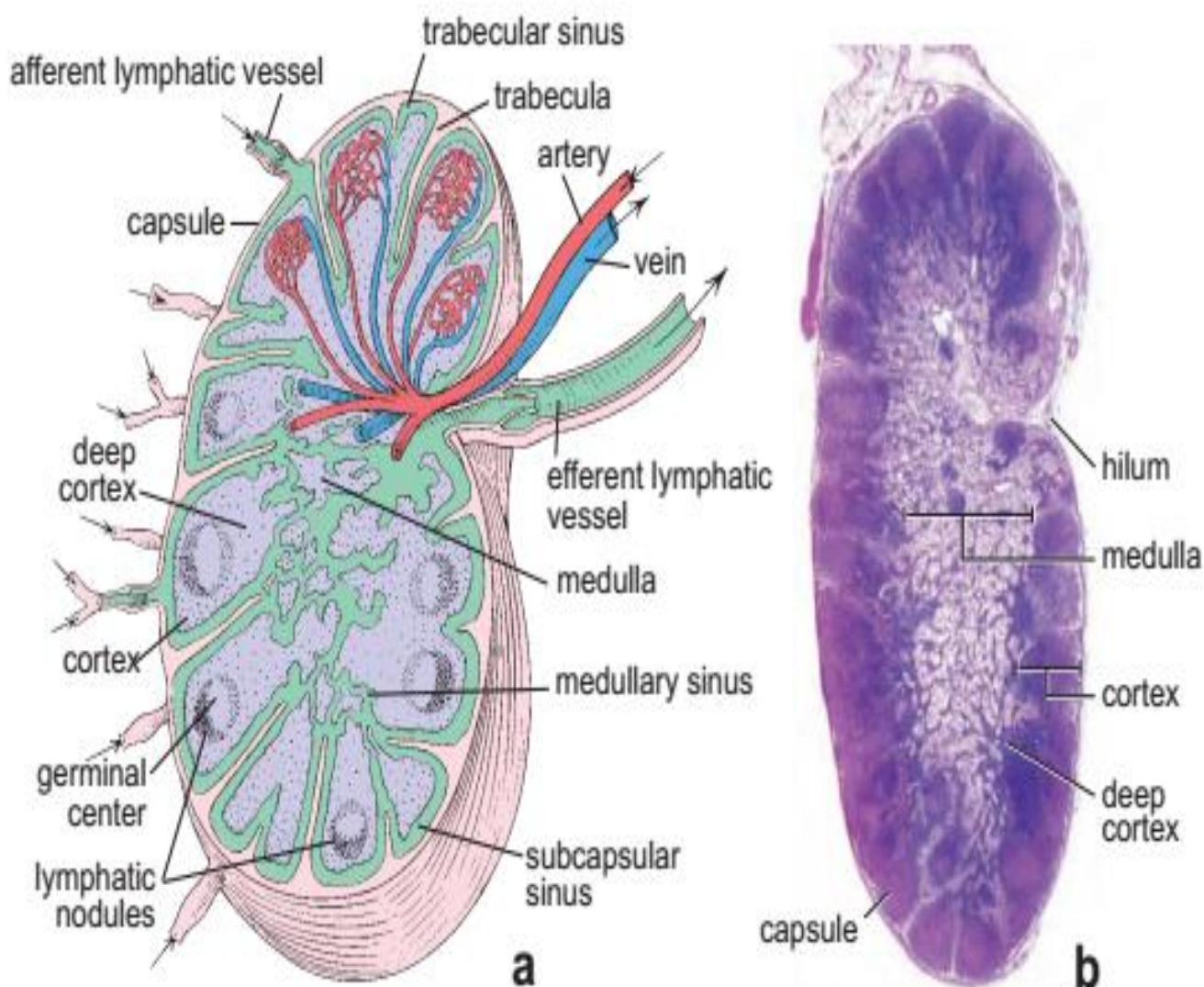
Structure of a lymph node

- a. This diagram depicts the general features of a lymph node as seen in a section. The substance of the lymph node is divided into a cortex, including a deep cortex, and a medulla. The cortex, the outermost portion, contains spherical or oval aggregates of lymphocytes called *lymphatic nodules*. In an active lymph node, nodules contain a lighter center called the *germinal center*. The medulla, the innermost region of the lymph node, consists of lymphatic tissue that appears as irregular cords separated by lymphatic medullary sinuses.
- The dense population of lymphocytes between the superficial cortex and the medulla constitutes the deep cortex. It contains the high endothelial venules. Surrounding the lymph node is a capsule of dense connective tissue from which trabeculae extend into the substance of the node. Under the capsule and adjacent to the trabeculae are, respectively, the subscapular sinus and the trabecular lymphatic sinuses. Afferent lymphatic



vessels (*arrows*) penetrate the capsule and empty into the subscapular sinus. The subscapular sinus and trabecular sinuses communicate with the medullary sinuses. The upper portion of the lymph node shows an artery and a vein and the location of the high endothelial venules of the lymph node.

- **b.** Photomicrograph of a lymph node in a routine H&E preparation. The dense outer portion of the lymph node is the cortex. It consists of aggregations of lymphocytes organized as nodules and a nodule-free deep cortex. The innermost portion of the lymph node, the medulla, extends to the surface at the hilum, where blood vessels enter or leave and where efferent lymphatic vessels leave the node. Surrounding the lymph node is the capsule, and immediately beneath it is the subscapular sinus.





Spleen یا توری

د لمفاوی اعضاؤ تر ټولو لوی ساختمان دی.

د لاندی برخو څخه جوړ شوی دی:

■ Stroma (Made of Connective Tissue)

د منضم نسج څخه جوړه شوی ده او د لاندی برخو څخه مشتمله ده:

- Capsule
- Trabeculae
- Reticular Tissue

په دی دری واړو برخو کی یی منضم نسج او Smooth muscle لیدل کیږی.

■ Parenchyma

ددی پارنشیم د یوه نرم اسفنجی ساختمان څخه چی د Splenic pulps نومیری جوړ شوی دی. دا Pulps په دوه ډوله دی:

- White pulp

د یو مرکزی Arteriole څخه جوړ دی. او د انټی باډی او Lymphocyte د تولید وظیفه په غاړه لری.

- Red pulp

له Erythrocyte (Macrophages, Leukocytes, Plasma cells) او Venous sinuses څخه جوړ دی چی وینه پکی تراکم کوی.

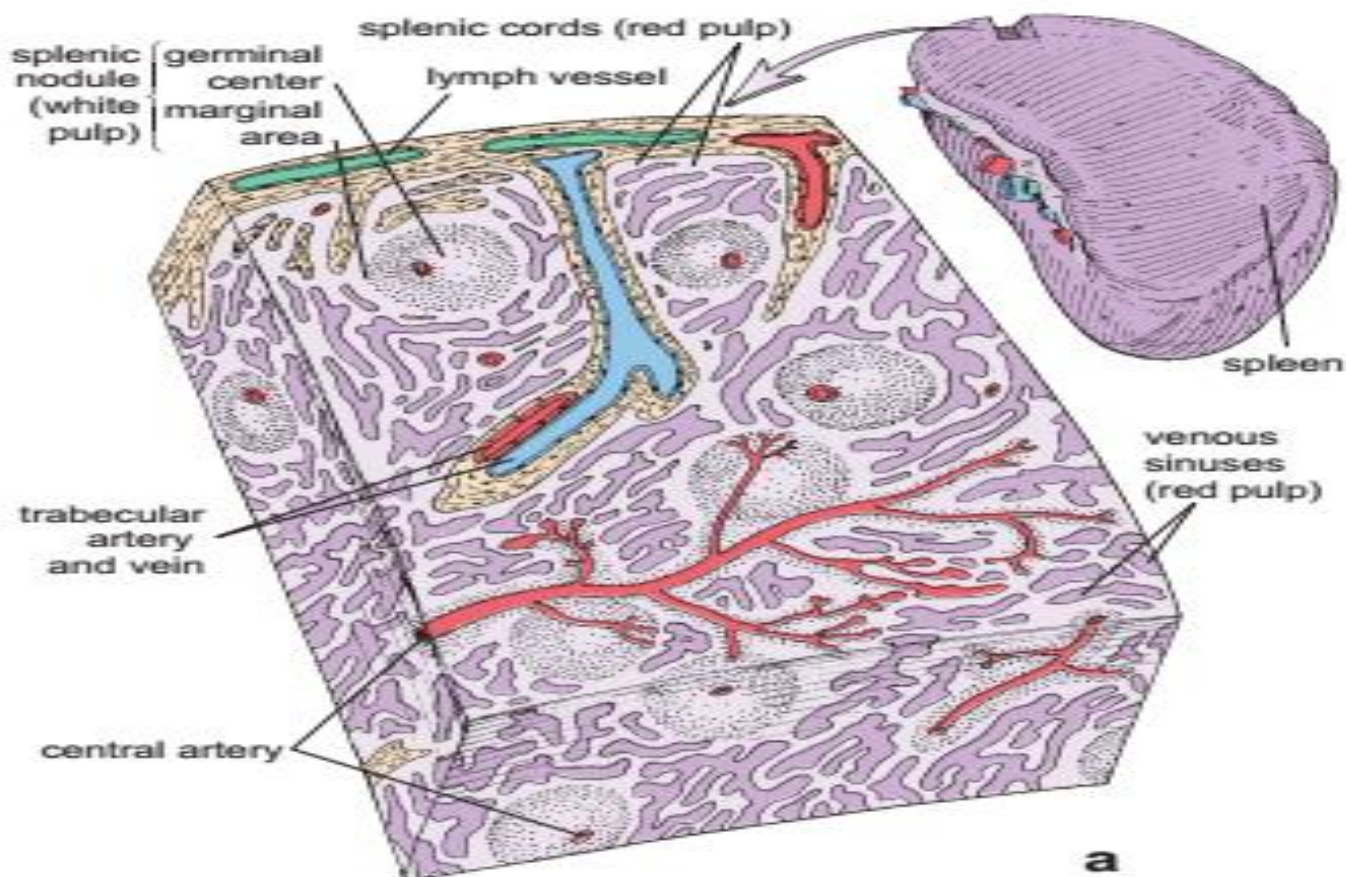
Schematic diagram and photomicrograph of splenic structure.

The substance of the spleen is divided into white pulp and red pulp. White pulp consists of a cylindrical mass of lymphocytes arranged around a central artery that constitutes the per arterial lymphatic sheath (PALS). Splenic nodules occur along the length of the PALS. When observed in cross section through part of the sheath that contains a nodule, the central artery appears eccentrically located with respect to the lymphatic mass. The red pulp consists of splenic sinuses





surrounded by splenic cords (cords of Bill Roth). A capsule surrounds the spleen; trabeculae project from it into the substance of the spleen. Both capsule and trabeculae give the appearance of dense connective tissue infiltrated by numerous my fibroblasts. Blood vessels traverse the capsule and trabeculae before and after passage within the substance of the spleen. Lymphatic vessels originate in the white pulp near the trabeculae.



Blood Circulation of Spleen

د توری د وینی دوران

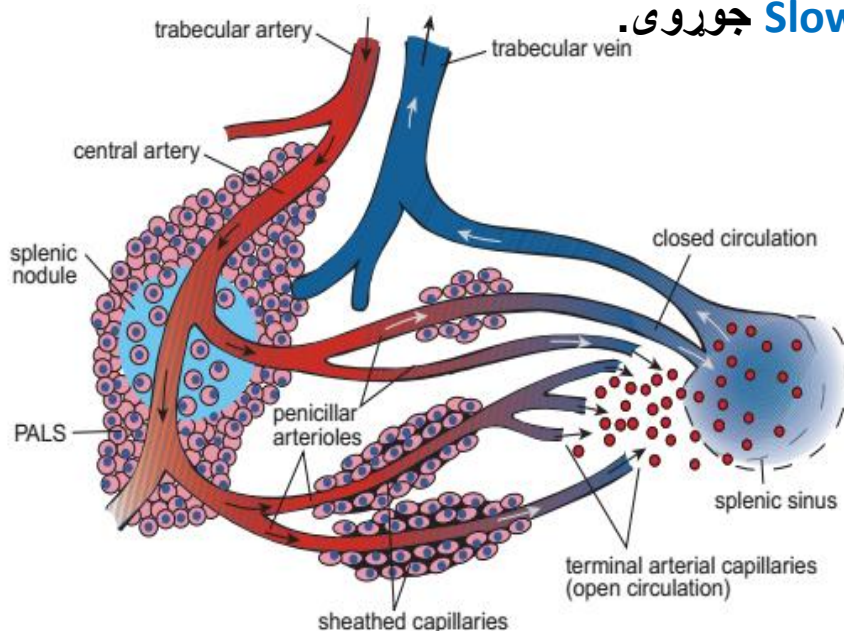
د **Spleen** ننوتی برخی ته **Hilus** وایی، دلته یو غټ شریان چی د **Splenic artery** په نوم یادیری راغلی دی دغه شریان د **Abdominal aorta** څخه منشاء اخلی، د **Stroma** له برخی څخه چی تیریروی هغی ته **Trabecular artery** وایی، ددی څخه وروسته **White pulp** ته داخل او د **Lymphocyte** په



واسطه احاطه کیری چی هغه د **Splenic arteriole of splenic nodule** په نوم یادیری.

بیا **Red pulp** ته داخلیری او جارو ماننده ساختمان د **Penicillus** په نوم جوړوی چی هر شاخ یی د **Terminal capillary** او **Sheated arteriole** په نومونو یادیری. له دی وروسته مؤلفین دوه عقیدی لری: **Close or Rapid circulation** منخ ته راوری.

دوهم دا چی نهایی شریان له وریدی **Sinus** سره مستقیم ارتباط نه لری او یو **Slow or Open Circulation** جوړوی.



Functions of Spleen

د توری وظایف

- Hemopoiesis (in fetal life)
- Lymphopoiesis (White pulp)
- RBC Destruction (Macrophages)
- Defense (Lymphocytes, Macrophages)
- Blood storage (Red Pulp)



لوزه یا Tonsils

دا لمفاوی غری حلقوی ساختمان لری او د موقیعت له نظره په دری برخو ویشل شوی دی:

■ Palatinal Tonsils

- Stratified Squamous Epithelium
- 10-20 Crypts

■ Pharyngeal Tonsils

- Respiratory Epithelium (Pseudo stratified ciliated columnar Epithelium)
- No Crypt

■ Lingual Tonsils

- Stratified squamous Epithelium
- No Crypt

:Crypt

ننوتی ساختمانونه دی چی **Lymphocyte**، **Macrophage** او نور حجرات (**Squamous epithelial cells**) یی محتویات بلل کیږی. د تانسل په نسجی جوړښت کی لاندی ساختمانونه لیدل کیږی:

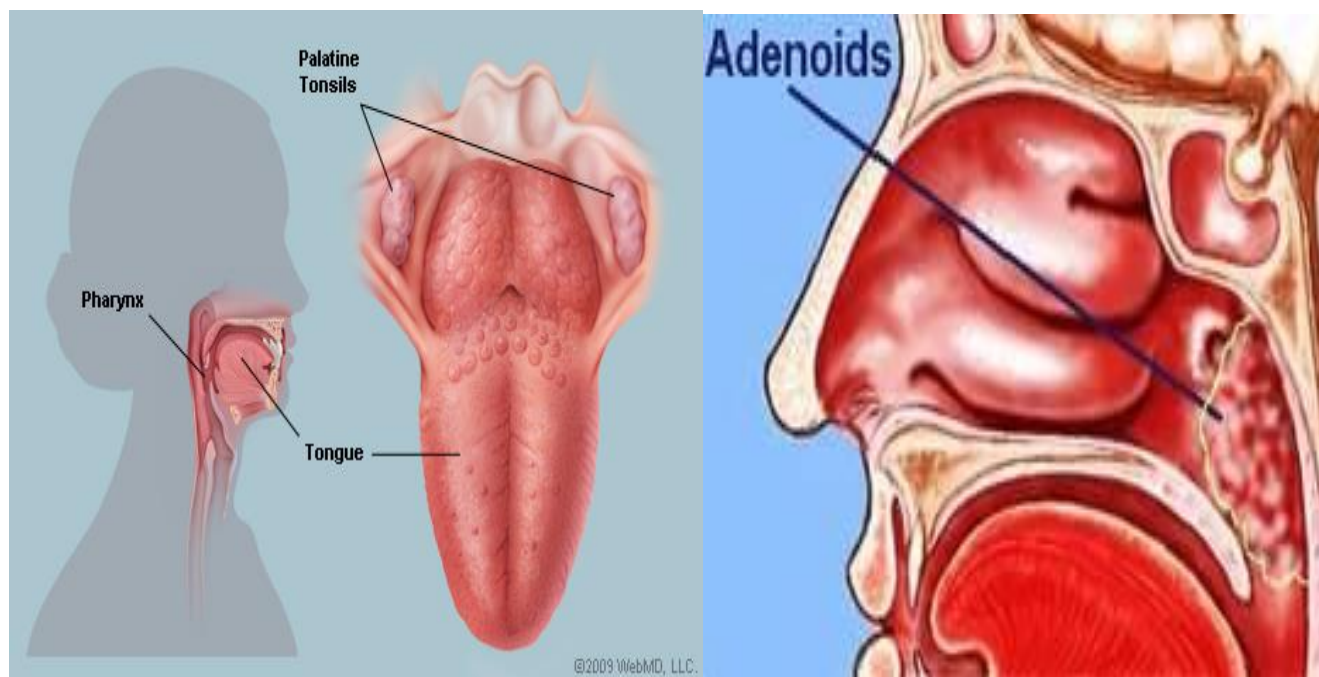
■ Stroma

کپسول نه لری، او د **Septa** او **Reticular Tissue** څخه جوړه ده.

■ Parenchyma

د منتشر و لمفوسایتونو او لمفاوی فولیکلونو څخه جوړه ده.





Function and Dysfunctions of Tonsils

- Defense
- Hyper trophy
- Adenoids

:Adenoids

هغه حالت ته ویل کیږی کله چی **Pharyngeal tonsil** پرسیډلی وی، چی انسان بیا تنفس په درست ډول نه شی کولای.

Tissue Macrophage system or Mononuclear Phagocyte system or Reticuloendothelial system (RES)

ددی سیستم منشاء له **Monocyte** څخه ده، او **Macrophage** ورته ځکه وایی چی غټ مالیکولونه لکه: د کاربن ذرات، دوری او خاوری، بکتیریا او د حجراتو بقایاوی بلع کوی. کله چی **Monocyte** د وینی له دوران څخه خارج شی نو جسامت یی غټ او د لایزوزوم تعداد یی هم زیاتیری او په کوم کی چی وی په مربوطه نوم یادیری لکه په لاندی ډول:



- Liver Kuepfer cell
- Lungs Alveolar Macrophages/ Dust Cell
- Bone Osteoclasts
- Skin Langerhans cells
- Lymph nodes Macrophages
- Spleen Macrophages
- Bone marrow Macrophages
- Connective Tissue Histeocytes



پنخلم فصل

هضمی سیستم Digestive system

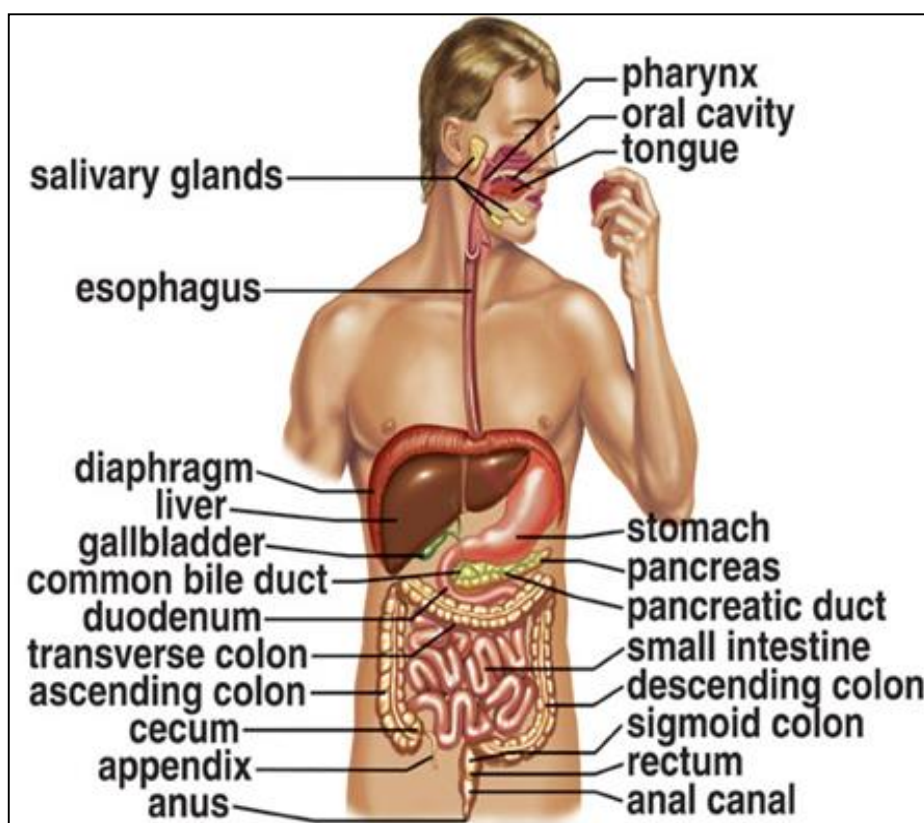
Digestive system

هضمی سیستم

هضمی سیستم یو اوږد تیوب مانده ساختمان دی، چی د Oral cavity څخه تر Anal Canal پوری ټول ساختمانونه پکی موجود دی.

عمومی دندی یی په لاندی ډول دی:

- د موادو هضم Digestion
- د موادو جذب Absorption
- د فضوله موادو اطراح Excretion



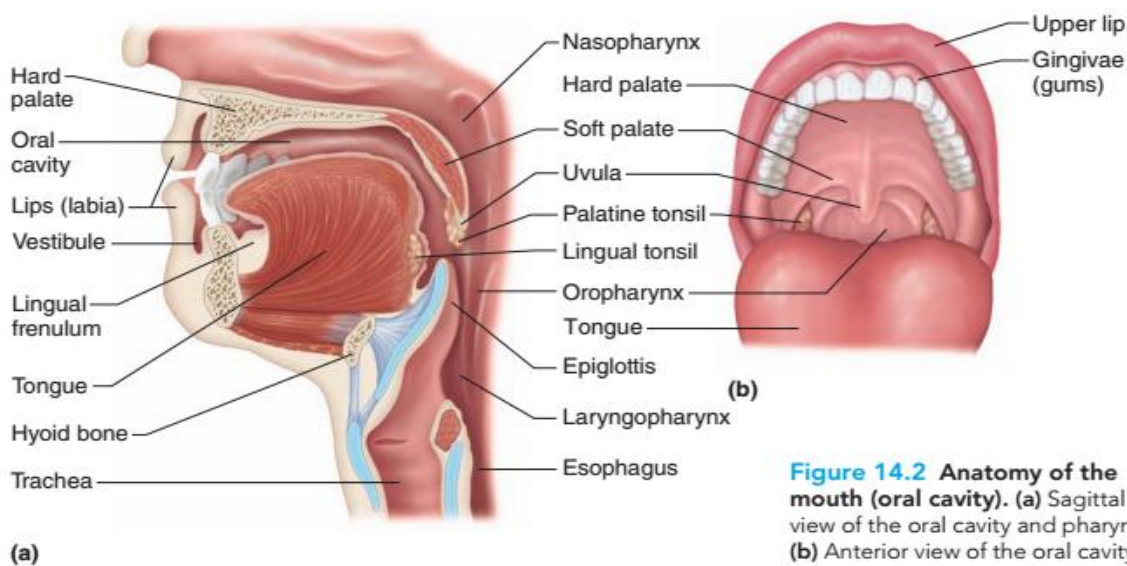


عموماً دا سیستم له دری برخو څخه جوړ شوی دی:

- Oral Cavity
- Digestive Tube
- Esophagus
- Stomach
- Small And Large intestine
- Accessory organs
- Pancreas
- Liver
- Gall bladder

Oral Cavity

د خولی جوف



دا دلاندی ساختمانونو څخه مشتمله شوی ده:

- Lips
- Cheeks
- Tongue
- Teeth
- Salivary Gland
- Hard palate and soft Palate
- Oropharynx



Lips

شونډی

شونډی یوه مخططه عضله ده چی د **(Orbicularis oris muscle)** څخه جوړی شوی دی، چی لرونکی د دوه سطحو دی:

■ External Surface

د **Skin** یا پوستکی په واسطه پوښل شوی ده، چی لاندی جوړښتونه پکی موجود دی:

- Hair Follicle
- Sebaceous Gland
- Sweat Gland

او **Keratinized stratified squamous Epithelium** پکی شامل دی.

■ Internal Surface

دا د **Non Keratinized stratified Squamous Epithelium** په واسطه پوښل شوی دی، چی ددی **Epithelium** څخه لاندی **Lamina Propria** وجود لری، چی پکی منضم نسج او **Labial mucus gland** لیدل کیږی.

ددی دواړو سطحو ترمنځ **(Internal or External surface of lips)** انتقالی ساحه وجود لری چی د **Red area of lips** په نوم یادیږی، ددی ساحی اپیتیل ضخیم خو **Keratin** یی نازک دی، د **Red area** د اپیتیل لاندی منضم نسج دی چی پکی د وینی رگونه لیدل کیږی، ددی ساحی سوروالی ددی له تعداد سره تړلی دی.

دغه ساحه **Sweat gland**، **Hair follicle** او **Sebaceous gland** نه لری خو د ژبی په واسطه لمده ساتل کیږی.





Cheeks

غومبوري

دوه سطحی لری:

■ External surface

د مخطط **Skeletal muscle** او **Elastic fibers** څخه جوړه شوی ده، همدارنگه د **Skin** او **Keratinized stratified squamous epithelium** په واسطه پوښل شوی ده، او د لاندی جوړښتونو درلودونکی ده:

- Hair Follicle
- Sebaceous Gland
- Sweat gland

■ Internal surface

دا سطحه د **Non keratinized stratified squamous epithelium** په واسطه پوښل شوی ده، او د لاندی طبقو څخه جوړه ده:

- Lamina Propria

د اپیتیل لاندی قرار لری او د منضم نسج څخه جوړه ده.

- Sub mucosa

د **Lamina Propria** څخه وروسته واقع ده، دا هم د منضم نسج څخه جوړه ده او پکی **Blood vessels**، **Blood capillary** او **Mucus salivary gland** شامل دی.

Tongue

ژبه

ژبه په دوه برخو ویشل شوی ده:

- Free or movable or Apex

ددی په واسطه غذایی مواد اخلو.





- Root

دغه برخه له **Pharynx** سره نښتی ده، او ددی په واسطه ټوټه شوی غذایی مواد تیروو. ژبه دوه سطحی لری:

■ Upper or Superior surface

دا سطحه د **V** د توری په شان ساختمان چی **Sulcus Terminalis** نومیری ژبه په دوه برخو ویشل کیږی.

2/3 Anterior 1/3 Posterior

دا سطحه د **Non Keratinized stratified squamous epithelium** په واسطه پوښل شوی ده. او په نسجی جوړښت کی لاندی ساختمانونه شامل دی.

- Skeletal muscle
- Mucus gland
- Serous gland
- Mucosa

■ Lower or Inferior Surface

دغه سطحه یی نازکه ده، دا هم د **Non keratinized stratified squamous epithelium** په واسطه پوښل شوی ده، او یواخی د **Sub mucosa** طبقه پکی وجود لری چی هغه د منضم نسج څخه جوړه شوی ده.

د ژبی علوی سطحه څیره ده او یو تعداد تبارزات پکی موجود دی چی **Papilla** ورته وایی، دا **Papilla** د **Sulcus terminalis** قدام ته موقعیت لری او څلور دانی دی:

- Filiform papilla

د **2-3mm** پوری لوړوالی لری، د **V** سره موازی (**Parallel to v**) قرار لری. مخروطی شکل لری. د **Non keratinized epithelium** په واسطه پوښل شوی خو دا یو سخت اپیتیل دی.

- Fungiform papilla

د **Filiform papilla** په منځ کی قرار لری، دا **Papilla** نری ساقه او پلنه څوکه (**Thin stalk and broad Tip**) لری. او د ژبی له څوکی سره یی تعداد زیات دی (**More in the tip of the tongue**) اپیتیل یی نازک دی چی ورلاندی **Red capillary net** لیدل کیږی.



- Circumvallate papilla

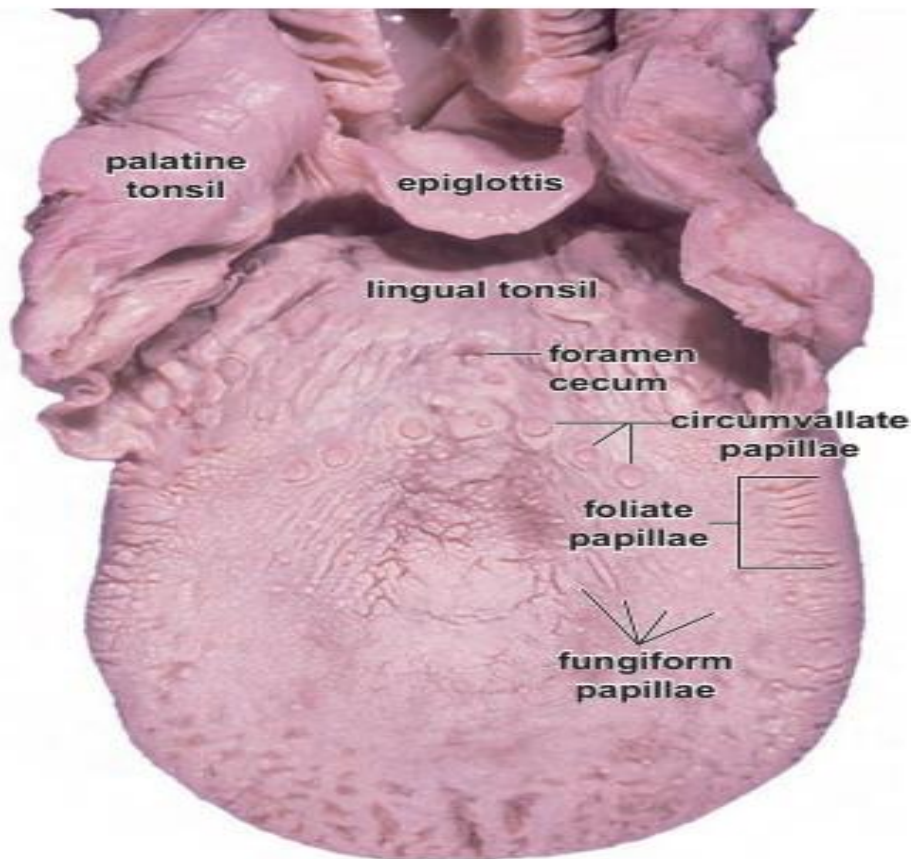
ددی تعداد له 10 څخه تر 14 عدده پوری رسیږی. د **V- sulcus** په مسیر امتداد لری. په دواړو طرفونو کی فرو رفته ناحیې لیدل کیږی چی داخل ته یی **(Serous secretion)** **Ebner's gland** افرازات خالی کیږی. په دی **Papilla** کی د ذایقی **Taste buds** وجود لری.

- Foliate papilla

د ژبی خلفی برخې **(Posterior)** په دواړو څنډو کی لیدل کیږی.

باید ووايو چی د ژبی خلفی برخه **(1/3)** د لمفاوی **(Lingual tonsil) Nodule** له وجی غیري منظمه ده.

ددوی وظیفه داده چی دوی ژبی ته ځیگوالی ورکړی دی او **Taste buds** پکی موجود دی.



Taste buds

د ذایقی حس مسئولیت په غاړه لری.

د هری **Papilla** څخه لاندی او همدارنگه په **Palate** او **Epiglottis** کی هم وجود لری.



په **Taste buds** کی دوه ډوله سوری لیدل کیږی:

■ Outer Taste pore

په شروع کی **Microvilli** لری، چی مالیکولونه اخلی او **Microvilli** ته یی لیږدوی.

■ Inner Taste pore

په داخل کی موقیعت لری او له دری ډوله حجراتو څخه جوړ شوی دی:

- Supporting cells

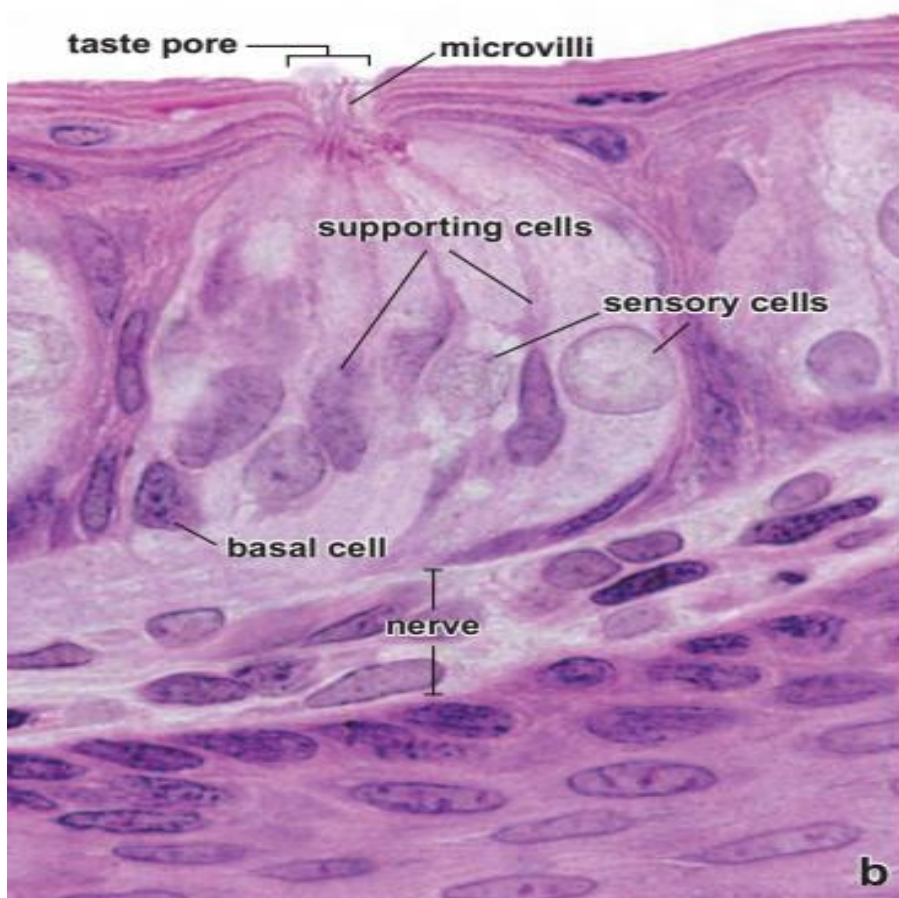
په محیط کی قرار لری او نورو حجراتو ته استناد ورکوی.

- Neuro Epithelial cells

په وسط کی قرار لری تعداد یی په **Bud** کی د **10-14** پوری رسیږی او د **Supporting** حجراتو په شان **Microvilli** لری.

- Basal cells

په محیط او قاعده کی قرار لری، او د نورو حجراتو د تولید دنده په غاړه لری.





Tastes

- Sweet Tip
- Salty Tip
- Sour margins
- Bitter
- Umami (Amino Acids, Glutamate)

Teeth

غابنونه

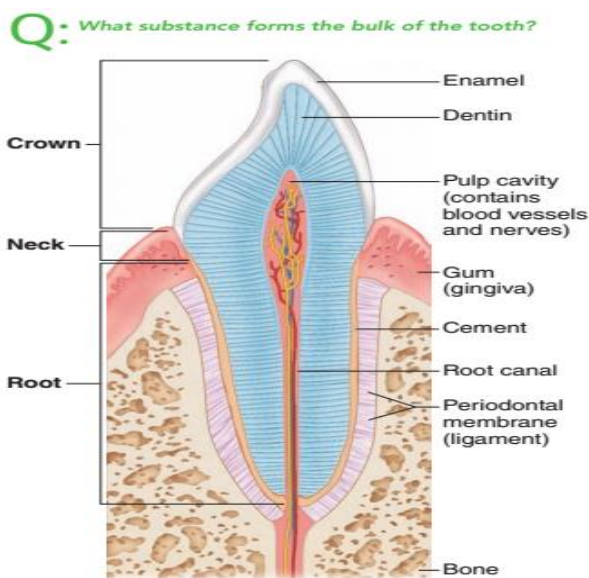
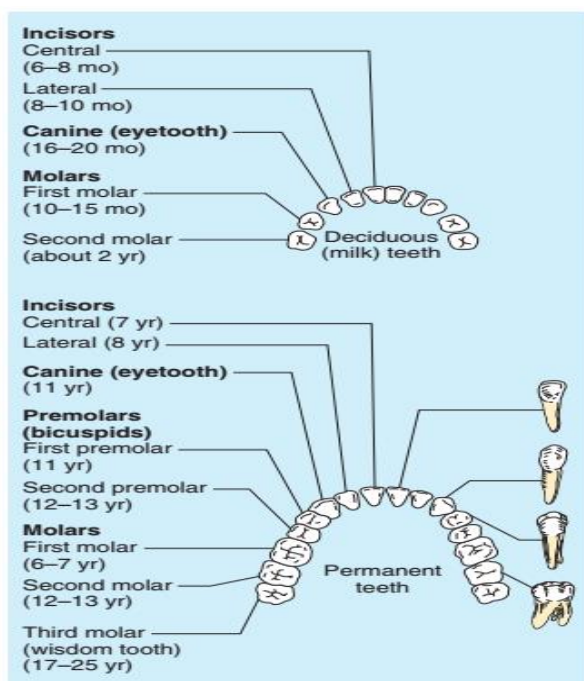


Figure 14.10 Longitudinal section of a molar.

Practice art labeling
MasteringA&P™ > Study Area > Chapter 14

غابنونه یو **Hard connective Tissue** دی. دا ځکه سخت منضم نسج دی چی د غابنونو په ترکیب کی د کلسیم او فوسفیت په شکل منرالونه ذخیره شوی دی. دا ځکه ذخیره کیږی چی هلته **Hydroxy apatite** ماده شامله ده.

99% کلسیم او فوسفیت په غابنونو کی ذخیره شوی دی.

غابنونه د **Ectoderm** او **Mesoderm** څخه منشی اخلی. او په دوه ډوله قوسونو کی چی د **maxilla** او **mandible** په هډوکو کی موجود دی قرار لری.

غابنونه په دوه ډوله دی:





■ Deciduous teeth (Milk teeth or Primary teeth)

دغه د شیدو غابښونه دی چی تعداد یی 20 دی چی 10 په پاسنی او 10 په لاندینی ژامه کی واقع دی.

■ Permanent teeth

دایمی غابښونه دی چی تعداد یی 32 دی، چی 16 یی په پورتنی او 16 یی په لاندینی ژامه کی قرار لری.

Anatomy Parts of a Tooth

- Crown
- Root
- Neck
- Pulp cavity
- Apical foramen
- Periodontal membrane
- Dentin (Around pulp cavity)
- Enamel (Around crown dentin)
- Cementum (Around root dentine)

Histologic structure of tooth

د نسجی جوړښت له نظره غابښونه د دوه ډوله انساجو څخه جوړ دی:

■ Hard Tissue

سخت انساج چی دری برخی پکی شاملی دی:

- Dentine

عاج: دا د هډوکو څخه هم کلک جوړښت لری، چی 72% له غیری عضوی موادو او 28% له عضوی موادو څخه تشکیل شوی. د Pulp په شاوخوا کی د شعایی خطونو په شکل های پر های شوی دی، چی دا خطونه د Dentinal tubules په نوم یادیری. او د pulp څخه محیطی برخو ته یی امتداد پیدا کړی دی، او کانالونه جوړوی چی پکی Odontoblast حجراتو Process چی Tomes dentinal fibers نومیری موجود دی. او ددی Fibers ترمنځ فاصله کی د Collagen fibers په Calcified matrix کی وجود لری، دغه کانالونه



د **Neumann's sheath** په واسطه پوښل شوی دی، چې ددی صفحی **Collagen** کم او کلسیم یی زیات دی. د **Matrix** هغه برخه چې **Calcified** شوی نه دی د **Inter globular spaces** په نوم یادېږی.

د یخنی، گرمی او د تیزابیت احساس په دی برخه کی د عصب پرځای د **Tomes fibers** په واسطه ترسره کیږی. د **Odontoblast** حجرات ټول عمر ژوندی وی، او دوه دندی سرته رسوی:

I: ددی برخه **Regeneration** ترسره کوی.

II: کلسیم او فوسفیت ذخیره کوی.

- Enamel

دا یوه کلکه ماده ده چې غاښ یی د بیرون څخه **Support** کړی دی. د غاښ د **Crown** په شاوخوا کی قرار لری، او د اپیتیل نسج څخه منشی اخلی. ددی په جوړښت کی **97%** معدنی مواد (کلسیم او فوسفیت) او **3%** پکی عضوی مواد دی.

په دی برخه کی یوډول خطونه وجود لری چې ورته **Line of Retizius** ویل کیږی. دغه خطونه په خپل منځ کی سره یوځای کیږی او منشور ډوله ساختمانونه جوړوی چې د **Enamel prisms** په نوم یادېږی، چې ددی برخه ساختمانی واحدونه جوړوی.

ددی منشورونو ترمنځ فاصله کی **Inter prismatic substance** وجود لری، په دی کی شپږ ضلعی حجری موجودی دی چې د **Amyl oblast** په نوم یادېږی.

- Cementum

دا د غاښونو ریښی او غاړه پوښوی، او د هډوکو په شان ساختمان لری. ددی **1/3** علوی برخه غیر حجروی او **2/3** سفلی برخه یی د **Cementocyte** حجراتو په واسطه جوړیږی. چې دغه حجرات د **Lacunae** او **Canaliculi** په واسطه سره یو له بل سره رابطه لری.

■ Soft Tissue

د غاښونو نرم انساج هم دری برخه لری:

- Pulp

دا له **Mesenchyme** څخه منشاء اخلی. او یو ډول منضم نسج دی چې د غاښ په **Pulp cavity** او **Root canal** کی موقیعت لری. ستوری شکله حجرات دی، ددی څخه علاوه پکی **Plasma cell**، **Lymphocyte** او **Macrophage** هم لیدل کیږی. ددی بین الحجروی



ماده یا **Intercellular matrix** یو **Gallatin** دی، چی له **Collagen** او **Reticular** الیافو څخه ترکیب شوی. د **Pulp** په محیط کی هم د **Odontoblast** حجرات لیدل کیږی، خو ددی حجراتو **Process** د **Dentine** د برخی په کانلونو کی لیدل کیږی.

- Periodontal membrane

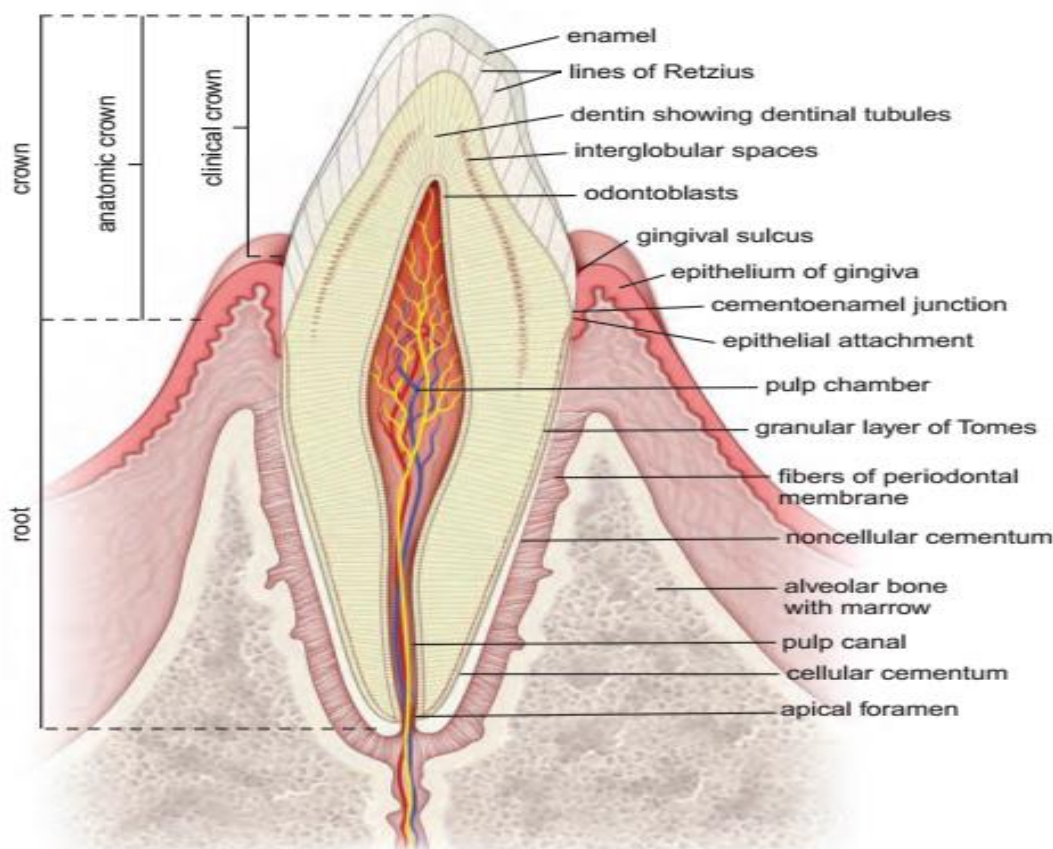
له **Dense connective tissue** څخه جوړه شوی او د **Periosteum** یو تغیر خوړلی شکل دی. چی پکی د **Collagen** الیافو قوی بندلونه شامل دی.

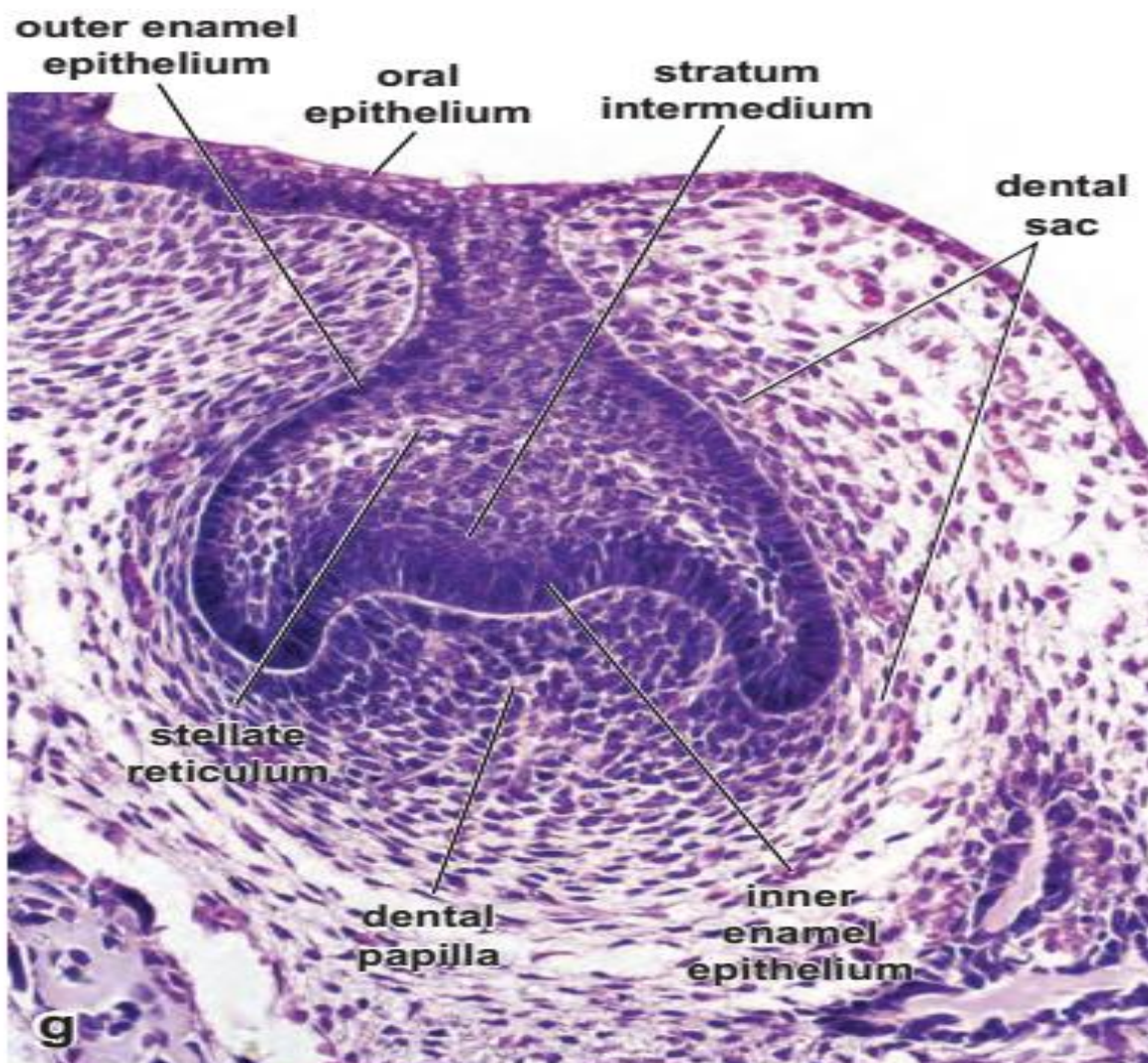
دا غشاء د **Cementum** او د ژامی د هډوکو د قوسونو ترمنځ قرار لری. چی په حقیقت کی د غابنونو **Suspensor ligament** دی.

د **Collagen** الیافو ترمنځ یی **Fibroblast** او **Osteoblast** لیدل کیږی. عصب او رگونه هم ددی غشاء له لاری **Pulp** ته داخلیری.

- Gum (Gingiva)

د خولی د جوف مخاطی عشاء ده چی له منضم نسج او **Stratified squamous epithelium** څخه ترکیب شوی ده. په منضم نسج کی یی **Collagen**، **Capillary** او **Fibroblast** وجود لری. د **Capillary** زیات تعداد ددی د سور رنگ لامل ګرځی.





Salivary Glands

لعبیه غذاوات

کله چی غذایی مواد خلو نو دغه غذاوات خپل ټول افرازات خولی ته اچوی او د غذا په نرمولو او هضم کی مرسته کوی. ددی غذاواتو افرازات د **Saliva** یا لعاب په نوم یادیری چی یوه لزوجه مایع ده. د **Saliva** په ترکیب کی لاندی شیان وجود لری:

Water, Mucin, Protein, Amino acid, Salts, Maltase, Ptyalin, Amylase, Squamous cell, Lymphocyte, or Granulocyte.





Kinds of Salivary Glands

د لعابیه غذاواتو ډولونه

دوه ډولونه لری:

■ Minor salivary glands

د څاڅکو په شان غذاوات دی خو غیري مشخص شکل لری. دغه ټول په **Sub mucosa** طبقه کی پراته دی که په شونډو کی وی د **Labial glands** په **Cheeks** کی **Buccal glands** په ژبه کی د **Lingual glands** په **Palate** کی د **Palatine glands** او په **Molar** غاښونو کی د **Molar mucus** په نومونو سره یادیری. د دغه غذاواتو له وجی **Xerostomia** یعنی د ژبی وچوالی منځ ته راځی.

■ Major salivary glands

دا غذاوات دری دانی دی:

- Parotid glands

د لعابیه غذاواتو تر ټولو لویه غده ده. ددی غدی نسجی جوړښت په لاندی ډول سره دی:

I: Supporting Tissue

د یو **Fibrous capsule** او د یو **Septa** څخه جوړه ده.

د **Septa** په واسطه غده په **Lobe** او بیا په **Lobule** ویشل کیږی، د **Septa** په جوړښت کی **Adipose tissue**، شحمی حجرات او **Capillary** شامل دی.

II: Parenchyma

دی ته **Acinus** یا افرازوی برخه وایی. دغه برخه د **Basal lamina** او **Myo epithelial** په واسطه جوړه شوی ده. دغه برخه د **Intercalated duct** په واسطه له **Striated duct** سره یوځای کیږی او **Excretory duct** جوړوی چی په اخر کی مجموعاً **Stensen duct** جوړوی. چی د خولی خالیگاه ته تخلیه کوی. دغه **Ducts** یا قناتونه په لومړی کی د **Cuboidal epithelium** بیا **Columnar epithelium** او اخر کی په **Keratinized stratified squamous epithelium** باندی بدلیږی (پوښل شوی دی)





- Submandibular Glands

د هستولوژیک جوړښت له نظره د **Parotid gland** په شان د لاندی برخو څخه جوړه شوی ده:

I: Capsule

II: Septa

III: Mixed Acinus د مخلوط افرازوی برخه

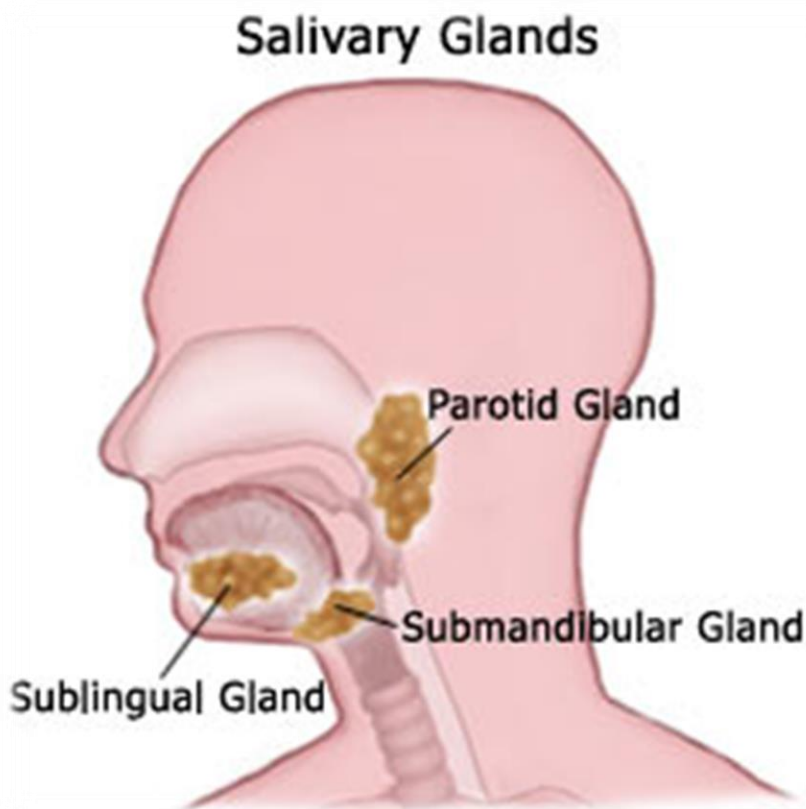
یعنی د **Parotid gland** خلاف یوه **Mix** غده ده چی **Mucus** او **Serous** افرازوی.

دا غده د **mandible** له هډوکي څخه لاندی موقیعت لری او د **Wharton's duct** په واسطه د **Oral cavity** د ژبی له څوکی سره نږدی د خولی په قاعده کی تخلیه کیږی.

- Sub Lingual Glands

دا یوه **Mix** غده ده یعنی د څو غذاواتو مجموعه ده.

نسجی جوړښت یی د **Sub mandibular gland** سره یوشان دی خو په دی کی **Capsule** واضح نه دی موجود. ددی هره غده خپل **Duct** لری او افرازوی مواد یی اکثره **Mucus**، په کم تعداد **Mix** او په ډیر کم تعداد سره **Serous** وی.





Palate

تالو یا کام

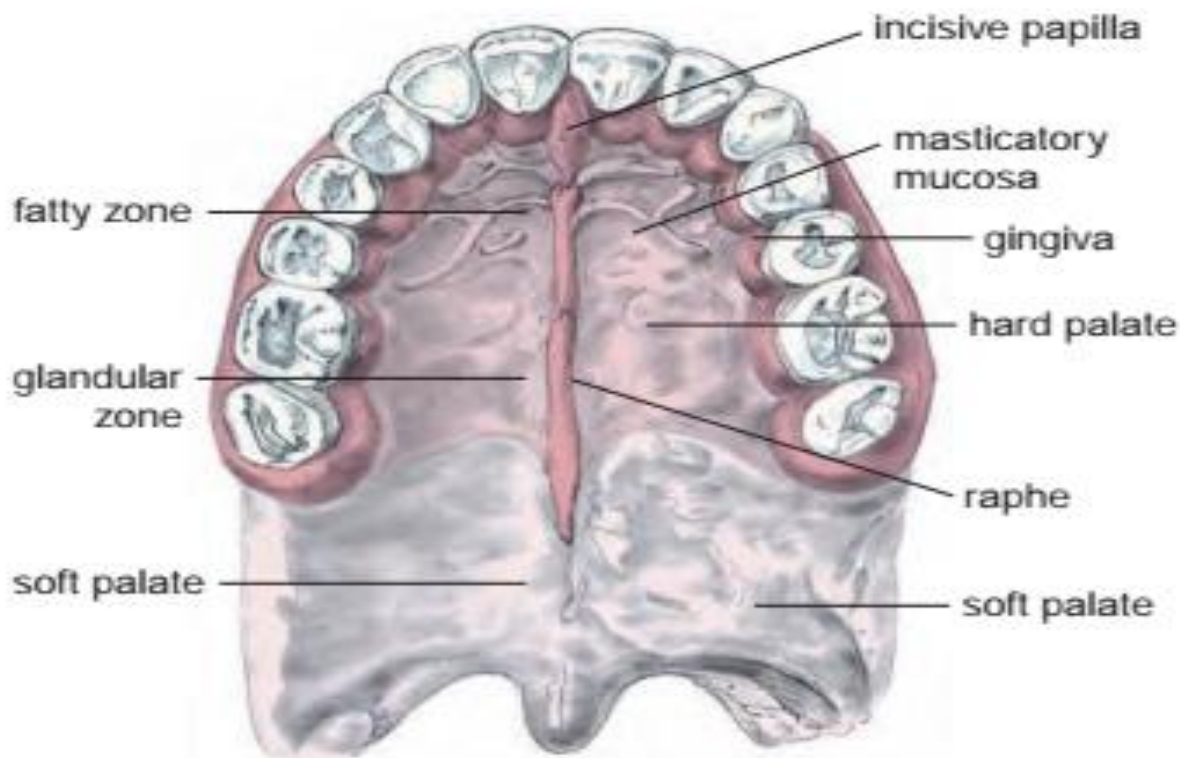
په دوه برخو ویشل شوی دی:

■ Hard palate

اپیتیل یی **Stratified squamous epithelium** دی. ددی څخه لاندی **Lamina Propria** ده چی د منضم نسج څخه جوړه ده چی لرونکی د غذاواتو او **Adipose tissue** ده. د **Lamina Propria** څخه لاندی **Periosteum** دی. د ژبی په مرسته د غذایی موادو مخلوط کی مرسته کوی.

■ Soft palate

دا دوه برخې لری چی یو یی **Nasal side** دی کوم چی د **Respiratory epithelium** په واسطه پوښل شوی دی، او بل یی **Oral side** دی کوم چی د **Stratified squamous epithelium** په واسطه پوښل شوی دی. ددی اپیتیل څخه لاندی **Lamina Propria** ده چی هغه د منضم نسج څخه جوړه ده چی په دی کی زیات مقدار غذاوات شامل دی. په **Oral side** کی د **Uvulas** په نوم عضلی ساختمان موجود دی کوم چی د تنفسی او هضمی سیستم په منځ کی پروت دی.





Oropharynx

بلعوم

د **Soft palate** په **Oral side** کی موجود دی، چی دا د **Stratified squamous epithelium** په واسطه پوښل شوی دی.

Digestive Tube

هضمی قنات

له مری څخه تر مقعد پوری ټول ساختمانونه د تیوب شکل لری نو له همدی کبله د **Digestive tube** په نوم یادیری.

دغه هضمی قنات له څلورو طبقو څخه جوړ شوی دی:

■ Tunica Mucosa

دا طبقه یی پخپله له دریو طبقو څخه جوړه ده:

- Epithelium

د هضمی تیوب (مری) په شروع او اخر کی **Non keratinized stratified squamous epithelium** دی او په نورو برخو (**Stomach**، **Intestines** او **Appendix**) کی **Simple columnar epithelium** دی.

- Lamina Propria

دا د منضم نسج څخه جوړه ده او **Blood capillaries**، **Lymph elements** او ځینی وختونه پکی **Glands** غذاوات هم شامل وی.

- Muscularis mucosa

دوه طبقی لری چی داخلی طبقه یی حلقوی او خارجی یی طولانی ده.

■ Tunica Submucosa

دا طبقه د **Dense connective Tissue** څخه جوړه ده، چی زیات تعداد پکی **Blood capillaries**، **Lymphatic capillaries**، **Nerves** او غذاوات هم شامل دی. په دی طبقه کی یو **Para symphatic** عصبی **Plexus** د **Meissner's plexus** په نوم وجود لری.



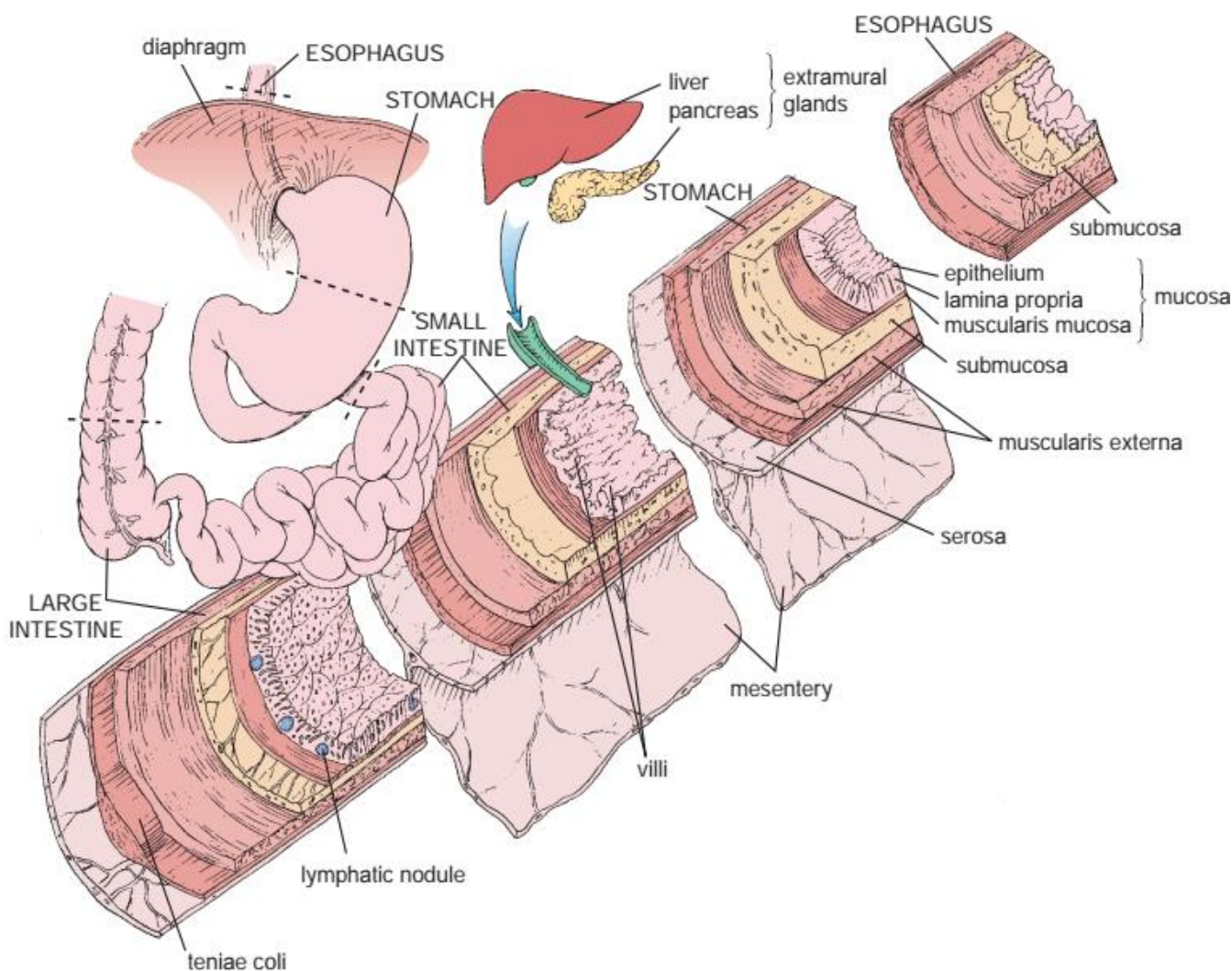


■ Tunica Muscularis

دا د دوه یا د دری عضلی طبقو څخه جوړه ده داخلی طبقه یی **Circular** الیاف او خارجی طبقه یی **Longitudinal** یا طولانی الیاف لری. بغير د مری د علوی $1/3$ برخی څخه د هغه عضلات د **Striated** له نوعی څخه دی او نورو ټولو برخو کی دا عضلات **Smooth muscle** وی. د دوو عضلی طبقو په منځ کی یو پارا سمپاتیک عصبی **Plexus** دی چی د **Auer Bach's** یا **Myenteric plexus** په نوم یادیری.

■ Tunica Adventitia

په هغو برخو کی چی خارجی طبقه د یو منضم نسج په واسطه د مجاورو اعضاوو سره اړیکه کی وی د **Tunica adventitia** په نوم او په هغو برخو کی چی د **Mesothelium** د حجراتو په واسطه پوښل شوی وی د **Peritoneum** او یا د **Serosa** د طبقی په نوم یادیری.





د هضمی تیوب مختلفې برخې په لاندې ډول دي:

1: Esophagus

مړی

دا تیوب شکله ساختمان 20cm طول لري چې د Pharynx څخه شروع تر معدې پوري امتداد لري. د نسجی ساختمان له نظره د لاندې طبقو څخه جوړه شوی:

■ Tunica Mucosa

په دې طبقه کې لاندې ساختمانونه شامل دي:

- Epithelium

Non keratinized stratified squamous epithelium پکې شامل دي. او دهغې په سطحې حجراتو کې د **Kerato hyaline** دانې لیدل کېږي خو په مکمل ډول **Keratinized** نه دي.

- Lamina Propria

یو **Loose connective tissue** دی چې په هغې کې **Lymphatic elements** د لمفاوي فولیکل په شکل لیدل کېږي، او همدارنگه پکې **Cardiac gland** هم شتون لري.

- Muscularis mucosa

د **Mucosa** او **Submucosa** طبقې یې په سرحد کې قرار لري، او د **Smooth muscle** څخه جوړه ده.

■ Tunica Submucosa

دا د منضم نسج څخه جوړه ده چې پکې د **Collagen** او **Elastic** الیاف لیدل کېږي. او یو تعداد **Mucus gland** هم په دې طبقه کې وجود لري.

■ Tunica Muscularis

د دوه عضلي طبقو څخه جوړه ده، داخلي طبقه یې حلقوی ده او خارجي طبقه یې طولاني یا **Longitudinal** طبقه ده، چې په علوي **Superior** برخه کې دا عضلات د **Skeletal muscle** له نوعې، په **Middle** یا منځني برخه کې هم د **Skeletal muscle** او هم د **Smooth muscle** له نوعې څخه او په **Inferior** یا سفلي برخه کې یواځې

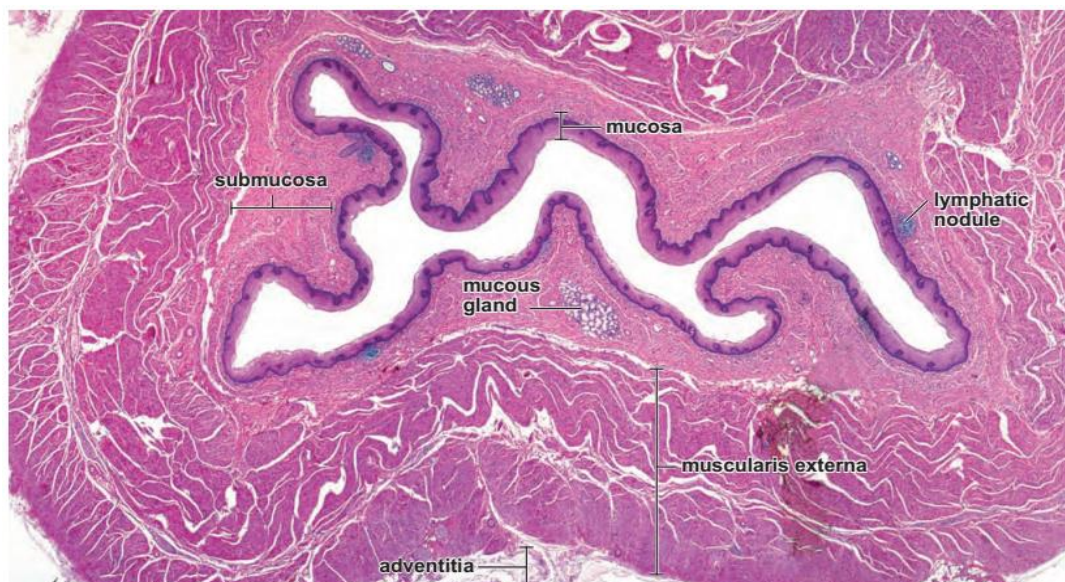




Smooth muscle یا ملساء عضلات لیدل کپری. ددی طبقی ضخامت د معدی سره د یوځای کیدو په برخه کی زیاتپوری او **Gastroesophageal sphincter** جوړوی.

■ Tunica Adventitia

د منضم نسج څخه جوړه ده چی مری د نورو اعضاوو سره وصلوی.



2: Stomach

معدہ

د هضمی تیوب یوه متوسع برخه ده چی د 2 څخه تر 3 لیټرو پوری ظرفیت لری، او د **Gastroesophageal sphincter** یا **Cardiac sphincter** څخه علاوه په خپله سفلی برخه کی **Pyloric Sphincter** لری. او همدارنگه د اناتومیکی ساختمان له نظره د **Cardia**، **Fundus**، **Body**، **Pylorus**، **Lesser curvature** او **Greater curvature** څخه جوړه ده. معدہ د غذایی موادو په تجزیه، هضم او هم د غذایی موادو په قسمی جذب کی برخه اخلی چی ددی موادو هضم او تجزیه د **HCL**، **Pepsin** او **Lipase** په مرسته صورت نیسی.

د نسجی ساختمان له نظره د معدی جدار له لاندی طبقاتو څخه جوړ دی:

■ Tunica Mucosa

لاندی ساختمانونه پکی شامل دی:



- Epithelium

اپیتیل یی **Simple columnar Epithelium** دی. چی په هرو 3 او 4 ورځو کی جدید کیږی.

- Lamina Propria

د منضم نسج څخه جوړه ده، چی په کی **WBC**، **Plasma cell**، **Reticular fibers** او **Collagen** الیاف شامل دی.

- Muscularis Mucosa

د دوه طبقو **Smooth muscle** څخه جوړه ده.

- Mucosal Layer

د معدی مخاطی طبقه د یو تعداد زیاتو غذاواتو څخه جوړه شوی ده، چی د دی غذاواتو افرازی مواد د معدی په سطح کی د یو تعداد سوریو په واسطه چی د **Gastric pits** یا **Foveola gastric** په نامه یادیری تخلیه کیږی، دا غذاوات د معدی په مختلفو برخو کی په مختلفو نومونو یادیری، چی عبارت دی له:

I: Cardiac Glands

تیوب ماننده ساده او مرکب غذاوات دی چی **Mucus** افرازی.

II: Fundic Glands

د معدی د مهمو غذاواتو له جملی څخه دی چی د شکل له نظره دا هم مستقیم د تیوب په شان شکل لری. ددی غذاواتو په ترکیب کی مختلف حجرات شامل دی چی انزایمیتیک او غیر انزایمیتیک توکی افرازی، دغه حجری لکه: **Chief cells**، **Parietal cell**، **Mucus neck cell**، **Undifferentiated cells** او **Enterochromaffin cell**

- Chief Cells

دا حجرات د **Pepsinogen** په نوم انزایم جوړوی او په هضم کی رول لری. مکعبی شکل لری او په خپله سطحه کی **Microvilli** لری، او ددی غدی په لاندی برخه کی قرار لری د **Zymogenic cells** په نوم هم یادیری.





- Parietal Cells

دغه حجرې د معدی HCL او **Intrinsic Factors** افرازوی، ددی حجرې په منځ کی واره کانالونه دی چی د **Intracellular Canaliculi** په نوم یادیری، دا حجرات د **Oxyntic cells** په نوم هم یادیری.

- Mucus Neck Cells

دغه حجرې د غدی په غارو کی پرتی دی او یواخی **Mucus** یا مخاط افرازوی.

- Undifferentiated cells

دغه حجرې په سطحی او غدوی حجرې باندی بدلییری.

- Enterochromaffin cell

دا حجرات د یو تعداد هورمونونو د تولید سبب گرخی، پیر واره حجرات دی او د **Argentaffin cells** په نوم هم یادیری، دا حجرات د **(APUD Amino acid Precursor Uptake and Decarboxylation)** حجراتو خصوصیات لری، دا حجرات د معدی **Serotonin** ماده، یو تعداد **Endophrin** او یو تعداد **Gastrin** او **Glucagon** افرازوی.

III: Pyloric Glands

دا غذاوات ساده تیوب ماننده یا **Branched glands** دی، چی اکثره حجرات یی **Mucus** ماده افرازوی، خو یو کم تعداد **Argentaffin cells** او **Parietal cells** هم په دی ناحیه کی لیدل کییری.

■ Tunica Submucosa

د منضم نسج څخه جوړه شوی چی پکی علاوه د یو تعداد الیافو د منضم نسج یو تعداد حجرات **Blood Capillaries** او د **Meissner Plexus** عصبی رشتی لیدل کییری.

■ Tunica Muscularis

دا عضلات چی **Smooth muscle** دی، اکثره په دریو طبقو کی لیدل کییری چی داخلی طبقه یی د **Oblique Fibers** مایلو الیافو، متوسطه طبقه یی د **Circular Fibers** یا حلقوی الیافو او خارجی طبقه یی د **Longitudinal Fibers** یا طولانی الیافو څخه جوړه ده.

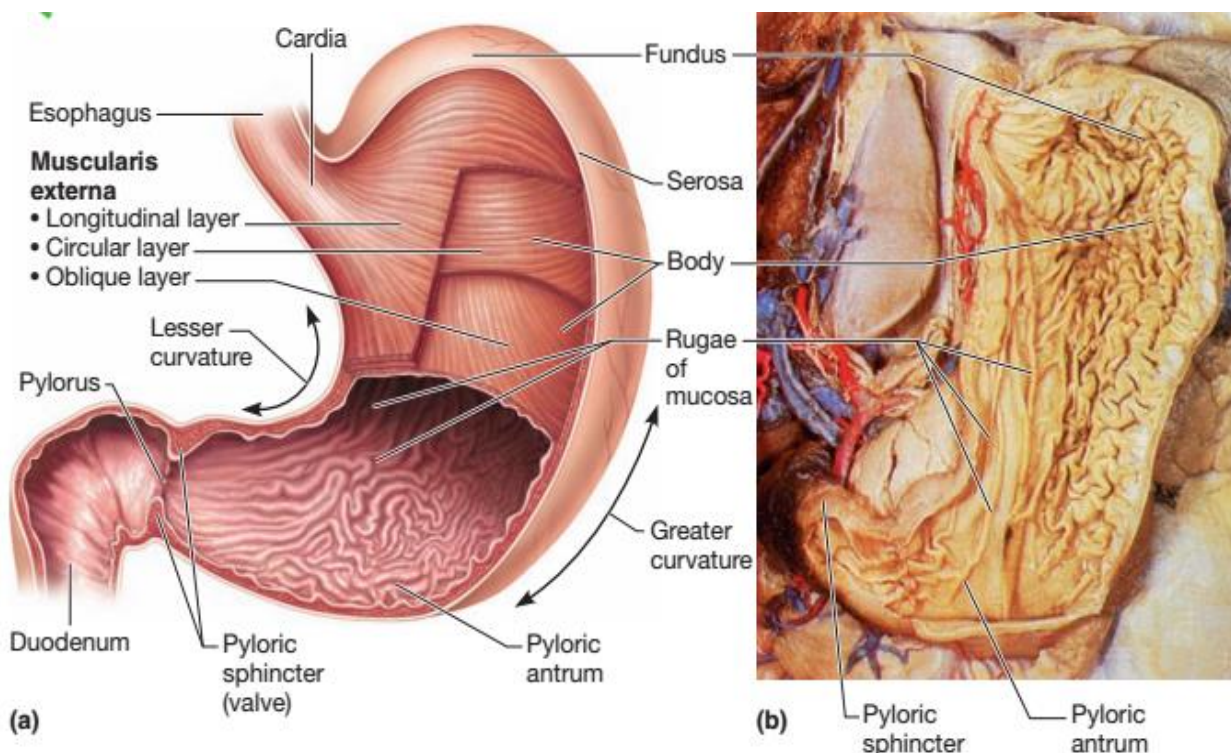
■ Tunica Serosa

د **Mesothelium** حجراتو په واسطه پوښل شوی ده، چی ددی حجراتو لاندی یو **Loss** **connective tissue** دی، چی په هغی کی **Blood capillaries** او **Nerves** موجود دی. د





معدی د لوی او وری انحنی په برخه کی د Mesentery یا Omentum په واسطه ادامه پیدا کوی.



Lumen of stomach	Cell Types	Substance Secreted
	Mucous neck cell	Mucus (protects lining) Bicarbonate
	Parietal cells	Gastric acid (HCl) Intrinsic factor (Ca ⁺⁺ absorption)
	Enterochromaffin-like cell	Histamine (stimulates acid)
	Chief cells	Pepsin(ogen) Gastric lipase
	D cells	Somatostatin (inhibits acid)
	G cells	Gastrin (stimulates acid)



3: Small Intestine

وری کولمی

کوچنی کولمی د **Pylorus** د سوری څخه شروع کیږی او تر **Caecum** پوری امتداد لری، طول یی **720cm** دی او دری برخی لری:

Duodenum او Jejunum او Ileum

ددی کولمو وظیفه د موادو هضم د ځینی انزایمونو په مرسته دی، د غذایی موادو انتقالول د معدی څخه لویو کولمو ته د وینی او لمف په واسطه د هضم شوی موادو جذب او د یو تعداد هورمونونو افراز دی. ددی جذب د عملی لپاره د کولمو په سطح کی یو تعداد خصوصیات لیدل کیږی چی په لاندی ډول دی:

- Valve of kerckring or Plica Circularis

دا د **Mucosa** او **Sub mucosa** د التواء یا **Folds** څخه عبارت دی چی د **Duodenum** څخه شروع او د **Ileum** په نیمایی کی له منځه ځی.

- Villi and Crypts

دا د **Mucosa** د طبقی گوته ماننده تبارزات دی چی یواځی د اپیتیل او **Lamina Propria** په واسطه منځ ته راځی.

Liberkonn glands: دا یو تعداد تیوب ماننده فرورفتگی دی چی د **Muscularis mucosa** پوری رسیږی.

- Microvilli

دا د جذب سطح وسیع کوی او د **Striated borders** په شکل لیدل کیږی. د وړو کولمو نسجی جوړښت:

■ Tunica Mucosa

په دی طبقه کی لاندی ساختمانونه لیدل کیږی:

- Epithelium

یو **Simple columnar epithelium** دی، ددی څخه لاندی **Lamina Propria** طبقه موجوده ده.





ددی طبقی او ددی اپیتیل ترمنخ یو شمیر حجری دی چی په لاندی ډول دی:

1: Absorptive cells

په خپله ازاده سطحه کی میکرویلی لری، چی **Striated border** جوړوی، په کوچنیو کولمو کی د جذب دنده په غاړه لری، جسامت یی په لویو کولمو د کوچنیو په نسبت زیات دی.

2: Undifferentiated cells

دا حجرات د غدی یا **Crypt** په **Base** کی قرار لری او د **Villi** په قسمت کی په **Absorptive cells** باندی بدلیری.

3: Paneth cells

دا حجرات هم د **Crypt** په قاعده کی قرار لری او یو تعداد پروتینی مواد لکه: **Peptidase** افرازوی.

4: Mucus Goblet cells

د **Absorptive cells** په فاصلو کی موقیعت لری او د **Mucus** په نوم ماده افرازوی.

5: Oligo mucus cells

دا هم د **Crypt** په **Base** یا قاعده کی قرار لری چی په ابتداییه کی د کم **Mucus** درلودونکی وی خو په اخر کی په **Goblet cells** باندی بدلیری.

6: Endocrine cells or Enterochromaffin cells

دا حجرات هم په **Crypt** او هم په **Villi** کی موجود دی. د **Receptor** وظیفه په غاړه لری، د یو تعداد انزایمونو په افراز کی رول لری لکه: **Norepinephrine**، **Secretin**، **Gastrin**، **Serotonin** او **Cholecystokinin**.

7: Caveolated cells

ددی حجراتو تعداد کم په خپله ازاده سطح کی ضخیم یا **Thick microvilli** لری، ددی حجراتو وظیفه نشته خو کیدای شی چی د **Chemoreceptors** په شکل کار وکړی.

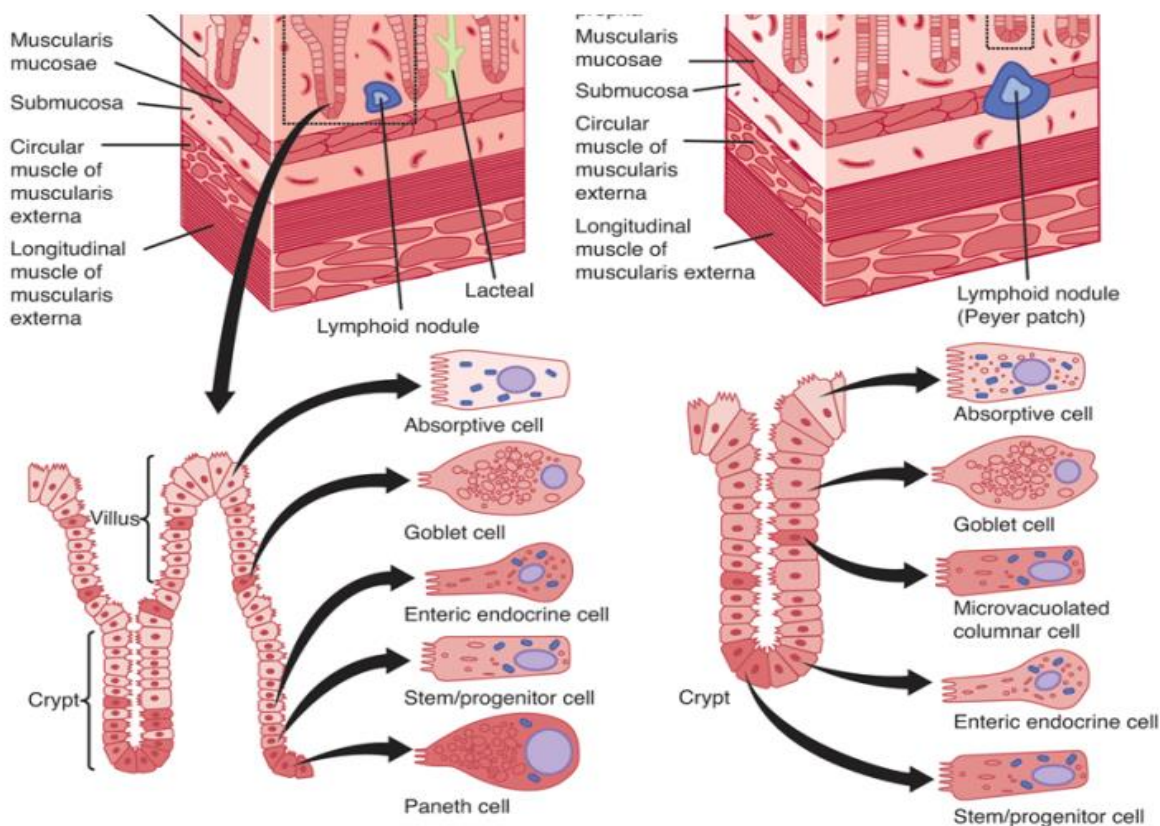
8: Migrating cells

د **Lymphocytes** او **Leucocytes** خخه عبارت دی.





دا ټولی حجرې په غټو کولمو هم شته خو په کوچنیو کولمو کې د جذب او هضم وظیفه په غاړه لری خو په غټو کولمو کې د ددی حجراتو په واسطه د مایعاتو جذب صورت نیسی.



- Lamina Propria

د یو Loose connective tissue څخه جوړه ده، چی په دی منضم نسج کی Reticular Smooth ،Lymphocytes ،Lymphatic vessels ،Blood vessels ،fibers muscles او یو تعداد Lymphatic nodules وجود لری. دغه لمفاوی نودولونه د کتلو په شکل د Peyer’s patches په نوم لیدل کیږی.

- Muscularis mucosa

دا د Smooth muscle څخه جوړه شوی ده.

■ Tunica Submucosa

د منضم نسج څخه جوړه ده، د Duodenum په برخه کی په دی طبقه کی یو تعداد غذاوات موجود دی چی د Bruckner’s glands په نوم یادیری چی Mucus افرازوی. کولمو ته Tonicity ورکوی یعنی د کولمو په استدراری حرکاتو کی رول لری.

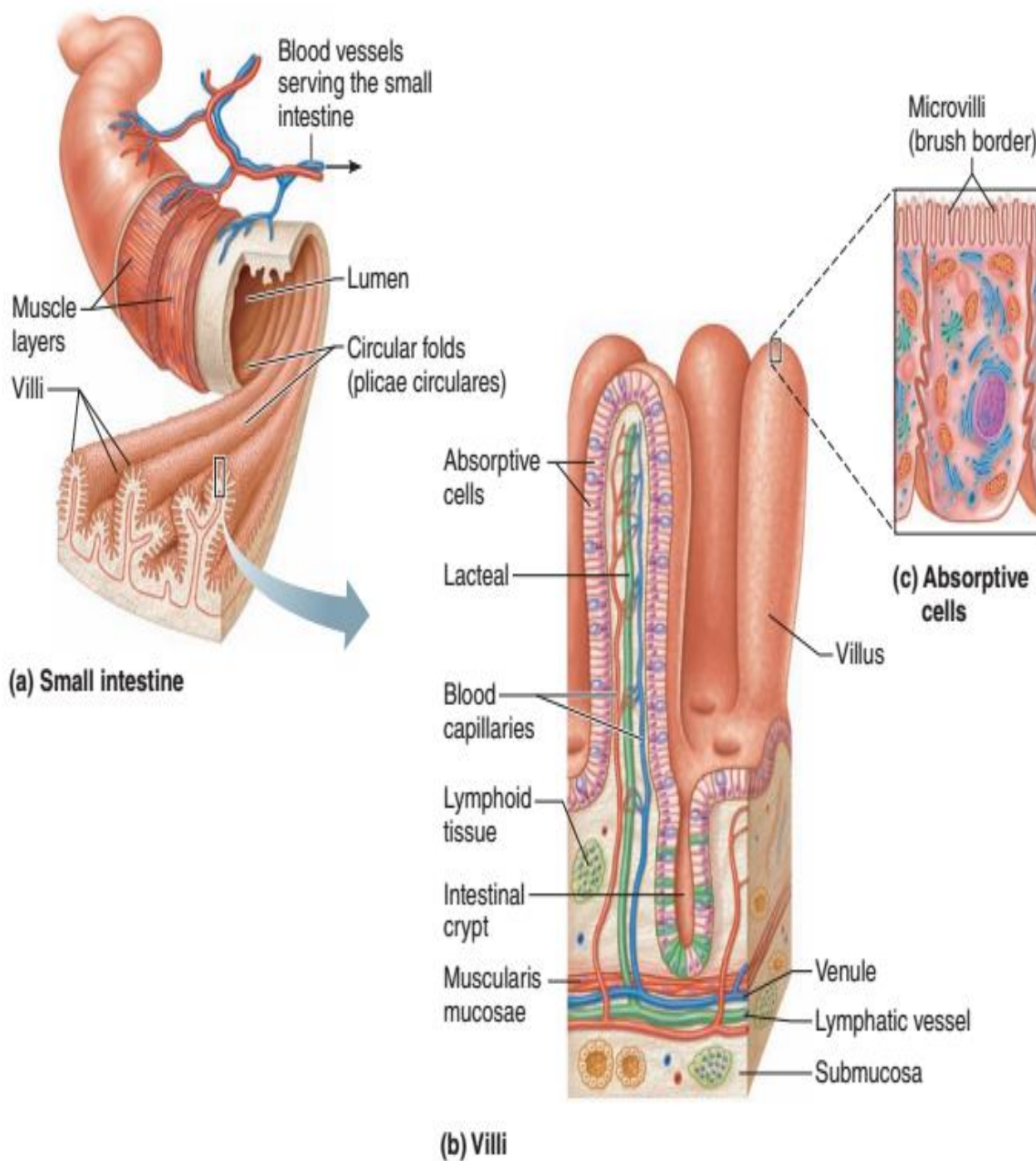


■ Tunica Muscularis

دا طبقه د **Oblique muscle**، **Longitudinal muscle** او **Circular muscle** څخه جوړه ده.

■ Tunica Serosa (Tunica Adventitia)

دا د منضم نسج څخه او د **Mesothelium** حجراتو څخه جوړه ده.

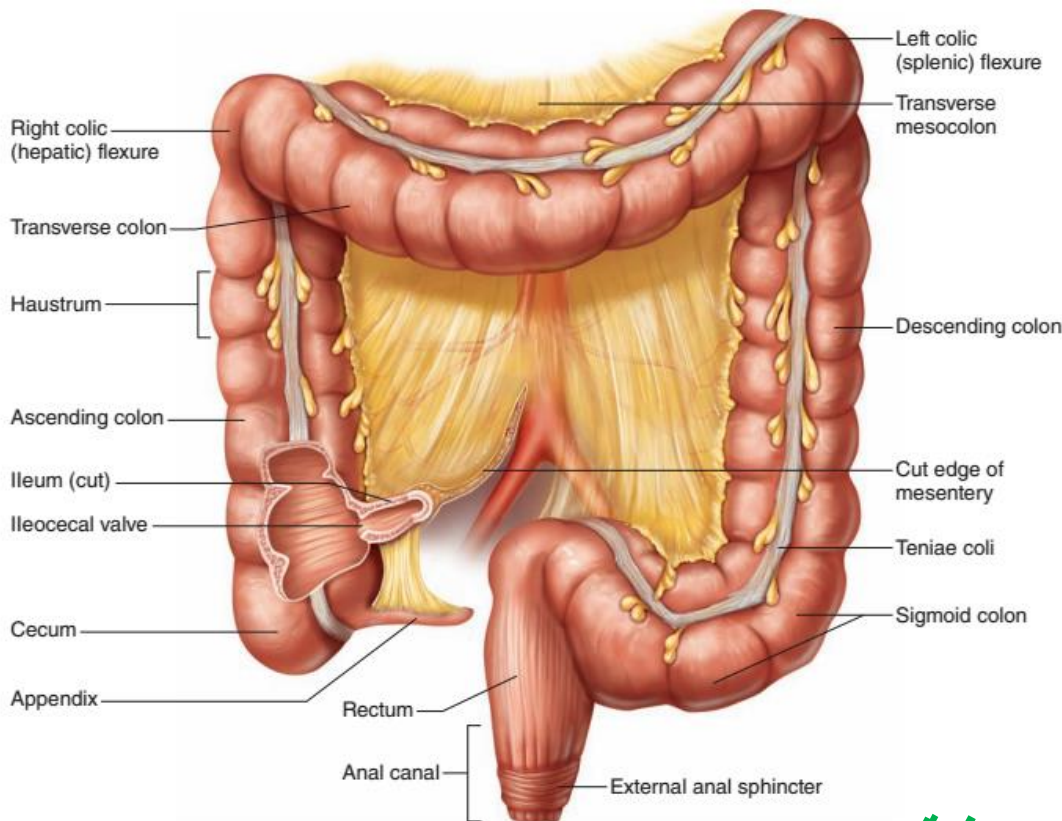




4: Large Intestine

غتی کولمی

غتی کولمی چی طول یی 180cm دی او د **Rectum**، **Colon**، **Appendix**، **Caecum** او **Anal canal** برخی پکی شاملی دی.



نسجی جوړښت:

■ Mucosa

د لاندی ساختمانونو څخه جوړه ده.

- Epithelium

د **Simple columnar epithelium** له نوعی څخه دی.

لوی کولمی **Crypt** او **Villi** نه لری خو د **Goblet cells** تعداد پکی ډیر دی، د لویو کولمو وظیفه د ابو جذب دی ددی څخه علاوه یو تعداد **Mucus secretion** هم تولیدوی، خو د لویو کولمو په واسطه هیڅ ډول انزایم نه افرایږی، **Paneth cells** په لویو کولمو کی وجود نلری، د اندوکراین حجراتو تعداد یی په نسبت کوچنیو کولمو ته کم دی.



- Lamina Propria

دا طبقه یی د منضم نسج څخه جوړه شوی ده، چی پکی یو تعداد **Lymph nodules** لیدل کیږی.

- Muscularis mucosa

دا یی یوه ضخیمه **Thick** طبقه ده او په ځینو ځایونو کی یی **Lymph nodules** لیدل کیږی.

■ Sub mucosa

دا طبقه یی د منضم نسج څخه جوړه ده.

■ Muscularis

عضلی طبقه یی د دوه طبقو څخه جوړه ده چی داخلی طبقه یی **Circular** یا حلقوی الیاف لری او خارجی طبقه یی طولانی یا **Longitudinal** الیاف لری. خو په **Rectum** او **Colon** کی د خارجی طبقی الیاف د دریو صفحو په شکل وجود لری چی ورته **Tenea coli** ویل کیږی.

■ Serosa

د یو تعداد شحمی کتلو **Adipose tissue** درلودونکی ده، چی د **Appendix Epiploica** په نوم یادیږی.

Appendix

د **Caecum** یوه وړوکی اضافی برخه ده چی **2,5cm** طول لری.

نسجی ساختمان یی په لاندی ډول دی:

■ Mucosa

د لاندی جوړښتونو درلودونکی ده:

- Epithelium

اپیتیل یی **Simple columnar** دی، چی ورسره **Microvilli** موجودی دی، **Villi** نلری، په کم تعداد سره د **Paneth cells** هم لری، خو د اندکراین حجراتو تعداد یی زیات دی.





- Lamina Propria

دا طبقه یی د منضم نسج څخه جوړه شوی ده چی پکی په زیات تعداد **Lymph nodules** شامل دی.

- Muscularis mucosa

د لمفاوی **Nodules** د موجودیت په اساس اکثره غیره وضح ده.

■ Sub mucosa

د منضم نسج څخه جوړه شوی ده او په هغی کی **Blood capillaries** او **Nerves** لیدل کیږی.

■ Muscularis

نازکه طبقه ده، چی د دوو طبقو څخه جوړه شوی ده، داخلی طبقه یی د حلقوی الیافو او خارجی طبقه یی د **Longitudinal** یا طولانی الیافو لرونکی ده.

■ Serosa

د کولمو د نورو برخو په شان د **Mesothelium** او منضم نسج څخه جوړه ده.

په **Appendix** کی یو ډول خاص غداوات لیدل کیږی چی **Mucus glands** ورته وایی دا غداوات د **Mucus** په نوم ماده افرازوی.

په لنډ ډول که ووایو چی **Appendix** د غټو کولمو د څلورو طبقو سره یوشان څلور طبقی لری خو ددی قطر کم دی.

په ځانگړی ډول پکی **lymphatic nodules** د **Mucosa** په داخل کی پیداکیږی چی دا **lymph nodules** بیا **Sub mucosa** ته غزول کیږی.

Rectal Anal Junction

Rectum او **Anal canal** د غټو کولمو ورستنی برخه دی. چی د **Simple columnar epithelium** په واسطه پوښل شوی، او د **Goblet cells** او په گن شمیر غداوات په **Anal canal** کی موجود دی.

په **Anal canal** کی دغه **Simple columnar epithelium** په **Stratified columnar or Cuboidal** باندی بدلیږی او بلاخره په **Stratified squamous epithelium** باندی بدلیږی.





نسجی جوړښت یی په لاندی ډول دی:

■ Mucosa

لاندی جوړښتونه لری:

- Epithelium

په لومړیو برخو کی **Stratified squamous epithelium** دی خو په نهایتونو کی بیا په **Keratinized stratified squamous epithelium** باندی بدلیری، د غذاواتو طول یی کم دی او د **Anus** په برخه کی له منځه ځی، په **Rectum** کی مخاطی طبقه یو تعداد طولانی التوات **Folds** تشکیلوی چی د **Rectal columns of Morgagni** په نوم یادیری.

■ Sub mucosa

په دی کی یو تعداد طولانی وریدونه وجود لری چی د هغی جدار نازک دی او کله چی متوسع شی یو پیچیده ساختمان منځ ته راوری او د مخاطی طبقی د برجستگی سبب گرځی چی دا حالت د **Hemorrhoids** یا **Piles** په نوم یادیری.

■ Tunica Muscularis

دا د کولمو د نورو برخو په شان ده خو د **Rectum** په سفلی برخه کی د اخلی عضلی طبقی ضخامت زیاتیری او **Internal anal sphincter** جوړوی او د مخططو عضلاتو هغه گروپ چی د مقعد د مجرا په شاوخوا کی قرار لری د **External anal sphincter** په نوم یادیری.

Morgagni column:

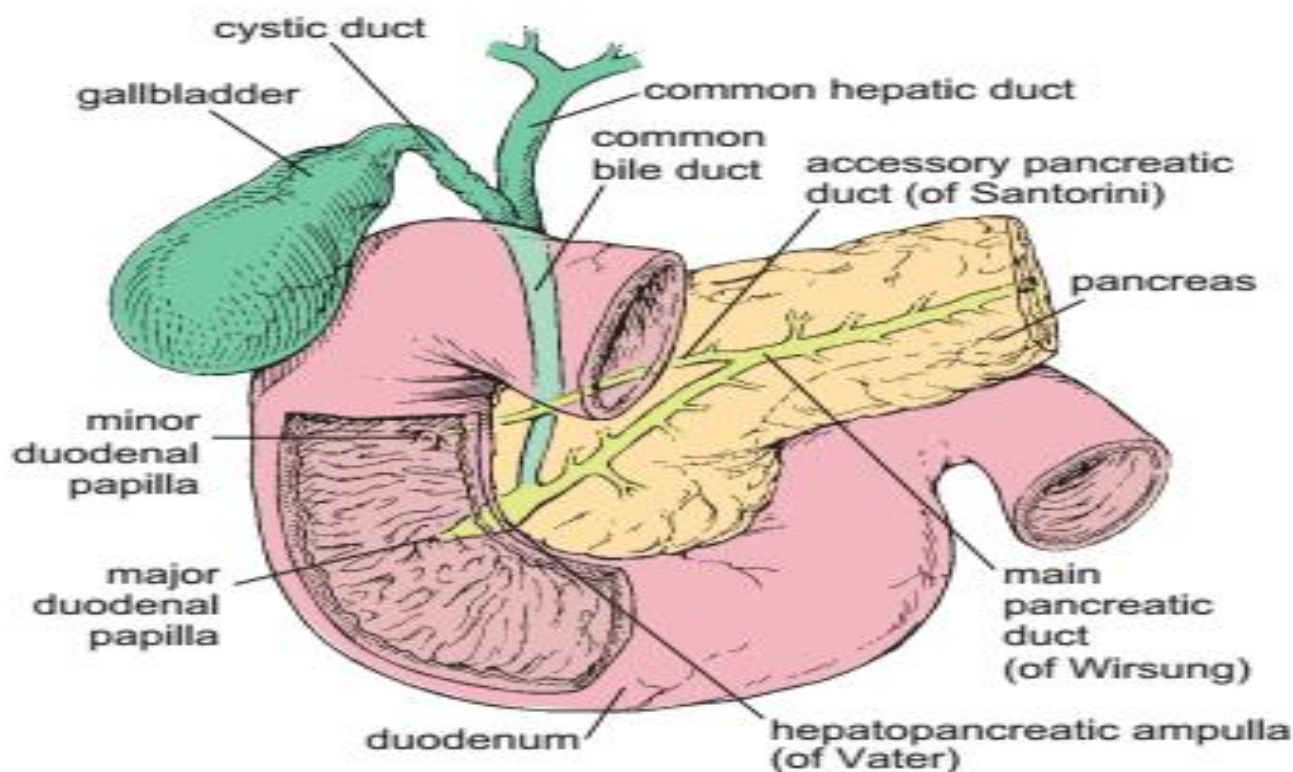
دا د غایطه موادو په خارجولو کی مرسته کوی چی څومره مقعد ازادیری اجازه ورکوی، او په ازادانه ډول غایطه مواد خارج شی.

د هضمی جهاز اصلی غذاوات

Pancreas

پانکراس

دا یوه **Mix** غده ده یعنی هم د **Endocrine** او هم د **Exocrine** افرازات لری، چی د یو **Loose connective tissue** په واسطه پوښل شوی ده، چی دهغه څخه یو تعداد نازکه پردی منشاء اخلی او غده په **Lobules** باندی ویشی.



د نسجی ساختمان له نظره په دوه برخو کی مطالعه کیږی:

■ Exocrine pancreas

یو **Tubulo-Alveolar Compound** غده ده، چې د یو تعداد **Acini** یا **Alveolus** څخه جوړه شوی، هر **Acinus** د یوه تیوب ماننده ساختمان چې د 5-8 پوری اهرامی حجرې لری جوړی شوی دی. ددی حجراتو په محیط کی **Myoepithelial** وجود نلری. او د یو نازک منضم نسج په واسطه احاطه شوی دی، چې په منضم نسج کی د وینې او **Lymph** **Nerves**، **capillaries** او **Secretory ducts** قرار لری.

کله چی دا د وړو کولمو د **Duodenum** برخو ته افرزات اچوی په دوه برخو ویشل کیږی چی یو ته یی **Tubular part** وایی او بل یی **Acinar part** دی. **Acinar part** د **Acinar cells** څخه جوړ شوی چی دا یو ډول انکور ماننده حجرات دی دا په خپل سایتوپلازم کی دانی لری چی هغی ته **Zymogen granules** ویل کیږی، دا په مختلفو حجراتو کی په مختلفو شکلونو سره لیدل کیږی، د پانکراس ټول افرزات د همدی دانو په واسطه کیږی. **Acinar cells** د **Proteolytic** انزایمونو لکه: **Trypsin** او **Chymotrypsin** چی پروتینی مواد، **Carboxypeptidase** چی **Peptide** مواد، **Amylase** چی نشایسته او



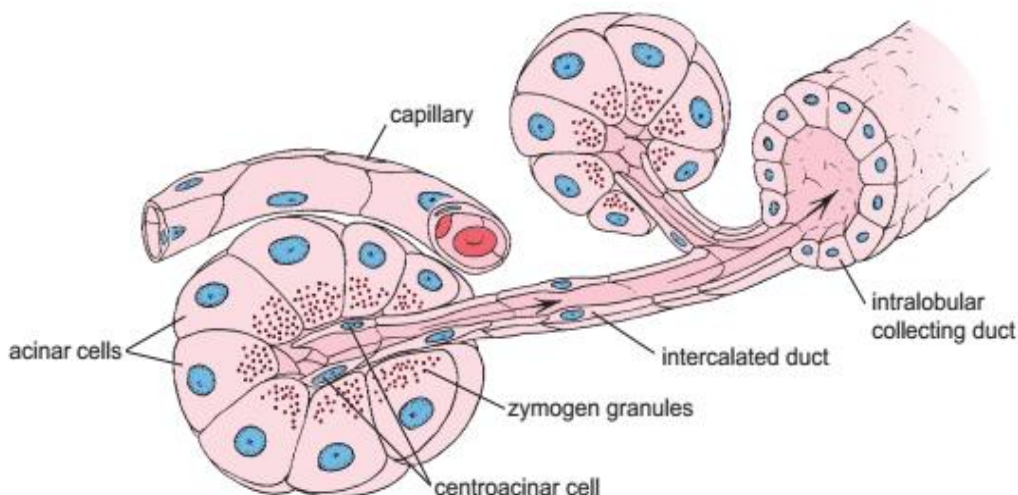


کاربوهایدریت او **Lipase** چی شحمی مواد په ترای گلسراید او شحمی اسیدونو بانندی تجزیه کوی تولیدوی.

Excretory Ducts of Pancreas

- Centro acinar duct
- Intercalated duct
- Inter lobular duct
- Intra lobular duct
- Main duct

د **Main duct** په واسطه تولیدی مواد د **Duodenum** په دویمه قطعه کی تخلیه کیژی، په ابتدایه کی یی اپیتیل **Squamous** وروسته **Cuboidal** او په اخره کی د **Columnar** شکل خوره کوی.



■ Endocrine pancreas

چی د **Langerhans islets** په نوم هم یادیوی.

د پانکراس په وسطی برخه کی پرتی دی، او خپل افرازات په مستقیم ډول د وینی دوران ته اچوی، په دی کی د شعریه عروقو تعداد زیات او په اطرافو کی یی **Reticular fibers** موجود دی.

د لاندی حجراتو درلودونکی دی:





- Alpha cells

د حجراتو 20% برخه جوړوی، او د **Glucagon** هورمون افرازوی، دا هورمون د **Hypoglycemia** په مقابله کې فعالیږي یعنی کله چې گلوکوز په وینه کې د **80mg/dl** څخه کم شي نو همدغه حجری **Glucagon** افرازوی. دا هورمون د ځیگر څخه د گلوکوز د ازادیدو سبب ګرځي، او په نتیجه کې د وینې گلوکوز زیاتیږي، دا حجری په محیط کې قرار لري.

- Beta cells

د حجراتو 66-80% تشکیلوي. او د انسولین هورمون افرازوی، دغه حجرات د زیات **Capillaries** په واسطه احاطه شوي دي او خپل افرازات د همدې لارې وینې ته اچوي، چې کله په وجود کې **Hyperglycemia** صورت ونیسي یعنی د گلوکوز اندازه په وینه کې د **110mg/dl** څخه لوړه شي، نو انسولین افرازیږي او د گلوکوز اندازه کموي. ددی حجراتو په سطحه باندې د گلوکوز د معلومولو لپاره زیات **Receptors** موجود دي.

- Delta cells

د حجراتو په محیط کې د الفاء د حجراتو ترمنځ موقیعت لري، او د حجراتو 4% برخه تشکیلوي، دا حجرات د **Somatostatin** هورمون افرازوي. دی ته د **Growth hormone** هم وایي او د دوی تاثیر د هډوکو په **epiphysis** باندې وي، دا حجرات چې څه وخت خپله وظیفه ترسره نه کړي او کم افراز شي یوه ناروغی منځته راوړي چې **Dwarfism** نومیږي، کله چې **Metaphase** مخکې له وخت تړل شوي وي یعنی د داسې اشخاصو قد به د نارمل عمر د قد څخه کم وي او که چیرې له حده زیات تنبه شي **Gigantism** منځته راوړي یعنی هغه اشخاص چې د نارمل عمر د قد څخه زیات قد ولري ددی سندروم سبب ګرځي.

- C- Cells

یو تعداد کم رنگ حجرات دي چې دا په مرکز کې د بیټا د حجراتو ترمنځ قرار لري. وظیفه یې په درست ډول نه ده معلومه خو کیدای شي یوه ذخیروي حجره او یا د استراحت په حال کې حجره وي.





Liver (Hepar)

خِیگر

Function:

- Hemopoiesis in embryonic period
- Detoxification
- Glycogen lysis
- Proteins production
- Bile production

Liver Circulation

په بدن کی یواځینی **Circulation** دی چی **Dual circulation** لری.

1: Abdominal aorta له وړو کولمو څخه ځی بیا وروسته د **Portal vein** په واسطه له خِیگر سره یوځای کیږی، د کوچنیو کولمو **70%** جذب شوی مواد د **Portal vein** له لاری خِیگر ته ځی. په **Portal vein** کی **30%** اکسیجن لرونکی وینه ده، او پاتی **70%** پکی ناپاکه یا **Deoxygenated blood** دی.

2: د خِیگر بل Circulation د **Hepatic aorta** په واسطه منځ ته راځی کوم چی له **Thoracic aorta** څخه منشاء اخلی، په **Hepatic artery** کی **30%** وینه ناپاکه او باقی **70%** وینه پکی پاکه ده.

Histology of the liver

د خِیگر نسجی جوړښت له **Stroma** او **Parenchyma** څخه جوړ شوی دی:

■ Stroma

خِیگر د بیرون څخه د یو **Capsule** په واسطه احاطه شوی کوم چی د منضم نسج څخه جوړ شوی دی د **Capsule of Glisson** په نوم یادیری.

دغه کپسول یا د خِیگر داخل ته ننوځی او په یو **Septa** باندی ویشل کیږی چی ورسره خِیگر هم په زیاتو لوبونو **Lobes** باندی ویشل کیږی، او هر لوب وروسته په نورو تقسیمیری، په وړو برخو چی هغی ته **Lobule** وایی. دا لوبولونه د سړی د لاری خِیگر ته داخل او د





Portal area د منضم نسج سره وصلیږي. دا منضم نسج د **Collagen fibers** او د **Fibroblast** څخه جوړ شوی دی.

■ Parenchyma

Classic Lobule

Classic lobule شپږ ضلعي **Hexagonal** شکل لري او د ځیگر وظیفوی واحد شمیر کيږي.

د یو **Classic lobule** هرې ضلعي ته لاندې رگونه راغلي دي:

- Hepatic artery
- Portal vein
- Bile duct

چی دی درې واړو ته **Portal Triade** وایي.

که چیرته ورسره **Lymphatic duct** هم یوځای شي نو بیا ورته **Portal Tetra ide** وایي.

د **Classic lobule** له هرې ضلعي څخه د **Lobule** داخل ته واړه رگونه تللي دي چی د **Sinusoids** په نوم یادېږي. شپږ واړه **Sinusoids** د **Lobule** په مرکز کی له **Central vein** سره یوځای کيږي. **Sinusoids** هغه رگونه دي چی پکی د **Hepatic artery** او **Portal vein** وینه سره **Mix** یا یوځای کيږي، د **Sinusoids** ترمنځ زیات شمیر حجرات پراته دي چی ورته **Hepatocyte** ویل کيږي. د **Hepatocyte** او **Sinusoids** ترمنځ فاصله موجوده ده چی ورته **Perisinoidal space** یا **Disse space** وایي.

د **Perisinoidal space** په داخل کی لاندې حجرې شاملې دي:

- Endothelial cells
- Kuffer cells

چی دا حجرات د **Macrophage** وظیفه سرته رسوي.

ډیر **Lobules** د **Central vein** سره یوځای کيږي او **Interlobular vein** جوړوي بیا ډیر **Inter lobular vein** سره یوځای کيږي او یو غټ **Vein** د **Lobar vein** په نوم جوړوي.

ډیر شمیر **Lobar vein** سره یوځای کيږي او یو غټ ورید جوړوي چی ورته **Hepatic vein** ویل کيږي، او دا بیا په **Inferior vena cava** کی تخلیه کيږي.

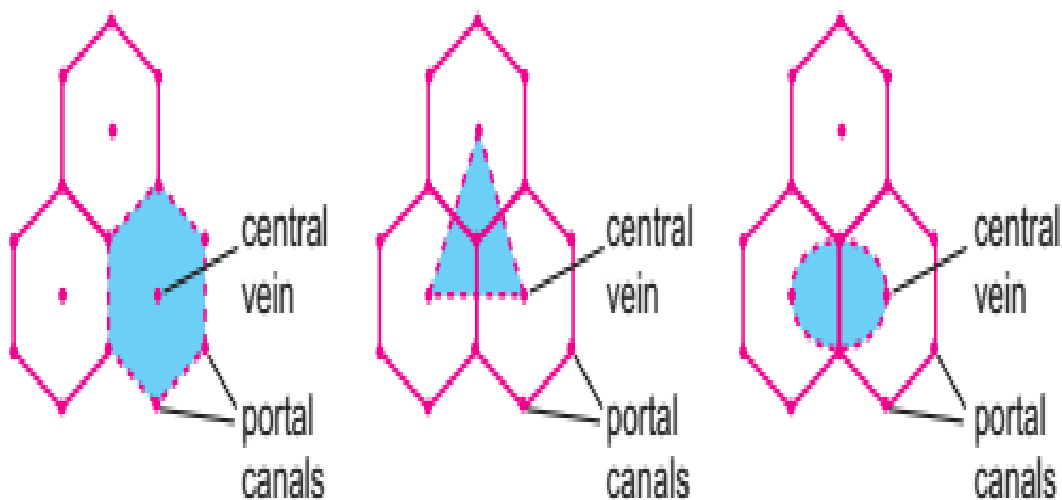




که چیره Liver کی دری دانی Classic lobule خنک په خنک وی نو دغه دری واره Sinous vein یو مثلث په شکل بنکاری چی ورته Portal lobule وایی.

که چیره Liver کی دوه دانی Classic lobule خنک په خنک وی د مایکروسکوپ په ذریعه نو Sinuos vein به یی په دایروی شکل بنکاری.

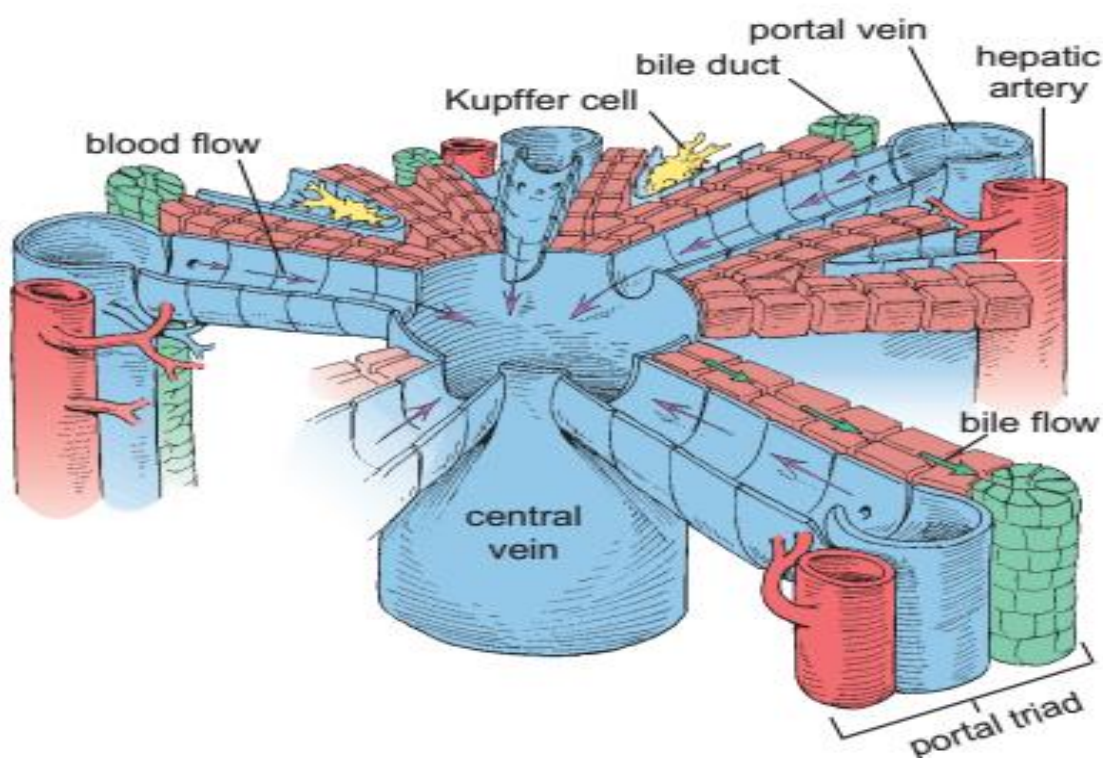
Hepatic acinus: Functional unit of the liver.



CLASSIC LOBULE

PORTAL LOBULE

LIVER ACINUS





Bile Excretory Ducts

Intra Hepatic duct

د دوه Hepatocyte حجراتو ترمنځ یو وړوکی کانال موجود دی چې د Bile canaliculi په نوم یادېږي، او که دوه دانې Bile canaliculi سره یوځای شي نو هغې ته Canal of hering وایي، سره یوځای کېږي او یو وړوکی Duct جوړوي چې هغې ته Bile ductoli وایي، او ټول Bile ductoli سره یوځای کېږي او یو غټ Duct جوړوي چې هغې ته Bile duct وایي. یعنی هر یو Sinusoid په څنګ کې یو Bile duct راوتلی دی.

Extra Hepatic duct

او په مجموع کې ټول Liver ته دوه Duct راوځي چې یو ته Right hepatic duct او بل ته Left hepatic duct وایي، دا د ځیګر په داخل کې سره یوځای کېږي او Common hepatic duct جوړوي، او بیا Extra hepatic duct جوړوي چې د ځګر څخه بهر راوځي. او دغه برخه لږه متوسع کېږي او Cystic duct جوړوي، او دا بیا لږه نوره متوسع کېږي او Gallbladder جوړوي چې دی ته Common bile duct وایي کوم چې کولمو ته تللی دی.

Gallbladder

د Common bile duct یوه متوسع برخه ده چې د Cystic duct په واسطه د هغه سره ارتباط لري، 8cm طول، 4cm قطر لري او 50ml د اتساع قابلیت یا ظرفیت لري.

نسجی ساختمان یې له دريو طبقو څخه جوړ شوی دی:

■ Tunica mucosa

د لاندې جوړښتونو څخه مشتمله ده:

- Epithelium

د Simple columnar epithelium له نوعې څخه دی او په خپله سطحه کې Microvilli لري.





- Lamina Propria

دا د منضم نسج څخه جوړه شوی ده او په کافی اندازه پکې **Blood capillaries**، **Lymphocytes** او **Mucus glands** لیدل کیږي.

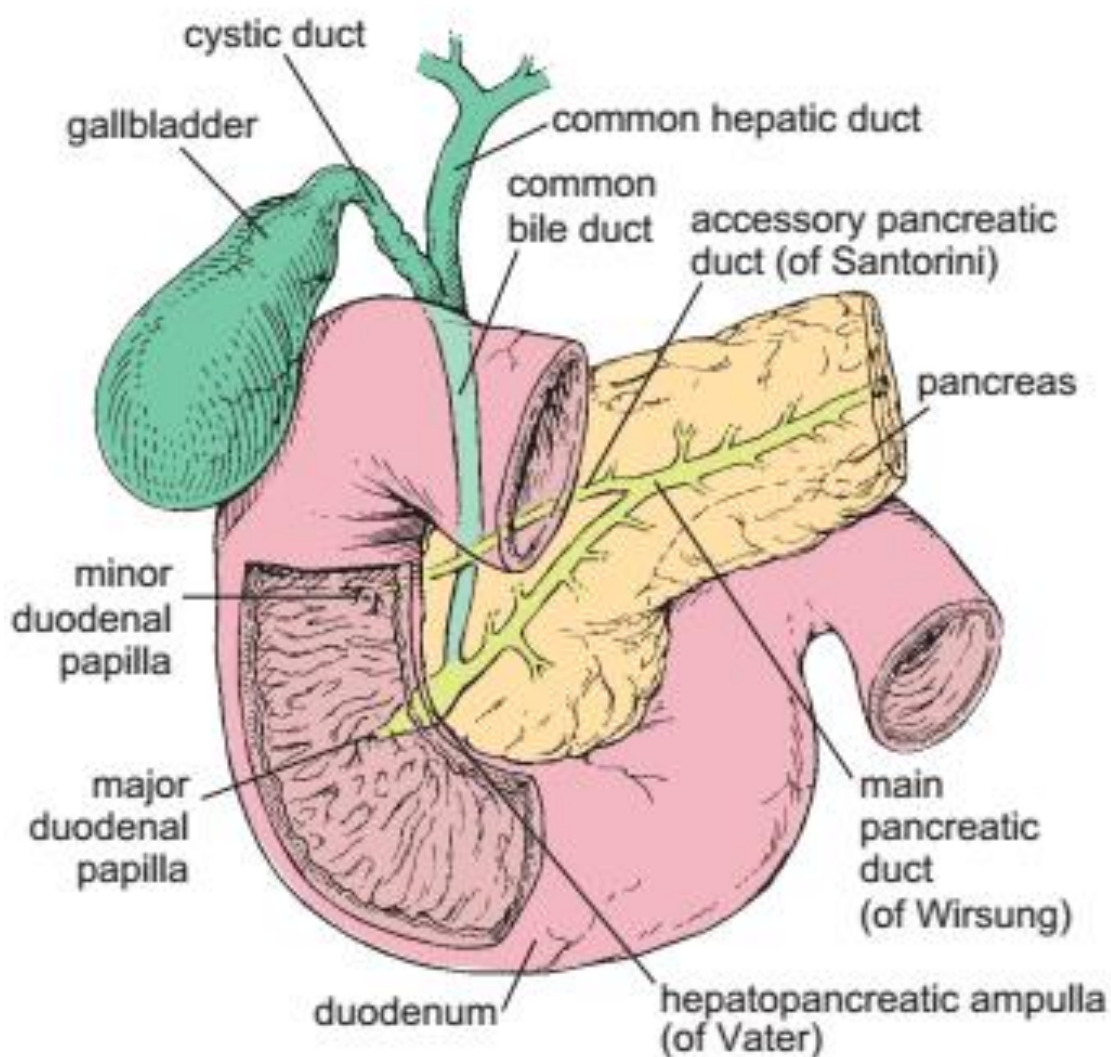
د **Tunica submucosa** یا **Muscularis mucosa** طبقه پکې وجود نلري.

■ Tunica Muscularis

دا طبقه یی د **Smooth muscle** غیري منظمو الیافو څخه جوړه شوی چی پکې د **Collagen** او **Elastic** الیاف لیدل کیږي.

■ Tunica Serosa (Adventitia)

دا طبقه یی د منضم نسج څخه جوړه ده.



شپارسم فصل

پوښونکی سیستم Integumentary system

Integumentary system

پوښونکی سیستم

دا سیستم په دوه برخو ویشل شوی دی:

■ پوستکی Skin

Function of Skin

- Protection
- Barrier function

دا یو مانعه دی یعنی داخلي موادو ته اجازه نه ورکوي چې بهر ته لاړ شي او خارجي موادو ته اجازه نه ورکوي چې داخل ته لاړ شي.

- Defense
- Homeostasis
- Reception

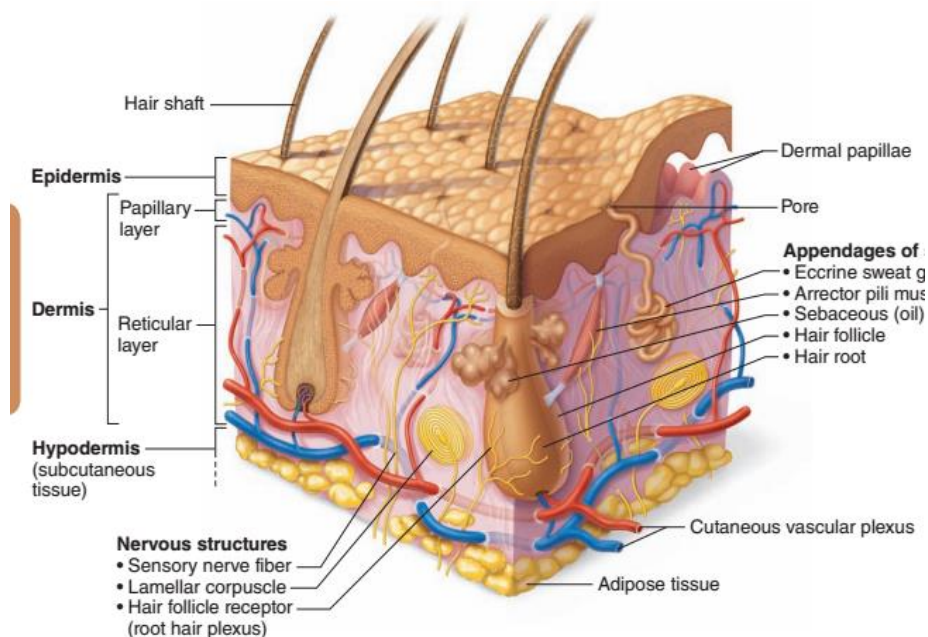
■ Derivatives of Skin د پوستکی مشتقات

- Nails
- Hairs
- Sweat glands
- Sebaceous glands



Skin Structure

د پوستکی ساختمان



پوستکی د 0,4-4mm پوری قطر لری.

د طبقاتو له نظره پوستکی له دوه طبقو څخه جوړ دی:

■ Epidermis (Cutis)

دا طبقه د Ectoderm څخه منشاء اخلی.

■ Dermis (Sub cutis)

دا د Mesoderm څخه منشاء اخلی.

د Dermis د طبقې څخه لاندې یوه بله طبقه ده چې د hypodermis په نوم یا Subcutaneous tissue او یا هم د Adipose tissue layer په نوم یادېږی.

د hypodermis وظیفی:

- Derm او Epiderm په حرکت کې رول لری، ځکه په هغه کې Adipose tissue شامل دی.
- Derm او Epiderm ته غذایی مواد، عصب، شریان او ورید انتقالوی.





Derm او Epiderm د څلورو مهمو حجراتو لرونکی دی:

Keratinocyte -

چی دا حجرات د Ectoderm څخه منشاء اخلی، د Keratin په تولید کی رول لری یعنی Keratohyaline granules جوړوی.

Melanocyte -

دا Melanin جوړوی او د Neural crest څخه منشاء اخلی، د بدن تور رنگ په جوړیدو کی رول لری او د MSH هورمون تر تاثیر لاندی دی.

Langerhans cell -

د Phagocytosis وظیفه سرته رسوی نو د پوستکی Macrophage هم ورته وایی.

Markel cell -

د گوتو د قوسونو په جوړیدو کی او همدارنگه په حس کی هم رول لری.

Epiderm

دا طبقه له داخل څخه خارج ته په ترتیب سره په پنځو طبقو ویشل شوی ده:

Stratum germination ■

لانیدنی طبقه ده چی یو شمیر حجرات پکی موجود دی چی هغی ته Germinal cells وایی، دغه حجرات د Regeneration سبب گرخی. څرنگه چی دغه حجرات په لاندى قاعده کی دی نو په همدی خاطر ورته Basal cells هم وایی. دا اصلاً Columnar cells دی او د

Hem desmosome په واسطه سره وصل دی، نو په همدی خاطر ورته Germinal layer یا Stratum germination هم ویل کیږی.

Stratum spinosum یا Prickle cell layer ■

دا د څو طبقو څخه جوړه شوی ده، په دی طبقه کی د basal cells تعداد کم دی او په ډیره اندازه پکی Langerhans cell چی د Skin مکروفایز Macrophage هم ورته وایی او د Melanocyte حجرات هم پکی لیدل کیږی.

دی دواړو طبقو ته په یوځای د Malpighian layer هم ویلی شو.





Stratum Granulosum ■

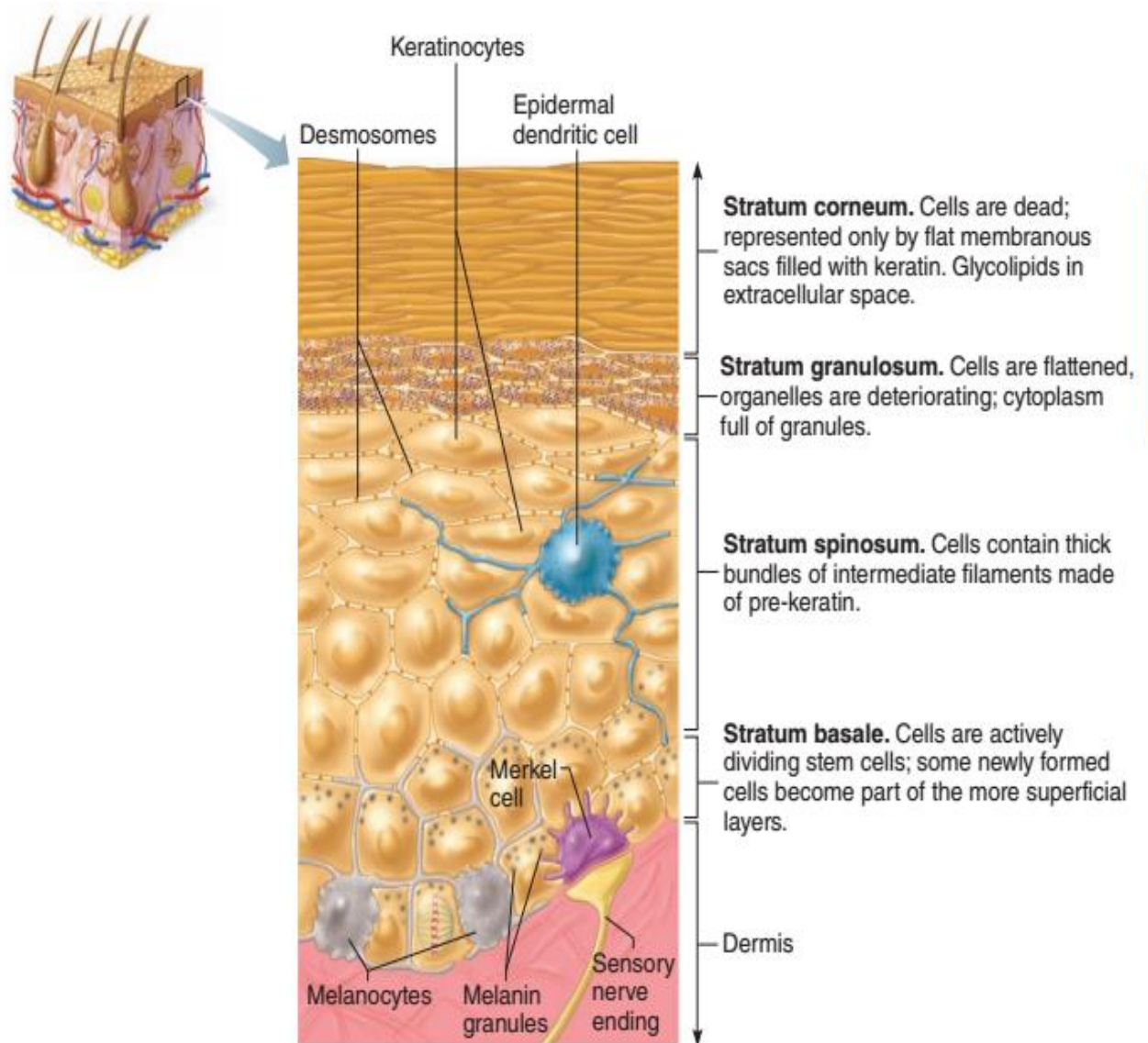
د 3 یا 4 طبقو څخه جوړه شوی ده، نسبتاً هموار حجرات دی چې په سائیتوپلازم کی یی **Kerathohaline granule** لیدل کیږی، دی ته **Granular layer** هم ویل کیږی.

Stratum Lucidum ■

دا یوه شفافه طبقه ده چې د حجراتو په سائیتوپلازم کی یی یو نیمه مایع ماده چې **Kerathohaline granules** منشاء اخلی.

Stratum Cornium ■

په دی طبقه کی د **Keratinocyte** حجرات لیدل کیږی.





Skin Color

د پوستکی رنگ

د پوستکی رنگ په دريو عواملو پوری اړه لری:

Carotin -

د پوستکی رنگ د Carotin د دانو له کبله Yellow یا ژیر دی.

Dermal capillaries -

د پوستکی د Capillary په واسطه د پوستکی رنگ سور یا Red دی.

Melanin -

د میلانین رنگه دانی چی د پوستکی د Brown یا نسواری رنگ سبب کیږی.

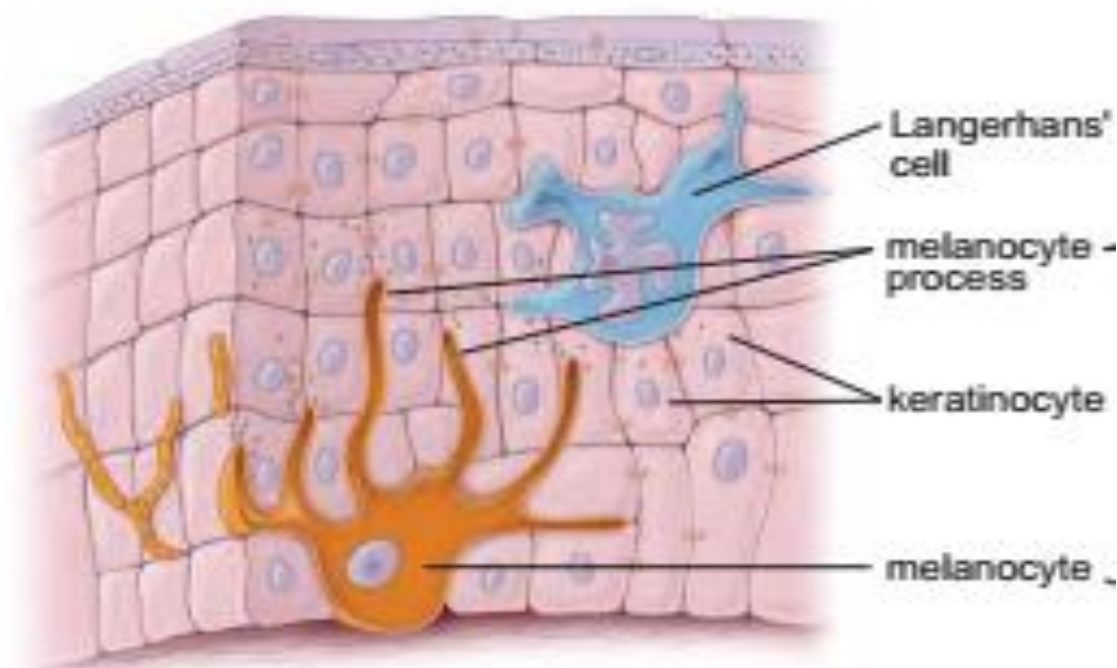
Diagram of the epidermis and electron micrograph of a melanocyte

a. This diagram shows a melanocyte interacting with several cells of the stratum basale and the stratum spinosum. The melanocyte has long dendritic processes that contain accumulated melanosomes and extend between the cells of the epidermis, which are also visible on the electron micrograph. The Langerhans' cell is a dendritic cell often confused with a melanocyte but is actually part of the mononuclear phagocytic system

and functions as an antigen-presenting cell of the immune system in the initiation of cutaneous hypersensitivity reactions (contact allergic dermatitis).

b. The melanocyte reveals several processes extending between neighboring keratinocytes. The small dark bodies are melanosomes





Dermis

دا طبقه چی د **Irregular dense connective tissue** څخه جوړه شوی ده، د اپیتل لاندی **Lamina Propria** قرار لری، ددی طبقی ضخامت د **0,5-3mm** پوری دی. او د دوه طبقو څخه جوړه ده:

Papillary layer ■

په دی کی یو تعداد راوتلی ساختمانونه دی چی **Papilla** ورته وایی. چی پکی **Tactile papilla**، **Vascular papilla** شامل دی، په دی طبقه کی د **Elastic**، **Collagen** او **Reticular fibers** یوه نازکه شبکه وجود لری.

Reticular Layer ■

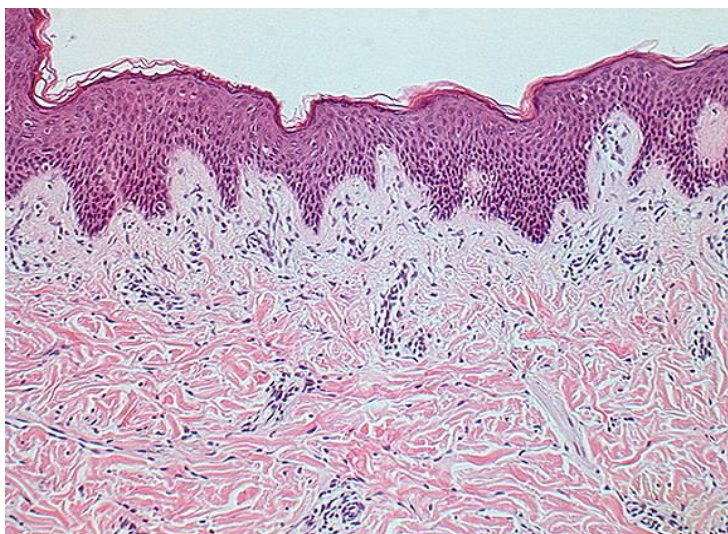
دا طبقه د **Collagen bundles** او یو تعداد کمو **Elastic** او **Reticular fibers** څخه جوړه ده، اکثره **Collagen** الیاف د پوستکی د سطحی سره موازی قرار لری او د **Langer's lines** په نوم یادیری. پدی طبقه کی **Fibroblast**، **Macrophage** او **Adipocyte** هم لیدل کیږی، په دی طبقه کی یو تعداد رنگه حجرات هم وجود لری چی د **Chromophore cell** په نوم یادیری.

ددی طبقی لاندی برخه د **Hypoderm** دسطحی سره په تماس کی لاندی شیان وجود لری:



Arrector pili Muscle -

دغه عضلات د وینتانو په حرکتو کی رول لری خصوصاً د ویری په حالت کی.



Hair follicles -

Sweat glands -

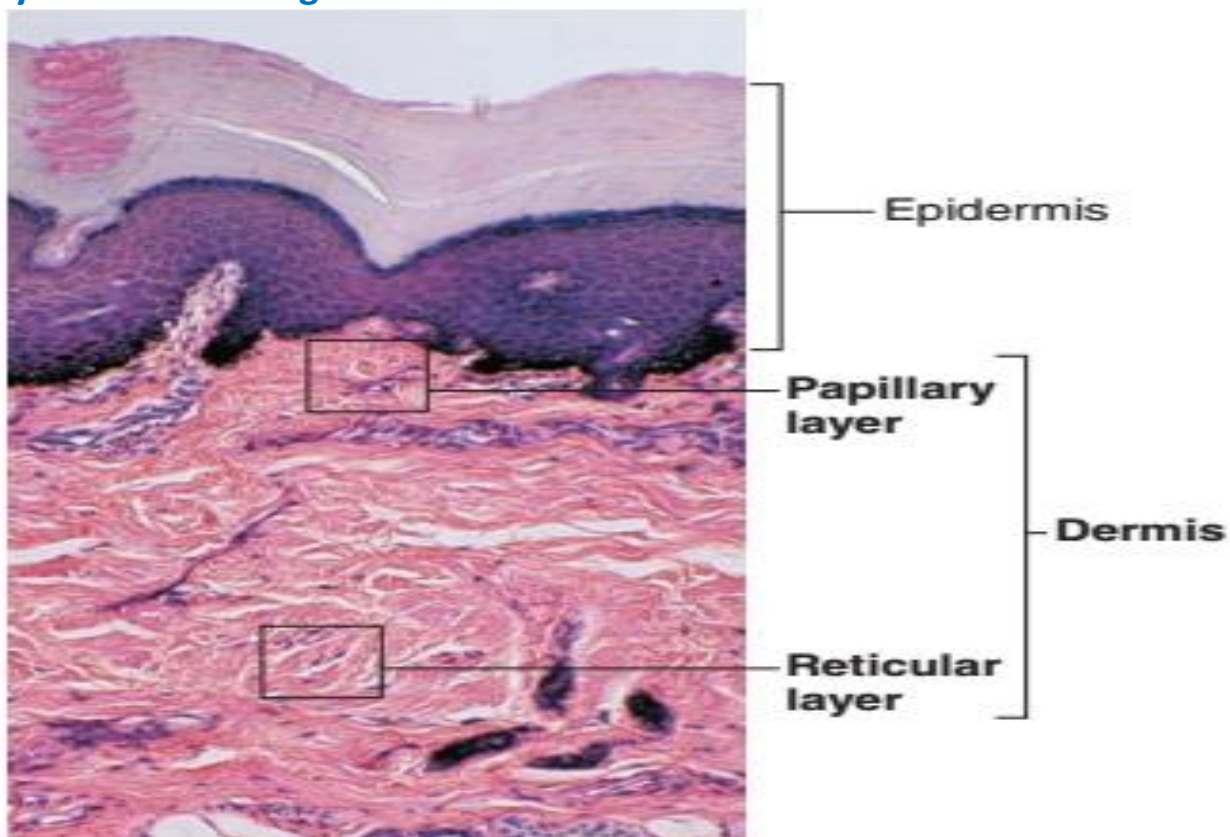
Sebaceous glands -

Papillary Dermis

Reticular Dermis

Light Micrograph of the Two Regions of the Dermis

The Dermal Papillae Are Extensions of the Superficial Papillary Layer, Which Consists of Areolar Connective Tissue. The Deeper Reticular Layer Is Dense Irregular Fibrous Connective Tissue.





Hypodermis or Subcutaneous layer

د **Hypodermis** طبقه د پوستکی لاندی موجوده ده چی یوخی د **Loss connective tissue** او **Adipose tissue** څخه جوړه ده. **Fat lobules** سره یوخی کیږی او **Panniculus adiposus** جوړوی، ددی طبقی صخامت د **Abdomen** په پوستکی کی **3cm** ته رسیږی. د بدن په ځینو برخو کی لکه: **Palpebra, penis** او **Scrotum** کی دا طبقه وجود نه لری.

Derivatives of Skin

د پوستکی مشتقات

Nails

نوکان

دا یو **Hard keratin palate** دی، چی د لاسونو او پښو د گوتو په نهایتونو کی قرار لری. نوکان په یو میزابه ماننده ساختمان کی چی د **Nail groove** په نوم یادیری قرار لری. ددی میزابی د **Epiderm** د حجراتو د تکثر په نتیجه کی **Nail matrix** جوړیږی. چی وروسته بیا ددی **Matrix** څخه **Nail palate** په وجود رایی، هغه **Epiderm** چی ددی **Palate** څخه لاندی قرار لری د **Nail bed** په نوم یادیری، د **Nail bed** اپیدرم په **Distal** نهایت کی د گوتی د څوکی د **Epiderm** سره وصل کیږی چی د یوخی کیدو ځای ته یی **Hyponychium** وایی.

نوکان دوه برخې لری:

- **Nail root**

- **Nail tip (Apex)**

د نوکانو **Root** په یو هلالی شکله ناحیه کی چی **Lanule** نومیری د نوکانو د جسم سره وصلیږی. او هغه **Epiderm** چی د نوکانو د ازادی سطحی د پاسه قرار لری د **Eponychium** یا **Cuticle** په نوم یادیری، د نوکانو نشو نما په یوه هفته کی تقریباً **0,5mm** ده.



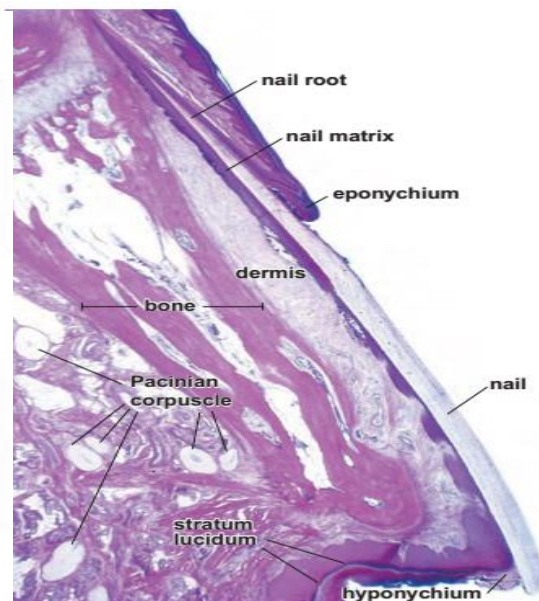
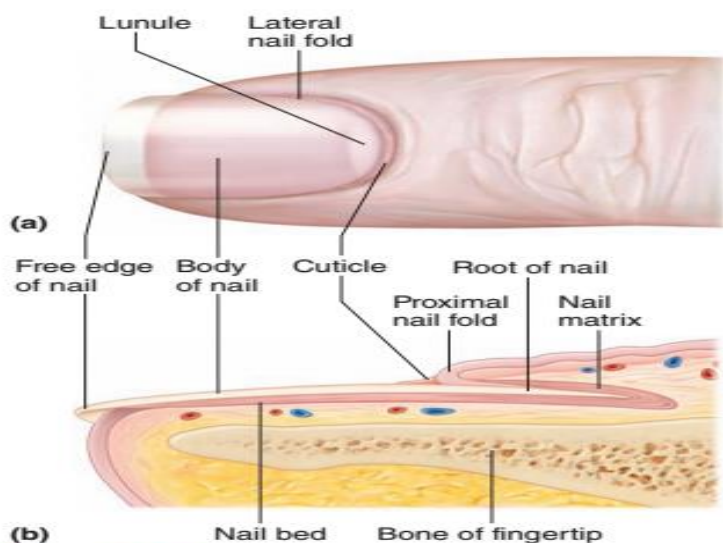


Figure 4.10 Structure of a nail.

Hairs

ویښتان

ویښتان د **Epiderm** څخه منشاء اخلی.

د ویښتانو طول د **1mm** څخه تر **1,5m** پوری رسیدلی شی. او ضخامت یی د **0,05mm-0,5mm** پوری دی. د **Keratin fibers** پکی شامل دی، ویښتان په استثنی د لاسونو په ورغوو او د پښو د تلی تقریباً د بدن په ټول پوستکی کی وجود لری. ویښتان په دوه ډوله دی:

Lunago Hair -

دا ویښتان زیات نه غټیری لکه د وریزو ویښتان

Permanent hair -

دا ویښتان زیات غټیدلی شی لکه د سر ویښتان

Structure of Hair

ویښتان د دریو **Concentric epidermic** طبقو څخه جوړ شوی دی:

Hair Medulla ■

د ویښتنو مرکزی محور دی، چی د **2** یا **3** طبقو **Cuboidal cells** څخه جوړ شوی دی، دا حجرات د **Melanin granules** لری او **Keratin** یی **Soft** یا نرم دی.



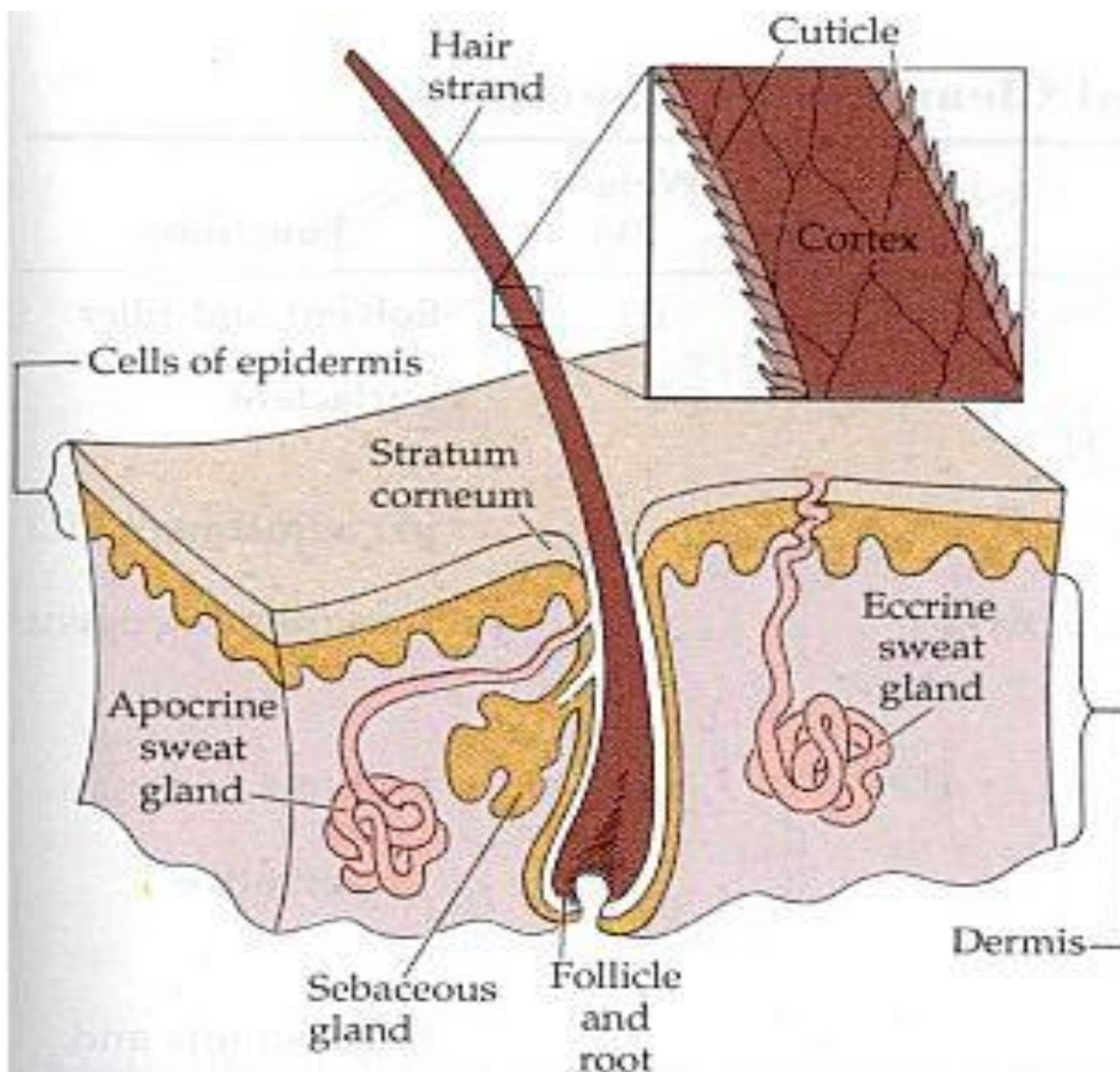
Hair Cortex ■

د ویښتانو اساسی برخه ده، چې د څو طبقو **Spindle cells** څخه جوړه شوی ده، د حجراتو **Keratin** یی **Hard** یا سخت دی او په کافی اندازه د **Melanin granules** لری.

Hair Cuticle ■

په دی کی **Keratin** داره حجرات دی او دی حجراتو خپلی هستی د لاسه ورکړی دی یعنی هستی نه لری.

هر ویښته یو **Free** یا ازاده برخه لری چی د **Hair shaft** په نوم یادپیری او ریښی یا **Root** لری کوم چی د پوستکی په داخل کی قرار لری. د ویښتانو د **Root** د برخی په شاوخوا کی یو تیوب ماننده ساختمان وجود لری چی د **Hair follicle** په نوم یادپیری.





Hair Follicle

دا یو تیوب ماننده ساختمان دی چی د ویښته د **Root** په شاوخوا کی قرار لری، چی لاندی برخه یی لږه متوسع ده چی د **Hair pulp** په نوم یادیری، چی په دی برخو کی د ویښته **Root** او پوښونه په ابتدایی حجراتو یا **Hair matrix** باندی بدلیری. او د هغه په قاعده کی یوه فرورفتگی ده چی د **Hair papilla** په نوم یادیری، چی په هغی کی **Connective Blood vessels**، **tissue** او **Nerves** شامل دی. د ویښتانو د هر فولیکل سره یو یا څو **Sebaceous glands** او یو **Smooth muscle** چی د **Acrrector pili** په نوم یادیری وجود لری.

Hair Follicle Histology

د نسجی ساختمان له نظره **Hair follicle** د لاندی عناصرو په واسطه پوښل شوی دی:

■ Dermal Root Sheet

دا د **Connective tissue** څخه جوړ شوی دی او د پوستکی د **Derm** د طبقی څخه منشاء اخلی او دری طبقی لری:

- External layer

د **Collagen Bundles** څخه جوړ شوی او د **Reticular layer of derm** سره مطابقت لری.

- Middle Layer

په دی طبقه کی د منضم نسج الیاف د **Circular** رشتو په شکل قرار لری او د **Papillary layer of derm** سره مطابقت لری.

- Internal layer

یوه شفافه طبقه ده چی د **Epiderm** د قاعدوی غشاء سره مطابقت لری او د **Glassy membrane** په نوم یادیری.

■ Epithelial Root Sheet

دا هم د **Epiderm** څخه منشاء اخلی او دری طبقی لری:





External root sheet -

د **Glassy membrane** سره مستقیماً ارتباط لری، خو داخلی برخی حجرات یی خو ضلعي او د **Epiderm** د **Stratum spinosum** سره مشابه دی.

Internal root sheet -

یو **Keratin** داره طبقه ده چی ددی پوښن حجرات د **Keratohyaline** مواد لری. په دی کی دری طبقی نوری موجودی دی:

I: Henle layer :

د یو طبقی هموارو حجراتو څخه جوړه شوی ده.

II: Huxley's layer :

د څو طبقو اوږدو حجراتو څخه جوړه شوی ده. چی د حجراتو په سایتوپلازم کی یی **Trichohyaline granule** او یو تعداد **Tono fibrils** هم لیدل کیږی.

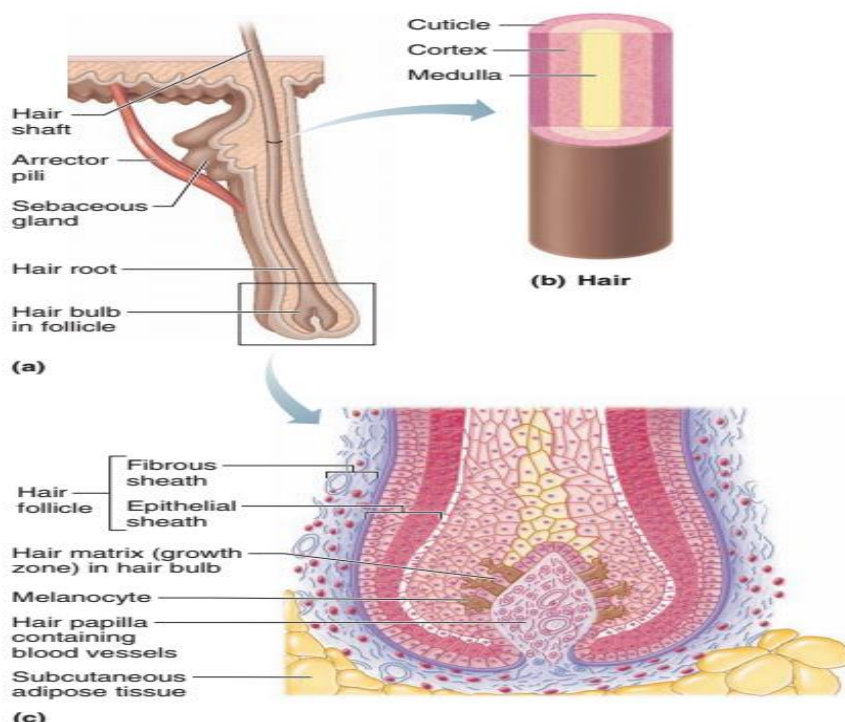
III: Cuticle :

د یوی طبقی شفافو **Keratin** دارو حجراتو څخه جوړ شوی دی.

The hair follicle is divided into three segments

- The infundibulum extends from the surface opening of the follicle to the level of the opening of its sebaceous gland. The infundibulum is a part of the pilo sebaceous canal, which is used as a route for the discharge of the oily substance sebum.
- The isthmus extends from the infundibulum to the level of insertion of the Arrector pili muscle.
- The inferior segment in the growing follicle is of nearly uniform diameter except at its base, where it expands to form the bulb. The base of the bulb is invigilated by a tuft of vascularized loose connective tissue called, not surprisingly, a dermal papilla.





د وښتانو نشو نما

د وښتانو نشو نما د **Hair matrix cells** د ویش په واسطه صورت نیسی، د وښتانو نشو نما دوره په مختلفو وښتو کی فرق لری مثلاً: د سر وښتانو **Head hairs** دوره د 2-4 کلنی پوری وی خو د **Eye lashes** یا د بانه وښتو نشو نما دوره 3-4 میاشتو پوری ده.

Sebaceous Glands

یو تعداد **Alveolar glands** دی، چی د هغوی مجرا اکثره په **Hair follicle** کی تخلیه او په هغه نواحیو کی چی د **Hair follicle** سره ارتباط نه لری مستقیماً د پوستکی په سطحه تخلیه کیږی، چی مثال یی **Glans penis** او **Tarsal glands** دی. دغه غذاوات د لاسونو په ورغوو کی او د پښو د تلی په پوستکی کی وجود نلری. دغدی مجرا یا **Ducts** هم دیوه **Stratified squamous epithelium** په واسطه پوښل شوی دی.

Sebum چی یوه غوره ماده ده په ترکیب کی یی **Cholesterol** ، **Phospholipids** او **Triglycerides** شامل دی.

د الویول د افرازاتو تخلیه د **M Arrector pili** د تقلص او د لاندینی حجراتو د فشار په اثر صورت نیسی.



Sweat Glands

یو تعداد **Coiled tubular glands** دی چې د غدې افرازی برخې د **Derm** په طبقه کی او **Excretory part** یی د یوی کوچنی مجرا په واسطه د پوستکی په سطح کی تخلیه کیږی. د بدن ټولو برخو په پوستکی کی موجود دی خو په **Nail bed**، **Transitional lips** او **Glans penis** کی نشته. خو د لاسونو د ورغوو او د پښو په تلیو کی په زیاته اندازه لیدل کیږی. د غدې افرازی برخه د **Cuboidal cells** او **Columnar cells** څخه جوړه شوی ده چی معمولاً درې حجرات پکی لیدل کیږی:

- Principle cells (Clear cells)
- Mucus Producing cells (Dark cells)
- Myoepithelial cells (Spindle shape)

Sweat Glands

Sweat glands are classified on the bases of their structure and the nature of their secretion.

Two types of sweat glands are recognized:

- **Eccrine sweat glands**

Eccrine sweat glands are simple coiled glands that regulate body temperature. Eccrine sweat glands are distributed over the entire body surface except for the lips and part of the external genitalia.

- **Apocrine sweat glands**

Apocrine glands are large-lumen tubular glands associated with hair follicles. The secretory portion of apocrine glands has a wider lumen than that of eccrine glands and is composed of a single cell type. Apocrine sweat glands are limited to the axilla, areola, and nipple of the mammary gland; skin around the anus; and the external genitalia. The ceruminous glands of the external acoustic meatus canal and the apocrine glands of eyelashes (glands of Moll) are also apocrine-type glands.



Kinds of Sweat Glands

- **Eccrine Physiology Relating to or Denoting Multicellular Glands Which Do Not Lose Cytoplasm in Their Secretions, Especially The Sweat Glands On the Hands and Feet.**
- **Merocrine (Producing A Secretion That Is Discharged Without Major Damage to The Secretory Cells)**
- **Apocrine (راس دحجرې له منځه ځي): Relating to or Denoting Glands Which Release Some Cytoplasm in Their Secretions, Especially Sweat Glands in The Armpits and Pubic Regions.**
 - **Axilla**
 - **Anus**
 - **Breast Area**

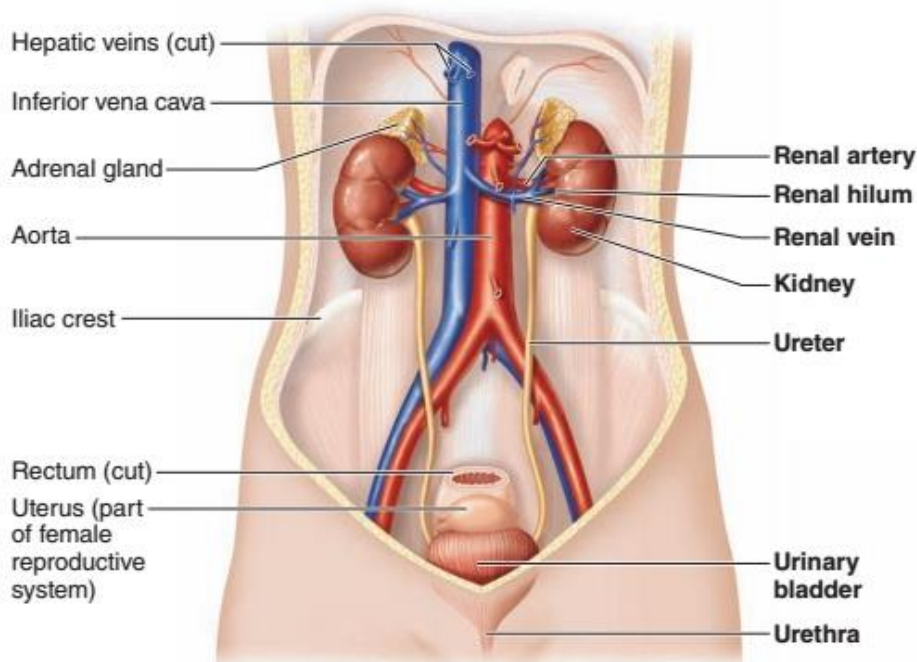
The Secretory Portion Of Apocrine Glands Has A Wider Lumen Than That Of Exocrine Glands And Is Composed Of A Single Cell Type.

اوولسم فصل

بولی سیستم Urinary system

Urinary system

بولی سیستم



دا یو حیاتی سیستم دی چی له څلور غړو څخه جوړ شوی دی:

- Kidney
- Ureters
- Urinary bladder
- Urethra

- پښتورگی
- حالبونه
- مثانه
- احلیل

هر قسم فاضله مواد ددی سیستم په ذریعه د بدن څخه خارجیږی.



وظایف Function

■ د ټول بدن Metabolites مواد اطراح کوی لکه:

- Uria باید اطراح شی که اطراح نه شی نو د Urea mea سبب کیږی.
- Uric acid دا باید د پښتورگو له لاری اطراح شی.
- Juxtra glomerular cells

دا حجری د Renin په نوم هورمون جوړوی چی دا هورمون د Blood pressure په کنټرول کی رول لری.

- Mesangial cell

دا حجری هم یو خاص هورمون جوړوی چی هغی ته Erythropoietin وایی دغه هورمون په Bone marrow باندی د RBC په جوړیدو کی رول لری.

■ Acid base balance

د PH موازینه ساتی، نه یی اسیدی ته پریږدی او نه یی قلوئی ته پریږدی یعنی نارمل یی ساتی.

■ Water and electrolyte balance

Kidney

پښتورگی

د لوبیا په شان شکل لری او په Right upper quadrant کی قرار لری.

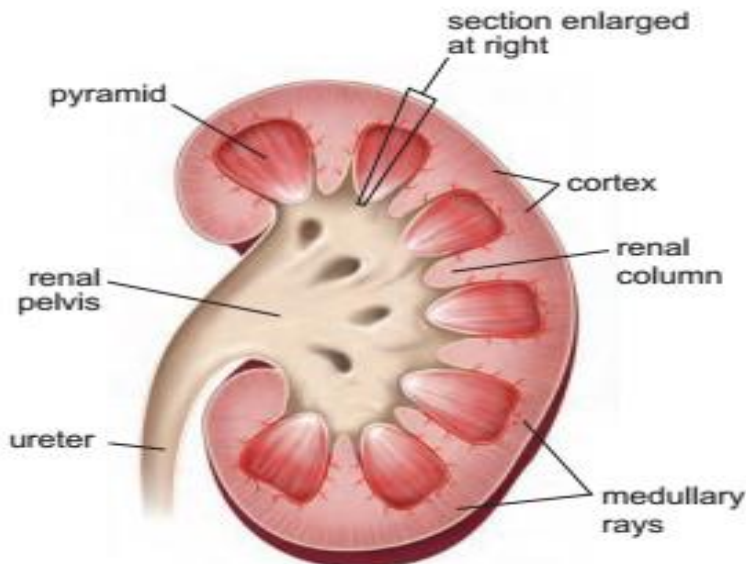
نسجی جوړښت یی:

- د بیرون څخه د یو کپسول په واسطه پوښل شوی دی کوم چی د Loos connective tissue څخه جوړ شوی دی. (Renal capsule)
- په داخلی سطحه کی یی یوه فرورفتگی د Hilus په نوم لیدل کیږی، کومه چی د Blood vessels د داخلیدو او خارجیدو ناحیه ده او Ureter هم ددی ناحیی څخه خارجیږی، د Ureter داخلی قسمت د Renal pelvis په نوم یادیږی. چی دا Pelvis په دوو عددو Major calyces او بیا وروسته په 8-12 عددو Minor calyces باندی ویشل کیږی. هر Minor calyce د پښتورگی د نسج مخروطی





- شکله بارزه د **Renal papilla** په نوم پوښوی. چی په هر یو **Renal papilla** کی د 10-25 پوری **Collecting tubules** خلاصیری.

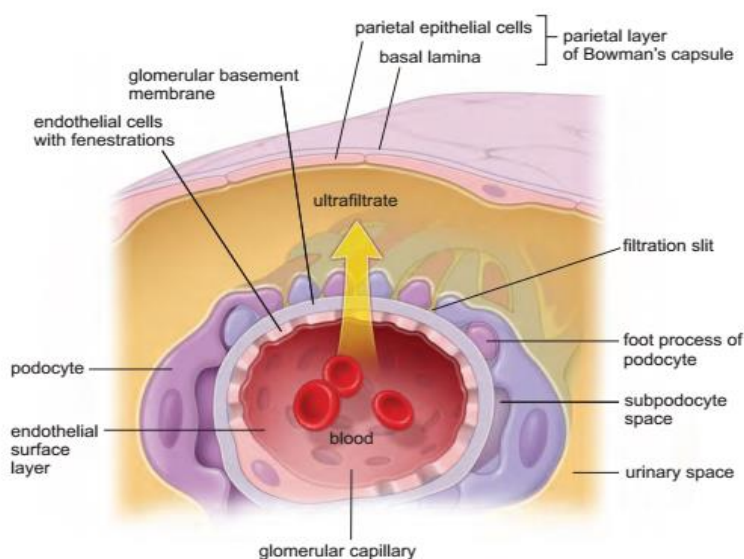


Filtration Barrier

دا له دری شیانو څخه جوړه شوی ده:

- **Capillary Endothelium**
- **Basal lamina**
- **Podocyte**

ددی دری واړه د یوځای کیدو څخه یوه غشاء جوړیږی چی د **Glomerular basement membrane** په نوم یادیری چی په هرو 5 دقیقو کی د بدن ټوله وینه دلته صفا کیږی.





INTERSTITIAL CELLS

The connective tissue of the kidney parenchyma, called interstitial tissue, surrounds the nephrons, ducts, and blood and lymphatic vessels.

These cells are:

- Fibroblasts,
- Macrophages
- My fibroblasts

پښتورگی دوه برخې لری:

Renal cortex ■

دا برخه نصولی رنگ لری او د **Renal corpuscle** په لرلو سره دانه داره یا **Granular** معلومیری.

Renal medulla ■

دا برخه د یو تعداد **Medullary pyramids** ساختمانونو څخه جوړه شوی ده، چی **Base** یی د پښتورگی **Renal cortex** ته متوجه او **Apex** یی د **Renal papilla** په جوړولو کی برخه اخلی.

د **Medulla** څخه یو تعداد **Medullary rays** د **Cortex** داخل ته ننوخی. هغه برخه چی د **Medullary pyramids** په فاصلو کی لیدل کیږی د **Renal columns of Bertin** په نوم یادیری. هر **Pyramid** او د هغه مربوطه **Cortex** د پښتورگی یو **Lobe** جوړوی.

Urinerous tubules

دوه ډوله **Urinerous tubules** وجود لری:

Nephron -

نفرن د **30-40mm** پوری طول لری، نفرن د پښتورگی وظیفوی او ساختمانی واحد دی.

Collecting tubules -

چی ددی طول تر **20cm** پوری رسیږی.



Nephron

په یو پښتورگی یا گرده کی د نفرنونو شمیره تر یو میلیون پوری رسیږی. نفرنون د مختلفو برخو څخه جوړشوی دی چی په لاندی ډول دی:

- Proximal convoluted Tubules
- Henle's loop
- Distal convoluted Tubules

1: Renal Corpuscle

یو تعداد کروی شکله ساختمانونه دی چی د لاندی برخو څخه جوړ شوی دی:

Bowman's capsule ■

دا کپسول د **Glomerulus** د شبکی په شاوخوا کی قرار لری او د دوو صفحو څخه جوړه شوی ده:

External or Parietal layer -

دا طبقه د **Simple squamous epithelium** په واسطه پوښل شوی چی دا اپیتیل د **Nephron** د **Tubes** په شروع کی په لنډ **Columnar epithelium** او یا **Cuboidal epithelium** باندی بدلیری.

Internal or Visceral layer -

دا طبقه د **Podocytes** حجراتو څخه جوړه ده.

Glomerulus ■

د **Blood capillaries** یوه پیچیده شبکه ده.

(د **Afferent arteriole** یا وینه راوړنکی شریانچه او **Efferent arteriole** یا وینه وړونکی شریانچه په منځ کی د **Capillaries** مجموعی ته **Glomerulus** وایی)

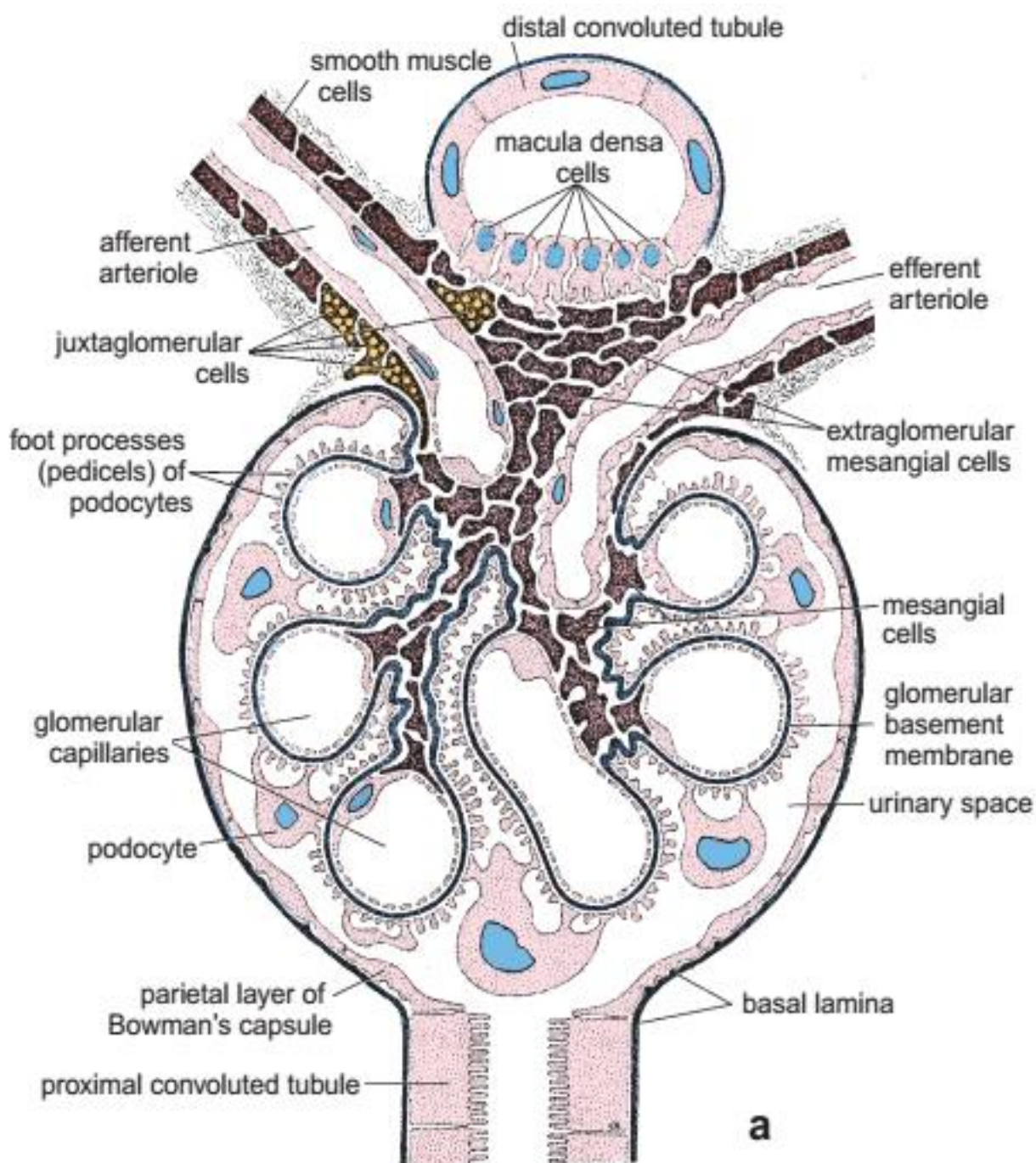
د **Capillaries** یو گروپ ته **Lobule of glomerular** ویل کیږی کوم چی پر یوی **Basal lamina** باندی قرار لری. دا **Basal lamina** د **Capillaries** په فاصلو کی یوڅه ننوخی خو په مکمل ډول سره **Capillary** نه احاطه کوی بلکی دا فرورفتگی یوه فضاء رامنځته کوی چی په هغی کی یو تعداد حجرات د **Mesangial cells** په نوم وجود لری کوم چی د **Phagocytosis** دنده په غاړه لری.





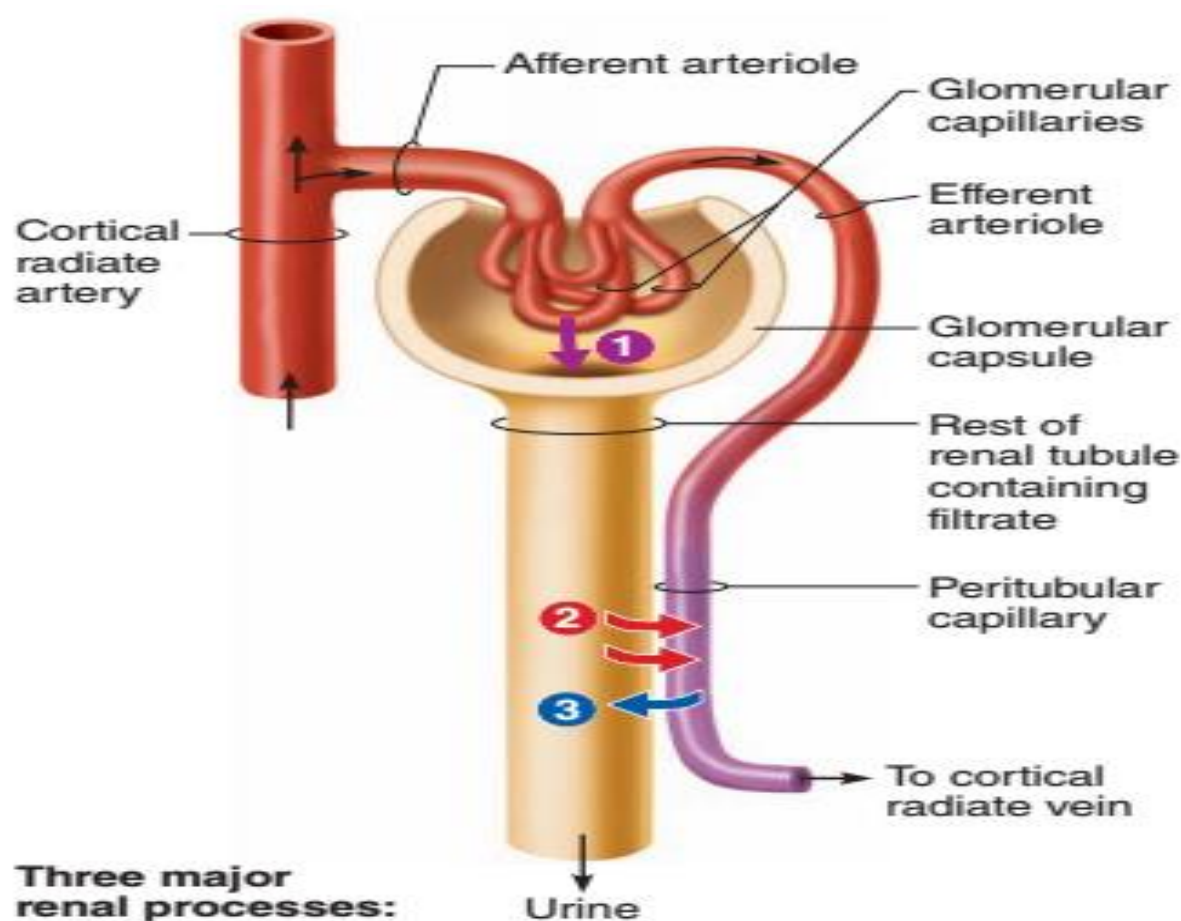
Bowman's space ■

د **Bowman's capsule** د **Parietal** او **Visceral layer** ترمنځ یوه فاصله لیدل کیږی
چی د **Bowman's space** په نوم یادیری.





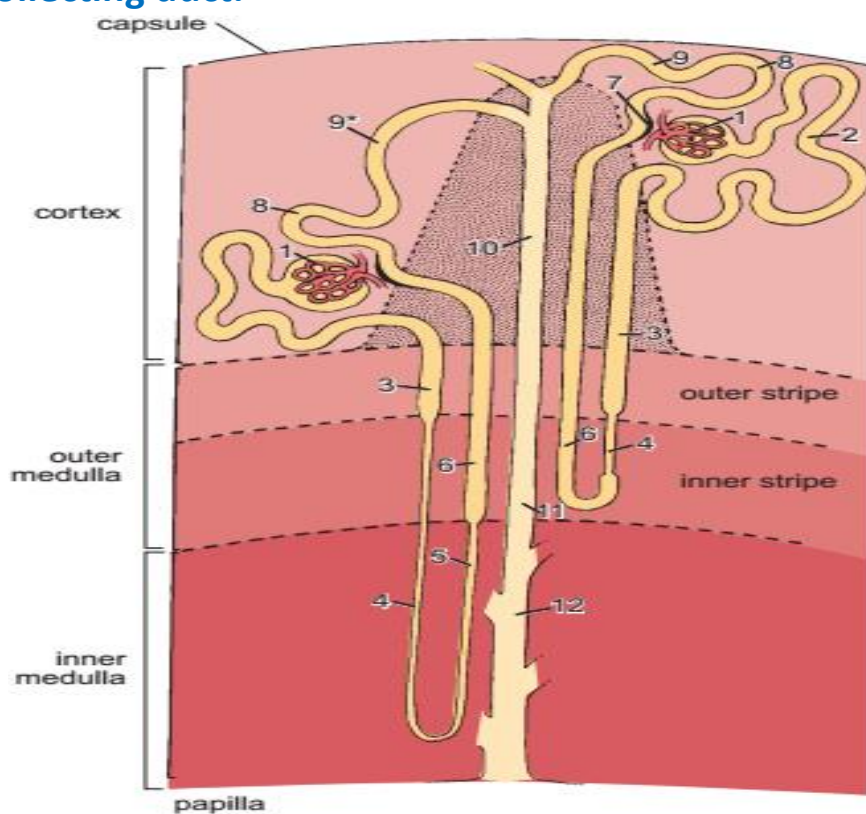
- 1** → **Glomerular filtration:** Water and solutes smaller than proteins are forced through the capillary walls and pores of the glomerular capsule into the renal tubule.
- 2** → **Tubular reabsorption:** Water, glucose, amino acids, and needed ions are transported out of the filtrate into the tubule cells and then enter the capillary blood.
- 3** → **Tubular secretion:** H^+ , K^+ , creatinine, and drugs are removed from the peritubular blood and secreted by the tubule cells into the filtrate.





The parts of the nephron are indicated by number

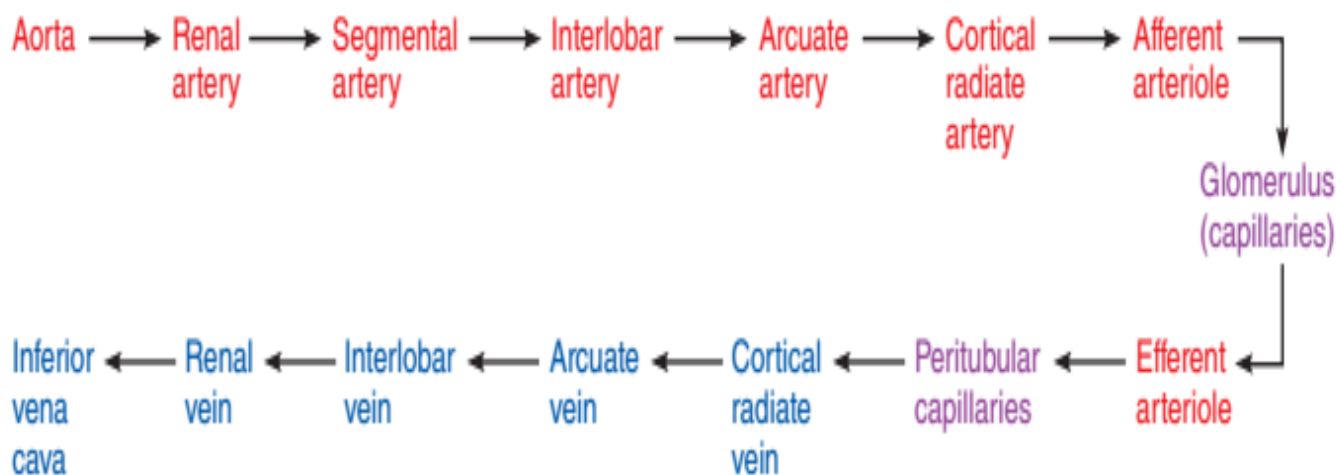
- 1, renal corpuscle including the glomerulus and Bowman's capsule.
- 2, proximal convoluted tubule.
- 3, proximal straight tubule.
- 4, descending thin limb.
- 5, ascending thin limb.
- 6, thick ascending limb (distal straight tubule)
- 7, macula densa located in the final portion of the thick ascending limb
- 8, distal convoluted tubule.
- 9, connecting tubule.
- 9*, collecting tubule that forms an arch (arched collecting tubule)
- 10, cortical collecting duct.
- 11, outer medullary collecting duct.
- 12, inner medullary collecting duct.





Schematic diagram of the renal blood supply

Approximately 90% to 95% of the blood passing through the kidney is in the cortex; 5% to 10% is in the medulla.



Juxta glomerular complex

دا **Complex** له دریو حجراتو څخه جوړ شوی دی:

Juxta glomerular cells ■

دا حجرات **Glomerular** ته نژدی د **Afferent arteriole** په متوسطه طبقه کی موجود دی، چی د **Epithelioid Smooth muscle** خاصیت لری یعنی د حجراتو هسته مدوره او په ساینوپلازم کی یو تعداد دانی لری. دا حجرات د **Renin** په جوړیدو کی رول لری. همدارنگه د **Blood Pressure regulation** کی هم رول لری.

Macula densa cells ■

Distal convoluted tubules په خپل شروع کی د **Afferent** او **Efferent arteriole** ترمنځ دا حجرات قرار لری، چی کیدای شی د **Erythropoietin** هورمون افراز کړی. دی حجراتو ته **Extra glomerular cells** هم ویل کیږی.

Mesangial cells ■

دی ته **Extra glomerular mesangial cells** هم ویل کیږی چی د **Regeneration**، **Supporting** او **Phagocytosis** دندی په غاړه لری.



2: Proximal convoluted Tubules

دا تیوب چی 14mm طول لری، د **Renal corpuscle** د **Urinary pole** څخه شروع او تر **Henle's loop** پوری امتداد لری.

- په شروع کی یی اپیتیل **Simple squamous epithelium** دی بیا وروسته په **Columnar epithelium** باندی بدلیری.

- ددی حجراتو په ازاده سطحه کی **Microvilli** لیدل کیږی چی د **Brush border** په شکل ظاهریری.

ددی تیوبونو په واسطه **NaCl**، گلوکوز، **Amino acid**، **Protein** او **Vitamin c** دویاره جذبیری.

3: Henle's Loop

دا قوس مانده تیوبولونه د **Proximal** او **Distal convoluted Tubules** په منځ کی قرار لری. چی دوه برخه لری، چی د **Descending part Loop of Henle** او **Ascending part loop of Henle** څخه عبارت دی کوم چی د **Simple squamous epithelium** په واسطه پوښل شوی دی.

Proximal Straight Tubule

The cells of the proximal straight tubule (i.e., the thick descending limb of the loop of Henle)

thin descending limb

thin ascending limb

Thin Segment of Loop of Henle

The thin descending and ascending limbs of the loop of Henle differ in structural and functional properties.

- Type I epithelium,
- Type II epithelium,
- Type III epithelium,
- Type IV epithelium,

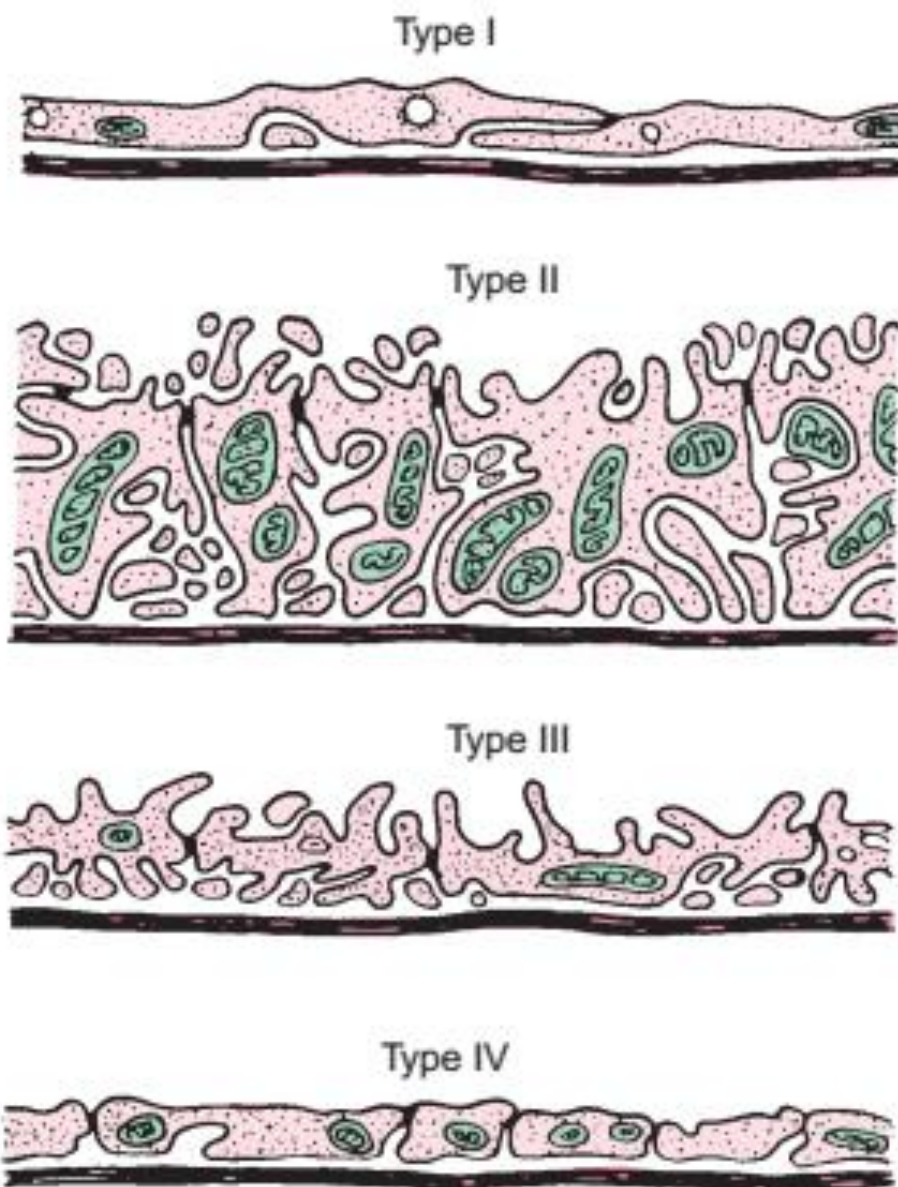




Distal Straight Tubule

The distal straight tubule is a part of the ascending limb of the loop of Henle.

distal straight tubule (thick ascending limb of the loop of Henle)

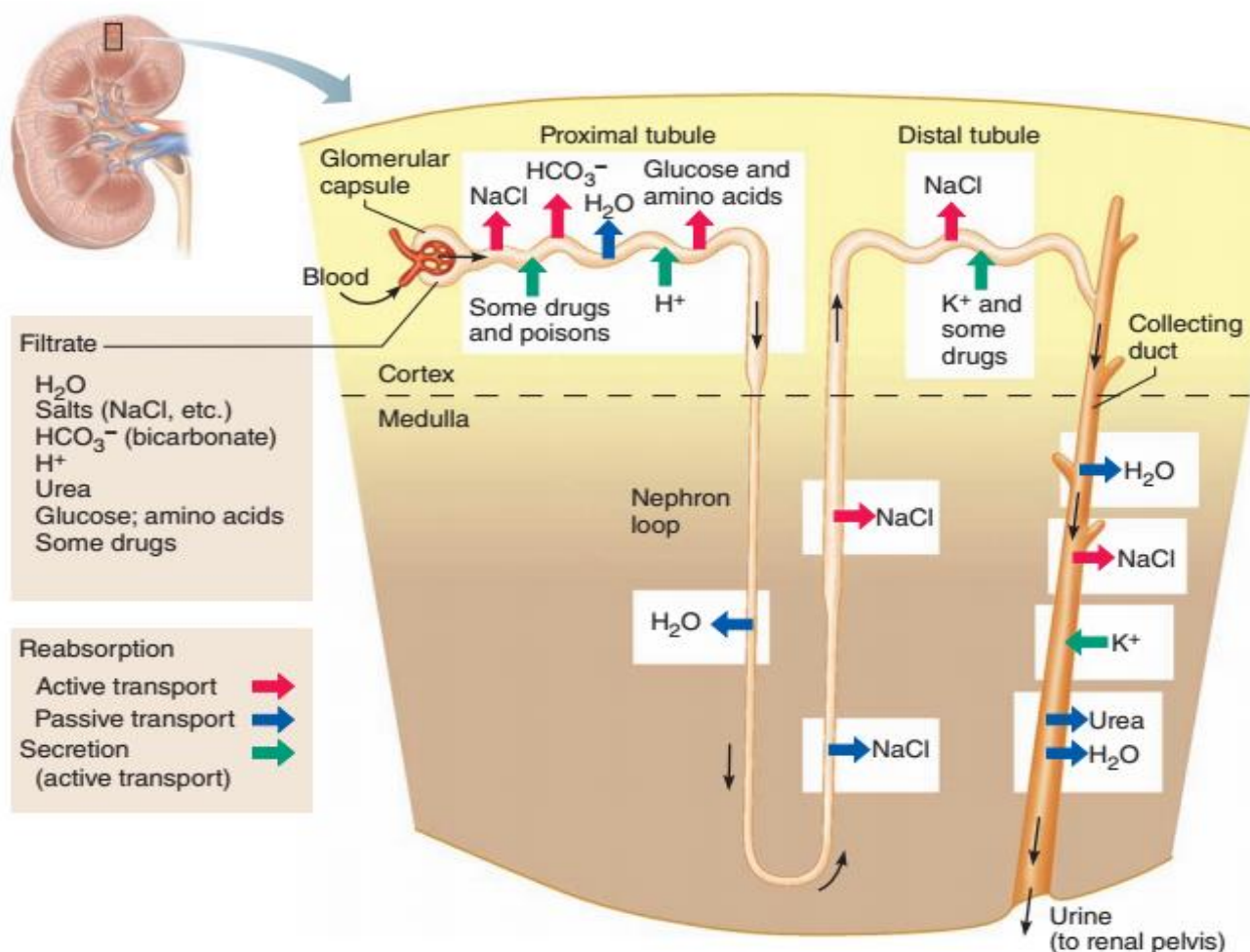


4: Distal Convoluted Tubules

داد Loop of Henle او Collecting duct ترمنخ قرار لری، د Cuboidal epithelium په واسطه پوښل شوی چی یو تعداد محدود Microvilli یی د حجراتو په ازاده سطحه کی لیدل کیږی.



Sites of filtration, reabsorption, and secretion in a nephron



Collecting Tubules

دا **Tubules** د **Distal convoluted tubules** څخه جوړ شوی دی چی ادرار اخلی او د **Papillary ducts of Bellini** په واسطه یی په **Renal papilla** کی تخلیه کوی. دا **Tubules** د **Cuboidal epithelium** په واسطه پوښل شوی دی.

Excretory Portion of Urinary system

Pelvis and Ureter :1

د **ureter** پورتنی او متوسع برخه د **Pelvis** په نوم یادیزی چی د پښتورگی په **Hilus** کی قرار لری، په **Major** او **Minor calyces** باندی ویشل شوی دی. د دوو یا دری طبقه یی حجراتو څخه جوړ شوی دی.

Ureter حالب د 25cm پوری طول لری چی د **Pelvis** څخه شروع تر مثانی پوری رسیږی.



نسجی ساختمان یی په لاندی ډول دی:

Tunica mucosa ■

Epithelium -

د **Transitional epithelium** څخه جوړه ده چی د 4-5 طبقو حجراتو په واسطه پوینل شوی ده.

Lamina Propria -

دا د **Dense connective tissue** څخه جوړه شوی چی پکی **Lymph elements** موجود دی.

No Muscularis mucosa -

Tunica submucosa ■

د **Loose connective tissue** څخه جوړه شوی ده.

Tunica Muscularis ■

د **Smooth muscle** له جملی څخه دی، ددی طبقی عضلات په داخل کی **Longitudinal** طولانی او په خارج کی **Circular** حلقوی الیاف لری.

Tunica adventitia ■

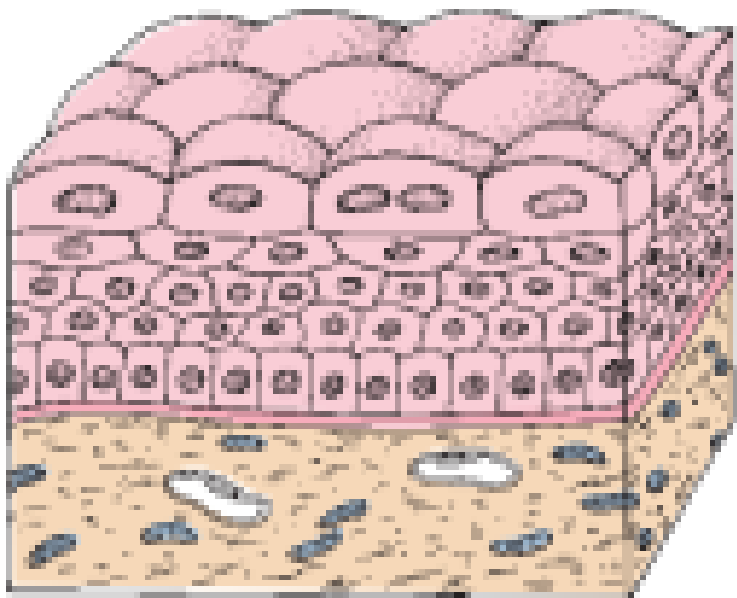
په دی طبقه کی **Fibroelastic connective tissue** وجود لری.

د **Pelvis** او د **Ureter** قدامی یا **Anterior** سطحه د **Peritoneum** په واسطه پوینل شوی ده.





Photomicrograph of transitional epithelium (urothelium)



Urinary Bladder :2

نسجی ساختمان یی په لاندی ډول دی:

Tunica Mucosa ■

لاندی برخو څخه تشکیل شوی ده:

Epithelium -

د یو **Transitional epithelium** په واسطه پوښل شوی ده چی ضخامت یی نظر **Ureter** ته زیات دی یعنی د 6-8 طبقو حجراتو څخه جوړه شوی ده.

Lamina Propria -

تر اپیتیل لاندی قرار لری، چی د **Connective tissue** څخه جوړه شوی ده او په کی یو تعداد **Mucus glands** لیدل کیږی.

No Muscularis mucosa -

Tunica Sub mucosa ■

د یو **Loos connective tissue** څخه جوړه شوی ده.



Tunica Muscularis ■

د دریو عضلی طبقو څخه جوړه شوی ده، چې **Internal** او **External** طبقی یی **Longitudinal** یا طولانی الیاف لری او **Medial** طبقه یی **Circular** یا حلقوی الیاف لری.

د **Medial** طبقی الیاف د **urethra** او **ureter** د مجراو په شاوخوا کی د **Sphincters** ساختمانونه جوړوی.

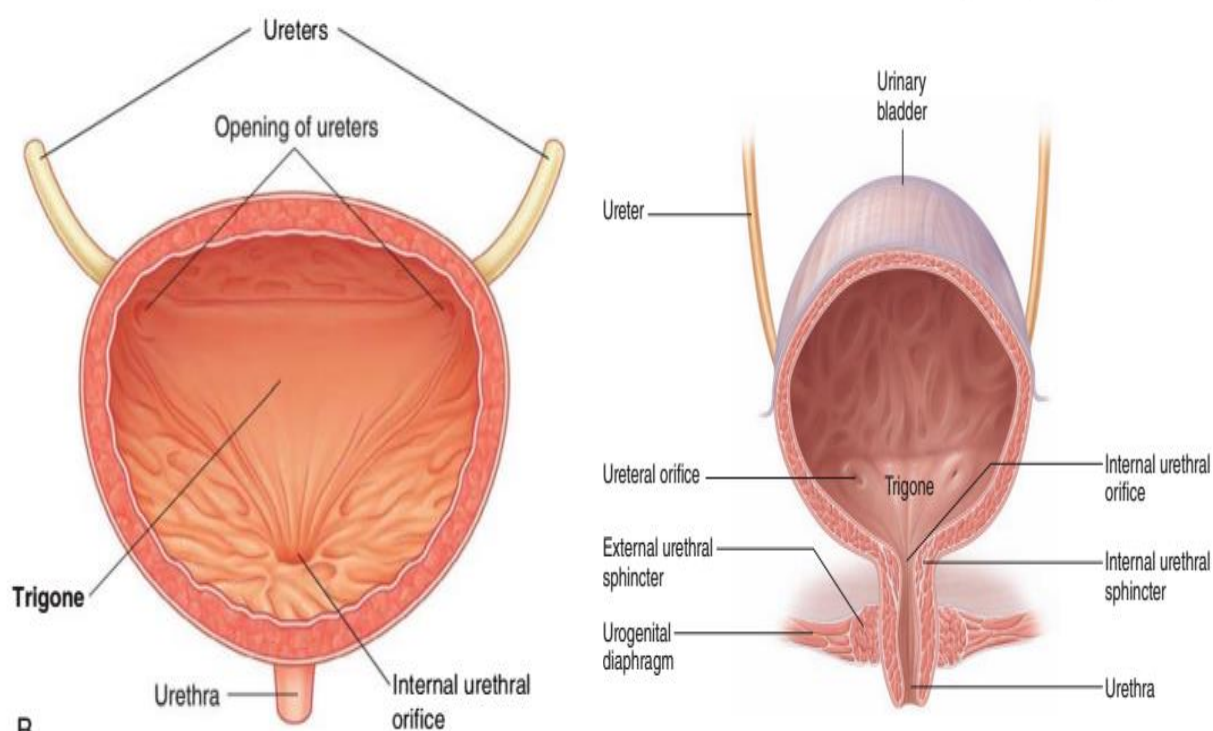
Tunica adventitia ■

د یو **Fibroelastic connective tissue** څخه جوړه ده.

د مټانی یواځی **Superior border** د **Peritoneum** په واسطه پوښل شوی دی.

Basic structure of the female urinary bladder and urethra

The triangular region defined by these three openings, the trigone, is relatively smooth and constant in thickness, whereas the rest of the bladder wall is thick and folded when the bladder is empty and thin and smooth when the bladder is distended.





Urethra :3

احلیونه په نارینه او بنځینه کی فرق کوی:

Male urethra

د 15-20cm پوری طول لری او د دریو برخو څخه جوړه شوی ده:

Prostatic urethra -

د 3-4cm پوری طول لری، په دی Urethra کی دوه Ejaculatory ducts او Prostatic glands تخلیه کیری.

د Transitional epithelium په واسطه پوښل شوی ده.

تر اپیتیل لاندی Lamina Propria طبقه وجود لری کومه چی د Loos connective tissue څخه جوړه شوی او په کی Fibroelastic الیاف او یو تعداد Littre's glands شامل دی.

Membranous urethra -

دا 1cm طول لری، چی د Apex of Prostate څخه د Bulb of Corpus cavernosum پوری امتداد لری. دا طبقه د Stratified or pseudostratified columnar epithelium په واسطه پوښل شوی ده.

Spongy or Penil urethra -

دا برخه 15cm طول لری، ددی برخی نهایی برخه لږه متوسع ده چی د Fossa navicularis په نوم یادیری او د یو Stratified squamous epithelium په واسطه پوښل شوی، حال داچی باقی برخی اپیتیل یی Pseudostratified columnar epithelium او یا Stratified squamous epithelium په واسطه پوښل شوی دی.

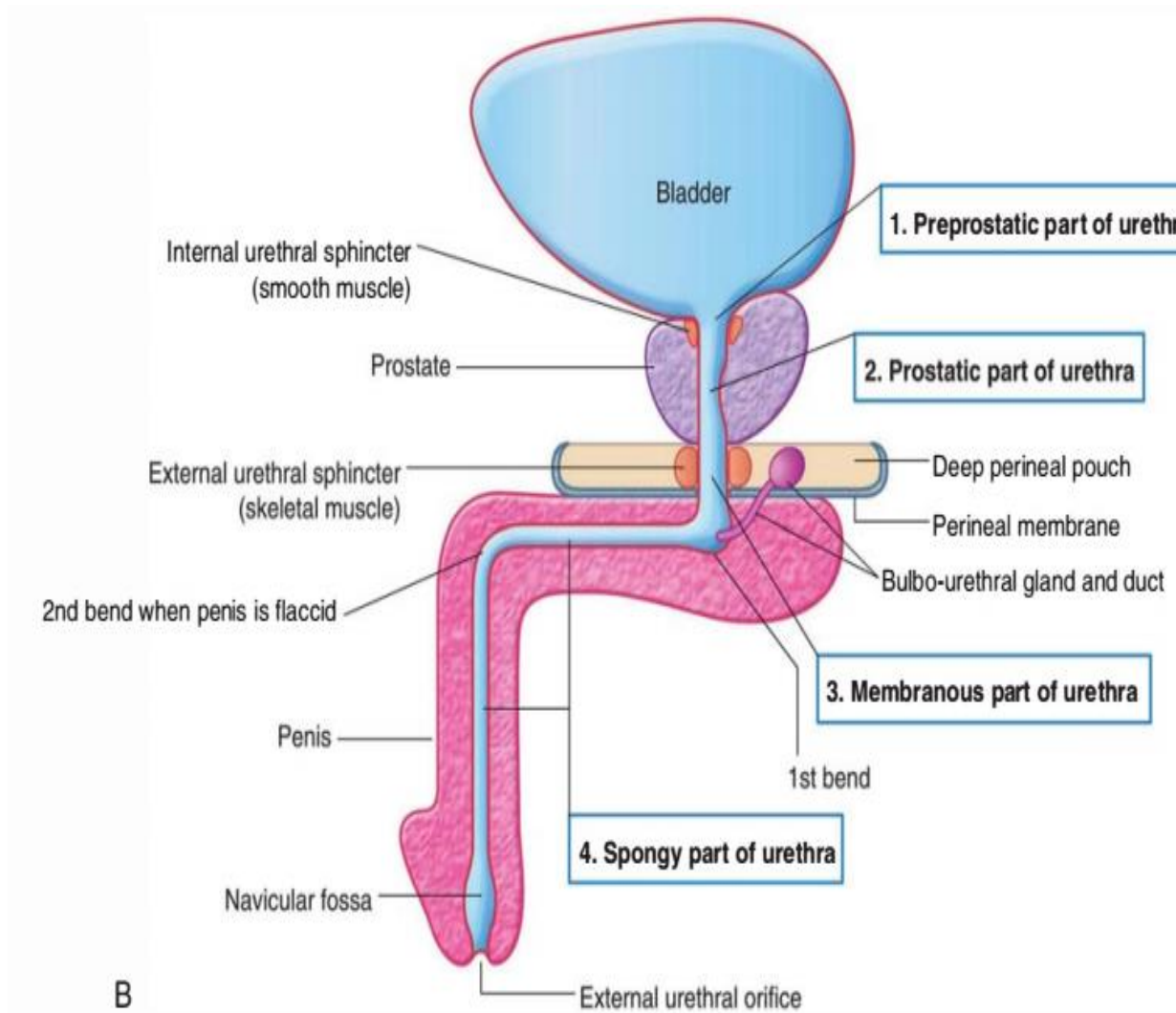
Female Urethra

دا نظر د نارینه Urethra ته لنډه او طول یی 4cm رسیزی، چی په شروع کی د Transitional epithelium، په منځنی برخه کی د Stratified columnar او Pseudostratified columnar epithelium په واسطه او په اخری برخه کی د Stratified squamous epithelium په واسطه په شمول د Skin پوښل شوی دی.



Lamina Propria طبقه یی د **Loos connective tissue** خخه جوړه شوی چی په هغی کی یو تعداد **Mucus glands** لیدل کیږی.

Tunica Muscularis دا یی د **Smooth muscle** د دوو طبقو خخه جوړه شوی ده.

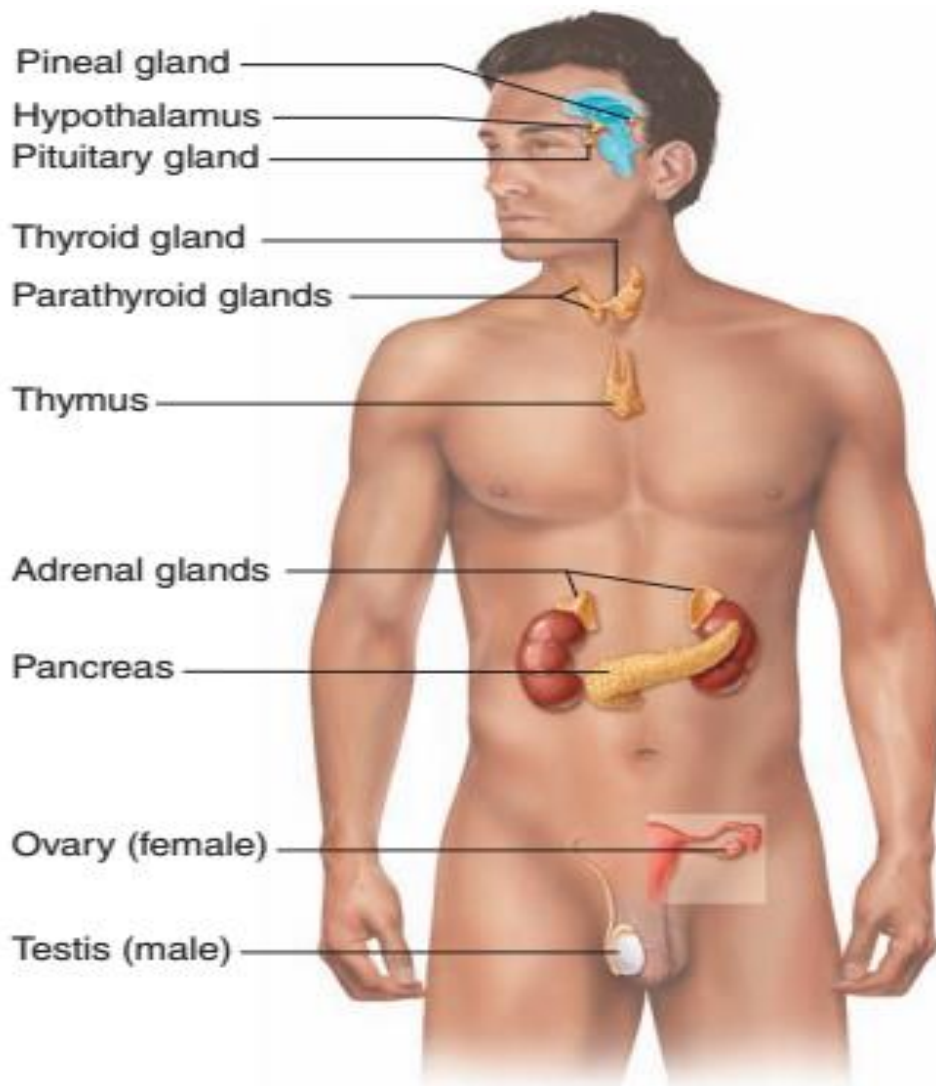


اتلسم فصل

اندوکراین سیستم Endocrine system

Endocrine System

اندوکراین سیستم

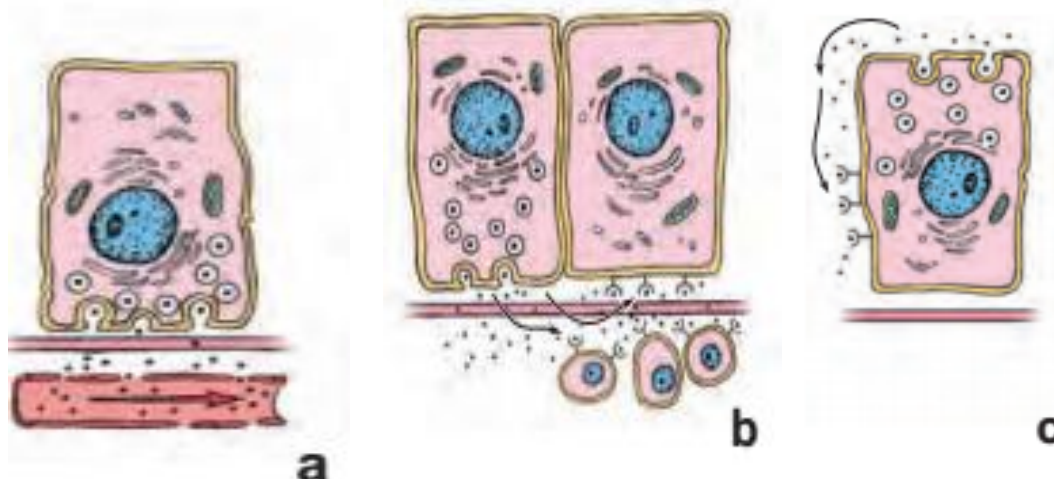




Hormonal Control Mechanisms

Three Basic Types of Control Mechanisms.

- Endocrine Control: The Hormone Is Discharged from A Cell into The Blood Stream and Is Transported to The Effector Cells.**
- Paracrine Control: The Hormone Is Secreted from One Cell and Acts On Adjacent Cells That Express Specific Receptors.**
- Autocrine Control: The Hormone Responds to The Receptors Located On the Cell That Produces It.**



دغه سیستم د یو تعداد غذاواتو مجموعه ده چی افرازات د وینی دوران ته اچوی.

Hypophysis or Pituitary Gland

نخامیه غده: د ټول اندوکراینی غدو د کنټرول مسولیت په غاړه لری، چی **0,5gr** وزن لری. په داخل کی د یو کپسول په واسطه پوښل شوی او یو تعداد **Massive cells** هم پکی موجود دی چی ددی حجراتو په منځ کی کربنی یا **Lines** لیدل کیږی په دغی کربنو کی **Capillaries** موجود دی. دا غده د **Sphenoid** هډوکی په یوه خالیگاه کی چی **Sella Turcica** نومیری قرار لری. دا غده د شکل له نظره له دری برخو څخه جوړه شوی ده:

Adenohypophysis (Anterior lobe) ■

ددی برخی قدامی قسمت د **Pars distalis** په نوم یادیری چی د **Pars tuberalis** په واسطه د **Hypophysis** د ساقی په شاوخوا کی دوام پیدا کوی. دا برخه د غدی **75%** برخه





جوړوی، چی د یو **Fibrous capsule** په واسطه احاطه شوی دی، او د غدی **Parenchyma** یی د حجراتو د **Masses** او د حجراتو د **Columns** څخه جوړه شوی ده، ددی حجراتو په منځ کی **Capillary sinusoids** قرار لری. دا حجرات په دوو گروپونو ویشل شوی دی:

- Chromophil cells

د **Pars distalis** حجراتو 50% برخه جوړوی، دا حجرات د سایتوپلازم د **Granules** د رنگ په اساس په دوه ډوله ویشل شوی دی:

Acidophil cells :a

دا حجرات په اسانی سره اسیدی رنگ اخلی، او 35% برخه د حجراتو جوړوی. دا حجرات هم په دوه ډوله دی:

I : Somatotroph cells

دا حجرات یو هورمون جوړوی چی هغی ته **Somatotropin** یا **Growth** هورمون وایی. کوم چی د هډوکو د **Epiphaye** د برخی د نشو نماغ سبب گرځی.

II: Mamotroph cells

ددی حجراتو تعداد د حاملگی په وخت کی او د هغی څخه وروسته زیاتیری دا حجرات هم یو هورمون جوړوی چی هغی ته **Prolactin** هورمون وایی کوم چی د شیدو په جوړیدو کی برخه اخلی.

Basophil cells :b

د حجراتو 15% برخه جوړوی، دغه حجرات په تیراید هورمون باندی تاثیر لری او د **T3** او **T4** هورمونونه جوړوی. دا حجرات په دری ډوله دی:

I: Gonadotroph cells

کوم چی د **FSH** او **LH** هورمونونه افرازوی.

II: Thyrotroph cells

کوم چی د **TSH** هورمون د افراز سبب گرځی.

III: Corticotroph cells

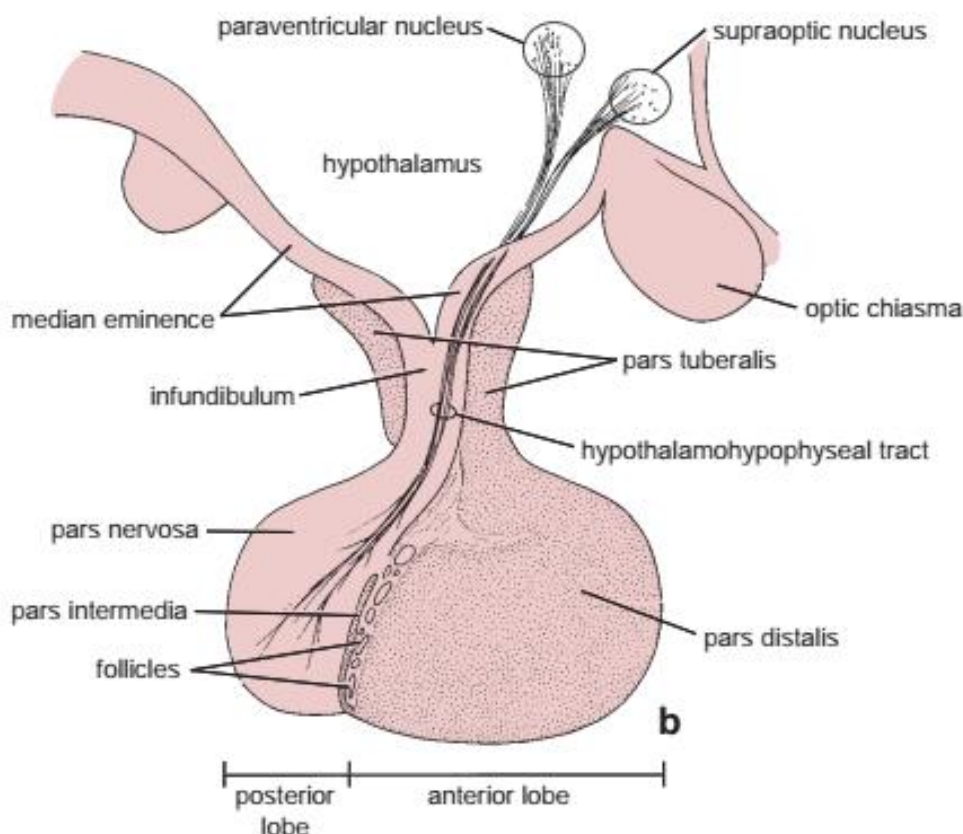
دا حجرات د **ACTH** یا **Adreno cortico trophic hormone** افرازوی.



Chromophob cells -

ددی حجراتو جسامت نظر کروموفیل حجراتو ته کم دی، او په سایتوپلازم کی یی دانی لیدل کیږی.

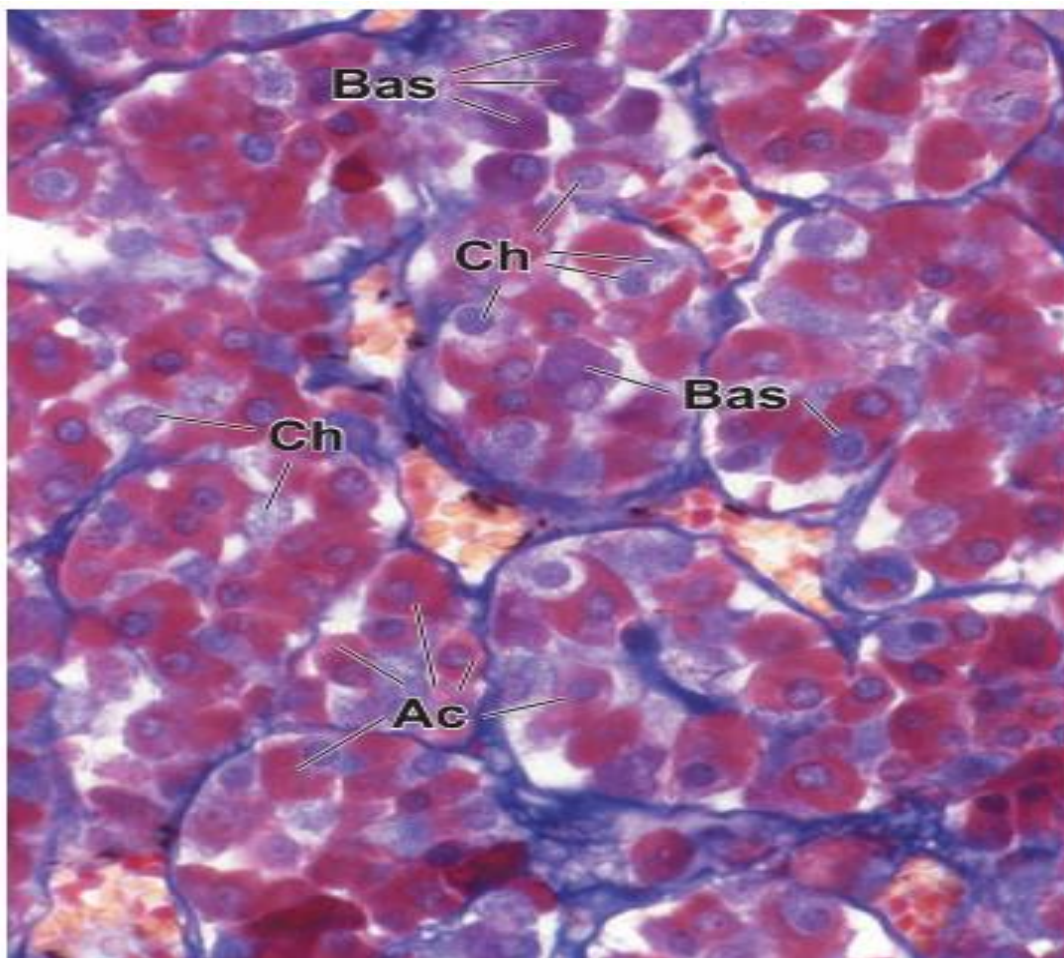
د Pars distalis د حجراتو 50% برخه جوړوی.



Pars Distalis

- 1) Connective Tissue Stroma Stained *Blue*.
- 2) The Sinusoidal Capillaries Contain rbc Stained *Yellow*.
- 3) The Acidophils (*Ac*) Are Stained *Cherry Red*.
- 4) The Basophils (*Bas*) Stain *Blue*.
- 5) The Chromophobes (*Ch*) Unstained.





Middle lobe ■

دا د **Melanocyte stimulating hormone** جوړوی کوم چی په پوستکی تاثیر لری.
دا ټول هورمونونه په **Pars tubularis** کی ذخیره کیږی.

Pars Intermedia

دا برخه د غدی 20% برخه جوړوی او اکثره وخت کی د **MSH** هورمون افرازوی.

Pars tubularis

دا د یو تعداد **Basophilic columnar cells** څخه جوړ شوی ده، ددی برخی وظیفه هم معلومه نه ده.

Neurohypophysis (Posterior lobe) ■

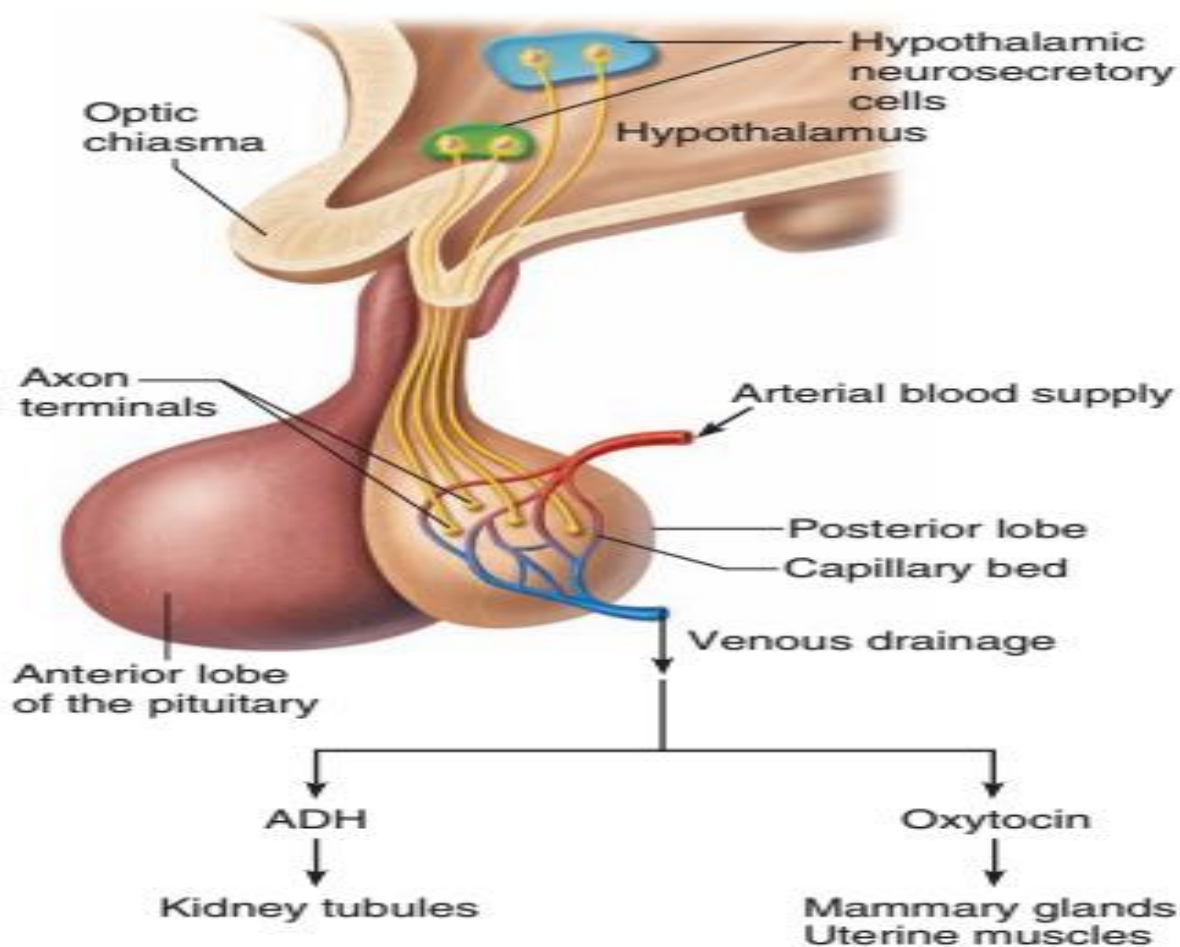
دا برخه د یو اساسی قسمت یا **Pars Nervosa** چی د **Pars intermedia** په خلف کی قرار لری.





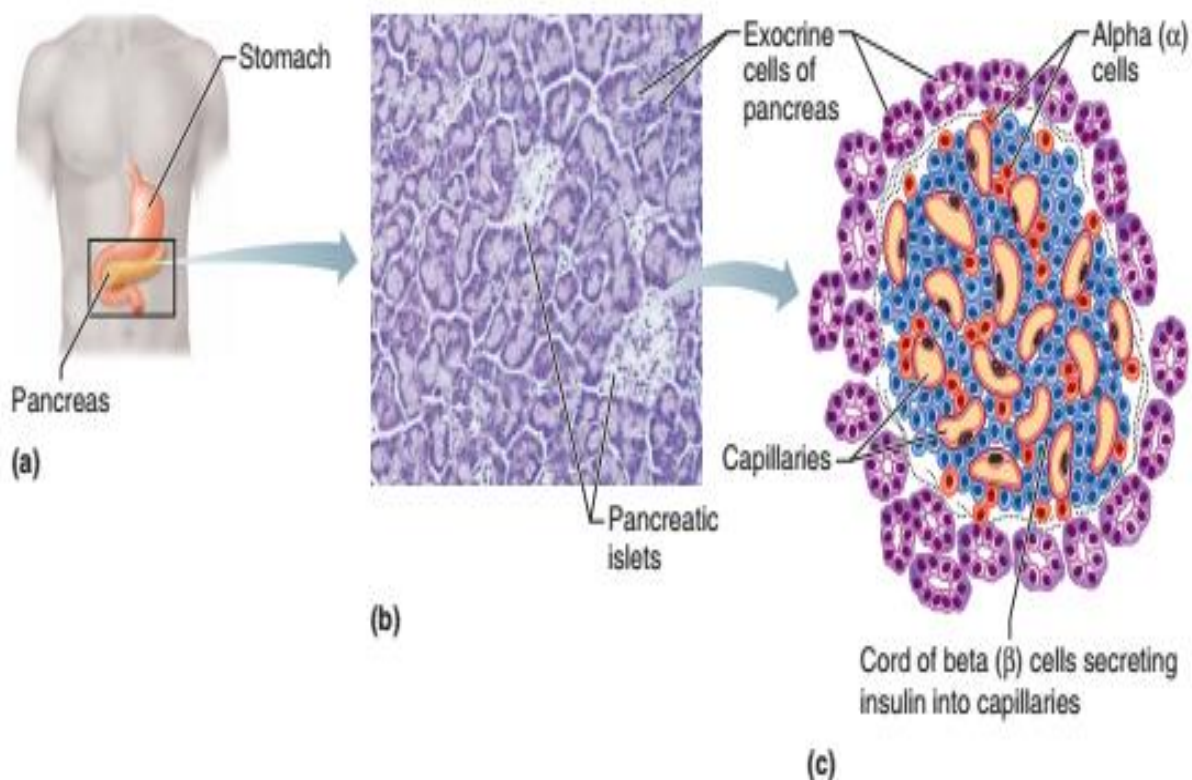
ددی برخی حجرات د **Pituicytes** په نوم یادېږي، چی د نیورون د **Neuroglia** سره شباهت لری. په دی برخه کی یو تعداد دانی چی د **Herring bodies** په نوم یادېږي لیدل کیږی. په دی کی د **Nervotic cells** په نوم حجرات موجود دی کوم چی لاندی هورمونونه افرازوی:

- دا حجرات یو هورمون جوړوی چی هغی ته **Oxytocin** وایی، دا هورمون د حاملگی په وخت کی د رحم تقلصات زیاتوی یا د رحم د پراخوالی سبب ګرخی.
- بل یو هورمون چی د **ADH** یا **Anti diuretic hormone** ورته وایی، افرازوی. دا هورمون د پښتورگو په تیوبولونو تاثیر لری.



Pancreatic نسج

- (a) د معدې او وړو کلمو په ګاونډ کی د پانکراس موقعیت.
- (b) په عکس کی اکزوکرین او اندوکرین ناحیې لیدل کیږي.
- (c) د پانکراس د جزیرو دیاگرام (الفا او بیټا حجرې)



د adrenal غدی Microscopic منظره

د ادرینال د قشر درې منطقی او medulla یوه برخه

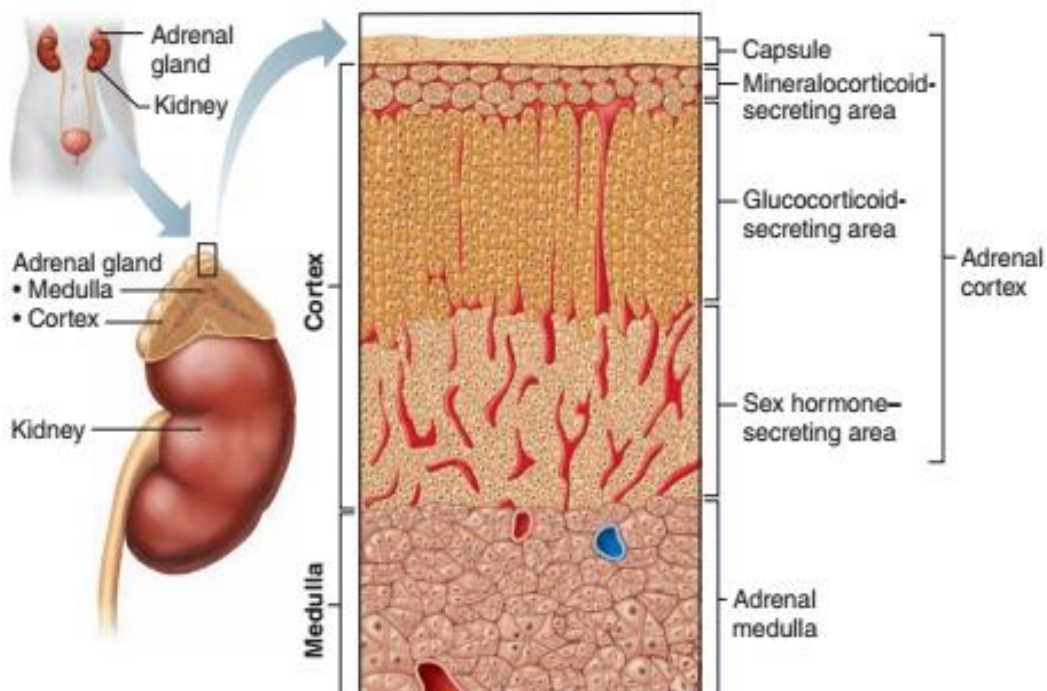
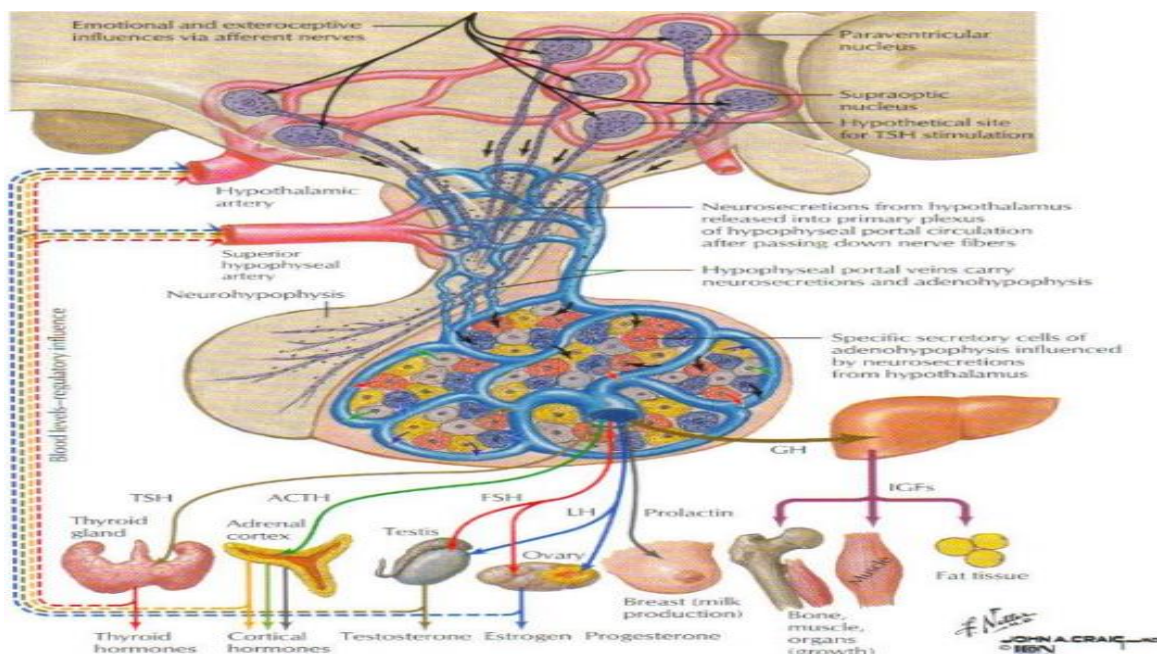




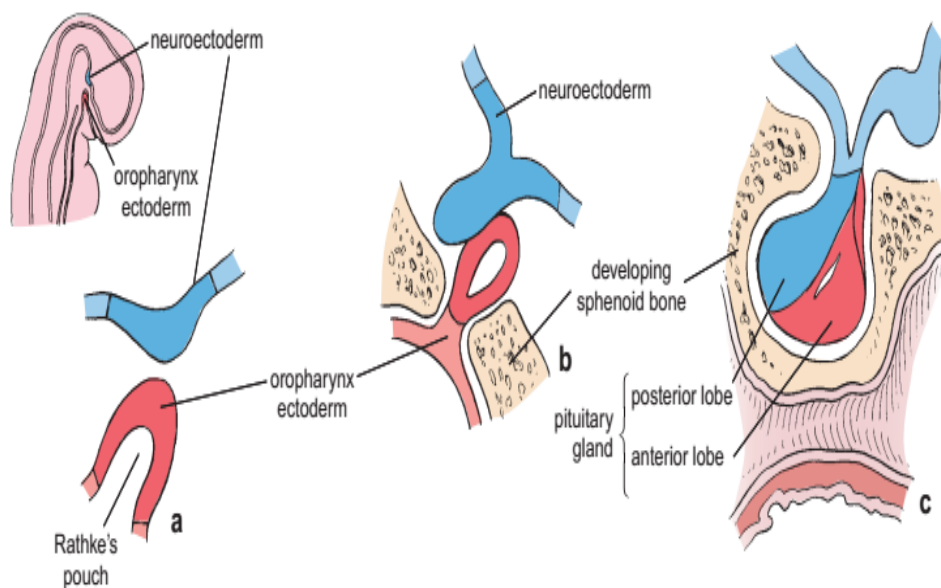
Diagram of the blood supply to the pituitary gland

The hypophyseal portal veins begin in the capillary beds of the median eminence and infundibulum and end in the capillaries of the pars distalis.



Development of the pituitary gland

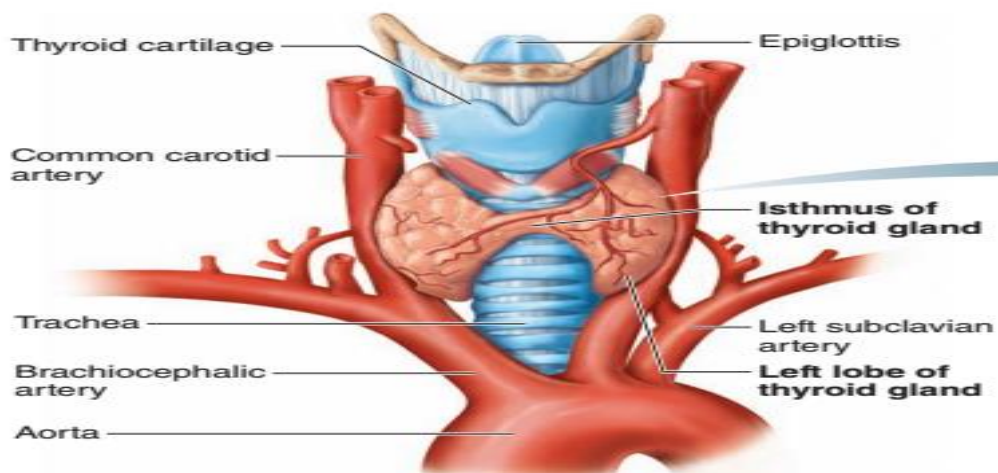
This diagram shows sequential stages (a to c) in the development of the pituitary gland.





Thyroid Gland

د اندوکراین سیستم له مهمو غذاواتو څخه شمیرل کیږی چی د مری په قدامی برخه کی قرار لری.



(a) Gross anatomy of the thyroid gland, anterior view

Stromal layer -

د بیرون څخه د یو کپسول په واسطه پوښل شوی ده کوم چی د **Dense connective tissue** څخه جوړ شوی دی او غدی ته یی استناد ورکړی دی. دغه کپسول یا **Septa** ته ننوخی او غده په **Lobe** او بیا په **Lobule** ویشی. دغه **Lobe** یی د **Isthmus** په واسطه سره وصل دی.

Functional or Parenchymal layer -

د یو **Lobe** په داخل کی خاص حجرات موجود دی، کوم چی یو **Circular** ساختمانونه جوړوی، ددوی په منځ کی هم په ډیر شمیر سره **Capillary** دی، دی هری حجری ته **Follicular cells** وایی.

ډیر **Follicular cells** سره یو ځای کیږی او د دوی په منځ کی خالیگاه پیدا کوی چی هغی ته **Colloid space** وایی.

Follicular cells د هستی او سائتوپلازم درلودونکی دی، یو تعداد به **Columnar cells** وی او په ځینو ځایونو کی به **Cuboidal cells** وی.

د **Columnar cells** په سائتوپلازم کی **Microvilli** موجودی دی. ددی **Microvilli** په غاړو کی یو تعداد **Granules** موجود دی کوم چی د **Thyroglobulin** په نوم پروتین



جوړوی. دا پروتین د هورمونونو په جوړیدو کې برخه اخلی، او خپل افرازات **Colloid space** ته اچوی.

ددی څخه گردچاپیره **Capillary** تاو شوی دی. که د وینې په دوران کې **Cl, Po₃, I**، او کلسیم موجود وی نو دا به په **Capillary** کې **Colloid space** ته راځي.

که چیرته ایوډین د **Colloid space** ته راشی نو دوه مالیکوله ایوډین او یو مالیکول **Thyroglobulin** سره یوځای کیږي او **Di Iodo thyronine** جوړوی. او که چیرته بل ایوډین هم لار شوی نو **Tri Iodo thyronine** یا **T3** جوړوی. دا د تایراید غدې په واسطه جوړیږي او افرازیږي.

که چیرته **Di Iodo thyronine** موجود وی او دوه مالیکوله ایوډین ورسره نور یوځای شوی نو **Tetra Iodo thyronine** یا **T4** جوړوی. دا هورمونونه د بدن میتابولیزم کنټرولوی.

که ایوډین ډیر وی نو **Microvilli** به یې بیرته جذبوی.

که د **TSH** هورمون زیات وی نو مشکل دادی چې **Thyroglobulin** به ټول زر د ایوډین سره یوځای شوی نو فعالیت به یې زیات شوی او لاندی حالت به رامنځته شوی:

- Exophthalmic goiter
- Toxic goiter
- Colloid goiter

د **Para follicular cells (C- cells)** د **Follicular cells** څخه شاته واقع دی او د **Thyrocalcitonin** هورمون په جوړیدو کې رول لری، دغه هورمون د کلسیم په مقدار کې رول لری.

Para thyroid Gland

د تایراید غدې په څلورو خواو کې موقیعت لری تعداد یې هم څلور دانی دی. د ساختمان له نظره هره غده د یو **Thin capsule** په واسطه پوښل شوی چې د هغه څخه یو تعداد **Blood capillary** او **Nerves** یوځای غدې ته داخلیری. د غدې په **Parenchyma** کې دوه ډوله حجرات موجود دی:

- Principle cells (Chief cells)

د جسامت له نظره کوچنی حجرات دی کوم چې د **PTH** هورمون جوړوی، کله چې په وینه کې د کلسیم مقدار زیات شوی نو دا هورمون یې هډوکو ته رسوی.

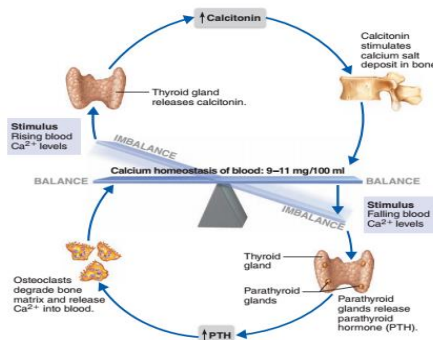


Oxyphil cells -

د Storage وظیفه په غاړه لری.

Hormonal controls of ionic calcium levels in the blood

PTH and calcitonin operate in negative feedback control systems that influence each other.



Adrenal or Supra Renal glands

هره غده د دوو برخو څخه جوړه ده چې یو یی Cortex چی نسواری رنگ لری او د Mesoderm څخه منشاء اخلی او بله یی Medulla برخه ده کومه چی خاکستری رنگ لری او د Neural tube څخه منشاء اخلی. هره غده د یو Fibrous capsule په واسطه پوښل شوی دی. د Septa له لاری کومه چی د Reticular fibers څخه جوړه ده Blood capillaries او Nerves د غدی داخل ته ننوخی.

Cortex adrenal ■

د غدی اصلی برخه جوړوی او له دری طبقو څخه جوړه ده:

Zona glomerulosa -

یوه نازکه طبقه ده چی د Mineralocorticoids د افراز سبب گرخی چی مثال یی Aldosterone دی.

Zona fasciculata -

یوه ضخیمه طبقه ده، چی د Glucocorticoids مواد افرازوی چی مثال یی Cortisol دی.

Zona reticularis -

ددی طبقی حجرات بنځینه جنسی هورمونونه د Progesterone او Estrogen او نارینه جنسی هورمون Testosterone افرازوی.



Medulla adrenal ■

ددی طبقی حجرات بیضوی او یا خو ضلعی حجرات دی چی د گروپونو په شکل قرار لری او د **Blood capillaries** په واسطه پوښل شوی دی. ددی حجراتو په سایتوپلازم کی یو تعداد ذرات وجود لری چی د **Potassium bichromate** په واسطه په نسواری رنگ لیدل کیږی نو ځکه د **Chromaffin cells** یا **Pheochrome cells** په نوم هم یادیږی. د حجراتو په سایتوپلازم کی یی دوه قسمه دانی لیدل کیږی چی یو ډول یی **Norepinephrine** افرازوی او بل یی **Epinephrine** افرازوی.

د **Chromaffin cells** څخه بغیر د غدی په **Medulla** برخه کی **Autonomic ganglion cells** هم وجود لری.

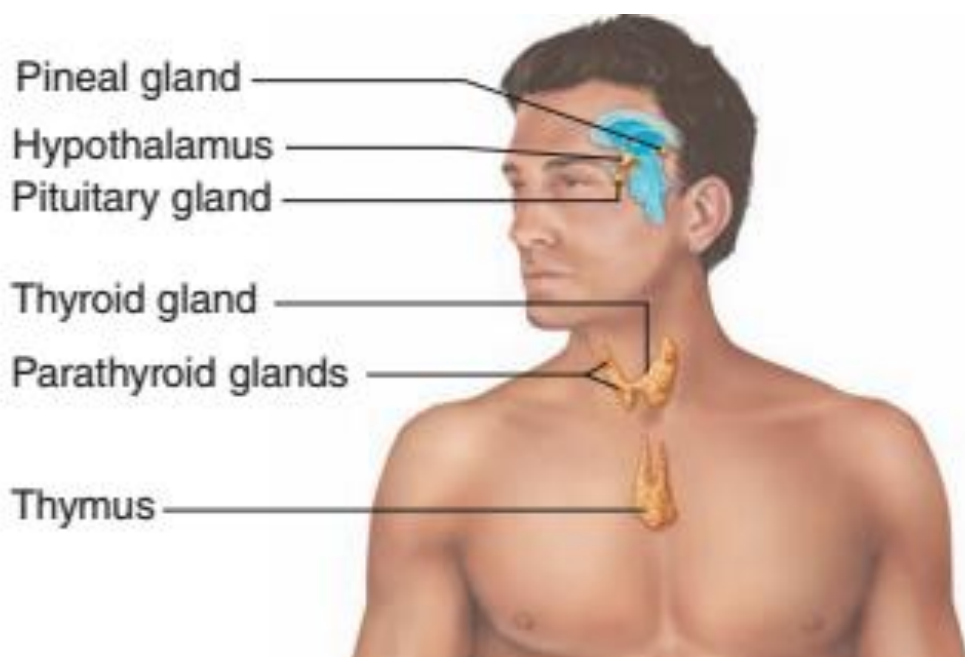
Chromaffin system or Para ganglia

یو تعداد پراگنده حجرات دی چی د **Adrenal** د غدی د **Medulla** د حجراتو سره شباهت لری. ددی حجراتو لوی گروپ د **Para aortic bodies of zuckerkanle** او **Carotid & Aortic bodies** څخه عبارت دی.

Pineal body or Epiphysis

دا د یوی ساقی په واسطه د دماغ له دریم بطن سره وصل دی. د ساختمان له نظره د **Pinealocyte** او د **Neuroglia** له حجراتو څخه جوړ شوی دی.

د **Corpora Arnacea or Acervulus** دا ډیر سخت اجسام دی چی جسامت او تعداد یی فرق لری، چی د **Serotonin** او **Melatonin** مواد تولیدوی.

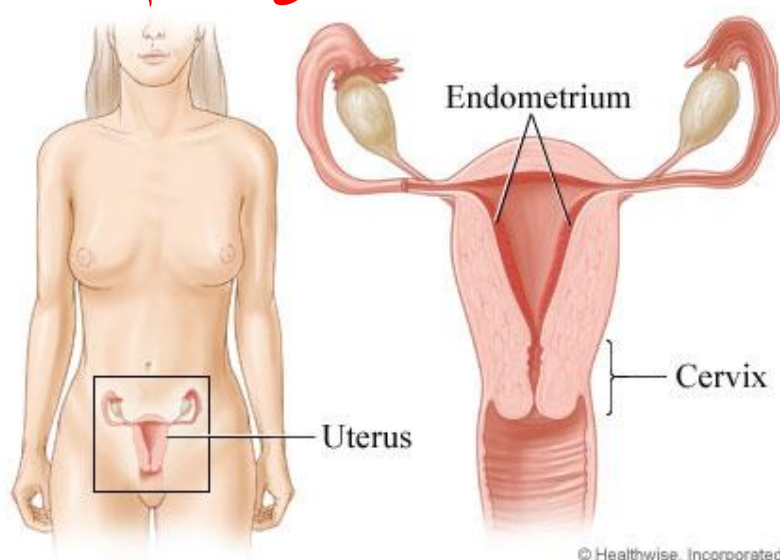


نوولسم فصل

بنخینه تناسلی سیستم Female Reproductive system

The Female Reproductive System

د بنخینه تناسلی سیستم



بنخینه تناسلی سیستم له دوه برخو څخه جوړ شوی دی:

■ Internal genitalia

- Fallopian tube
- Ovary
- Uterus
- Vagina

چی په دی کی لاندی غړی شامل دی:



External genitalia

چی د **Vulva** په نوم هم یادېږي لاندې غړی په کی شامل دی:

- Clitoris
- Labia majora
- Labia minora
- Vestibule
- Genital glands

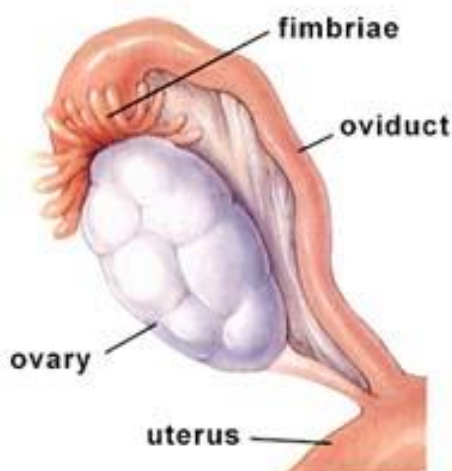ددی سیستم وظیفه د **Female gamete** تولید (**Ovum**) د **Oogenesis** د عملیې په واسطه د **Male gamete** (**Spermatozoa**) اخستل، همدارنگه په **Fetal development** کی رول لری، او وروسته له ولادت څخه د **Mammary glands** په واسطه د ماشوم تغذیه یعنی شیدو جوړولو کی رول لری.

Internal Genitalia

Ovary

تخمدان

ددی دنده **Oogenesis** یعنی د **ovum** جوړیدل دی، همدارنگه دوه نور هورمونونه هم جوړوی چی هغه هورمونونه په تیونو یا **Breast** باندې تاثیر کوی او په نتیجه کی یی د ماشوم لپاره شیده جوړیږی. دا برخه هم د اندوکراین او هم د ایکزوکراین افراز لری، **4cm** طول، **2cm** عرض او **1cm** ضخامت لری.



هر تخمدان د **Peritoneum** په واسطه چی **Meso ovarium** نومېږي پوښل شوی دی.



د Ovary طبقی د خارج څخه داخل خوا ته په لاندی ډول دی:

- Germinal epithelium (Cuboid)
- Tunica Albuginea
- Cortex
- Medulla

Medulla Ovary

د تخمدان مرکزی برخه ده چی د **Dense connective tissue** څخه جوړه شوی ده چی په کی **Blood capillaries**، **Lymph capillaries**، **Nerves** او **Smooth muscle** لیدل کیږی.

Cortex Ovary

دا برخه د **Tunica albuginea** څخه لاندی قرار لری، چی د **Stroma** او **Follicles** څخه جوړه شوی ده.

Stroma یی د **Smooth muscle**، **Fibroblast** او **Connective tissue** څخه جوړه شوی ده. د **Stroma** څخه علاوه په قشر کی یو تعداد **Follicles** لیدل کیږی. ددی **Follicles** مختلف شکونه د **Menstrual cycle** په مختلفو مراحلو کی وجود لری، یعنی د بلوغ څخه مخکی **Primary follicles**، د جنسی تکامل په وخت کی **Growing follicle**، د تنبیض په وخت کی **Mature graffian follicles** او بلاخره د هغه نهایی محصولات **Corpus luteum** او **Atretic follicles** لیدل کیږی. او د **Menopause** د دوری څخه وروسته اخیرنی **Follicles** له منځه ځی او قشر په یوه **Dense connective tissue** بدلیری.

Follicle Development

Histologically, three basic types of ovarian follicles can be identified on the basis of developmental state:

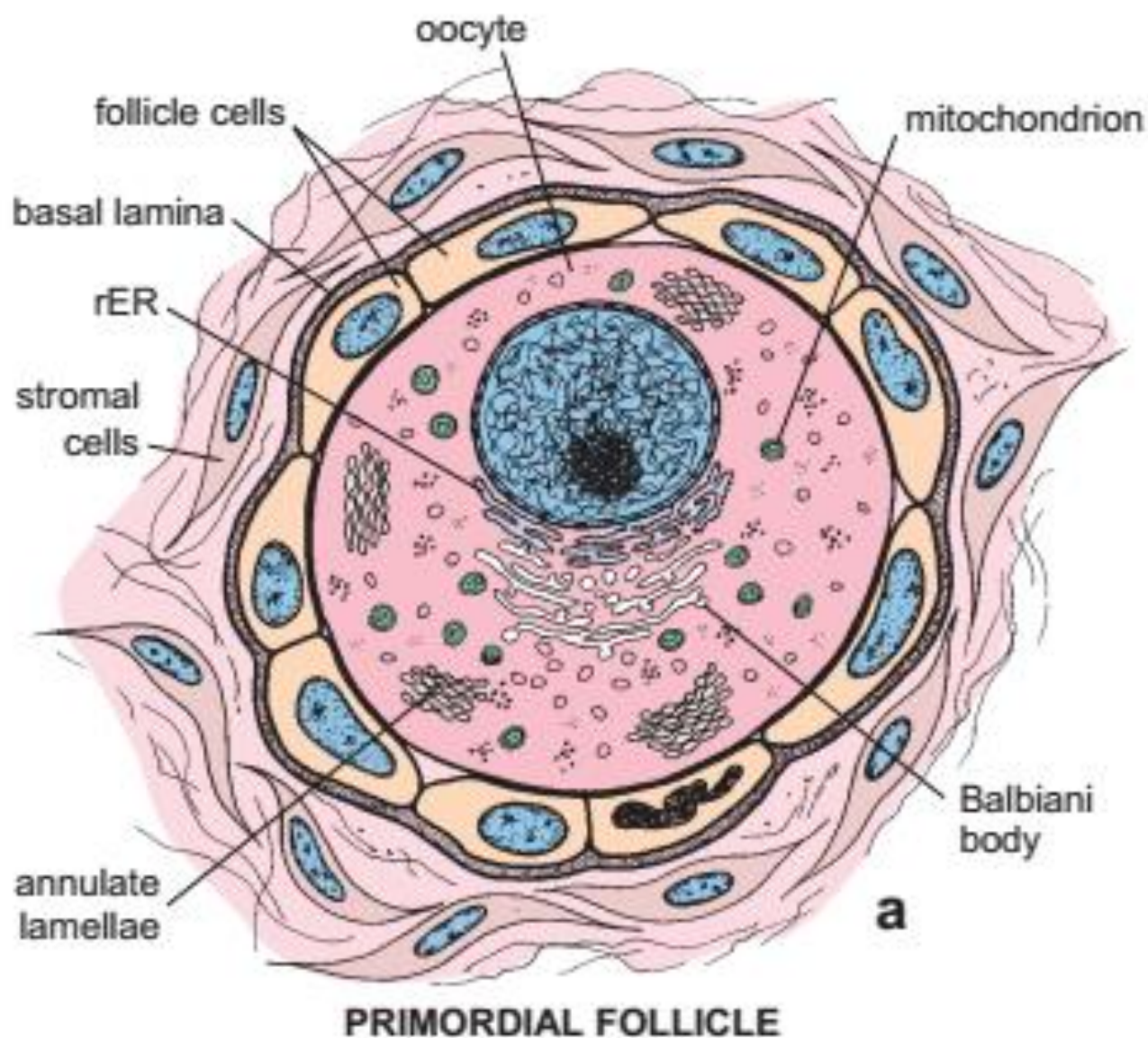
- primordial follicles;
- growing follicles which are further subcategorized as primary and secondary (or antral) follicles; and
- mature follicle or Graffian follicles.





Primordial follicle (fetal life)

Schematic drawing of a primordial follicle shows the oocyte arrested in prophase of the first meiotic division. The oocyte is closely surrounded by a single layer of squamous follicle cells. The outer surface of these cells is separated from the connective tissue by a basal lamina. The cytoplasm contains characteristic organelles, as seen with the electron microscope, including a Balbiani body, annulate lamellae, and small spherical mitochondria.



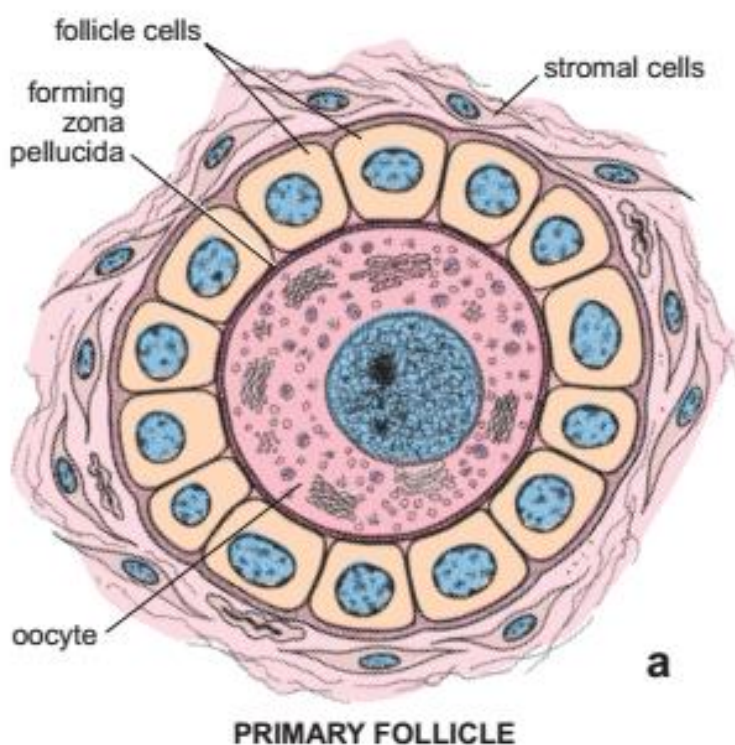


د Ovary د Follicles جوړښت

Primary Follicle ■

دا د یو نابالغه **Ovum** یا **Oogonium** څخه عبارت دی چې یوې طبقې هموارو حجراتو په واسطه چې **Follicular cells** نومېږي احاطه شوی دی. دا **Follicular cells** په **Basal lamina** باندې استناد لري، او ددې عشاء په واسطه **Cortex** د **Stroma** څخه جدا کیږي.

ددې **Follicles** تعداد د تولد په وخت کې د **600000-800000** پورې رسېږي، خو د **Menopause** په دوره کې دا **Follicles** له منځه ځي.



Growing Follicles ■

په دې مرحله کې هم تخمه او هم **Follicular cells** تکامل کوي، د تخمې جسامت زیات او د یوې **Glycoprotein** طبقې په واسطه چې **Zona pellucida** نومېږي احاطه کیږي، د **Follicular cells** په ابتدا کې په **Cuboid cells** او بیا په **Columnar cells** بدلیږي او د طبقاتو شمیر یې زیاتیږي. وروسته د **Follicular cells** په منځ کې یو تعداد کوچنی خالیګاوی منځ ته راځي چې هغې ته **Antrum** وایي او په دې کې د **Follicular fluid** موجوده وي. **Antrum** د یو برجسته ساختمان په شکل ظاهریږي چې د **Cumulus Oophorus** نومېږي، وروسته **Cumulus Oophorus** د تخمې په شاوخوا کې شعاعي شکل غوره کوي چې د **Corona Radiata** په نوم یادېږي. هغه **Follicular cells** چې د



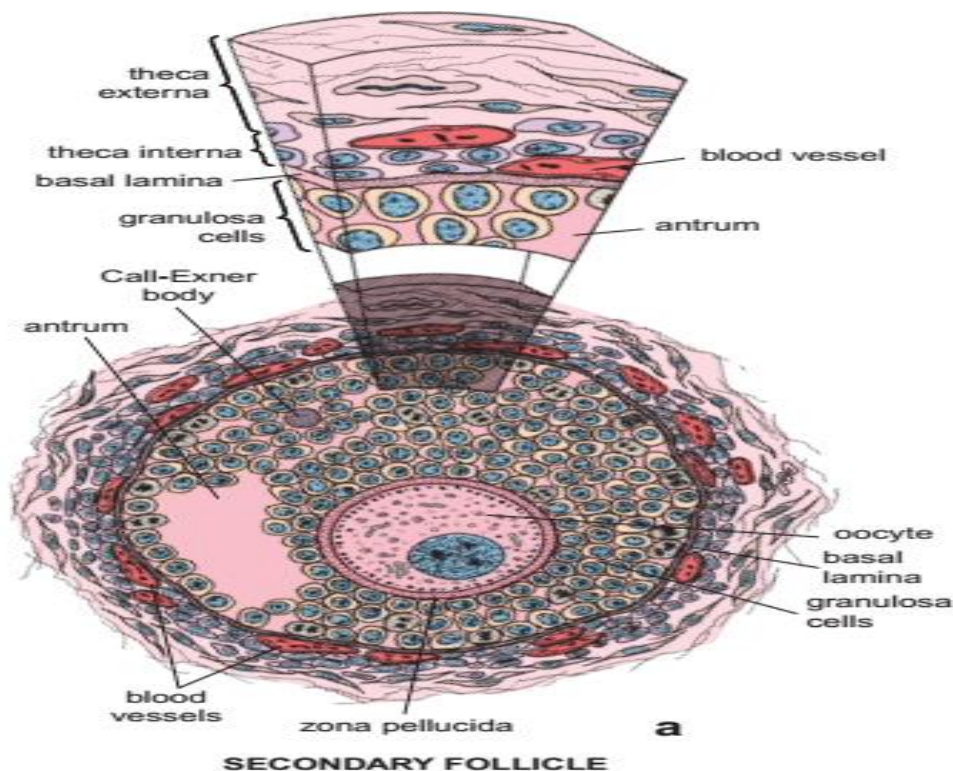
Antrum په شاوخوا کی لیدل کیږی د **Zona granulosa** په نوم یادېږی. په دی وخت کی د فولیکول شاوخوا **Stroma** یو کپسول جوړوی چی د **Theca folliculi** په نوم یادېږی. دا کپسول بیا دوه برخې لری:

- **Theca externa** خارجی برخه
- **Theca interna** داخلی برخه

همدرانگه په دی مرحله کی د **Estrogen** هورمون هم جوړېږی، دی مرحلی ته **Pre Progestative stage** هم وایی.

Secondary Follicle

a. Schematic drawing of a secondary follicle showing the fluid-filled antrum, which arises by the coalescence of small fluid-filled cavities among the granulosa cells. Note that this actively growing follicle has many dividing granulosa cells. Call-Exner bodies appear at this stage. The *wedge-shaped enlargement* of the shadowed area depicts the relationship of the granulosa cells, basal lamina, and the theca interna and theca externa. The theca interna cells differentiate into highly vascularized, steroid-producing cells. The theca interna is surrounded by an outer layer of stromal cells called the *theca externa*.



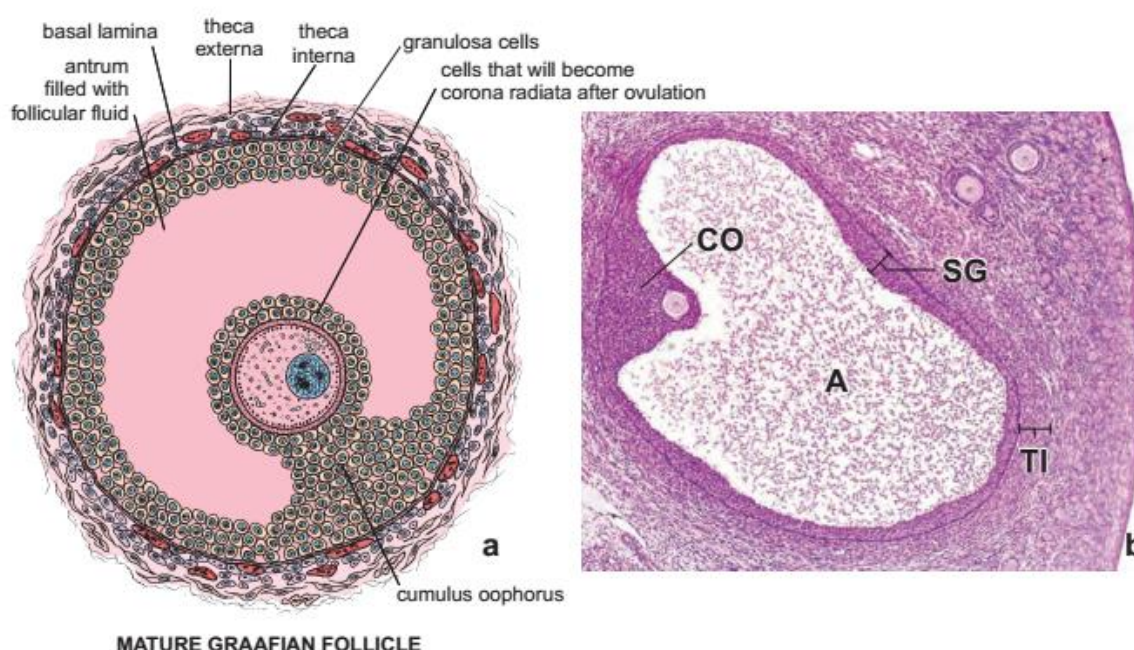


Mature Graafian follicle ■

دا فولیکول د 10-14 ورځو کی خپل نهایی تکامل ته رسیږی، چی قطر یی 10mm دی، د تخمدان هغه برخه چی دا فولیکول د هغه څخه تبارز کوی د **Stigma** په نوم یادیری.

په دی برخه کی د **Tunica albuginea** او **Follicular cells** نازک، د **Antrum fluid** مقدار زیات، د **Zona pellucida** ضخامت هم زیات او په نتیجه کی د **Ovulation** سبب ګرځی.

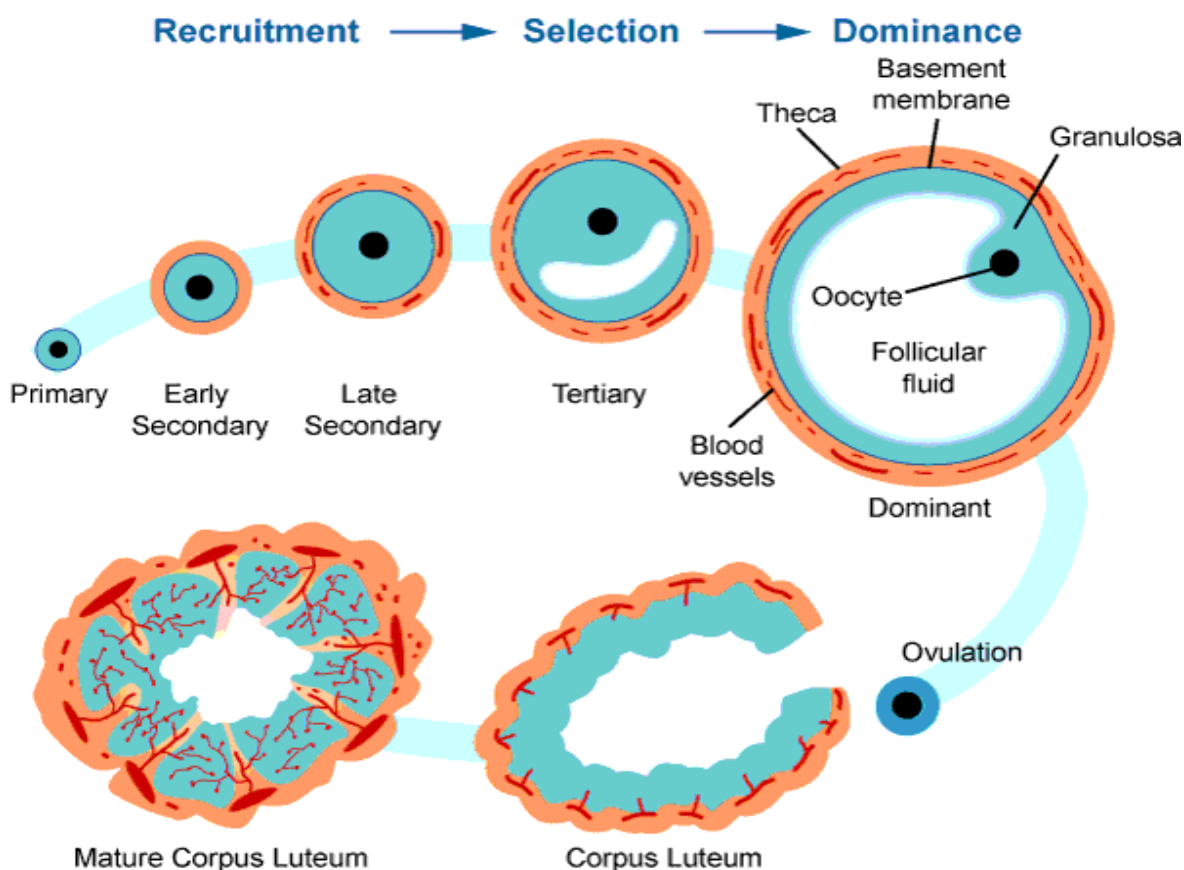
The mature or Graafian follicle contains the mature secondary oocyte.



Corpus Luteum ■

د **Ovulation** څخه وروسته د فولیکول جدار راټول او دغه موقت غدوی ساختمان جوړوی یعنی د **Zona granulosa** حجرات په **granulosa Lutein cells** باندی بدلیری. د **Theca interna** حجرات هم په **Theca lutein cells** باندی بدلیری. که چیری **Ovum** القاح نه شی نو **Corpus luteum** په نهمه ورځ خپل اعظمی تکامل ته رسیږی، او بیا وروسته په **Degeneration** باندی معروض کیږی، چی دا ډول **Corpus luteum** د **Corpus luteum of Menstruation** په نوم یادیری، او که چیری **Ovum** القاح شی نو **Corpus luteum** غټیږی او د حمل د دوران تر نیمایی پوری دوام کوی چی د **Corpus luteum of Pregnancy** په نوم یادیری. کله چی دا ډول **Corpus luteum** په **Degeneration** باندی معروض شی د هغه څخه یو لوی **Corpus albicans** باقی پاتی کیږی.





Atresia of Follicles ■

د بنخی دجنسی فعالیت دوره تر 30 کالو په شاوخوا کی ده چی په دی دوران کی په هره میاشت کی یو ځل تخمه ازادیری، یعنی په مجموعی ډول د جنسی فعالیت په دوران کی 400 دانی Primary follicles د بلوغ او یا د پخوانی مرحلی ته رسیږی، نور ټول فولیکولونه Degeneration کوی چی Atresia of follicles ورته ویل کیږی یعنی ابتدا تخمه او Follicular cells استحاله کوی او حاصل شوی جسم د Corpus atretica په نوم یادیری.

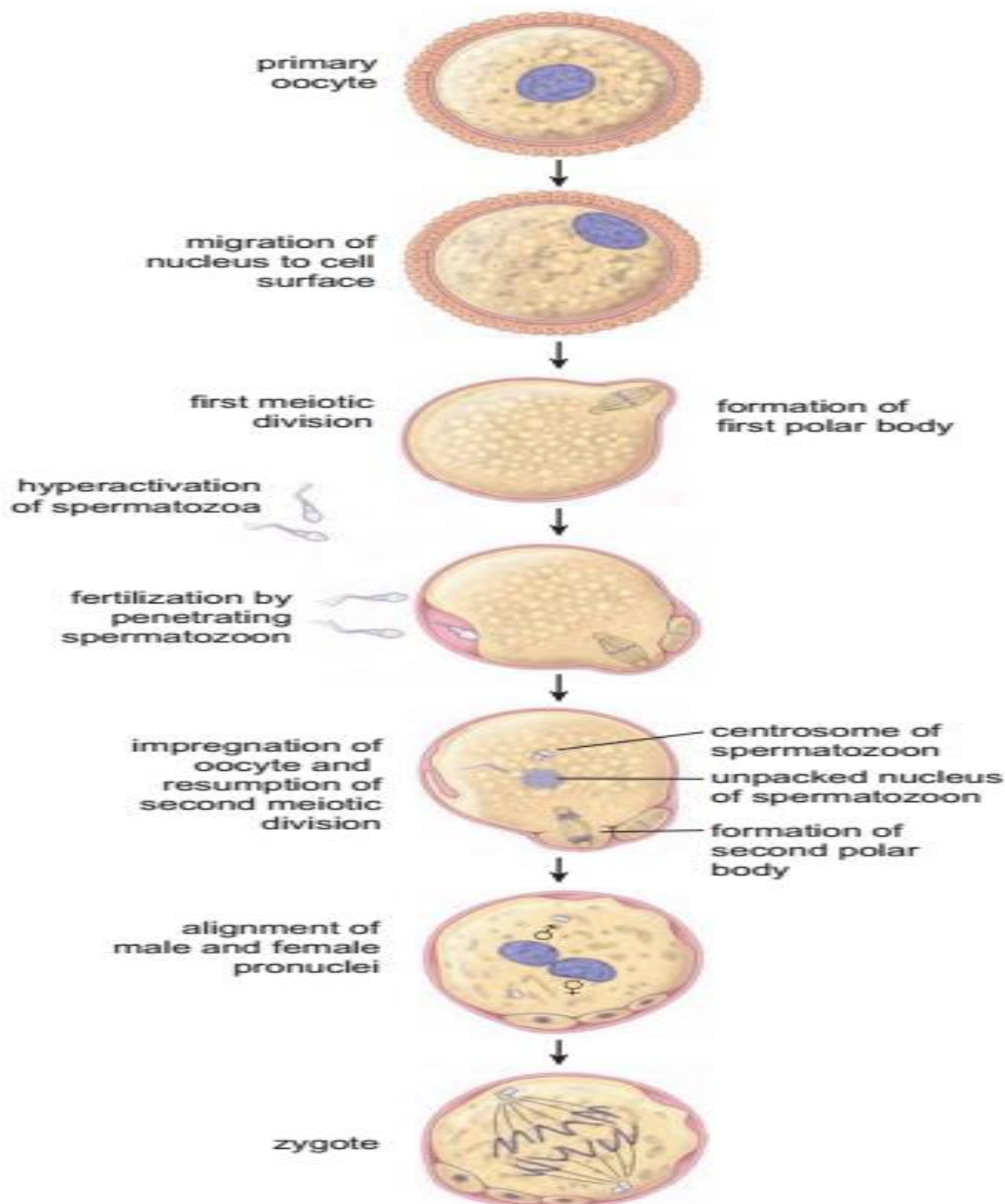
Ovulation

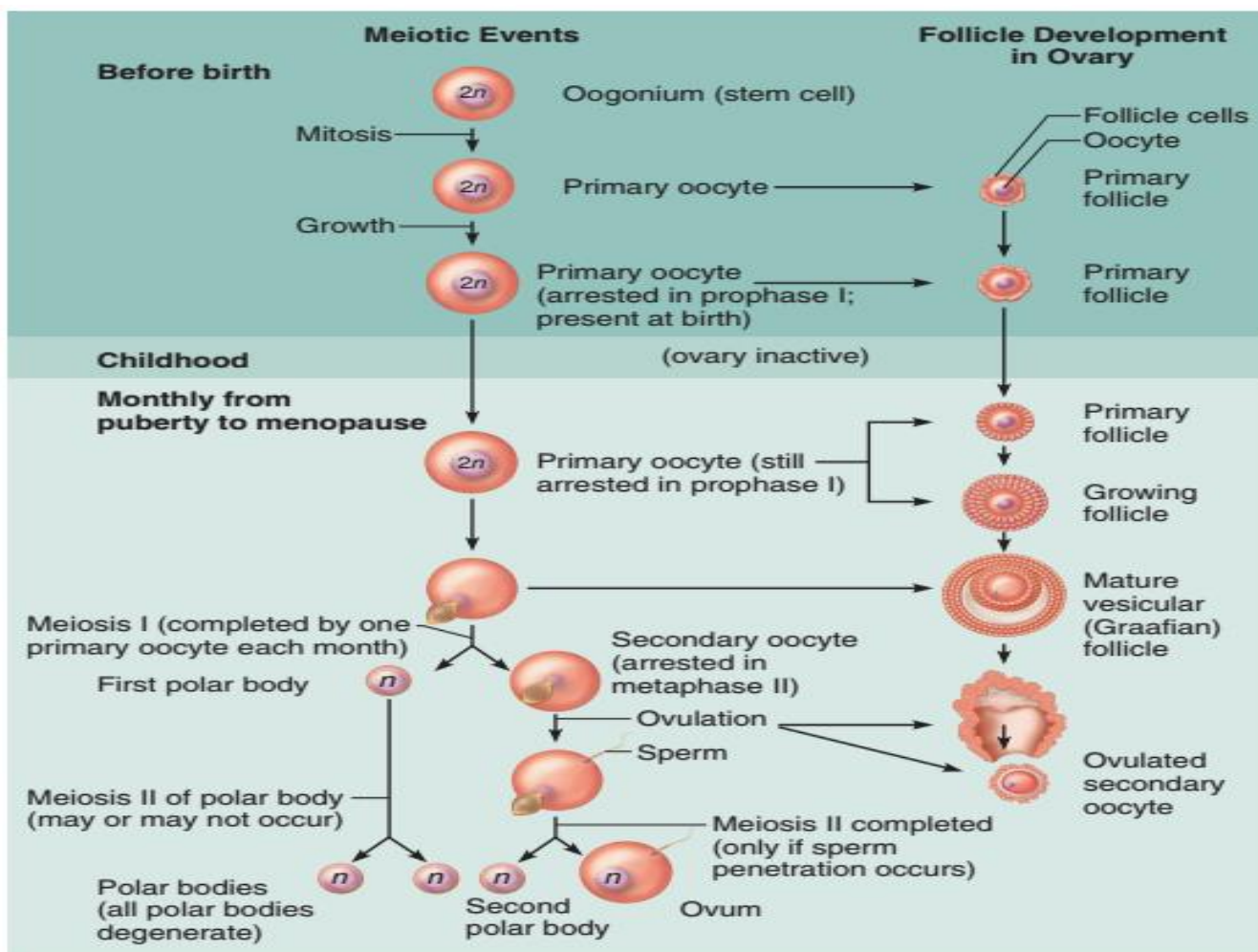
کله چی Follicle خپل نهایی تکامل ته ورسیری د Follicle فشار د Follicular fluid د زیاتوالی له کبله زیات او د Stigma په ناحیه کی د Follicle جدار او د تخمدان جدار نازک او په نتیجه کی Ovum د Corona radiate د حجراتو سره یوځای د تخمدان د جدار څخه ازادیری، چی دی حالت ته Ovulation وایی، او په هره میاشت یا 28 ورځو کی یو ځل صورت نیسی، په هر ځل کی صرف یوه تخمه او بعضی وختونه دوه تخمی هم ازادیری. دا تخمه د 24 ساعتونو لپاره د القاح قابلیت لری او د هغه څخه وروسته بیا تخریب کیږی. Ovulation اکثره وخت د Menstruation cycle په 14 ورځ کی صورت نیسی.



ازاده شوی تخمه یوه نابالغه تخمه ده یعنی **Secondary Oocyte** په مرحله کی ده خو ددی لپاره چی د القاح توانایی پیدا کری باید خپل تکامل په **Fallopian tube** کی تکمیل کری. یعنی کله چی **Spermatozoa** د **Secondary Oocyte** ته داخلی شی دا تخمه فعالیږی او خپل ویش تکمیلوی او په بالغه تخمه باندی بدلیری.

Diagram illustrating changes that occur during growth, maturation, and fertilization of the oocyte.





Hormones of the Ovary

په **Follicular phase** کی د **Estrogen** هورمون د **Growing follicle** په واسطه او په **Luteal phase** کی د **Progesterone** هورمون د **Corpus luteum** په واسطه افرازیږی.

Oviducts or Fallopian Tube

نفیرونه

دوه عددہ تیوب مانندہ ساختمانونه دی چی د **Ovary** او **Uterus** په منځ کی قرار لری دا تیوب د **Broad ligament** په واسطه له **Uterus** سره نښتی دی، د **12-15cm** اوږدوالی لری او **1cm** قطر لری. دا تیوب د څلورو برخو څخه جوړ شوی دی:

**Infundibulum -**

قیف ماننده ساختمان دی چی نهایی برخه یی د یو تعداد ریشه ماننده ساختمانونو چی د **Fimbria** په نوم یادپوری لری. د تخمی د ازادیدو په وخت کی له **Ovary** سره تماس پیدا کوی.

Ampulla -

د تیوب **2/3** برخه تشکیلوی، جدار یی نازک دی، او اکثره د نارینه او بنخینه گامیتونه په دی ساحه کی سره یوځای کیوی.

Isthmus -

د تیوب یوه نری او تنگه برخه ده چی جدار یی ضخیم دی.

Intramural or Interstitial portion -

د تیوب دا برخه د **Uterus** په جدار کی قرار لری چی جوف یی وړوکی او جدار یی ډیر ضخیم دی.

هستولوژیک جوړښت یی:**Tunica mucosa ■**

لاندى برخى لری:

Epithelium -

اپیتیل یی **Simple columnar epithelium** دی، چی یو تعداد **Cilia** لرونکی حجرات لری او یو تعداد حجرات یی **Mucus glands** لری، د **Cilia** لرونکی حجرات یی د **Ovum** په انتقال کی رول لری، او **Mucus glands** یی د **Lubrication** دندی سرته رسوی.

Lamina Propria -

دا طبقه د منضم نسج څخه جوړه شوی ده.

Tunica Muscularis ■

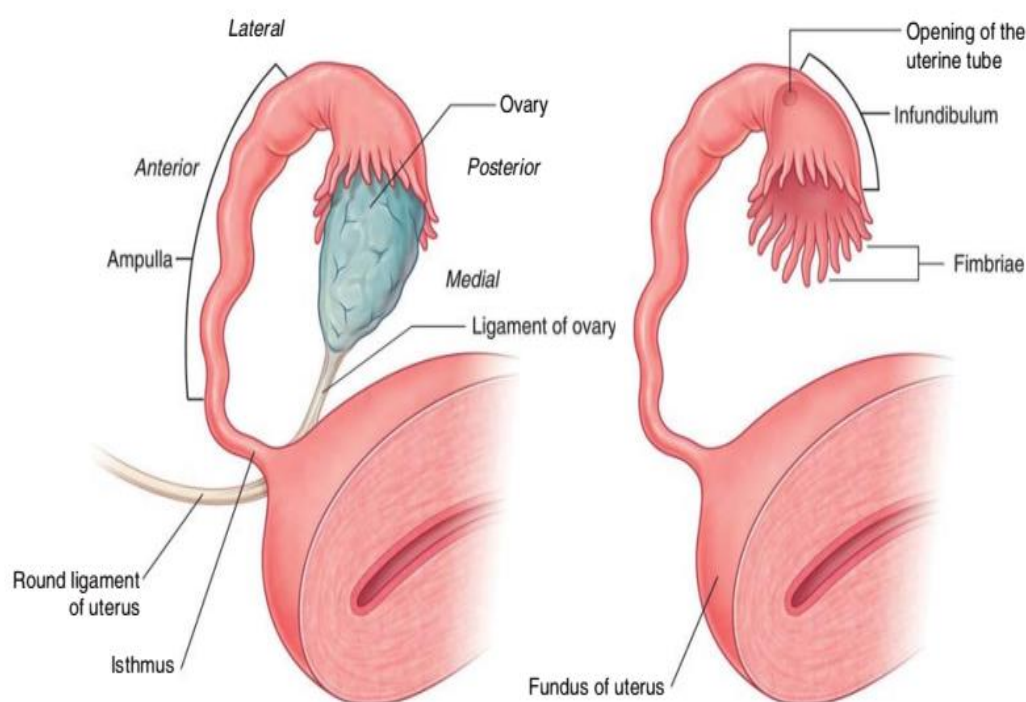
د دوو طبقو **Smooth muscle** څخه جوړه ده. **Internal layer** یی د **Circular smooth muscle** څخه او **External layer** یی د **Longitudinal smooth muscle** څخه جوړه ده.





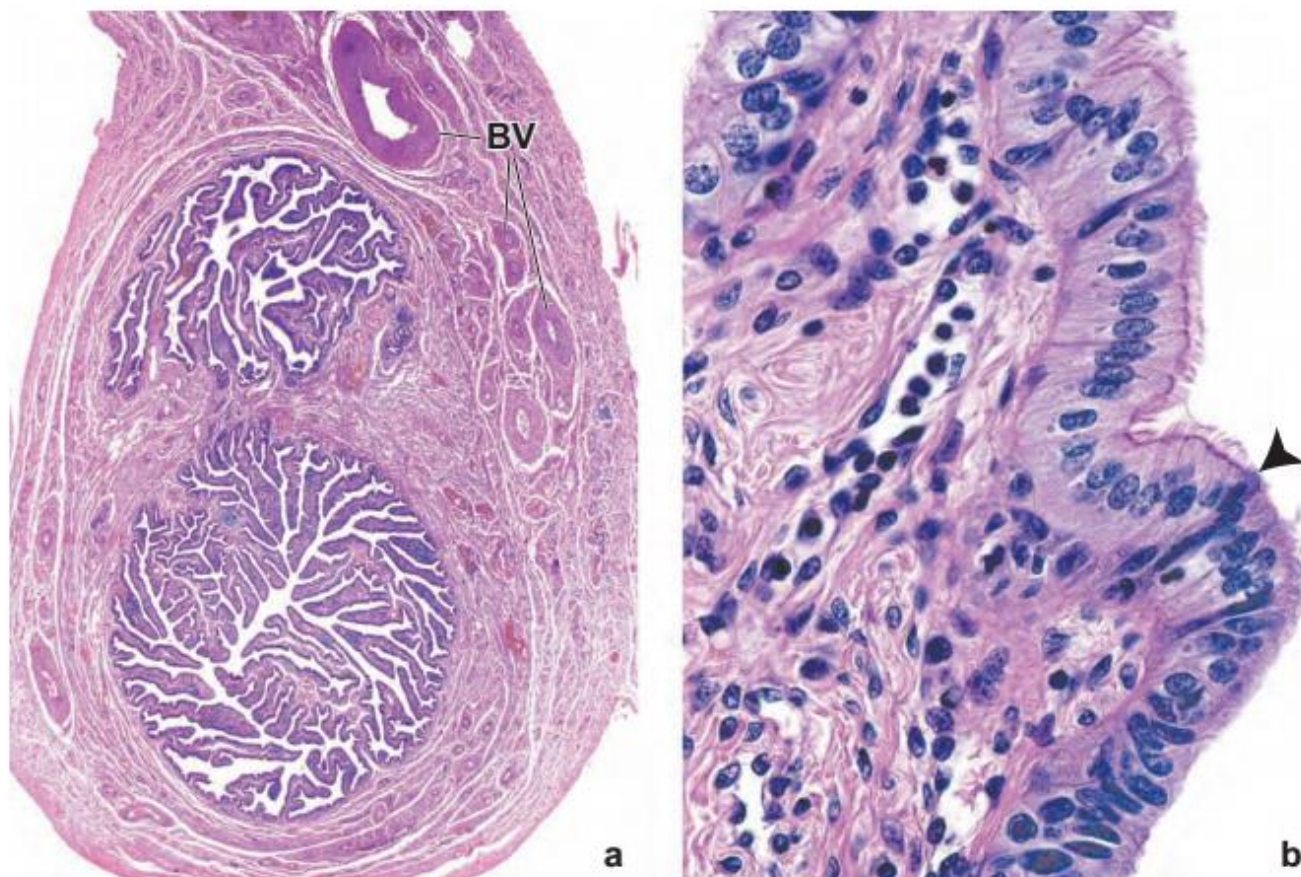
Tunica Serosa ■

د **Broad ligament** په واسطه پوښل شوی کوم چی د **Mesothelium** او **Loss** **connective tissue** څخه جوړ شوی دی.



Photomicrograph of a human uterine tube

- This cross section is near the ampulla region of the uterine tube. The mucosa is thrown into extensive folds that project into the lumen of the tube. The Muscularis is composed of a thick inner layer of circularly arranged fibers and an outer layer of longitudinal fibers. Note several branches of the uterine and ovarian arteries (BV) that travel along the uterine tube.
- The lumen of the tube is lined by a simple columnar epithelium composed of ciliated cells (above the point of the *arrow*) and non-ciliated cells (below the point of the *arrow*).



Uterus

رحم

دا برخه د **Vagina** او **Oviduct** ترمنځ قرار لری، **7cm** طول، **5cm** عرض او **2-3cm** ضخامت لری، چی پورتنی برخه یی عریضه ده او د **Corpus** یا **Body** په نوم یادیری، لاندینی برخه یی استوانه یی شکل لری او د **Neck or cervix** په نوم یادیری، چی ددی برخی یو قسمت په **Vagina** کی تبارز کوی او د **Portio Vaginalis** په نوم یادیری، او هغه برخه چی د **Body** او **Cervix** ترمنځ قرار لری د **Isthmus** په نوم یادیری.

نسجی جوړښت یی په لاندی ډول دی:

Perimetrium ■

یوه **Serous** طبقه ده چی د رحم دواړو خواوو ته د **Broad ligament** په واسطه امتداد لری.





Myometrium ■

د **Smooth muscle** یوه ضخیمه طبقه ده چی د **10-15mm** پوری ضخامت لری، او د عضلی الیافو په منځ کی یی منضم نسج پروت دی. دا عضلی حجرات د حاملگی په دوران کی اوږده او تعداد یی زیاتیری، دردناکه حیض هم ددی پوری تړلی دی. دا عضلات په دریو طبقو کی قرار لری:

Stratum sub vascular -

داخلي طبقه ده چی د **Longitudinal fibers** څخه جوړه شوی ده.

Stratum vascular -

یوه ضخیمه **Circular** طبقه ده.

Stratum supra vascular -

یوه نازکه **Longitudinal** طبقه ده چی په خارج کی قرار لری.

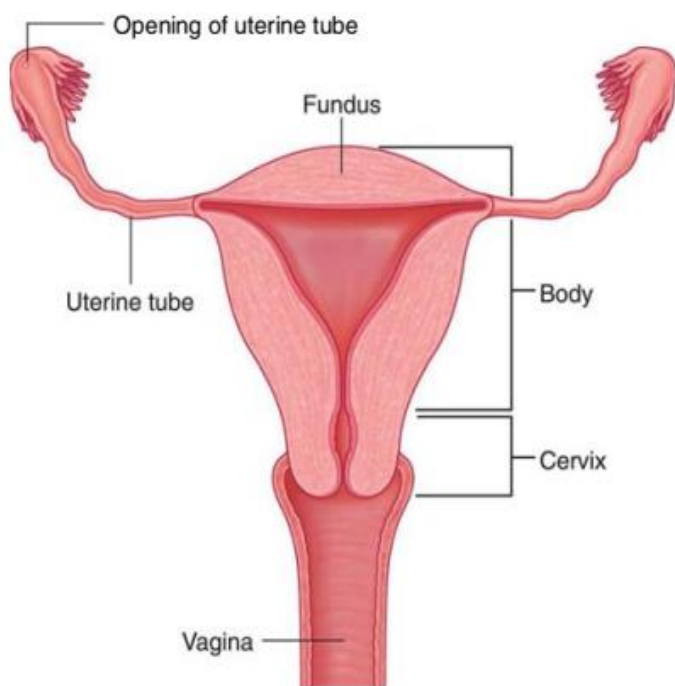
Endometrium ■

د رحم د جسم دا طبقه د یو **Columnar epithelium** په واسطه پوښل شوی ده، **Lamina Propria** تر اپیتیل لاندی او د غذاواتو په منځ کی قرار لری او د منضم نسج څخه جوړه ده.

دا طبقه دوه برخي لری:

Functional layer -

Basal layer -





Endometrial cyclic changes

(Menarche to Menopause)

د بلوغ د شروع څخه تر **Menopause** دوری پوری **Endometrium** په یو تعداد تغیراتو اخته کیږی چی دا تغیرات په څلورو پرله پسو مرحلو کی صورت نیسی.

Menstrual stage ■

دا مرحله د 3-5 ورځی په برکی نیسی، او د **Endometrium** سطحی طبقه د **Bleeding** یا **Menstruation** په شکل خارجیږی، یعنی د **Endometrium** د **Functional layer** حجرات تخریبیږی او له منځه ځی، او په څو ساعتونو کی د **Endometrium** د سطحی طبقی د **Capillary** جدار ماتیږی او د توتیه شوی **Endometrium** سره بهر ته خارجیږی، د **Endometrium** په **Basal layer** کی کوم تخریب نه واقع کیږی او د همدی برخه څخه **Endometrium** دوباره په **Proliferation** باندی شروع کوی.

Proliferative or Follicular stage ■

دا مرحله د **Bleeding** د ختمیدو څخه وروسته شروع کیږی او د **Ovulation** د ورځی پوری دوام کوی. په دی مرحله کی د **Mucosa** د طبقی **Epithelial cells**، **Stroma** او **Glands** دوباره په وده باندی پیل کوی. او د **Ovulation** تر ورځی پوری تکمیلیږی، په همدی وخت کی په **Ovary** کی فولیکولونه په تکامل شروع کوی او د **Estrogen** هورمون افرازی.

Luteal or Progestative stage ■

دا مرحله د **Ovulation** د عملی او **Corpus luteum** په جوړیدو سره شروع کیږی او تر بلی خونریزی یا **Menstruation** پوری دوام کوی. په دی مرحله کی د **Endometrium** ضخامت نور هم زیاتیږی، **Arterial network** هم اوږدی او د مخاط تر سطحی پوری رسیږی. په دی وخت کی **Endometrium** دری طبقی لری:

Compact layer -

یوه نازکه سطحی طبقه ده.

Spongy layer -

یوه ضخیمه طبقه ده.





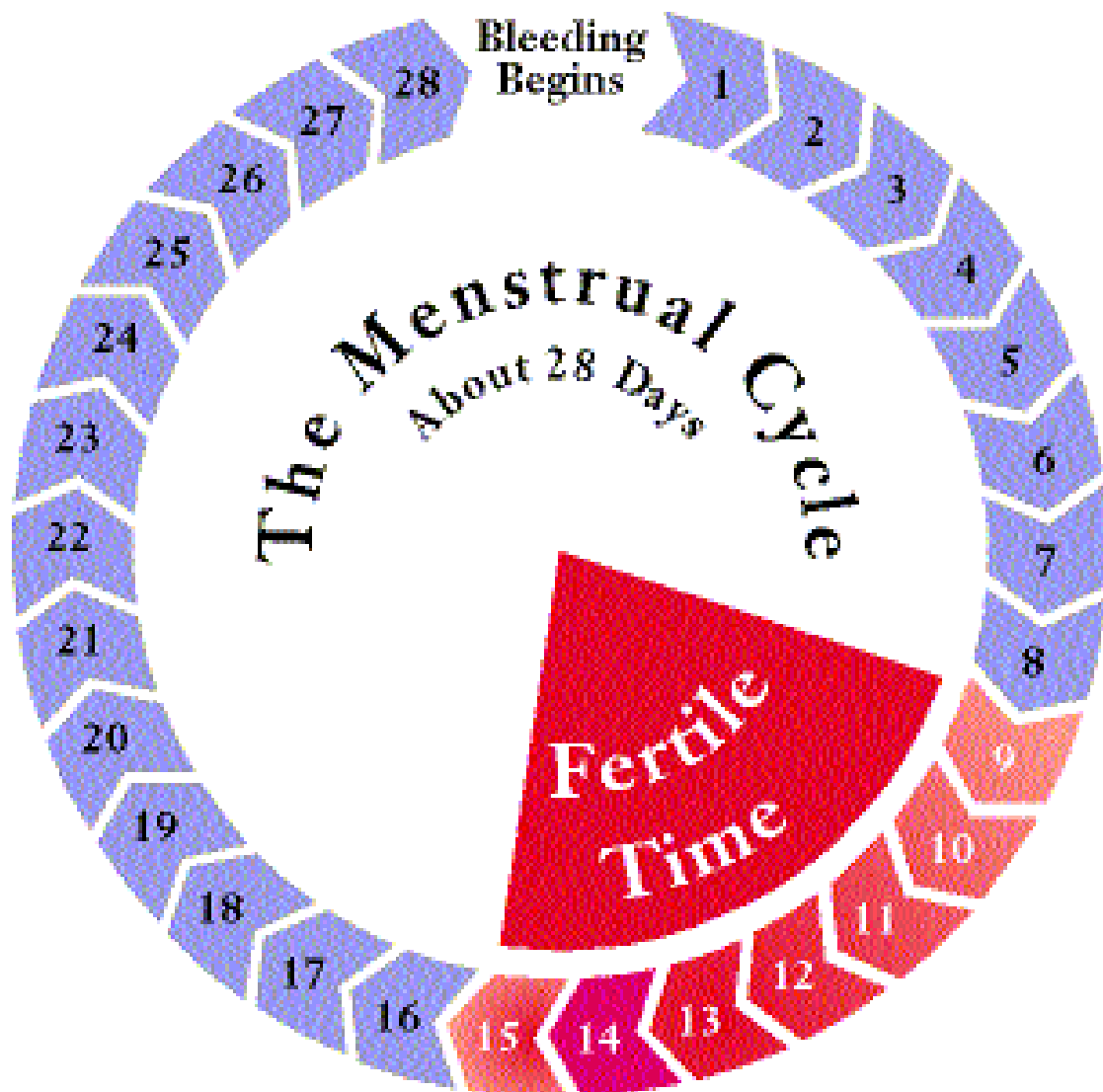
Basal layer -

د **Endometrium** لاندینی طبقه ده چی د **Menstruation cycle** په تغیراتو کی برخه اخلی.

ددی مرحلی سره سم په تخمدان کی **Corpus luteum** تشکیل کوی او د **Progesterone** هورمون افرازیږی.

Ischemic or Premenstrual stage ■

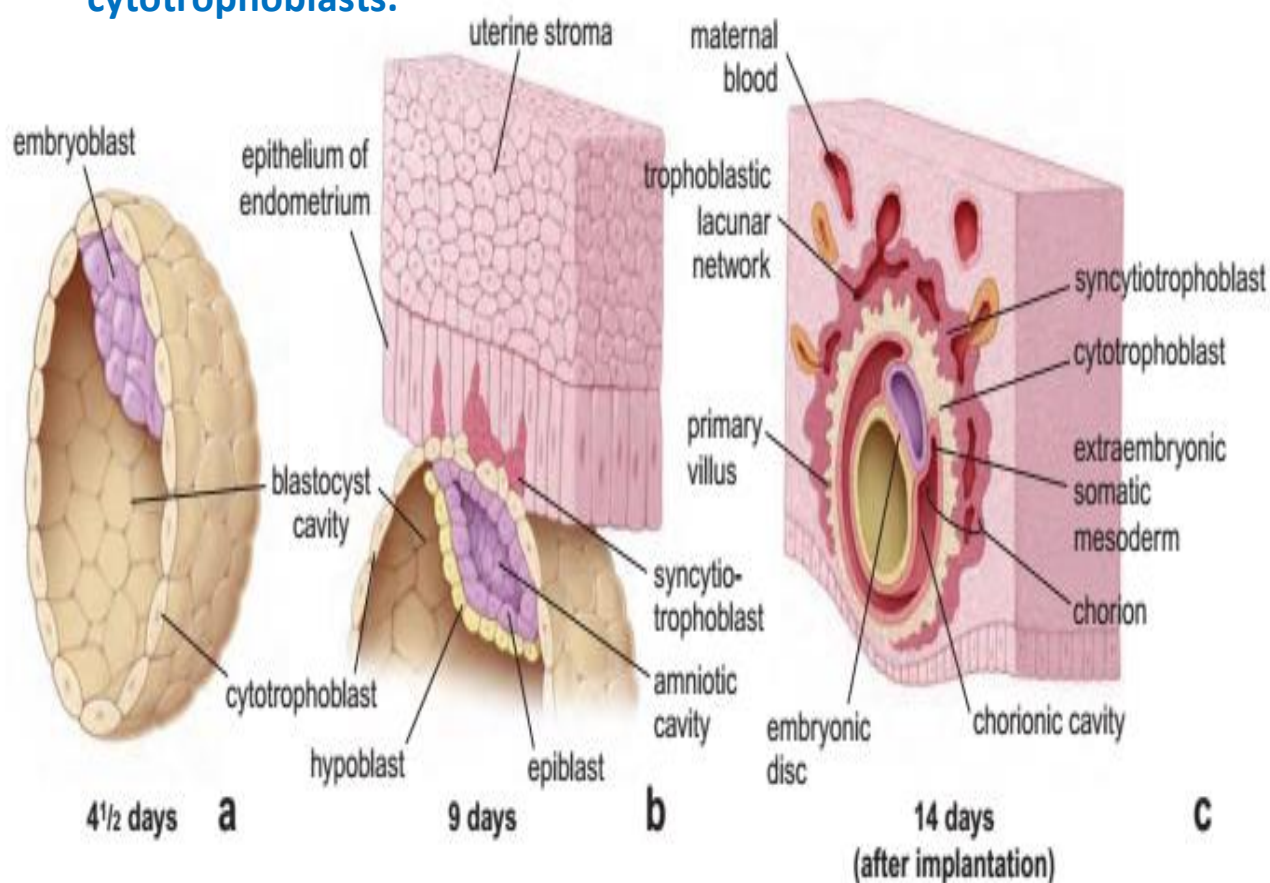
دا مرحله د **Ovulation** څخه **13-14** ورځی ورسته شروع کیږی، په دی دوره کی د رحم **Spiral artery** تقبض یا **Construction** کوی، او **Functional layer** د وینی د کموالی او **Anoxia** له وجی **Necrosis** ته چمتو کیږی، ددی مرحلی په تعقیب دوباره **Bleeding** خونریزی یا **Menstruation** صورت نیسی.

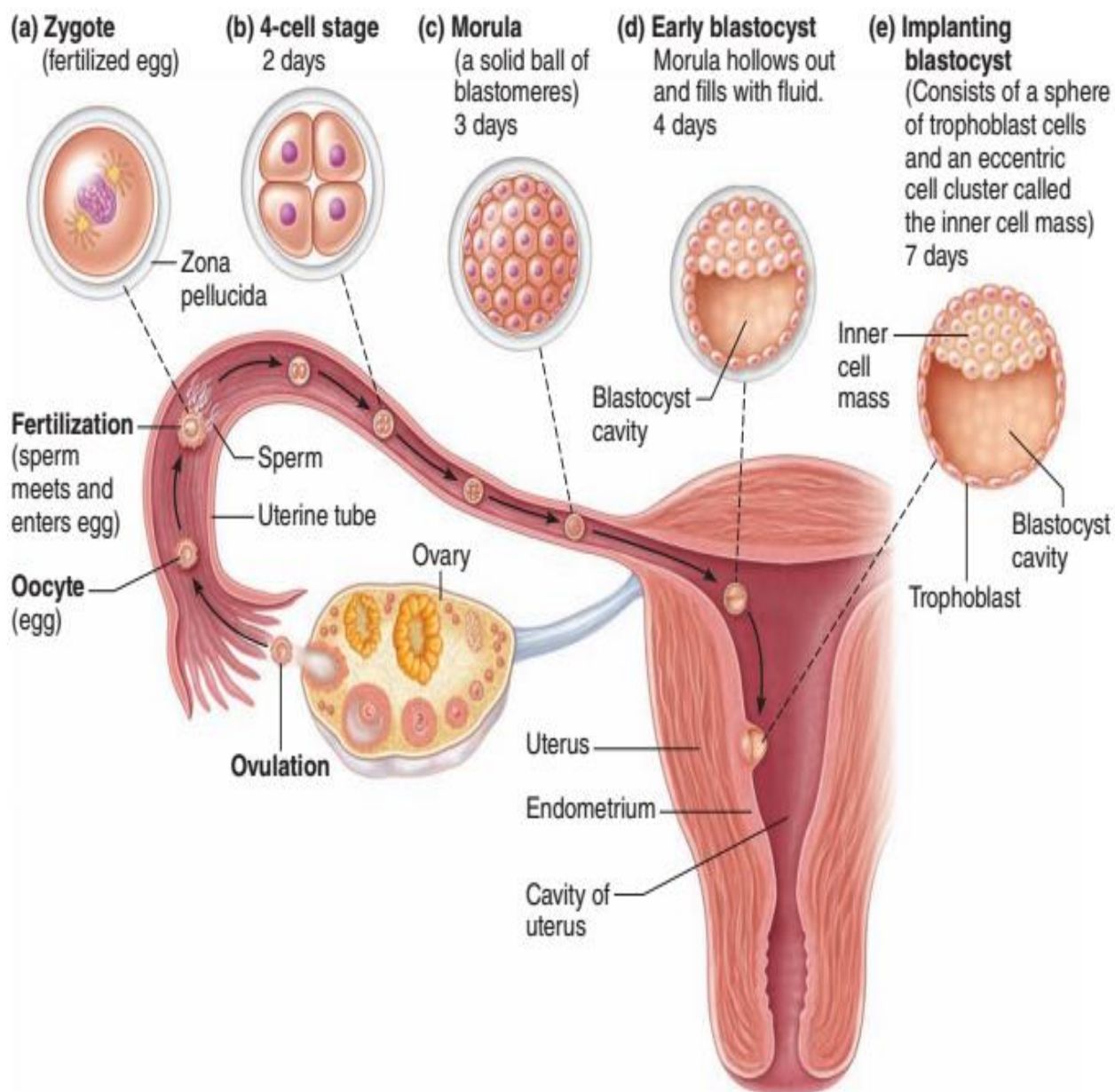




Schematic diagrams of sectioned blastocysts

- A human blastocyst at about 4.5 days of development showing formation of the inner cell mass.
- A monkey blastocyst at about 9 days of development. The trophoblastic cells of the monkey blastocyst have begun to invade the epithelial cells of the endometrium. In humans, the blastocyst begins to invade the endometrium at about the fifth or sixth day of development.
- A human blastocyst at 14 days after implantation. At this stage, the trophoblast cells have differentiated into syncytio trophoblasts and cytotrophoblasts.





Cervix

د رحم لاندینی برخه چی د **Columnar epithelium** په واسطه پوښل شوی **Mucus** افرازی، د اپیتیل لاندی **Lamina Propria** قرار لری یا **Stroma** کوم کی چی منضم نسج او غداوات موجود دی، خو **Coiled artery** پکی وجود نلری، د **Cervix** هغه برخه چی په **Vagina** کی تبارز کوی یا **Pars vaginalis** دیو **Stratified squamous epithelium** په واسطه پوښل شوی ده، چی د **Cervical canal** مخاطی یا **Mucosa** طبقه د **Menstrual cyclic changes** کی نه تخریب کیږی.





Vagina

مهبل

مهبل د **Fibromuscular** پوښن څخه عبارت دی چې د **Mucosa** په واسطه پوښل شوی دی. **نسجی جوړښت یی په لاندی ډول دی:**

Tunica mucosa ■

لاندی برخی لری:

Epithelium -

د **Stratified squamous epithelium** په واسطه پوښل شوی ده، چې د اپیتیل په حجراتو کی په یو زیات مقدار **Glycogen** وجود لری، دا اپیتیل **Glands** نلری، او د **Cervix** د **Mucus glands** په واسطه مرطوب یا **Moist** ساتل کیږی.

Lamina Propria -

Lamina Propria چې د یو **Dense connective tissue** څخه جوړه ده او په هغه کی په کافی مقدار سره د **Elastic fibers**، **Leucocytes** او یو تعداد **Lymphatic nodules** وجود لری.

Tunica Muscularis ■

د دوو طبقو **Smooth muscle** څخه جوړه ده، چې داخلی طبقه یی **Circular fibers** او خارجی طبقه یی **Longitudinal fibers** دی. خو د **Vagina** په شروع کی د **Striated muscle** یو **Sphincter** لیدل کیږی.

Tunica adventitia ■

یوه نازکه طبقه ده چې د **Dense connective tissue** څخه جوړه شوی ده،

Hymen چې یو **Mucosal fold** دی د **Vestibulum** او **Vagina** په منځ کی قرار لری، دغه **Hymen** په مختلفو شکلونو کی لکه: دایروی، مثلثی، اوږد او داسی نورو کی لیدل کیږی.

د **Hymen** پرده خونریزی نه کوی خو د **Hymen** په څنډو کی **Capillaries** موجود دی او کله چې **Penis** د لومړی ځل لپاره داخلیږی نو دغه **Capillaries** شلیږی او خونریزی رامنځته کوی.



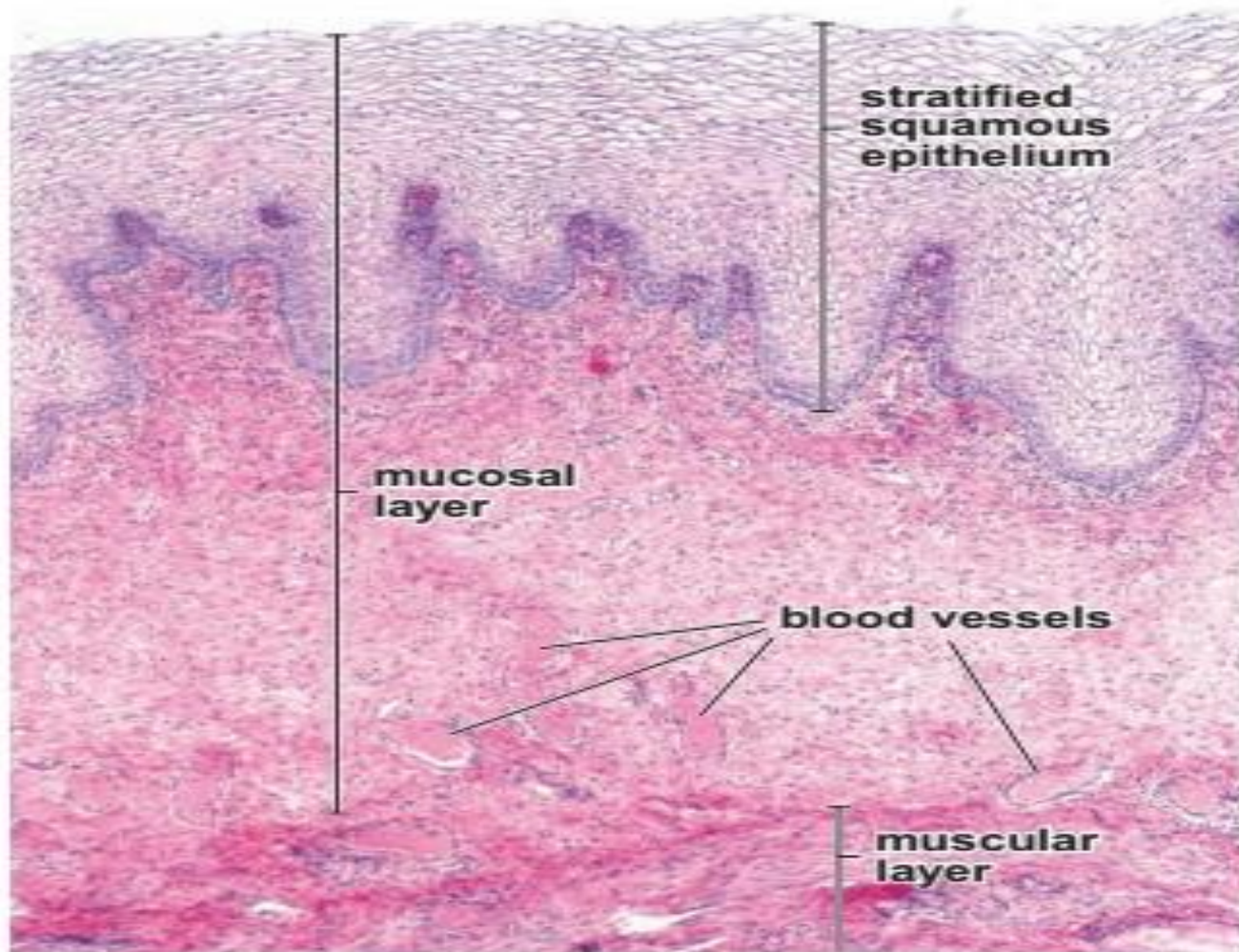


FIGURE 23.27 • Photomicrograph of a human vagina. This

External Genitalia

دا برخه د **Vulva** په نوم هم یادېږي چې د **Labia majora**، **Labia minora**، **Clitoris** او **Vestibule** او **Glands clitoridis** څخه جوړ دی.

Clitoris

د نارینه د تناسلی الی یو ابتدایی او ناقصه شکل یا **Rudimentary penis** دی، چې د دوو **Corpus cavernosum** څخه جوړ شوی دی، د **Clitoris** راس د **Glans clitoridis** په نوم یادېږي چې د یو نازک **Stratified squamous epithelium** په واسطه پوښل شوی دی، دا برخه په کافی اندازې سره **Sensory receptors** لري. دغه اخذی د جنسی مقاربت په وخت کې سگنالونه اخلي او **CNS** ته یې انتقالوی او هورمونونه جوړوي، د خوند اخستلو ځای هم همدغه گڼل شوی دی.



Labia Minora

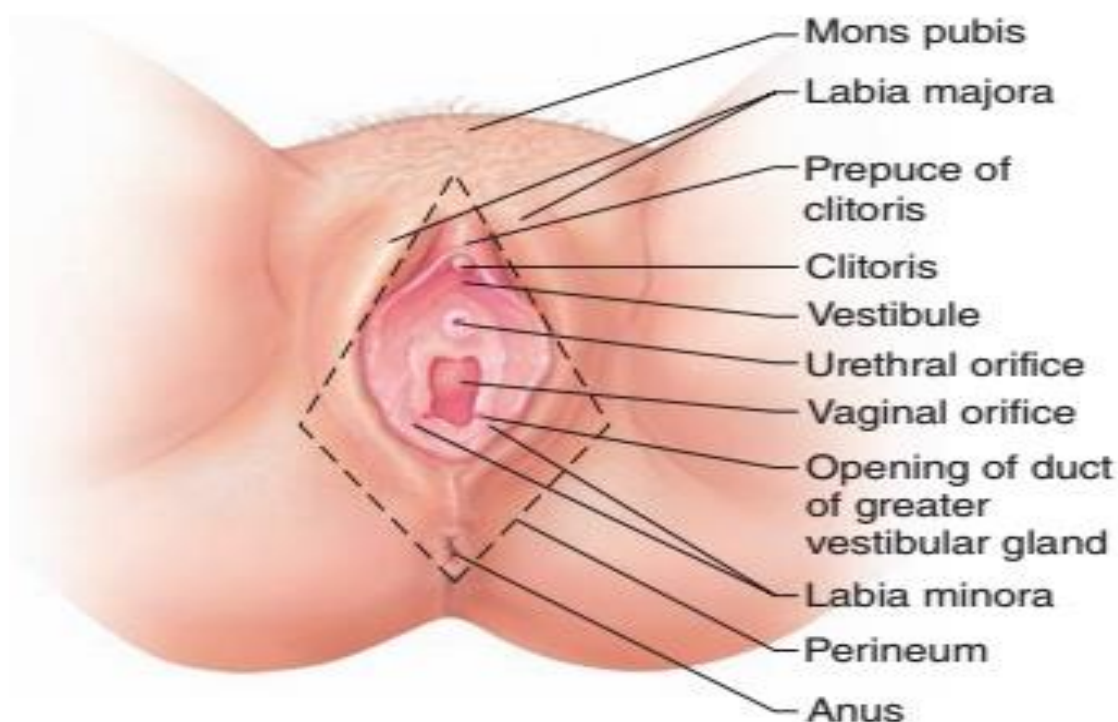
دا یو **Mucosal fold** ده، چی د **Vestibule** جنبی یا **Lateral walls** جوړوی. دا برخه د **Stratified squamous epithelium** په واسطه پوښل شوی ده. تر اپیتیل لاندی **Lamina Propria** ده کومه چی د منضم نسج څخه جوړه او د **Blood capillaries** او **Sebaceous glands** درلودونکی ده خو **Hair follicles** پکی موجود نه دی.

Labia Majora

یو تعداد **Skin fold** دی چی **Labia minora** د خارج څخه پوښی، داخلی سطحه یی صافه او ویښتان نلری، خو خارجی سطحه یی د پوستکی **Skin** په واسطه پوښل شوی ده چی په هغه کی **Hair**، **Sebaceous glands** او **Sweat glands** موجود دی، تر اپیتیل لاندی یی په منضم نسج کی یی یو تعداد **Fat cells** هم لیدل کیږی.

Vestibule

دا برخه د **Stratified squamous epithelium** په واسطه پوښل شوی ده، په دی برخه کی یو تعداد واړه غداوات چی د **Minor vestibular glands** په نوم او یو تعداد غت غداوات چی د **Major vestibular glands (Bartholin's glands)** په نوم یادیږی لیدل کیږی، چی واړه غداوات یی اکثره د احلیل په شاوخوا او **Clitoris** ته نژدی لیدل کیږی، او د غتو غداواتو **Mucus** یا مخاطی افرازات **Hymen** ته نژدی تخلیه کیږی.





Mammary Glands (Breast glands)

تیونه

دا یو تغیر خورلی **Sweat gland** ده چی د پوستکی لاندی په **Subcutaneous layer** کی په بنځو او نارینه وو کی موجود وی. ددی غداواتو تکامل په بنځو کی د حاملگی تر دوران پوری ناقص پاتی وی، خو په نارینه وو کی د بلوغ څخه وروسته نور تکامل نه کوی.

دا هره غده د **15-20** لوبونو څخه جوړه شوی ده، ددی لوبونو په منځ کی یو تعداد **Septa** لیدل کیږی، دغه **Septa** هر **Lobe** په **Lobules** باندی ویشی، چی هر **Lobule** په حقیقت کی یو **Secretory acinus** دی، او د هغه افرازی مواد د **Intralobular duct** په واسطه **Interlobular duct** ته داخلیری، چی بیا ددی **Duct** سره یوځای یو **Lactiferous duct** جوړوی چی دا **Duct** د پستان څوکی ته نژدی لږ توسع کوی چی د **Lactiferous sinus** په نوم یادیری. د **Breast** (پستان) څوکه یا **Apex** د **Nipple** په نوم یادیری، د **Nipple** د برخی **Skin** یا پوستکی **Hyper pigmented** دی او د **Derm** په طبقه کی یو تعداد **Smooth muscle** وجود لری.

د **Nipple** په شاوخوا کی د پوستکی یوه رنگه ناحیه لیدل کیږی چی د **Areola** په نوم یادیری.

هغه سینی **Breast** چی غیری فعالی وی په هغه کی صرف **Ducts** لیدل کیږی چی دا **Ducts** د **Cuboid epithelium** په واسطه پوښل شوی دی. خو د حاملگی په شروع کی **Intralobular ducts** زیات تکامل کوی او په **Alveolus** یا **Acinus** باندی بدلیری، چی د هغه په څنډو کی **Myoepithelial cells** قرار لری. او په نتیجه کی هغه **Connective tissue** او **Adipocyte tissue** کوم چی د لوبونو ترمنځ یا **Acinar cells** ترمنځ قرار لری ددی شمیره کمیری او د **15-20** لوبه په غده کی مشخص کیږی.

د حاملگی په دوران او اخر کی د **Alveolus** لوی او په افراز شروع کوی او د حاملگی په ختمیدو کی یوه سپین رنگه مایع د **Colostrum** په نوم افرازوی. د ولادت څخه وروسته سینه په افراز شروع کوی چی اولنی شیدی عبارت دی له **Colostrum** څخه او بیا وروسته په شیدو باندی بدلیری. د شیدو په ترکیب کی **Carbohydrates**، شحمی او پروتینی مواد شامل دی. چی د پروتینی موادو افراز د **Merocrine** په طریقه او د شحمی موادو افراز د **Apocrine** په طریقه صورت نیسی. یعنی پروتینی مواد د **ER** په واسطه جوړیری بیا په **Golgi apparatus** کی د **Vacuole** په شکل راځی او وروسته د **Exocytosis** د عملی په واسطه پرته له دی چی حجروی غشاء ته تخریب ورسوی خارجیری، خو شحمی مواد اکثره



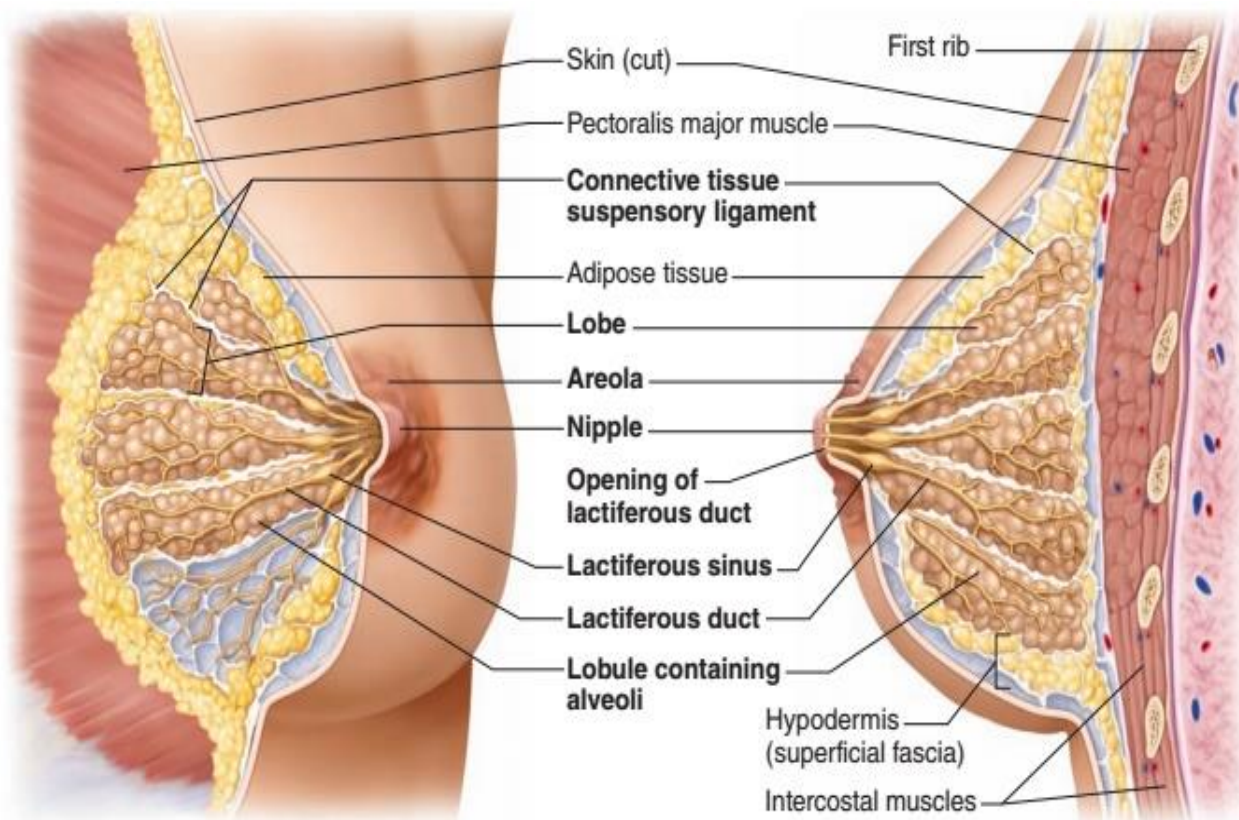


د حجراتو په رأس کی جمع کوی او د خارجیدو په وخت کی د حجرې د غشاء یو قسمت هم تخریبوی.

دا مواد د **Alveolar cells** په واسطه جوړیږی چی دا حجرې پر **Basal lamina** باندی استناد لری. د حجراتو د غشاء او **Basal lamina** په منځ کی یو تعداد حجرات د **Myoepithelial cells** په نوم وجود لری، چی ددی حجراتو د تقلص په نتیجه کی افرازی مواد په **Ducts** یا قناتونو کی تخلیه کیږی.

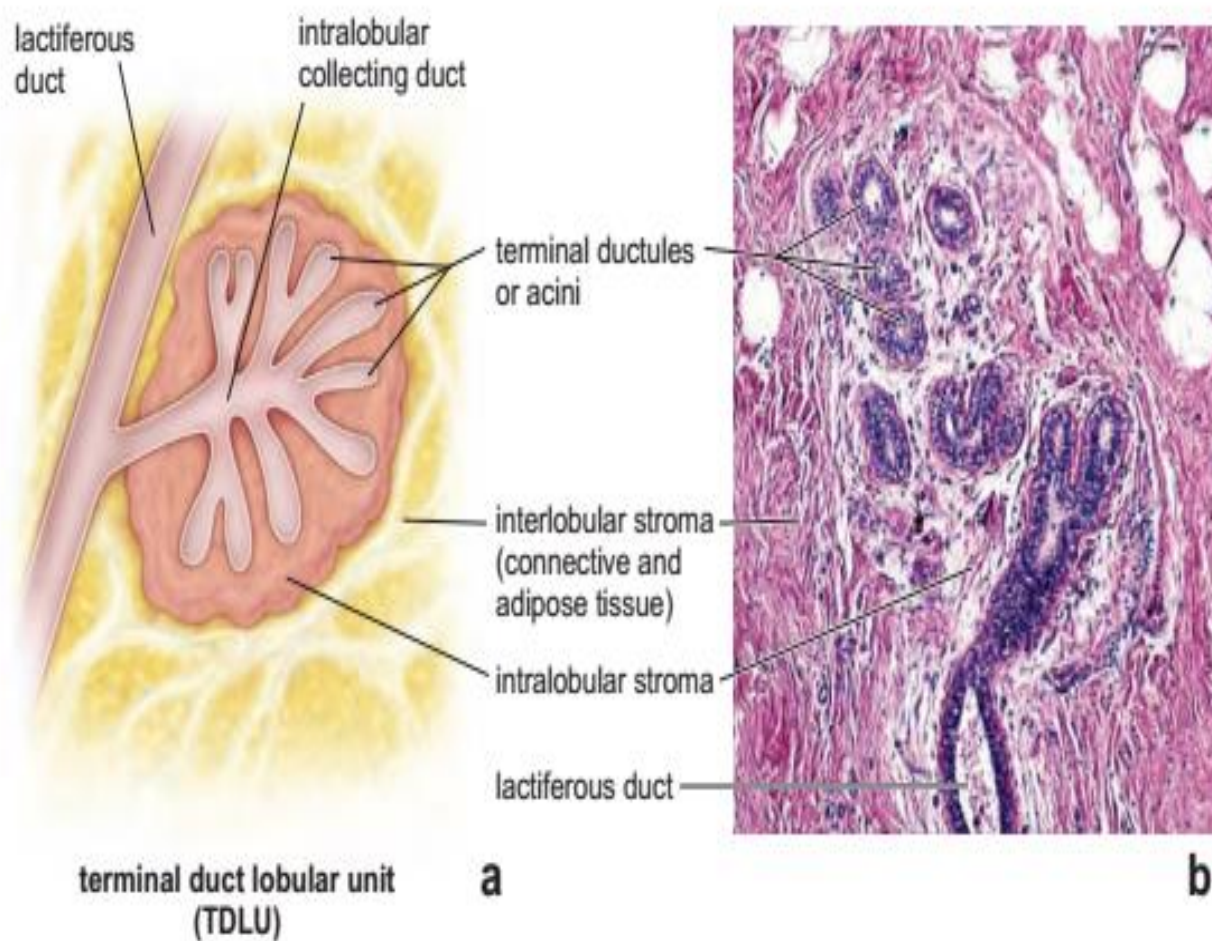
Development of Breast

د شیدو ورکولو څخه وروسته غده د استراحت حالت ته داخل او **Alveole** کوچنی کیږی او منضم نسج او شحمی نسج زیاتیری، خو هیڅ وخت سینه بیرته هغه حالت ته چی د ولادت څخه مخکی وو نه راځی. د سینی د قناتونو تکامل د بلوغ په دوران کی د تخمدان د **Estrogen** او **Progesterone** هورمونونو په واسطه صورت نیسی، خو د حاملگی په دوران کی د تخمدان او **Placenta** د **Estrogen** او **Progesterone** هورمونونو په واسطه د غدی زیات تکامل صورت نیسی، اما د افراز شروع اکثره د **Lactogenic hormone** یا **Prolactin** هورمون په واسطه صورت نیسی. د **Oxytocin hormone** د **Myoepithelial cells** د تقلص او افرازی موادو د دفع کیدو سبب په الویولو او **Ducts** کی کیږی.





Schematic drawing of the human breast as seen during lactation.



شلم فصل

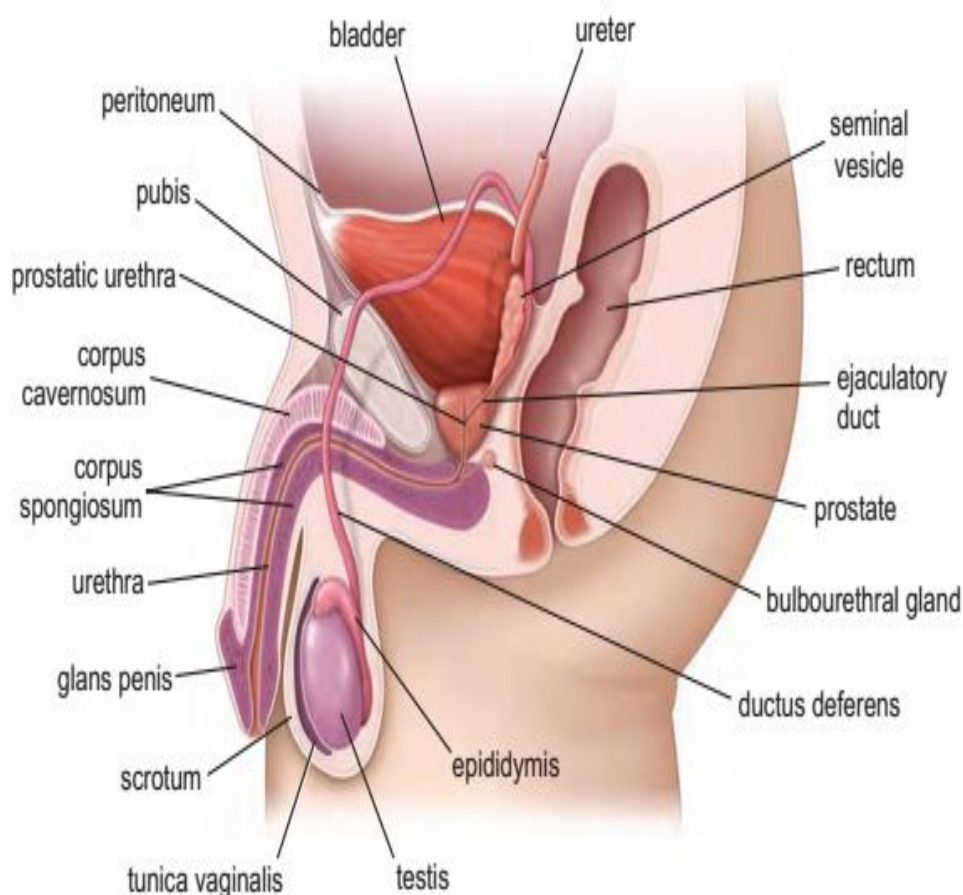
Male Reproductive system نارینه تناسلی سیستم

Male Reproductive System

نارینه تناسلی سیستم

دغه سیستم د لاندی برخو څخه جوړ شوی دی:

- Testis (Male glands)
- Male Genital ducts
- Accessory glands
- Penis





نارینه جنسی غری او د هورمونونو اغېزه

د جنین جنسیت په درېیو سویو کې تعیینېږي

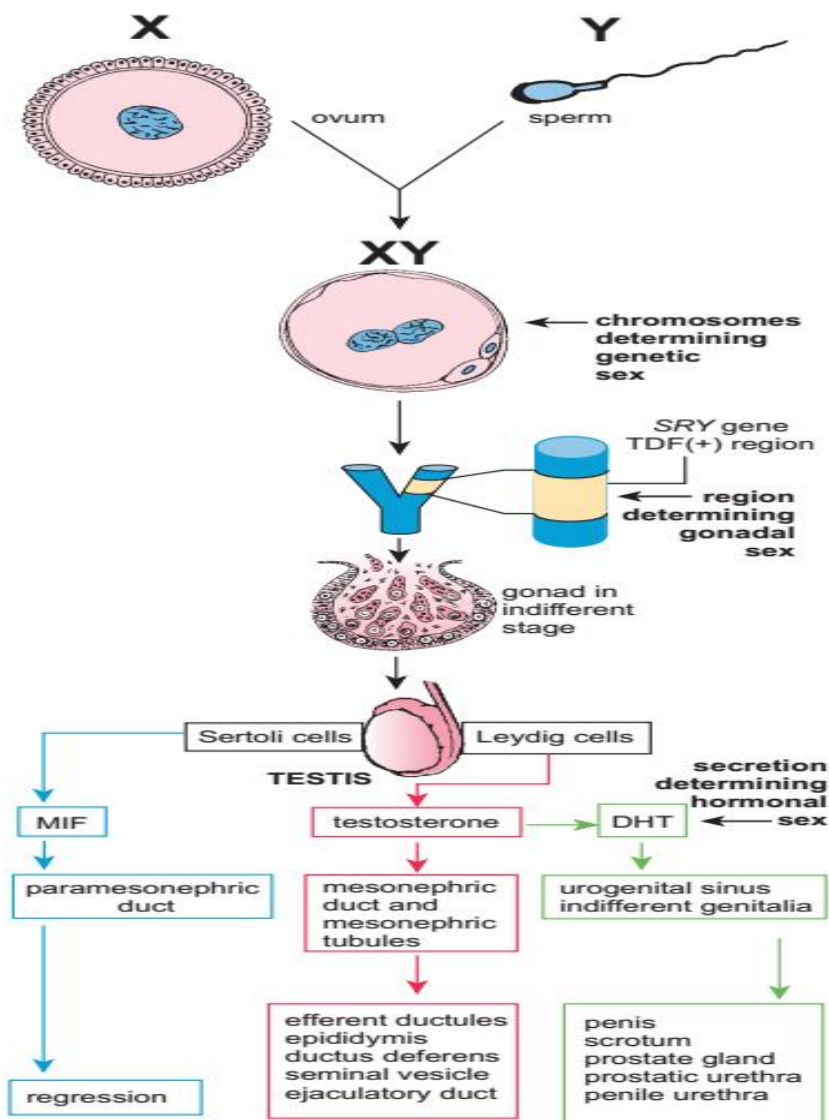
GENETIC SEX : د Fertilization په وخت کې

GONADAL SEX : د SRY جین د فعالېدلو په وخت کې (چې د Y کروموزوم لپاسه واقع دی)

HORMONAL SEX : د تکامل کونکو گوناوونوڅخه د افرازېدونکي هورمون په وسیله

د Dihydro Testosterone ،Müllerian Inhibiting Factor (MIF) او

testosterone (DHT) اغېزې هم په تکامل کونکو جوړښتونو باندې ښودل شوي دي.





Testis

خصیې

خصیې د هګۍ په شان جوړښتونه دي، چې هم د اندوکراین او هم د ایکزوکراین افراز لري، چې اکزوکراین مواد یې د **Spermatozoa** او اندوکراین مواد یې د **Testosterone** د هورمون څخه عبارت دي. خصیې په **Scrotum** کې موقیعت لري.

د Scrotum څخه لاندې د Testis capsule لاندې طبقې لري:

Tunica Vaginalis ■

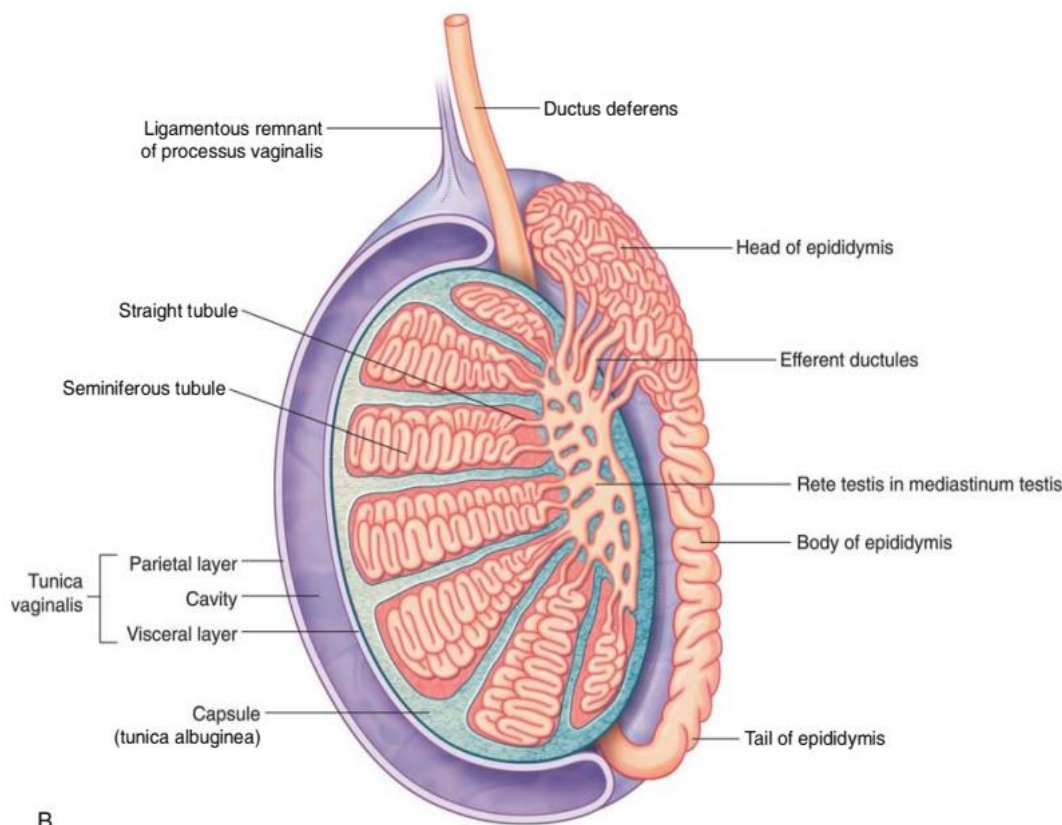
یوه نازکه طبقه ده چې د **Mesothelial cells** په واسطه پوښل شوی ده.

Tunica Albuginea ■

یوه ضخیمه طبقه ده چې د **Dense connective tissue** څخه جوړه شوی چې په هغه کې یو تعداد **Smooth muscle** لیدل کېږي.

Tunica Vasculosa ■

د یو **Loos connective tissue** او د **Blood capillaries** د یوې شبکې څخه جوړه شوی ده.



B



Mediastinum testis د **Tunica albuginea** په خلف کی ضخمیری او **Mediastinum testis** جوړوی، چی د **Mediastinum testis** څخه یو تعداد **Septa** یا حجابات منشاء اخلی، او **Testis** په 250 اهرامی یا **Pyramidal lobules** باندی ویشی، او په هر **Lobule** کی د 1-4 پوری **Seminiferous tubule**، **Loos connective tissue**، او **Blood capillaries** شامل دی. په **Seminiferous tubule** کی د **Interstitial cells of Leyding** او **Spermatogenic Sertoli cells** لیدل کیږی.

بین الخلالی نسج له منضم نسج، **Blood capillaries** او **Leyding** حجرو څخه جوړ دی.

Testis یا خصیې دوه عمده دندی لری:

- **Spermatogenesis**

یعنی د **Male sperm** تولیدوی کوم ته چی د **Male gamete** وایی.

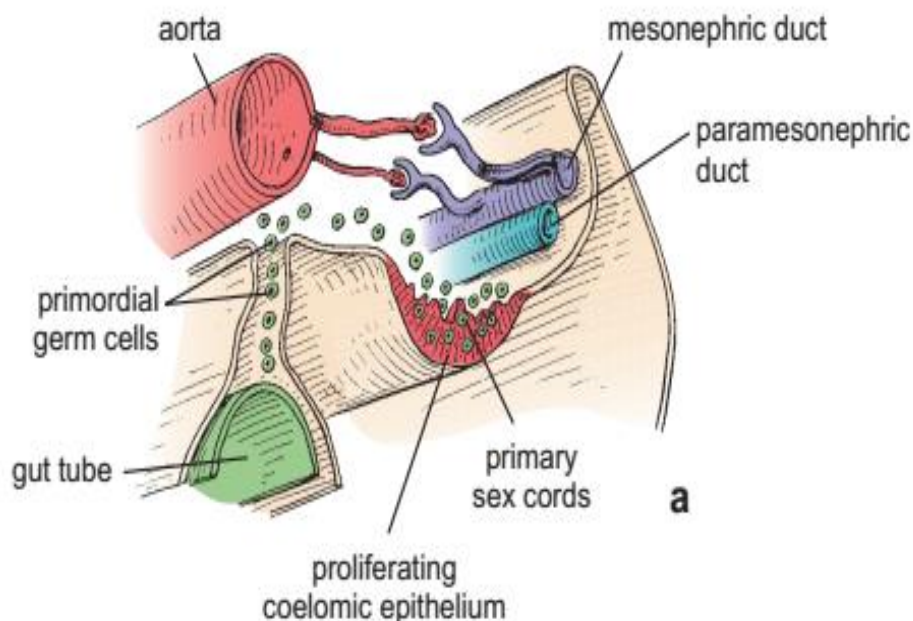
- **Steroidogenesis**

Synthesis of Androgens, also called sex Hormones.

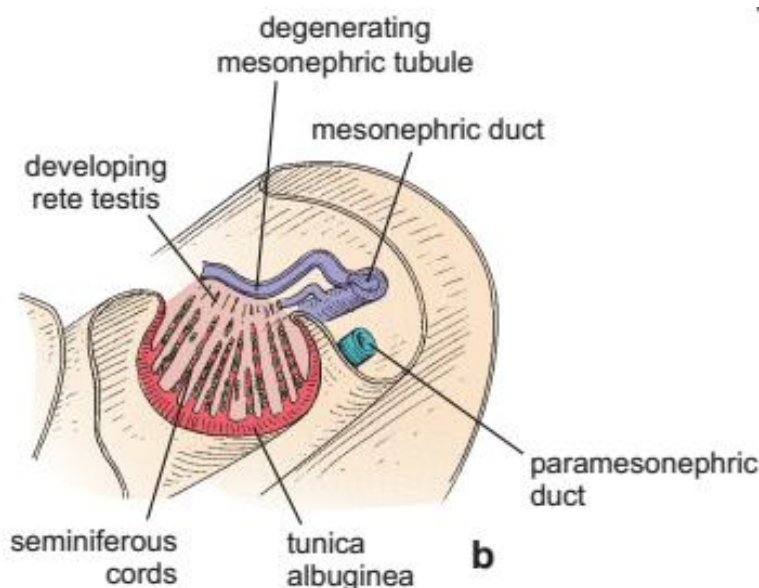
Testis د **Abdomen** خلفی جدار یا **Posterior wall** جوړوی او بیا تر **Scrotum** پوری رسیری.

د خصیوي نشونما مرحلې

- This diagram shows the 5-week embryo in the stage of indifferent gonads. The gonadal ridges visible on the posterior abdominal wall are being infiltrated by primordial germ cells (*green*) that migrate from the yolk sac. Most of the developing gonad is formed by mesenchyme derived from the caulomic epithelium. The primordial germ cells become incorporated in the primary sex cords.

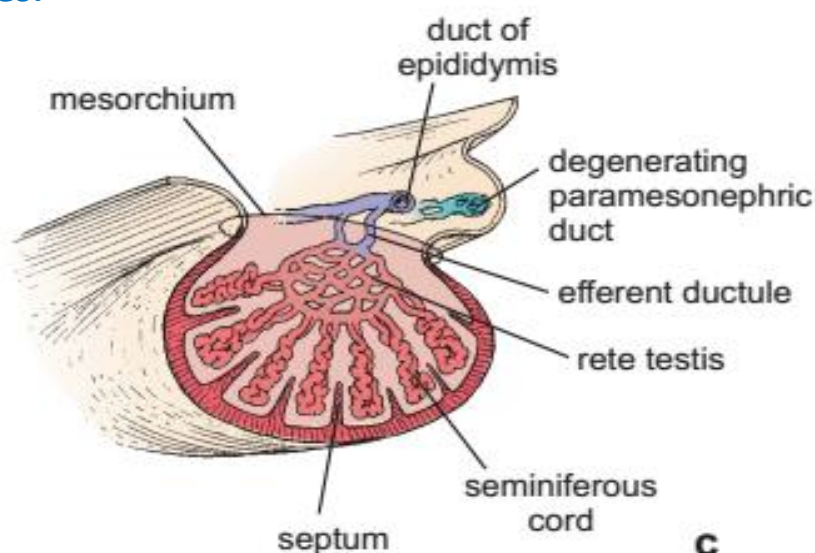


b. At a later stage, under hormonal influence of testis determining factor (TDF), the developing gonad initiates production of testosterone. This is followed by differentiation of the primary sex cords into seminiferous cords. At the same time, the developing gonad produces Müllerian-inhibiting factor (MIF), which causes regression of the paramesonephric duct and those structures derived from it. Note that the mesonephric tubules come in close contact with the developing rete testis.





c. Final stages of testicular development. The tunica albuginea surrounding the testis contributes to development of the testicular septa. The rete testis connects with the seminiferous cords and with the excurrent duct system that develops from the mesonephric duct and tubules.



Sagittal section of the human testis

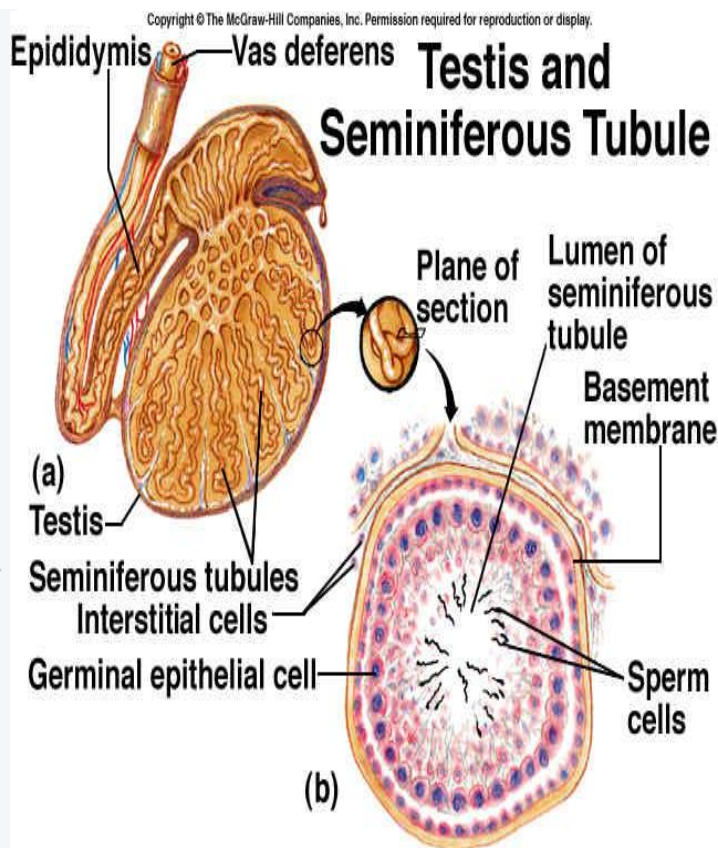
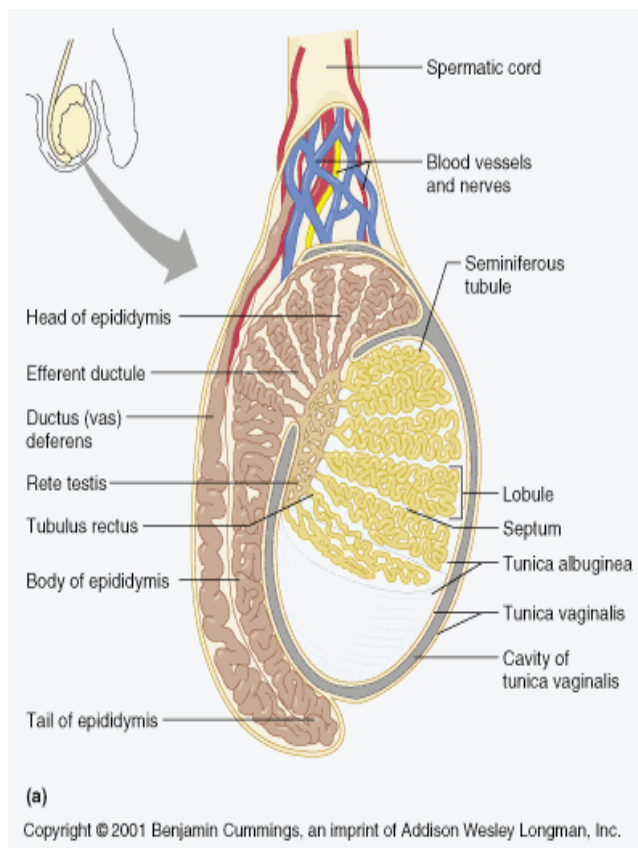
a. This schematic diagram shows a midsagittal section of the human testis.

The genital duct system includes:

- the tubuli recti
- rete testis
- efferent ducts
- duct of the epididymis
- and ductus deferens.

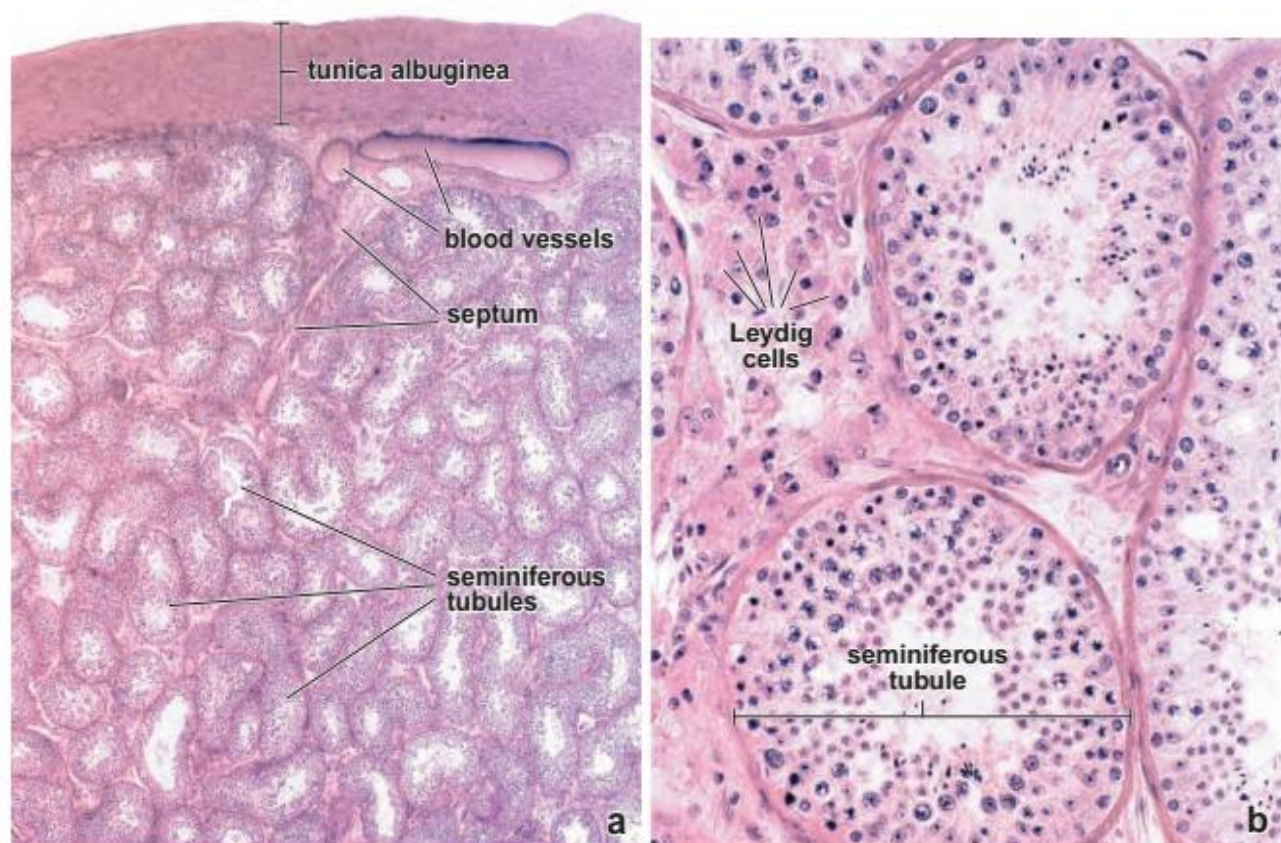
Note the thick connective tissue covering, the tunica albuginea, and the surrounding tunica vaginalis.

b. Sagittal section of a testis and the head and body of the epididymis. Again note the surrounding tunica albuginea and tunica vaginalis. Only a small portion of the rete testis is visible in this section. Its connection with the excurrent duct system is not evident in the plane of this section.



Photomicrographs of human testis:

- a. This low-magnification photomicrograph of an H&E–stained section of a human testis shows seminiferous tubules and the tunica albuginea. The larger blood vessels are present in the inner aspect of the tunica albuginea. The seminiferous tubules are highly convoluted; thus the profiles that they present in the section are variable in appearance.
- b. A higher magnification of the previous specimen shows several seminiferous tubules. Note the population of Leydig (interstitial) cells that occur in small clusters in the space between adjoining tubules.



بین الخلالی نسج یا Interstitium

دا حجرات د **Seminiferous tubule** ترمنځ قرار لری، چی په هغه کی د **Collagen**، **Macrophage**، **Fibroblast**، **Nerves**، **Lymph vessels**، **Blood vessels**، **fibers** او **Mast cells** هم پکی موجود دی.

Interstitial Leyding cells د **Testosterone** هورمون افرازوی. چی ددی هورمون کنترول د **ICSH** یا **Interstitial cell stimulating hormone** په واسطه صورت نیسی.

Seminiferous Tubules

دا قطر او د **30-70cm** پوری طول لری، چی په خپل ځان کی راتاوی شوی یا پیچل شوی

دی، او د **lobule** په رأس کی دا تیوبونه مستقیم شکل غوره کوی چی د **Straight tubules** دی. هر **Seminiferous tubule** د **Stratified cuboidal epithelium** په واسطه چی **Germinative epithelium** نومیری پوښل شوی دی. دا اپیتیل په **Basal lamina** باندی قرار لری، چی د خارج څخه د یو مخصوص لیفی نسج چی



Peritubular tissue نومیری پوبنل شوی دی. په دی نسج کی **Connective tissue** **Fibroblast**، **fibers** او یو تعداد حجرات چی د **Smooth muscle** سره شباهت لری شامل دی.

په **Germinative epithelium** کی دوه نوعه حجرات لیدل کیږی:

■ Sertoli cells

ددی حجراتو تعداد په **Germinative epithelium** کی کم او د **Spermatogenic cells** په منځ کی قرار لری. دا اوږده او جیگ حجرات دی چی په **Basal lamina** باندی قرار لری، دا حجرات بیضوی شکله یا **Ovoid** هسته لری.

■ Spermatogenic cells

Spermatogenic epithelium د 4-8 طبقو په ضخامت د **Seminiferous tubules** په داخل کی قرار لری، چی په تدریج د قاعدی څخه وسطی ته تقریق پذیر کیږی. او ددی **Tubule** په مرکز کی په **Spermatozoa** باندی بدلیری، د **Spermatogenic epithelium** څخه جدا کیږی، دی عملی ته **Spermatogenesis** وایی.

Spermatogenesis

ددی مرحلی ابتدایی حجرات **Spermatogonia** دی، چی **Basement membrane** ته نږدی قرار لری. دوه ډوله **Spermatogonia** قرار لری، چی یو ته **Spermatogonia A** او بل ته **Spermatogonia B** ویل کیږی. د **Spermatogonia A** د **Storage cells** په شکل وی او د **Spermatogonia B** د **Mitosis** څخه وروسته په **Primary spermatocyte** بدلیری، بیا وروسته د **Meiosis** څخه دا په دوه **Secondary spermatocyte** باندی ویشل کیږی.

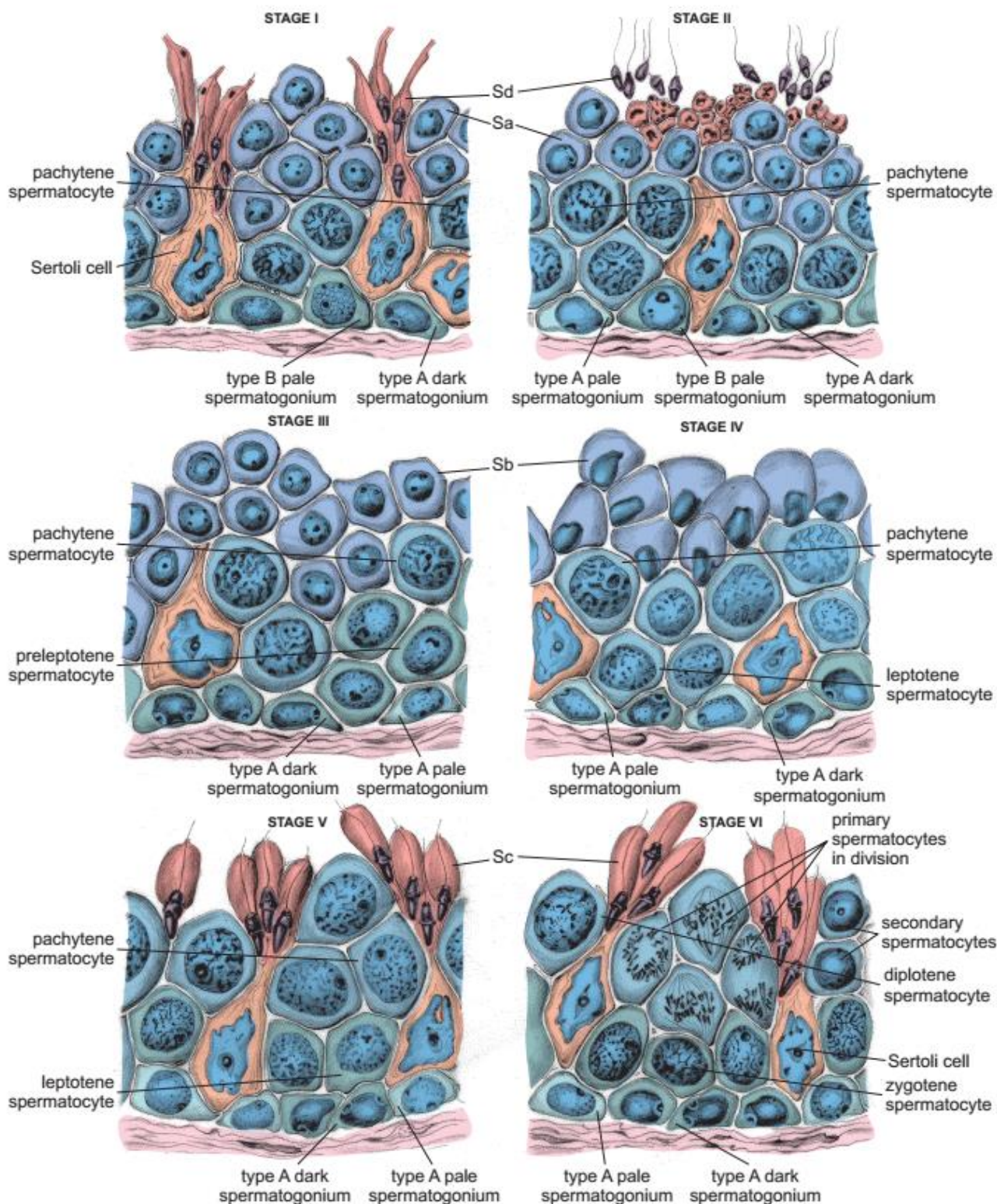
چی دا **Secondary spermatocyte** بیا هم د **Meiosis** د ویش په واسطه په څلورو **Spermatid** باندی ویشل کیږی، چی هر یو یی د **Haploid** کروموزوم درلودونکی وی. دغه څلور **Spermatid** د **Spermiogenesis** یا **Metamorphosis** عملی په واسطه په څلور **Spermatozoa** ویشل کیږی.





Schematic drawing of the stages of the human seminiferous epithelium:

This diagram shows each of the six recognizable cell associations that occur in the cycle of the human seminiferous epithelium. *Sa*, *Sb*, *Sc*, and *Sd* indicate spermatids in various steps of differentiation.





Spermatozoa

Spermatozoa د جوړښت له نظره د لاندې برخو څخه جوړه شوی ده:

Head -

د سر برخه یی یوه متراکمه هسته لری چی په قدامی برخه کی یی **Acrosome** وجود لری، چی د **Hyaluronidase** انزایم په درلودلو سره د تخمی د جدار په تخریب کی مهم رول لری.

Neck -

Middle Piece -

دا برخه د **Filaments** د یوه محور څخه کوم چی د هغه په شاوخوا کی مایټوکاندریا د یو پوښ په شکل وجود لری جوړه شوی ده.

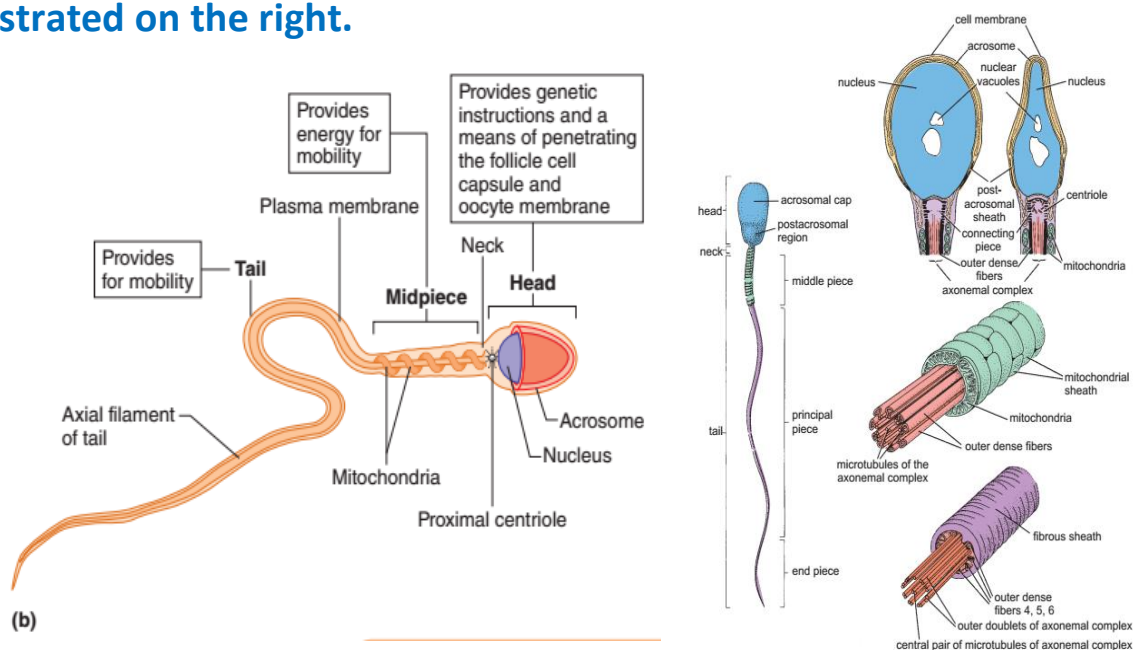
Tail -

لکی د دوه مرکزی او نهه محیطی جوړه یی **Filaments** څخه جوړه شوی ده.

Diagram of a human spermatozoon:

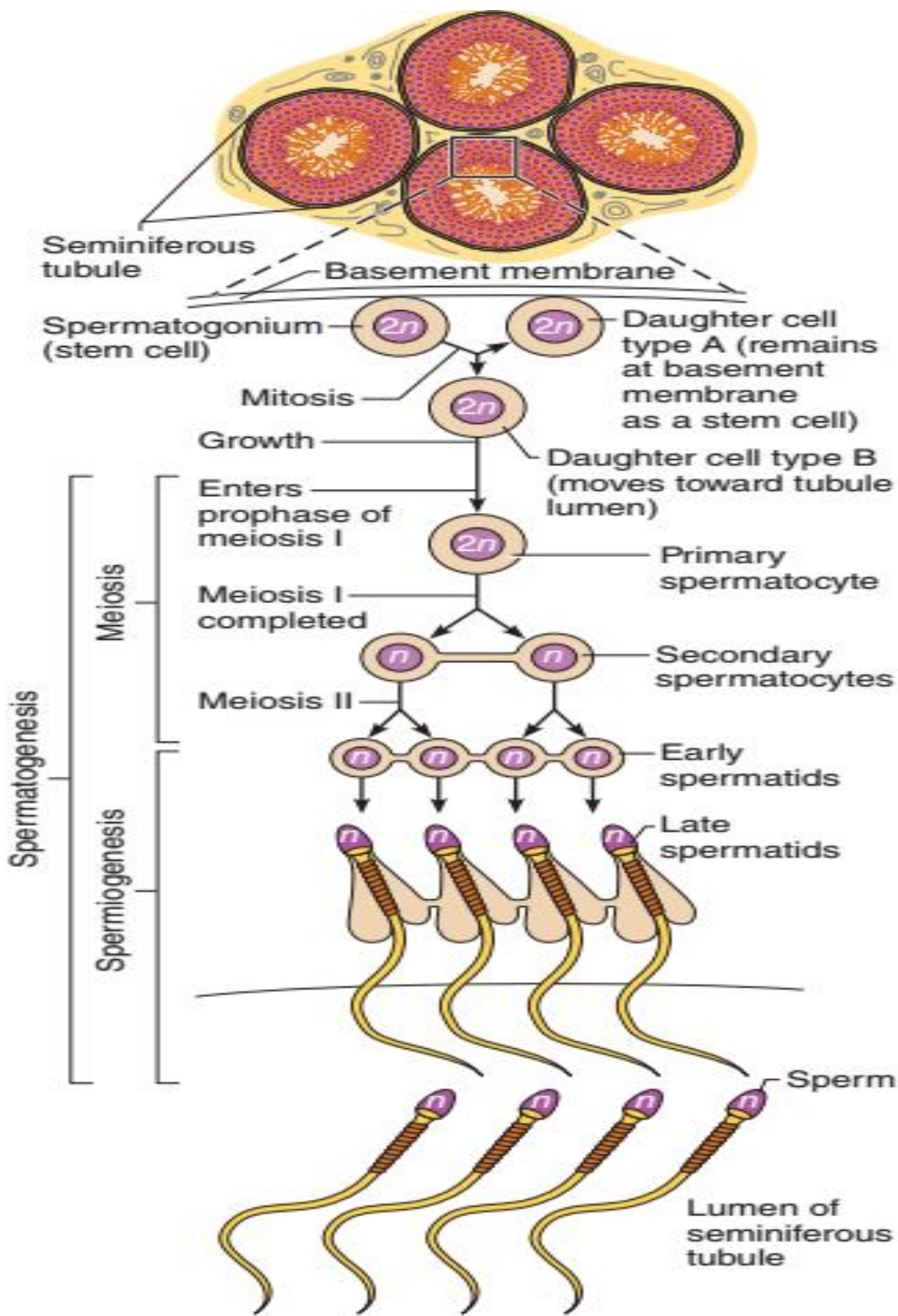
Regions of the spermatozoon are indicated on the left.

Key structural features of the head (viewed in frontal and sagittal planes), the middle piece, and the principal piece of the spermatozoon are illustrated on the right.





Spermatogenesis Summary by Diagram





Male genital Ducts

Tubuli Recti ■

Seminiferous tubule د هر **Lobule** په **Apex** کی یو مستقیم **Duct** جوړوی چی ډیر لنډ **Ducts** دی. پدی برخه کی د **Spermatogenic cells** وجود نلری، خو یواخی **Sertoli cells** باقی پاتی کیږی.

Rete Testis ■

Tubuli recti په **Mediastinum testis** کی سره یوخی کیږی او یوه شبکه جوړوی چی هغی ته **Rete testis** وایی، کوم چی د **Simple cuboidal** یا **Squamous epithelium** په واسطه پوښل شوی دی، او یو تعداد حجرات یی **Cilia** لری.

Ductuli Efferents ■

د **Rete testis** څخه د **10-15** عدد پوری قناتونه یا **Ducts** خارجیږی او **Epididymis** جوړوی. (چی هر قنات طول د **6-8cm** پوری دی او په شاوخوا کی د **Smooth muscle** یوه حلقوی یا **Circular layer** لری) د داخل څخه د یو **Simple columnar epithelium** په واسطه پوښل شوی دی، خو د اپیتیل ارتفاع یی فرق کوی یعنی اوږده حجرات یی په خپله سطحه کی **Cilia** لری او لنډ حجرات یی افرازی وظیفه په غاړه لری.

Ductus Epididymis ■

Ductuli efferents سره یوخی کیږی او دغه قنات جوړوی. ددی قنات په شاوخوا کی منضم نسج قرار لری، او یو ډیر پیچلی قنات دی چی د **5-7m** پوری طول لری، د داخل نه د یوه **Pseudo stratified ciliated columnar epithelium** په واسطه پوښل شوی دی، ددی قنات د اپیتیل په ازاده سطحه کی **Sterocilia** وجود لری، دا قناتونه د یو **Basement membrane** په واسطه احاطه شوی دی او په شاوخوا کی یی د **Smooth muscle** یوه نازکه **Circular layer** وجود لری.

Ductus Deferens ■

Ductus epididymis په اخره برخه کی خپله پیچیده کی د لاسه ورکوی او په **Ductus deferens** باندی بدلیږی، ددی قناتونو جدار ضخیم او جوف یی تنگ دی په **Inguinal canal** کی دا قنات په **Spermatic cord** کی قرار نیسی، **Spermatic cord** علاوه د



Ductus deferens څخه **Arteries**، یوه وریډی شبکه د **Pampiniform plexus** په نوم، **Lymphatic vessels**، د **Testis** او **Epididymis** اعصاب یا **Nerves** او د **Smooth muscle** طولانی رشتی لیدل کیږی. ددی **Duct** په اخری برخه کی یوه متوسع ناحیه د **Ampulla** په نوم وجود لری.

د **Duct** لاندی طبقی لری:

- **Mucosa**

Epithelium

دا د یو **Pseudo stratified ciliated columnar epithelium** په واسطه پوښل شوی ده. چی په خپله ازاده سطحه باندی **Sterocilia** لری.

Lamina Propria

دا غشاء د منضم نسج څخه جوړه شوی ده.

- **Submucosa**

په دی طبقه کی په کافی اندازی سره **Blood vessels** وجود لری.

- **Muscularis**

دا یوه ضخیمه طبقه ده چی د دریو طبقو **Smooth muscle** څخه جوړه شوی ده، چی داخلی طبقه یی نازکه او د **Longitudinal** الیاف څخه جوړه، متوسطه طبقه یی ضخیمه او د **Circular** الیافو څخه جوړه او خارجی طبقه یی هم ضخیمه او د **Longitudinal** الیافو څخه جوړه شوی ده.

- **Adventitia**

دا طبقه یی د **Connective tissue** څخه جوړه شوی ده .

■ **Ejaculatory Duct**

یو لنډ قنات دی چی د تناسلی قناتو په اخری برخه کی د **Seminal vesicle** او **Ductus deferens** د **Ampulla** د اتصال څخه په وجود راغلی دی. دا قنات د **Prostate gland** سوری او په **Urethra** کی خلاصیږی. ددی قناتونو اپیتیل یو **Simple columnar** یا **Pseudo stratified columnar epithelium** کیدلی شی. ددی قناتونو جدار د **Connective tissue** څخه جوړ دی.





The Penis

د نارینه تناسلی اله د ساختمان له نظره د دریو **Cylindrical erectile tubes** څخه جوړ شوی دی، چې دوه عدده یې **Corpora cavernosa penis** په نوم د **Penis** په خلفی برخه کی او یو عدد یې د **Corpus Spongiosum penis** په نوم یادېږي. **Corpora cavernosa penis** په **Proximal** برخه کی یو له بل څخه جدا وی خو د **Pubis** د زاویې لاندی یو د بل سره یوځای کیږی چې دا جدار چې ددوی ترمنځ دی د **Pectiniform septum** په نوم یادېږي.

Corpus spongiosum په **Distal** نهایت کی د یوه برجسته ساختمان په واسطه چې **Glans penis** نومېږی ختمېږی. دا دری ساختمانونه د **Subcutaneous tissue** په واسطه احاطه شوی دی، په دی نسج کی **Adipose tissue** نه لیدل کیږی خو **Smooth muscle** الیاف پکی موجود دی.

د **Penis** پوستکی نازک دی او د **Glans penis** په برخه کی یو راتاو شوی ساختمان چې **Prepuce** نومېږی جوړوی، ددی ساختمان په داخلی سطحه کی د غداواتو شکل تغیر کړی دی چې د **Tyson glands** په نوم یادېږي.

- Internal Layer => No keratinized, Moist

- External Layer=> Keratinized Skin

- Skin of Penis (Sweat & Sebaceous Glands)

Corpus Cavernosum

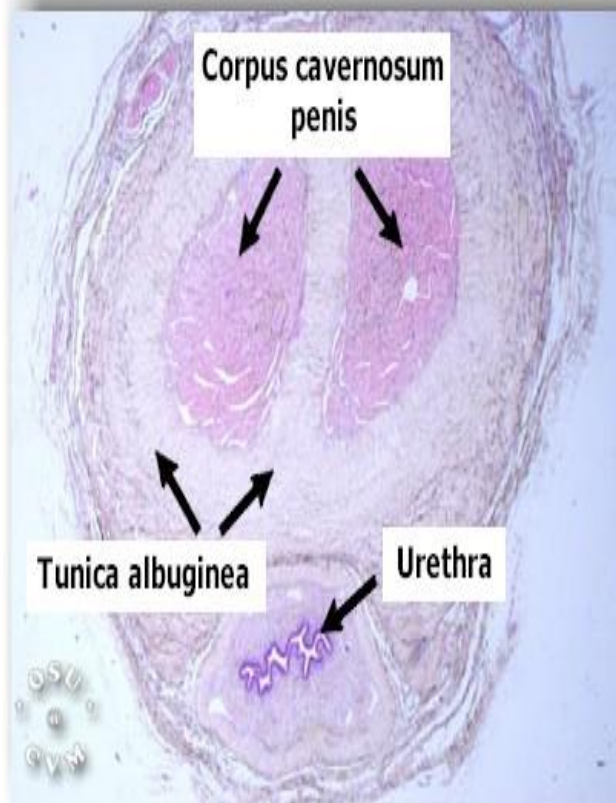
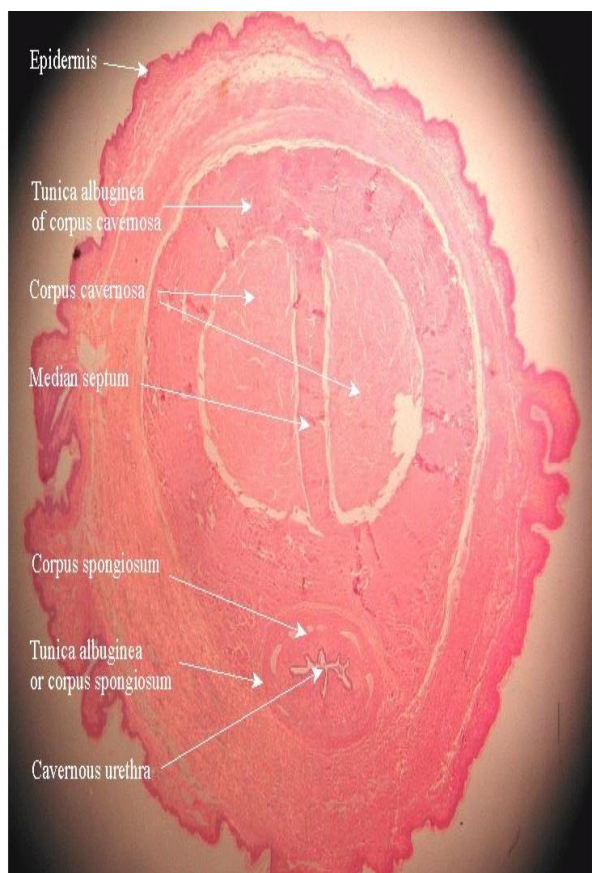
دا دیوی ضخیمی **Fibrous tissue** په واسطه چې **Albuginea** نومېږی پوښل شوی دی، په **Pectiniform septum** کی یو تعداد سوری لیدل کیږی چې د **Corpus cavernosum** چپه او بڼی خالیگاه یو له بل سره وصلوی. داخلی سطحه یې د **Endothelium** یا **Simple squamous epithelium** په واسطه پوښل شوی او **Blood sinusoid** یې جوړ کړی دی.

Corpus Spongiosum

د **Albuginea** طبقه یې ډیره نازکه او زیات مقدار **Elastic fibers** او **Smooth muscle** لری، د **Penis** اصلی شرایین **Dorsal artery** دی، چې د **Corpus Cavernosum** په داخل کی قرار لری، چې د هغه **Branches** د **Corpus cavernosum** ته داخل او د **Blood capillary** په شبکه باندی بدلېږی. د شرایینو **Smooth muscle** او



Connective tissue د حجاباتو ملسا عضلات هم **sympathic** او هم **Para sympathic** اعصاب لری.



Auxiliary Genital Glands

- Seminal Vesicle
- Prostate gland
- Bulbourethral gland

Seminal Vesicle

دا کڅوره د **Ductus deferens** د **Ampulla** یو پیچلی او اضافی برخه ده، چی د پروستات د غدی په خلف کی قرار لری. د جوړښت له نظره په داخل کی د یو **Pseudo stratified ciliated columnar epithelium** په واسطه پوښل شوی ده. ددی اپیتیل حجرات یوه زیر رنگه ماده تولیدوی چی د **Seminal fluid** په نوم یادیری.

د اپیتیل څخه لاندی یی **Lamina Propria** ده کومه چی د منضم نسج څخه جوړه ده، ددی **Lamina Propria** څخه لاندی **Muscularis** طبقه ده چی هغه د دوو طبقو





Smooth muscle څخه جوړه شوی ده داخلي طبقه یی حلقوی الیاف او خارجی طبقه یی طولانی الیاف لری.

د **Adventitia** طبقه یی هم د منضم نسج څخه جوړه شوی ده.

Seminal Fluid

یوه سپین رنگه مایع ده، په یو سانتي متر مکعب **Semin** کی د **100milion** پوری **Spermatozoa** موجود وی، د **Semin** حجم په هر **Ejaculation** کی **3** سانتي متر مکعب ته رسیږی.

د **Semin** خارجیدل لومړی د تحریک په اثر د **Bulbourethral gland** او **Litter gland** افرازات خارجیږی او **Cavernosum urethra** مرطوبوی، بیا د **Ejaculation** په وخت کی **Prostate** په افرازاتو پیل کوی او د هغه قلووی افرازات د **Urethra** اسیدوالی کموی.

د هغه څخه وروسته **Spermatozoa** په ډیری تیزی سره د **Epididymis** او **Ductus deferens** څخه د هغه جدار د عضلی تقلص په واسطه خارجیږی، او بلاخره د هغه سره د **Seminal vesicle** غلیظ افرازات چی **Fructose** لری کوم چی د **Spermatozoa** د تغذیې سبب گرځی اضافه کیږی.

Prostate

دا ساختمان د **30-50** عددو کوچنیو **Tubuloalveolar compound gland** څخه جوړ شوی دی. چی د **15-30** پوری د **Small ducts** په واسطه په **Prostatic urethra** کی خلاصیږی.

دا غذاوات په دریو طبقو کی د **Prostatic urethra** په شاوخوا کی قرار لری. همدارنگه چی **Small glands** په مخاطی طبقه کی قرار لری او د **Mucus glands** په نوم یادیږی. دهغه په شاوخوا کی **Submucosal glands** او ددی غذاواتو په محیط کی اصلی غذاوات یا **Principle glands** وجود لری. دا ټوله غده د یو **Fibroelastic capsule** په واسطه احاطه شوی ده، چی په هغه کی یو زیات تغداد وریدونه لیدل کیږی، همدارنگه د غذاواتو په منځ کی علاوه د **Fibroelastic** نسج څخه **Smooth muscle** هم لیدل کیږی.





Schematic drawing of the zones of the human prostate gland:

This drawing illustrates the relative location, by color, of the four zones of the prostate gland and anterior fibromuscular stroma of the gland.

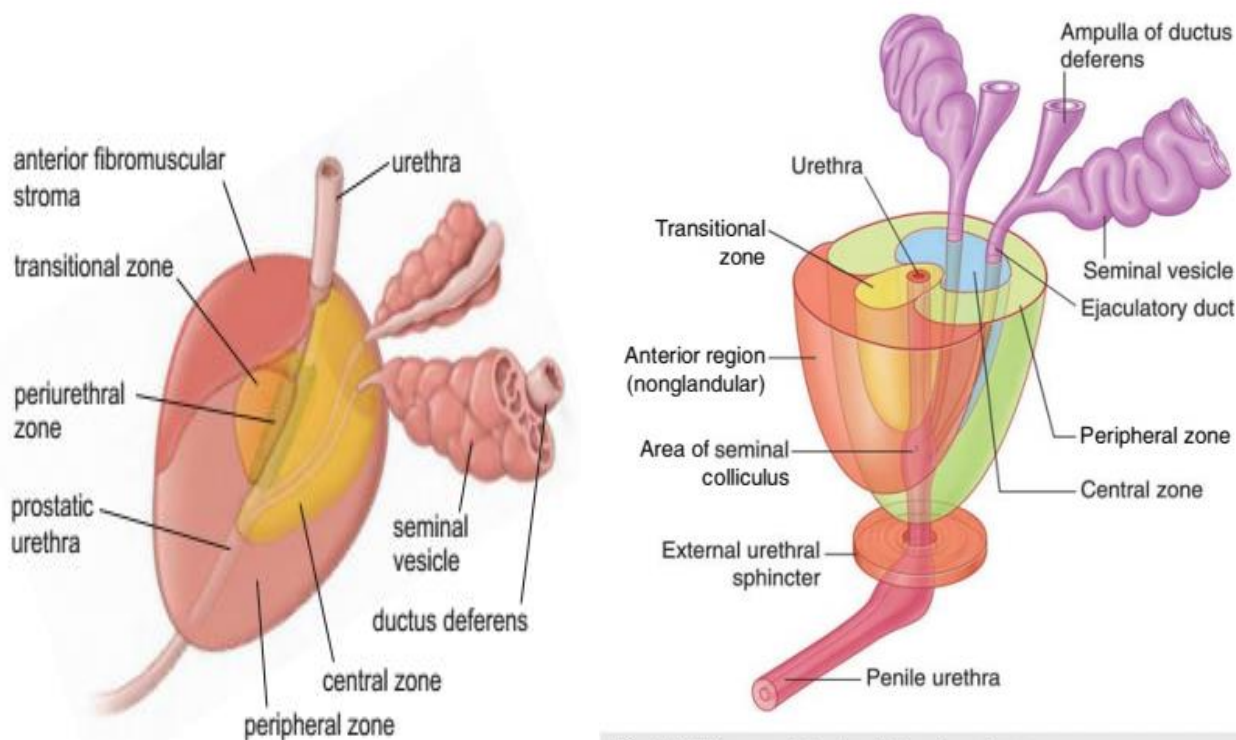


Fig. 5.47 The prostate gland. Zonal anatomy.

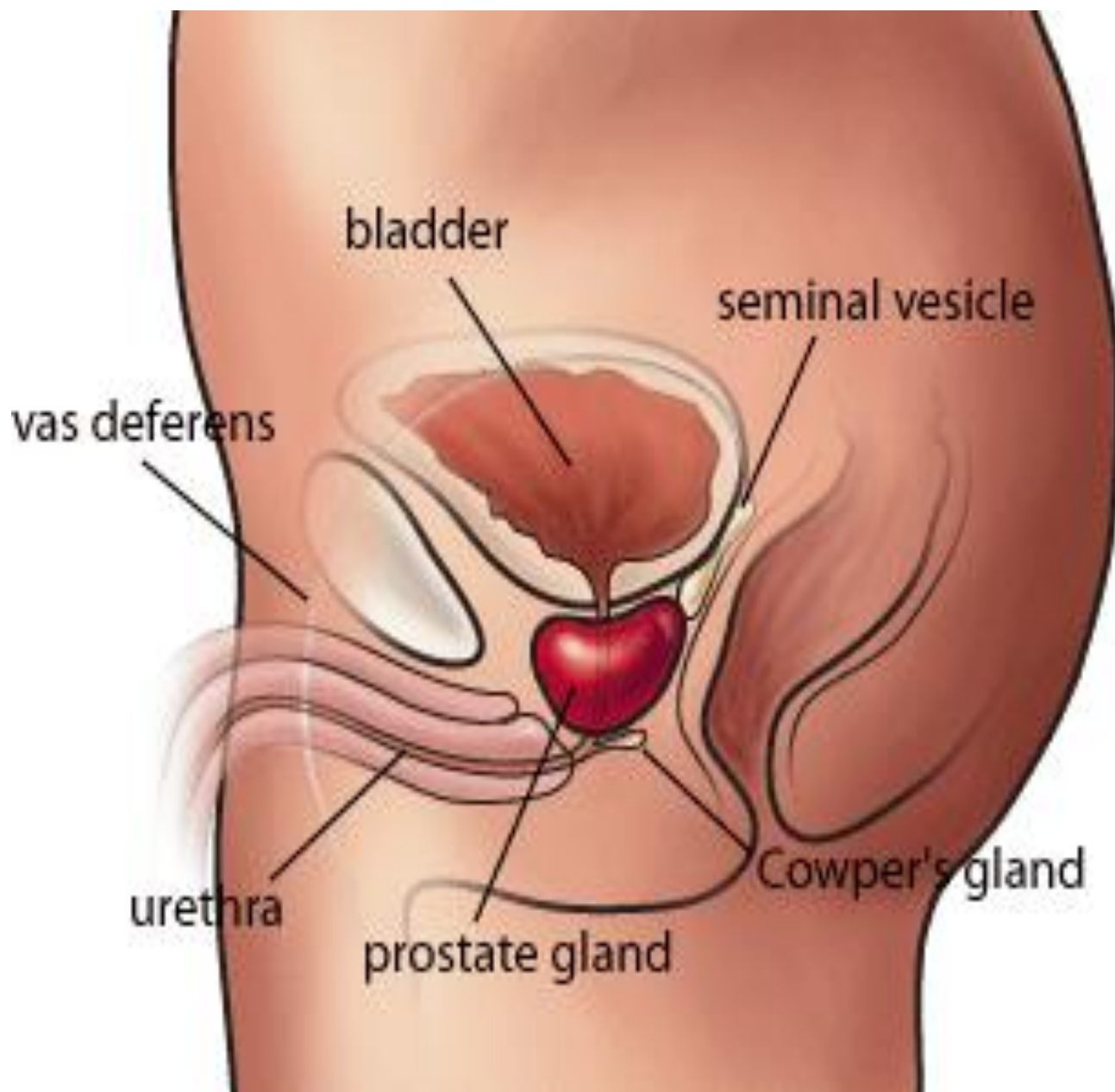
Bulbourethral Glands (Cowper glands)

د دوه عددده د یو نخود په اندازه د **Membranous urethra** په خلفی منضم نسج کی قرار لری، چی یو **Tubuloalveolar compound gland** دی، چی د هغوی مجرا په **Spongiosa urethra** کی خلاصیږی. دا غده د **Connective tissue** د یوه نازکه **Capsule** په واسطه احاطه شوی چی د هغه په خارجی کی **Striated muscle** وجود لری. ددی کپسول څخه یو تعداد **Septa** یا حجابات منشاء اخلی او غده په **Lobules** یاندی ویشی چی دا حجابات د **Smooth Elastic fibers** او **Striated muscle** څخه جوړ شوی دی. ددی غداواتو اپیتیل هم **Cuboidal** یا **Columnar epithelium** دی. دا غدی د **Mucus** په نوم ماده افرازی،





د دی غدی د مجرا اپیتیل **Pseudo stratified ciliated columnar epithelium** دی.



پای

د طب پوهنځي د لومړي او دوهم صنف

د هستولوژي نوټ

استادان:

دوکتور شجاعت مومند

دوکتور سبحان الله حمیدی

ترتیب کوونکی: کفایت الله نایب امانی شینواری

د سپین غر پوهنتون طب پوهنځي د دوهم

صنف لومړي سمستر C-section محصل

0784 59 75 49

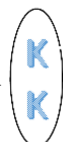Kefayatkhan6@gmail.com

www.facebook.com/kefayatullahnaibamani



Mr.18

Kefayatullah.naibamani



**Get more e-books from www.ketabton.com
Ketabton.com: The Digital Library**