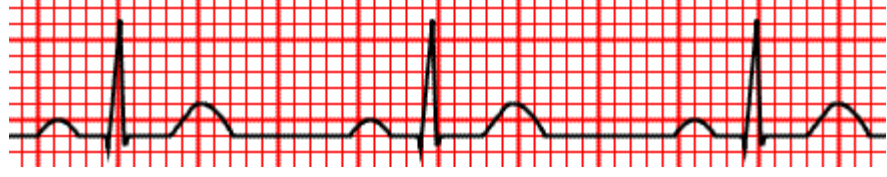
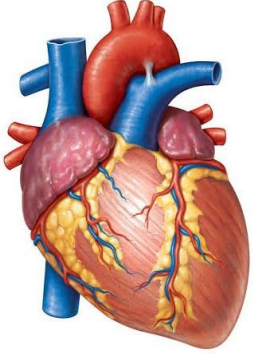


د زړه اسانه برېښنايي ګراف



لکچر نوټ

Easy ECG Lecture Note

استاد: دوکتور معراج محمد خالد

ترتیب کوونکي: کفایت الله امانی

د کتابت نعمت الله انڈیا

Ketabton.com

1399/2021

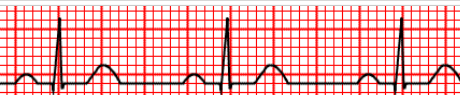
0784 59 75 49



DR. NIAMAT ULLAH



DR. AMANI



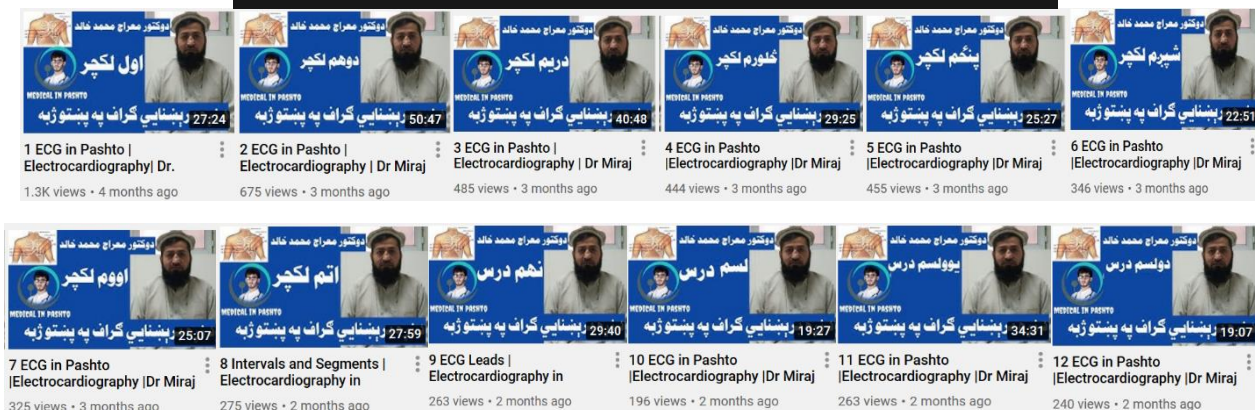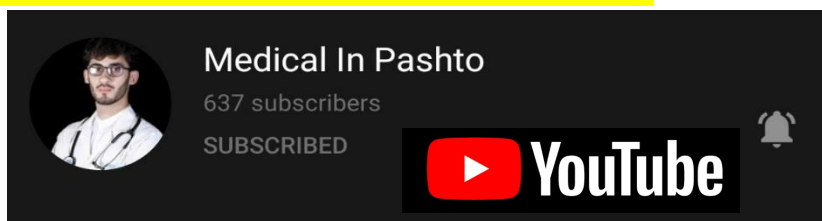
فهرست:

۱. د زړه لنډه اناټومو فزيولوژي.
۲. د زړه نارمل برېښنايي گراف.
۳. د زړه اسکيمیک ناروغۍ.
۴. د زړه بي نظمي کاني.
۵. د زړه د جوفونو لويوالي او غټوالي.
۶. د الکترولايتونو تشوشات.
۷. د درملو تاثيرات په ECG کي.
۸. په يوشمير سيستمیکو ناروغيو کي د ECG تغيرات.
۹. مخففات.
10. INDEX.

د زړه برېښنايي گراف (۲۲) پښتو وېډيوي لکچرونه په لاندي يوټيوب چينل کي موندلي

www.Youtube.com/MedicalInPashto

شي:



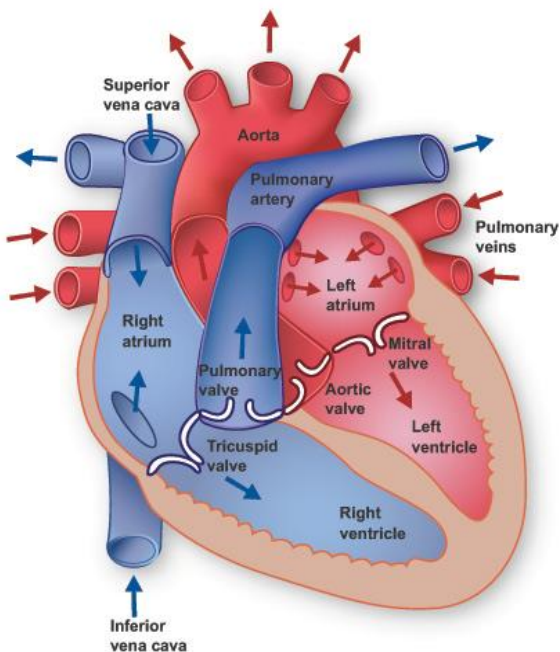
ترتیب کوونکي: ډاکټر کفایت الله "اماني"

د زړه برېښنايي ګراف

Electrocardiography

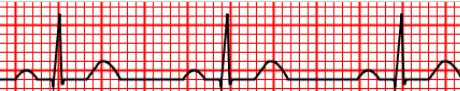
د زړه لنډه اناټوموفزيولوژي:

زړه مخروط ته ورته يوه مجوفه عضلي عضوه ده، چي بدن ته د ويني د پمپ کولو وظيفه په غاړه لري. زړه په سينه کي د Sternum هډوکي شاته د Vertebral column مخي ته د دواړو سږو ترمنځ موقعيت لري. د زړه جسامت په مختلفو خلکو کي فرق کوي خو اټکلآ د هر انسان زړه د هغي د خپل موتي په اندازه وي او اوسط وزن يي 275-340gr پوري دي.



زړه څلور جوفونه لري، چي دوه يي اذينات يا Atria (بني او چپ) او دوه يي بطينات يا Ventricles (بني او چپ) دي. وینه د S.V.C (superior vena cava) او I.V.C (inferior vena cava) په واسطه د زړه بني اذین ته او له دې ځايه د Tricuspid valve په واسطه بني بطين ته ځي، له بني بطين څخه دغه

Deoxygenated (ناپاکه) وینه د Pulmonary valve په واسطه Pulmonary trunk ته، بيا Pulmonary arteries ته او بلاخره په سږو کي د Alveoli ګردچاپيره Capillary ته ځي چي هلته د Alveolo Capillary membrane له لاري د اکسيجن او کاربن ډای اکسايډ تبادله صورت نيسي او وینه سور رنگ



اخلي يعني Oxygenated کيږي. هر Hb مالیکول د ځانه سره څلور مالیکوله O_2 انتقالوي، دغه وینه بیا د څلورو Pulmonary veins په واسطه د زړه چپ اذین ته ځي او له دې ځایه بیا د Mitral valve په واسطه چپ بطن ته ځي او لدې ځایه څخه د Aortic valve په واسطه Aorta ته ځي، چي Aorta درې برخي لري:

1. Ascending aorta

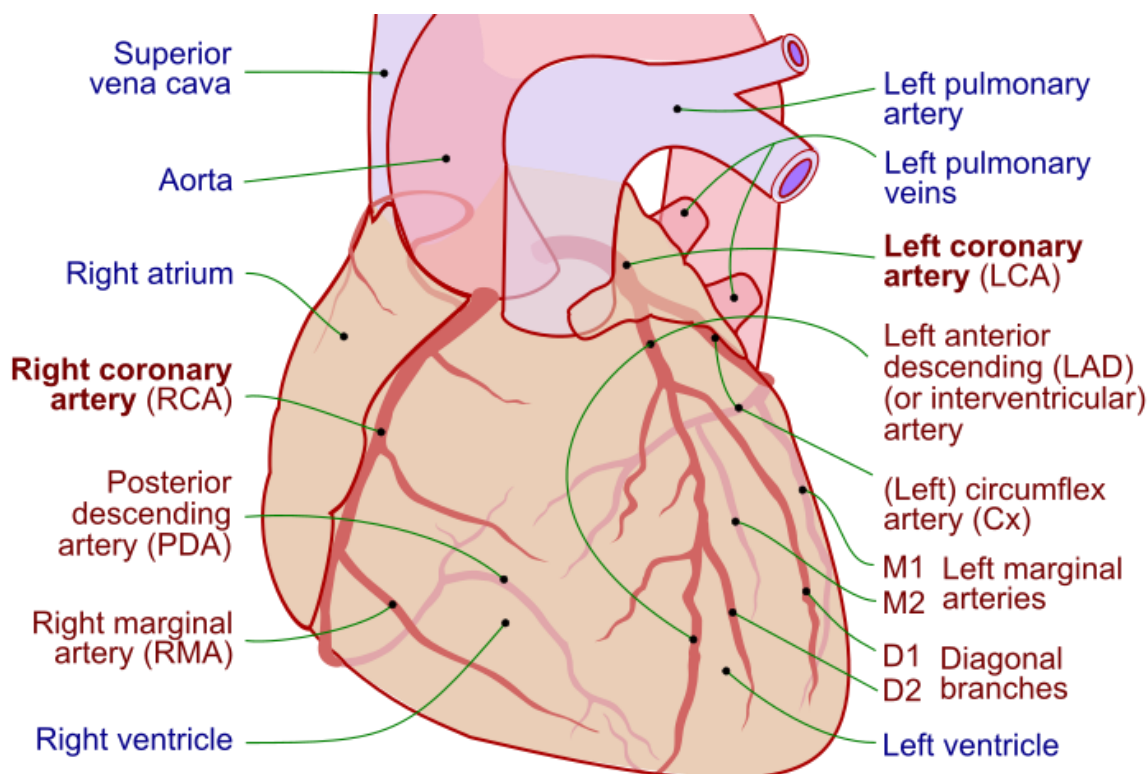
2. Aortic arch:

1 Barchio cephalic artery

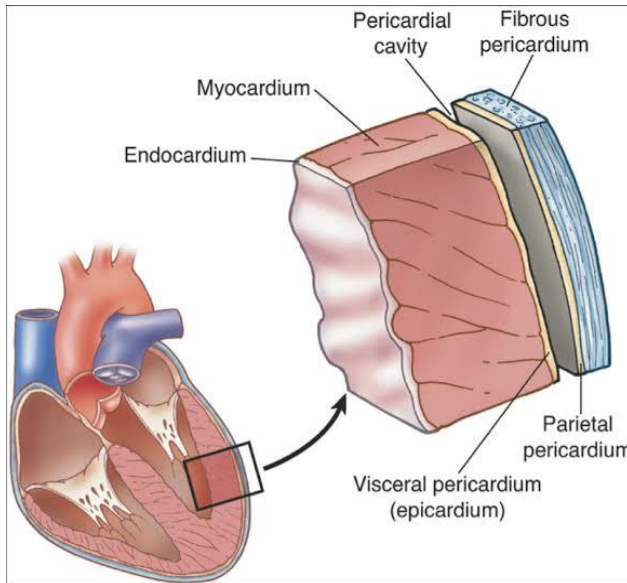
2 Left common carotid artery

3 Left sub clavian artery

3. Descending aorta



زړه د خارج څخه داخل طرف ته دريو طبقو څخه جوړ شوي دي:



1. Epicardium

2. Myocardium

3. Endocardium

:Pericardium

دا دوه طبقې لري:

1. Visceral layer

2. Parietal layer

د پورته دواړو طبقو ترمنځ Pericardial مایع وجود لري.

د زړه والونه:

1. Atrioventricular valves

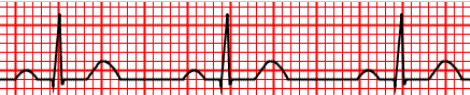
1) Tricuspid valve: دا وال د ښي اذین او ښي بطين ترمنځ موقیعت لري.

2) Mitral valve: دا وال د چپ اذین او چپ بطين ترمنځ قرار لري.

2. Semilunar valve

1) Aortic valve: دا وال د چپ بطين او د ابهر شریان ترمنځ قرار لري.

2) Pulmonary valve: دا د ښي بطين او د Pulmonary trunk ترمنځ قرار لري.



په زړه کې درې ډوله حجرات شتون لري:

1. Pacemaker cells: چې دا د زړه د برقي منبع حجرات دي.
2. Electrical Conducting cells: دا د زړه Hard wiring جوړوي.
3. Myocardial cells: دا د زړه تقلصي حجرات دي.

زړه ته د ويني دوران (Coronary circulation):

Coronary artery د Ascending aorta د خلفي قسمت څخه د فوهي په شکل

چې Coronary ostium نومېږي منشاء اخلي او په دوه برخو ويشل کېږي:

A. Right coronary artery يا بڼي اکليلي شريان:

بڼي اکليلي شريان لاندې برخو ته Blood supply ورکوي:

- I. Right atrium يا بڼي ادين ته
- II. Right ventricle يا بڼي بطين ته
- III. Post and Inf Surface of the LV يا د چپ بطين بڼکتني او شاتني مخونو ته
- IV. په 60% خلکو کې SA node ته
- V. په 90% کې His bundle او AV node ته
- VI. 1/3 خلفي برخه د Interventricular septum اروا کوي

B. Left coronary artery يا چپ اکليلي شريان:

چپ اکليلي شريان په دوه برخو ويشل شوي دي:

1) Left anterior descending artery: دا لاندې برخو ته Blood supply

ورکوي:

- .I Anterior wall of the LV يا د چپ بطين قدامي جدار ته
- .II Interventricular septum 2/3 يا د دواړو بطيناتو ترمنځ پردي 2/3

برخې ته

.III Right bundle branch يا د ښي بندل څانگي ته

.IV Left ant Fascicle of the LBB

(2 Left circumflex artery: دا لاندي برخو ته Blood supply ورکوي:

.I Lateral wall of the LV يا د چپ بطين وحشي جدار ته

.II Left Atrium يا چپ اذين ته

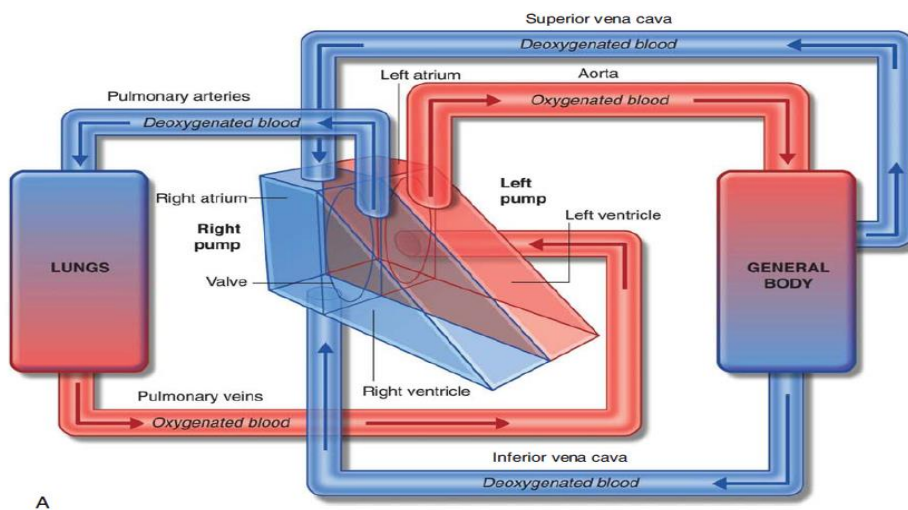
.III په 40% خلکو کي SA node ته

.IV Left Post Fascicle of the LBB

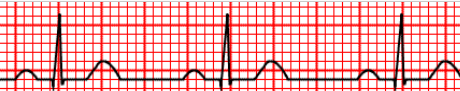
.V او په 10% خلکو کي AV node ته

د زړه وريدونه (Veins of the Heart):

د زړه وريدي وينه د زړه د وريدونو په واسطه (لکه د بدن د نورو برخو په شان) له شعريه عروقو څخه راټولېږي، دغه وريدونه يو غټ رگ جوړوي چي د Coronary sinus په نوم ياديږي او ښي اذين ته تخليه کيږي.



A



نوټ:

هغه رگونه چې زړه ته وينه راوړي هغي ته وريډونه وايي او هغه رگونه چې د زړه څخه وينه وړي هغي ته شريانونه وايي.

د زړه تعصیب (Innervations of the Heart):

زړه د Autonomic يا خودکاره عصبي سيستم په واسطه تعصیب شوي دي، چې سمپاتيک او پاراسمپاتيک برخي لري. سمپاتيک الياف يي د زړه ټولي برخي تعصیبي خو پاراسمپاتيک يي يواځي SA node او AV node تعصیبي. که سمپاتيک اعصاب تنبه شي نو Nor Adrenaline افرازيږي او دا د SA node څخه د Impulse Discharge يا د سيالو خارجيدل زياتوي، چې په نتيجه کي HR يا د زړه ضربان زياتيږي Tachycardia پيدا کيږي. خو که چيري پاراسمپاتيک اعصاب تنبه شي نو Acetyl choline افرازيږي او دا د SA node څخه د سيالو خارجيدل کموي او په نتيجه کي د زړه ضربان کميږي Bradycardia منځته راځي.

د زړه انتقالی سيستم (Conducting system of the Heart):

په دې سيستم کي پنځه ډوله انساج موجود دي:

1. SA node

2. AV node

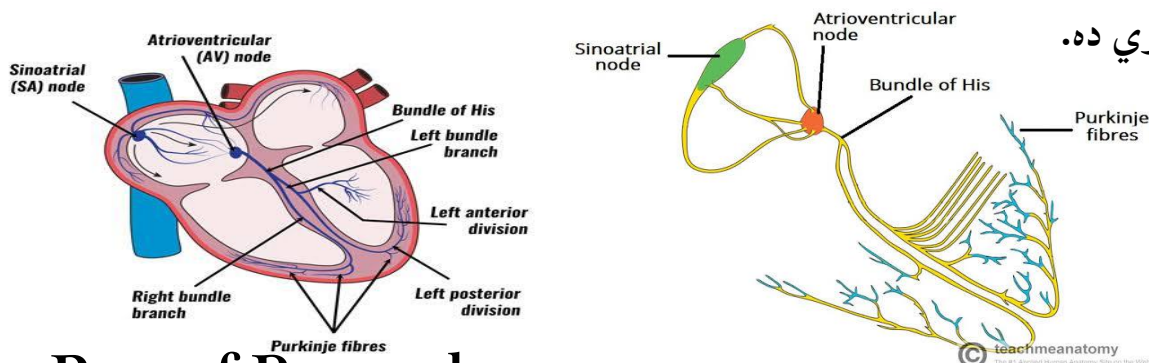
3. Bundle of His

4. Right Bundle Branch and Left Bundle Branch

5. Purkinje fibers

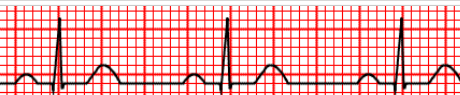
سياله په خپل سر په SA node کي توليديږي او لومړي Right atrium او بيا Left atrium ډيپولارايز (Depolarize) کوي، له دې وروسته د Inter nodal pathway له لاري AV node ته ځي، چي دلته سياله د 0,1 sec لپاره ايساريږي (Slow کيږي) او له دې وروسته د bundle of His په واسطه RBB او LBB او بلاخره Purkinje fiber ته انتقالیږي او د بطيناتو د Depolarization سبب کيږي. د زړه هره برخه کولاي شي چي سياله توليد کړي خو SA node له نورو

برخو قوي ده.



Rate of Pacemakers:

1	SA Node	60-100 bpm
2	Atrial cells	55-60 bpm
3	AV Node	55-60 bpm
4	Bundle of His	45-50 bpm
5	Bundle Branch	40-45 bpm
6	Purkinje fibers	35-40 bpm
7	Myocardial cells	30-35 bpm

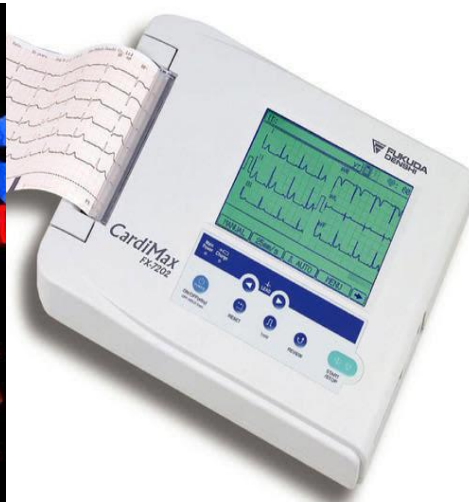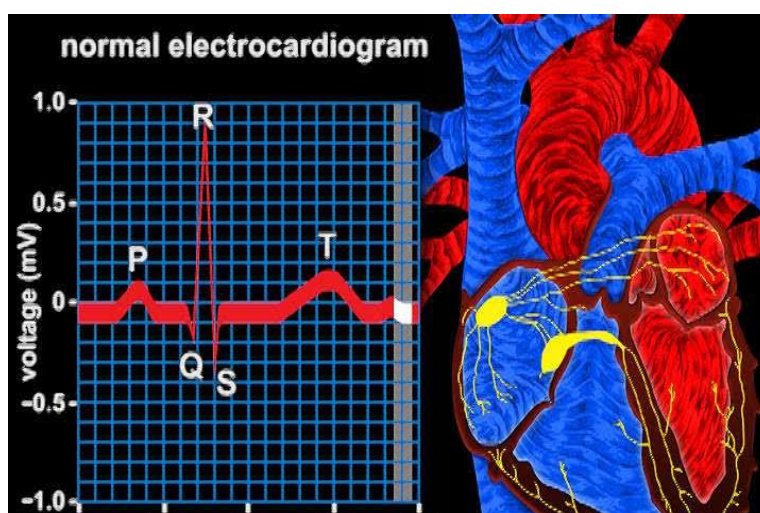


د زړه نارمل برېښنايي ګراف

Normal Electrocardiography

Electrocardiography هغه عمليه ده چې د زړه برقي جريانونه ثبتوي، هغه ګراف چې لاس ته راځي د Electrocardiograph په نوم ياديږي او هغه کاغذ چې د هغې پرمخ ګراف رسمېږي د Electrocardiogram په نوم ياديږي.

Electrode: يوه حس کوونکي اله ده چې هغه برقي فعاليت راخلي کوم چې وړاندي سرته رسېږي.



د ECG استطببات:

1. اذيني او بطني غټيدنه (Atrial & Ventricular Hypertrophy)
2. د زړه احتشاء (Myocardial Infarction)
3. د زړه بي نظمي گاني (Arrhythmias)
4. Conduction disturbances
5. Pericarditis

6. هغه سيستمیکي ناروغي کومې چي په زړه باندي تاثير لري.

7. Drugs effects on the heart په زړه د دواگانو تاثيرات لکه Digoxin او

Quinidine.

8. د الکترولايتونو گډوډيو معلومول.

9. Detection of Various cardiac procedure like (Angiography,

CABG)

10. Hospital Admission

11. Pre-Operative care

د ECG لوستل:

لاندي شيان بايد په نظر کي ونيسو:

1. د ECG په لوستنه کي ترټولو لومړي بايد د AVR ليډ وگورو چي هميشه منفي

وي. که چيري دغه AVR ليډ مثبت وي نو د ECG په اخيستلو کي به غلطي

شوي وي او يا به Dextrocardia موجوده وي ځکه دغه ليډ په

Dextrocardia کي مثبت وي.

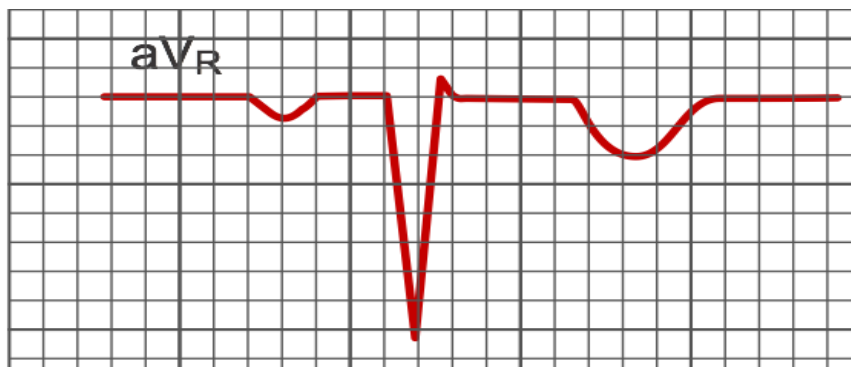
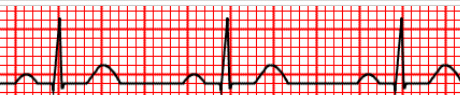
د Dextrocardia او غلطي ECG ترمنځ فرق داسي کوو چي د V3- V4- V5-

V6 ليډونه گورو، که چيرته په دې ليډونو کي Voltage کم وي نو Dextrocardia

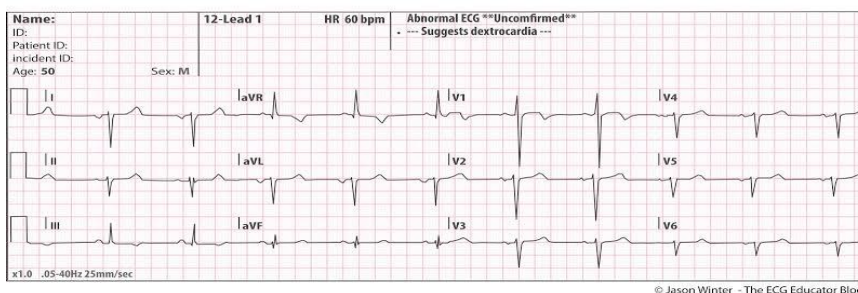
ده او که چيرته په دې ليډونو کي Voltage نارمل وي نو ليډونه به غلط تړل شوي

وي.

کله چي AVR مثبت شي نو I ليډ او AVL منفي کيږي.



Dextrocardia



2. Check the Standardization and Quality of the ECG (د ECG معیاري

توب او کوالټي وکتل شي)

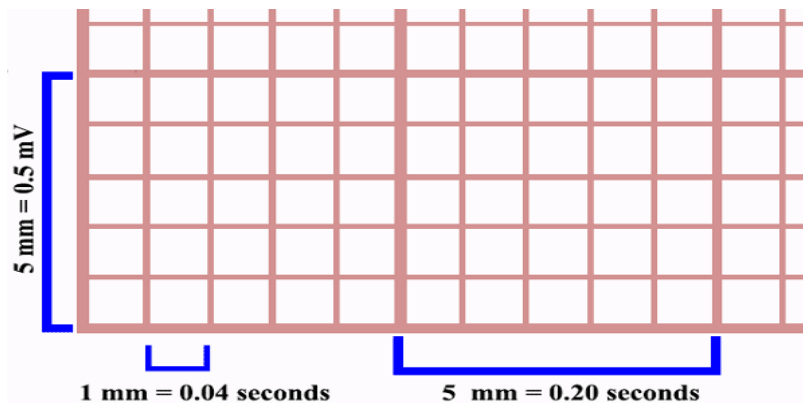
ستنډرډ ECG دوه خصوصیات لري:

1) Speed به يي 25mm/sec وي. که Speed زیات شي نو Bradycardia

رانبایي خو که کم شي Tachycardia رانبایي.

2) Voltage به يي 10mm/mv وي. که Voltage زیات شي نو QRS به ډیر

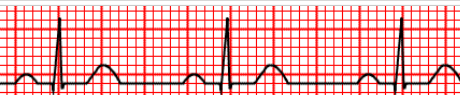
لوړ وي خو که کم شي نو وړوکی QRS به رانبایي.



3. Analyze the Rhythm (د زړه ریتم باید وکتل شي)

ترتیب کوونکي: ډاکټر کفایت الله "اماني"

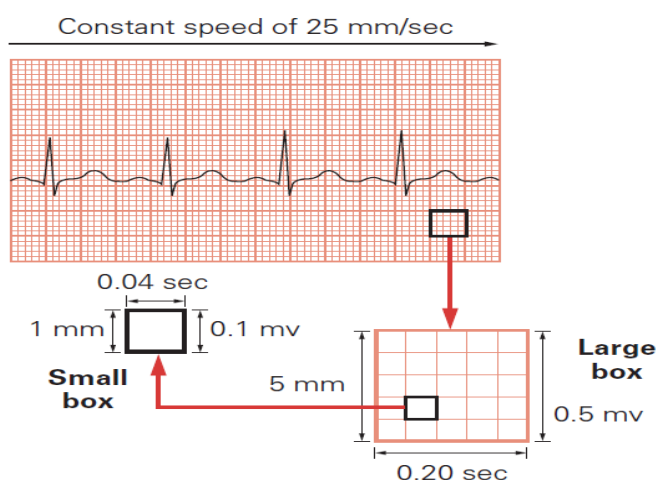
4. Calculate HR (د زړه ضربان شمارو)
 5. Check the PR Interval (د PR فاصلي وگورو)
 6. Check the P wave size (د P خپي اندازه وگورو)
 7. Check the QRS width (د QRS پراخوالي وگورو)
 8. QT interval فاصله وگورو چي د الکترولايتونو په Imbalance او د دواگانو په تسمم کي پکي تغيرات منخته راځي.
 9. QRS Axis گورو.
 10. QRS Voltage گورو.
 11. په Chest leads کي R wave Progression گورو.
 12. Abnormal Q wave گورو. په عادي حالت کي نه ليدل کيږي او يا ډيره کوچني وي، کله چي يي اندازه د $R \frac{1}{3}$ اندازي څخه زياته شي نو پتالوژيک ده او په نکروزس دلالت کوي.
 13. ST segment Abnormalities گورو. لوړوالي او ژوروالي دواړه يي ډير خراب دي خو لوړوالي يي ډير خراب انزار لري دغه ناروغان VF او VT ته ځي.
 14. T wave Abnormalities: که چيرته سرچپه وي نو دا هم ډيره خطرناکه ده.
 15. U wave: کله کله ليدل کيږي کله نارمل وي او کله کله غيري نورمال وي. که چيرته T wave لوړه وي وي او U wave موجوده وي خو وړه وي نو نارمل ده خو که چيري T wave همواره يا ژوره وي او U wave موجوده وي نو په Hypokalemia دلالت کوي.
- نو په پورته ډول سره د ECG کاغذ Step by step مطالعه او لوستل کيږي.



د ECG کاغذ (د ECG کاغذ)

د ECG کاغذ دوه ډوله خطونه لري:

1. Thick line: دا غټه مربع رابښايي چې 5mm لوړوالي او 5mm عرض لري.
2. Thin line: دا کوچني مربع گاني رابښايي چې 1mm لوړوالي او 1mm عرض لري، لوړوالي موز ته voltage رابښايي او په MV اندازه کيږي.



1 sec = 25m •

1 sec = 25 small square •

1 sec = 5 big square •

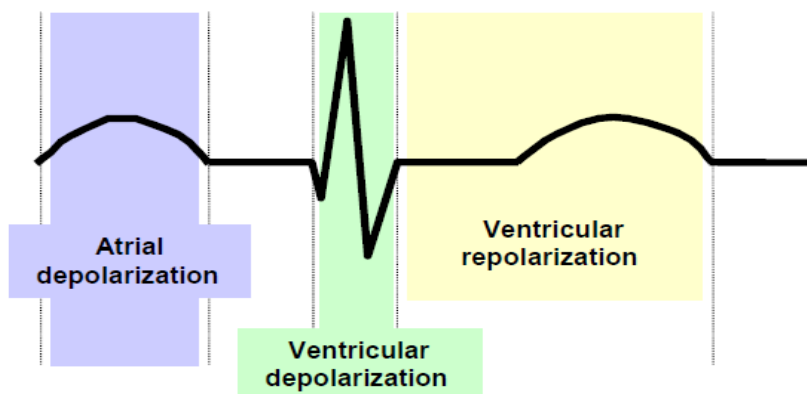
1 small square = 0,04 sec •

1 big square = 0,2 sec •

موجي (Waves):

Figure 2.12 ■ ECG graph paper values.

- P wave _____ (Atrial Depolarization)
- QRS wave _____ (Ventricular Depolarization)
- T wave _____ (Ventricular Repolarization)
- U wave _____ (Purkinje or papillary Repolarization)



په نارمل ډول د حجروي غشاء دواړو خواو ته د الکترولايتونو تفاوت شته چې د استراحت په حالت کې (-90) دي. چې دا يو Polarize حالت دي. کله چې تنبي وارده شي نو په حجروي غشاء کې Na⁺ voltage gated channel خلاصیږي او زیات مقدار Na⁺ حجري ته ننوځي او حجره Depolarize کیږي چې دې ته Depolarization ویل کیږي.

کله چې د چارجونو تفاوت (+10mv) ته ورسېږي نو د سوډیم چینلونه بندېږي او د K⁺ او Ca⁺⁺ چینلونه خلاصیږي چې د Ca⁺⁺ چینلونو د خلاصیدو په سبب د Plateau صفحه منځته راځي.

د K⁺ چینلونو د خلاصیدو سره چې حجره بیرته نارمل حالت ته راګرځي یعنی د حجري په داخل کې منفي چارجونه زیاتېږي نو دې حالت ته Repolarization وایي.

د موجود رسم کیدلو میکانیزم:

- P wave _____ Atrial Depolarization
- PR segment _____ Delayed AV node (Impulse)
- Q wave _____ Interventricular septum _____ Impulse turn to right
- R wave _____ interventricular septum _____ Impulse turn to left
- ST segment _____ Between depolarization and repolarization
- T wave _____ Ventricular repolarization

کومي موجي چې له Base line څخه پورته وي مثبتې او کومي چې له دې خط څخه ښکته وي نو منفي وي. يا کله چې موجه الکتروود ته نږدي کیږي مثبتې او کله چې له الکتروود څخه لرې کیږي نو منفي موجي رسمېږي.

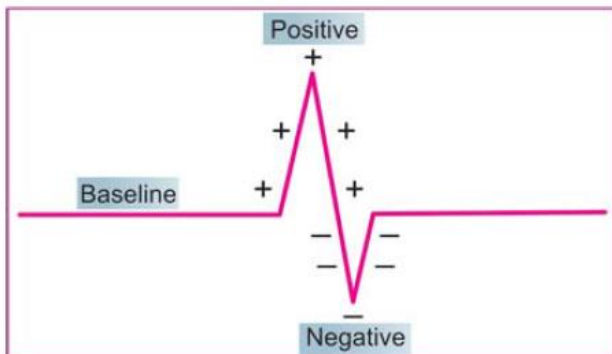
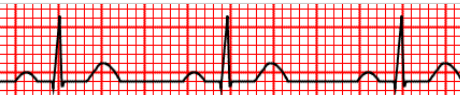


Fig. 1.1A: Direction of the deflection on ECG:
A. Above the baseline: positive deflection
B. Below the baseline: negative deflection

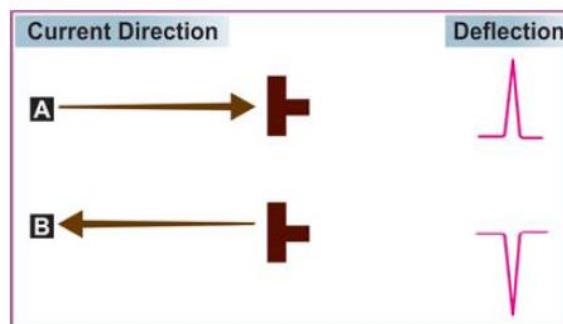


Fig. 1.1B: Effect of current direction on polarity of deflection:
A. Towards the electrode—upright deflection
B. Away from electrode—inverted deflection

Chest wall هم په ECG باندي تاثير لري نو ځکه په Obesity کي Voltage کم وي خو که چيري شخص ډنگر وي نو Voltage به لوړ وي.

P wave ځکه وړه رسميري چي په اذيناتو کي د سيالي مسير عمودي وي او کم وخت نيسي خو په بطيناتو کي د سيالي مسير عرضاني وي او ډير وخت نيسي نو ځکه QRS غټ رسميري.

څرنگه چي د T موج د Repolarization څخه رسميري او بيا هم مثبت ده ددې دليل دادې چي له پوي خوا په حجره کي منفي چارجونه بيرته زياتيري او له بلي خوا د موجي مسير له بنکته څخه پورته دي يعني تر ټولو وروسته Depolarize ساحه ترټولو مخکي Repolarize کيري.

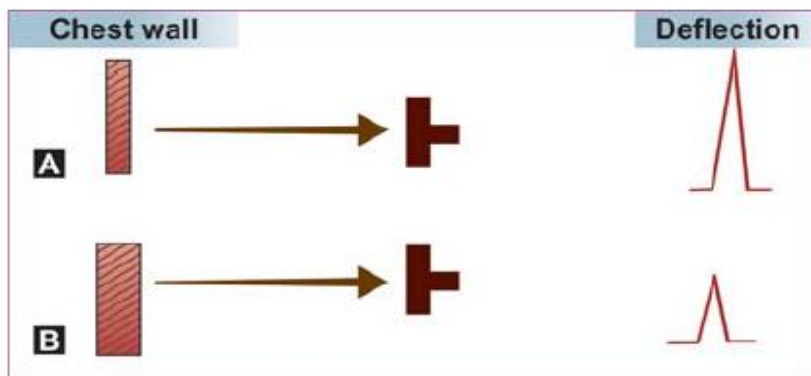


Fig. 1.3B: Effect of chest wall on magnitude of deflection:
A. Thin chest—tall deflection
B. Thick chest—small deflection

1. P موج: دا موجه د Atrial Depolarization (د اذیناتو د ډیپولاریزیشن)

څخه رسمیري. د P موجه لاندې خصوصیات لري:

(1) د نارمل ECG لومړنۍ څپه د P څخه عبارت ده.

(2) موقعیت يي: د QRS complex څخه مخکې وي.

(3) Amplitude يا لوړوالي يي: 2-3mm دي.

(4) Duration يا دوام يي: 0,06-0,12sec دي.

(5) Configuration يا شکل يي: Upward and Round (همیشه گرد او

پورته خواته وي)

(6) Deflection يا انحراف يي: په I, II, AVF, V2, V3, V4, V5, V6

ليډونو کې مثبت، په AVR کې منفي، په V1 کې Biphasic او په ليډ

III او AVL کې مختلف وي.

2. QRS Complex: دا موجه د بطيناتو د Depolarization څخه

رسمیري. چې د لاندې خصوصیاتو لرونکي ده:

(1) Location يا موقعیت يي: دا موجه د PR interval څخه وروسته يا د

هغې په تعقيب رسمیري.

(2) Amplitude يا لوړوالي يي: 5-25mm پوري دي.

(3) Duration يا دوام يي: 0,06-0,10sec دي.

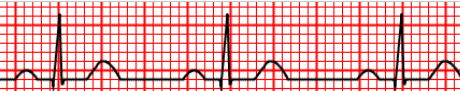
(4) Configuration يا شکل يي: په دې کې لاندې برخې شامليرې:

I. Q موجه (First negative deflection Q wave) چې د P

موجې څخه وروسته لمړي منفي انحراف دي.

II. R موجه (Positive deflection R wave) چې د Q موجې په

تعقيب لمړني مثبت انحراف دي.



III. S موج (Negative deflection S wave) چې د R موجې په

تعقيب منفي انحراف دي.

دغه موج په 1, 2, 3, AVL, V4, V5, V6 ليدونو کې مثبت، په AVR کې منفي

او په V1, V2, V3 ليدونو کې مختلف ده.

3. T wave: دا موج د بطيناتو د Repolarization څخه رسمېږي چې

لرونکي د لاندي خصوصياتو ده:

(1 Location يا موقیعت يې: دا موج د ST segment په تعقيب منځته

راځي.

(2 Amplitude يا لوړوالي يې: دا موج په I, II, III ليدونو کې تر 5mm

او په صوري ليدونو کې تر 10mm پوري رسېږي.

(3 Deflection يا انحراف: دا موج په 1, 2, 3 او V3, V4, V5, V6 ليدونو

کې مثبت په AVR کې منفي او په پاتي نورو ليدونو کې مختلفه

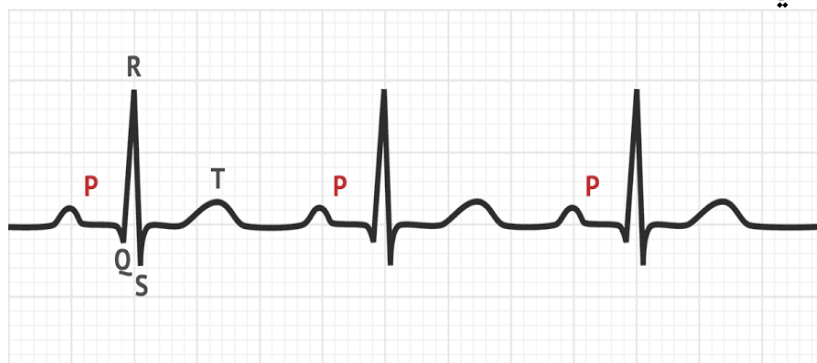
رسمېږي.

4. U wave: نارمل U موج په صحتمندو اشخاصو کې په قدامي صوري

ليدونو کې ليدل کېږي، ددې د رامنځته کيدو دليل معلوم نه دي خو داسي

فکر کېږي چې د Papillary muscle د Repolarization څخه رامنځته

کېږي.



: Segments and Intervals

Segments موجې (waves) نه لري خو په Intervals کې wave شاملې وي. Segments په لاندي ډولونو ويشل شوي دي:

1. **PR segment**: (From the end of the P wave to the start of QRS complex) دا

سگمنټ د P د موجې د ختم او د Q موجې تر شروع پوري ادامه لري.

2. **ST segment**: (From the end of the QRS {J point junction} to the start of T wave) دا

سگمنټ د S موجې د ختم څخه د T موجې تر شروع پوري ادامه لري.

3. **TP segment**: (From the end of the T wave to the start of P wave) دا

سگمنټ د T موجې د ختم او د P موجې تر شروع پوري ادامه لري.

Intervals څلور دانې دي:

1. **PR interval**: (From the start of the P wave to the start of QRS complex)

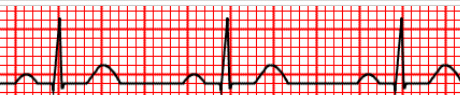
دغه انټروال مونږ ته هغه وخت رانښايي چې يوه سياله پکې له اذيناتو څخه بطيناتو ته ښکته کېږي. ددې نارمل اندازه 0,12-0,20 sec پوري ده.

2. **QRS interval**: (From the start of the Q to the end of S wave)

دا مور ته هغه وخت رانښايي چې بطينات پکې Depolarize کېږي. ددې نارمل اندازه 0,06-0,10 sec پوري ده.

3. **QT interval**: (From the start of the Q to the end of the T wave) دا

هغه وخت رانښايي چې په هغې کې بطينات Depolarized او هم

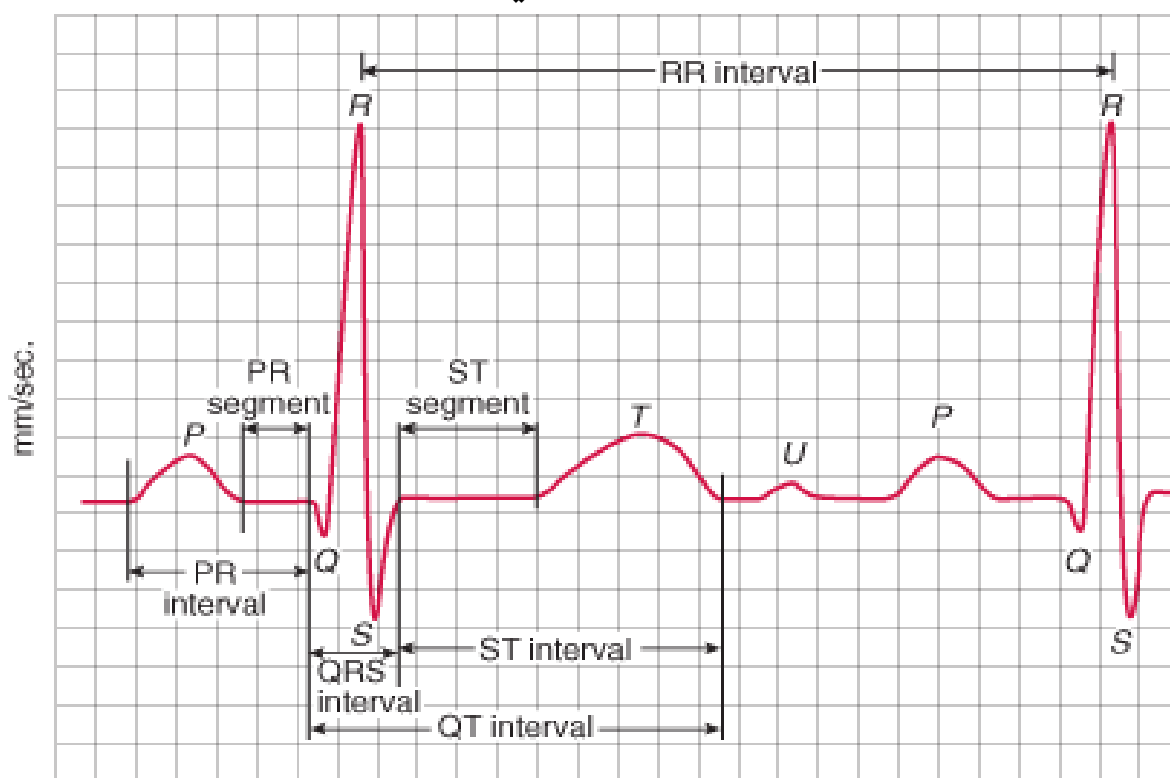


Repolarize کيږي. ددې نارمل اندازه 0,40-0,44 sec پوري ده چي په ښځو او نارانو کي فرق کوي.

4. PR interval: د يو R د څوکې نه د بل R تر څوکې پوري فاصله د PR interval په نوم ياديږي چي تقريباً يو مکمل سايکل دي. ددې اندازه د 3-5 big square يا 0,6-1 sec پوري ده. دا د HR د اندازه کولو لپاره ډير مهم دي.

د Intervals او Segments ترمنځ توپيرنه:

1. په Interval کي موجې شته خو په Segment کي موجې نشته.
2. په Interval کي Prolongation منځته راځي خو په Segment کي Depression او Elevation منځته راځي.



mm/mV 1 square = 0.04 sec/0.1mV

په ECG کي د زړه د Rate او Rhythm اندازه کول:

د نارمل ریتم لپاره پنځه شرطونه دي:

1. HR به 60-100 beats/min وي.
2. نارمل P موجه به موجوده وي.
3. نارمل QRS به موجود وي.
4. د P موجي پسي به د QRS کمپليکس راغلي وي.
5. او د RR انټروالونه بايد په ټولو ليدونو کي سره مساوي او Equal وي.

نو د HR د اندازه کولو لپاره دوه میتودونه دي:

1. کله چي Rhythm منظم او نارمل وي.
 2. کله چي Rhythm غير منظم او غيري نارمل وي.
1. کله چي Rhythm نارمل وي نو د HR اندازه گيري بيا په دوه میتودونو ترسره کولاي شو:

(1) د 300 عدد د R-R موجو ترمنځ د غټو مربع گانو په تعداد تقسيموو.

مثلاً که د دوو R-R موجو ترمنځ څلور غټي مربع گاني وي نو د زړه

ضربان به مساوي شي له: $(300 \div 4 = 75)$ سره. په 300 باندي

بي ځکه تقسيموو چي په يوه ثانيه کي د ECG کاغذ د ماشين څخه

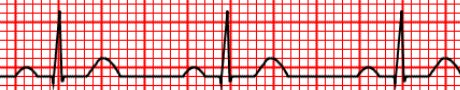(پنځه غټو مربع گاني) تيريري نو يوه دقيقه شپيته ثانيي کيږي او 60

چي په 5 کي ضرب کړو نو 300 ترې لاسته راځي. $(60 \times 5 = 300)$.

(2) د 1500 عدد د دوو R-R موجو ترمنځ د وړو مربع گانو په تعداد

تقسيموو. مثلاً که د دوو R-R موجو ترمنځ شل کوچني مربع گاني وي

نو د زړه ضربان به مساوي شي له: $(1500 \div 20 = 75)$ سره. چي

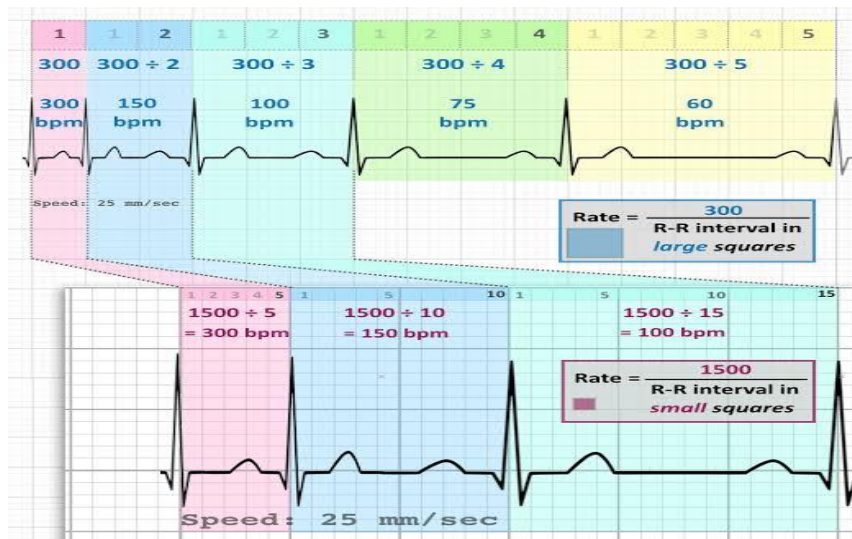


دا ډیر دقیق میتود دي. په 1500 باندي يي ځکه تقسیموو چي په یو ثانیه کي د ECG کاغذ د ماشین څخه 25mm یا پنځه ویشت کوچني مربع گاني تیريزي نو یوه دقیقه شپيته ثانيي کیري او کله چي دغه پنځه ویشت په شپیتو کي ضرب کړو نو 1500 ترې لاسته راځي.
 $(60 \times 25 = 1500)$

2. او کله چي Rhythm غیر منظم وي نو بیا هم د HR اندازه گیری په دوه میتودونو ترسره کولای شو:

1) په 15 غټو مربع گانو کي د R موجو تعداد شمارو او په 20 کي يي ضربوو. مثلاً که په پنځلس غټو مربع گانو کي د R موجو شمیر 5 وي نو د زړه ضربان مساوي کي له: $(5 \times 20 = 100)$ سلو سره. په شلو يي ځکه تقسیموو چي که چیري د 300 عدد په 15 باندي تقسیم کړو نو 20 ترې لاسته راځي.

2) په 30 غټو مربع گانو کي د R موجي تعداد شمارو او په 10 کي يي ضربوو چي دا ډیر دقیق میتود دي. په II, VI او V5 کي غوره ده چي وکتل شي. او په لسو کي يي ځکه ضربوو چي که 300 په 30 تقسیم کړو نو 10 ورڅخه لاسته راځي.



د ECG ليدونه:

په عادي حالت کي د 12 ليدونو ECG څخه استفاده کيږي، خو کله چي موږ د زړه Post wall MI ته مشکوک شو نو د 15 ليدونو ECG ته ضرورت پيدا کيږي. په ليد کي الکتروډ ځاي پر ځاي شوي وي چي Sensor دي او له بدن څخه Electric activity اخلي.

د ECG دغه 12 سټنډرډ ليدونه په دوه برخو ويشل کيږي:

1. Limb Leads يا اطرافي ليدونه

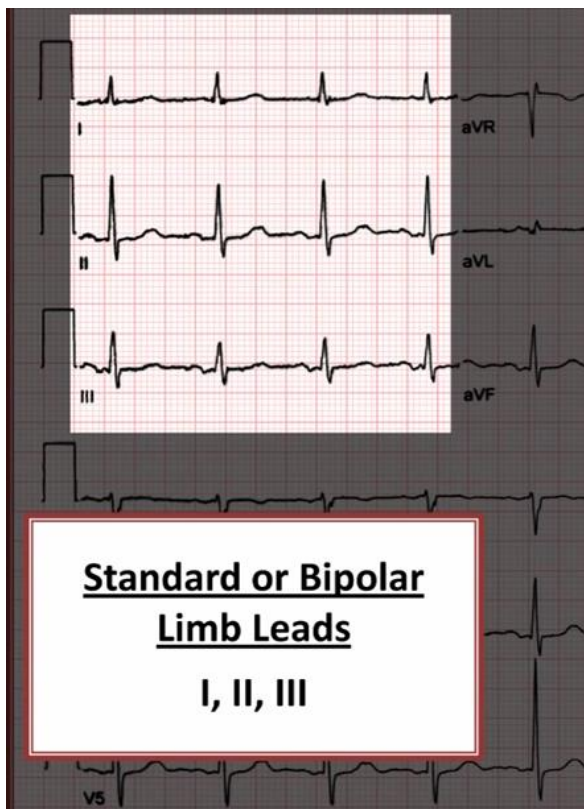
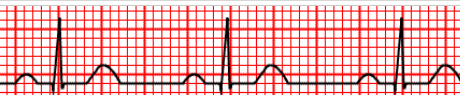
2. Chest Leads يا صدري ليدونه

1. Limb leads يا اطرافي ليدونه: اطرافي ليدونه بيا په دوه برخو ويشل

شوي دي کوم چي په لاسونو او پښو کي تړل کيږي:

1) Bipolar leads يا دوه قطبي ليدونه: دې ته Standard ليدونه هم وايي،

دوه الکتروډونه لري، پکي I, II, III ليدونه شامل دي.



● **Lead I**: څرنگه چې دا لید دوه

قطبونه لري نو یو مثبت الکتروډ یې په چپ لاس او منفي الکتروډ یې په بني لاس تړل کيږي او دا ځکه مثبت رسميږي چې سياله له بني طرف څخه چپ طرف ته ځي يعني له منفي څخه مثبت ته ځي.

● **Lead II**: ددې لید منفي

الکتروډ په بني لاس او مثبت الکتروډ یې په چپه پښه تړل

کيږي او دا ځکه مثبت رسميږي چې سياله له پورته څخه ښکته خواته ځي او یا هم له منفي څخه مثبت ته ځي.

● **Lead III**: ددې لید مثبت الکتروډ په چپه پښه او منفي الکتروډ یې په

چپ لاس تړل کيږي او دا ځکه مثبت رسميږي چې سياله مثبت او ښکته خواته ځي.

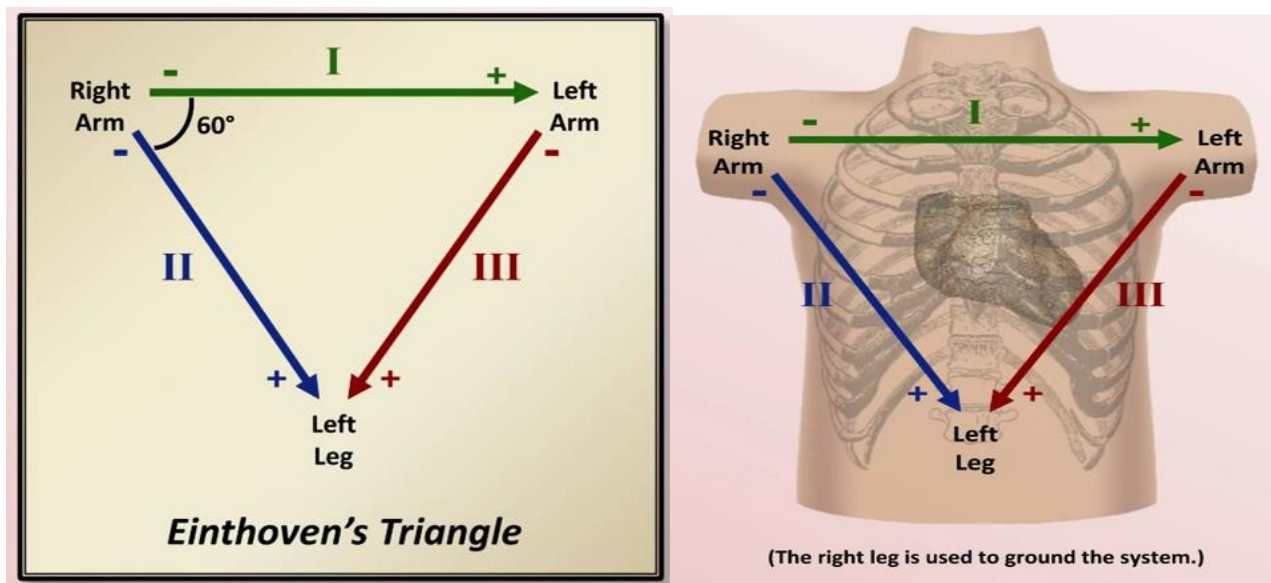
په بني پښه کې هم لید تړل کيږي خو هغه خنثی دي او د چارجونو د تښتیدلو څخه مخنیوي کوي او کومه Electric activity نه رانښايي.

ددې پورته درې واړو مثلثونو د رابطې څخه یو مثلث رسميږي چې د Einthoven triangle په نوم یاديږي.

د Einthoven قانون:

که چيرته په پورته مشتقاتو کي د دوه مشتقاتو برقي پوتانشيل معلوم وي د دريم برقي پوتانشيل د لاندي رابطي په واسطه معلومو:

$$Voltage II = Voltage I + Voltage III$$



(2) Unipolar leads يا يو قطبي ليډونه: دې ته Augmented ليډونه هم

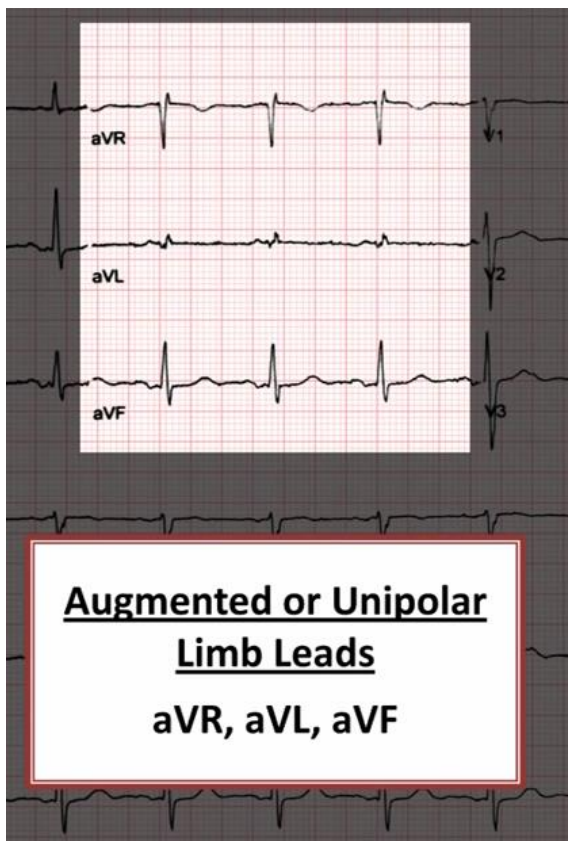
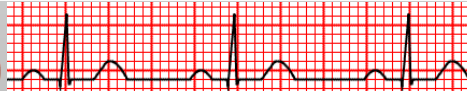
وايي، چي پکي AVR, AVF او AVL ليډونه شامل دي.

• AVR (augmented voltage Right arm): دا ليډ يو مثبت الکتروډ

لري او په بني لاس تړل کيږي او ځکه منفي رسميږي چي سياله ورڅخه

لري کيږي يعني د سيالي جهت له بني څخه چپ او يا د مثبت نه منفي

خواته دي.

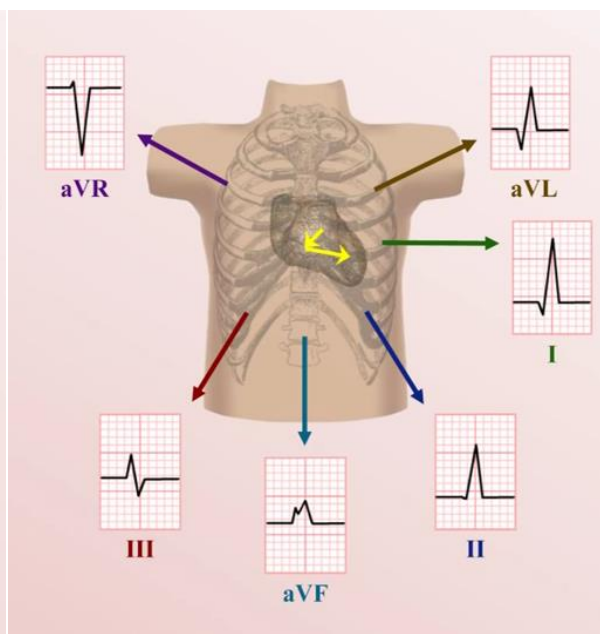
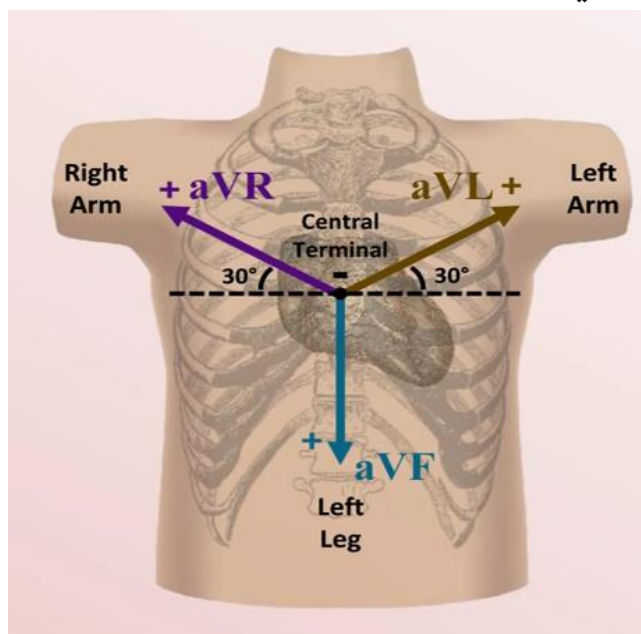


• (augmented voltage) AVL

Left arm): دا لید یو منفي الکتروډ لري چې په چپ لاس کې تړل کېږي او ځکه مثبت رسمېږي چې سیاله ورته نږدې کېږي يعنې د منفي څخه مثبت خواته ده خو ځينې وخت کېدلي شي Biphasic وي.

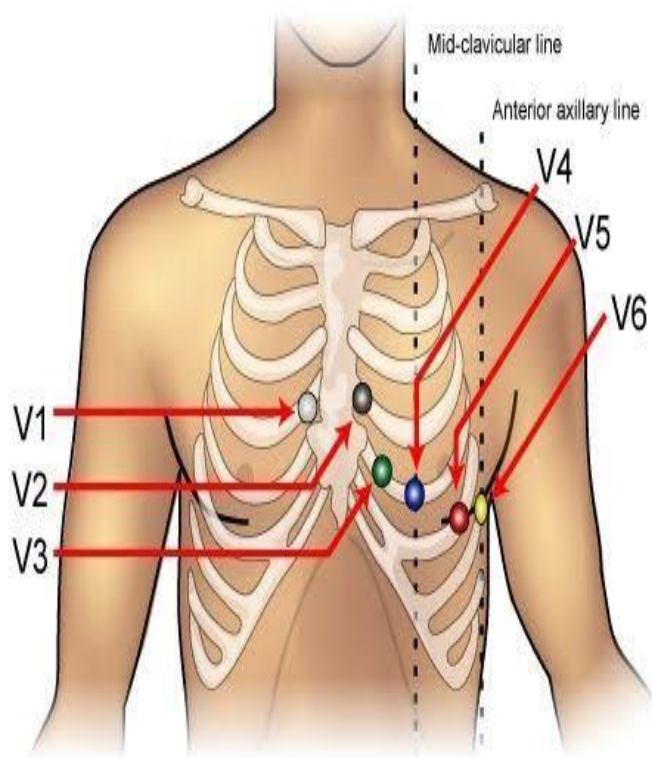
• (augmented voltage) AVF

Left leg): دا لید یو مثبت الکتروډ لري چې په چپه پښه تړل کېږي او ځکه مثبت رسمېږي چې د سیالي جهت له پورته څخه ښکته خواته دي.



2. Chest leads يا صډري ليډونه: دې ته Pericardial ليډونه هم ويل

کيږي، په دې کي شپږ ليډونه V1, V2, V3, V4, V5 او V6 شامل دي چي په سينه باندي تړل کيږي او ټول Unipolar دي. دا ليډونه په C1, C2, C3, C4 او C5 او C6 په نومونو هم ياديږي.



Position	
V1	4 th ICS, just right of sternum
V2	4 th ICS, just left of sternum
V3	Halfway between V2 and V4
V4	5 th ICS, in midclavicular line
V5	Halfway between V4 and V6
V6	5 th ICS, in mid axillary line

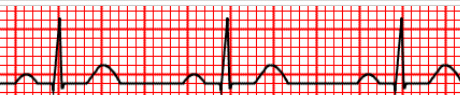
• V1: دا ليډ په څلورمه بين الضلعي مسافه کي بني طرف ته د Sternum هډوکي ته نږدي تړل کيږي.

• V2: دا ليډ هم په څلورمه بين الضلعي مسافه کي چپ خواته د Sternum هډوکي ته نږدي تړل کيږي.

• V3: دا ليډ د V2 او V4 ليډونو ترمنځ تړل کيږي.

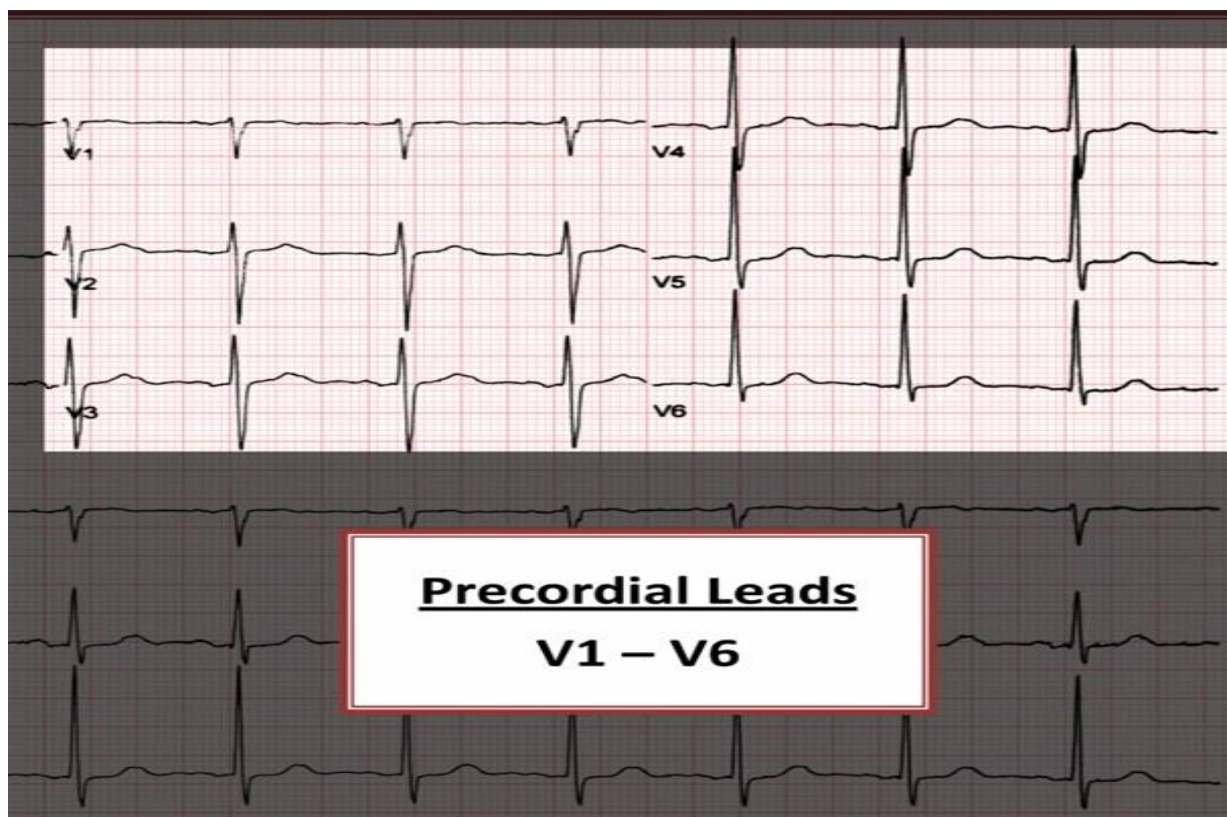
• V4: دا ليډ په پنځمه بين الضلعي مسافه کي چپ اړخ په Mid clavicular line باندي تړل کيږي.

• V5: دا ليډ په پنځمه بين الضلعي مسافه کي چپ اړخ



په Ant auxiliary line باندې تړل کيږي.

- V6: دا ليډ هم په پنځمه بين الضلعي مسافه کې چپ اړخ په Mid auxiliary line باندې تړل کيږي.



هر ليډ مور ته د زړه يوه برخه رابښايي او څرنگه چې V1 ليډ د زړه څخه لرې دي نو په همدې وجه R کوچني وي او S ژور وي. کله چې V2 شي نو R لږ غټيږي او کله چې V3 ته راشي نو R نور هم غټيږي او S وړوکی کيږي چې کله سره برابريږي (S=R) چې دې ته بيا انتقالي ساحه وايي. او کله چې V4 ته لاړشي نو R نور هم غټيږي او S نور هم کوچني کيږي او کله چې V5 ته لاړي شي R نور هم غټ او S له منځه ځي.

همدغه حالت چې د R wave پکې د V1-V6 پوري غټيږي ورته R wave Progression ويل کيږي چې نارمل حالت دي او علت يې دادي چې ښي خوا

پنډوالي کم او د چپ خوا بطن پندوالي زيات دي او سياله د ښي څخه چپ خواته ځي.

که په V1 او V2 کې تغيرات وليدل شي نو دا Interventricular septum تغيرات دي.

که په V3 او V4 کې تغيرات وليدل شي نو دا د Anterior wall تغيرات رانبايي.

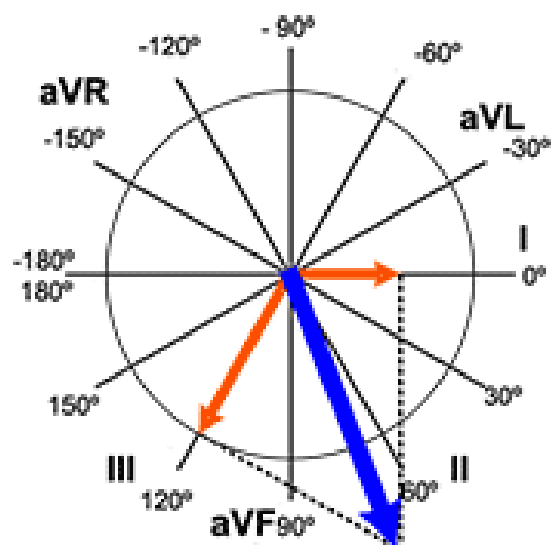
که په V5 او V6 کې تغيرات وليدل شي نو دا د Lateral wall البته د Low lateral wall تغيرات رانبايي.

I ليد او AVL مور ته د High lateral wall تغيرات رانبايي.

او II، III او AVF ليدونه مور ته د Inferior wall تغيرات رانبايي.

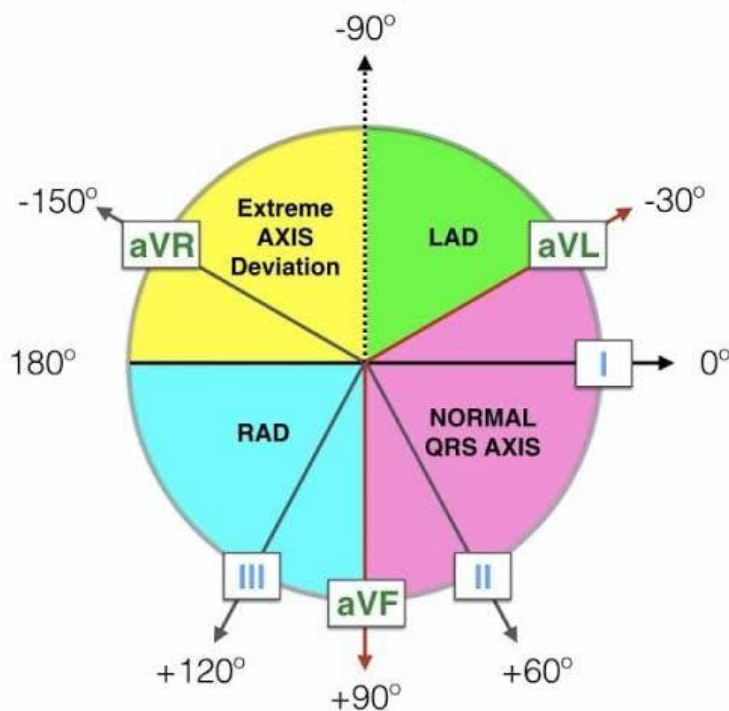
Cardiac axis يا د زړه محور:

کله کله ورته Electrical axis هم وايي چې دا مور ته د Depolarization جهت رانبايي. دا چې Depolarization کومې خواته حرکت کوي د وکتور په واسطه ښودل کېږي. د ښه پوهيدا لپاره لاندي شکل ته ځير شئ:



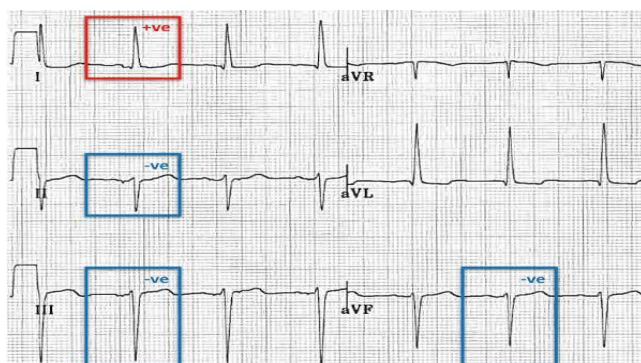


د زړه نارمل محور د صفر او $+90^\circ$ درجو ترمنځ دي خو په ځينو کتابونو کې د صفر او $+110^\circ$ درجو ترمنځ ښودل شوي دي. که زړه چپ خواته ځي او يا له صفر څخه پورته ځي نو دا Left Axis Deviation (LAD) دي، خو که چيرته ښي خواته کېږي او يا د $+90^\circ$ څخه ها خوا ځي نو Right Axis Deviation (RAD) دي. که چيرته د -90° او -180° درجو ترمنځ وي نو Extreme axis deviation دي.

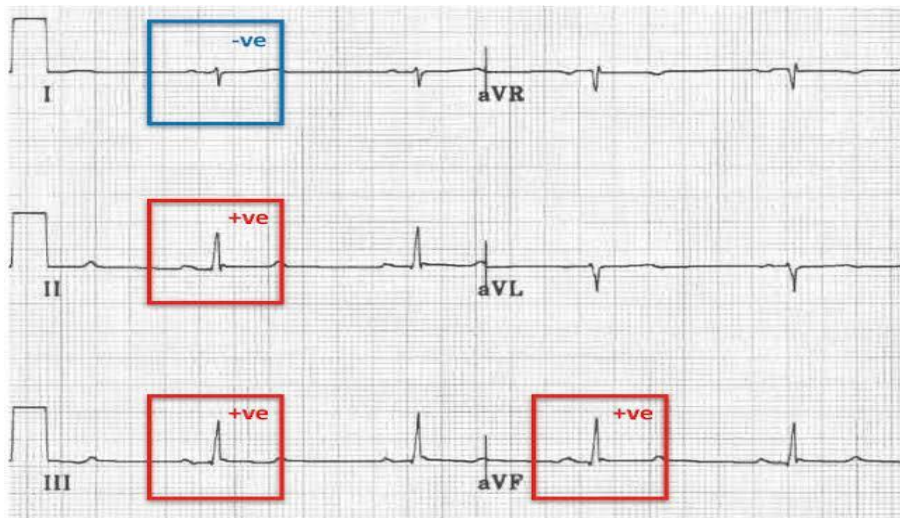


په ECG کې په لاندې ډول معلومېږي:

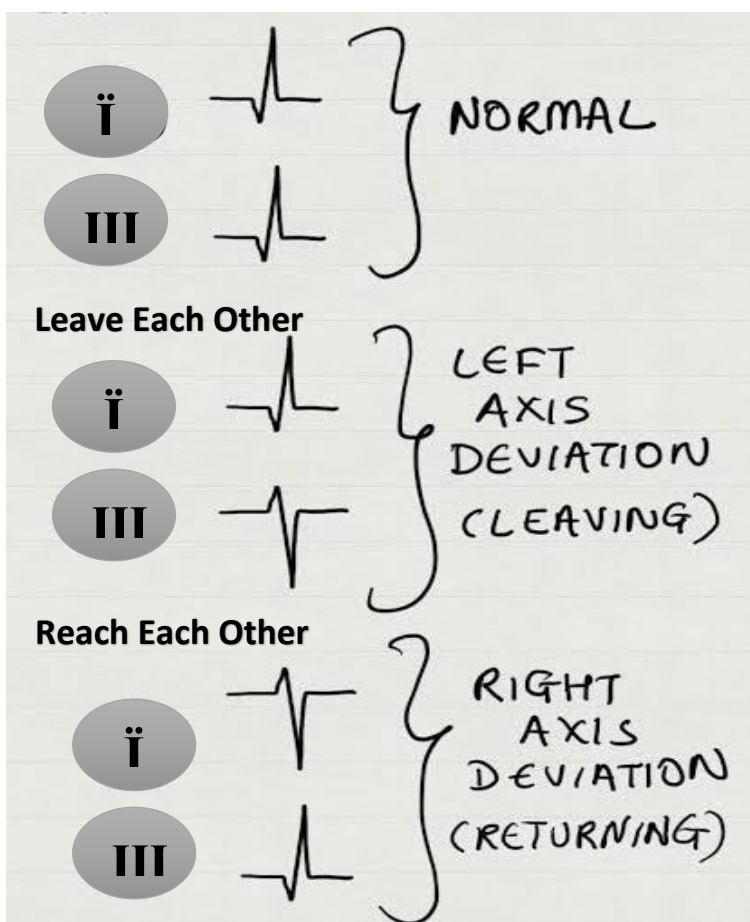
په Left axis کې سياله I ليد ته متوجه کېږي نو R پکې مثبت رسمېږي، S وړوکي وي او دا چې سياله دريم ليد څخه لرې کېږي نو R کوچني رسمېږي او S ژور وي.



په Right axis انحراف کي د R موج په III ليډ کي لوړه او S پکي وړه وي، خو په I ليډ کي بيا د R موج ټيټه او د S موج ژوره وي.

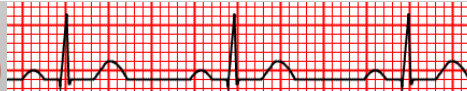


په ECG کي د Axis د معلومولو لپاره لاندې میتودونه دي:



1. اول ليډ د دريم ليډ د پاسه ردونو که په اول ليډ کي R لوړ او S کوچني وي او هم په دريم ليډ کي R لوړ وي نو دا نارمل Axis دي.

که په اول ليډ کي R لوړ وي خو په دريم ليډ کي R کوچني او S ژور وي نو دا Left Axis Deviation دي او د Each Other اصطلاح هم ورته کارول کيږي.



که چیرته په اول لید کې S ژور وي او په دریم لید کې R لوړ وي نو دا Right Axis Deviation دي او د Reach Each Other اصطلاح هم ورته کارول کیږي.

او که چیرته په اول او دریم دواړو لیدونو کې S ژور وي نو Extreme Axis Deviation ورته وایي.

2. په دې میتود کې په I او III لیدونو کې د R او S موجې سره جمع کوو او بیا Axis معلوموو، که د هر طرف نتیجه مثبته وه نو Axis هماغې خواته دي.

I لید د چپ طرف څخه او III لید د ښي طرف څخه نماینده ګي کوي.

3. کله چې د ECG کاغذ مطالعه کوو نو ښي لاس په III لید او چپ لاس په I لید باندې ږدو نو په هر لید کې چې R لوړ وي نو هماغه طرف Deviation موجود دي.

4. په ECG کې د Cardiac axis د معلومولو بله مهمه لاره داده چې، کله چې موږ د ECG کاغذ په لاس کې ونیسو نو زموږ په چپ لاس کې I لید او په ښي لاس کې III لید راځي نو که چیري د چپ لاس خواته د R موجه لوړه وه نو Left axis deviation او که چیري د ښي لاس خواته د R موجه لوړه وه نو Right

axis deviation دي.

Fig. 1.13

The cardiac axis

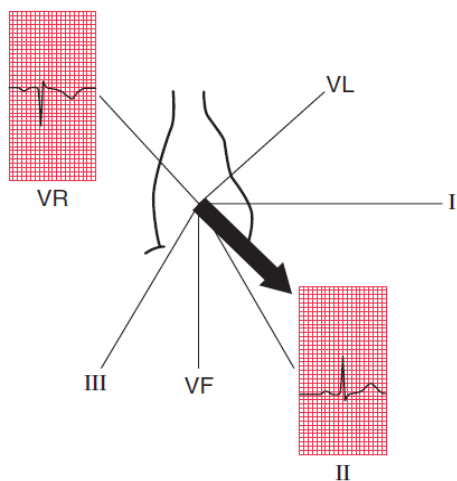
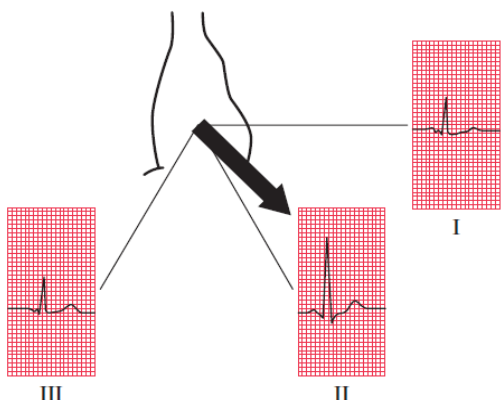
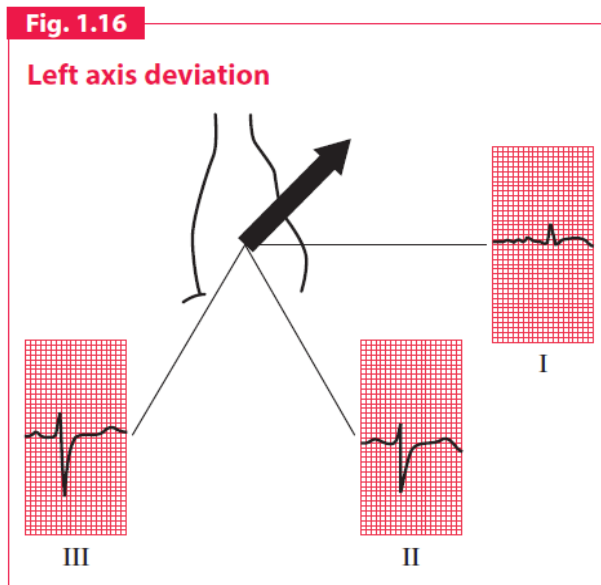
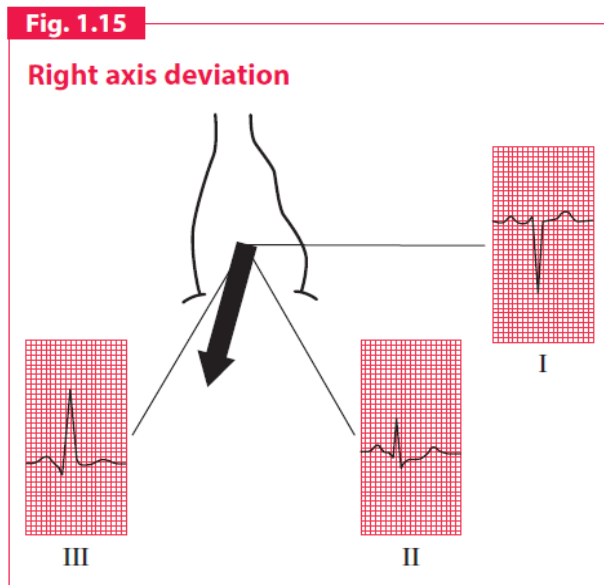


Fig. 1.14

The normal axis





Normal Variant يا نارمل تفاوتونه:

کله کله د روغو خلکو په ECG کې هم تغيرات موجود وي چې دغه تغيرات اکثريت په T صفحه او ST Segment کې موجود وي.

1. په پهلوانانو کې د ECG تغيرات:

په پهلوانانو کې داسې تغيرات موجود وي چې په روغو خلکو کې دغې تغيراتو ته نارمل نه شو ويلای:

(1) په Rhythm کې تفاوتونه:

I. Sinus Bradycardia

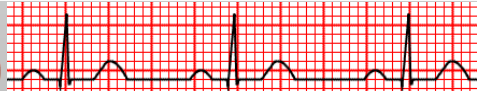II. Marked sinus arrhythmia

III. 1st degree AV block

IV. 2nd degree AV block

(2) په ECG کې تغيرات:

I. د P موجې لوړوالي



Prominent septal Q wave .II

T wave Inversion .III

Biphasic T wave .IV

Prominent U wave .V

2. په نارمل ماشومانو کې د زړه گراف:

(1) د زېږېدو په وخت کې تغيرات:

Sinus Tachycardia .I

Right axis Deviation .II

Dominant R wave in V1 lead .III

Deep S wave in V6 lead .IV

T wave inversion in V1-V2 .V

(2) په يو کلنۍ کې د زړه گراف تغيرات:

Sinus Tachycardia (140-160/min) .I

Right Axis Deviation .II

Dominant R wave in V1 .III

T wave inversion in V1-V2 .IV

(3) په دوه کلنۍ کې د زړه گراف تغيرات:

Normal Axis .I

T wave inversion in V1-V2 leads .II

.III په اول ليد کې S موج نسبت R موجې ته زياته ژوره وي

(4) په پنځه کلنۍ عمر کې د زړه گراف تغيرات:

Normal QRS complex .I

T wave inversion in V1-V2 leads .II

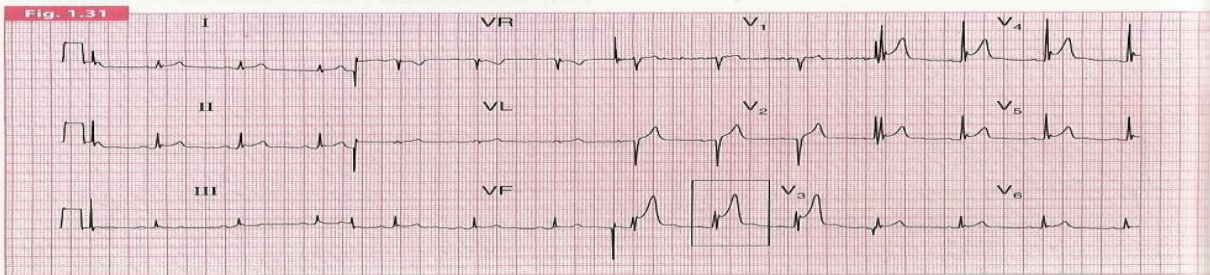
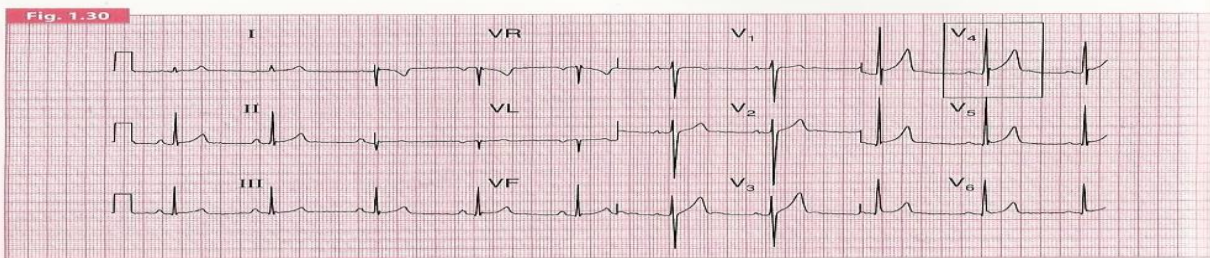
کله چي يو شخص لس کلنۍ عمر ته ورسېږي نو ECG يي د کاهل شخص په شان کيږي. که چيري د دوه کلنۍ عمر څخه وروسته په ECG کي د اول کال تغيرات پاتي شي نو د Right heart hypertrophy څخه نماينده گي کوي او که چيري په يو کلنۍ عمر کي په ECG کي د کاهل په شان تغيرات موجود وي نو د Left ventricular hypertrophy څخه نماينده گي کوي.

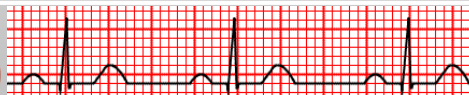
3. د Pregnancy په حالت کي د زړه په گراف کي تغيرات:

Sinus Tachycardia (1

Supraventricular and Ventricular Extra systoles (2

Nonspecific ST and T wave changes (3





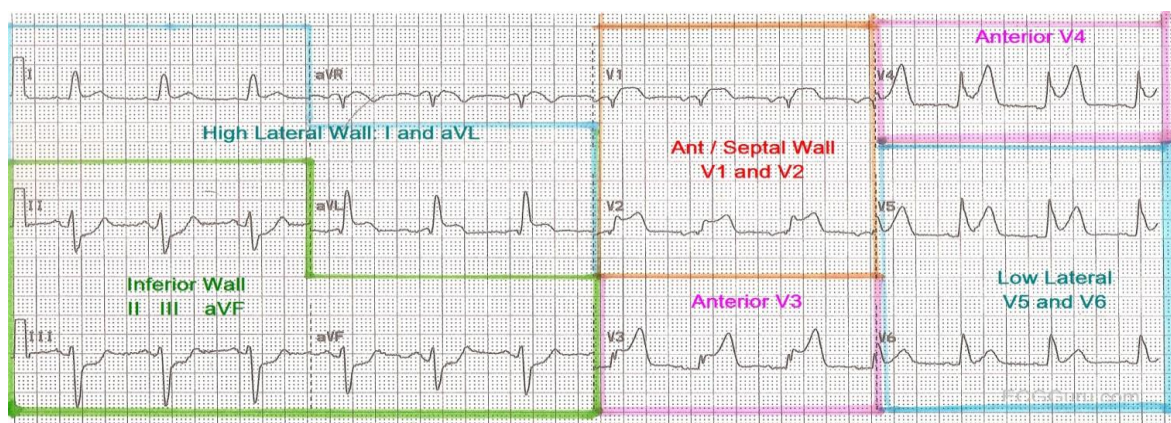
د زړه اسکیمیک ناروغی (Ischemic Heart Disease)

کله چې د زړه عضلي ته Blood supply او Oxygen supply کمه شي نو د زړه عضله په Ischemia اخته کېږي. کله چې د زړه عضله په اسکیمیا اخته شي نو سببونه يې په لاندې ډول دي:

1. Decreased blood supply to myocardium

2. Increased Demand

3. Both of them



IHD د ECG له نظره په لاندې کلاسونو ویشل شوي دي:

1. Chronic stable angina

Classic angina (1

Variant or Prinzmetal angina (2

2. Acute coronary syndrome (ACS)

ST segment elevated ACS (STEMI) (1

Non ST Segment elevated ACS (2

I. Nu stable angina

II. Non STEMI

که چيرته ST segment په Limb leads کې د 1mm او يا له دې زيات نظر Base line ته لوړ شي نو ST elevation بلل کېږي. خو که چيري ST segment په Limb leads کې د 1mm په اندازه يا له دې څخه زيات نظر Base line ته بنکته شي نو ST segment depression بلل کېږي.

يا:

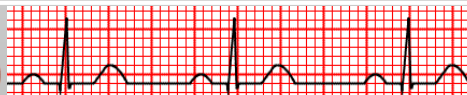
که په Pericardial leads کې نظر Base line ته ST segment د 2mm په اندازه او يا له 2mm څخه زيات لوړ شي نو ST elevation بلل کېږي او که په همدې ليدونو کې نظر Base line ته ST segment د 2mm په اندازه او يا له 2mm څخه ډير بنکته شي نو ST Depression بلل کېږي.

که چيرته T موج سرچپه (T wave inversion) وي او ژوروالي يې د 3mm څخه زيات شي او متناظر (Symmetric) وي نو په Ischemia دلالت کوي او که چيري Symmetric نه وي Non specific ده او په نورو حالتونو کې هم منځته راتللي شي.

:Localization of IHD

که چيرته په I ليد کې تغيرات وليدل شي نو د تاييد لپاره يې بايد AVL وگورو، که AVL نارمل وي نو د I ليد تغيرات قابل د قبول نه دي. ځکه چې په IHD کې په يو ليد باندي قضاوت نه کېږي نو په Limb ليدونو کې به دوه تاييدي ليدونه موجود وي او په Chest leads کې به دوه مسلسل ليدونه وي.

نو:



1. د I لیډ د تایید لپاره AVL گورو چي دا موږ ته د High lateral wall تغیرات رابښيي

2. د II او III لیډ د تایید لپاره AVF گورو او دا موږ ته Inferior wall تغیرات رابښيي

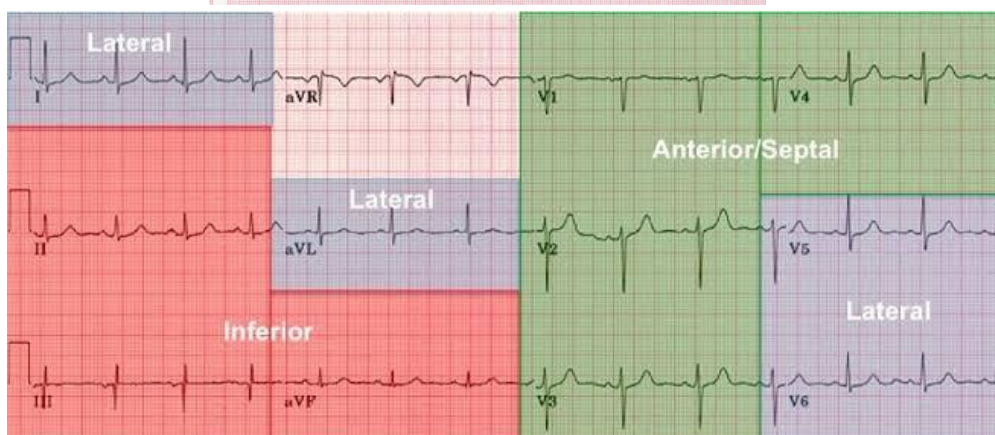
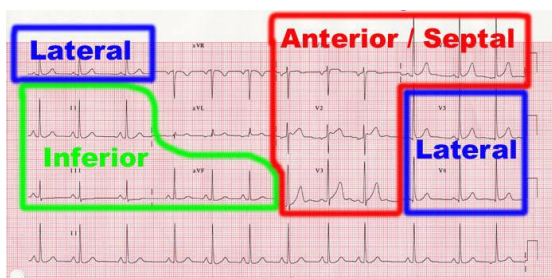
3. V1-V2 موږ ته Interventricular septum تغیرات رابښيي

4. V3-V4 موږ ته د Anterior wall تغیرات رابښيي

5. V5-V6 تغیرات موږ ته د Low Lateral wall تغیرات رابښيي

6. که تغیرات په I، AVL او V1-V6 پوري وي نو دا موږ ته Extensive Anterior wall تغیرات رابښيي

7. I، AVL، V5-V6 لیدونه موږ ته ټول Lateral wall تغیرات رابښيي



Coronary Anatomy & ECG Leads

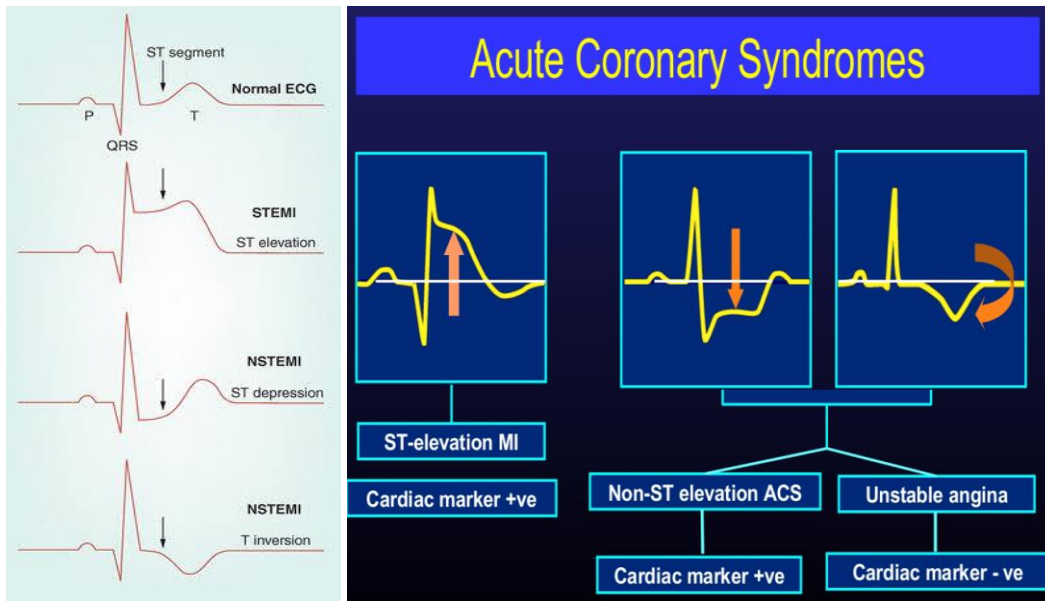
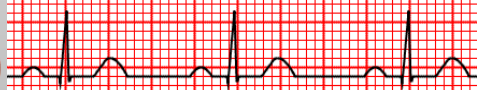Lateral Leads	I, aVL, V5 – V6	LCx or Diagonal of LAD
Inferior Leads	II, III, aVF	RCA and/or LCx
Anterior/Septal Leads	V1 – V4	LAD

:Acute Coronary Syndrome (ACS)

په Stable angina، Un stable angina او Non STEMI کې یو شان تغیرات د ECG پرمخ موجود وي نو تفریقي تشخیص یې په لاندې ډول کوو:

Stable Angina	Un stable Angina	Non STEMI
1. دلته تغیرات یواځې د حملي په وخت کې وي کله چې حمله لاړه شي نو ECG نارمل کیږي.	1. کیدای شي د استراحت په حالت کې منځته راشي.	1. د ECG تغیرات د حملي نه وروسته له 48 ساعتونو څخه زیات پاتې کیږي.
2. د حملي دوام یې 5-20min پوري وي.	2. د ECG تغیرات یې د حملي نه وروسته تر 48 ساعتونو پوري پاتې کیږي.	2. د درد شدت یې زیات وي.
3. د درد شدت یې کم وي.	3. د حملي دوام یې یو ساعت وي.	3. Cardiac biomarkers پکې مثبت وي.
4. د فعالیت سره زیاتېږي.	4. د درد شدت یې زیات وي.	
5. Cardiac biomarkers منفي وي.	5. Cardiac biomarkers منفي وي.	

یواځې په Variant angina کې د ST segment elevation موجود وي او په دې کې هم Cardiac biomarkers منفي وي.



:ST Elevation MI

دا پنځه مرحلي لري:

1. Hyper acute T wave (Packed T):

دا د هغه T موجې څخه عبارت ده چې په Limb leads کې دغه موجه د 5mm څخه زیاته او په Chest leads کې د 10mm څخه زیاته شي. په دې مرحله کې د Myocardial cells د تخریب له وجې K^+ ازادېږي او د Hyperkalemia له وجې دغه موجه Packed کیږي. دغه ناروغان باید کورته رخصت نه شي او ناروغ تر څارنې لاندې نیول کیږي او تکراري ECG ورته اخیستل کیږي.

2. ST segment Elevation:

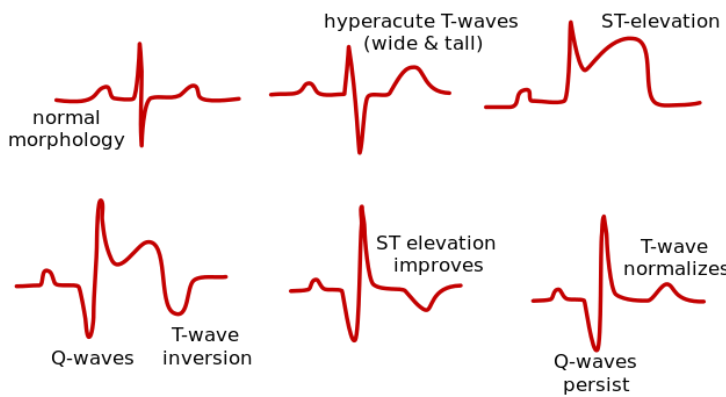
دا په مختلفو شکلونو کې وي او په Injury دلالت کوي. دا اکثره په Chest leads کې وي، په ځوانانو کې او په ښځو کې هم منځته راتللي شي اکثره په Infarction دلالت نه کوي خو دا ناروغان هم باید وڅارل شي. په مقرر ډول پکې ST elevation وي او په Pericarditis دلالت کوي چې په اکثره لیدونو کې وي.

د Pericarditis او Infarction ترمنځ د ST elevation فرقونه:

- Pericarditis په اکثره ليډونو کي وي.
- په Infarction کي په II ليډ کي ST elevation کم او په III ليډ کي زيات وي خو په Pericarditis کي په II ليډ کي ST elevation زيات او په III ليډ کي کم وي.

3. Pathological Q wave:

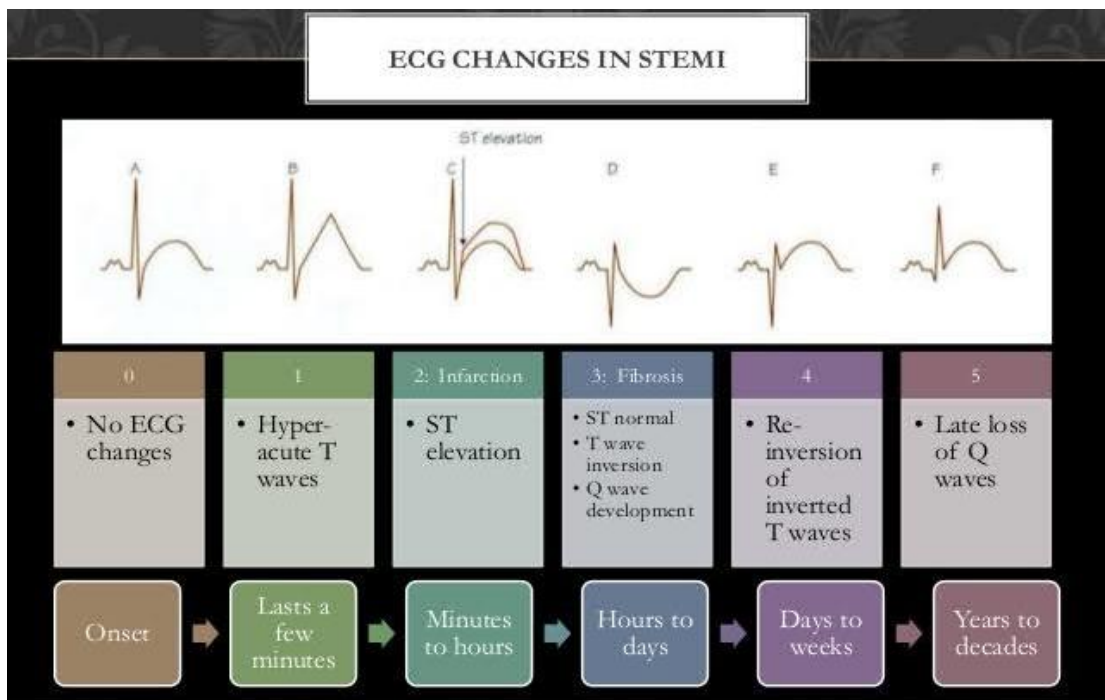
پتالوژيکه Q هغه موجه ده چي د خپل مربوطه R د 1/3 برخي نه زيات په دې حالت کي Necrosis منځته راغلي وي.

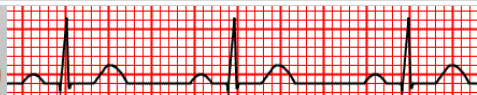


4. T wave inversion:

دا په اسکيميا دلالت کوي.

5. R wave Regression:

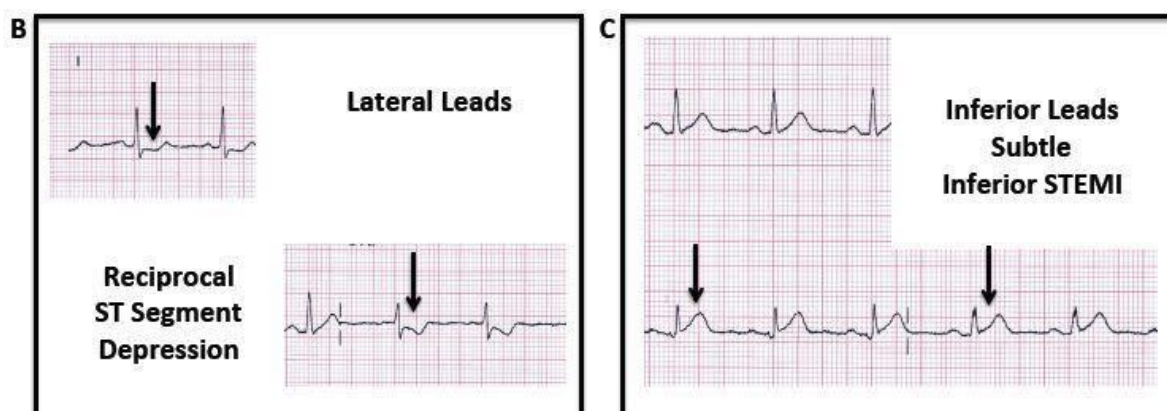




معکوس تغیرات (Reciprocal changes):

که په سفلي لیډونو (II, III, AVF) کې ST elevation وي او په I, AVL او V1- V4 کې ST depression وي او یا برعکس که په I, AVL او V1-V4 کې ST depression وي او په II, III او AVF کې ST elevation وي نو دې ډول Depression ته دې ډول Elevation معکوس تغیرات وایي.

په لنډ ډول د Inf لیډونو معکوس تغیرات په Lat او Ant کې لیدل کېږي او برعکس معکوس تغیرات 70% په Inf wall MI او 30% په Ant wall MI کې رامنځته کېږي، چې موجودیت یې د Infarction تشخیص 90% باوري کوي، نه موجودیت یې Infarction نه شي ردولای او میکانیزم یې معلوم نه دي.



:Post Wall MI

دې ډول MI ته په لاندې حالتونو کې فکر کېږي:

1. کله چې په V1 کې R له S څخه لوړ شي.
2. له V1-V4 پورې ST depression وي خصوصاً چې Inf wall MI هم ولیدل شي ځکه چې د Inf wall او Post wall د ویني اروا د یو شریان په واسطه صورت نیسي، نو دلته د 15 لیډونو ECG څخه گټه اخلو.

V7, V8, V9 او V9 ليدونه په شا كې تړل كيږي:

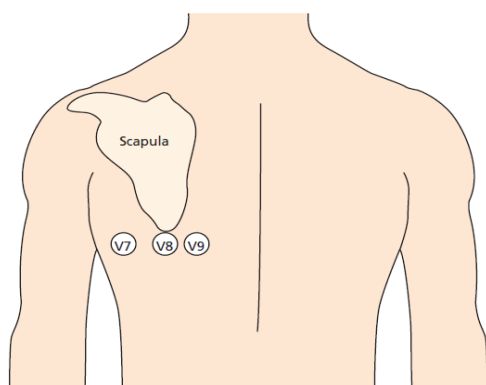


Figure 8.11 Position of V7, V8, and V9 on posterior chest wall.

V7 _____ Posterior Auxiliary line •

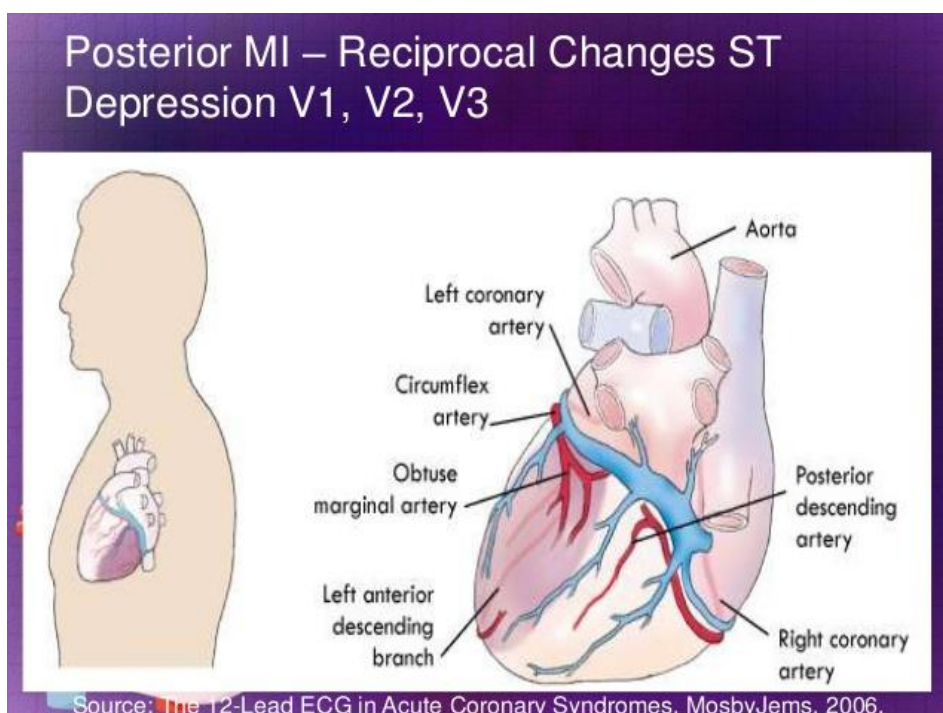
V8 _____ Scapula lower angle •

V9 _____ Para vertebral column •

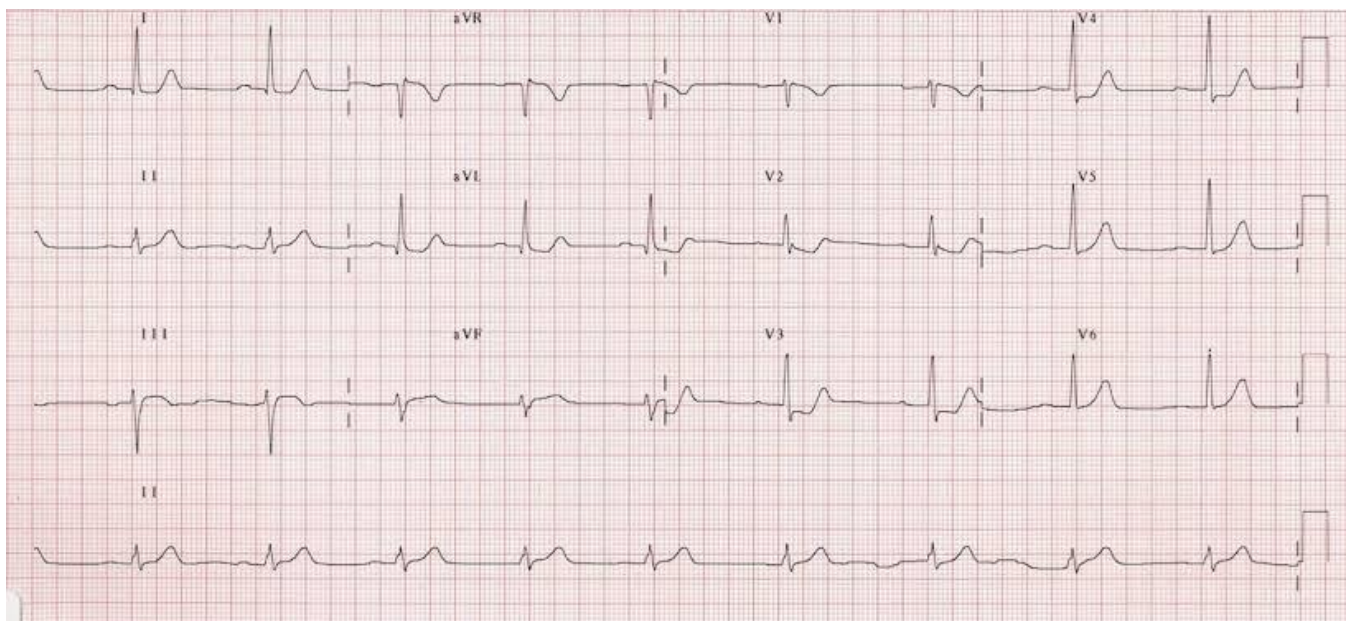
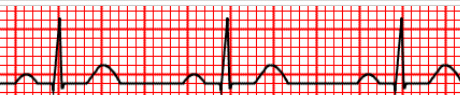
نو ECG اخلو:

كه په دې پورته ليدونو كې هم ST elevation منځ ته راشي نو ناروغ Post wall MI لري او كه ST elevation په دې ليدونو كې منځ ته رانشي نو ناروغ Anteroseptal wall Non STEMI لري.

كه چيرته Posterior leads نارمل راشي او Inf wall STEMI موجوده وي نو د V1-V4 پوري تغيرات د Inf wall STEMI معكوس تغيرات دي.



Source: The 12-Lead ECG in Acute Coronary Syndromes, MosbyJems, 2006.



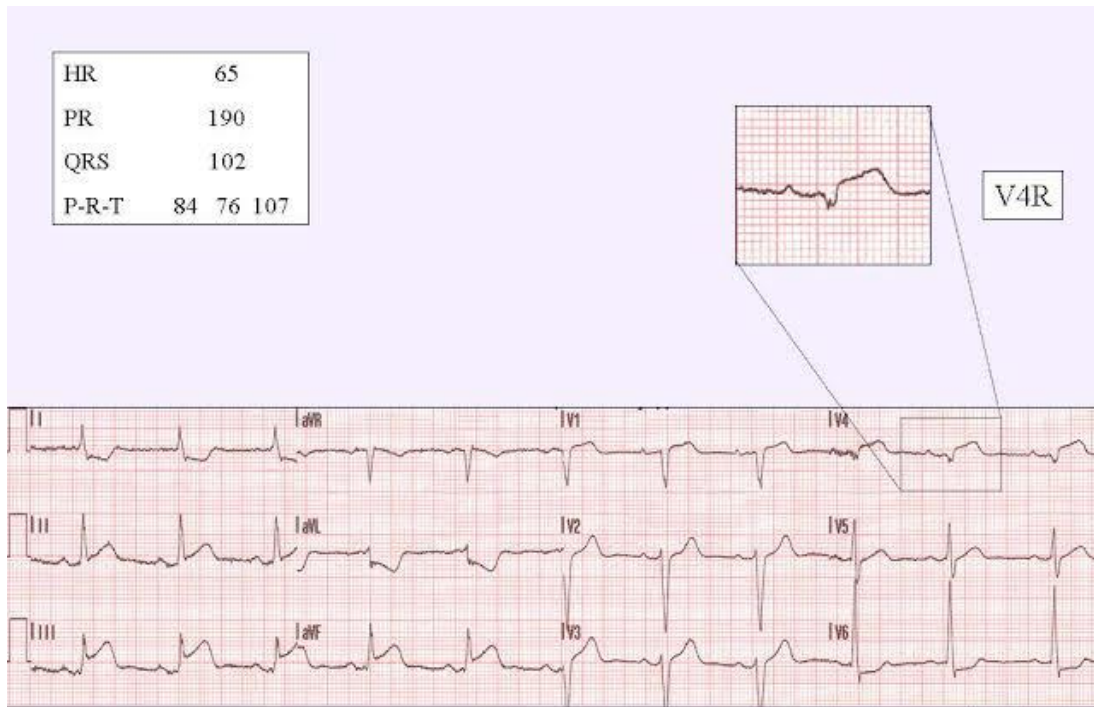:Right Ventricular Infarction

دې ډول ته په لاندې حالتونو کې مشکوک کېږو:

1. ST elevation > 1mm in V4 Lead Right

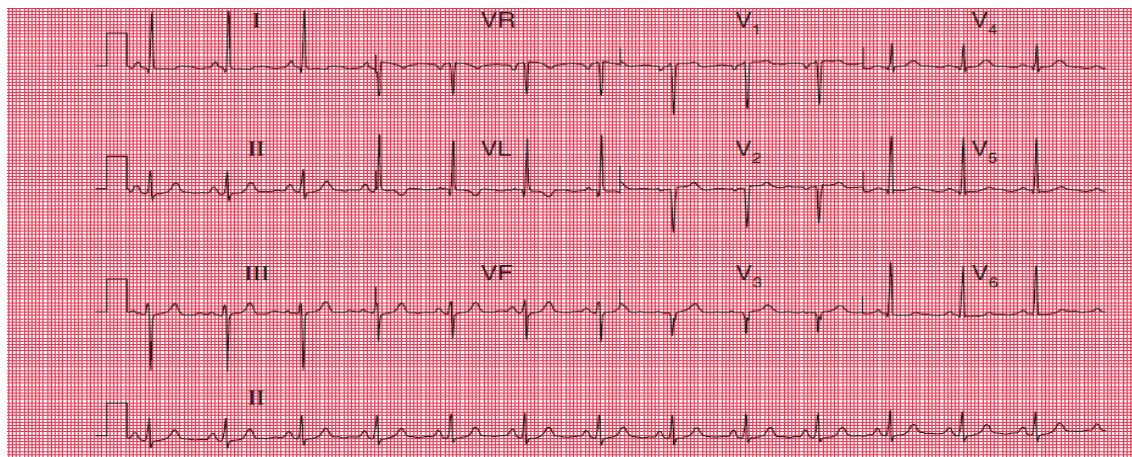
2. ST elevation > 1mm in V1 lead

يعني کله چې په V1 ليډ کې ST elevation د 1mm څخه زيات وي او نوره ECG نارمل وي يا په خصوصي ډول که Inf wall MI ولري. ددې د تاييد لپاره Chest ليډونه په بني خوا کې په هماغه موقعیتونو کې تړو کوم چې په چپه خوا کې تړل شوي وو نو که په V4 right کې هم ST elevation د 1mm څخه زيات وو نو ناروغ Right ventricular infarction لري.

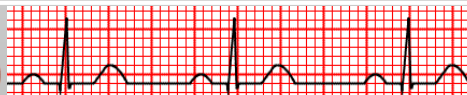


:Old MI

كله چي په ECG كې يواځي QS موجود وي (خو R نه وي موجود) نو دا په Old MI باندي دلالت كوي. دا كه په هر ليډ كې وي نو د هماغه wall نماينده گي كوي.



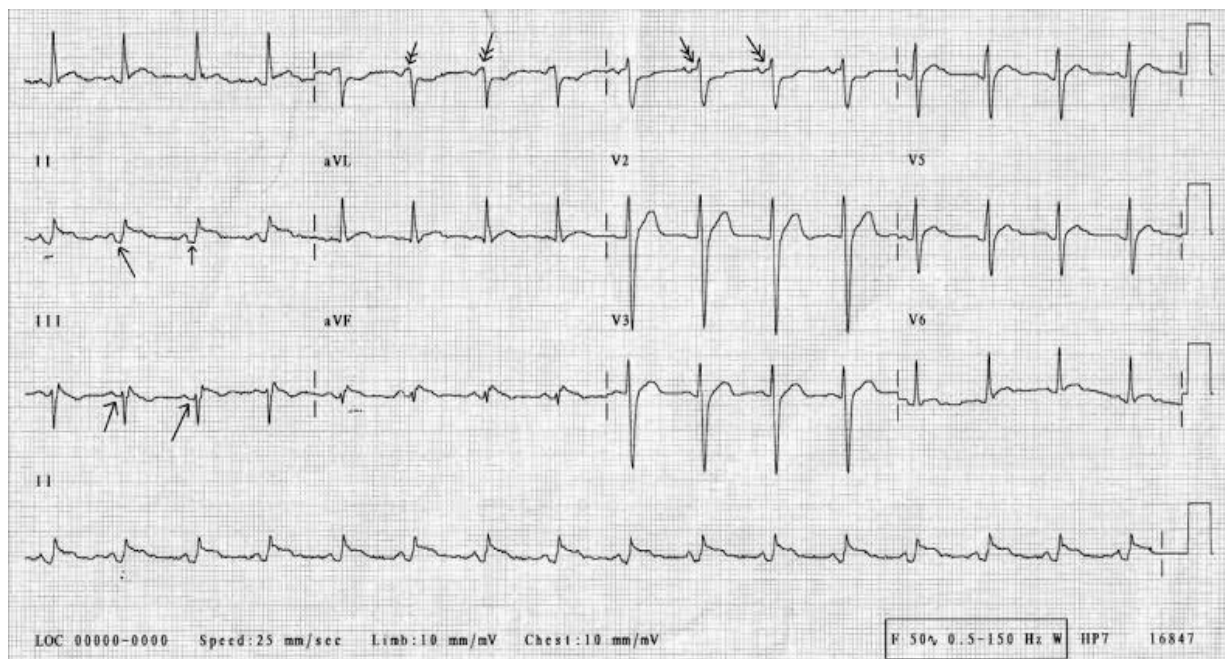
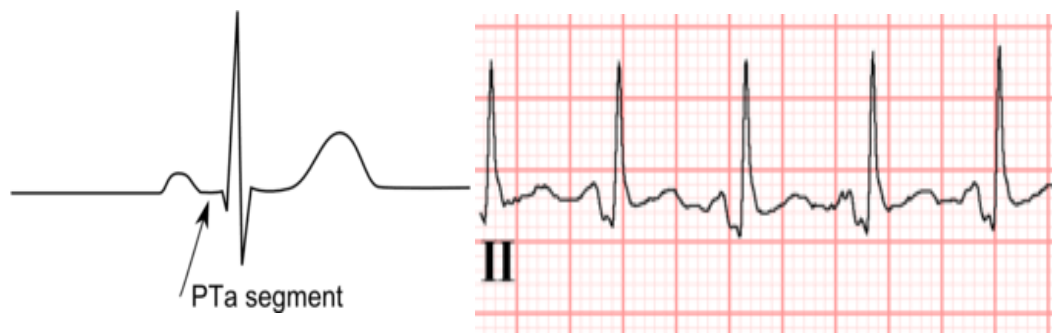
Old anterior myocardial infarction with poor R wave progression in the anterior leads



:Atrial Infarction

دلته PR (PTa)Segment گورو.

1. کله چې په V5-V6 کې د PR segment د 0,5mm څخه زیات لوړ شي او معکوس تغیرات (Depression) یې په V1-V2 کې ولیدل شي نو په Atrial infarction دلالت کوي.
2. یا کله چې په I لید کې د PR segment لوړ او معکوس تغیرات یې په III لید کې ولیدل شي نو Atrial infarction دي.



د زړه بي نظمي کاني (Arrhythmias)

Arrhythmia د اذيناتو او بطيناتو د ريتميک تقلصاتو گډوډي ده چي د دوه دلايلو په سبب منځته راځي:

1. Disorders of Impulse formation يا د سيالي په توليد کي گډوډي:

د سيالي په توليد کي گډوډي په څلورو ځايونو کي منځته راځي چي هريو يي په خپل وار تشریح کيږي:

(1 Disturbances of Sinus Mechanism يا د SA نوډ گډوډي:

.I Sinus Tachycardia

.II Sinus Bradycardia

.III Sinus Arrhythmia

(2 Disturbances of Atria يا د اذيناتو گډوډي:

.I Atrial Premature Contraction

.II Atrial Fibrillation

.III Atrial Flutter

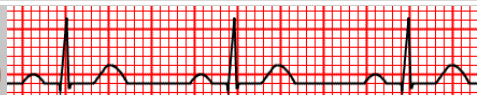
.IV Paroxysmal Supraventricular Tachycardia

(3 Disturbances of AV Node يا په AV نوډ کي گډوډي:

.I Junctional Ectopics

.II Junctional Rhythm

.III Junctional Tachycardi



Disturbances of Ventricles (۴) يا د بطيناتو گډوډي:

Ventricular Ectopics .I

Ventricular Tachycardia .II

Ventricular Fibrillation .III

Disorders of Impulse Conduction .2 يا د سيالي په انتقال کي

گډوډي:

Sinoatrial Block (1

:AV Node Block (2

First Degree AV Block .I

:Second Degree AV Block .II

Mobitz type I block .a

Mobitz type II block .b

Complete or Third Degree Heart Block .III

:Bundle Block (3

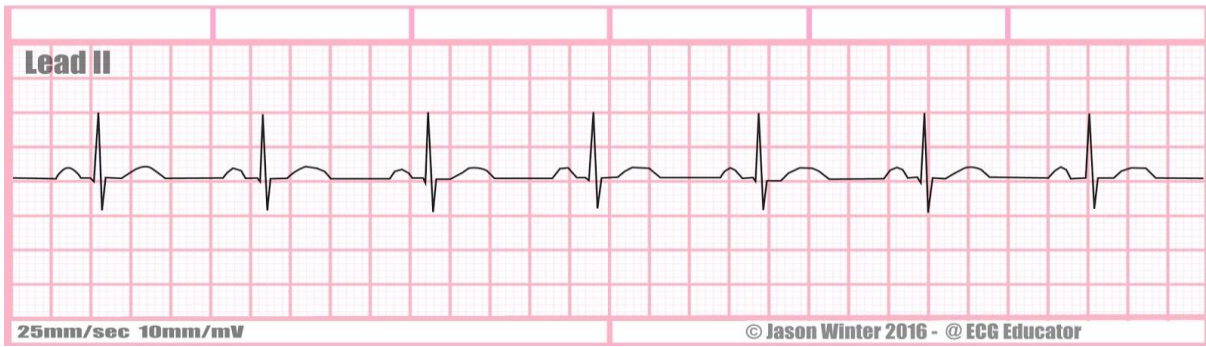
Right Bundle Branch Block .I

:Left Bundle Branch Block .II

Left Anterior Hemi block .a

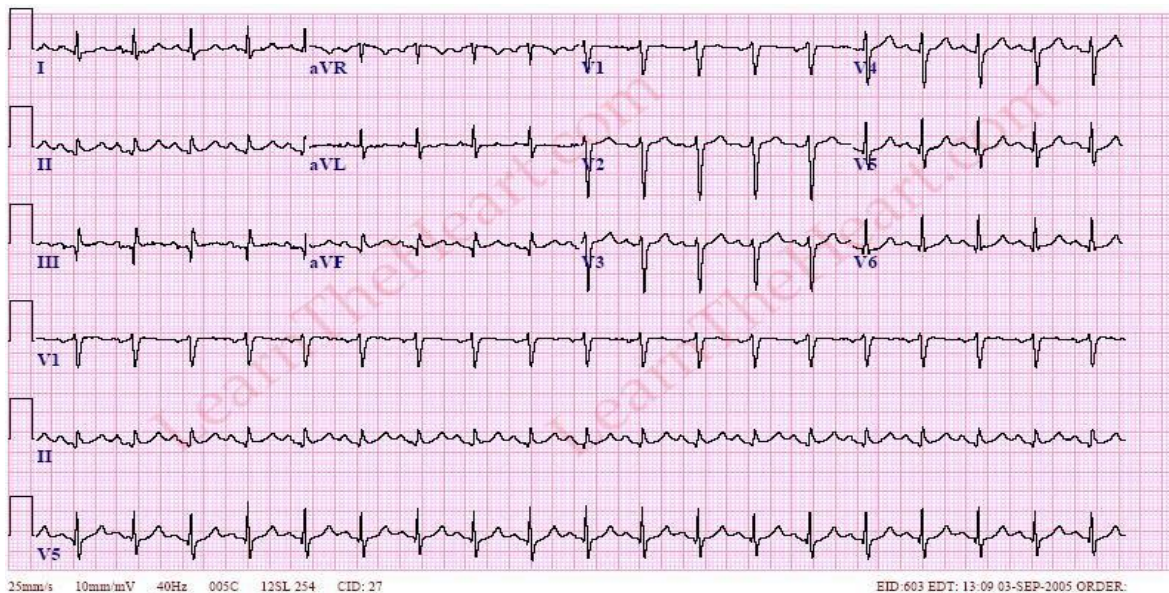
Left Posterior Hemi block .b

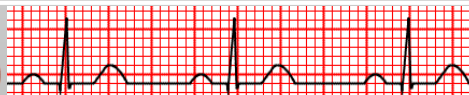
Normal Sinus Rhythm (NSR)



:Sinus Tachycardia

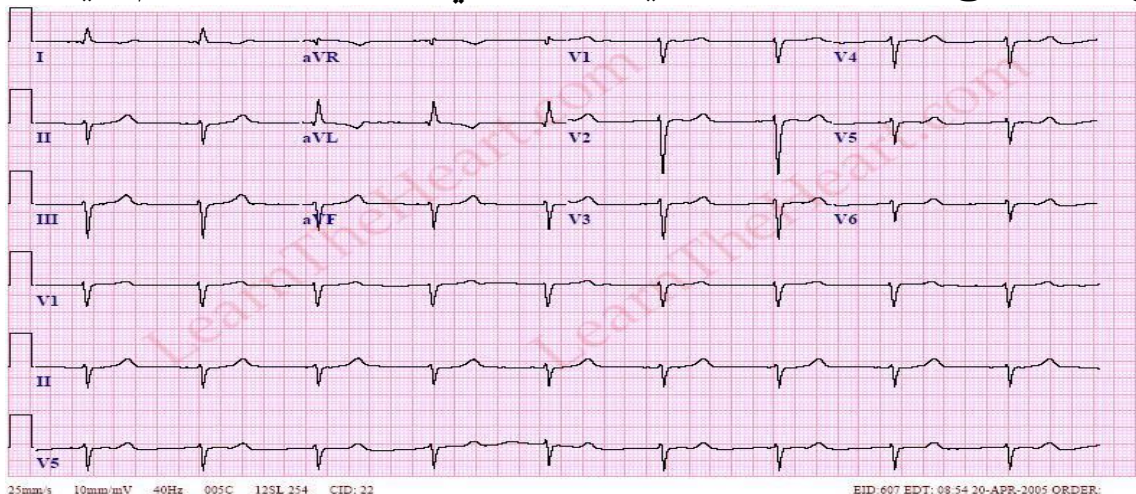
د هغه حالت څخه عبارت دي چې د نارمل Rhythm ټول خصوصيات ولري لکه (نارمل P موجه موجوده وي، د P پسي QRS راغلي وي، QRS نارمل وي، PR interval نارمل وي او د RR ترمنځ فاصله هم يوشان وي) مگر يواځي د زړه ضربان پکي د 100/bpm څخه زيات شوي وي د Sinus کلیمه ځکه ورسره ذکر کيږي چې منشاء يي د SA node څخه ده ځکه د P wave نارمل موجوده ده. خو کله چې نارمل P موجه موجوده نه وي نو Sinus tachycardia نه ده. د Arrhythmia د معلومولو لپاره بنه ليډ II دي او په Sinus tachycardia کي يواځي د RR ترمنځ د غټو مربع گانو تعداد کم وي.





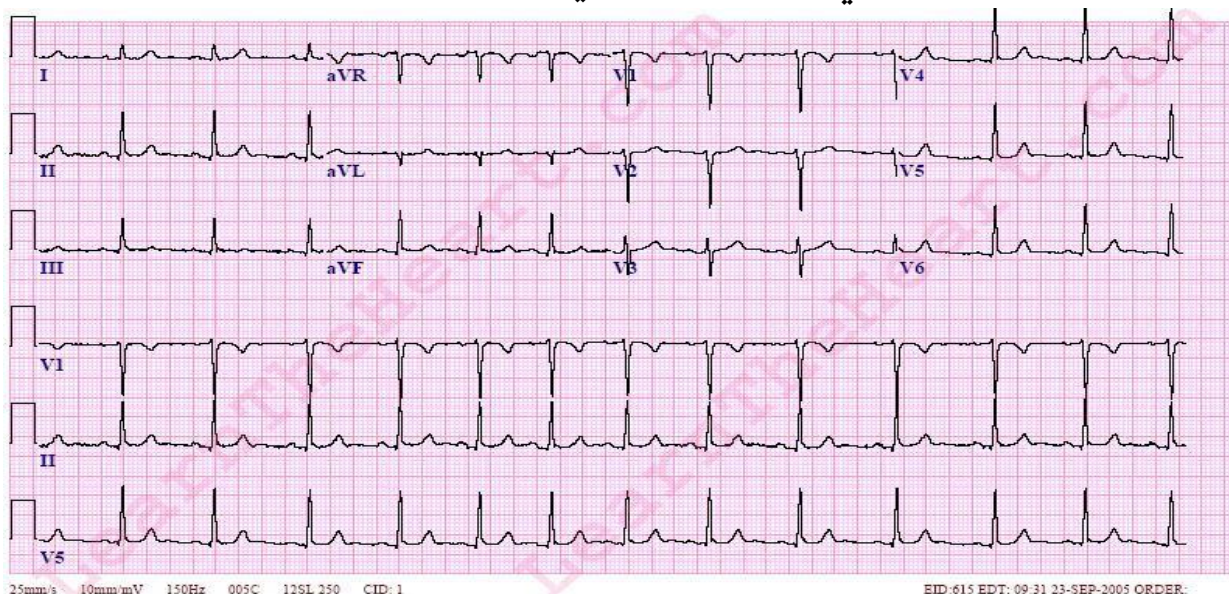
:Sinus Bradycardia

هغه حالت دي چي د نارمل Rhythm ټول خصوصيات ولري، مگر يواځي د R-R ترمنځ د غټو مربع گانو تعداد زيات وي او HR پکي له 60/bpm څخه کم وي.



:Sinus Arrhythmia

کله چي په يوه ECG کي د نارمل Rhythm ټول شرطونه موجود وي مگر د R-R interval په ټولو ليدونو کي سره يوشان نه وي.



:Premature Beat

Extra systole او Ectopic beat هم ورته وايي او يو داسي ضربان دي چي د SA node څخه بهر د کوم بل محراق څخه منشاء اخلي او د بل Sinus beat څخه مخکي واقع کيږي، چي کيدلي شي له لاندي ځايونو څخه منشاء واخلي:

1. Atria

2. Nodal

3. Ventricular

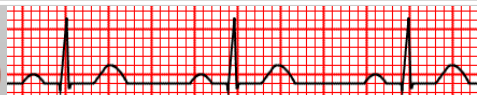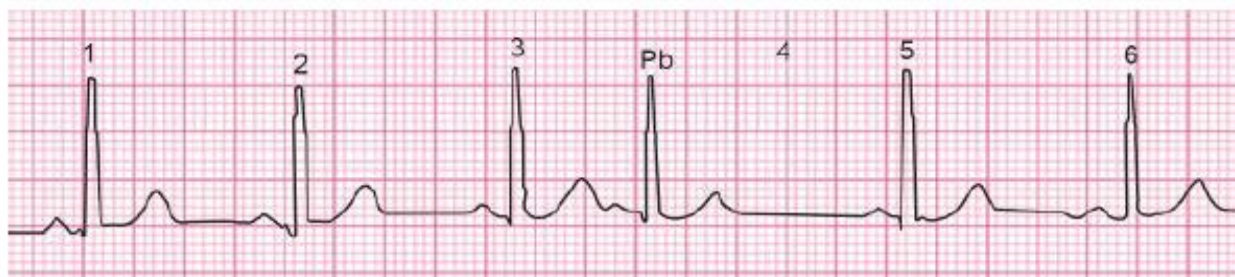


Fig. 8.1: Premature beats

په پورته انځور کي Premature beat د 3 نمبر beat څخه وروسته راغلي دي چي په نتيجه کي 4 نمبر چي نارمل beat دي پاتي شوي دي او د لږ ځنډ وروسته په 5 نمبر کي نارمل Sinus beat شروع شوي دي.

:Sinus Pause (Sinus Arrest)

دلته SA نوډ سياله نه شي توليد کولاي. کله چي د SA node څخه لاندي برخي د Pacemaker په ډول دنده اجرا کړي او يا SA node له سره بيا د سيالو توليد پيل کړي نو برقي فعاليت بيا شروع کيږي.



:Sinoatrial Block

په دې کې تولید شوي سياله اذيني مایوکارډ ته نه رسېږي او د P-P موجو ترمنځ وقفې رامنځته کېږي. بلاک په څو P-P انټروالونو کې منځته راځي او د Dropped beat څخه وروسته نارمل سایکل بیرته شروع کېږي.

Compensatory Pause یا معاوضوي صفحه:

د Premature beat څخه تر نارمل Beat (Sinus beat) پورې فاصله د معاوضوي صفحي په نوم یادېږي او په دوه ډوله ده:

1. Complete Compensatory Pause

2. Incomplete Compensatory Pause

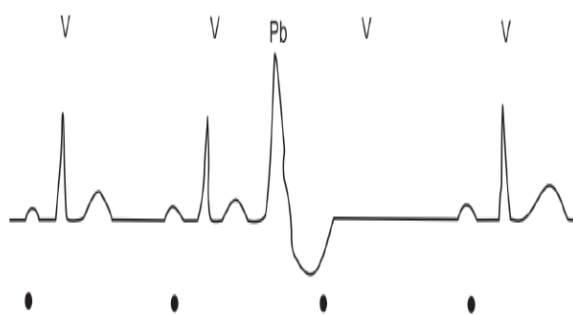


Fig. 8.2: Complete compensatory pause

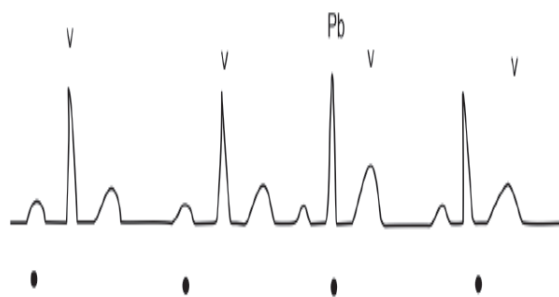
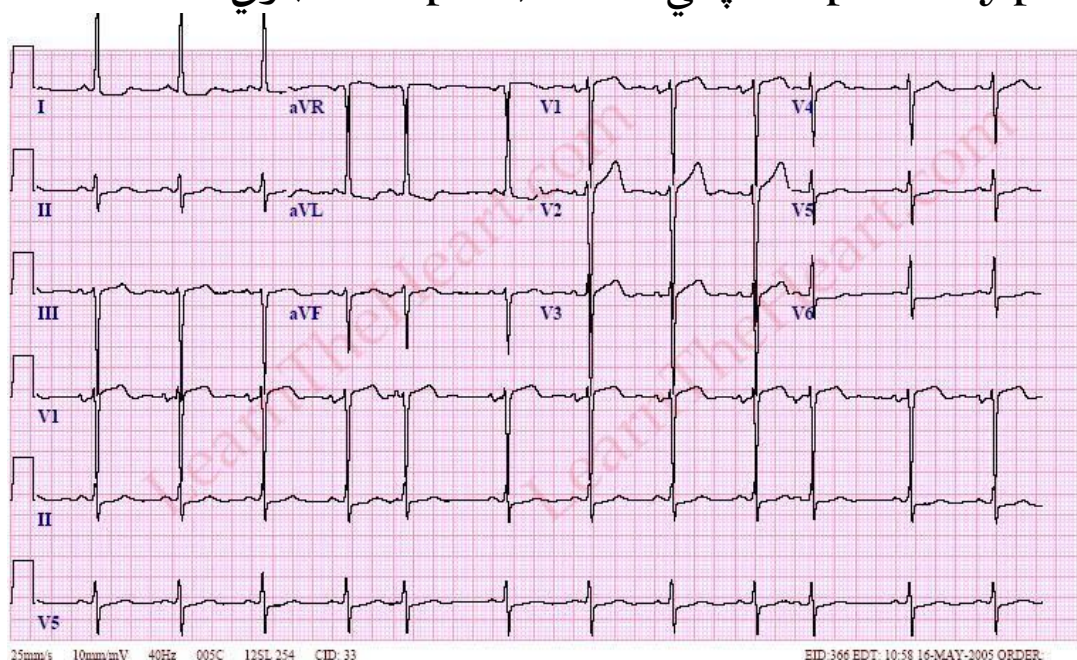


Fig. 8.3: Incomplete compensatory pause

کله چې د نارمل Beat څخه تر Premature beat پورې فاصله او د Premature beat څخه تر راتلونکي Beat پورې فاصله سره جمع شي او حاصل يې د دوه نارمل Beats ترمنځ فاصله باندې تقسیم شي نو که حاصل يې دوه (2) راشي نو مکمله معاوضوي صفحه ده خو که حاصل د دوو څخه کم شي نو نامکمله معاوضوي صفحه ده.

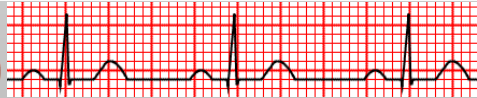
Atrial Premature Beats لاندي خصوصيات لري:

1. د P wave موجوده وي او QRS څخه مخکي وي خو لږه وړه وي.
2. QRS تنگ (Narrow) وي.
3. QRS او T سره هم جهته (Concordance) وي.
4. Compensatory pause پکي نامکمله (In complete) وي.



Nodal Premature Beats لاندي خصوصيات لري:

1. که له Supra nodal part څخه منشاء واخلي نو P wave به له QRS څخه مخکي وي.
2. که له Nodal part څخه منشاء واخلي نو P موجه به په QRS کي مدغم کيږي.
3. که له Infra nodal part څخه منشاء نو P موجه به له QRS څخه وروسته راځي.
4. QRS به Narrow او يا نارمل وي.
5. QRS به له T سره هم جهته (Concordance) وي.



Nodal درې برخي لري:

1. Supra nodal part

2. Nodal (Middle) part

3. Infra nodal part

Ventricular Premature Beats لاندي خصوصيات لري:

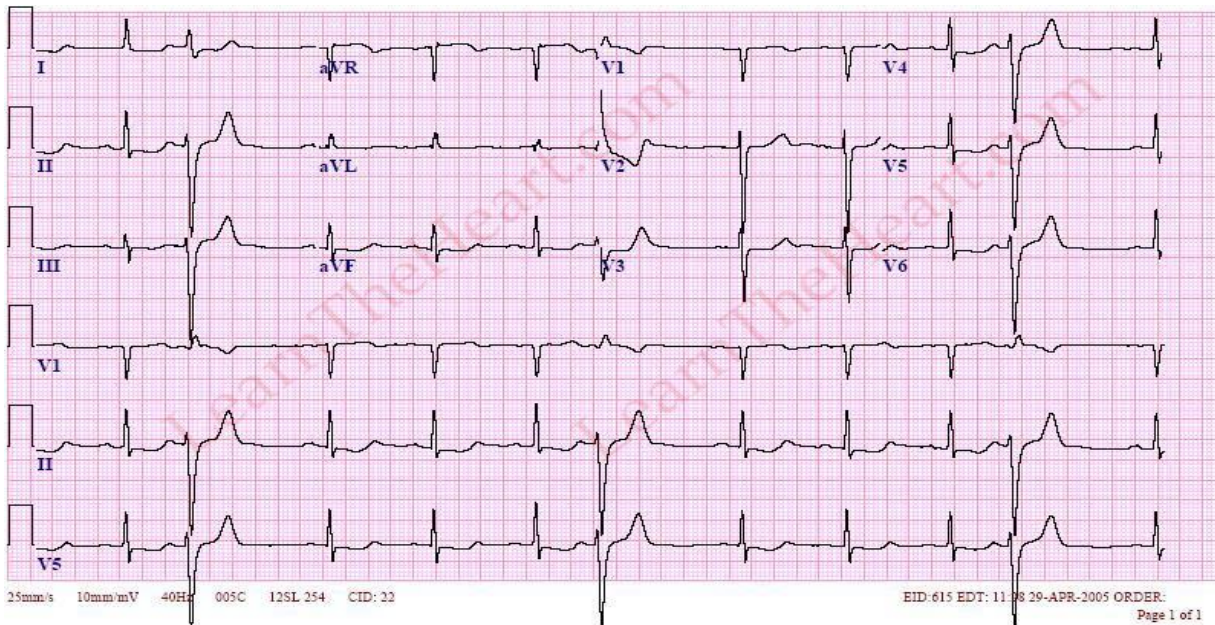
1. P wave پکي نه وي.

2. QRS پکي پراخه وي.

3. QRS د T سره (Dis concordance) Apposite وي.

4. Compensatory pause پکي مکمل وي.

د Ventricular Premature Beats ناروغان په دوه حالتونو کي تداوي کيږي يو دا چي کله اعراض ورکړي او بل دا چي په ټوله ECG کي يي تعداد د 6 څخه زيات شي.



:Ventricular Bigeminy

کله چې يو Beat نارمل او ورپسې بل Premature beat وي نو Ventricular bigeminy بلل کېږي (نارمل Beat — Premature beat — Normal beat — PB)

:Ventricular Trigeminy

هر کله چې د هر دوه نارمل Beats په تعقيب يو Premature beat راشي نو Ventricular trigeminy ورته وايي.

:Ventricular Quadrigeminy

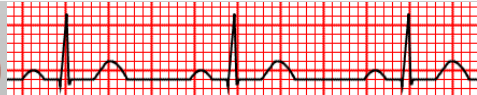هر کله چې د هر درې نارمل Beats په تعقيب يو Premature beat راشي نو Ventricular quadrigeminy ورته ويل کېږي.

Paroxysmal Supra Ventricular Tachycardia

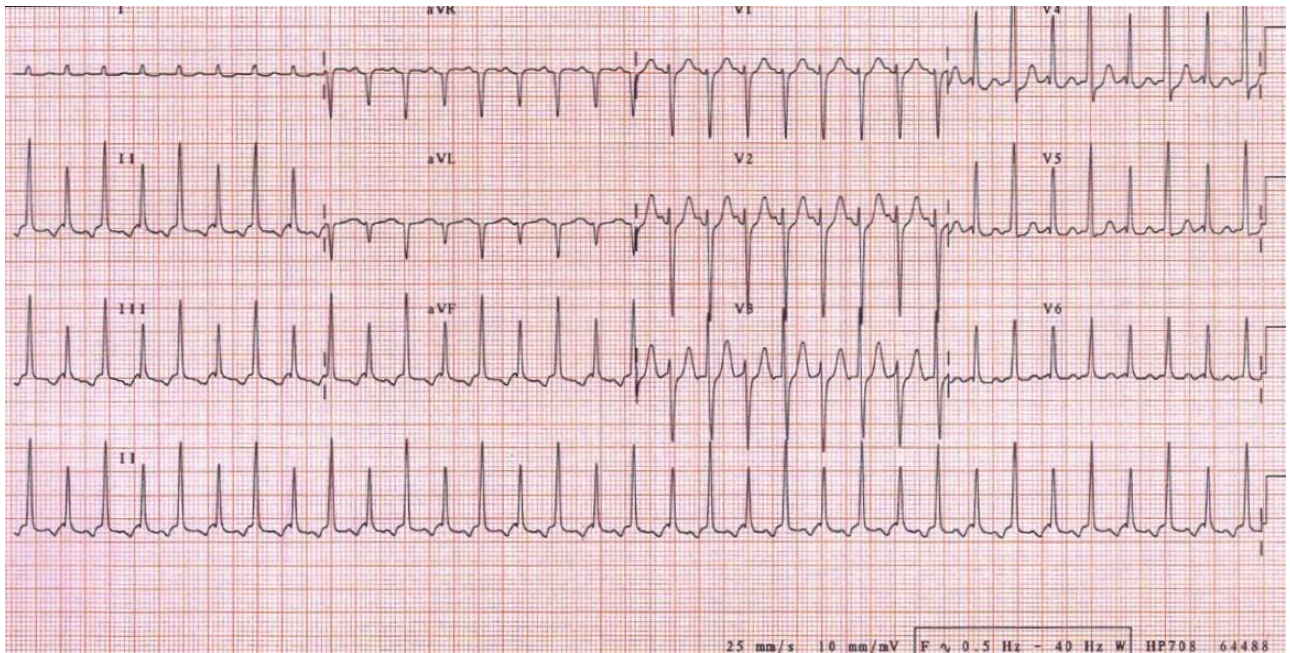
(PSVT)

PSVT لاندې تشخيصيه کرايتيرياوي لري:

1. Rate پکې 140-240/bpm وي.
2. Rhythm پکې غير منظم (Irregular) وي.
3. Re-entry Circuit =Pacemaker
4. P موجه کيدلي شي رسمه شي او يا کيدلي شي د زيات Rate له کبله رسمه نه شي.
5. PR interval پکې نارمل وي.



6. او QRS پکي هم نارمل وي.

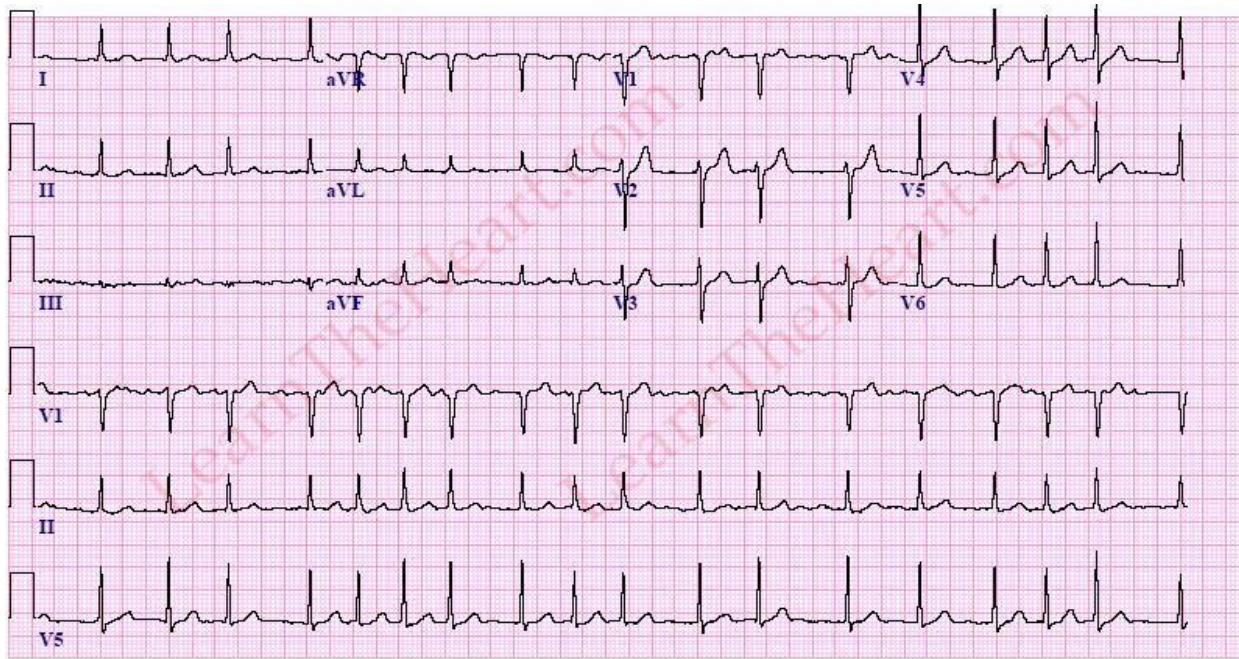


Atrial Fibrillation (AF)

د اذیناتو غیر منظم او غیر مؤثر تقلصات دي چي غیرې منظم نبض (Pulse deficit) تولیدوي. د اذیناتو دې ډول تقلصاتو ته بطینات په غیر منظمو انتروالونو ځواب وایي.

AF لاندې کرایتیریاوې لري:

1. Atrial Rate د 300-600/bpm پوري وي خو AV node ټولو سیالو ته ځواب نه وایي.
2. Irregular Irregular Rhythm وي.
3. د P موج نه وي موجوده (replaced by fibrillating wave).
4. او Base line vibration موجود وي.



i

16.21 Common causes of atrial fibrillation

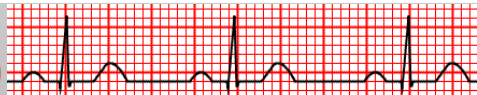- Coronary artery disease (including acute MI)
- Valvular heart disease, especially rheumatic mitral valve disease
- Hypertension
- Sinoatrial disease
- Hyperthyroidism
- Alcohol
- Cardiomyopathy
- Congenital heart disease
- Chest infection
- Pulmonary embolism
- Pericardial disease
- Idiopathic (lone atrial fibrillation)

:Atrial Flutter

په دې کي Rate ډېر زيات وي خو PR interval منظم وي.

Atrial flutter لاندې کرايتيرياوې لري:

1. Rate پکي 250-350/bpm وي.
2. اذيني ريتم پکي منظم وي او بطني انتقال پکي 2:1 څخه تر 8:1 پورې وي.



3. Re-entrant circuit =Pacemaker

4. د P موج په پکي د آري د غاښونو (Saw tooth) په شان وي.

5. او د PR انټروال پکي ثابت وي.

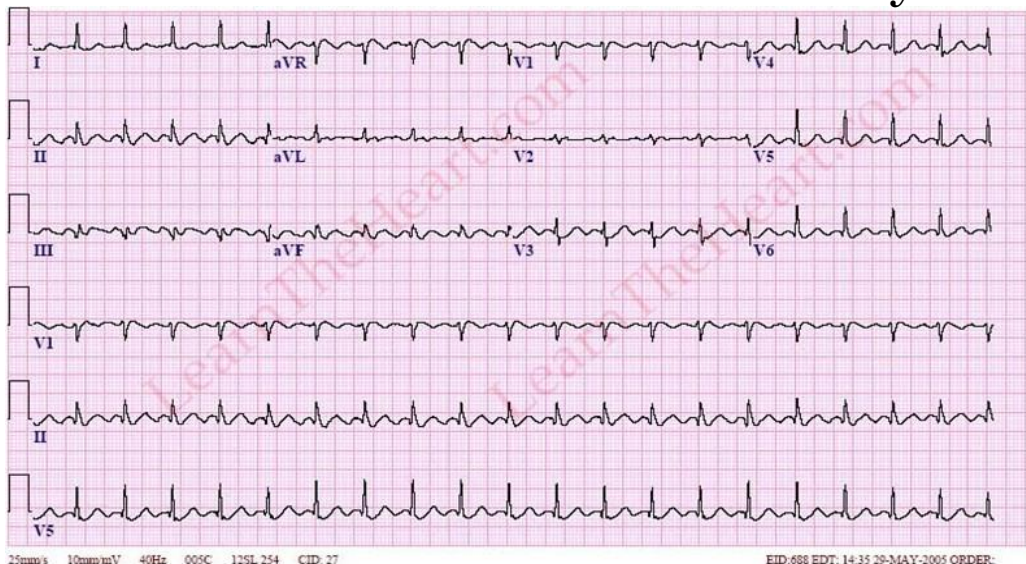
د Atrial Flutter اسباب:

1. Rheumatic fever

2. Acute Myocardial Infarction

3. Hypertension

4. Thyrotoxicosis



:Multifocal Atrial Tachycardia (MAT)

دا د اذیناتو د مختلفو محراقونو څخه منشاء اخلي او د Atrial fibrillation سره ورته دې خو په دې کي دوه خاص تغیرات وي:

1. P wave موجوده وي او څرنګه چي د مختلفو محراقونو څخه منشاء اخلي نو مختلف شکلونه لري.

2. R-R interval پکي مختلف وي ځکه AV node مختلفو محراقونو ته په مختلفو ځايونو کي ځواب وايي.

Atrial fibrillation سره يي فرق دادي چي په AF کي P موج نه وي او دلته وي.

Sinus arrhythmia سره دا فرق لري چي P wave پکي نارمل وي.

MAT د سپرو د ناروغيو او د شديد څو سيستمونو ناروغي لکه Shock، Sepsis، Acidosis او Electrolyte disturbances له وجي پيدا کيږي.

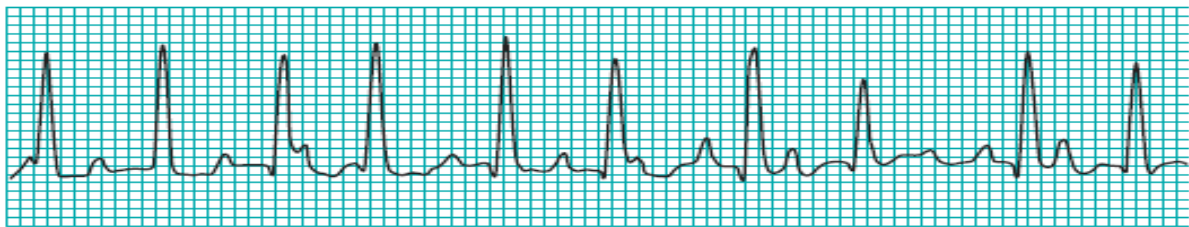
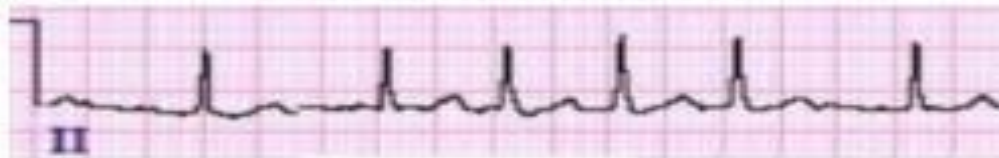
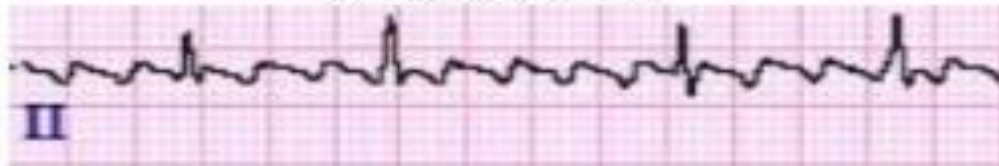

Figure 4.11 Multifocal atrial tachycardia.

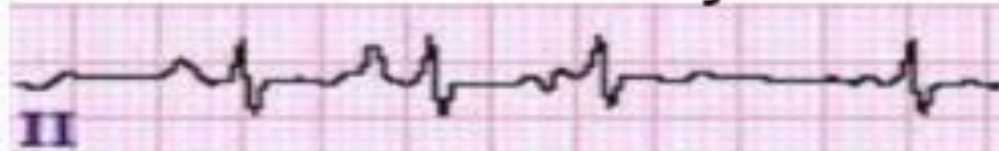
Atrial fibrillation

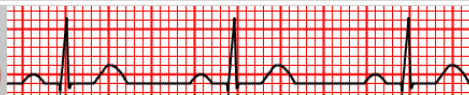


Atrial flutter



Multifocal atrial tachycardia





:AV nodal Re-entry Tachycardia

دلته Re-entry circuit په AV node کي وي.

لاندي کرايتيرياوي لري:

1. P wave به د QRS سره ډيره نږدي وي او يا به هيڅ موجوده نه وي.
2. QRS به نارمل وي.
3. T موج به هم نارمل وي.

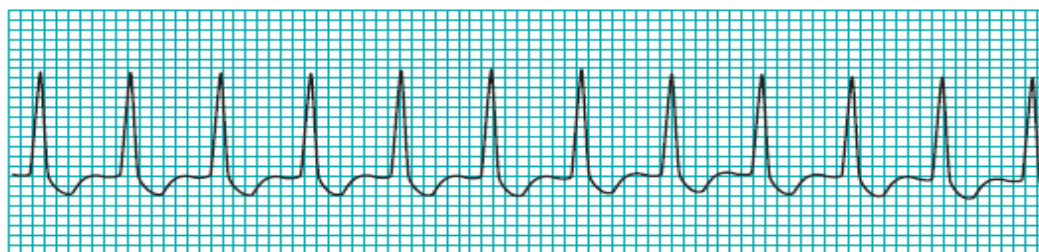


Figure 5.3 An atrioventricular nodal re-entrant tachycardia.

:Ventricular Tachycardia

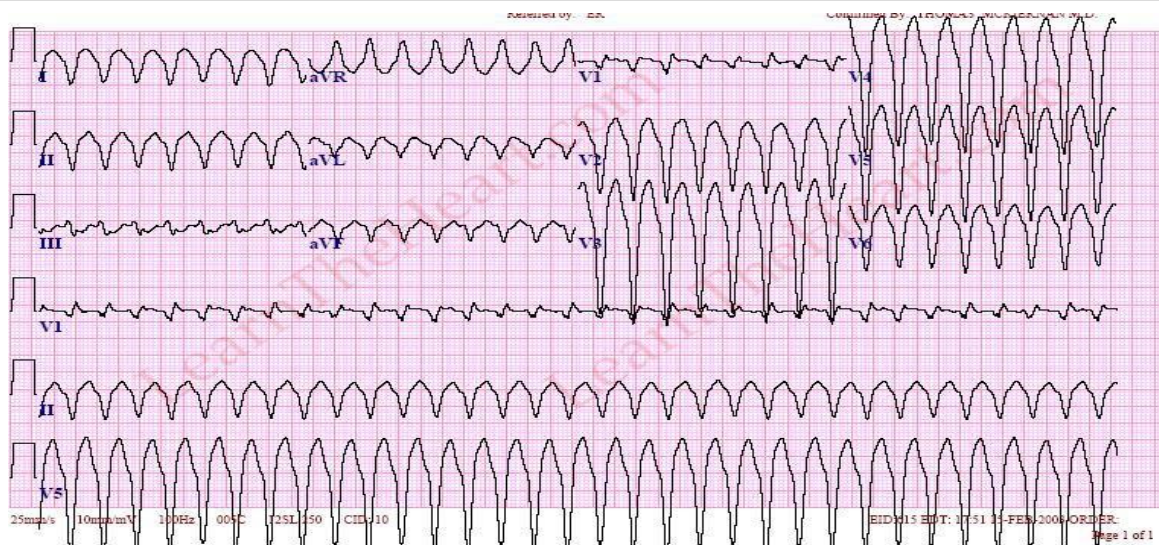
که چيرته درې يا له دريو څخه زيات V.P.C په مسلسل ډول په يو ليډ کي رامنځته شي نو VT بلل کيږي.

VT د دوام له نظره په دوه ډوله ده:

1. Sustained VT (حقيقي): چي دوام يي 30sec څخه زيات وي.
2. Non Sustained VT: چي دوام يي د 30sec څخه کم وي.

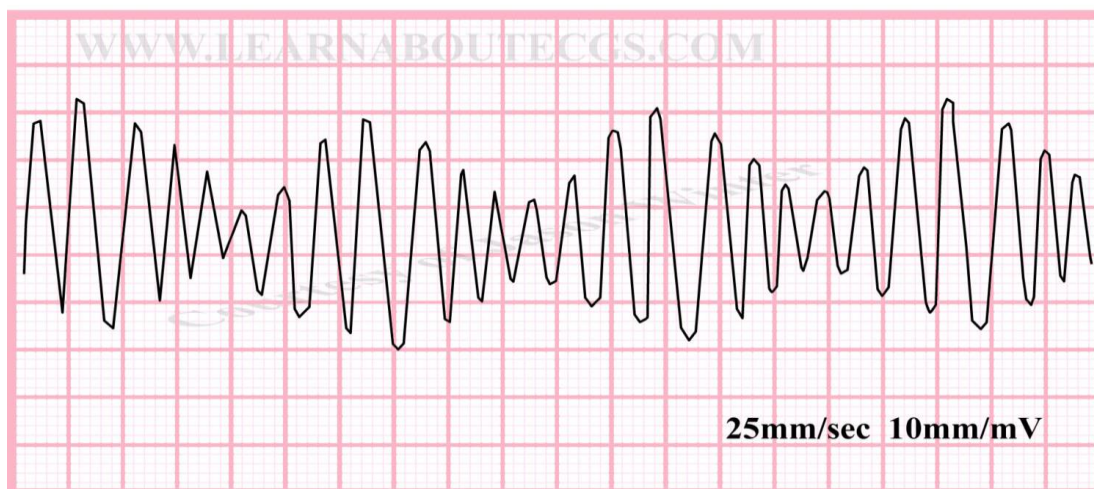
د شکل له نظره هم VT په دوه ډوله ده:

1. Monomorphic VT: چي په يو ليډ کي ټول QRS يو ډول شکل ولري ځکه چي Ectopic محراق يي يو وي.



2. Polymorphic VT: په دې كې Ectopic محراقونه مختلف وي او مختلف شكلونه لري.

Polymorphic Ventricular Tachycardia



د Ventricular Tachycardia تشخيصه كرايتيرياوي په لاندې ډول دي:

1. Rate معمولاً 100-200/bpm وي.
2. Rhythm معمولاً منظم او كله غير منظم وي.
3. P wave موجوده نه وي.



4. QRS complex پراخه وي او Bizarre شکل لري.

د VT اسباب:

1. Acute MI

2. Chronic IHD

3. Myocarditis

4. Ventricular Aneurysm

5. Electrolyte Imbalance (Hypokalemia)

:Ventricular Fibrillation (VF)

تشخيصيه کرايتيرياوي يي په لاندې ډول دي:

1. Rate پکي 350-600/bpm وي.

2. Rhythm پکي غيري منظم وي.

3. QRS پراخه، غيرمنظم او Bizarre شکل لري.

4. ST segment، P wave او T wave موجوده نه وي.

VF هم په دوه ډوله دي:

1. Fine

2. Coarse

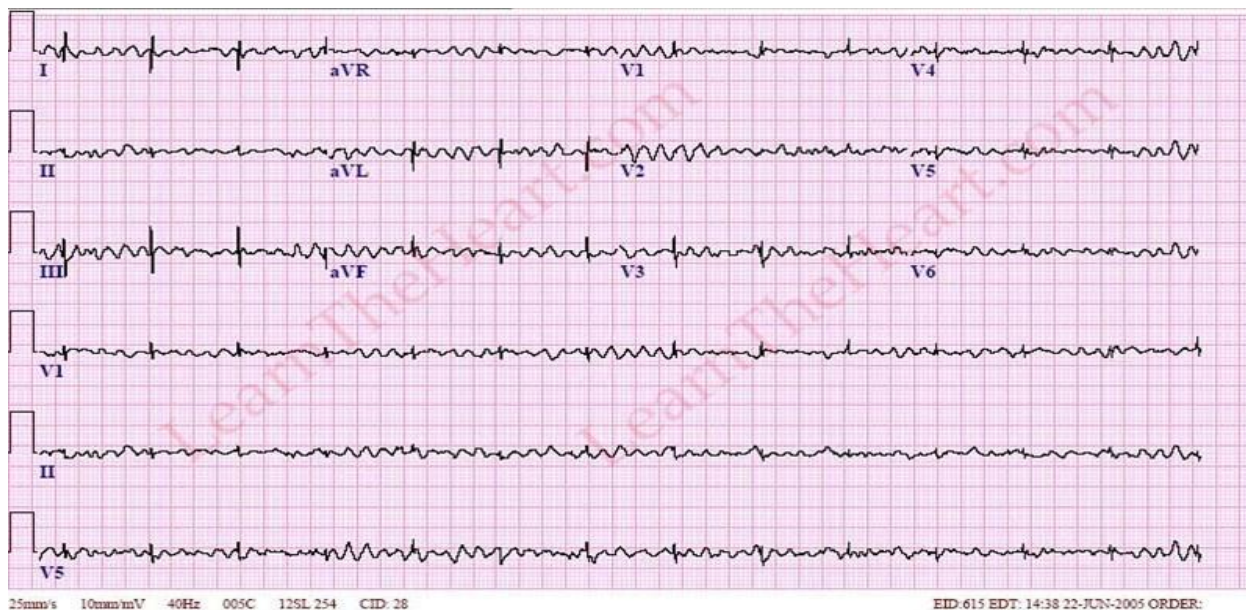
د VF اسباب:

1. Acute MI

2. Electrolyte Imbalance

3. په اوبو کي ډوبيدل

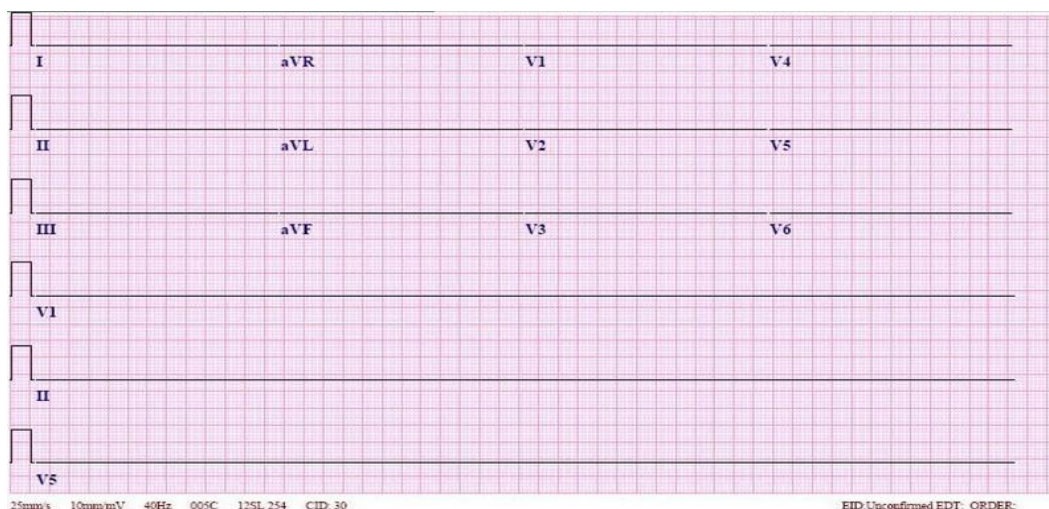
4. د دواگانو د ډوز زياتيدل (Digoxin)

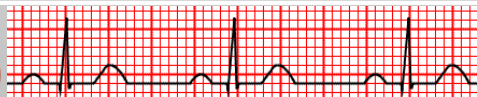


دې ناروغانو ته DC shot ورکول کيږي او بايد د Asystole سره غلط نه شي ځکه د ناروغ د مرگ سبب کيدلي شي.

:Asystole

کله چي ECG په لاندې ډول وي.





د زړه بلاکونه

:Sino Atrial Block

په دې کې په SA node کې سیاله تولید شوي وي خو سیاله Atrial myocardium ته نه انتقالیږي، ځکه سیاله په Sino Atrial junction کې بلاک شوي وي چې په نتیجه کې د P-P ترمنځ وقفه پیدا کیږي چې P-P interval دوه چنده وي. د Dropped beat څخه وروسته بیرته نارمل سایکل شروع کیږي او د P wave هم لري.

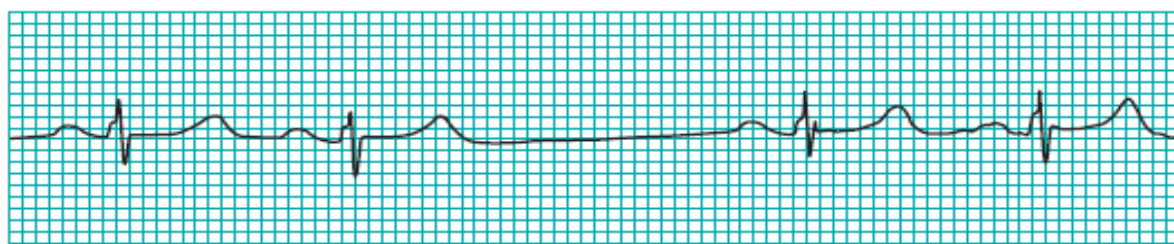


Figure 3.2 Sinoatrial block (note the pause is twice the P-P interval).

:Sinus Arrest (Sinus Pause)

په دې کې SA node نه شي کولای چې سیاله جوړه کړي نو P wave موجوده نه وي او وقفه یې اوږده وي.

:AV Block

کله چې سیاله په AV node او یا His Bundle کې بلاک (وځنډیږي) شي نو AV block بلل کیږي نو په دې حالت کې PR interval اوږدیږي. PR interval موږ ته هغه وخت رابښي چې سیاله پکې له اذیناتو څخه بطنیناتو ته انتقالیږي.

AV block درې درجي لري:

1. First degree AV block

2. Second degree AV block:

Mobitz Type I (1

Mobitz Type II (2

3. Third degree (Complete) AV block

1. First Degree AV Block

PR Interval Prolongation is Called First Degree AV block.

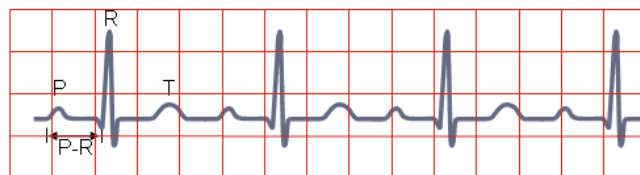
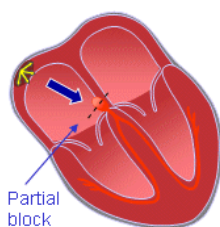
دا كيداي شي نارمل وي خو د خطرناكو ناروغيو نښه هم كيداي شي لكه:

MI, Pericarditis, Rheumatic Fever, Digoxin Toxicity

Normal PR Interval= 0,12-0,20 seconds.

A-V BLOCK, FIRST DEGREE

Atrioventricular conduction lengthened



P-wave precedes each QRS-complex but interval is > 0.2 s

Prolonged P-R interval:

More than 0.20 seconds (5 mm).

1. AV block.

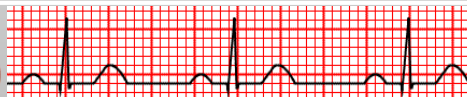
- First degree AV block

Criteria

Here PR interval is prolonged beyond 0.20 sec. and remains constant from beat to beat.

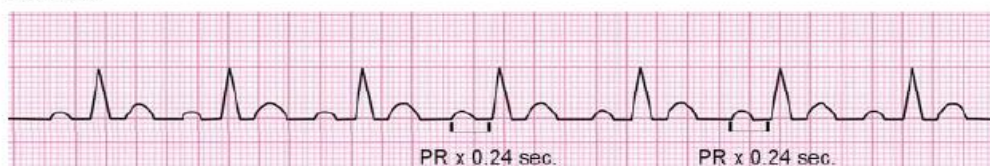

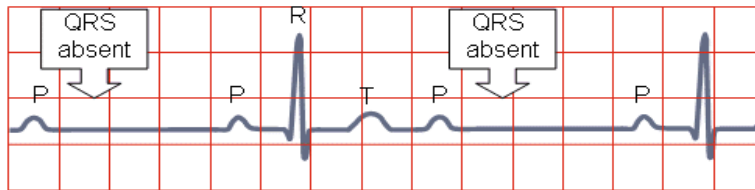
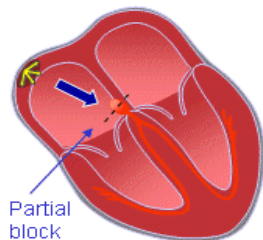
Fig. 7.15: First degree AV block



:Second Degree AV Block .2

A-V BLOCK, SECOND DEGREE

Sudden dropped QRS-complex



Intermittently skipped ventricular beat

دا دوه ډولونه لري:

:Mobitz Type I Block (1

Criteria:

There is Progressive lengthening of PR interval followed by a drop beat.

يعني په دې کي په پرمختلونکي ډول سره د PR interval اوږدېږي او بيا يو drop beat منع ته راځي.

Second Degree AV Block

Mobitz type I block (Wenckebach phenomena)

Criteria

There is progressive lengthening of P-R interval followed by a drop beat.

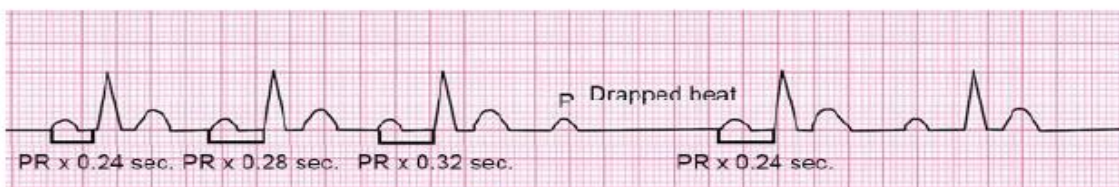


Fig. 7.16: Mobitz type I block

:Mobitz Type II Block (2

There is no Progressive lengthening of PR interval followed by a drop beat.

د PR interval اوږدېدل پکې ثابت وي او ورپسې يو Drop beat رامنځته کېږي، له First degree AV block سره دا فرق لري چې دلته dropped beat رامنځته کېږي.

د Mobitz type II Block اختلاطات:

I. Complete heart block

II. Heart Failure

III. Stokes-Adams Attacks

Mobitz Type II Block

Criteria

There is no progressive lengthening of P-R interval, followed by a drop beat.

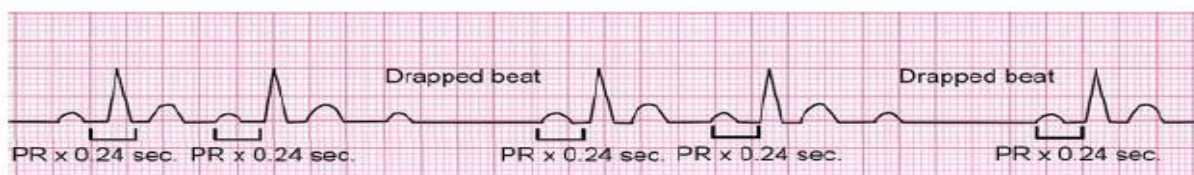

Fig. 7.17: Mobitz type II block

Complications

1. Complete heart block.
2. Heart failure.
3. Stokes-Adams attacks.

3. Third Degree AV Block

کله چې هيڅ سياله له AV node څخه نه شي تيريدلای او اذينات پخپل سر او بطينات په خپل سر کار کوي او د دواړو ترمنځ هيڅ رابطه نه وي يعني د P او QRS ترمنځ کومه رابطه نه وي. (د P موجې زياتې خو QRS کمې وي)

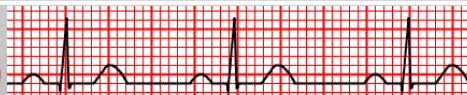
Third Degree AV Block

Criteria

Here P wave has no relation to QRS complex. It always has more P waves than QRS complex.

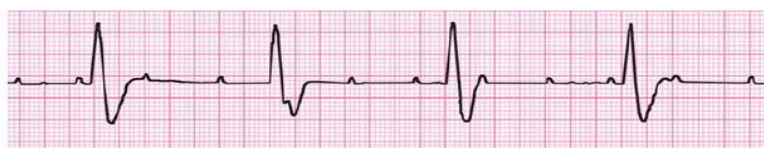

Fig. 7.18: Third degree AV block



:Bundle Branch Block

RBBB Criteria	LBBB Criteria
QRS>0,12 sec	QRS> 0,12 sec
ددې لپاره III, AVF, V1- V2 ليدونه گورو که چيرته په پورته ليدونو کي M shape وو نو RBBB خو که چيري په پورته ليدونو کي W shape وو نو LBBB دي.	ددې لپاره I, AVL, V5-V6 ليدونه گورو که چيرته په دې ليدونو کي W shape وو نو RBBB دي او که چيري M shape وو نو LBBB دي.

په پورته حالاتو کي M shape ډير مهم دي او LBBB ته بايد خاصه پاملرنه وکړو
ځکه نوې LBBB په Ant wall MI باندي دلالت کوي او په دې حالت کي
Thrombolytic ورکوو. د نوې LBBB د معلومولو لپاره Old normal ECG
موجوده وي.

د RBBB اسباب:

1. Acute Myocardial Infarction

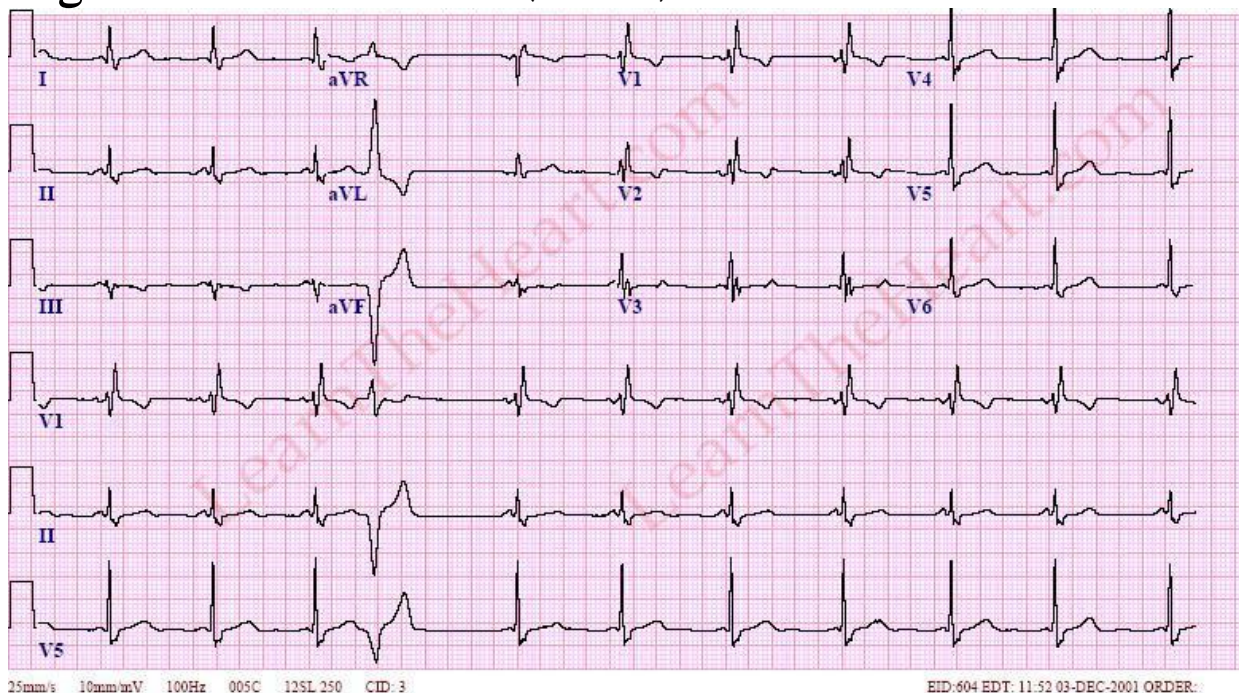
2. RV Hypertrophy

3. Chronic Core Pulmonale

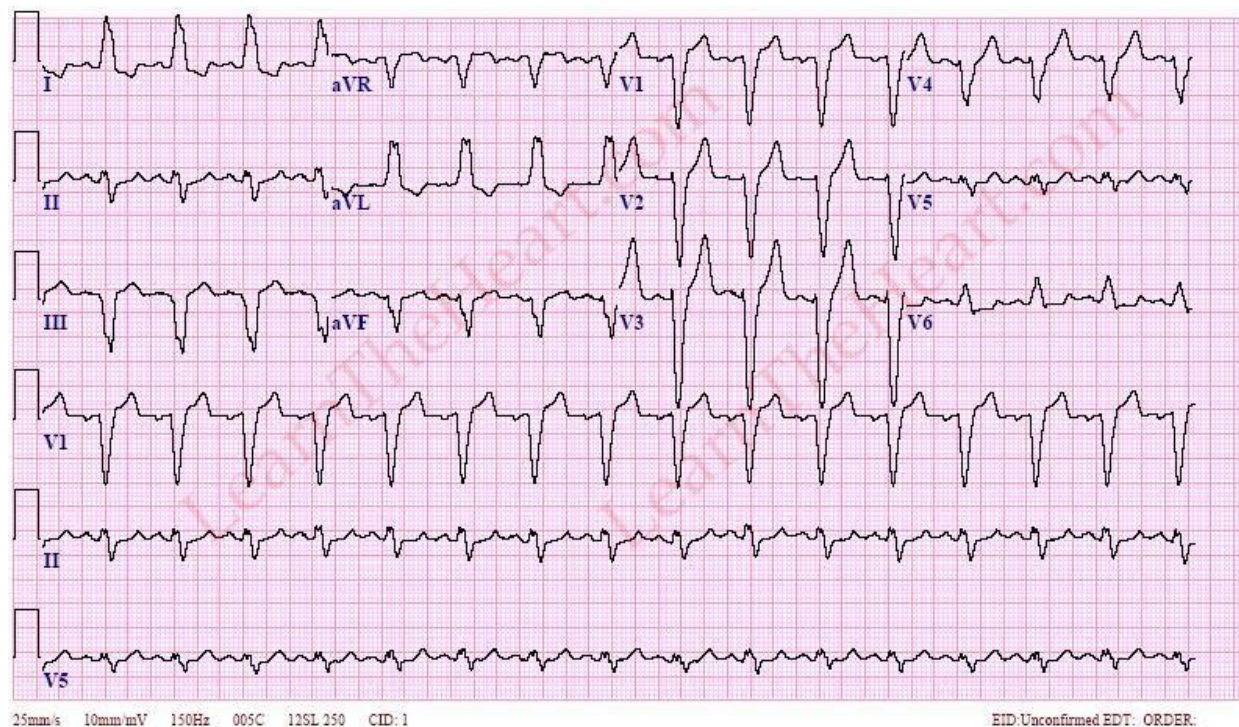
4. Pulmonary Embolism

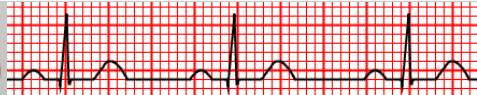
په RBBB کي کيدلي شي Right Axis Deviation موجود وي خو LBBB هميشه له Left Axis Deviation سره يوځاي وي.

Right Bundle Branch Block (RBBB):



Left Bundle Branch Block (LFBB):





Sgarbossa's Criteria

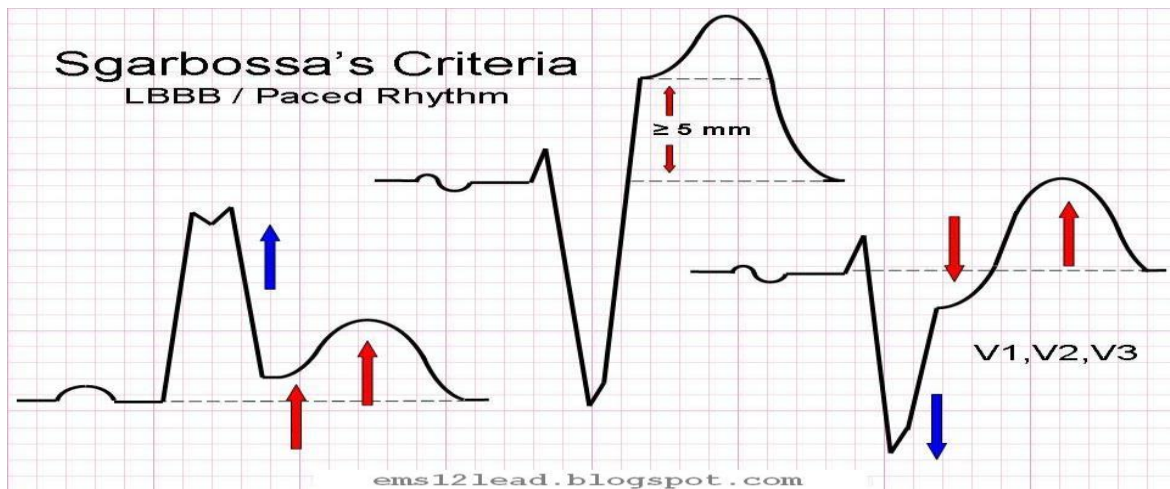
هغه وخت چي LBBB د MI سره يوځاي وي نو ددې لپاره د Sgarbossa کرايتيرياوي په لاندې ډول دي:

1. **ST Elevation** > 1mm in a lead with Positive QRS لري. دا پنځه نمري

2. **ST Depression** > 1mm in lead V1, V2, V3. دا درې نمري لري.

3. **ST Elevation** > 5mm in a lead with negative (Disconcordante) QRS. دا دوه نمري لري.

دا ټولې 10 نمري کيږي او که په دې کي درې نمري موجودې وي نو په Ant MI دلالت کوي.



:Left Anterior Fascicular Block

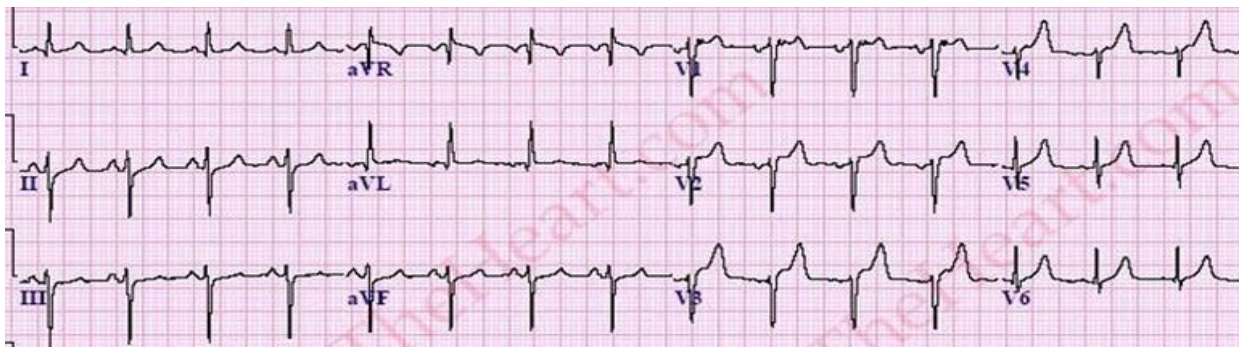
ددې لپاره I او III ليډونه گورو.

1. په اول ليډ کي د QR موجوديت.

2. په دريم ليډ كې د RS موجوديت.

3. Left Axis Deviation.

A Left anterior fascicular blocks occurs when the anterior fascicle of the left bundle branch is no longer able to conduct action potentials.



:Left Posterior Fascicular Block

A LPFB occurs on the ECG when the post Fascicle of the left bundle branch is no longer able to conduct action potentials.

دا ډير عام نه دي ځكه ډير مايو كار ډ بايد تخريب شي ترڅو LPFB رامنځ ته شي.
ددې كرايټيري او ي په لاندې ډول دي:

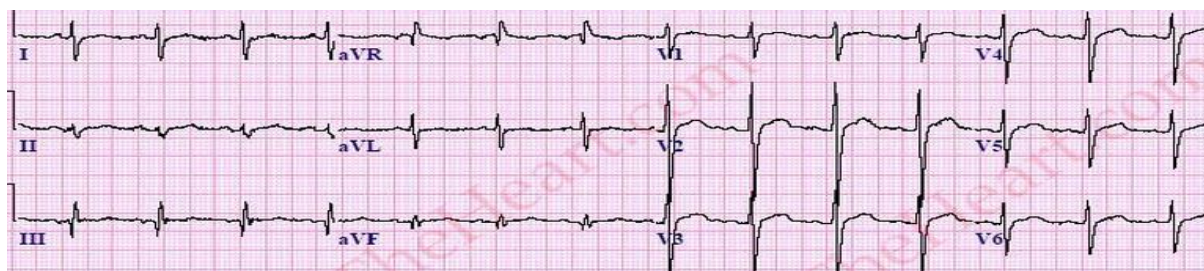
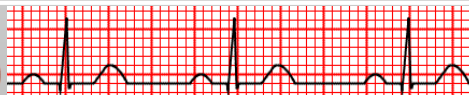
1. Right Axis Deviation

2. The Presence of a QR complex in lead III and RS complex in

Lead I

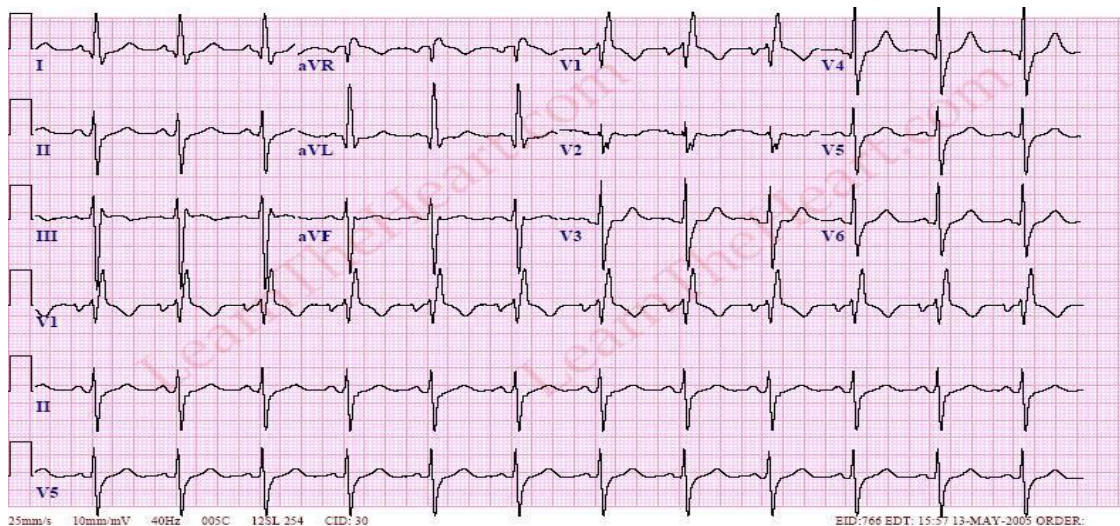
3. Absence of Right atrial enlargement and RVH: ځكه كه دا موجود

وي نو پورته تغيرات د همدې له وجې منځته راځي.



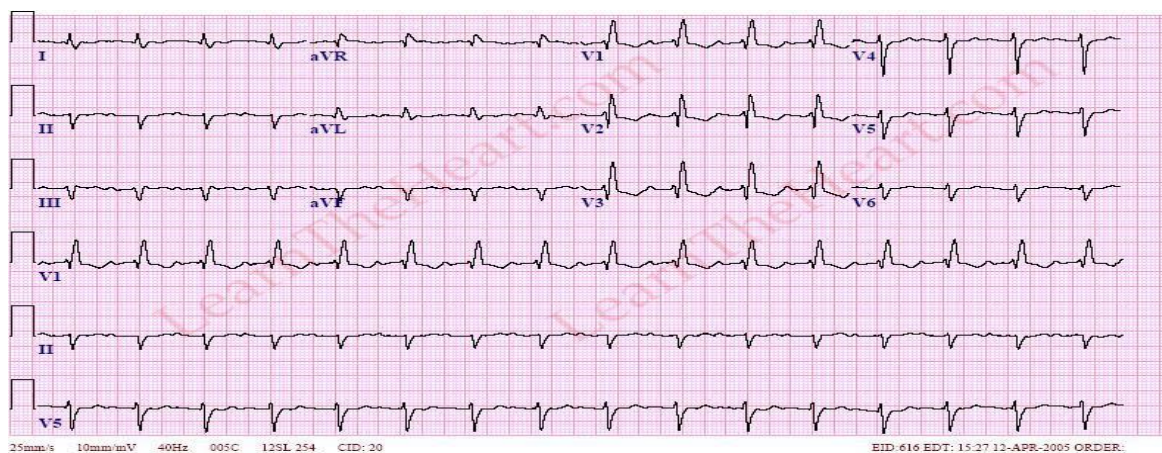
:Bi fascicular Block

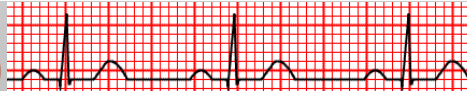
که چیرته RBBB سره LAFB او یا LPFB یوځاي شي نو دا Bifascicular بلاک دي. او ددې دواړو شتون ډیر خطرناک دي ځکه د لوړې درجې AV block خطر پکي وي او د Pacemaker ایښودو ته ضرورت پیدا کوي.



:Tri fascicular Block

کله چي ناروغ کې RBBB، LAFB یا LPFB او First degree AV block یوځاي وي ورته ویل کیږي.





د زړه د جوفونو لویوالي او غټوالي

(Hypertrophies)

:Left Ventricular Hypertrophy

اسباب:

1. Hypertension

2. Hypertrophic Cardiomyopathy

3. Aortic Stenosis

4. Coarctation of Aorta

لاندې کرایټیریاوي لري: (Sokolow Lyon criteria)

1. چي په V5 یا V6 کي R موج 26mm یا له دې څخه زیاته شي.

2. د V1 څخه S او V5 یا V6 څخه R سره جمع کوو که حاصل د 35mm څخه

زیات شي نو په Left ventricular Hypertrophy دلالت کوي.

- I. Sokolow-Lyon criteria: Sum of depth of S wave in V1 and height of R wave in lead V5 or V6 = 35 mm/ or R wave in V5 or V6 > 26 mm (more sensitive)
- II. Any precordial lead > 45 mm.
- III. The R wave in aVL > 11 mm.
- IV. The R wave in lead I >12 mm.
- V. The R wave in aVF >20 mm.

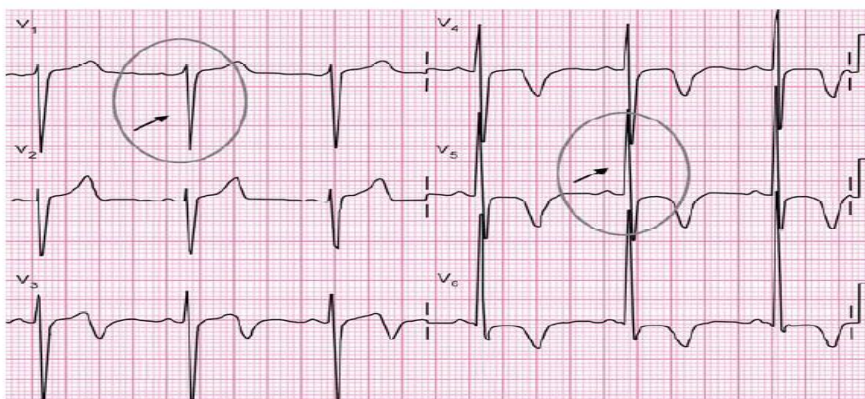


Fig. 7.37: ECG of left ventricular hypertrophy

:Left Ventricular Strain Pattern

دا يو گذري اسكيميا ده او په Chronic Hypertensive ناروغانو كې منځته راځي.

1. په V4, V5, V6 ليډونو كې په محدب شكل (Concave) باندې T depression وليدل شي او په غير متناظر ډول سرچپه T موج ورسره موجوده وي.
2. او معكوس تغيرات يې په V1, V2, V3 كې وليدل شي.

STRAIN PATTERN

Strain pattern refers to the ST and T wave configurations that arise from repolarization abnormalities found in either RVH or LVH.

Left Ventricular Strain Pattern

Criteria

1. In leads V4, V5 and V6, ST depression with downward concavity and inverted asymmetric T wave.
2. In V1, V2 and V3, there are reciprocal changes like ST elevation with upward concavity and an upright asymmetric T wave.

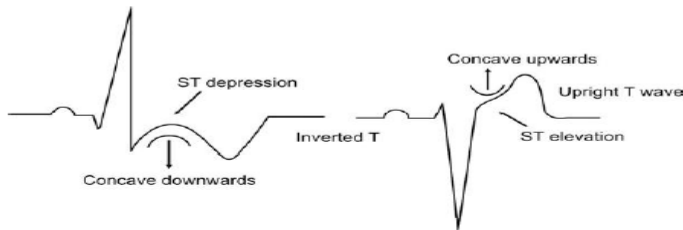
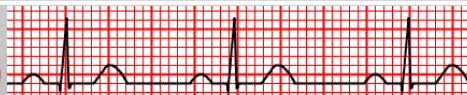


Fig. 7.38: Left ventricular strain pattern

:Right Ventricular Hypertrophy

اسباب:

1. Chronic core pulmonale
2. Pulmonary HTN
3. Pulmonary stenosis
4. Fallot's of Tetralogy



RVH درې کرایتیریاوي لري:

1. که په V1 لید کې د R موجه په S موجې باندي تقسیم شي او حاصل يې له یو څخه زیات شي.
2. د V1 لید کې د R او V5 او V6 د S موجې سره جمع شي او حاصل يې د 11mm څخه زیات شي.
3. R موجه په AVR کې د 5mm څخه زیاته شي.
4. په V1 کې R موجه د 7mm په اندازه او یا ورڅخه زیاته شي.
5. په V1 کې S موجه د 2mm یا ورڅخه زیاته شي.

Right Ventricular Hypertrophy

Criteria

1. R V1 divided by S V1 should be > 1 (more sensitive)
2. R wave in V1 plus S wave in V5 or V6 = 11 mm (Sokolow-Lyon criteria)
3. R in aVR should be > 5 mm
4. R wave in V1 = 7 mm
5. S wave in V1 = 2 mm.

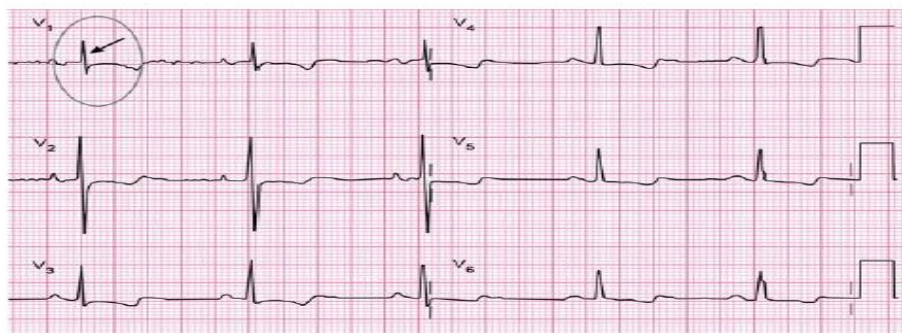


Fig. 7.39: ECG of right ventricular hypertrophy

:Right Ventricular Strain Pattern

اکثره Pulmonary HTN کې وي او دوه کرایتیریاوي لري چې په V1-V2 کې لیدل کېږي.

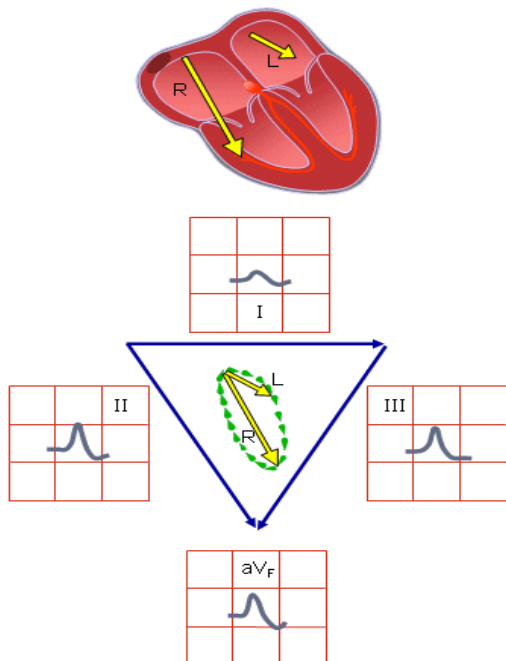
1. Concave downward ST segment which is Depressed

2. Inverted Asymmetric T wave

دا معکوس تغیرات نه لري.

RIGHT ATRIAL HYPERTROPHY

Tall, peaked P wave in leads I and II



Right Ventricular Strain Pattern

Criteria

In leads V1 and V2:

1. Concave downward ST segment which is depressed.
2. Inverted asymmetric T wave

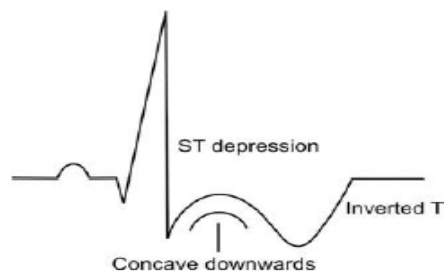
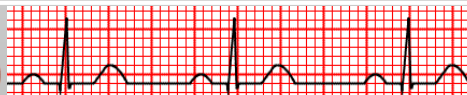


Fig. 7.40: Right ventricular strain pattern

:Right Atrial Enlargement

د اذیناتو د Depolarization څخه P wave رسمیري چي لومړي نیمه د ښي اذین او دوهمه نیمه د چپ اذین د Depolarization په سبب رسمیري.

څومره چي د عضلي کتله زیاتیري نو Voltage زیاتیري نو د Tricuspid stenosis په سبب د Right atrium عضلي کتله زیاتیري او کومه P موجه چي ورڅخه رسمیري لوړیږي چي په II او III لیډ کي ښه معلومیږي. دغه لوړه P موجه د Peaked P wave یا P. Pulmonale په نوم یادیري. که چیرته د RVH په شواهدو سره یوځای نه وي او یوځایي P. Pulmonale موجوده وي نو مشکل په Tricuspid valve کي دي خو که د RVH شواهد ورسره یوځای وي نو Pulmonary HTN دي.



:Left Atrial Enlargement

LEFT ATRIAL HYPERTROPHY

Wide, notched P wave in lead II. Diphasic P wave in V1

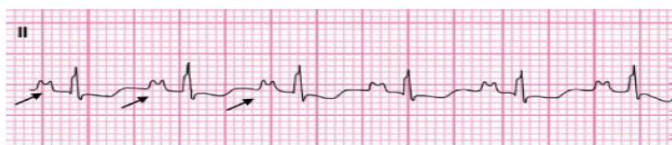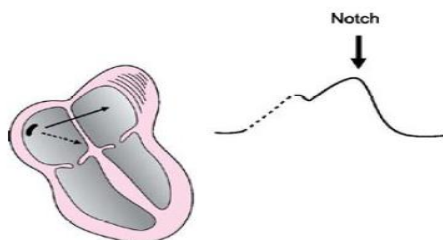
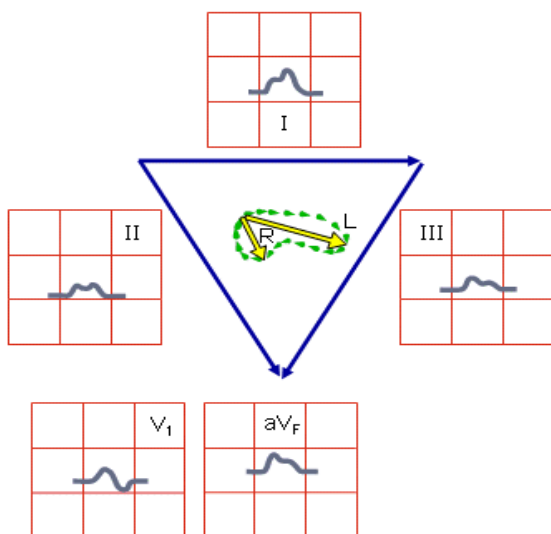
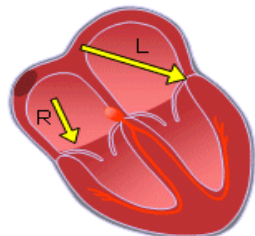


Fig. 7.11: P mitrale

د چپ اذین د غټوالي له کبله د P
 Mitral موجہ رسمیري، چپ اذین په
 Mitral stenosis کي لوریري. P
 Mitral پراخه وي او د یو
 درلودونکي وي چي د Bifid P wave
 او Notch P wave په نوم یادیري. په
 دې کي ښي اذین برخه P موجہ نارمل
 وي.

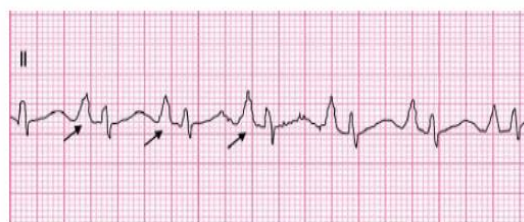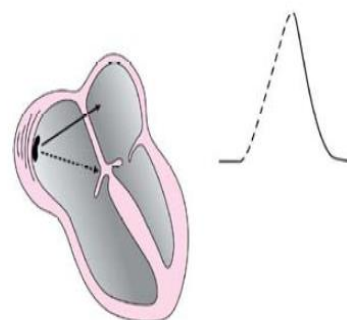


Fig. 7.12: P pulmonale

د الکترولائټونو تشوشات

(Electrolytes Disturbances)

:Hypercalcemia

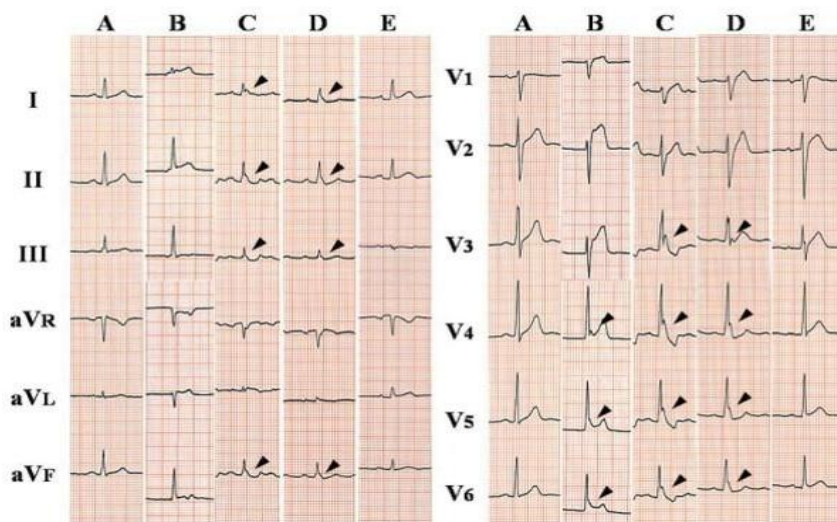
کله چې په وينه کې د کلسيم سوپه د 12mg/dl (ځينې کتابونه 10mg/dl ښايي) څخه زياته شي نو ورته Hypercalcemia وايي.

لاندي کرايټيرياوي لري:

1. Shortening of QT interval

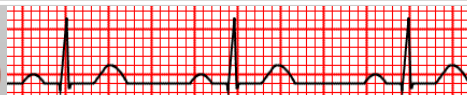
2. Shortening of ST segment

3. Osborn wave (J wave) (د QR په تعقيب منځته راځي)



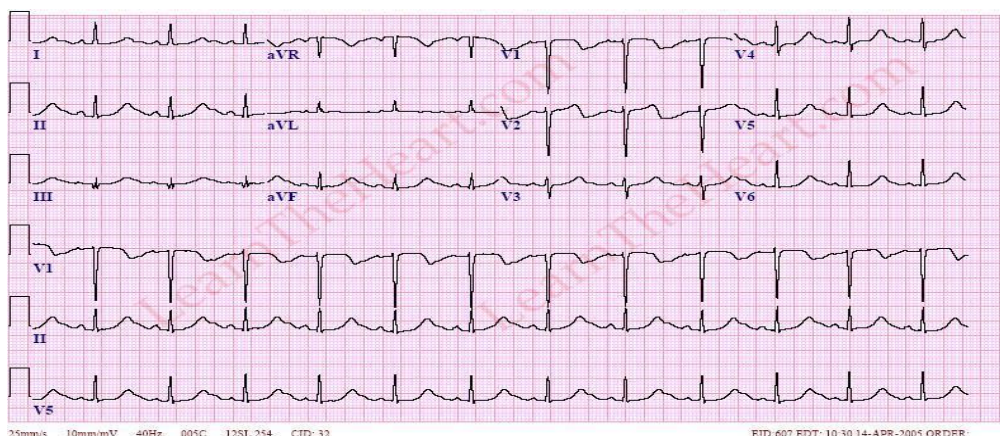
:Hypocalcemia

کله چې په وينه کې د کلسيم سوپه د 8mg/dl څخه کمه شي ورته Hypocalcemia وايي.



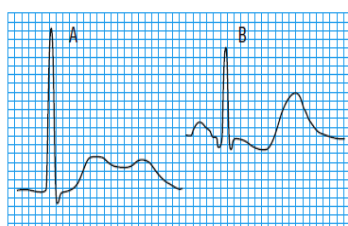
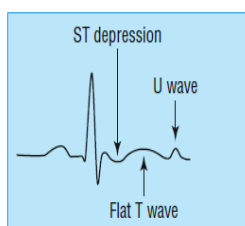
لاندي کرایتیریاوي لري:

1. QT interval prolonged
2. ST segment Prolonged
3. او که له Hypocalcemia سره Hyperkalemia یوځاي وي نو ST segment او T موجه به لوړه وي.



:Hypokalemia

کله چې په وینه کې د پوتاشیم سویه د 3,5 meq/dl څخه کمه شي نو ورته Hypokalemia وایي.



Left: Diagram of electrocardiographic changes associated with hypokalaemia. Right: Electrocardiogram showing prominent U wave, potassium concentration 2.5 mmol/l (A) and massive U waves with ST depression and flat T waves, potassium concentration 1.6 mmol/l (B)

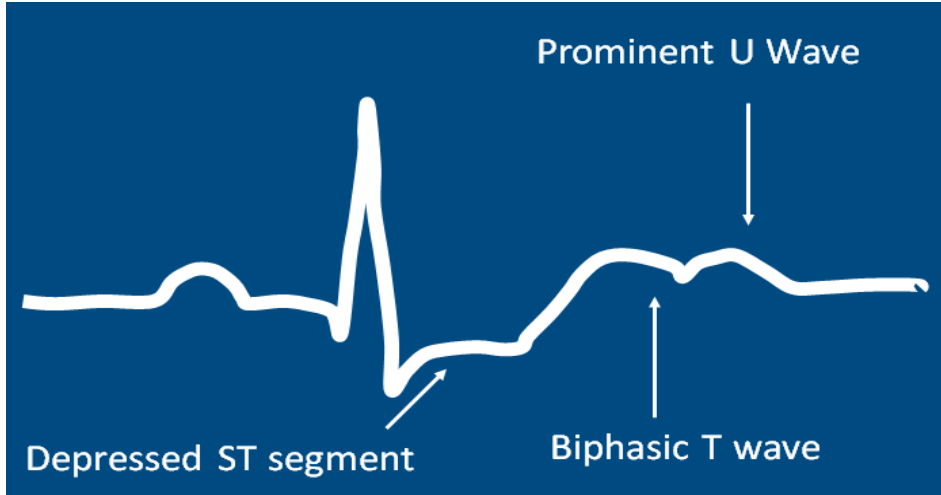
لاندي کرایتیریاوي لري:

1. د T wave همواریدل یا سرچپه کیدل.
2. د U موجې بارز کیدل.
3. ST depression
4. د P موجې د امپلیتود زیاتیدل او پراخه کیدل.
5. PR interval prolongation
6. QT interval prolongation

7. بطيني ارتيمياگاني لکه VF، VT، VPCS او داسي نور.

8. اذيني ارتيمياگاني لکه Atrial Fibrillation، Atrial Flutter، MAT يا

.PSVT



:Hyperkalemia

کله چي په وينه کي د پوتاشيم اندازه د $5,5\text{meq/dl}$ څخه زياته شي ورته hyperkalemia وايي.

لاندي کرايتيرياوي لري:

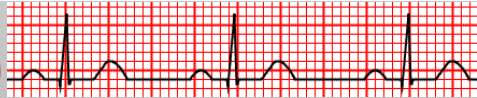
1. Hyper acute T wave: کله چي Limb ليډونو کي د 5mm او Chest

leads کي د 10mm څخه زيات شي او دا هغه وخت راځي کله چي د پوتاشيم اندازه $5,5-6,6\text{mmol/dl}$ وي.

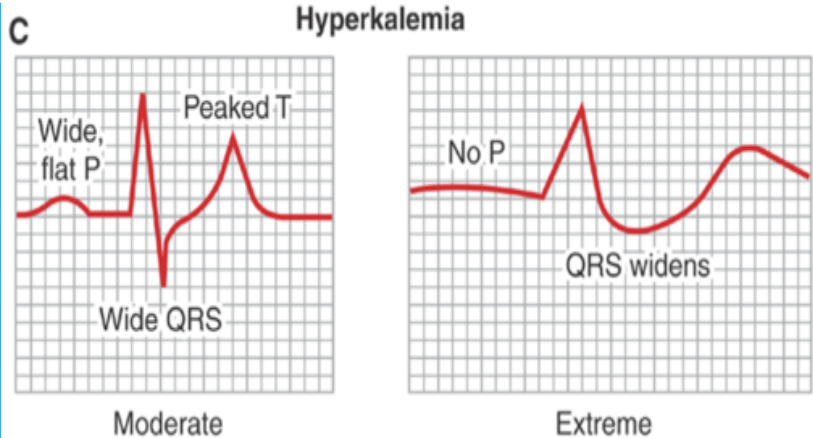
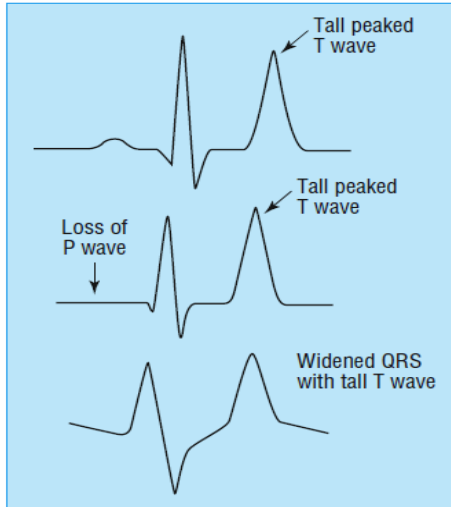
2. Absent P wave: کله چي د پوتاشيم اندازه $6,5-7,5\text{mmol/dl}$ ته ورسيري.

3. Wide QRS complex: کله چي د پوتاشيم اندازه $7,0-8,0\text{mmol/dl}$ ته ورسيري.

4. Sine wave: کله چي د پوتاشيم اندازه $8,0-10,0\text{mmol/dl}$ ته رسيري نو Sine موجي، Ventricular arrhythmia او Asystole پيدا کيري.

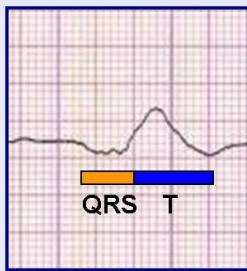
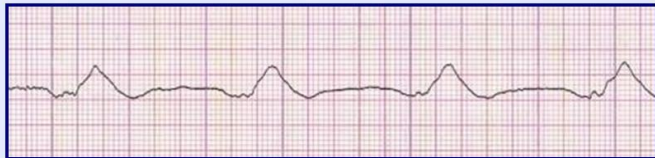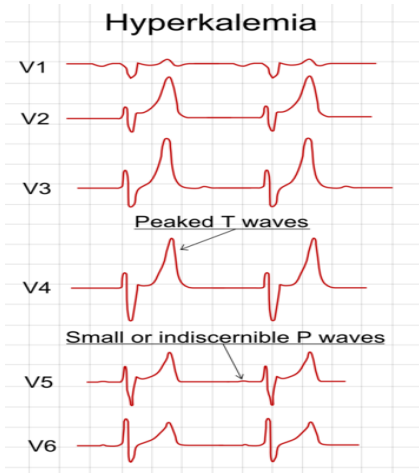


(Sine wave کله چې د T موجې او QRS ترمنځ فرق نه کېږي)



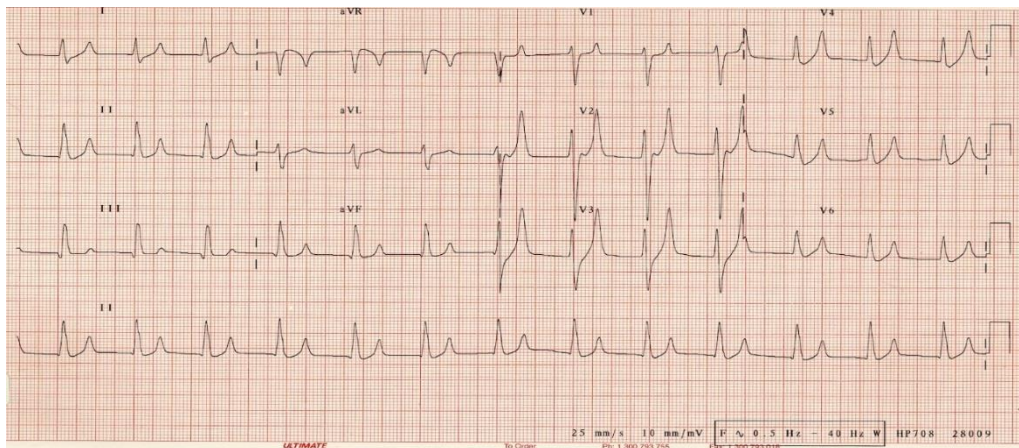
Sine Wave:

Serial changes in hyperkalaemia



The QRS complex is almost isoelectric in leads I, II and III. A 12-lead ECG may have been helpful to the interpretation.

The QRS duration is > 200 ms which should always make you suspect hyperkalemia!



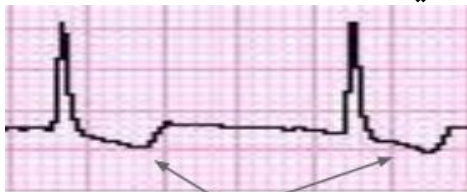
د درملو تاثيرات په ECG كې

(Drugs effects on the ECG)

:Digoxin Toxicity

د Digoxin د تداوى ډوز او ټوكسيك ډوز ترمنځ ډيره باريكه رابطه ده نو په دې وجه د استعمال په وخت كې يې بايد Toxicity ته ډير متوجه واوسو.

په لاندې خلكو كې د Digoxin د تسمم خطر زيات وي:



"Reverse check" or "reverse tick" sign from digoxin effect.

1. Old age

2. Renal failure

3. لاغر اشخاص

د Digoxin toxicity څخه په ECG كې لاندې تغيرات ليدل كېږي:

1. ST segment په كې ښكته خواته وي د (Reverse tick) په شان شكل لري.

2. بطيني ارتمياگانې او بلاكونه موجود وي.

3. 2:1 Block او First degree AV block او Atrial tachycardia پكې

رامنځته كېږي.

4. QTc انتروال پكې لنډېږي.

5. R-R interval پكې اوږدېږي.

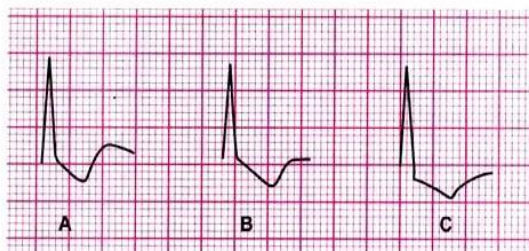
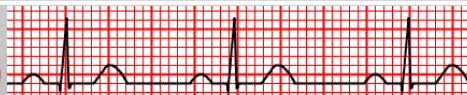


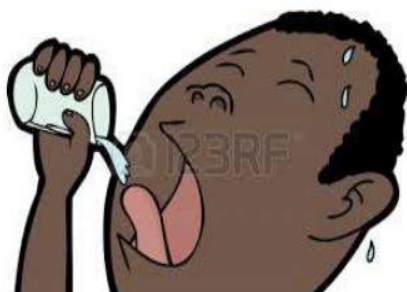Fig. 9.2 Diagrams of digitalis toxicity and digitalis effect. (A) Reverse check sign. Note the terminal positivity of the T wave. (B) Digitalis toxicity. Note that the terminal part of the T wave does not rise above the baseline. (C) Digitalis toxicity. Note that the terminal part of the T wave does not rise above the baseline. It can also be due to primary T wave abnormality because of coronary artery disease.



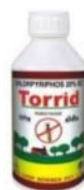:Organo Phosphorus Poisoning

Organophosphorus Poisoning

:Sing and Symptoms



Presenter : Dr Lohit Chauhan



1. Salivation

2. Lacrimation

3. Urination

4. Diarrhea

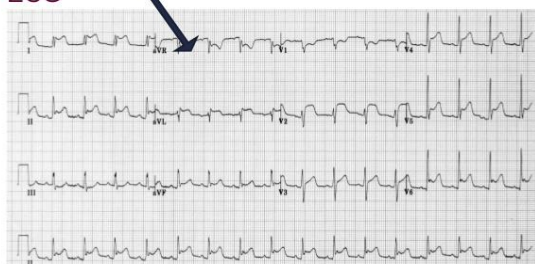
5. GI upset

6. Emesis

7. Bradycardia/ Bronchospasm

8. Meiosis

ECG



o ST segment depression, Prolongation of QT interval, dysrhythmias (due to hypokalemia)

په ECG کې لاندې تغیرات موجود وي:

1. Sinus bradycardia

2. Sinus tachycardia

3. ST and T wave changes

4. BBB and AV block

5. Supra ventricular premature complex

:Quinidine and Procainamide toxicity

دا پخپله د ارتمیا لپاره ورکول کېږي خو کله کله د ارتمیا سبب کېږي.

ددې دوا له وجې د مایوکارډ د حجراتو د Repolarization صفحه اوږدېږي او په

ECG کې ورڅخه لاندې تغیرات منځته راځي:

1. د QRS د موجي پراخيدل.
2. د QTc انټروال اوږديدل.
3. د T موجي همواريدل يا سرچپه کيدل.
4. د U موجي تبارز او لوړيدل.
5. Monomorphic VT torsade de point

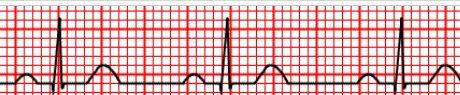
:Amiodarone changes in ECG

1. First degree AV Block
2. Prolonged QT interval
3. T wave inversion

Anti-Psychotic & Phenothiazine دواگانو تاثيرات په ECG کې:

ددې دواړو درملو له کبله لاندې تغيرات په ECG کې منځته راځي:

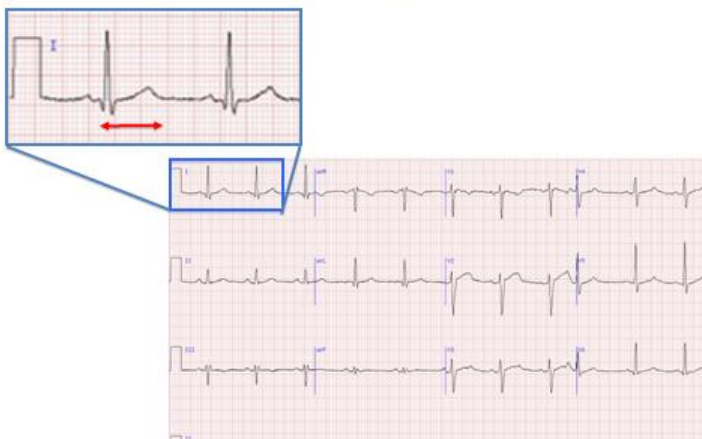
1. ST segment depression
2. د T موجي همواريدل او يا سرچپه کيدل.
3. د QT فاصلي اوږديدل.
4. د U موجي ښکاره کيدل.
5. د PR فاصلي اوږديدل.
6. د QRS پراخه کيدل.



:Quinine changes in ECG

Quinine د ملاريا ضد دوا ده چې د دماغې ملاريا په تداوی کې ورکول کېږي او په ECG کې د Quinidine سره يوشان تغيرات منځته راوړي.

Quinine & Quinidine



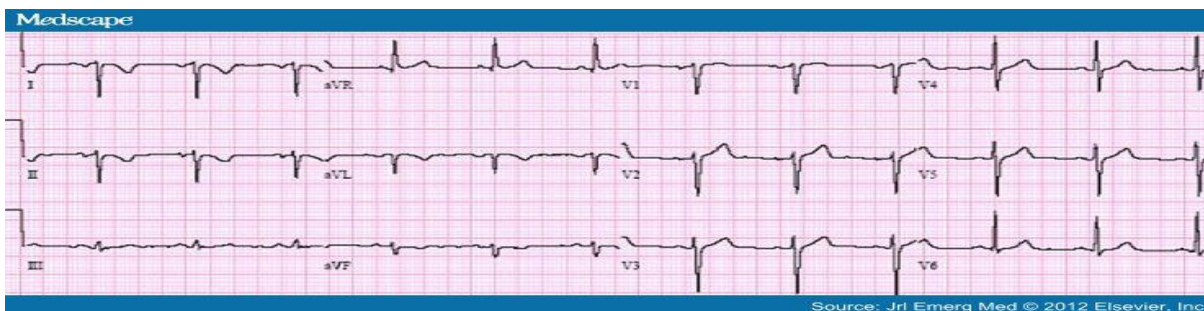
:Limb lead Reversal ECG

که چيرته اطرافي ليدونه غلط شوي وي يعنې د ښې لاس په چپ لاس تړل شوي وي نو په ECG کې به لاندې تغيرات وليدل شي:

1. په I ليد کې QRS، P او T موجې سرچپه وي.

2. AVR مثبت وي.

چې دا ځيني وخت د Dextrocardia سره مغالطه کېږي خو توپير يې په دې کېږي چې د V3 او V6 ليدونو کې Voltage کم وي.



په يو شمير سيستمیکو ناروغيو کي د ECG تغيرات

(Disease Effect on the ECG)

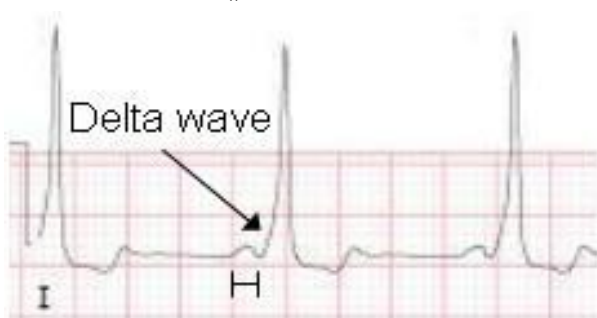
:WPW Syndrome (Wolf Parkinson White Syndrome)

په WPW سنډروم کي درې تغيرات منځته راځي:

1. Short PR interval

2. Wide QRS (more than 0,10sec)

3. Delta wave: د PR segment په تعقيب د QRS څخه مخکي رسميزي.



PR interval < 120 ms

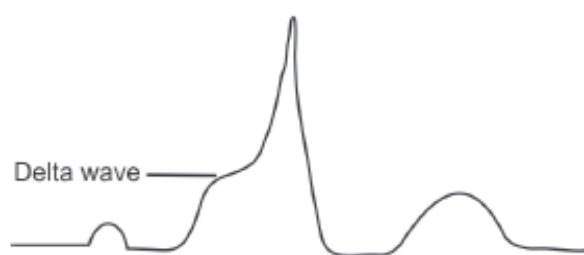
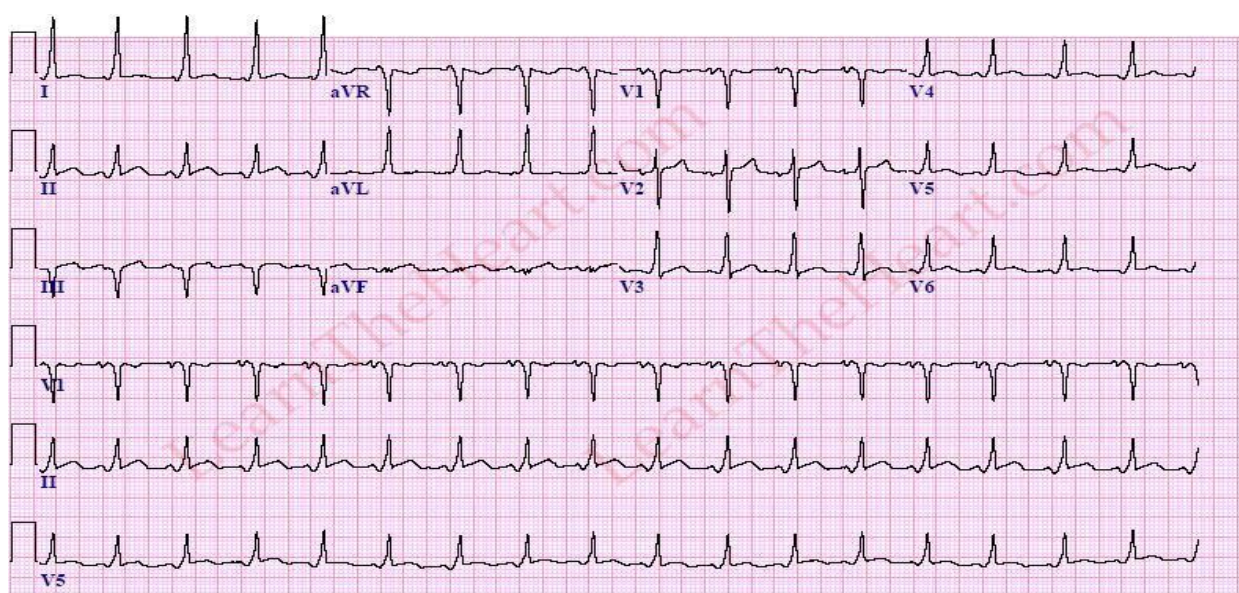
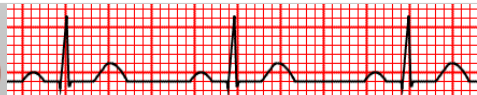


Fig. 8.32: Delta waves



25mm/s 10mm/mV 40Hz 005C 12SL 254 CID: 33

EID:602 EDT: 22-18 20-MAY-2004 ORDER:

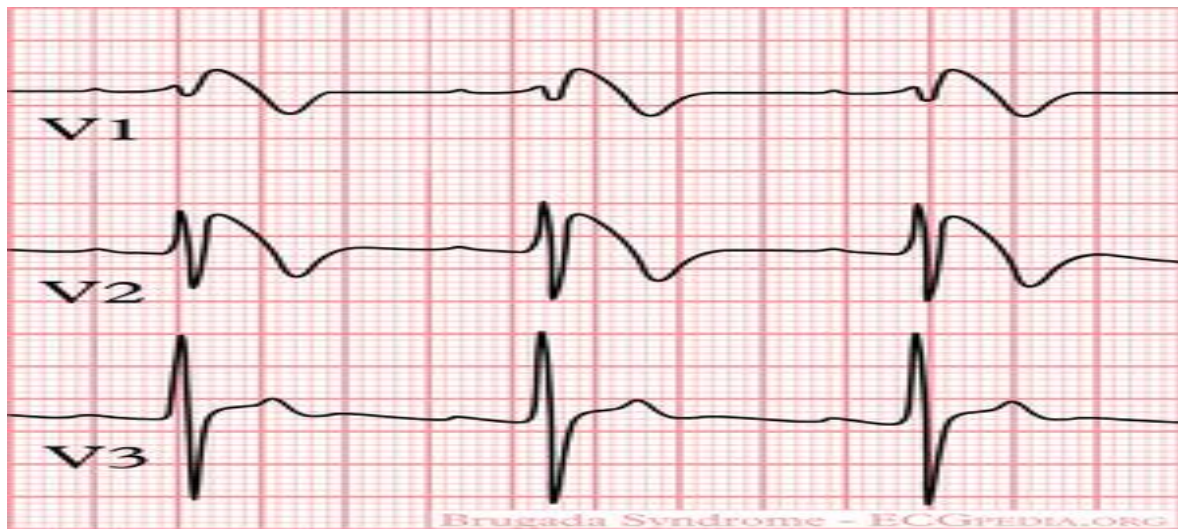


:Brugada Syndrome

دا سندروم په پهلوانانو کې وي او اکثره د Sudden cardiac death سبب کېږي.

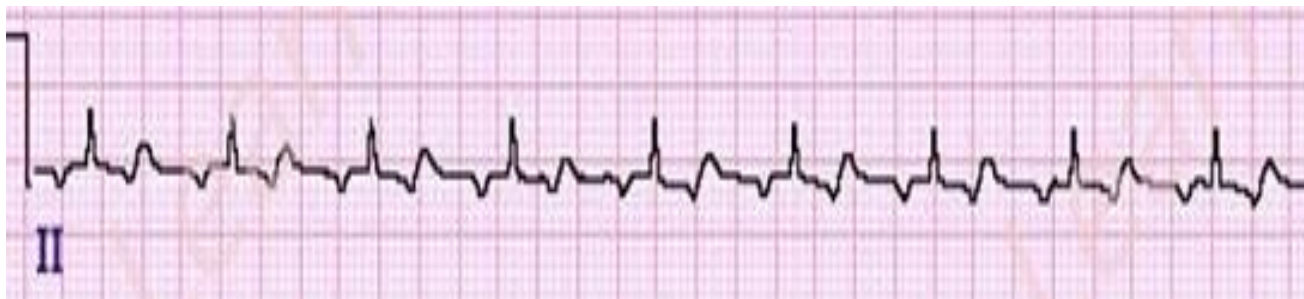1. ST segment پکې د آس د شا او یا گمبزي په شان منظره ورکوي.

2. T inversion کېدای شي ورسره وي او یا نه وي.



:Wellens Syndrome

کله چې د V1-V3 پورې Biphasic T موجه ولیدل شي او V4-V6 پورې T inversion وي چې دې ته Wellens phenomenon وايي او په شدید Proximal lateral anterior descending artery په تنگوالي دلالت کوي او دلته ST elevation موجود نه وي.



:Dextrocardia

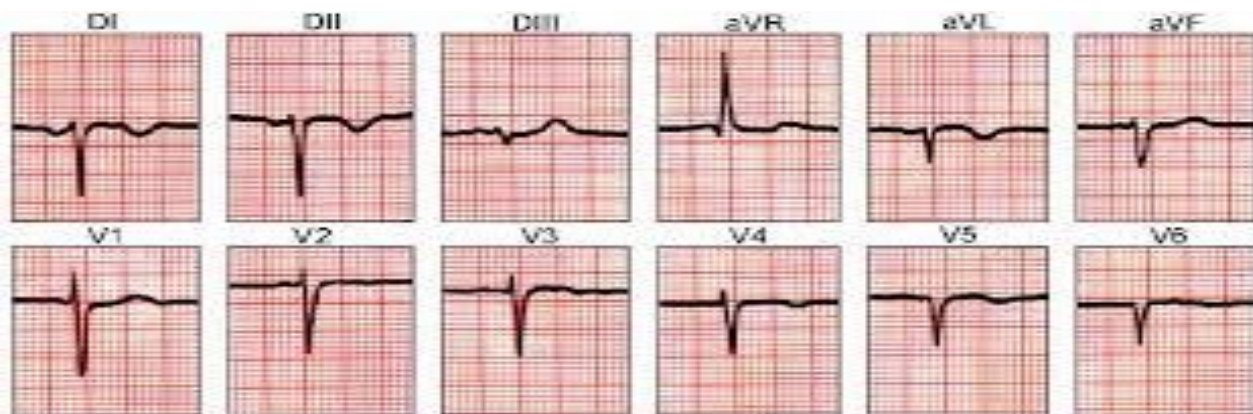
دا هغه حالت دي چي زړه ددې پرځاي چي په چپه خوا کي قرار ولري په ښې خوا کي قرار نيسي.

1. AVR پکي مثبت وي.

2. I او AVL پکي منفي وي.

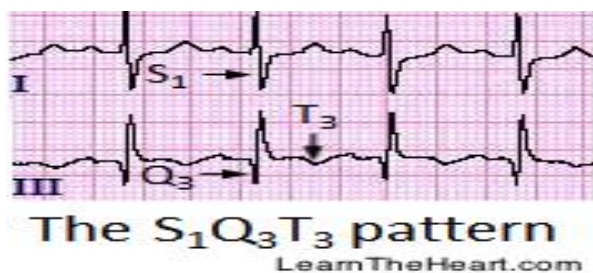
3. V3-V6 پورې Low voltage وي.

هغه وخت مور وايو چي ECG low voltage دي کله چي R موجه په Limb ليدونو کي د 5mm او په صدرې ليدونو کي د 10mm څخه کمه وي.



:Pulmonary Embolism

لاندي کرايتيرياوي لري:



1. Sinus Tachycardia

2. S1, Q3, T3 pattern د حاد Core pulmonale لپاره کلاسيک دي چي

دي ته MC Ginn white sign وايي.

S1: په ليډ I کي به S موجه ژوره وي.



Q3: چي په III لیدې کې د Q موجہ پیدا شي.

T3: چي په III لیدې کې به د T موجہ سرچپه وي.

:Pericarditis

د زړه په اطرافو کې د موجودې پردې التهاب ته ویل کېږي او د ECG تغیرات یې په څلورو مرحلو کې لیدل کېږي.

1. اوله یا حاده مرحله: په زیاتره لیدونو کې په محدب شکل ST elevation وي

او PR segment بنکته کېږي او ځیني وختونه د QRS په پورتنۍ برخه کې Notch لیدل کېږي، دغه ST elevation د STEMI سره لاندې فرقونه لري:

I. په Pericarditis کې په محدب شکل وي خو STEMI کې په مقعر ډول وي.

II. په STEMI کې لیدونه مشخص دي یعنې په هرو لیدونو کې د مربوطه wall تغیرات بنکاري خو د Pericarditis لپاره لیدونه مشخص نه دي.

III. په Pericarditis کې د PR segment بنکته والي (Depression) وي.

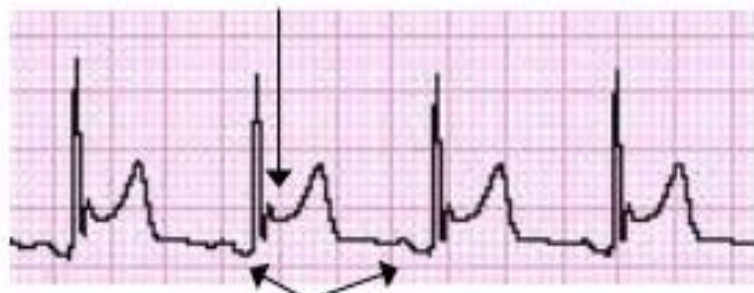IV. په STEMI کې په II لیدې کې ST segment ډیپریشن لږ وي خو په دریم لیدې کې زیات وي خو په Pericarditis کې په II لیدې کې ST depression زیات خو په دریم کې کم شوي وي.

2. دوهمه مرحله: ECG بیرته نارمل کېږي یعنې ST elevation له منځه ځي.

3. دریمه مرحله: یواځي T inversion منځته راځي.

4. څلورمه مرحله: ټوله ECG نارمل کيږي.

Concave-up ST elevation



PR segment depression

د Pericarditis اسباب:

1. وایروسونه

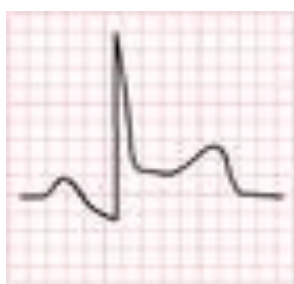2. بکټريايوي

3. سرطان

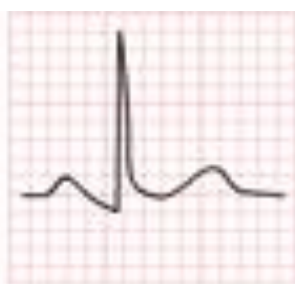4. Uremia

5. Acute Rheumatic Fever

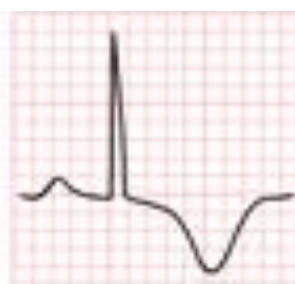6. د انفارکشن څخه وروسته Dressler syndrome په شکل.



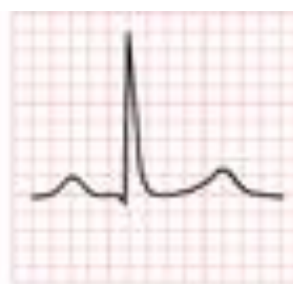stadium I



stadium II



stadium III



stadium IV

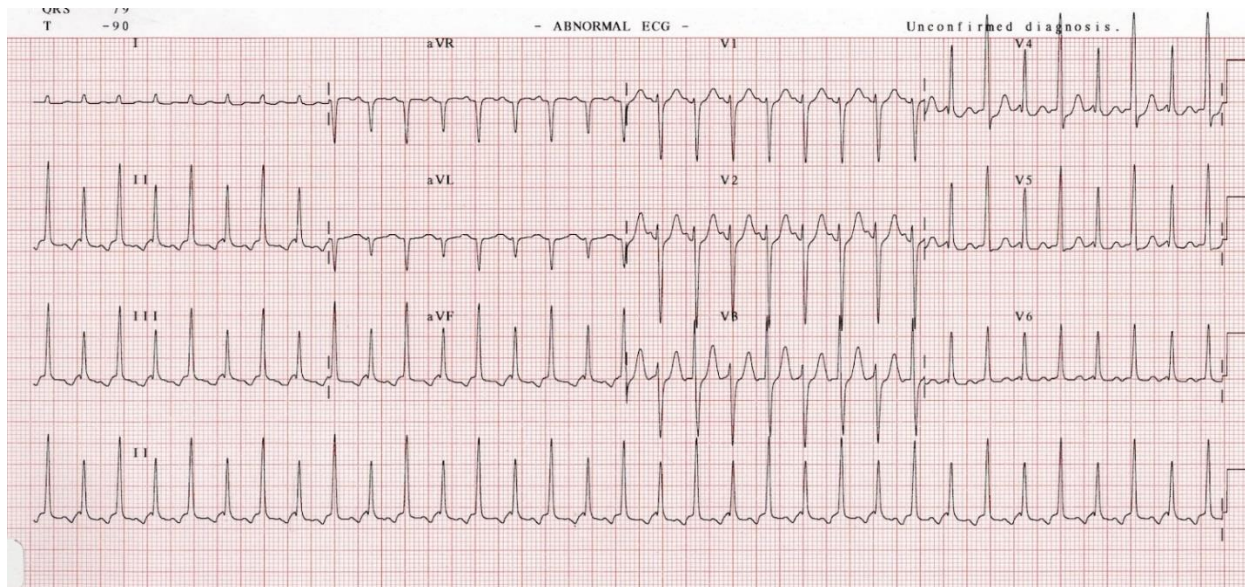
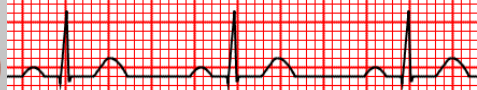
stadia pericarditis - ECGpedia.com

:Pericardial Effusion

په دې کي دوه عمده تغيرات په ECG کي موجود وي:

1. Low voltage ECG

2. Electrical alterance: په دې معنا چي يو QRS وړوکي او بل لوړ وي.



:Lown-Ganong Levine (LGL) ECG

په دې ناروغانو کې په ولادې ډول یوه Accessory pathway موجوده وي چې ددې له لارې سیاله مستقیماً بطنیناتو ته رسیږي په غیر له دې چې په AV node کې تم شي.

دا د WPW سندروم سره مشابه دي خو لاندې فرقونه هم لري:

1. PR interval پکې لنډوي د WPW په شان.
2. د WPW برخلاف د Delta موج موجود نه وي.
3. QRS هم پراخه نه وي.

:(Hyperthyroidism) Thyrotoxicosis

په دې کې لاندې تغیرات موجود وي په ECG کې:

1. Sinus tachycardia
2. د QRS د Voltage زیاتوالي.

3. Atrial fibrillation

4. بطيني ريت پکي سريع او تيز وي.

5. د ST او T غير وصفي تغيرات.

:Hypothyroidism

په دې کي لاندي تغيرات موجود وي په ECG کي:

1. Sinus bradycardia

2. د QT interval زياتيدل.

3. همواره يا سرچپه T موجه.

4. Heart Block

5. Low voltage QRS: په ځينو نورو حالاتو کي لکه COPD, Obesity

کي هم وي.

:Parkinsonism

په دې کي لاندي تغيرات په ECG کي موجود وي:

1. د عضلاتو رعشه لري چي د Atrial flutter په شان منظره ورکوي.

2. غير منظم د QRS موجي په موجودې وي چي د Atrial fibrillation په

شان منظره ورکوي.



:Sub Arachnoid Hemorrhage

د ECG تغيرات چي د CVA په ناروغ کي منع ته راځي د دماغي امبولۍ له وجي چي د زړه څخه منشاء اخلي. په Sub arachnoid hemorrhage کي د پراخه سرچپه T موج (اکثره V1-V4 پوري وي) موجوده وي.

Malignancy کي د ECG تغيرات:

سرطان د Malignant pericardial effusion سبب کيږي او په ECG کي Low voltage ECG او Electrical alternance ليدل کيږي.

:Pulmonary Stenosis

په دې کي لاندې تغيرات موجود وي:

1. Sinus rhythm

2. په V1 کي R لوړ وي.

3. په V6 کي په دوامداره ډول د S موج تپته وي.

4. V1-V4 پوري سرچپه T wave وي.

5. Right Axis Deviation

6. په V1 کي R لوړ او په V6 کي S ژور وي نو Right ventricular

hypertrophy موجوده وي.

:Hypothermia

کله چي د بدن د حرارت درجه د 35°C څخه کمه شي ورته Hypothermia وايي.

اسباب:

1. Addison disease

2. Myxedema

3. MI

4. CVA

5. Liver cirrhosis

6. Hypoglycemia

7. Alcohol intake

8. Uremia

9. CHF

10. په ژورو او يخو اوبو کې لامبل

په ECG کې لاندې تغيرات يا کرايتيرياوي لري:

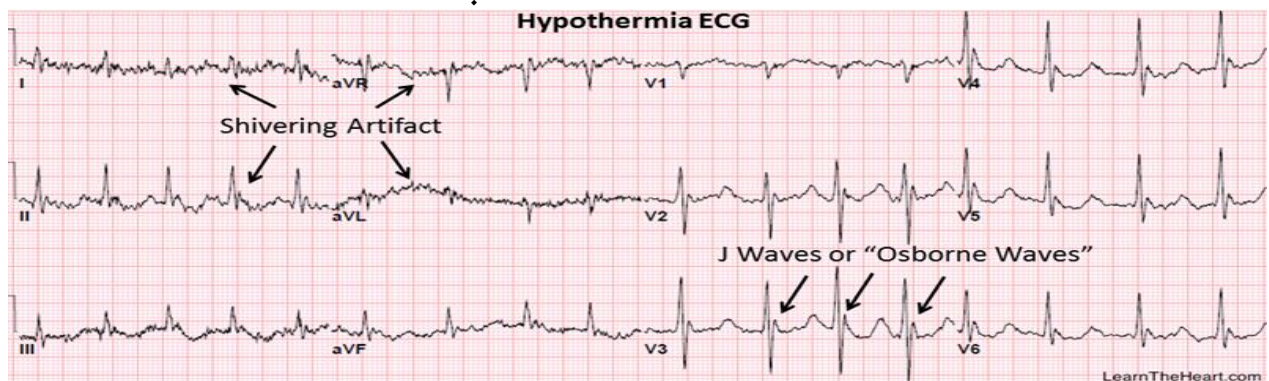
1. Low voltage

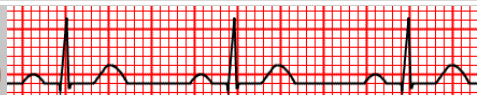
2. J wave or Osborn wave

3. Bradycardia

4. Heart block

5. Artifact of the base line: (د لړزي له وجې)





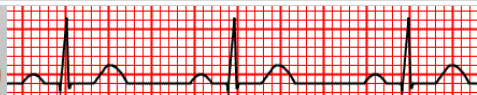
مخففات (Abravations):

ACS	Acute Coronary Syndrome
AMI	Acute Myocardial Infarction
ARHS	Acute Right Heart Strain
AFib	Atrial Fibrillation
AF	Atrial Flutter
AI	Atrial Infarction
APCs	Atrial Premature Contractions
ASD	Atrial Septal Defect
AVBlock	Atrio Ventricular Block
AVNode	Atrio Ventricular Node
avL	Augmented voltage Left arm
avF	Augmented voltage left Foot
avR	Augmented voltage Right arm
Bpm	Beats Per Minute
BFB	Bifasicular Block
BVH	Biventricular Hypertrophy
BS	Brugada Syndrome
CA	Cardiac Axis
CB	Cardiac Biomarker
Cm	Centi Meter
CVA	Cerebro Vascular Accident
CL	Chest Leads

CIHD	Chronic Ischemic Heart Disease
COPD	Chronic Obstructive Pulmonary Disease
CSA	Chronic Stable Angina
CX	Circumflex Artery
CP	Compensatory Phase
CCP	Complete Compensatory Pause
CAD	Coronary Artery Disease
EB	Ectopic Beat
ET	Einthoven's Triangle
EA	Electrical Alternance
ECG/EKG	Electrocardiogram, Electrocardiography, Electrocardiograph
EL	Esophageal Leads
Gr	Gram
HR	Heart Rate
HTN	Hypertension
ICP	Incomplete Compensatory Pause
IVC	Inferior Vena Cava
IHD	Ischemic Heart Diseases
JR	Junctional Rhythm
LBM	Lean Body Mass
LAD	Left Anterior Descending Artery
LAFB	Left Anterior Fascicular Block

LAHB	Left Anterior Hemi Block
LAE	Left Atrial Enlargement
LAD	Left Axis Deviation
LBBB	Left Bundle Branch Block
LCX	Left Circumflex Artery
LCA	Left Coronary Artery
LMCA	Left Main Coronary Artery
LPFB	Left Posterior Fascicular Block
LPHB	Left Posterior Hemi Block
LVH	Left Ventricular Hypertrophy
LVSP	Left Ventricular Strain Pattern
LLRECG	Limb Lead Reversal ECG
LL	Limb Leads
LVECG	Low Voltage ECG
LGL	LOWN-GANONG-LEVINE
MPE	Malignant Pericardial Effusion
MI	Mille Liter
Mm	Mille Meter
Mv	Millivolt
MMVT	Monomorphic Ventricular Tachycardia
MAT	Multifocal Atrial Tachycardia
MI	Myocardial Infarction

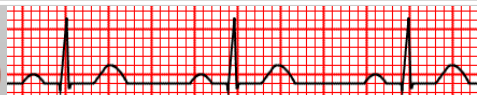
NR	Nodal Rhythm
Non STEMI	Non ST Elevated Myocardial Infarction
OM	Obtuse Marginal Artery
OW	Osborne Wave
PSVT	Paroxysmal Supra Ventricular Tachycardia
PMVT	Polymorphic Ventricular Tachycardia
PL	Posteriolateral Artery
PDA	Posterior Descending Artery
PB	Premature Beat
PVB	Premature Ventricular Beat
PE	Pulmonary Embolism, Pericardial Effusion
RF	Renal Failure
RC	Reverse Check
RAE	Right Atrial Enlargement
RAD	Right Axis Deviation
RBBB	Right Bundle Branch Block
RCA	Right Coronary Artery
RVH	Right Ventricular Hypertrophy
RVMI	Right Ventricular Myocardial Infarction
RVSP	Right Ventricular Strain Pattern
Sec	Second
SANode	Sino Atrial Node



SA	Sinus Arrest
SA	Sinus Arrhythmia
SB	Sinus Bradycardia
SP	Sinus Phase
ST	Sinus Tachycardia
STEMI	ST Elevated Myocardial Infarction
SAH	Sub Arachnoid Hemorrhage
SCD	Sudden Cardiac Death
SVC	Superior Vena Cava
SVPB	Supra Ventricular Premature Beat
T	Time
TFB	Trifasicular Block
VAT	Ventricular Activation Time
VB	Ventricular Bigeminy
VFib	Ventricular Fibrillation
VF	Ventricular Flutter
VH	Ventricular Hypertrophy
VPB	Ventricular Premature Beat
VPB	Ventricular Premature Beat
VPCs	Ventricular Premature Contraction
VQ	Ventricular Quadrigeminy
VR	Ventricular Rhythm
VT	Ventricular Tachycardia

VT	Ventricular Trigeminy, Ventricular Tachycardia
V	Voltage
WS	Wellens Syndrome
WPWs	Wolff Parkinson White Syndrome

INDEX:



**Get more e-books from www.ketabton.com
Ketabton.com: The Digital Library**