

بِسْمِ اللَّهِ الرَّحْمَنِ الرَّحِيمِ



مضمون: طبي هستولوژی
لار بنود استاد: ڈاکٹر حمید اللہ نیازی
ترتیب کوونکی: حمید اللہ نظری
نپتہ: 7/10/2022

Ketabton.com

ڈیزاین کوونکی: زید احمد ناہو
B Z A I D A H M A D

درود شریف

اللَّهُمَّ صَلِّ عَلَى مُحَمَّدٍ وَعَلَى آلِ مُحَمَّدٍ كَمَا صَلَّيْتَ عَلَى
إِبْرَاهِيمَ وَعَلَى آلِ إِبْرَاهِيمَ إِنَّكَ حَمِيدٌ مَّجِيدٌ

اللَّهُمَّ بَارِكْ عَلَى مُحَمَّدٍ وَعَلَى آلِ مُحَمَّدٍ كَمَا بَارَكْتَ عَلَى
إِبْرَاهِيمَ وَعَلَى آلِ إِبْرَاهِيمَ إِنَّكَ حَمِيدٌ مَّجِيدٌ



محتویات



❖ پوستکی او ده هغه ضمایم

❖ جلد طبقي

❖ اپیدرم او درم طبقي

❖ هایپودرم جور بنت



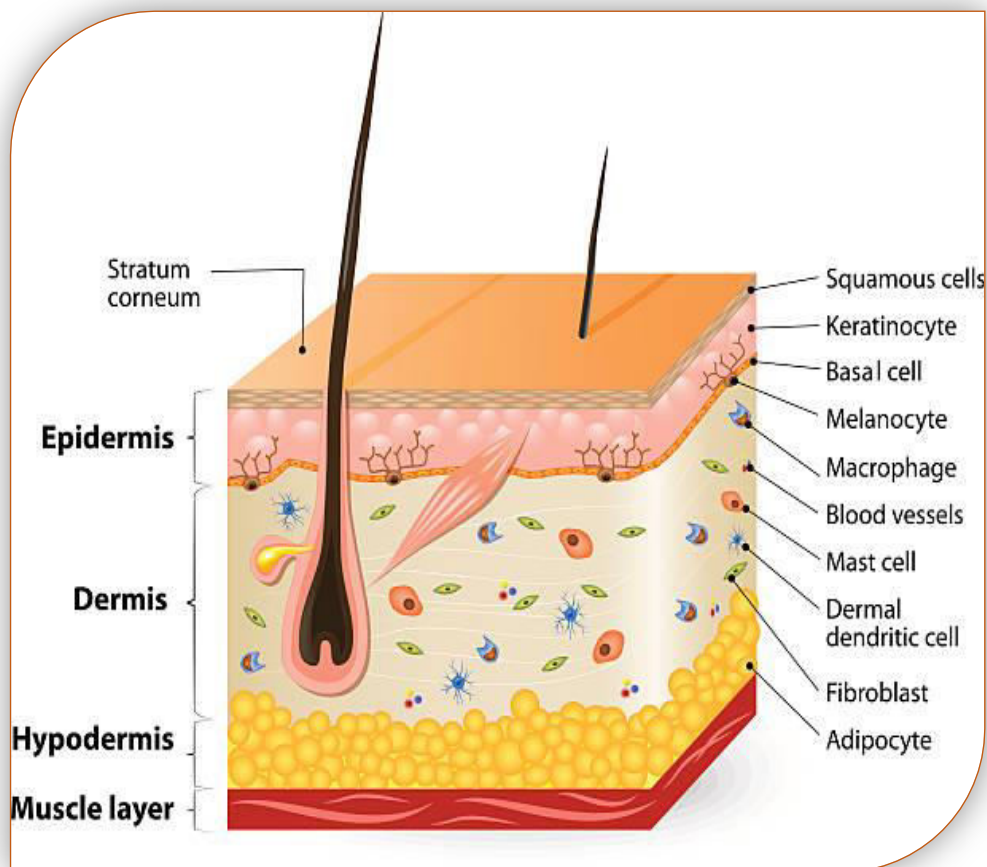
پوستکي



- ❖ ده بدن خارجي پوښ د جلد او دهغه دضمايمو څخه جوړ شوي دي
- ❖ **ضمايم عبارت دی** له ده ويښتو . نوکانو . شحمي غذاواتو . د عرقيه غدواتو . څخه دي
- ❖ جلد بدن ده مختلفو موادو لکه مضره مواد, کيمياوي موادو, لمر ده وړانگو, څخه يی ساتي
- ❖ جلد له دو طبقو څخه جوړ دي **اپيدرميس او درم** څه جوړ شوي دي
 - **اپيدرم** : اکتودرم نه منشاء اخلي
 - **درم** : ميزودرم نه منشاء اخلي
- ❖ د جلد په ازاده سطح کي **يو تعداد تبارزات ليدل** کيږي چي ده لاسونو او پښو په تلي کي واضح توگه ليدل کيږي خو ده جلد په ځينو برخو کي دا تبارزات کم او يا نه ليدل کيږي؛ تندي



ایپدرم



ایپدرم:

- یوکرآتین لرونکی څو طبقي ای خشت فرشي ایپیل دي **دوه ډوله** حجرات لري
 - لومړي ډول حجرات یی ده **اکتودرم نه منشا اخلي** عبارت دي له .
Keratinization
 - دوهم ډول حجرات یی ده **نیورل کریست نه منشا اخلي** عبارت دي له .
Melanocytes



○ ادامه

❖ اپیدرم دښکته برخي نه پورته ده لاندینيو طبقاتو نه جوړه شوی دي

○ Startum Basal : ده یو قطار استوانی حجراتو نه جوړ شوي دي

○ Startum Spinosum : د څو طبقو نه جوړ شوي چي حجرات یی څو ضلعي شکل لري

○ Stratum Granulosum : ده ۳-۵ طبقو حجراتو نه جوړ شوي او نسبتاً هموار حجرات دي

○ Stratum Lucidum : یو شفافه روښانه طبقه ده چي ده حجراتو سرحد پکښي واضح ندي

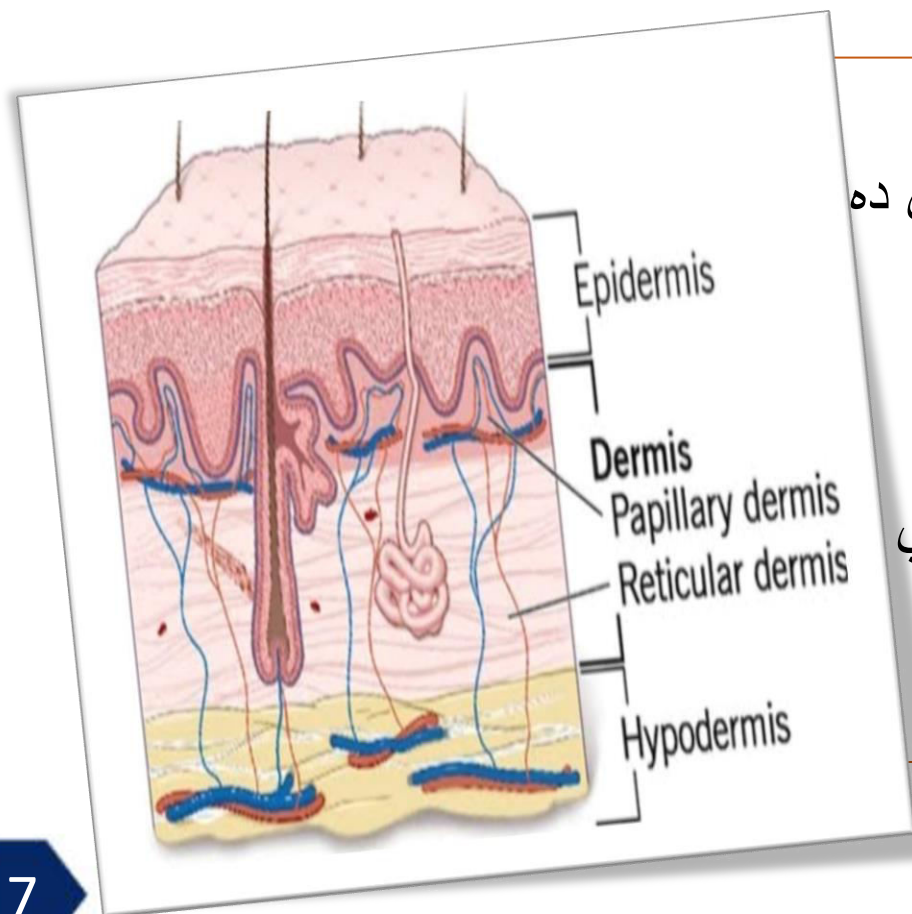
ده حجراتو هستي نه لیدل کيږي او یا وجود نه لري

○ Stratum Corneum : په دي طبقه کي د حجراتو شکل نور هم هموار يږي او یو بل سره

ښکلي هسته وجو نلري او ده حجراتو په سایتوپلازم کي کیراتین ماده لیدل کيږي



درم طبقه

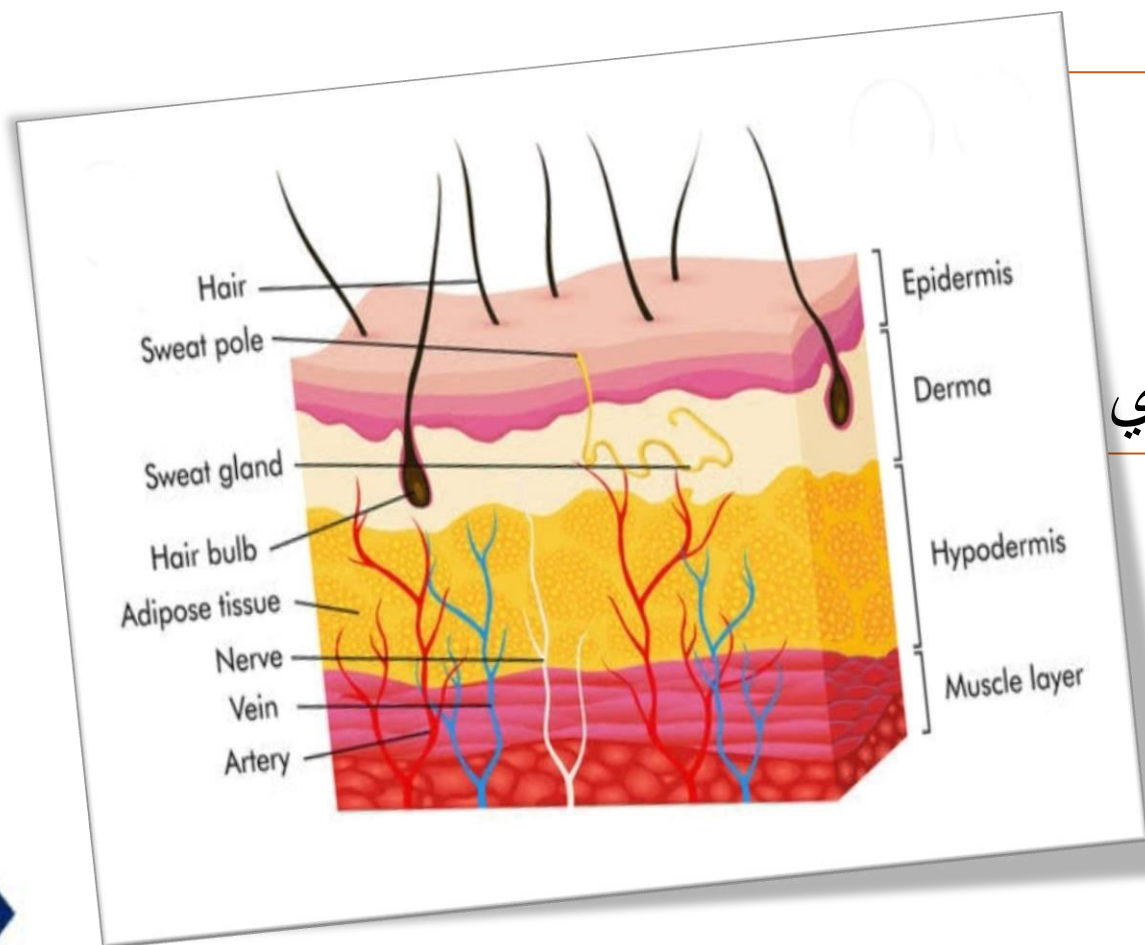


❖ درم :

- دا ده Irregular dense connective tissue څخه جوړه شوي ده
- **Papillary layer** :
- دا طبقه ديو تعداد تبارزاتو او Palilla څخه جوړه شوي
- **Reticular layer** :
- کولاجن الیافو او الاستیک او شبکوي الیافو نه جوړ شوي دي



Hypoderm



❖ Hypoderm ❖

- دجلد لاندې يوه طبقه ده چې ده
- Adipose tissue (L.C.T) نه جوړ شوي ده
- ❖ ده عضویت زیاتره شحمي مواد دلته ذخیره کیري ❖



BOST UNIVERSITY
بست پوهنتون



034 200 000 8
+93 702 300 728



info@bost.edu.af
elearning@bost.edu.af



Bost.edu.af
Learning.bost.edu.af

**Get more e-books from www.ketabton.com
Ketabton.com: The Digital Library**