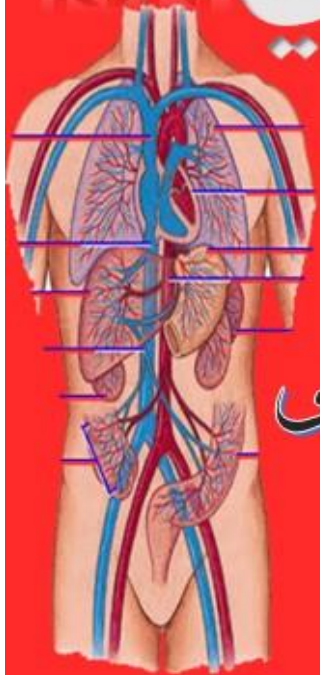


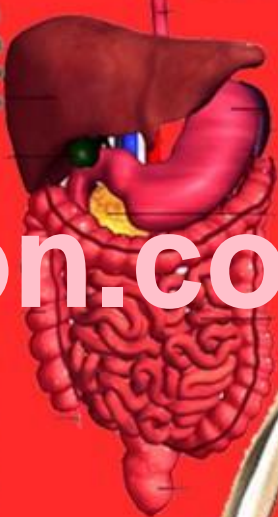
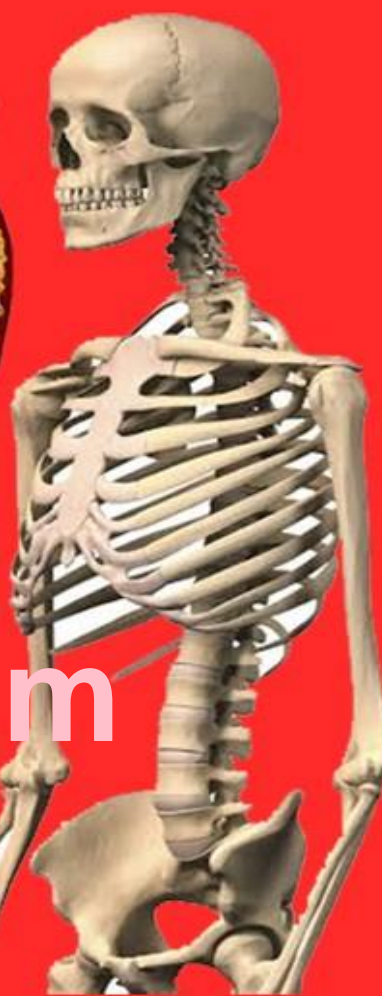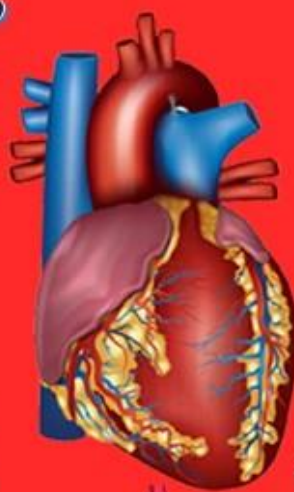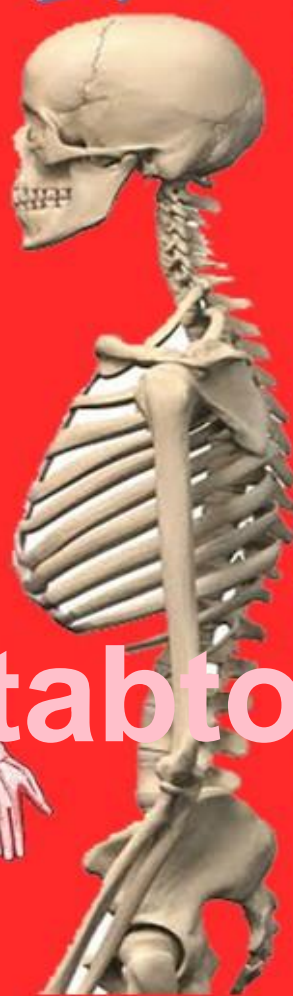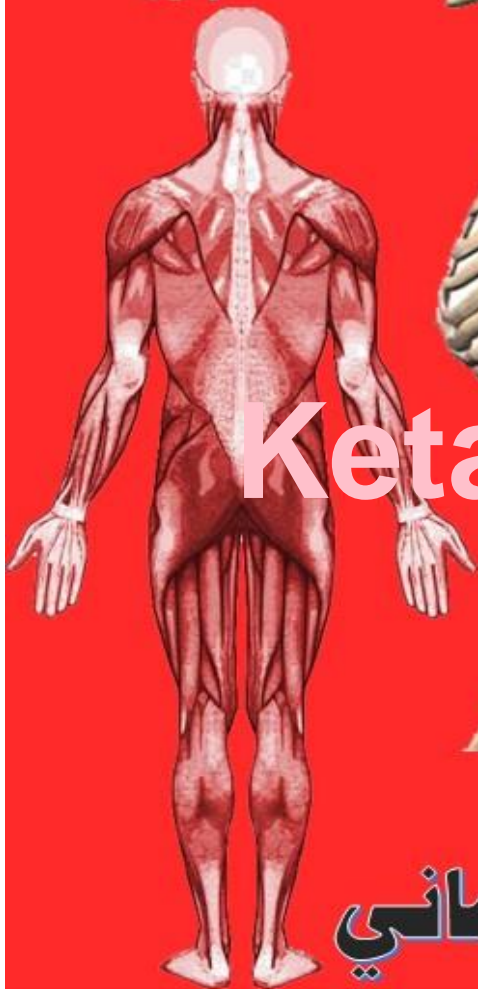عمومی اناتومی



په انگلیسی او پښتو ژبو کی
سپین غړ پوهنتون

طب پوهنځی



Ketabton.com

ترتیب کوونکی:

کفایت الله نایب امانی



Mr.18

Kefayatullah.naibamani



General Anatomy

Pashto and English

Spinghar Medical Faculty

Teachers: Dr Qudratullah "Rahimee"

Dr Asghar Khan "Haidary"

Dr Ibrarullah "Rahimee"

Edit & Design by: **Kefayatullah Naib Amani**

0784 59 75 49

0728 63 60 10

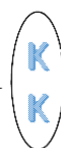Kefayatkhan6@gmail.com

www.facebook.com/kefayatullahnaibamani



Mr.18

Kefayatullah.naibamani



Contents:

1st Chapter	Introduction	
Anatomy	1	
Anatomic Position	2	
Anatomical plans	3	
Osteology	6	
Function of Skeleton	8	
2nd Chapter	Upper limb Bone	
Clavicle	10	
Scapula	13	
Humerus	16	
Ulna	20	
Radius	22	
Carpal bones	24	
Meta carpal bones	25	
Phalanx	27	
3rd chapter	Lower limb Bones	
Hip Bone	29	
Femur	36	
Patella	39	
Tibia	40	

KK	CONTENTS	GENERAL ANATOMY
-----------	-----------------	------------------------

Fibula	43	
Foot skeleton	46	
4th chapter	Trunk skeleton	
Vertebral column	58	
Lumber vertebrae	63	
Thoracic vertebrae	66	
Lumber vertebrae	66	
Sacral vertebrae	66	
Sacrum	67	
Coccygus	69	
Sternum	70	
Ribs	72	
Thorax	75	
Bony pelvis	78	
5th chapter	Skull	
Frontal bone	81	
Ethmoid bone	85	
Sphenoid bone	87	
Occipital bone	96	
Temporal bones	100	
Parietal bones	105	
Facial bones	110	

KK	CONTENTS	GENERAL ANATOMY
-----------	-----------------	------------------------

Maxilla	112	
Lacrimal bones	115	
Palatine bones	116	
Inferior nasal concha	118	
Nasal bones	120	
Zygomatic bones	121	
Vomer bone	123	
Mandibula	125	
Hyoid bone	128	
6th chapter	Joints or Articulation	
Classification of joints	133	
Movements of joints	140	
Upper limb joints	144	
Lower limb joints	152	
7th chapter	Muscular system	
Types of Muscle	171	
Shoulder muscle	172	
Arm muscle	173	
Hand muscle	175	
8th chapter	Digestive system	
Oral cavity	185	
Pharynx	196	

KK	CONTENTS	GENERAL ANATOMY
-----------	-----------------	------------------------

Esophagus	200	
Stomach	203	
Peritonum	206	
Small intestine	207	
Mesentry	210	
Large intestine	211	
Liver	218	
Gallbladder	222	
Pancreas	224	
Spleen	227	
9th chapter	Respiratory system	
Conducting portion	229	
Respiratory portion	230	
Larynx	234	
Trachea	240	
Bronchus	241	
Thoracic cage	243	
Pleura	244	
Lungs	245	
10th chapter	Urinary system	
Kidneys	249	
The ureters	253	

KK	CONTENTS	GENERAL ANATOMY
-----------	-----------------	------------------------

Urinary bladder	254	
The urethra	256	
11th chapter	Cardiovascular system	
Heart	257	
Pericardium	258	
Right atrium	262	
Right ventricle	265	
Left atrium	267	
Left ventricle	268	
Valves of the heart	269	
Arteries	273	
Blood supply to heart	275	
12th chapter	Male Reproductive system	
The scrotum	305	
Testes	308	
Epididymis	311	
Ductus deferens	314	
Seminal vesicle	315	
Ejaculatory ducts	317	
Prostate	318	
Penis	324	

13th chapter	Female Reproductive system	
The Cervix	331	
The Vagina	332	
Ovaries	334	
Fallopian tubes	335	
Uterus	336	
14th chapter	Nervous system	
Nevous Tissue	340	
Brain	343	
Ventricles of Brain	344	
Brain Stem	346	
Medulla Oblongata	347	
Pons	349	
Mid Brain	350	
Cerebellum	351	
Cerebrum	354	
Diencephalon	358	
Cerebral spinal fluid	365	
Spinal cord	366	
Crainal Nerve (PNS)	370	
Olfactory nerve	373	
Optic nerve	374	
Oculomotor nerve	375	

KK	CONTENTS	GENERAL ANATOMY
-----------	-----------------	------------------------

Trochlear nerve	377	
Trigeminal nerve	377	
Abducent nerve	379	
Facial nerve	380	
Vestiblocochlear nerve	382	
Gloosopharyngeal nerve	383	
Vagus nerve	384	
Accessory nerve	386	
Hypoglossal nerve	387	
Spinal nerve	388	
Cervical plexus	389	
Brachial plexus	391	
Lumber plexus	395	
Sacral plexus	397	
Coccygeal plexus	398	
Autonomic nervous system	399	
15th chapter	Anatomy of the Eye	
Outter layer	402	
Middle layer	404	
Inner layer	406	
Aqueous humor	408	
Muscles of the eye	409	

16th chapter		Integumentary system	
Skin	412		
Hairs	414		
Sweat and Sebaceous gland	416		
Nails	416		
17th chapter		Endocrine system	
Pineal gland	418		
Pituitary gland	419		
Thyroid gland	421		
Thymus gland	423		
18th chapter		Anatomy of the Ear	
External Ear	425		
Middle Ear	427		
Inner Ear	430		



Mr.18

Kefayatullah.naibamani



عمومي اناتومي

په انگلیسی او پښتو ژبو کی

سپین فر پوهنتون طب پوهنځي

استادان:

دوكتور قدرت الله رحیمی

دوكتور ابرار الله رحیمی

دوكتور اضغرخان حیدری

ترتیب کوونکی: کفایت الله نایب امانی

0784 59 75 49

0728 63 60 10

Kefayatkhan6@gmail.com

1st chapter

Introduction

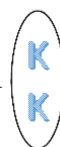of

Anatomy



Mr.18

Kefayatullah.naibamani



Anatomy

اناتومی یونانی کلیمه ده چی د دوو کلیمو څخه اخیستل شوی ده.

قطع کول **Temno = To cut** اوچت **Ana = Up**

(د مری بدن څیری کول خوڅول) **Anatomy Means to cut up or To incise**

Def: Study structure of organism

Human Anatomy: Study structure of human body

اناتومی هغه علم دی چی د انسان بدن ټول ساختمانونه او جوړښتونه څیری.

څانگی Branches

1: Macroscopic Anatomy or Gross Anatomy

هډوکی **Ex: Bones** (لیدل **Scopic (Vision** (غټ **Macro (Large**)

داناتومی هغه څانگه ده چی د انسان د بدن ساختمانونه پکی د سترگو په واسطه مطالعه شی.

2: Microscopic Anatomy or Histology

Ex: Cells, Tissues, Organ (لیدل **Scopic (Vision** (کوچنی **Micro (Small**)

داناتومی هغه څانگه ده چی د انسان د بدن ساختمانونه پکی د مایکروسکوپ لاندی ولیدل شی.

Human Anatomy

1: Phylogeny

د اناتومی هغه څانگه ده چی شمزی لرونکی حیوانات څیری چی ملاتیر ولری. انسان هم پکی شامل دی.



2: Ontogeny

د اناتومی هغه څانګه ده چې القاح شوی هګی څخه (Embryo)، ماشومتوب، بلوغت او زوروالی پوری مرحلی مطالعه کوی.

3: Embryology

د اناتومی هغه څانګه ده چې په داخل د رحمی ژوند د ماشوم مطالعه کوی.

Importance of anatomy د اناتومی ارزښت

1: Forming basis for Practice of medicine

د درملو په پیژندلو او جوړولو کی د عمل په بنسټ

2: Help to understand the patient disease

د مریض د ناروغی په پیژندلو کی

3: Through Physical Examination

د فزیکي معاینی آزمایشت (فشار لیدل)

4: Imaging

د ایکسری د عکس پیژندل

Anatomic Position

د اناتومی Position یو Standard Position دی.

1: Standing up Right with feet together

مستقیم نیغ ودریدل دواړه پښی سره یوځای کول.

2: Hands side by with palm forward

لاسونه په څنګ نیول چې ورغوی مخامخ وی.

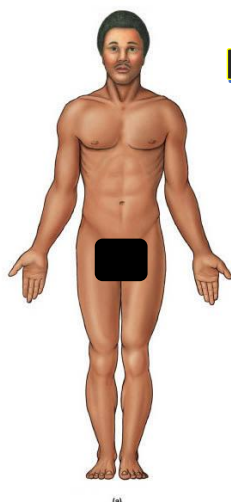


3: Face Forward

مخ به یی نیغ وی (مخامخ به گوری)

4: Close mouth and open eyes

سترگی خلاصی نیول او خوله به بنده وی



Face forward

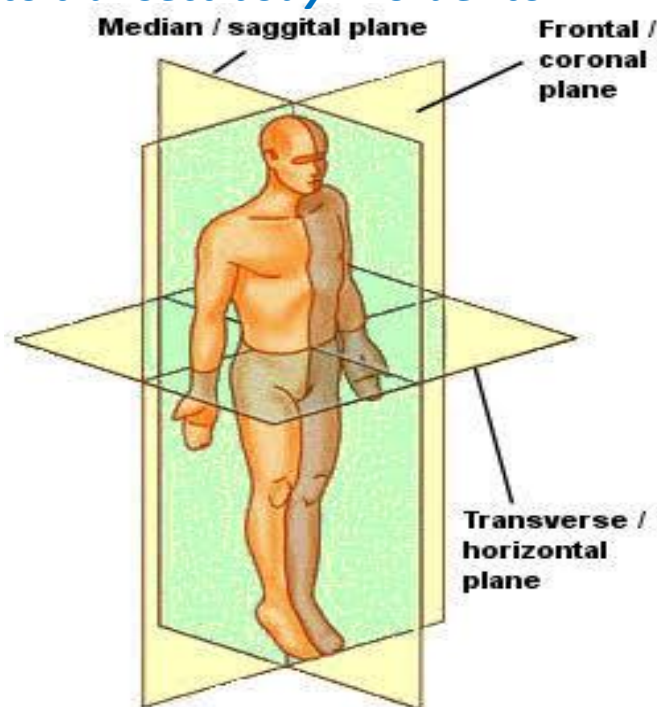
Palm forward

Feet Together

Anatomical Planes

دا یو خیالی پلان دی چی موخه یی د بدن جوړښت په صحیح ډول تشریح او موقیعت یی وښایی.

A Plane is a hypothetical used to transect body in order to describe structure's location.



Types of Anatomic Planes

They are three plane in Anatomic plane

1: Sagittal or Medial Sagittal plane

2: Coronal plane

3: Transvers plane

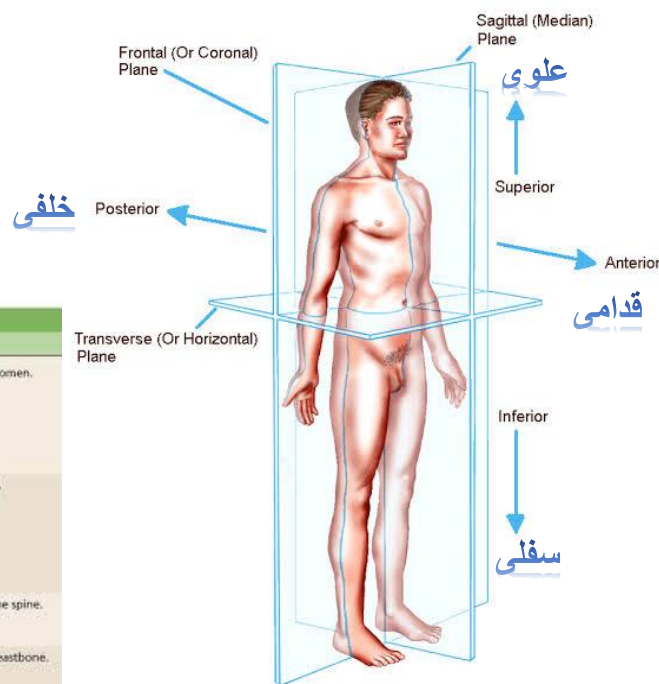


Table 1.1 Orientation and Directional Terms			
TERM	DEFINITION	EXAMPLE	
Superior (cranial)	Toward the head end or upper part of a structure or the body; above		The head is superior to the abdomen.
Inferior (caudal)	Away from the head end or toward the lower part of a structure or the body; below		The navel is inferior to the chin.
Ventral (anterior)*	Toward or at the front of the body; in front of		The breastbone is anterior to the spine.
Dorsal (posterior)*	Toward or at the back of the body; behind		The heart is posterior to the breastbone.
Medial	Toward or at the midline of the body; on the inner side of		The heart is medial to the arm.
Lateral	Away from the midline of the body; on the outer side of		The arms are lateral to the chest.
Intermediate	Between a more medial and a more lateral structure		The collarbone is intermediate between the breastbone and shoulder.
Proximal	Closer to the origin of the body part or the point of attachment of a limb to the body trunk		The elbow is proximal to the wrist.
Distal	Farther from the origin of a body part or the point of attachment of a limb to the body trunk		The knee is distal to the thigh.
Superficial (external)	Toward or at the body surface		The skin is superficial to the skeletal muscles.
Deep (internal)	Away from the body surface; more internal		The lungs are deep to the skin.

Medial (Med)= Close to Medline

چی Medline ته نژدی وی.

Lateral (Lat)= Away from Midline

چی د Medline خخه وړاندی وی.

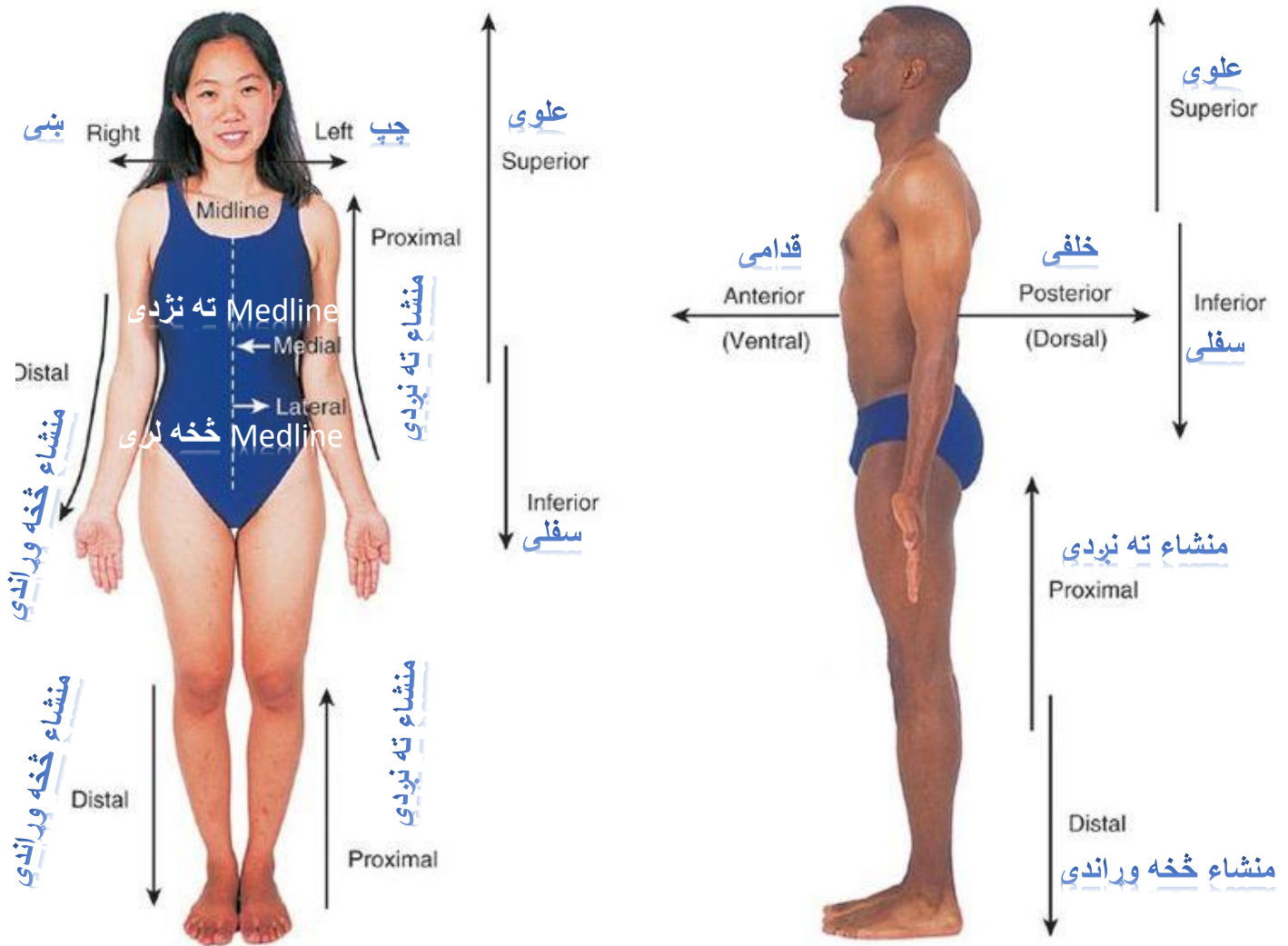
Proximal= Close to origin

منشاء ته نژدی.

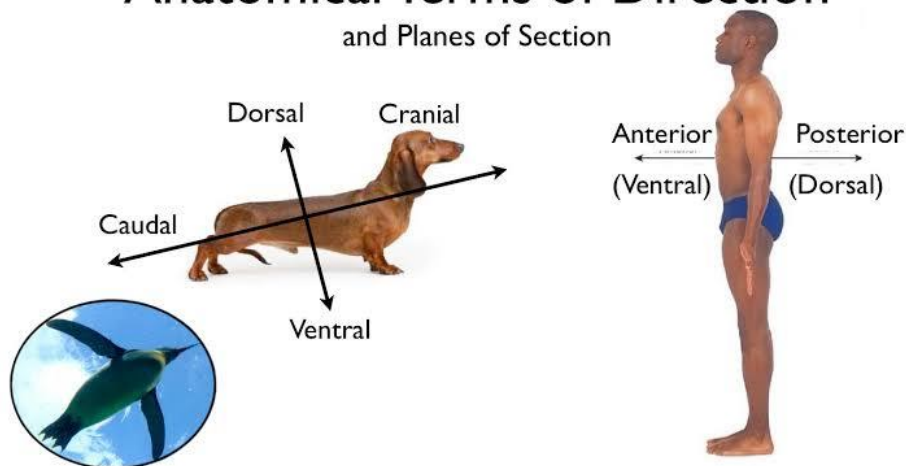
Distal= Away from origin

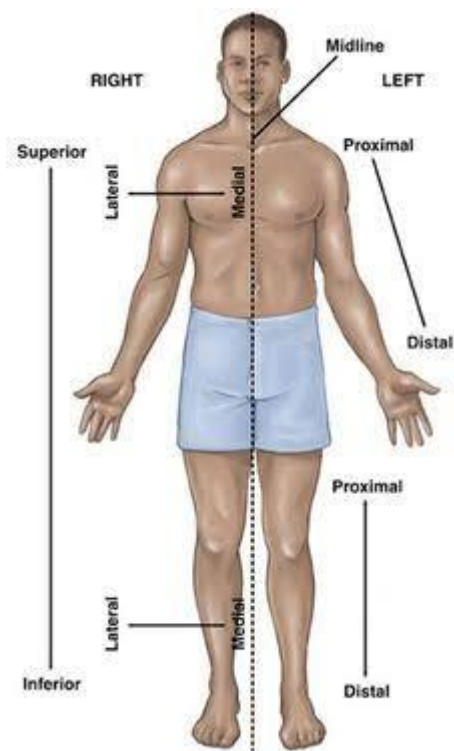
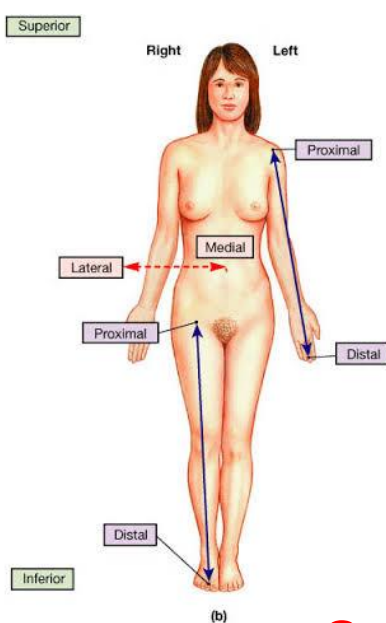
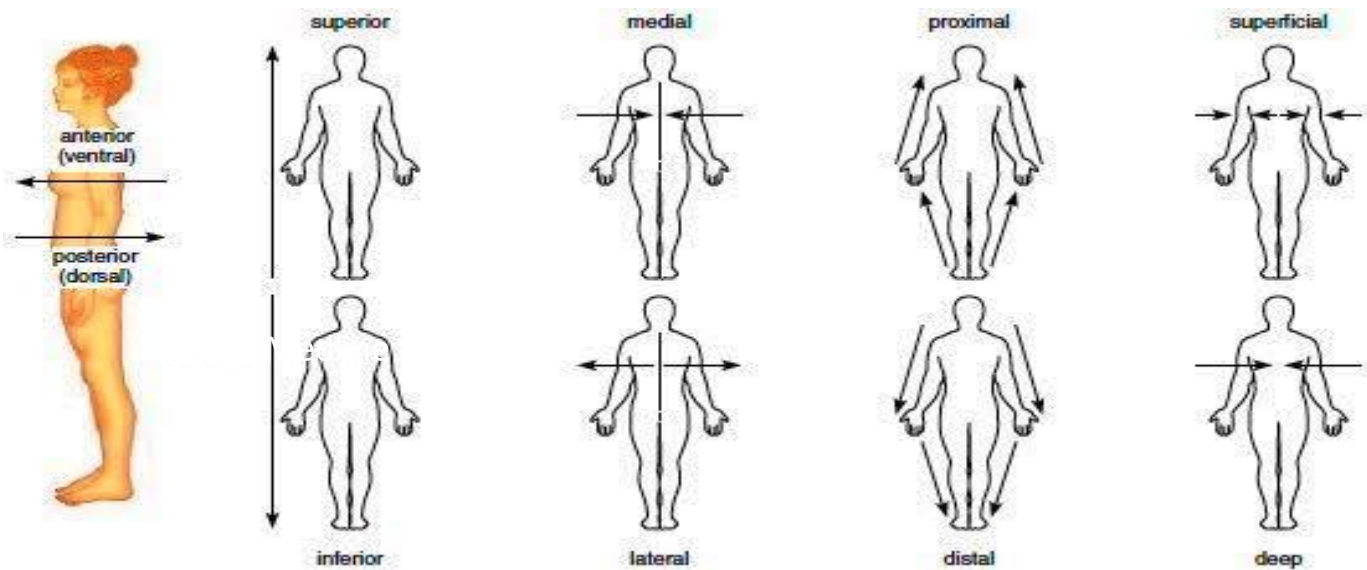
د منشاء خخه وړاندی.

*The terms ventral and anterior are synonymous in humans, but this is not the case in four-legged animals. Anterior refers to the leading portion of the body (abdominal surface in humans, head in a cat), but ventral specifically refers to the "belly" of a vertebrate animal, so it is the inferior surface of four-legged animals. Likewise, although the dorsal and posterior surfaces are the same in humans, the term dorsal specifically refers to an animal's back. Thus, the dorsal surface of four-legged animals is their superior surface.



Anatomical Terms of Direction and Planes of Section





Osteology

Osteo = Bones Logy = Science

Study of Bones is called osteology.

د هډوکو د مطالعه کولو څخه بحث کوی.

کله چی هډوکي مطالعه کوو نو دری شیان باید په نظر کی ونیسو.

1: Location د هډوکي موقیعت واضح کول.

2: Type, Shape د هډوکي شکل واضح کول.

3: Structure د هډوکي ساختمان او وظیفه واضح کول.



Classification of Bones

د شکل له نظره هډوکي په شپږ ډوله دي.

1: Long Bones (Humerus Bone) اوږده هډوکي 2: Short Bones (Carpal) لنډ هډوکي

3: Flat Bones (Scapula) همواره هډوکي 4: Irregular Bones (Vertebral Column) غیري منظم هډوکي 5: Pneumatic Bones (Frontal Bone) هغه هډوکي چي هوا پکي وي

6: Sesamoid Bones (Patella Bone) په شان د ځنځل

Skeletal System

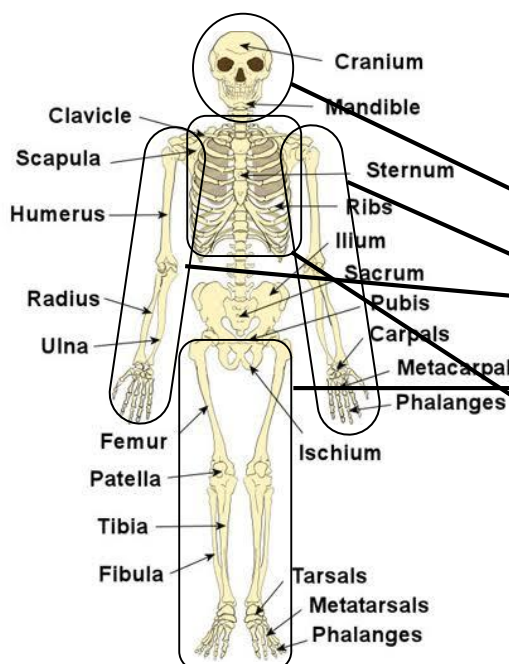
د بدن اسکلیټ په څلورو برخو ویشل شوی دی.

1: Head Skeleton یا Skull د کوپړی او مخ هډوکي

2: Upper limb bone د لاسونو هډوکي

3: Lower limb bone د پښو هډوکي

4: Trunk Skeleton د سینی یا دتنی اسکلیټ

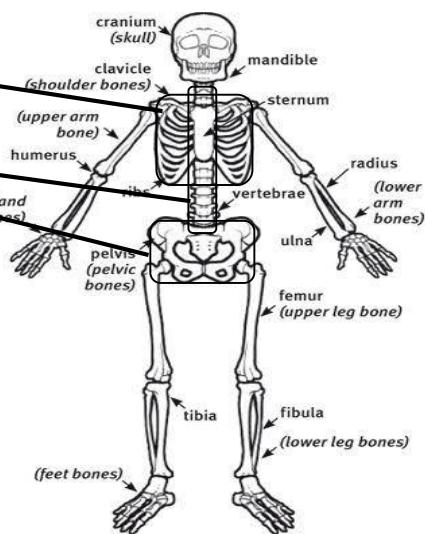


Trunk skeleton په دري ډوله دي

1: Thoracic cage د سینی صندوقچه

2: Vertebral column د ملا تیر

3: Pelvic Skeleton حفصری اسکلیټ (لگند خاصره)



داسکلیت وظایف Function Of Skeleton

1: Protection (Protects organs)

د حیاتی اغضاء ساتنه یا حفاظت کوی.

2: Shape

انسان ته یی یو بڼکلی شکل ورکړی دی.

3: Locomotion

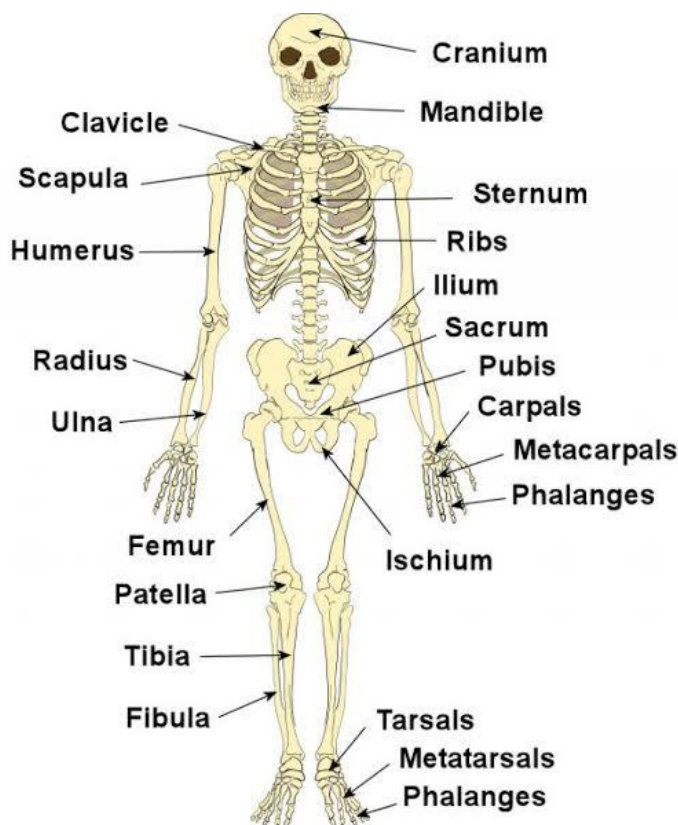
پښی او لاسونه خورول (پښو باندی حرکت کول)

4: Cell Production

حجرات تولیدوی (Red Blood Cells)

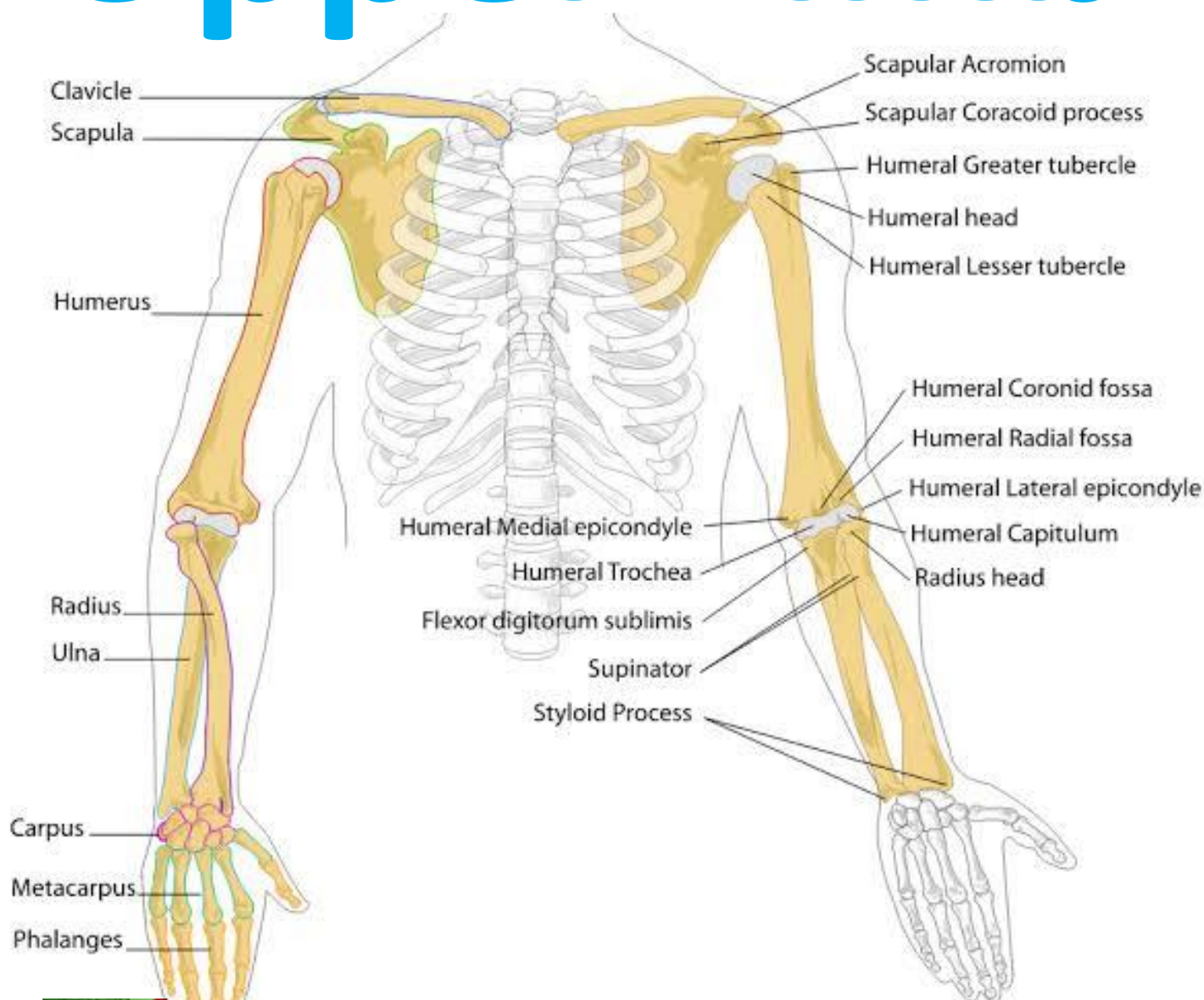
5: Stores Calcium

د کلسیم لپاره بڼه ذخیره ده.



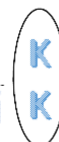2nd chapter

Upper Limb



Mr.18

Kefayatullah.naibamani



Upper Limb

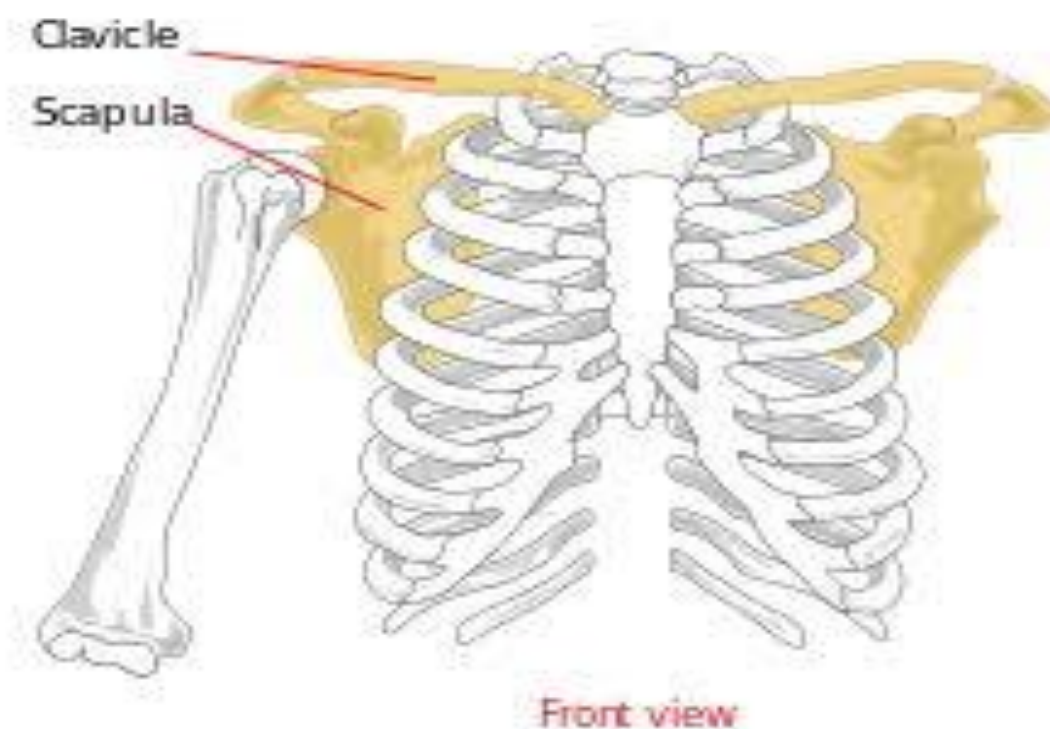
په څلور برخو ویشل شوی دی.

- 1: **Shoulder Girdle** اوږه
- 2: **Arm** بازو
- 3: **Forearm** د لاس څخه پورته حصه
- 4: **Hand** لاس

Pectoral Girdle (Shoulder Girdle)

دغه برخه د دوو هډوکو څخه جوړ شوی دی.

- 1: **Clavicle** د اوږی هډوکی مخی ته واقع دی.
- 2: **Scapula** د اوږی هډوکی شاته واقع دی.



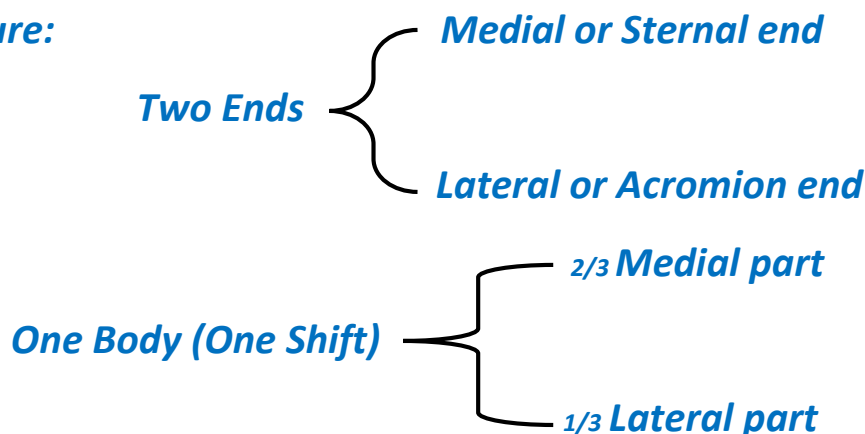
Clavicle or Beautiful bone or Collar bone

چی **Clavicola** هم ورته وایی د سینی د صندوقچی مخی ته واقع دی او په بدن کی یواځینی هډوکی دی چی افقی (**Horizontal**) واقع دی اوږد هډوکی دی. عموماً د اوږدو هډوکو ساختمان دوه نهایته او یو **Body** لری.

1: Location : Anterior of thoracic inlet

2: Type: Long Bone

3: Structure:



1: 2/3 Medial Part __ no border

Four Surfaces

Superior Inferior Anterior Posterior

2: 1/3 Lateral Part

Two Surfaces

Superior Inferior

Two Borders

Anterior Posterior



د هډوکي Clavicle هډوکي

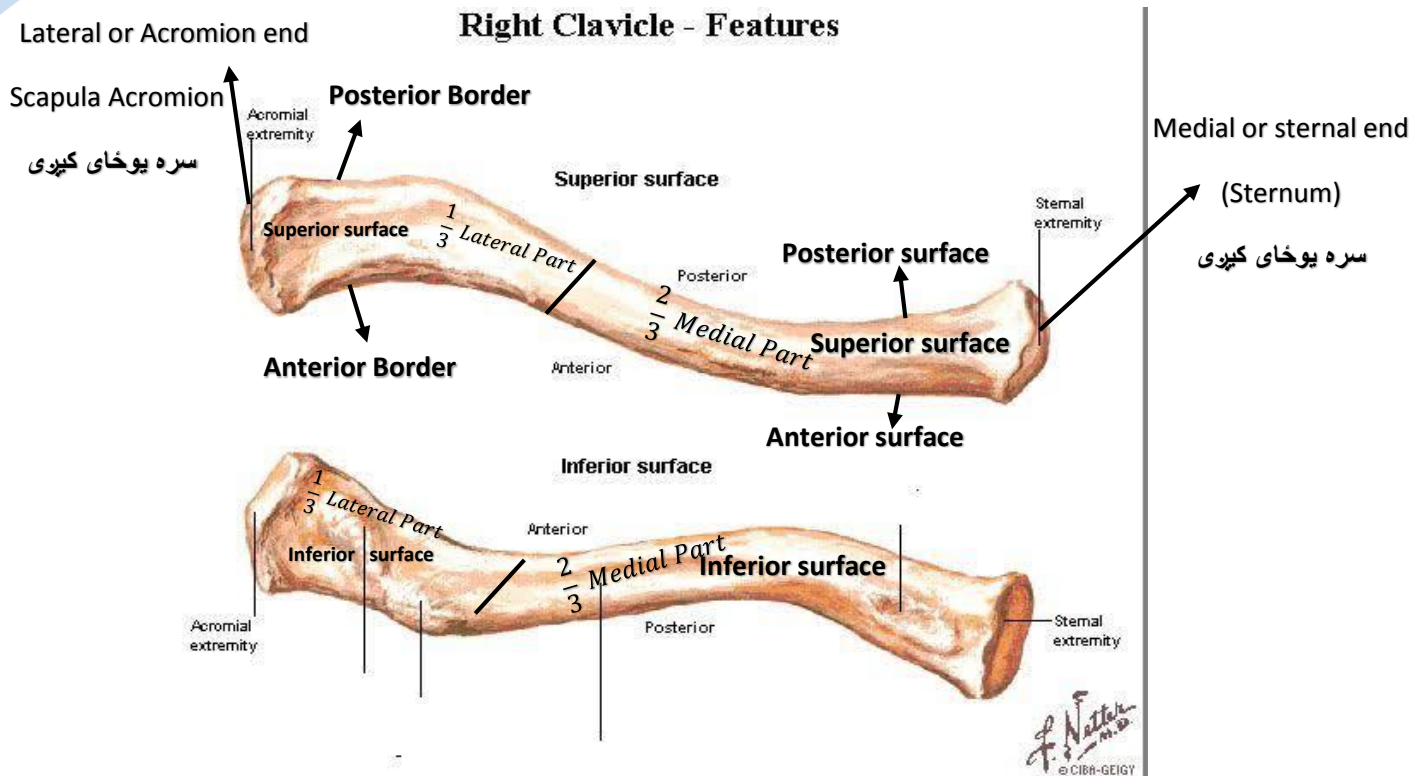
نوموړی هډوکي د اوږدو هډوکو له جملې څخه دی د سینی د علوی فوهی په قدام کی په مستغرض شکل کی موقیعت لری. اوږده هډوکي دی د ساختمان له نظره دوه نهایته او یو جسم یا **Shaft** لری.

د هډوکي نهایتونه: هډوکي دوه نهایته لری کوم چی د وحشی او انسی په نوم یادیری. انسی نهایت یی یا **Medial** د **Sternal end** پنوم د **Sternum** هډوکي د **Clavicular notch** سره یوځای کیږی. او وحشی نهایت یی یا **Lateral** د **Acromial end** پنوم چی د **Scapula** د هډوکي د **Acromion Process** سره مفصل کیږی په نوم یادیری.

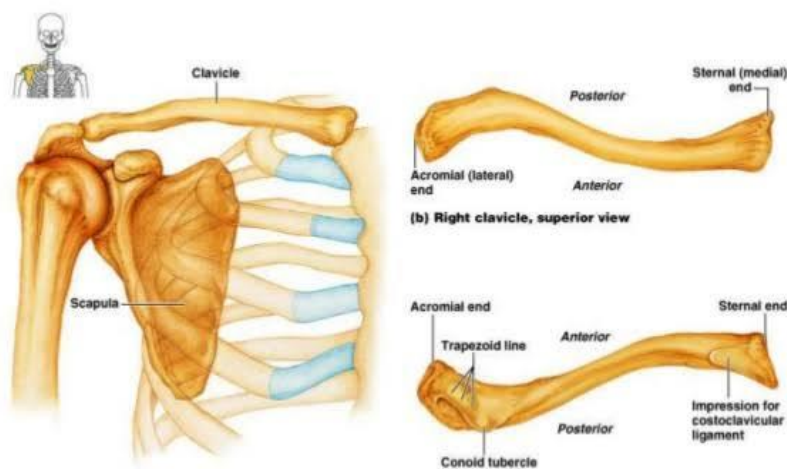
د هډوکي جسم: د **Clavicle** هډوکي جسم په دری برخو ویشو چی $\frac{2}{3}$ انسی برخه یی څلور سطحی لری چی قدامی، خلفی، سفلی او علوی دی. او $\frac{1}{3}$ وحشی برخه دوه سرحدونه یا **Borders** لری چی قدامی او خلفی دی او دوه سطحی یا **Surfaces** لری چی علوی او سفلی څخه عبارت دی.



Right Clavicle - Features



Pectoral Girdle - Clavicle



Orientation: Sternal end goes medially, conoid tubercle faces inferiorly, posteriorly

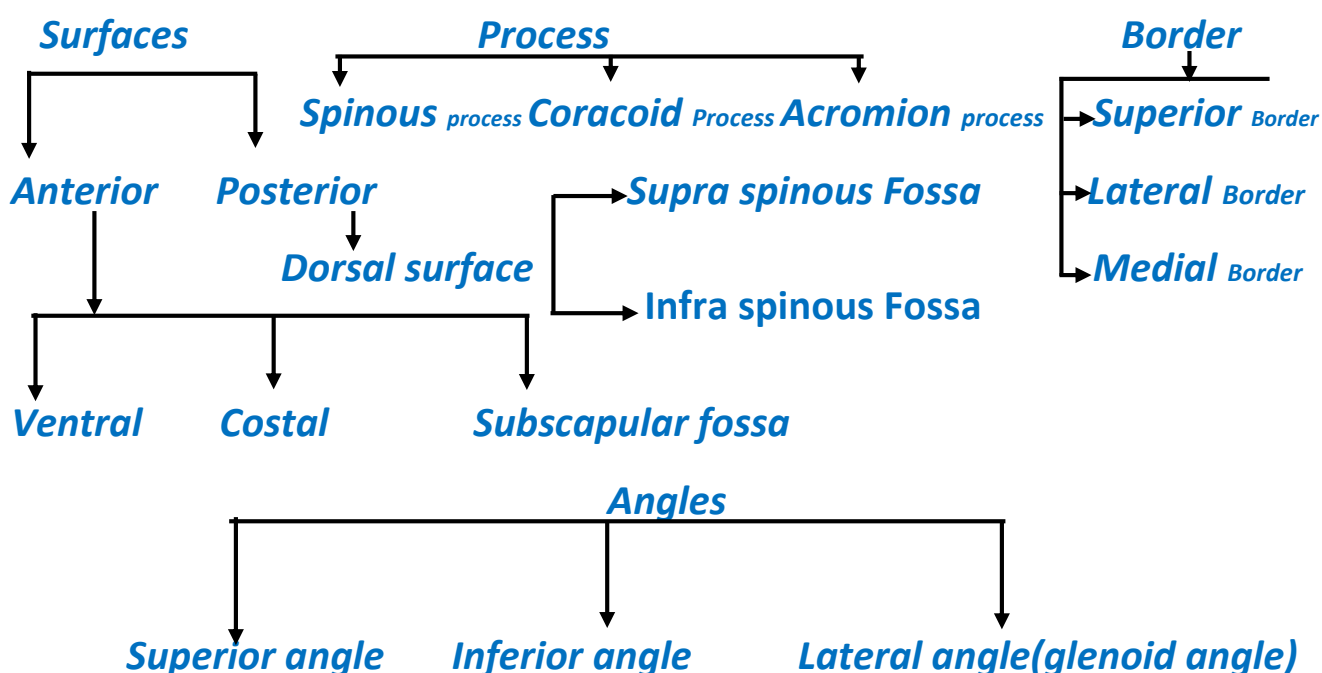
Scapula/Scapulae

Scapula پہ لاتین کی اوپری تہ وایی دغہ ہڈوکی پہ اوپرہ کی برخہ اخلی حکہ ورتہ **Scapula** وایی۔ کلہ چی لاتینی نوم پہ اخر کی **a** راغلی وی او غوارو ہغہ جمع کرو نو اخیر کی بہ ورسرہ **e** یوخی کوو۔ لکہ: **Scapula/Scapulae**

1: Location: Posterior of thoracic cage۔ دسینی دصندقچی پہ خلف کی واقع دی۔

2: Type: Flat Bone۔ شکل: ہموار ہڈوکی دی۔

3: Structure:

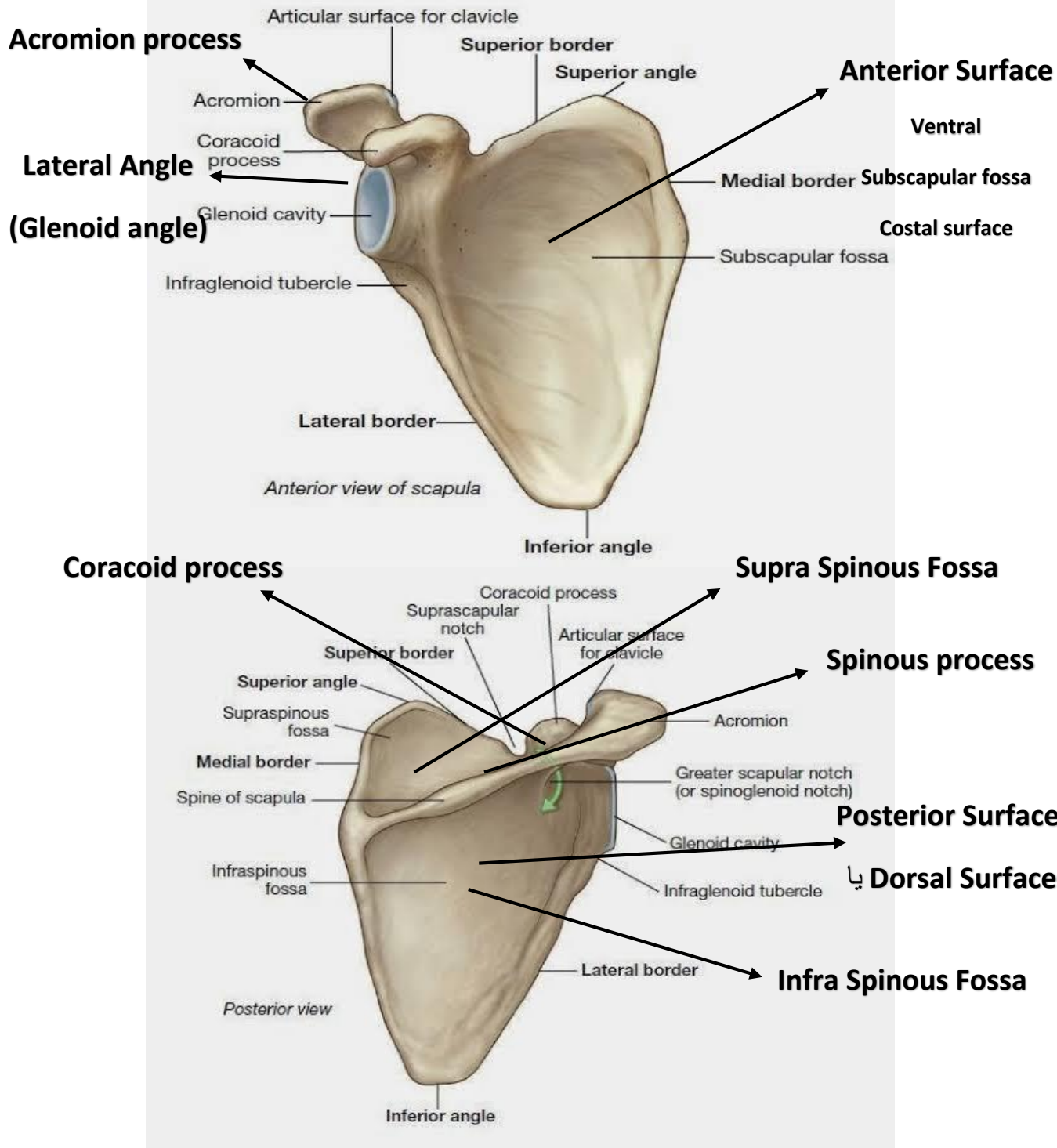


ددی ہڈوکی ساختمان **دوہ دانی Surfaces** لری چی یو یی **Anterior Surface** چی **Ventral** (چی قدام تہ وایی) **Costal** (چی پبنتی تہ وایی یعنی پبنتی شاتہ واقع دی) او **Subscapular fossa** (دغہ برخہ دغوبنی عضلی سرہ نبنلی) ورتہ ہم وایی چی قدام طرف تہ واقع دی۔ او بل **Surface** یی **Posterior surface** دی چی **Dorsal Surface** ورتہ ہم وایی چی د خلف (شاتہ) واقع دہ۔ دغہ **Surface** د **Spinous process** لہ مخی پہ دوہ برخو ویشل شوی دی۔ **Supra spinous Fossa** چی د **Spinous process** پور تہ خواتہ واقع دی او بل **Infra Spinous Fossa** چی د **Spinous process** بنکتہ خواتہ واقع دی۔

دغه هډوکی **دری Process** لری چی **Spinous process** ، **Coracoid process** او **Acromion process** دی. دغه هډوکی **دری Border** لری چی **Superior Border** هغه **Border** چی پورته برخه کی وی. **Lateral Border** هغه **Border** چی د **Medline** څخه لری وی. (وحشی برخه کی) او بل **Medial Border** چی **Medline** ته نژدی دی. (اونسی برخه)

دغه هډوکی **دری Angles** لری. **Superior Angle** چی پورتنی برخه کی دی. **Inferior Angle** چی په بنکتنی برخه کی موقیعت لری. **Lateral (Glenoid Angle)** چی په وحشی برخه کی دی (**Glenoid Cavity**) سره ده.





Arm

Humerus

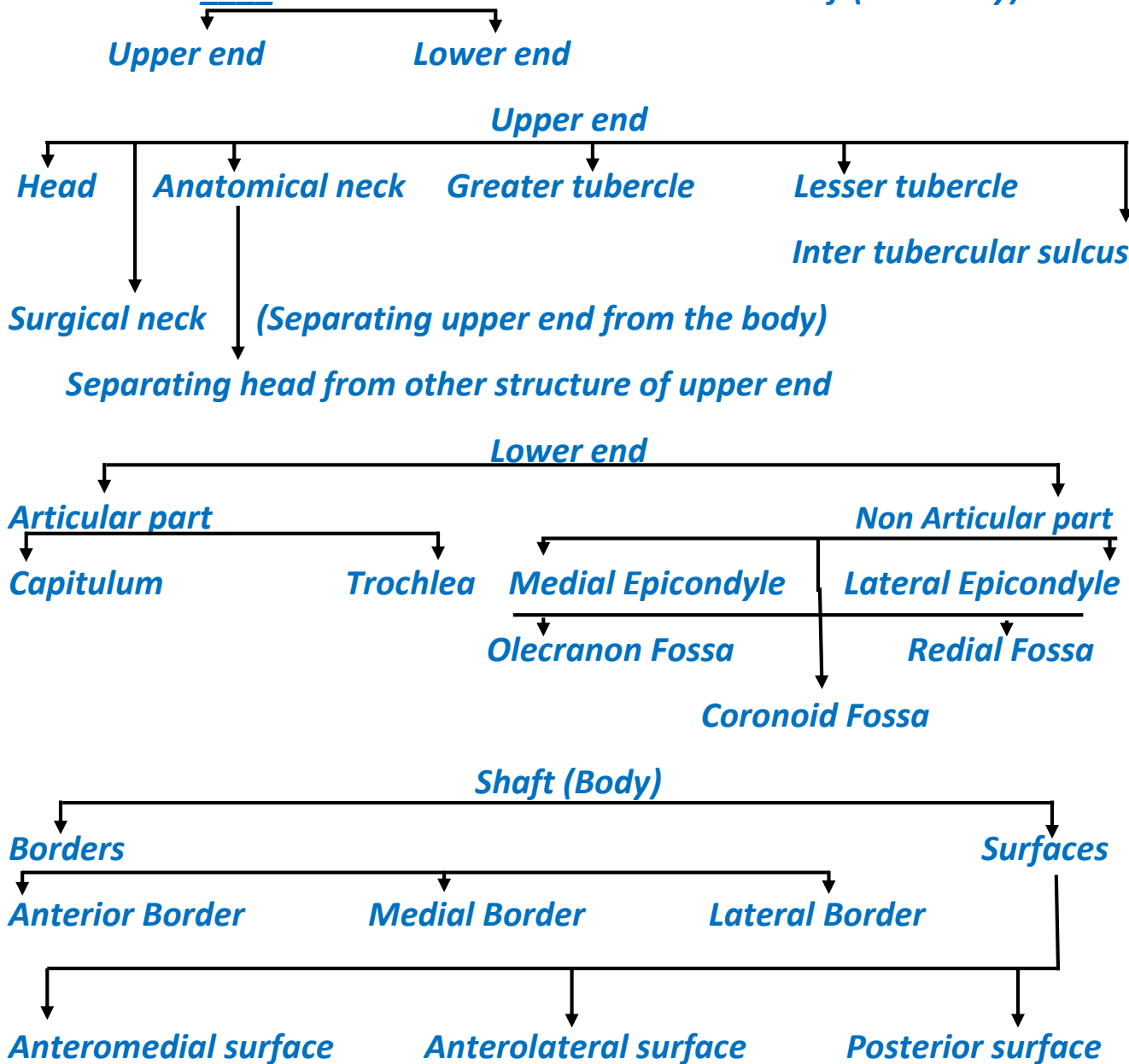
Humerus____(Derived)_Umerus___Mean(Arm)

1: Location: Arm

2: Type: Long Bone

3: Structure: _____1: Two ends

2: One Shift(One Body)



Note: Condyle ___Mean(Articulation)

Caput (په لاتین کی Head ته وایی) inter Mean Between / intra mean inside

Humerus د **Umerus** څخه اخستل شوی چی د **Arm** په معنا دی. چی د بازو اسکلیت جوړوی. موقیعت یی په **Arm** بازو کی دی. شکل یی اوږد هډوکی دی.

ساختمان یی دوه نهایته او یوه **Body** ده. چی دوه نهایتونه یی **Upper end** او **Lower end** دی.

د هډوکی نهایتونه:

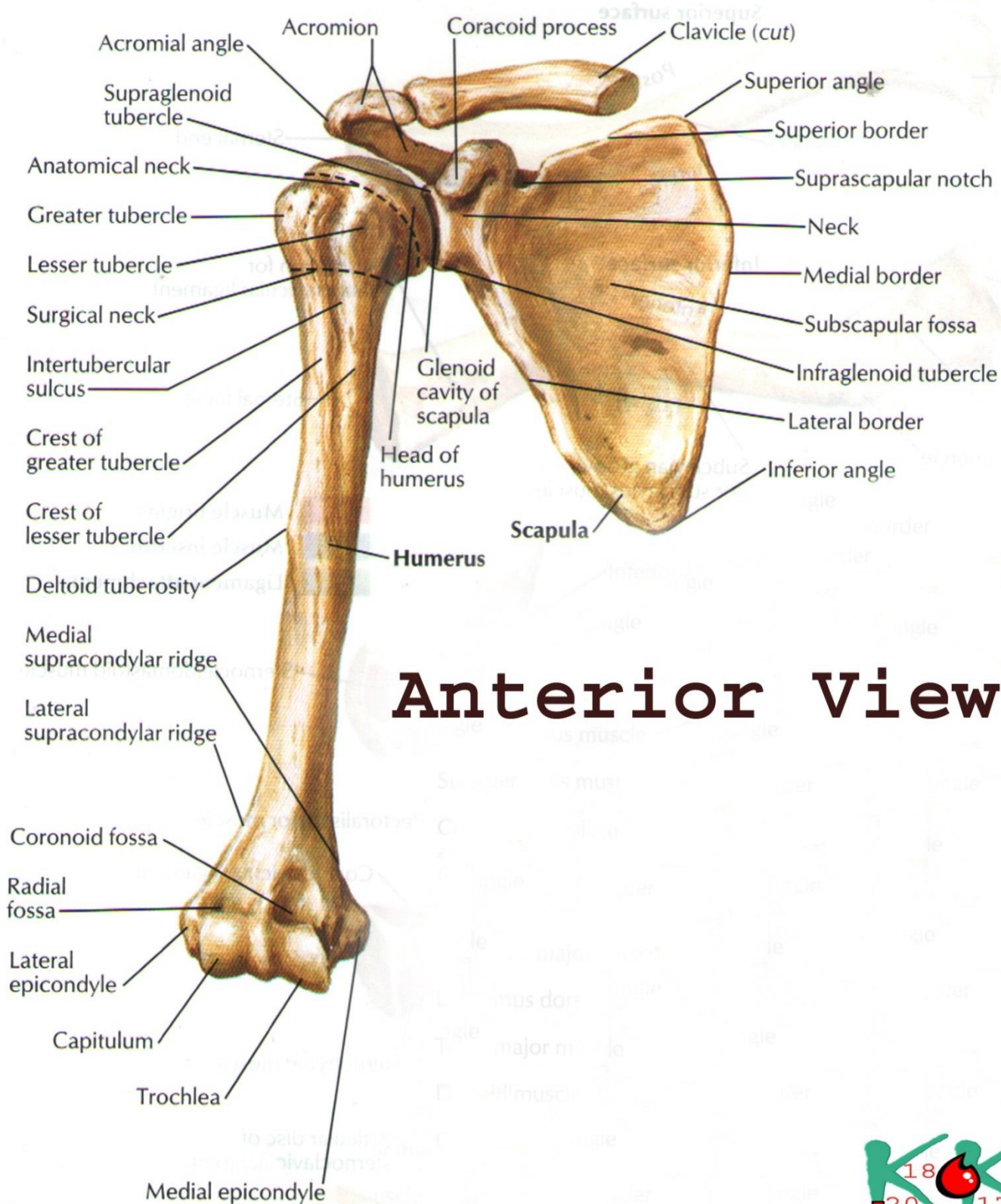
Upper end: کی سر (Head) برخه شامله ده، **Anatomical neck** هغه برخه چی د سر برخه د نورو **Upper end** برخو څخه جدا کوی، **Greater tubercle** د هډوکی غټه راوتلی برخه، **Lesser tubercle** د هډوکی کوچنی راوتلی برخه، **Inter tubercular sulcus** د دواړو **Tubercle** په منځ کی چی کومه ساحه ده. او **Surgical neck** چی دغه برخه **Body** د **Upper end** د برخو څخه جدا ساتی.

Lower end: دغه نهایت دوه برخې لری یوه برخه چی **Articular part** دی هغه برخه چی د بند په جوړولو کی برخه اخلی. دوه برخې لری. **Capitulum** چی **Head** ماننده دی او **Trochlea** څرخ ماننده دی. دغه دوه برخې د بند په جوړولو کی برخه اخلی. او بله برخه یی **Non Articular part** هغه برخه چی د بند په جوړولو کی برخه نه اخلی. چی دا پنځه ساختمانونه لری. **Medial epicondyle** ، **Lateral epicondyle** ، **Olecranon fossa** ، **Radial fossa** او **Coronoid Fossa** دی.

Body(Shift)

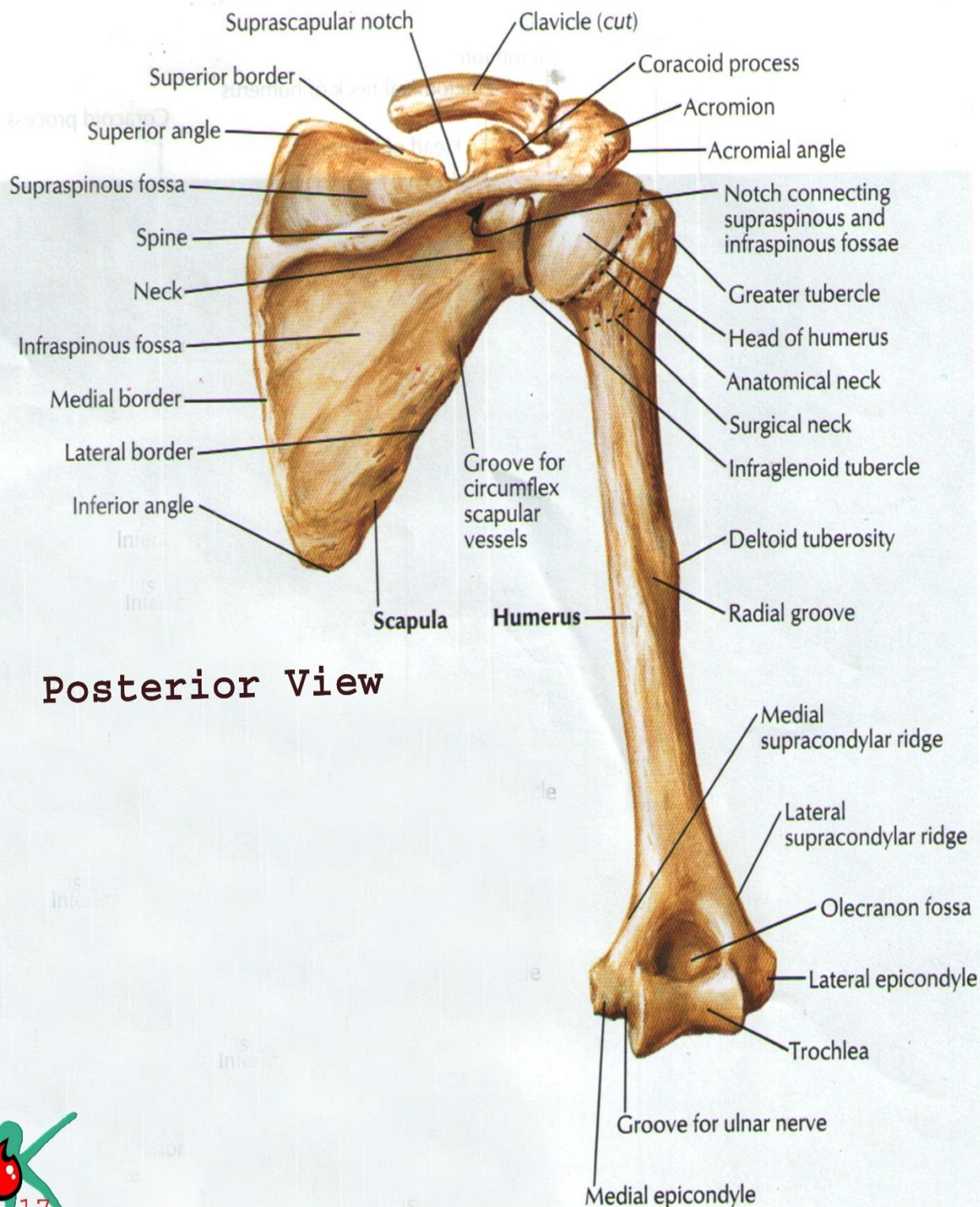
یی چی کوم دی دری **Border** لری چی **Anterior Border** ، **Medial Border** او **Lateral Border** دی. او همدارنگه دری **Surfaces** لری. چی **Anteromedial surface** ، **Anterolateral surface** او **Posterior surface** دی.





Anterior View





Posterior View



Forearm

Ulna

Medial Bone

Radius

Lateral Bone

1: Ulna

1: Location : *Medial Forearm*

2: Type: *Long Bone*

3: Structure: *1: Two Ends* *2: One Body (Shaft)*

Upper end

Lower end

Upper End

(O.T.C.R)

Olecranon Process

Trochlear Notch

Coronoid Process

Radial Notch

Lower End

Styloid Process (Stylus)=(Pen)

Head of Ulna

Body Of Ulna

Borders

Surfaces

Anterior Border

Posterior Border

Lateral Border

Anterior Surface

Posterior Surface

Medial Surface

د Forearm برخه کی دوه هډوکی چی *Ulna* او *Radius* دی شامل دی. چی *Ulna* یی اونسی *Medial* واقع دی او *Radius* یی وحشی یا *Lateral* واقع دی.



1: Ulna: دغه هډوکی په انسی برخه یا **Medial Forearm** کی واقع دی.

شکل یی اوږد هډوکی دی. ساختمان یی دوه نهایته چی **Upper end** او **Lower end** دی بل یو جسم یا **Shaft** لری.

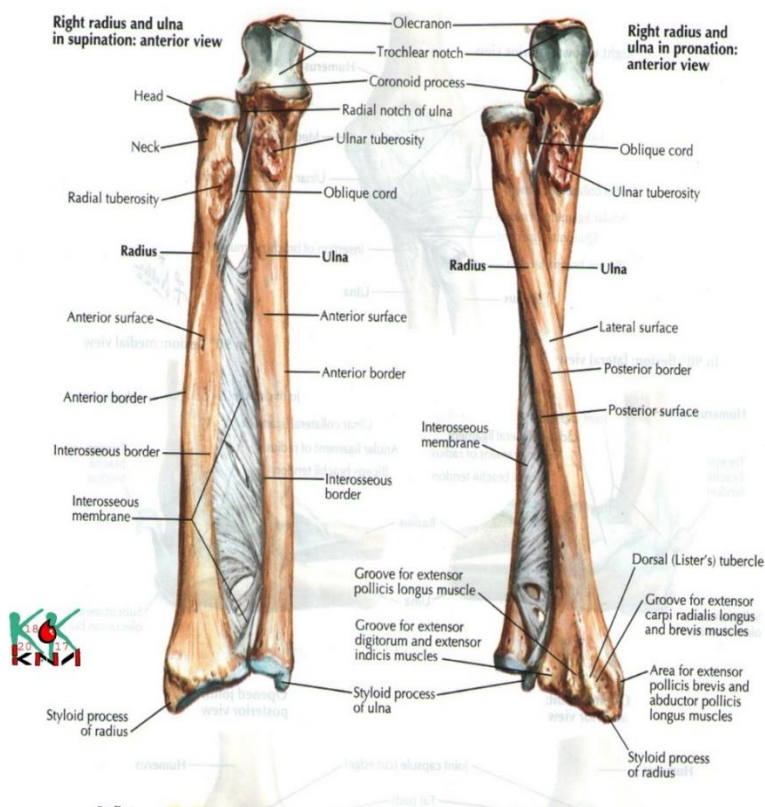
د هډوکی نهایتونه:

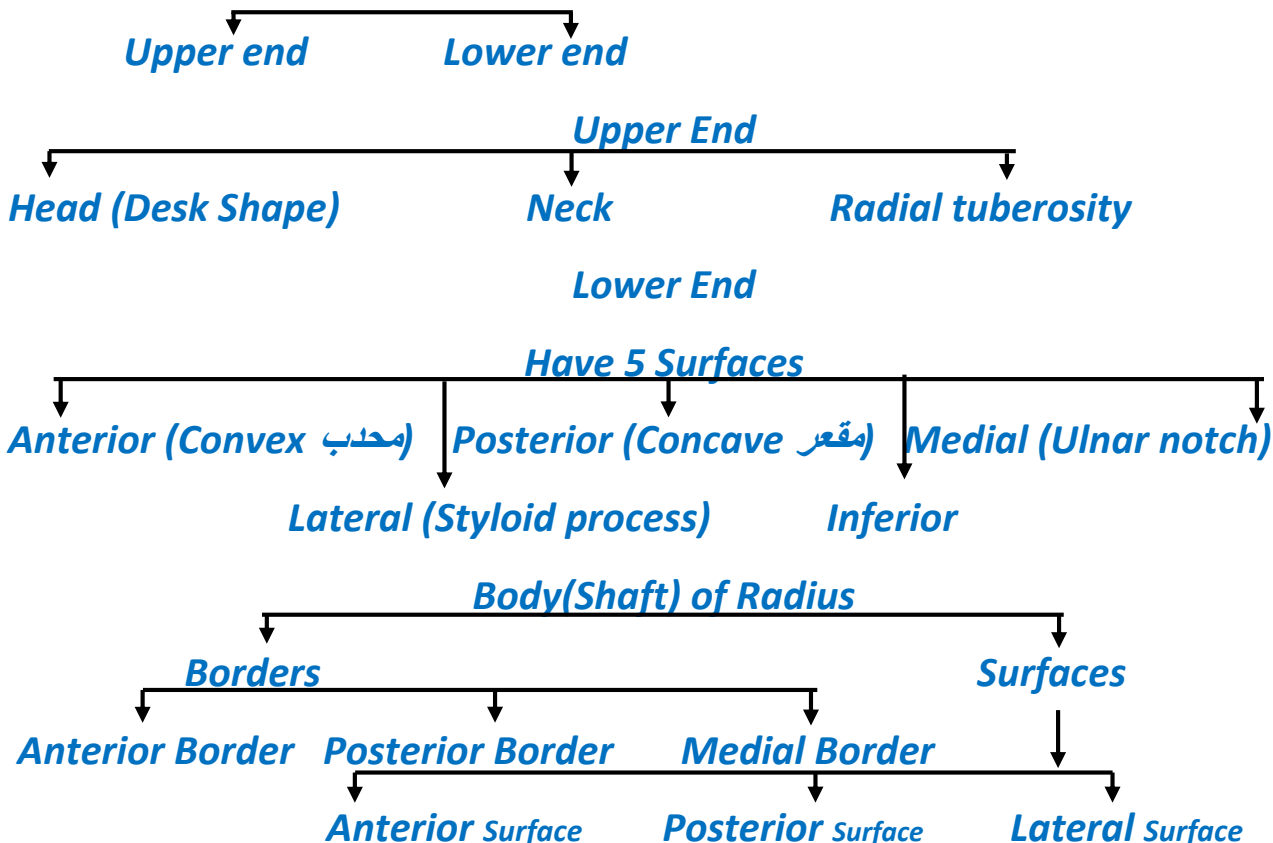
Upper end: یا پورتنی برخه یو لنډ فرمول د اسانتیا لپاره لروچی **O.T.C.R** دی چی په دی **end** کی **Olecranon process, Trochlear notch, Coronoid process** او **Radial notch** برخی شاملی دی.

Lower End: په دی **End** کی دوه برخی دی **Styloid process** چی د **Stylus** څخه اخیستل شوی دی چی د **Pen** قلم په معنا دی او بله برخه یی **Head** یا د **Ulna** سر دی.

جسم یا Body

ددی هډوکی جسم دری **Borders** لری او دری **Surfaces** لری. چی **Borders** یی **Anterior Border, Posterior Border** او **Lateral Border** دی. او **Surfaces** یی **Anterior Surface, Posterior Surface** او **Medial Surface** دی.



2: Radius**1: Location :** Lateral Forearm**2: Type:** Long Bone**3: Structure:** 1: Two Ends 2: One Body (Shaft)

Radius:2 د گردی ساحی په معنای. موقیعت یی د Forearm وحشی یا Lateral خوا ته پروت دی.

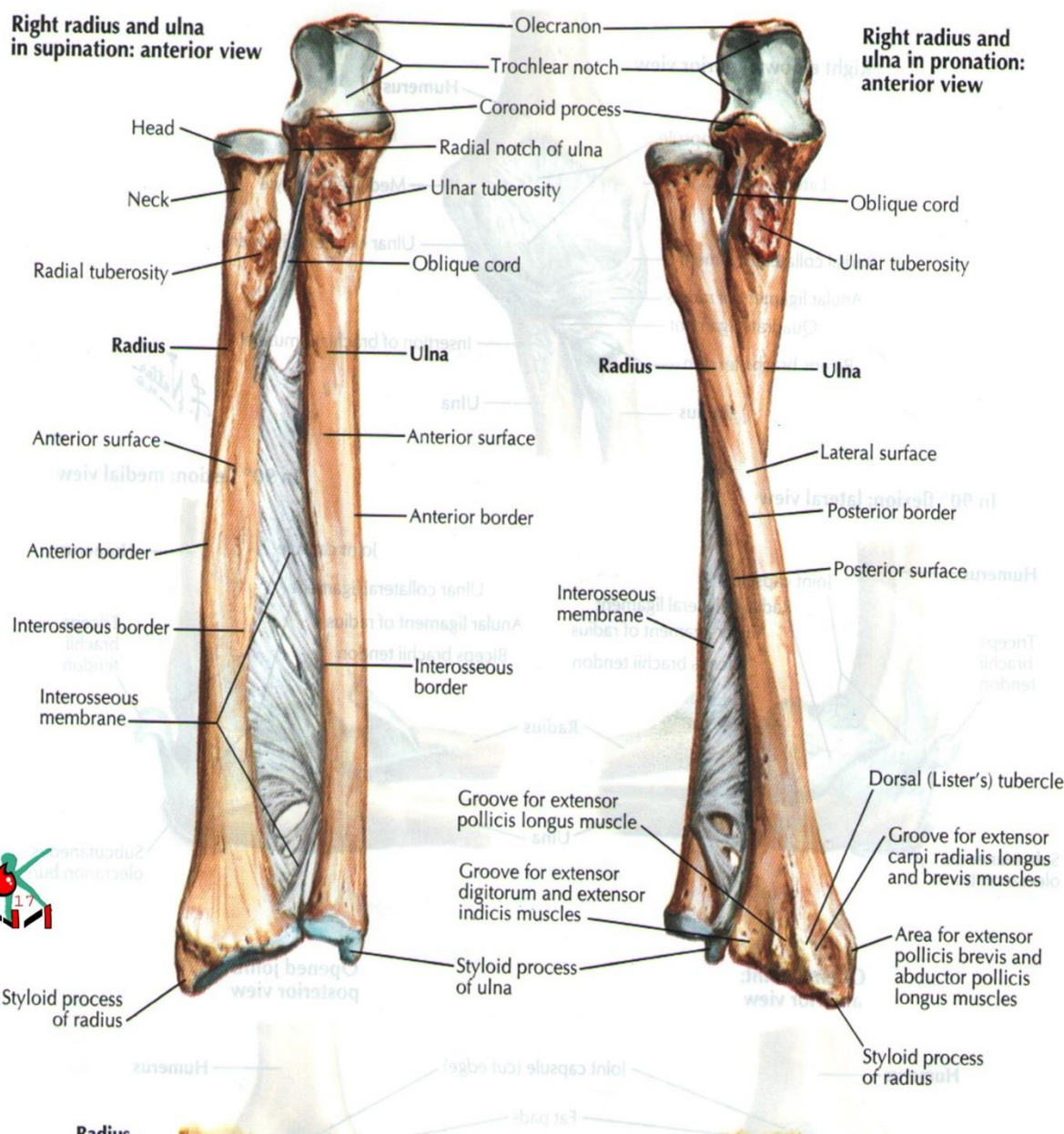
شکل یی اوږد هډوکی دی دوه نهایته لری. چی Upper end او Lower end دی او بل جسم یا Body ده.

Upper End: په Upper end یا پورتنی برخه کی یی Head یا سر چی د Desk په شکل کی دی ، غاړه او Radial tuberosity (Tuberosity ځگه سطحی ته وایی) برخی شاملی دی.

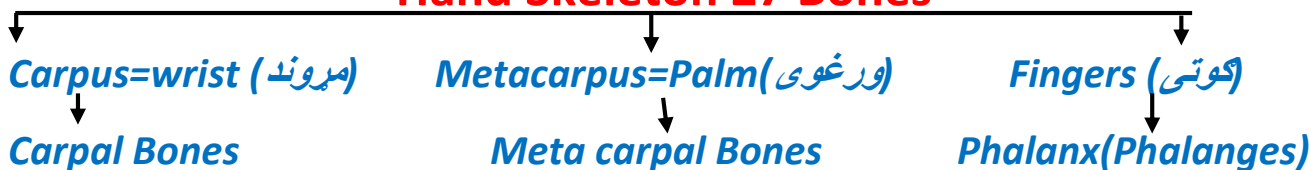
Lower End: بنکتنی برخه یا **Lower end** یی پنځه سطحی لری. **Anterior** چی

محدب (راوتلی) برخه، **Posterior** چی مقعر (ننوتلی) برخه، **Medial** چی د **Ulnar notch** لپاره ، **Lateral** چی د **Styloid process** لپاره او **Inferior** چی دا دوه برخې لری یوه دری ضلعی او بله یی څلور ضلعی برخه.

د هډوکي جسم: ددی هډوکي جسم دری **Borders** لری. **Anterior Border**، **Posterior Border** او **Medial Border** دی او همدارنگه دری **Surfaces** لری. **Anterior surface**، **Posterior surface** او **Lateral Surface** دی.



Hand Skeleton 27 Bones



Which time we are study hands skeleton Lateral to Medial

دلاس اسکلیټ د 27 هډوکوڅخه جوړ شوی دی. په دري گروپونو یی ویشو. لومړی **Carpus** یعنی **wrist** یا مروند ساحه چی **Carpal Bones** ورته وایی. دوهم **Metacarpus** یعنی **Palm** یا ورغوی ساحه چی **Meta carpal Bones** ورته وایی. او دریم **Fingers** یا گوتی چی

Phalanx او یا جمع یی **Phalanges** ورته وایی. کله چی د لاس اسکلیټ مطالعه کوو نو د وحشی څخه اونسی برخی ته یا **Lateral to Medial** ته مطالعه کوو. او کله چی د پښو اسکلیټ مطالعه کوو نو د اونسی برخی څخه وحشی برخی ته یا **Medial to Lateral** ته مطالعه کوو.

1: Carpal Bones

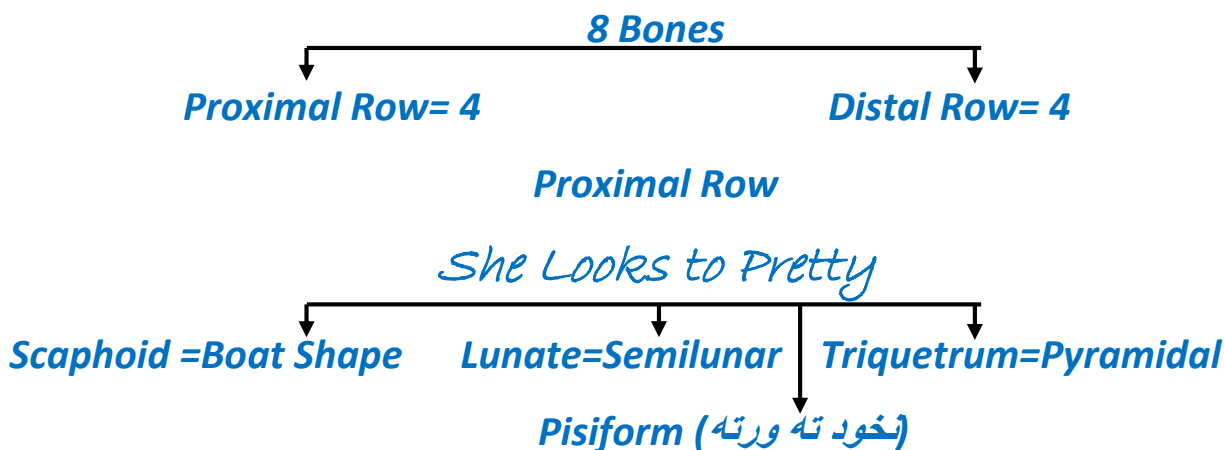
Location : Wrist

Type: Short Bones

Arranged two Rows Proximal Row And Distal Row

Total Eight 8 Bones

Each Rows Four Bones



Distal Row*Try to catch her*

Trapezium (خلور ضلعی) **Trapezoid=Baby Boot Shape**

Capitate=Head Shape (it is largest Bone of Carpal) **Hamate=Hook Shape**

1: Carpal Bones په مروند کی موقیعت لری. شکل یی لنډ هډوکی دی. شمیر یی اته 8 دانی دی او په دوه Rows باندی یی تقسیموو چی **Proximal Row** چی خلور هډوکی لری او **Distal Row** چی دا هم خلور هډوکی لری.

Proximal Row: یا منشاء ته نږدی په دی کی خلور هډوکی چی **Scaphoid** چی د کبنتی په شان شکل لری، **Lunate** چی د سپوږمی نیمه برخه حلال ماننده شکل لری، **Triquetrum** چی **Pyramidal** شکل لری او **Pisiform** چی د نخود ته ورته شکل لری.

Distal Row: یا منشاء څخه لری چی په دی کی هم خلور هډوکی **Trapezium** خلور ضلعی په شکل، **Trapezoid** د ماشومانو د بوتانو په شکل، **Capitate** د سر په شان شکل لری چی د **Carpal** د هډوکو تر ټولو غټ هډوکی همدغه دی او احرنی یی **Hamate** چنگی په شکل (نیونکی)

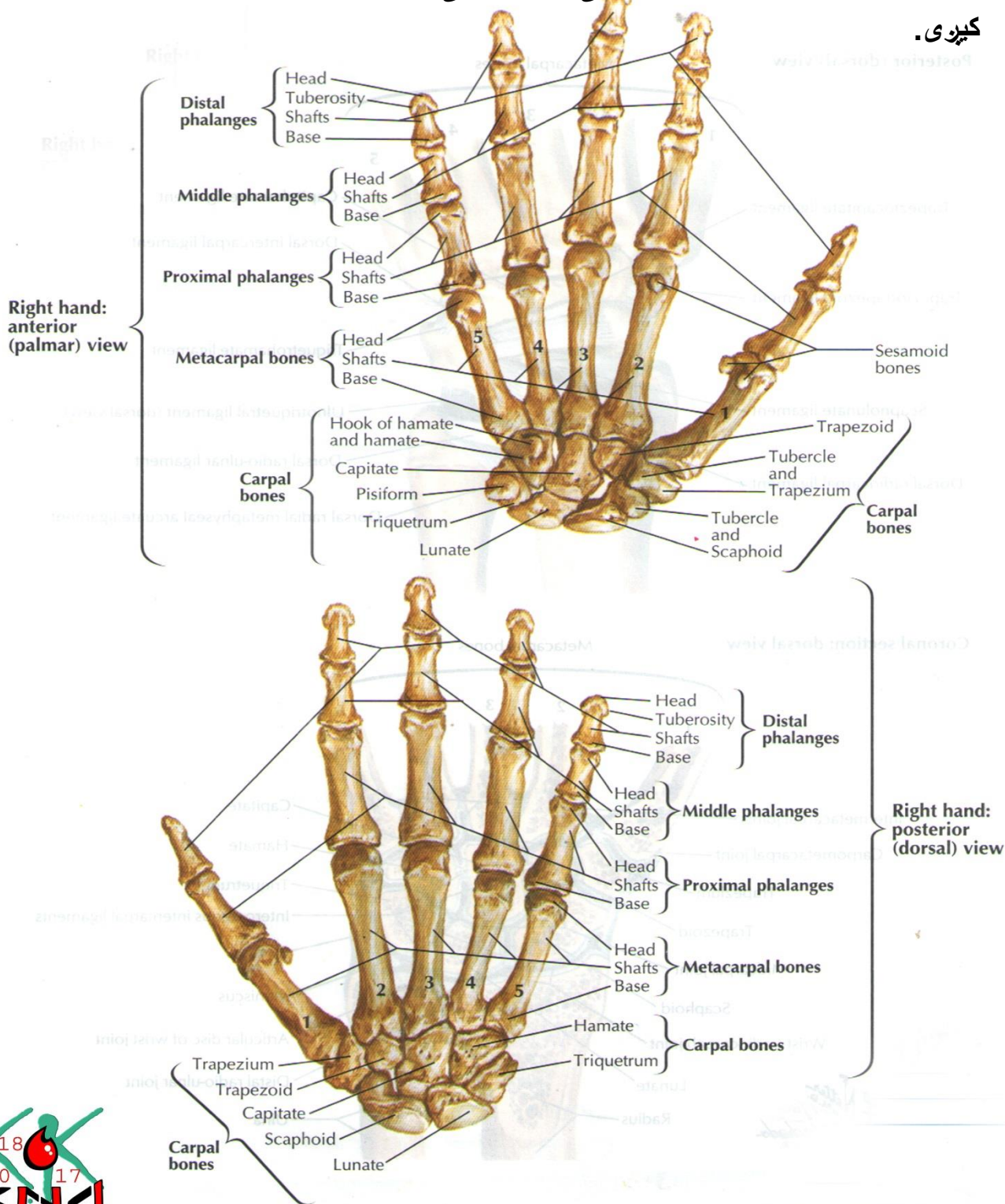
2: Meta Carpal Bones**Meta Carpal Bones are 5****Location: Palm****Type: Miniature Long Bone****Structure: 1: Two Ends 2: One Body (Shaft)**

Proximal end **Distal end**
(Base) (Head)

From Lateral to Medial 1,2,3,4,5

Meta carpus Bones :2 دغه هډوکي 5 دانی دی په ورغوی کی موقیعت لری. شکل

یې د اوږدو هډوکو له جملی څخه دی خو په اوږدو هډوکو کی وړوکی دی. ساختمان یی دوه
 نهایته لری او یو جسم لری چی یو **End** یی **Proximal end** یا **base** او دوهم یی
Distal end یا **head** دی. د وحشی څخه اونسی ته یا **Lateral to Medial** ته شماره وهل
 کیږی.



3: Phalanx (Phalanges)

They are 14

Location: Finger

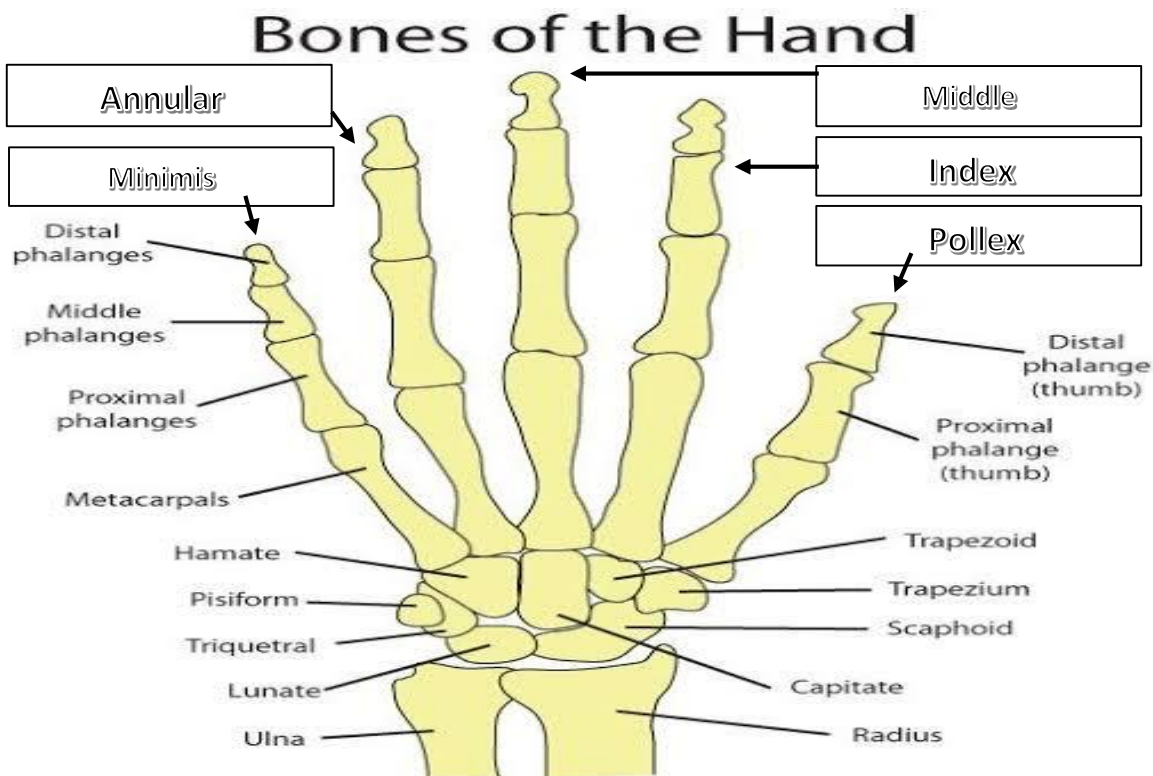
Type: Miniature long bones

Each Fingers Has Three Phalanges Proximal, Middle or Distal Except Pollex Having only two Proximal and Distal

1: Pollex = Strong (غٽه گوته) 2: Index (اشاروی یا شهادت گوته) 3: Middle (منڃنی)

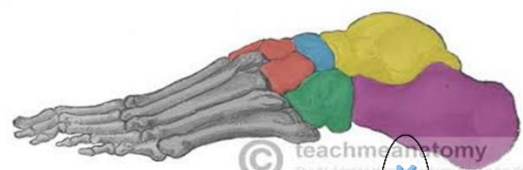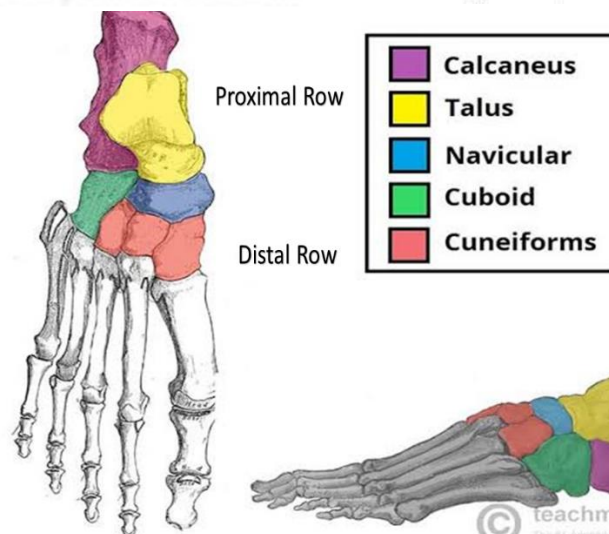
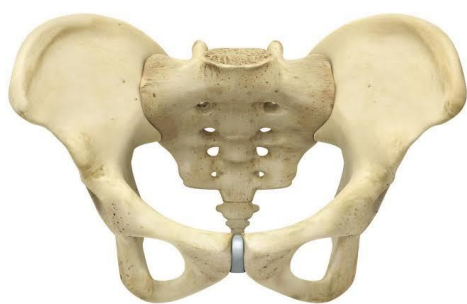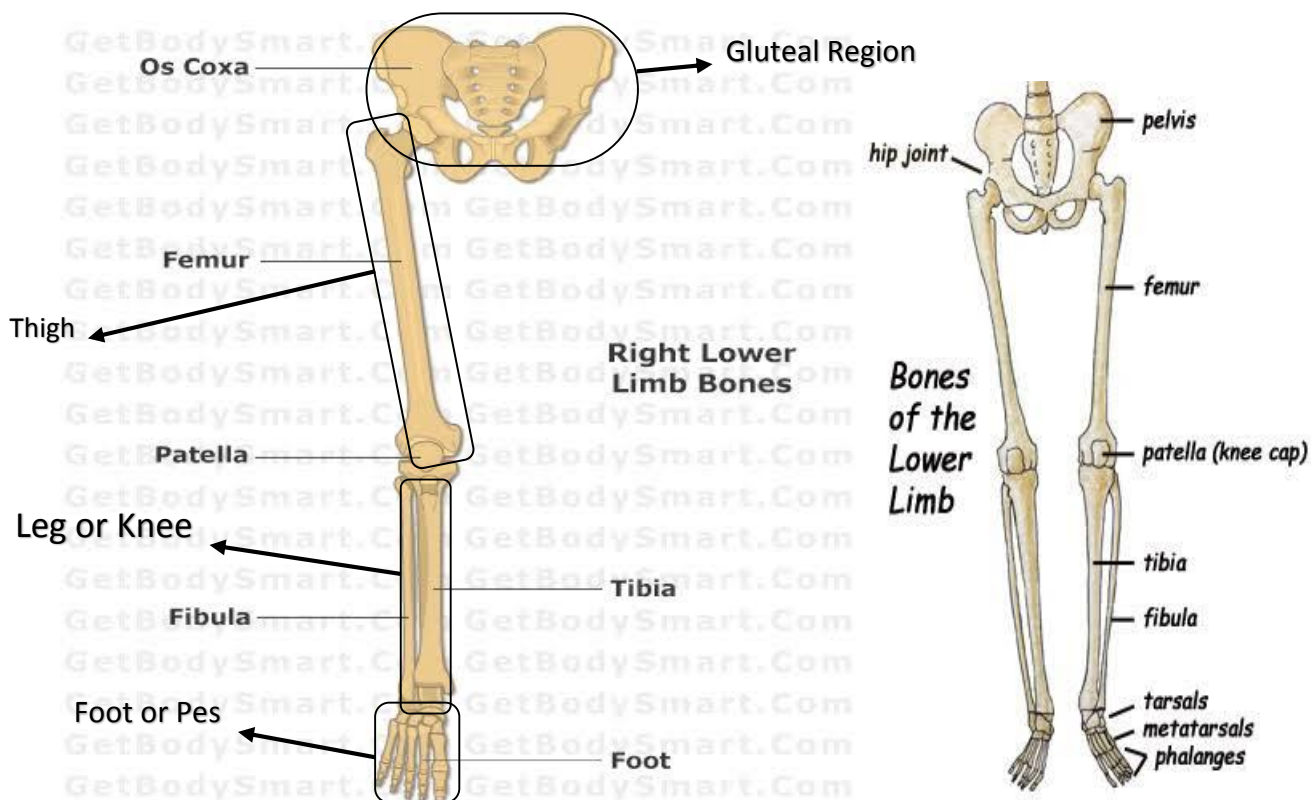
4: Anular (اچوو) 5: Minimis (little, Baby, Punky (کوچنی گوته))

3: Phalanx یا **Phalanges** یی جمع ده دغه هډوکی 14 دانی دی په گوټو کی موقیعت لری. او دا هم د اوږدو هډوکو له جملی څخه دی. هره گوته دری دانی **Phalanges** لری چی **Proximal, Middle** او **Distal** دی بغیر د **Pollex** یا غټی گوټی څخه چی هغه یواځی دوه **Phalanges** لری چی **Proximal** او **Distal** دی.



3rd chapter

Lower Limb



Mr.18

Kefayatullah.naibamani

© teachmeanatomy



Parts of Lower Limb

- **Gluteal Region= Hip Bone**
- **Thigh: From Hip to Knee = Femur And Patella**
- **Leg or Crus**
- **Foot or Pes**

د سفلی طرف ھڊوکی:

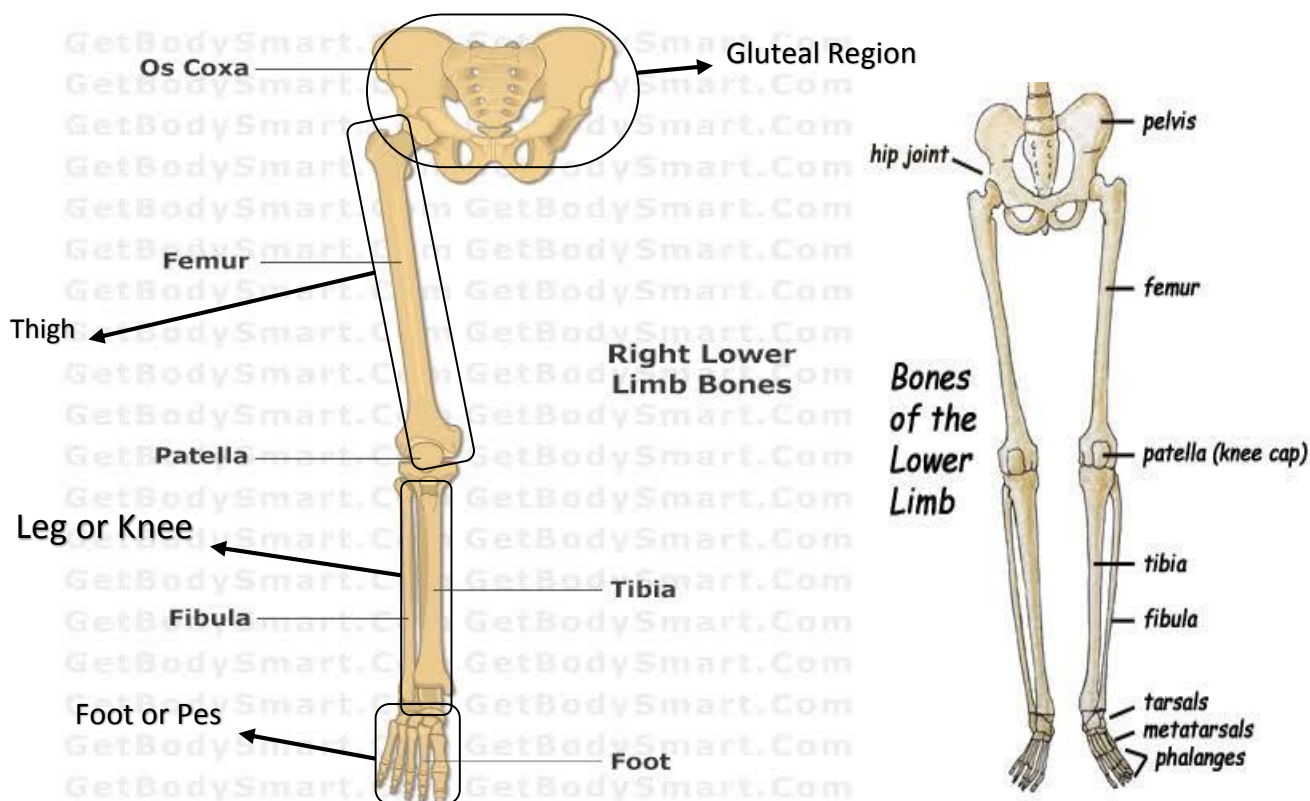
د سفلی طرف ھڊوکی په څلورو ناحیو ویشل شوی دی.

1: د د سفلی طرف کمر بند (Gluteal Region) د کونایتی ھڊوکی پکی شامل دی.

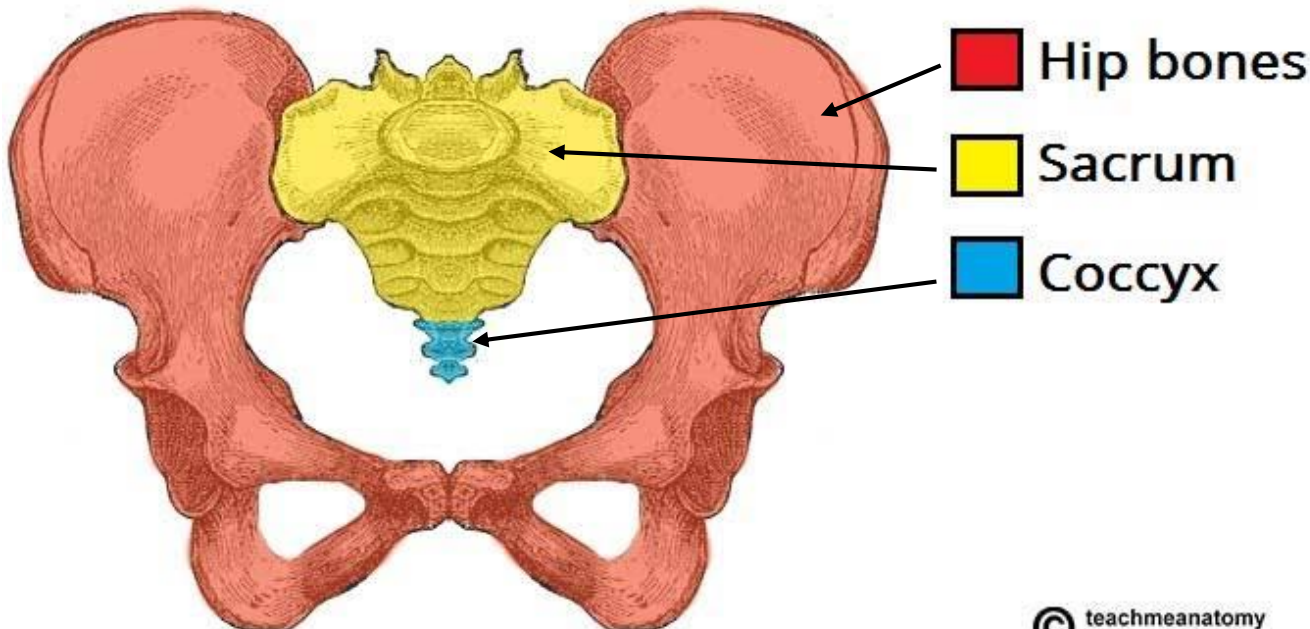
2: دورانہ اسکلیټ (Thigh) دغه برخه د کونایتی څخه شروع تر زنگون پوری. او په دی برخه کی د Femur او Patella ھڊوکی شامل دی.

3: د پنډی اسکلیټ (Leg) او یا ورته Crus هم وایی

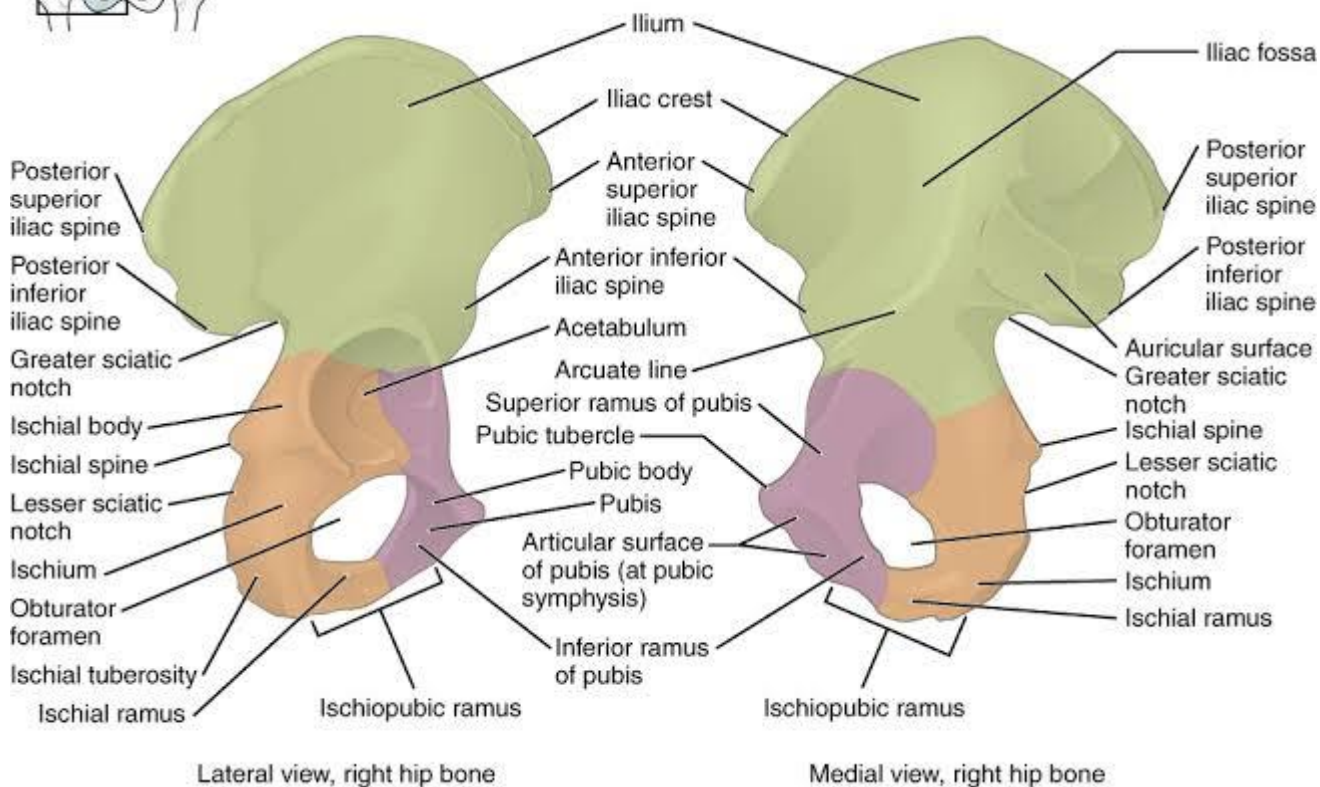
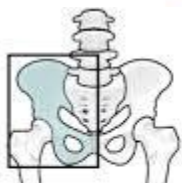
4: د قدم یا خپی ھڊوکی (Foot) او یا ورته Pes هم وایی



دریم هډوکی **Ischial** دی دغه هډوکی په خلفی سفلی برخه یا **Posterior Inferior** کی موقیعت لری. یو جسم لری چی د **2/5 Acetabulum** برخه تشکیلوی. او یو **Ramus** لری چی د **Ischial Ramus** په نوم یادیری.



© teachmeanatomy
The #1 Anatomic Human Anatomy Site on the Web



Hip Bone Structure

Borders

Ant B

Post B

Inf B

Sup B

Surfaces

Medial

Lateral

Angles

- Antero superior Iliac Spine
- Notch
- Antero inferior Iliac Spine
- Iliopubic Eminence (برآمدہ کی)
- Pubic Crest
- Pubic Tubercle

Posterior Border

- Postero Superior Iliac Spine
- Notch
- Postero Inferior Iliac Spine
- Notch
- Greater Sciatic Notch
- Ischial Spine
- Lesser Sciatic Notch
- Ischial Tuberosity



Inferior Border**Ischial Ramus + Inferior Ramus of Pubic Bone****Superior Border: Iliac Crest****د Hip ھڊوکی ساختمان**

نوموړی ھڊوکی د ساختمان له نظره څلور کناره یا **Borders** لری چی د **Ant, Post, Inf** او **Sup** څخه عبارت دی. همدارنگه دوه سطحی یا **Surfaces** لری چی د **Medial** او **Lateral** څخه عبارت دی. او څلور **Angles** لری.

د Hip ھڊوکی په Anterior Border کی لاندی ساختمانونه موجود دی:

1: Antero superior iliac spine :2 Notch

3: Antero inferior iliac spine :4 Iliopubic eminence :5 Pubic
crest :6 Pubic Tubercle

د Hip ھڊوکی په Posterior Border کی لاندی ساختمانونه موجود دی:

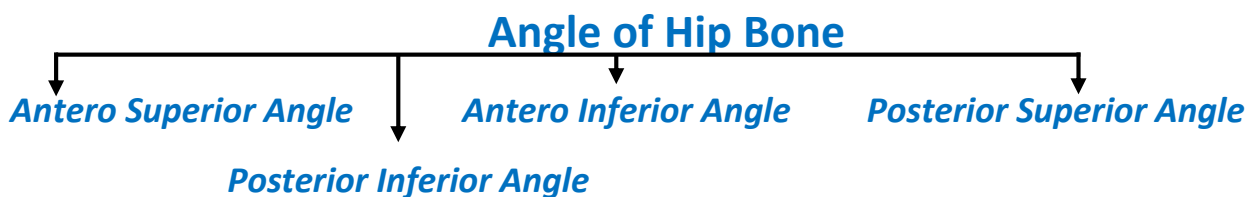
1: Postero superior iliac spine :2 Notch

3: Postero inferior iliac spine :4 Notch :5 Greater sciatic notch

6: Ischial spine :7 Lesser sciatic notch :8 Ischial tuberosity

د Hip ھڊوکی **Inferior border** د **Inferior ramus of pubic** او **Ischial ramus** څخه جوړ شوی دی.

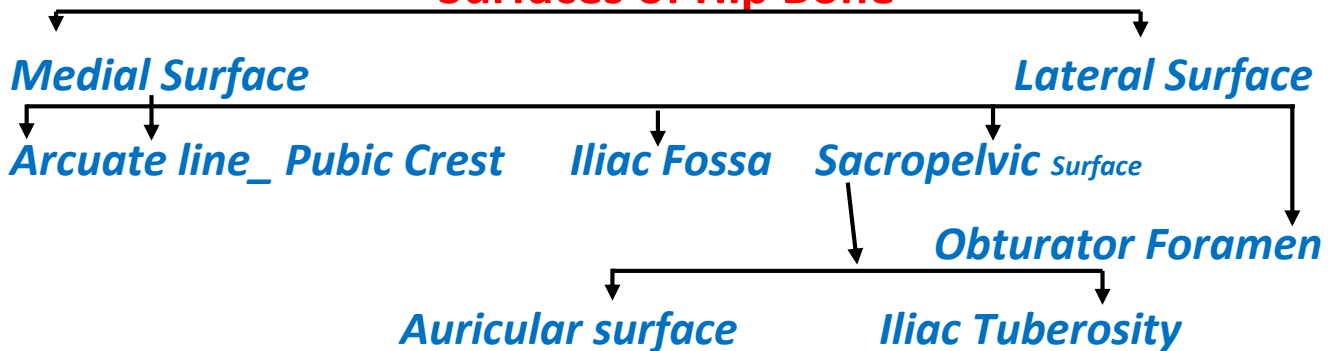
او د Hip ھڊوکی **Superior Border** د **Iliac crest** څخه جوړ شوی دی.



د Hip هډوکی زاویې یا Angles

دغه هډوکی څلور Angles لری چی عبارت دی له **Antero superior Angle**، **Antero Inferior Angle**، **Posterior Superior Angle** او **Posterior Inferior Angle** دی.

Surfaces of Hip Bone



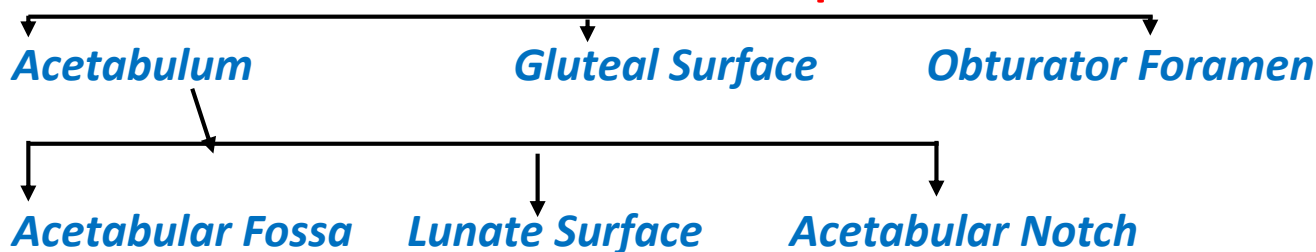
د Hip Bone سطحی یا Surfaces

د Hip هډوکی دوه سطحی لری چی یوه یی **Medial Surface** دی او بل یی **Lateral surface** ده.

Medial Surface

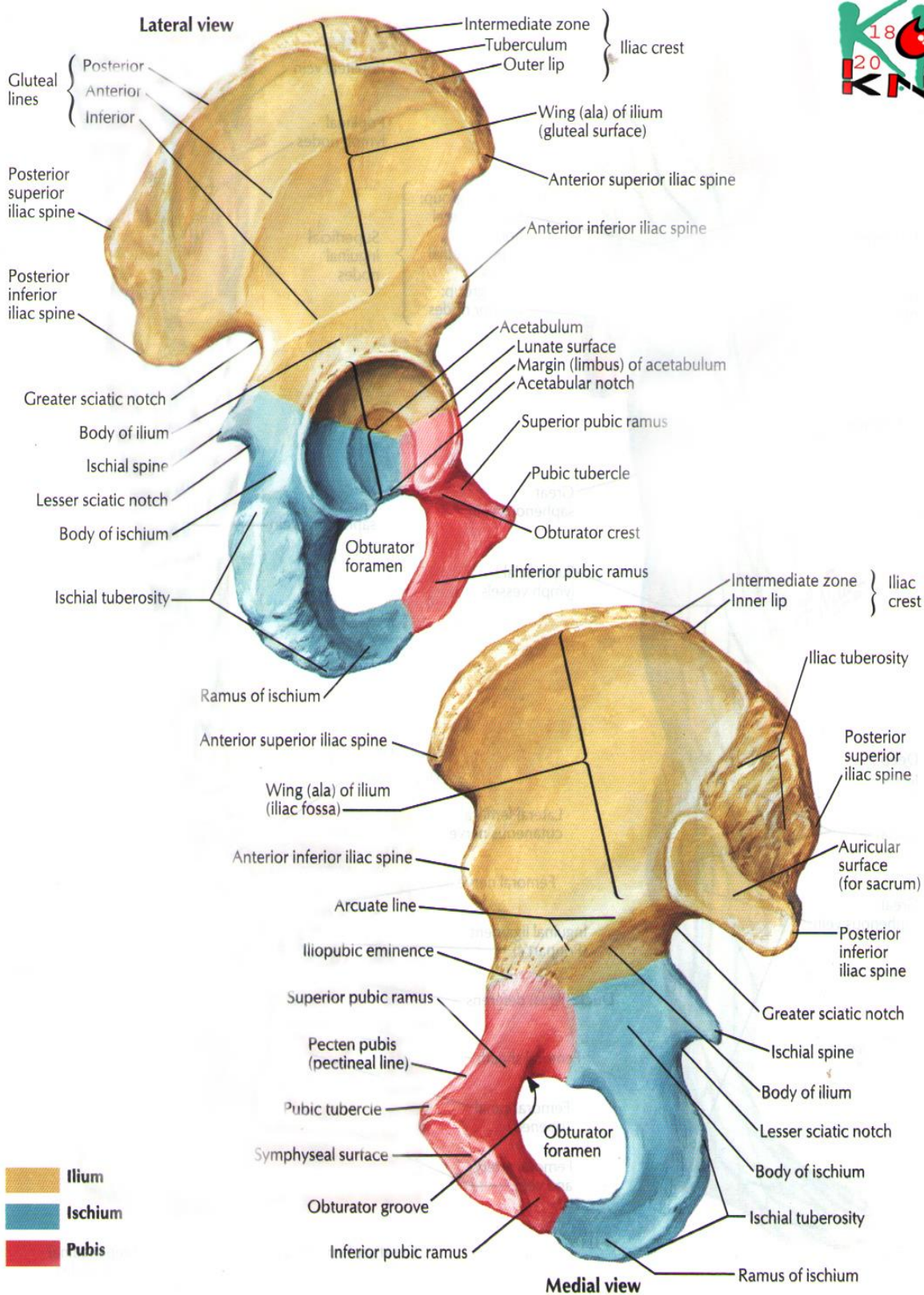
دغه **Surface** څلور جوړښتونه لری. په انسی برخه کی یو خط د **Arcuate line** په نوم وجود لری چی ددی خط په اخرنی برخه کی د هډوکی تیره څنډه ده چی د **Pubic crest** په نوم یادیری. له دی خط څخه پورته په انسی برخه کی د **Iliac fossa** په نوم جوړښت وجود لری. د **Iliac Fossa** په خلف کی یو بل ساختمان د **Sacropelvic surface** په نوم وجود لری چی له دوه برخو څخه تشکیل شوی دی یوه برخه یی مفصلی برخه ده چی د **Auricular surface** په نوم یادیری. او بله برخه یی غیر مفصلی ده چی د **Iliac Tuberosity** په نوم یادیری. او په انسی یا لاندینی برخه کی یوه بل سوری لیدل کیږی چی د **Obturator Foramen** په نوم یادیری.

Lateral Surface of Hip Bone



Lateral Surface

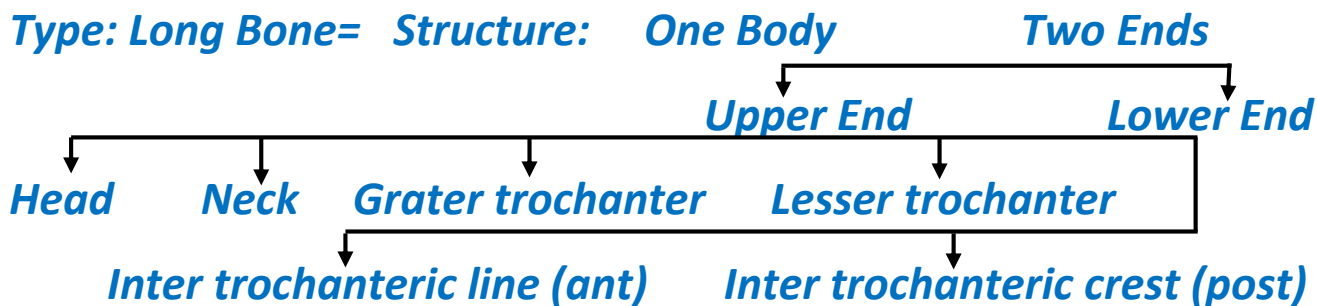
په وحشی سطحه کی یی یو شمیر ساختمانونه لیدل کیږی چی لومړی یی **Acetabulum** په نوم د لیدلو وړ دی چی درې برخې لری یوه یی مفصلی برخه د **Lunate surface** دی بله یی غیر مفصلی برخه ده چی **Acetabular Fossa** په نوم یادیری او بله یی په سفلی برخه کی یو **Notch** دی چی د **Acetabular notch** په نوم یادیری. د **Acetabulum** نه پورته د هډوکی وحشی برخه چی د **Gluteal Surface** په نوم یادیری وجود لری. او په دی طرف کی یی هم یو سوری لیدل کیږی چی د **Obturator Foramen** په نوم یادیری.



Thigh Region (Femur & Patella)

Femur

Location: Thigh

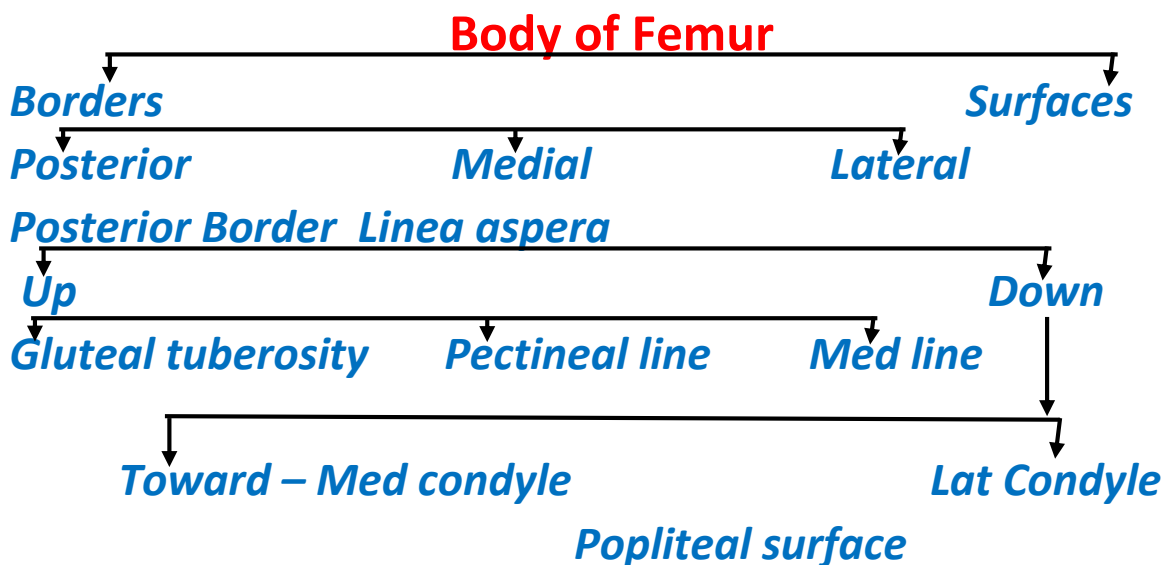


د هډوکی Femur

په Thigh یا وړانه ساحه کی موقیعت لری د شکل له نظره اوږد هډوکی دی یو جسم او دوه نهایته لری.

د هډوکی Upper end

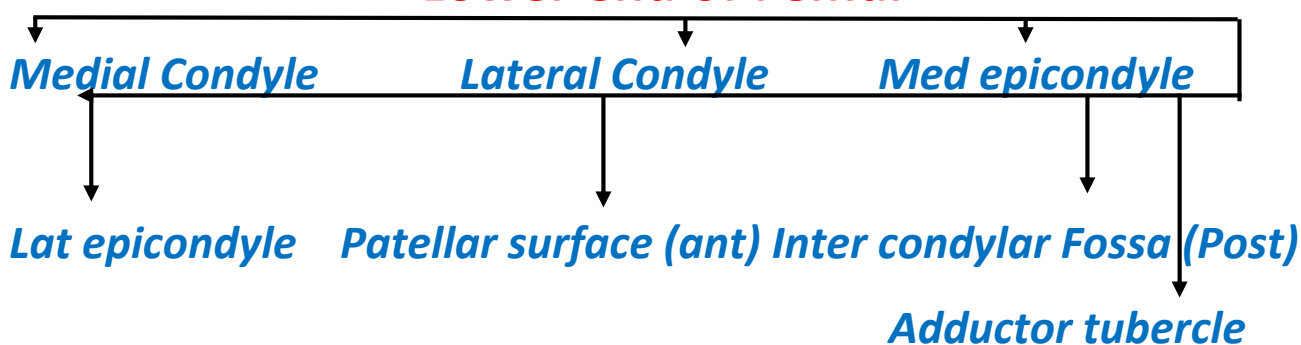
د هډوکی علوی نهایت یا Upper end د Head ، Neck ، Greater trochanter ، Lesser trochanter ، او په قدام کی Inter trochanter line دی او اخرنی ساختمان یی په خلف کی Inter trochanteric crest وجود لری.



د هډوکی جسم یا Body

د **Femur** هډوکی جسم د دري سطحو او دري کنارونو څخه جوړشوی دی چې کنارونه یې **Posterior**، **Medial** او **Lateral** دی. ددی له جملې څخه خلفي کنار یا **Posterior** کنار څیرو. دغه کنار یې ځیګ دی ځکه ورته **Linea aspera** هم ورته وایي. په علوی برخه کې یا پورته برخه کې دري برخې لری. وحشی برخه چې د **Trochanter major** په طرف ځی د **Gluteal tuberosity** په نوم یادېږي. وسطی برخه یې چې د **Trochanter minor** په طرف ورځی د **Pectineal line** په نوم یادېږي. انسی برخه یې د **Trochanter minor** نه لاندی د **Femur** هډوکی د غاړی په طرف ورځی چې **Medline** ورته وایي. په **Linea aspera** په سفلی یا بنکتی برخه کې دوه برخې لری. چې یوه یې د **Medial condyle** په طرف او بله برخه یې **Lateral condyle** په طرف چې دغه دواړه برخې یې د **Femur** هډوکی د سفلی نهایت په خلفی برخه کې یوه مثلثی ساحه د **Popliteal surface** په نوم جوړوی.

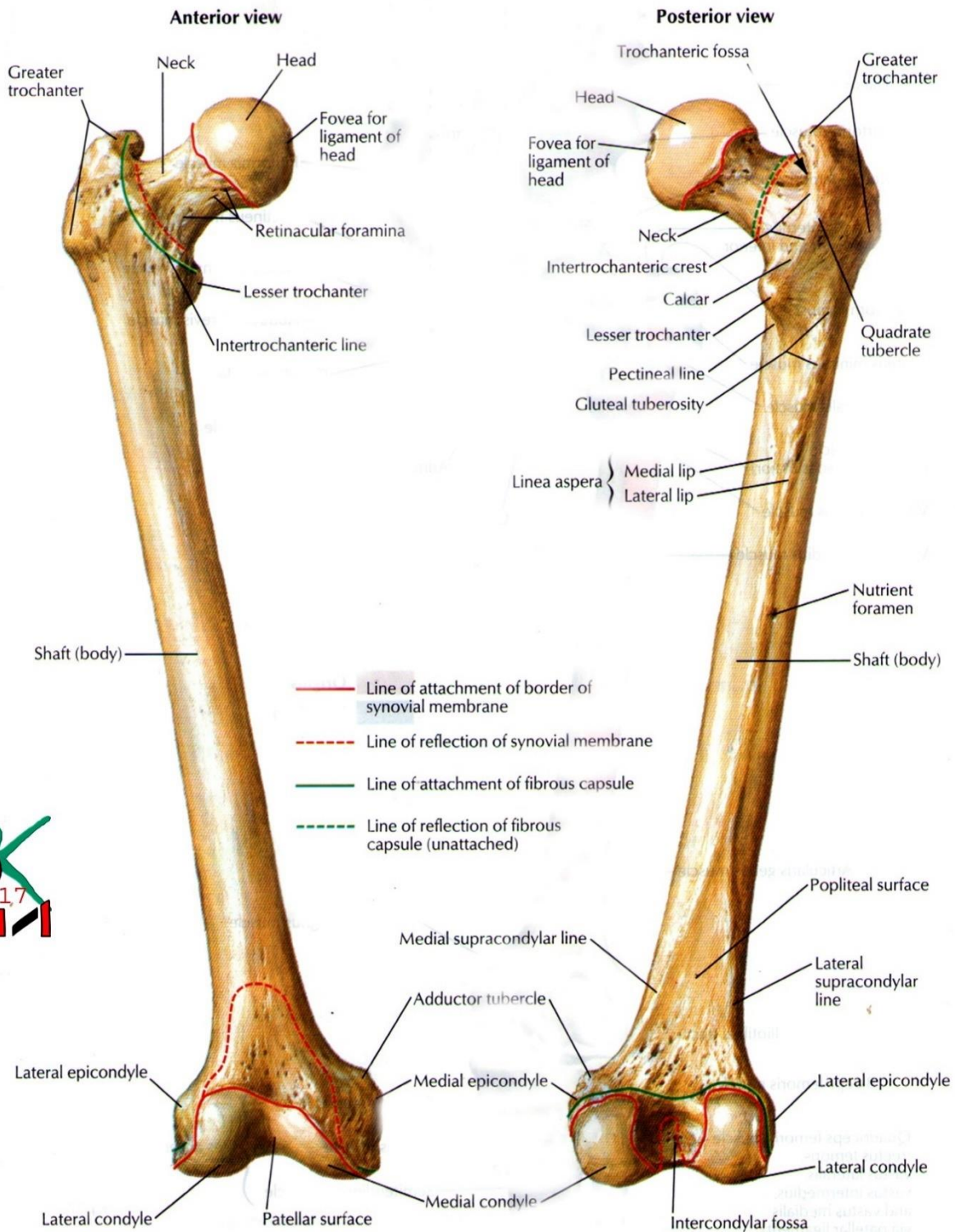
Lower end of Femur



د هډوکی Lower end

د **Femur** هډوکی سفلی نهایت (**Lower end**) د لاندی ساختمانونو درلودونکی دی. چې **1: Medial Condyle**، **2: Lateral Condyle**، **3: Medial epicondyle** چې ددی ساختمان په علوی خلفی برخه کې **Adductor tubercle** وجود لری. **4: Lateral epicondyle**، **5: Patellar surface** د سفلی نهایت په قدام کې

موقیعت لری. ،6: Inter condylar fossa د سفلی نہایت پہ خلف کی موقیعت لری.



The Patella

Location: In front of lower end of thigh bone of Femur

Type: Sesamoid

Structure: Borders

Sup B. Med B. Lat B.

Angles

Inf Med Lat

Surfaces

Ant Post

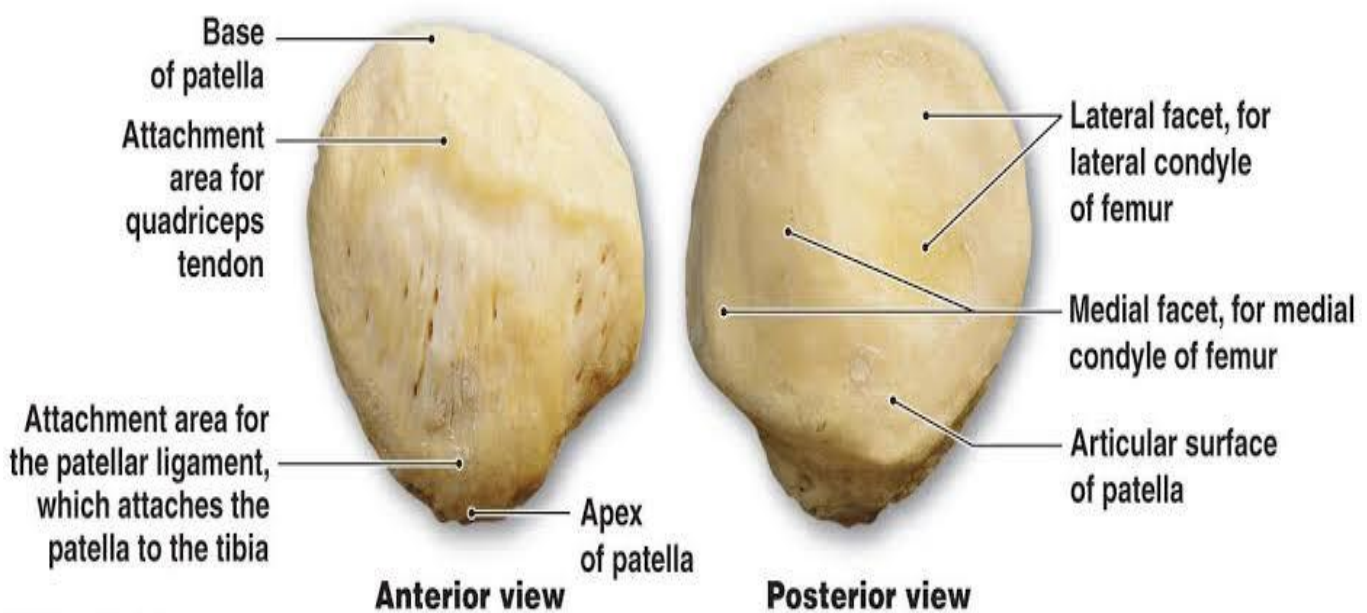
Base

Apex

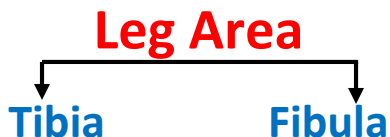نوموری هډوکی د نوعیت له مخی **Sesamoid** هډوکی دی چی د زنگانه د بند په قدام کی د **Femur** هډوکی مخی ته موقیعت لری. د هډوکی ساختمان په قدامی برخه کی یو وجه لری چی **Base** ورته وایی او په خلفی برخه کی یو وجه لری چی د **Apex** په نوم یادیری. همدارنگه نوموری هډوکی دری کنارونه لری. **Superior** **Border** ، **Medial Border** او **Lateral Border** دی.

او دری **Angles** یا زاویی لری. **Inferior angle** ، **Medial Angle** او **Lateral Angle** **Angle** دی. او دوه سطحی لری. **Anterior Surface** او **Posterior surface**

The surface features of the patella



© 2011 Pearson Education, Inc.



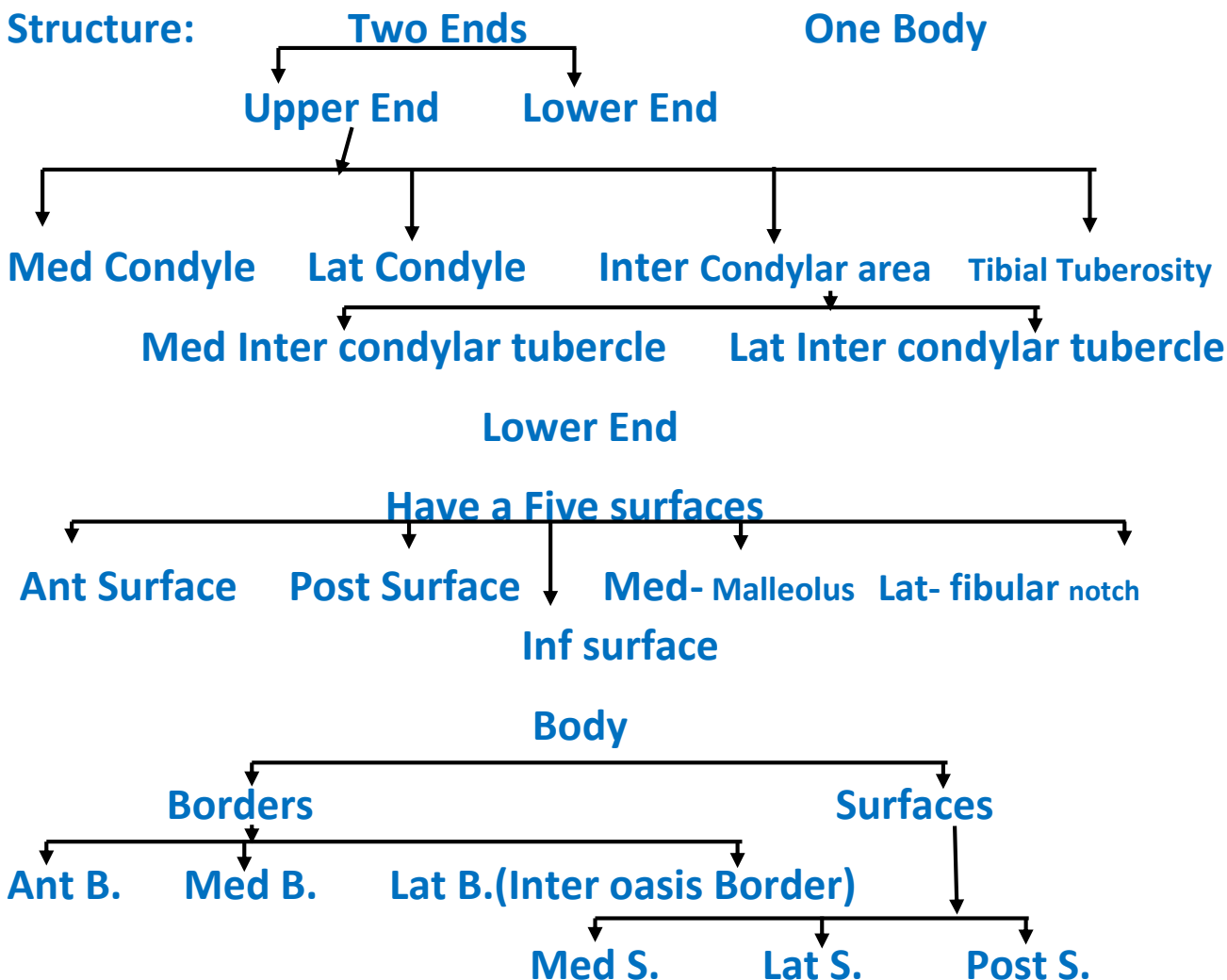
د پندی اسکلیټ د دوه هډوکو څخه جوړ شوی دی . **Tibia** چی **Medial** یا انسی واقع دی او **Fibula** چی **Lateral** یا وحشی واقع دی.

Tibia

Location: Leg Medial

Type: Long Bone

Structure:



د **Tibia** هډوکی د پڼډی په انسی برخه کی موقیعت لری یو اوږد هډوکی دی. نوموړی هډوکی دوه نهایته او یو جسم لری.

د هډوکی علوی نهایت یا Upper end :

د هډوکی علوی نهایت د لاندی ساختمانونو درلودونکی دی:

1: Medial Condyle :2 Lateral Condyle :3 Inter condylar area چی په دی کی دوه Tubercle دی. چی یو یی **Medial inter condylar tubercle** او بل یی **Lateral inter condylar tubercle** :4 ساختمان پکی **Tibial Tuberosity** دی.

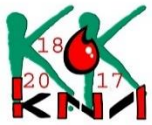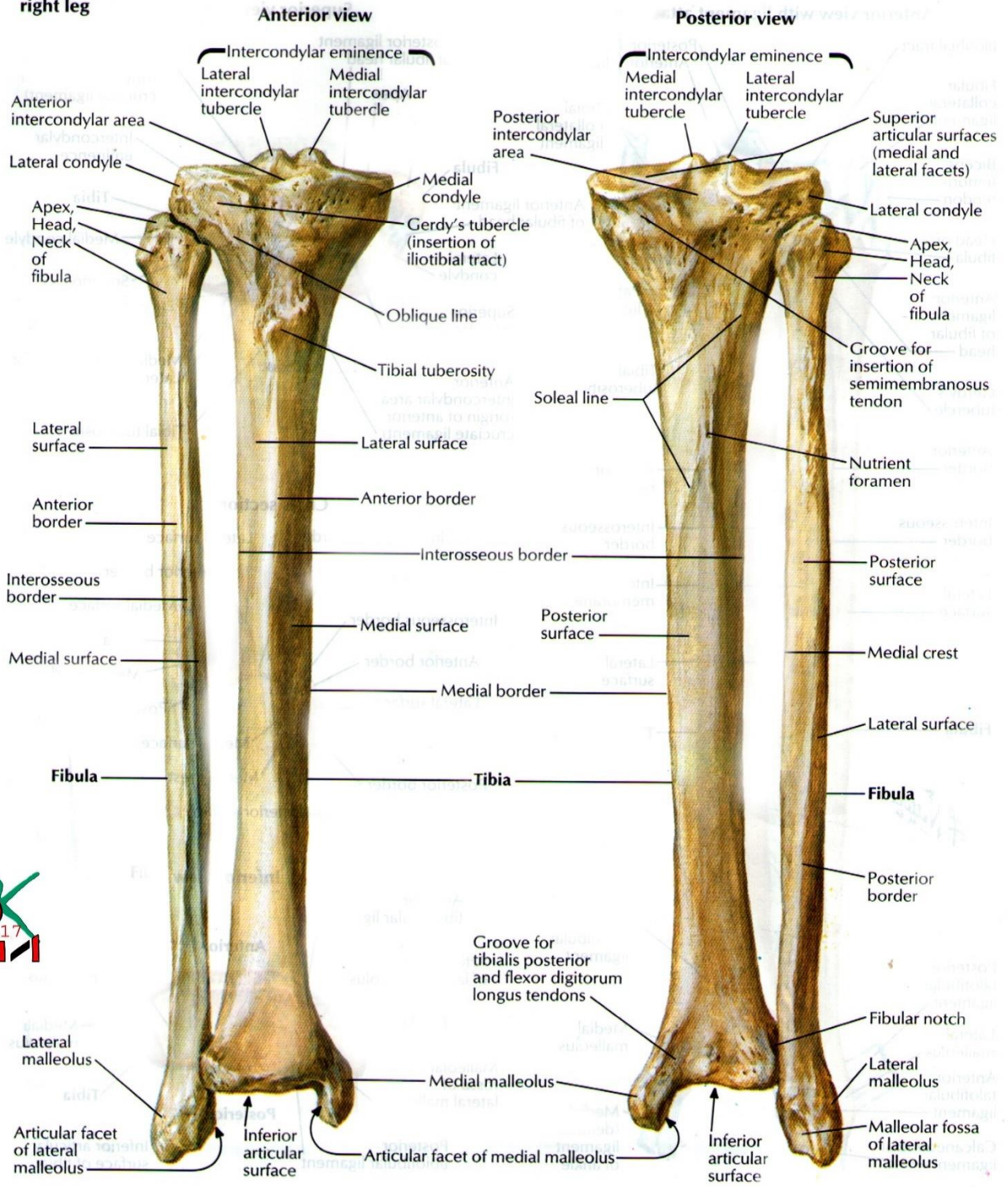
د هډوکی سفلی نهایت یا Lower end :

د هډوکی سفلی نهایت د پنځه سطحو **Surfaces** درلودونکی دی. 1: **Anterior surface** :2 **Posterior surface** چی دا دواړه سطحی یی محدبی دی. 3: **Medial –Malleolus** :4 **Lateral Fibular Notch** او 5: **Inferior Surface** دی.

د هډوکی جسم یا Body :

د دغی هډوکی جسم دری کنارونه یا **Borders** لری چی **Anterior Border** قدامی، **Medial Border** انسی او **Lateral Border** وحشی دی. همدارنگه دری سطحی یا **Surfaces** لری چی **Medial Surface** انسی، **Lateral surface** وحشی او **Posterior Surface** خلفی سطحی دی.

Bones of right leg

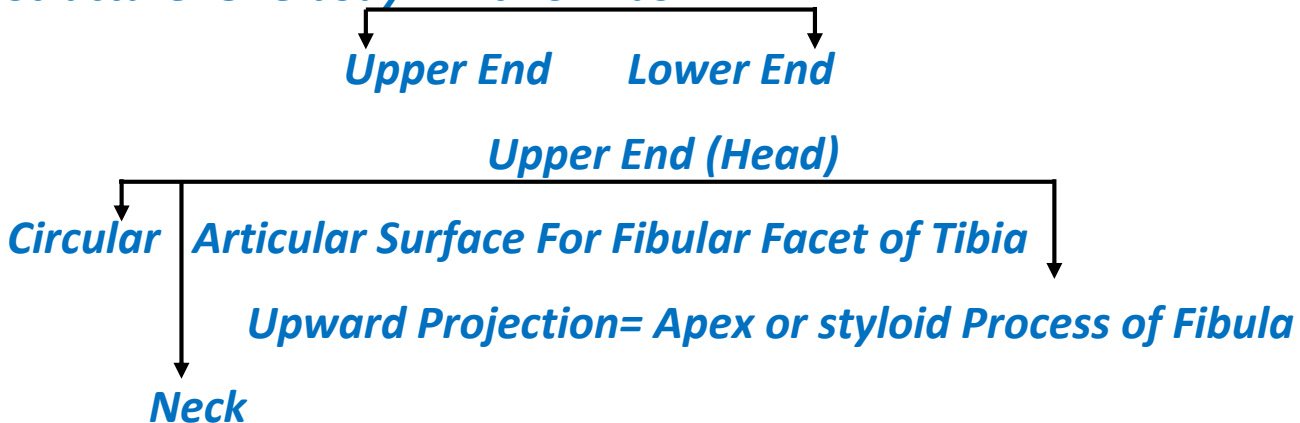


Fibula

Location: Leg Lateral

Type: Long Bone

Structure: One body two Ends



د Fibula هډوکی

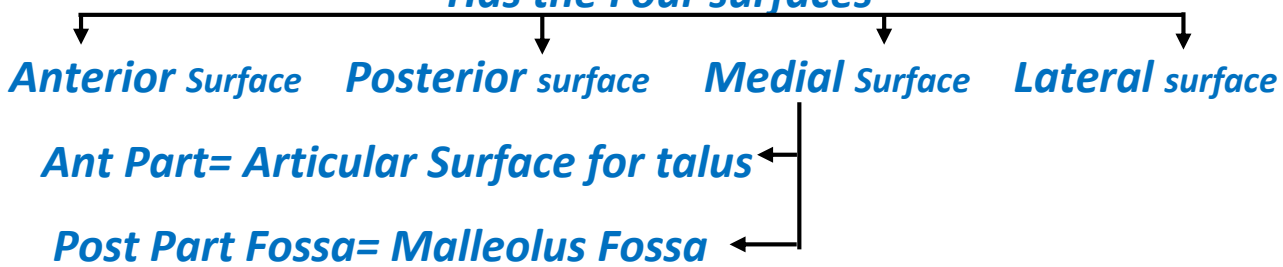
نوموړی هډوکی د پندې په وحشی برخه کې موقیعت لری د اوږدو هډوکو له جملی څخه دی. یو جسم لری او دوه نهایته لری.

علوی نهایت یا Upper end

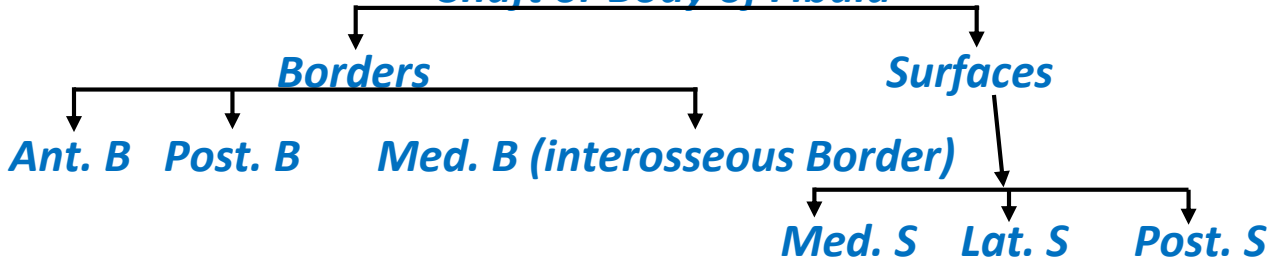
چی عموماً دی ته Head of Fibula هم وایی.

په دی برخه کې دری ساختمانونه دی 1: کرده مفصلی سطحه لری چی د Tibia هډوکی د Facet لپاره ده. 2: بل یی Upward projection Apex or styloid process of fibula لپاره دی. او 3: یی Neck یا غاړه ده چی علوی نهایت د جسم څخه جدا ساتی.



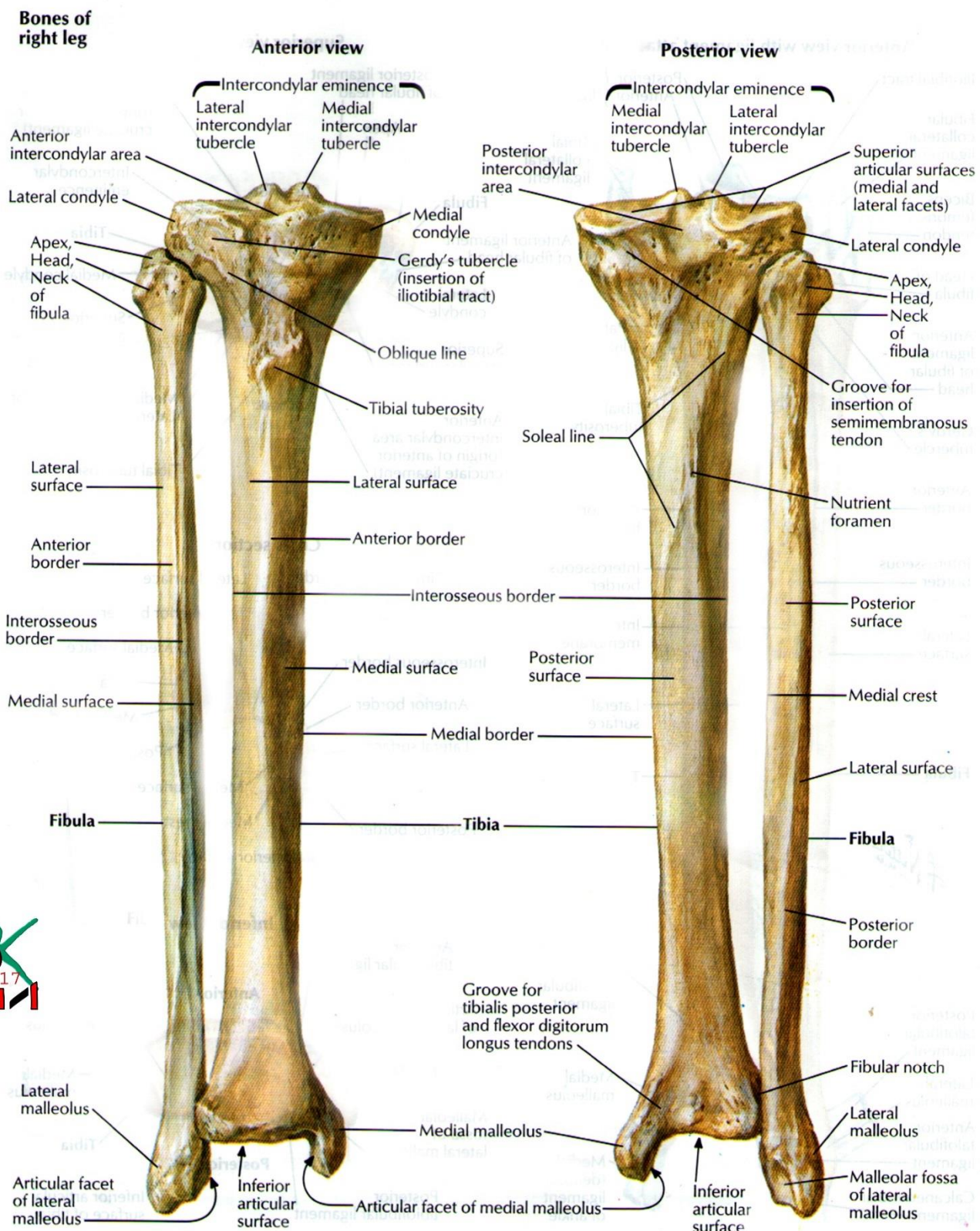
Lower End (Lateral Malleolus)**Has the Four surfaces****د هډوکی سفلی نهایت یا Lower end**

دی ته **Lateral Malleolus** هم وایی. دغه برخه پنځه سطحی لری. 1: **Anterior surface** یا قدام سطحه 2: **Posterior surface** یا خلف سطحه 3: **Medial surface** یا اونسى سطحه او 4: **Lateral surface** یا وحشى سطحه ده. بیا په **Medial surface** یا اونسى سطحه کی دوه ساختمانونه دی چی په **Anterior part** یا قدام برخه کی یی یوه مفصلی سطحه د **Talus** هډوکی لپاره او په **Posterior part** یا خلف برخه کی یوه کنده یا **Fossa** ده چی **Malleolus Fossa** ورته وایی.

Shaft or Body of Fibula**د Fibula هډوکی جسم :**

د دغی هډوکی جسم دری کنارونه یا **Borders** لری. **Anterior Border** ، **Posterior Border** او **Medial Border** او یا هم **Interosseous Border** هم ورته وایی ځکه چی د دوو هډوکو په منځ کی پروت دی.

همدارنگه دری سطحی یا Surfaces لری Medial surface ، Lateral surface او Posterior surface دی.



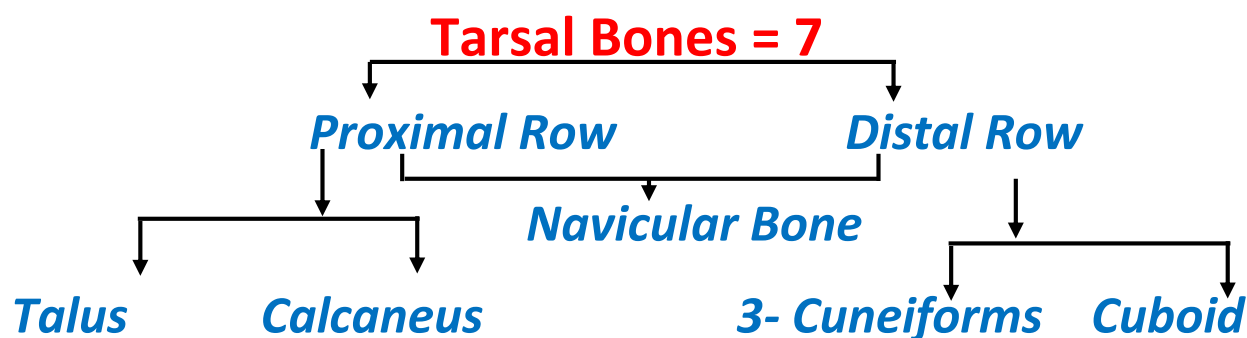
Foot Skeleton

Foot or Pes Area

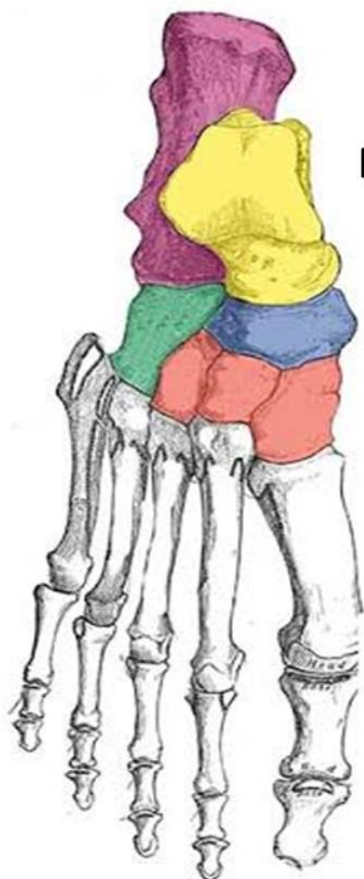
- **Tarsal Area (Tarsal Bones =7)**
- **Meta tarsal Area (Metatarsal bones)**
- **Toes or Phalanx(Phalanges)**

د پښې اسکلیټ

د پښې اسکلیټ د دريو گروپو هډوکو څخه جوړ شوی دی. 1: Tarsal area
 ده چې د 7 دانو Tarsal هډوکو څخه جوړه شوی ده. 2: Metatarsal area
 ده چې د Metatarsal د هډوکو څخه جوړه شوی ده. او 3: یې Toes ساحه
 ده چې د Phalanges هډوکو څخه جوړه شوی ده.

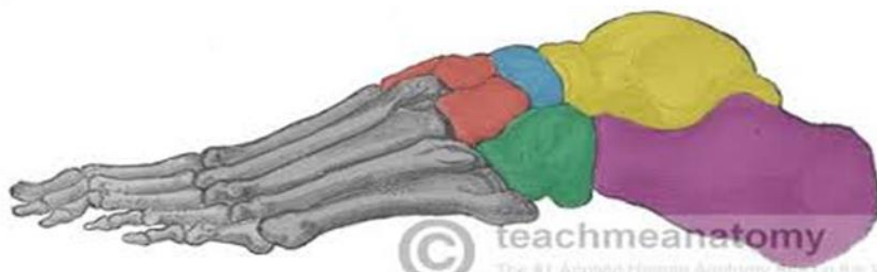


د Tarsal هډوکي اووه 7 دانې دي. په پښه کې په دوه قطارونو قرار لري چې یو یې Proximal Row چې دوه هډوکي پکې دي یو یې Talus او بل یې Calcaneus دی. او بل Distal Row چې درې عدده Cuneiform (وحشی، انسی او وسطی) او Cuboid هډوکي په کې شامل دي ددی دواړو هډوکو ترمنځ یو بل هډوکي چې Navicular نومېږي قرار لري.

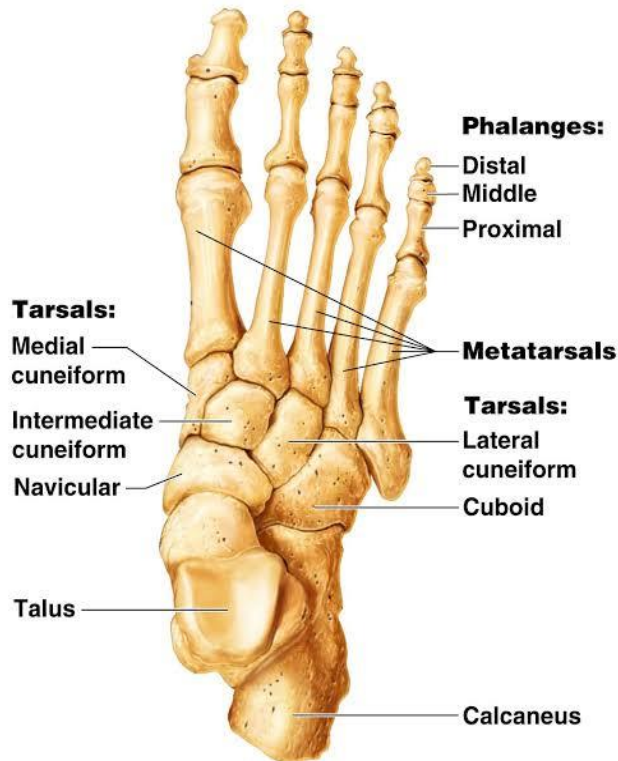
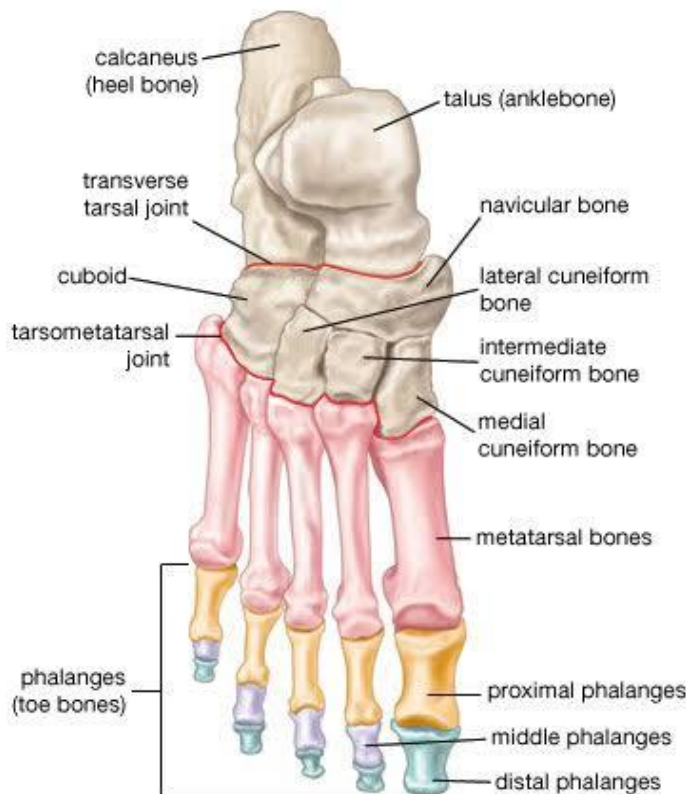


Proximal Row

Distal Row



© teachmeanatomy
The #1 Anatomic Human Anatomy Site On The Web



Copyright © 2009 Pearson Education, Inc., publishing as Pearson Benjamin Cummings.

© 2007 Encyclopædia Britannica, Inc.



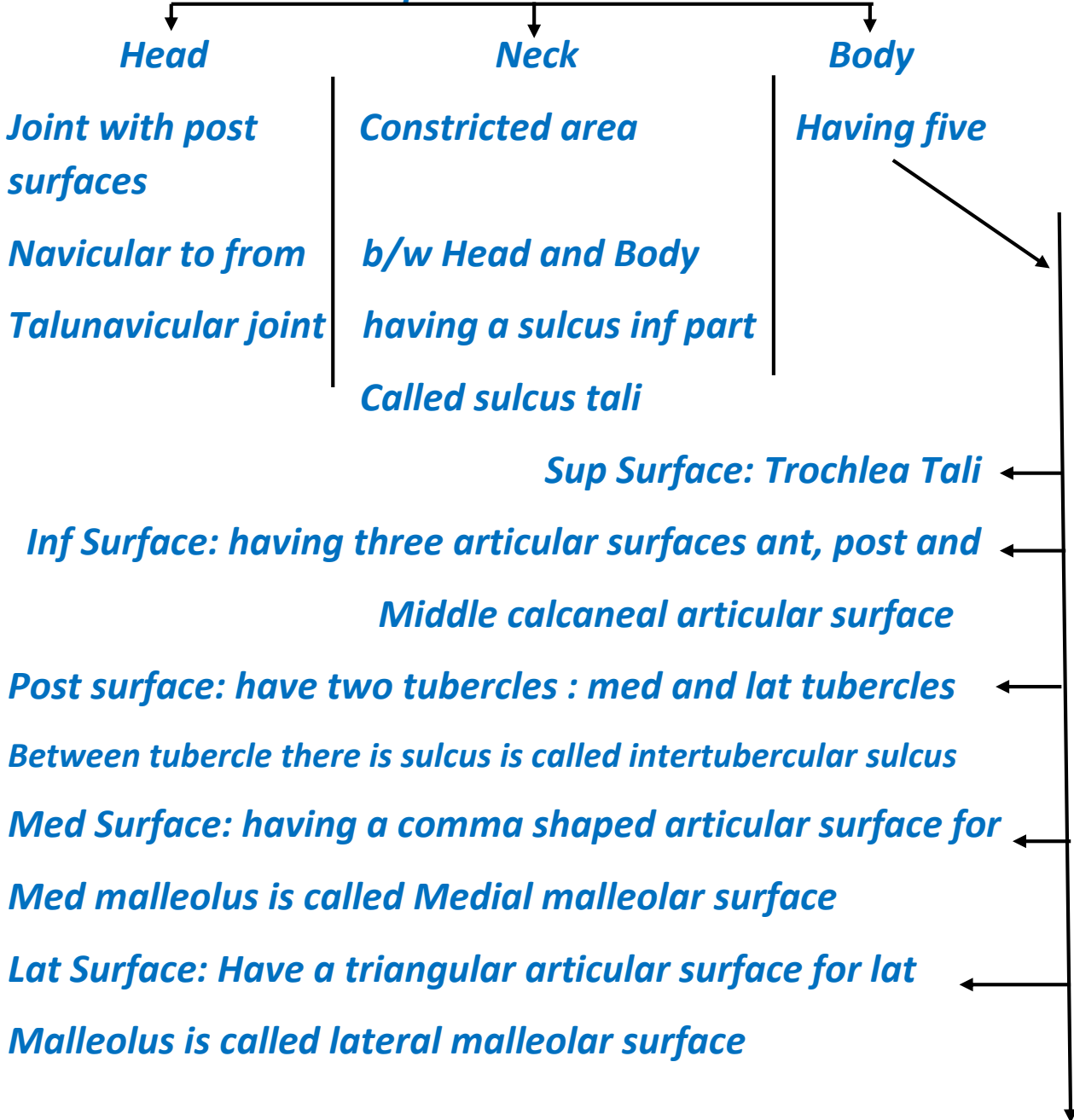
The Talus Bone (Ankle)

Location: Ankle or

- **Under the Tibia**
- **Above the Calcaneus**

Type: Short Bone

Structure: Has three parts



د Talus ھډوکی

د Talus ھډوکی په Ankle یا پونده کی واقع دی او یا د Tibia د ھډوکی څخه بنکته او د Calcaneus ھډوکی د پاسه واقع دی. د لنډو ھډوکو د جملی څخه شمیرل کیږی.

د ساختمان له نظره نوموړی ھډوکی یو Head ، جسم او غاړه لری.

د Head برخه یی د Navicular ھډوکی له خلفی مفصلی سطحی سره د یوځای کیدو په نتیجه کی Talonavicular Joint جوړوی.

د Neck یا غاړی برخه یی د Body او Head ترمنځ قرار لری. په سفلی برخه کی یوه میزابه لری چی د Sulcus tali په نوم یادیری.

د ھډوکی جسم یا Body په مجموع کی پنځه سطحی یا Surfaces لری.

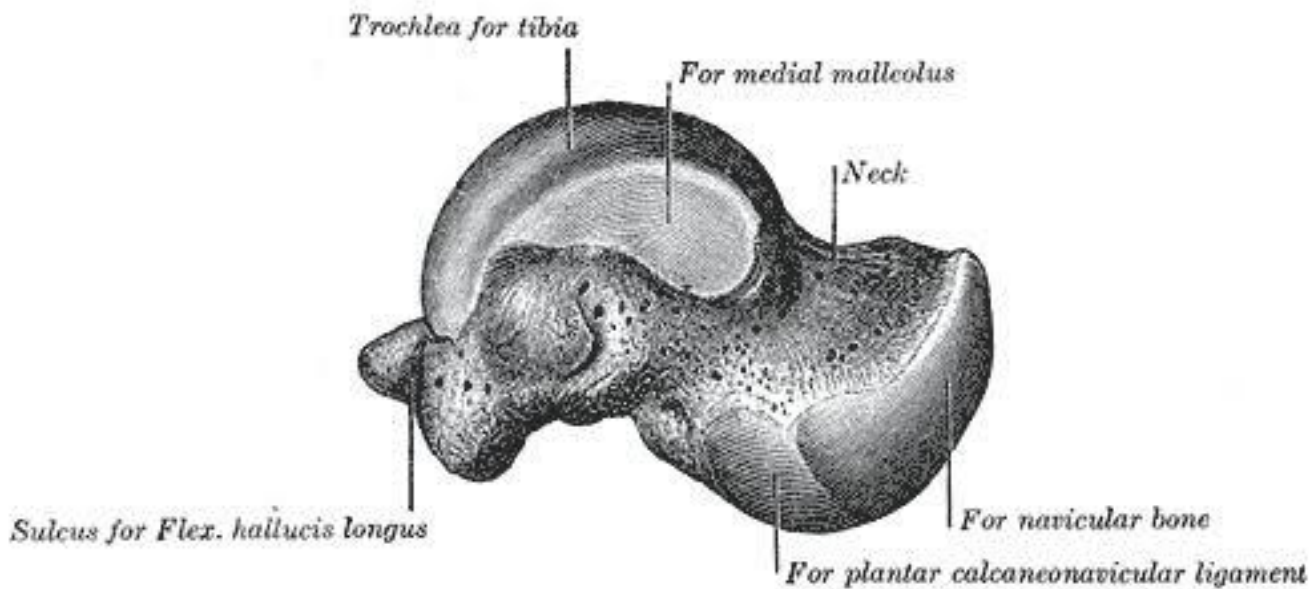
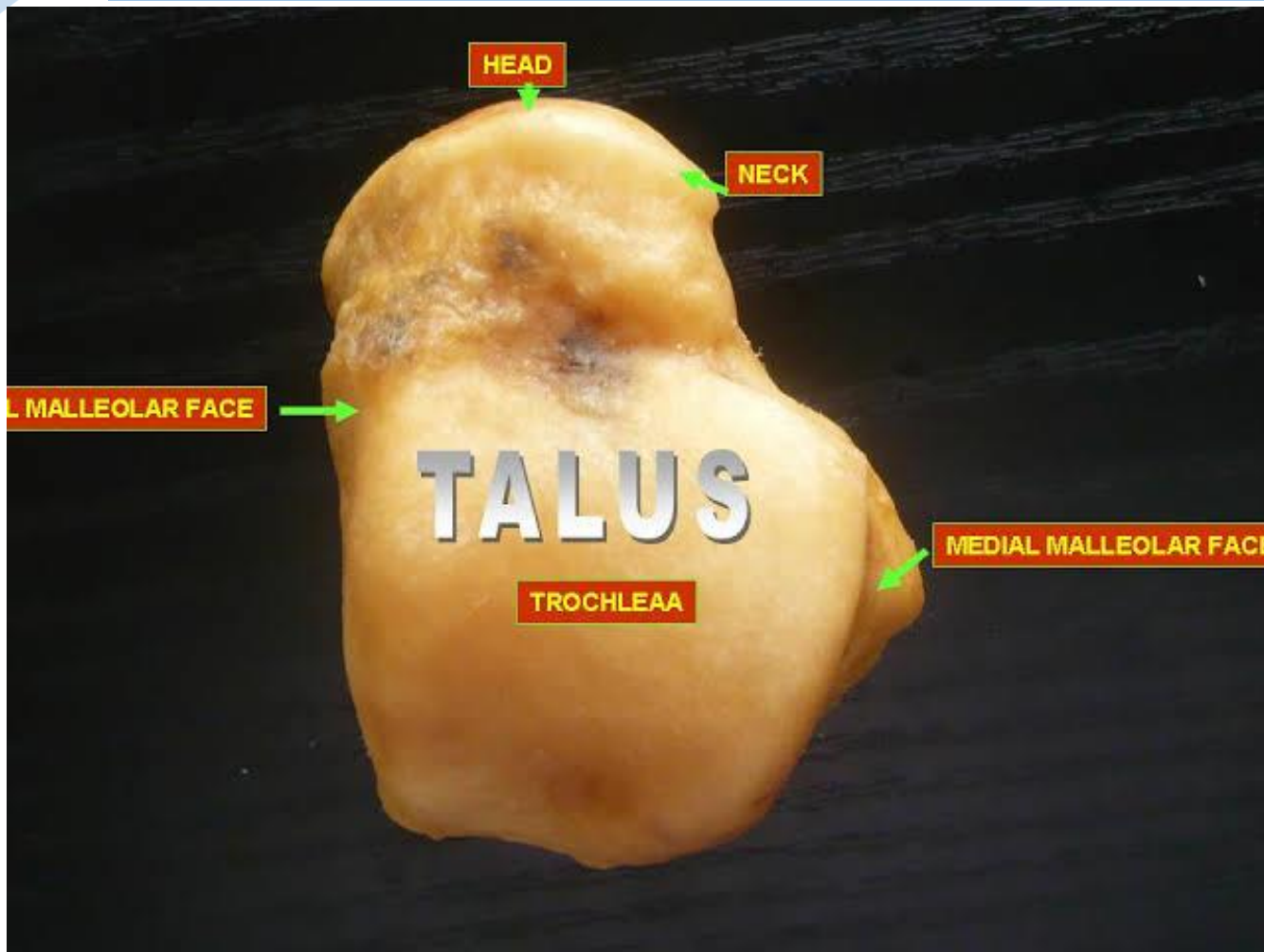
علوی سطحه یی د Trochlea په شکل ده چی د Trochlea tali په نوم یادیری. او د Tibia ھډوکی د سفلی نهایت د مفصلی برخی سره د یوځای کیدو په نتیجه کی Ankle joint جوړوی.

سفلی سطحه یی د دری مفصلی سطحو درلودونکی ده چی Ant, Post and Middle calcaneal articular surface نومیری.

په Posterior سطحه کی یی دوه Tubercles لیدل کیږی چی یو ته Medial tubercle او بل ته Lateral tubercle وایی. ددی دواړو Tubercles په منځ کی یو Sulcus یا میزابه لیدل کیږی چی د Intertubercular sulcus په نوم یادیری.

اونسی سطحه یی د ویرگول (،) په شان دمفصلی سطحی لرونکی ده چی نوموړی مفصلی سطحه د Medial malleolar surface په نوم یادیری چی په انسی برخه کی د Malleolus سره مفصل کیږی.

وحشی سطحه یی د مثلثی ماتنده مفصلی سطحی درلودونکی ده چی دغه مفصلی سطحه د Lateral Malleolar surface په نوم یادیری چی د وحشی Malleolus سره مفصل کیږی.



Calcaneus / Calcaneum

Location : In foot Under The Talus

Type: Short Bone

Structure: it is Cuboidal In shape Having 6 Surfaces

- ↓
- **Sup=**have three articular surfaces Ant, Post, Med talar facet.
 - **Inf Surface=**having 3 tubercle Ant, Med and Lat Tubercle.
 - **Ant Surface=** Forming calcaneocuboid joint.
 - **Post Surface=** Rough
 - **Med Surface=** Sustentacular Tali
 - **Lat Surface=** Peroneal tubercle

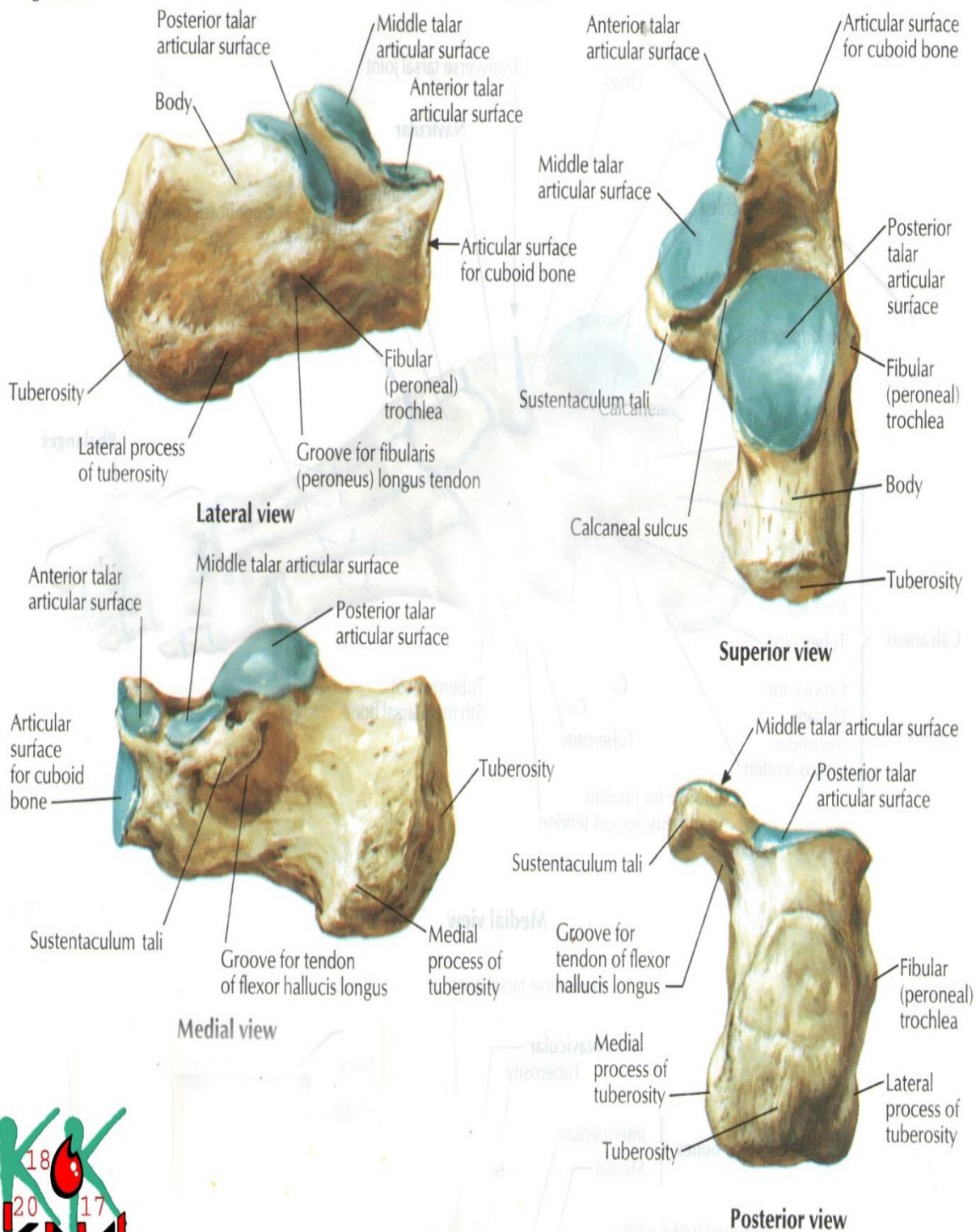
د کلکانوس هډوکي

د کلکانوس هډوکي د لنډو هډوکو له جملې څخه دي موقیعت یې د تالوس هډوکي څخه لاندې واقع دي. شکل یې مکعب ته ورته دی او شپږ سطحې لري.

علوی برخه یې د درې مفصلي سطحو درلودونکې ده چې عبارت دی له **Ant, Post Med Talar Articular facet** څخه. **سفلی برخه** یې څیغه ده او د درې **Tubercle** درلودونکې ده چې عبارت دی له **Anterior Tubercle** او په **خلفی برخه** کې **Medial Tubercle** او **Lateral Tubercle** څخه.

قدامي برخه یې یوه مفصلي سطحه لري چې د **Cuboid** هډوکي د خلفی سطحې سره د مفصل کیدو په صورت کې **Calcaneocuboid joint** جوړوي. **خلفی سطحه** یې څیغه ده. **انسی برخه** کې یې د پورته څخه بنکته یو ساختمان لیدل کیږي چې د **Sustentacular Tali** په نوم یادېږي. او په وحشی سطحه کې یې یو ساختمان لیدل کیږي چې د **Peroneal tubercle** په نوم یادېږي.

Right foot



Navicular Bone

Location: Between Proximal and distal tarsal row

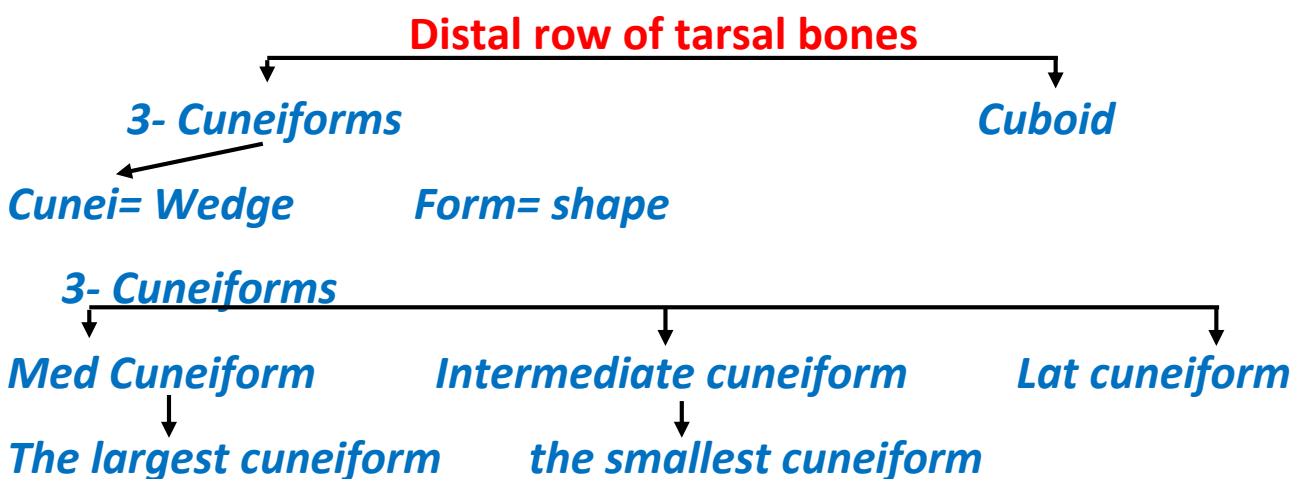
Type: Short Bone (Boat shape)

Structure: at Ant surface is convex has three small articular surfaces for three cuneiforms. The Post surface is concave and has oval articular surface for talus forming Talonavicular joint.

Inf concave.

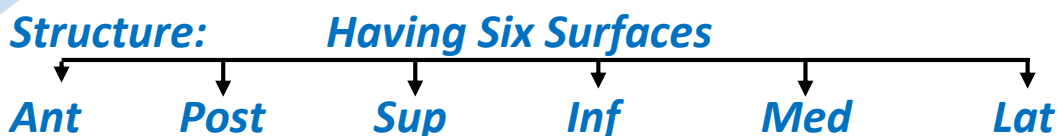
Sup surface is convex.

نوموری ہڈوکی کبنتی تہ ورتہ شکل لری د لنڊو ہڈوکو لہ جملی خخہ دی د Proximal Row او د Distal Row د Tarsal ہڈوکو پہ منخ کی قرار لری۔ ددی ہڈوکی پہ قدامی برخہ کی دری کوچنی مفصلی سطحی د دری عددہ کونیفورم ہڈوکو لپارہ دی۔ پہ خلفی سطحہ کی یوہ بیضوی مانندہ مفصلی سطحہ د Talus لپارہ چی پہ نتیجہ کی یی Talonavicular joint جو روی۔ خلفی سطحہ یی Concave دہ او علوی برخہ یی Convex دہ۔



Location: Distal tarsal row

Type: Short Bone



Distal Row د **Tarsal Bone** کی دوه قسمه هډوکی شامل دی 3 عددہ کونیفورم او یو دانہ د کیوبایډ هډوکی شامل دی.

کونیفورم هډوکی

کونیفورم فانی ته ورته شکل لری دری دانی دی چی یو یی **Medial** واقع دی دا یی ترتول غت دی بل یی **Lateral** واقع دی او بل یی ددی دوارو په منخ کی واقع دی او ترتولو ورکی دی. لنډ هډوکی دی او شپږ سطحی لری چی عبارت دی له: **Ant, Post, Sup, Inf, Med, Lat** څخه.

Cuboid

Location: at Lateral of foot between calcaneus and 4th and 5th metatarsal bones.

Type: Short bone



د Cuboid هډوکی

مکعب ته ورته لنډ هډوکی دی او د پخی په وحشی برخه کی د کلکانوس څلورم او پنځم میتاتارس هډوکی په منخ کی موقیعت لری. او همدرانگه دا هم شپږ سطحی لری. چی عبارت دی له **Ant, Post, Sup, Inf, Med, Lat** څخه.

Meta tarsal Bones

Metatarsus Is up 5 metatarsal bone being numbered from medial side to lateral side. 1,2,3,4,5

Location: Metatarsus

Type: Miniature long bone

Structure: *Two ends* *one body (Shaft)*

Proximal Row (Base) *Distal Row (Head)*

د میتاتارسل هډوکی

د اوږدو هډوکی له جملې څخه دی د خپې د تلې په جوړښت کې رول لري. نوموړی هډوکی د انسی څخه وحشی ته د اول، دویم، دریم، څلورم او پنځم میتاتارسل هډوکی په نوم یادېږي. هر یو یې ددی هډوکی څخه یو جسم او دوه نهایته لري، چې **Proximal Row** ته **Base** یا قاعده وایي او **Distal Row** ته یې **Head** وایي.

Toes

The first toe is Hallux. The second toe or long toe or point toe

The third toe or middle toe. The Fourth toe or ring toe. And the fifth is Minimis or little toe. There 14 phalanges in each foot 2 for the great toe

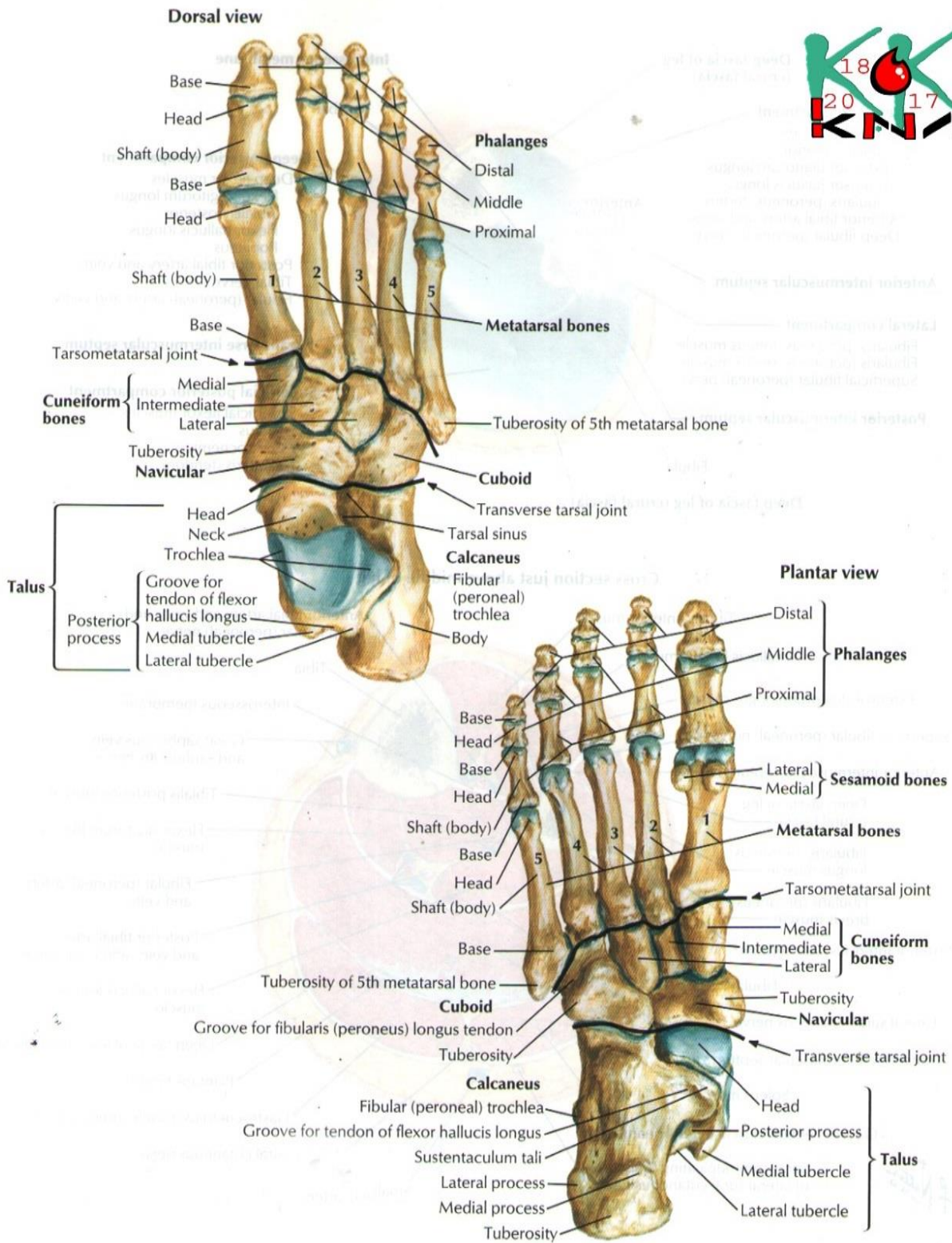
And 3 for other toes.

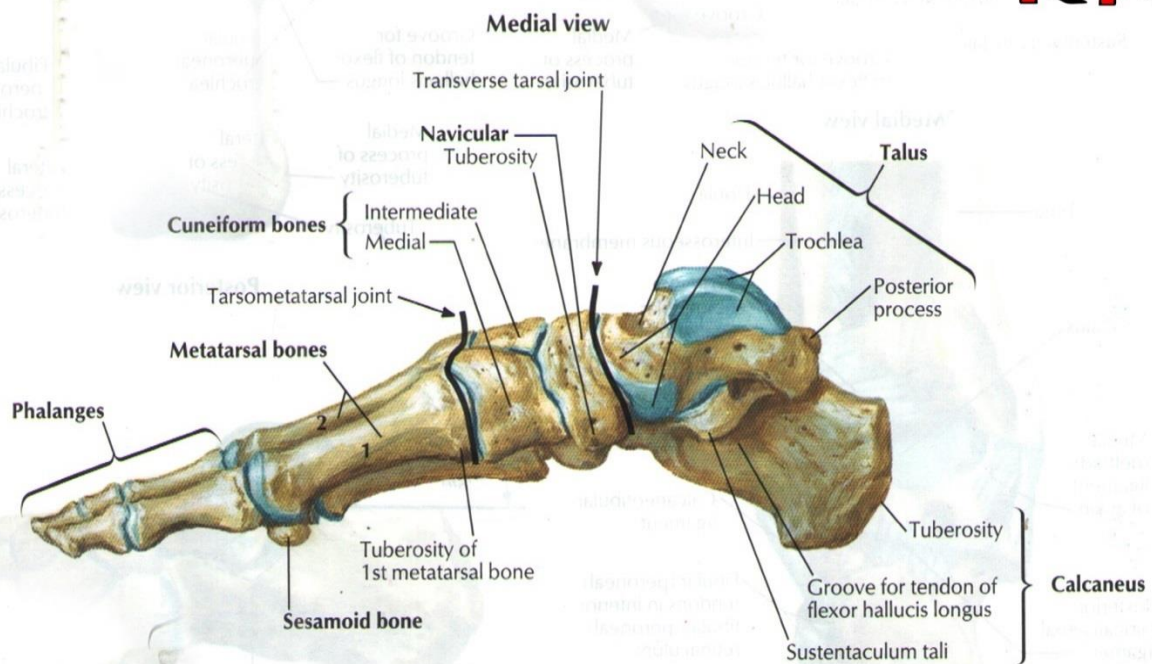
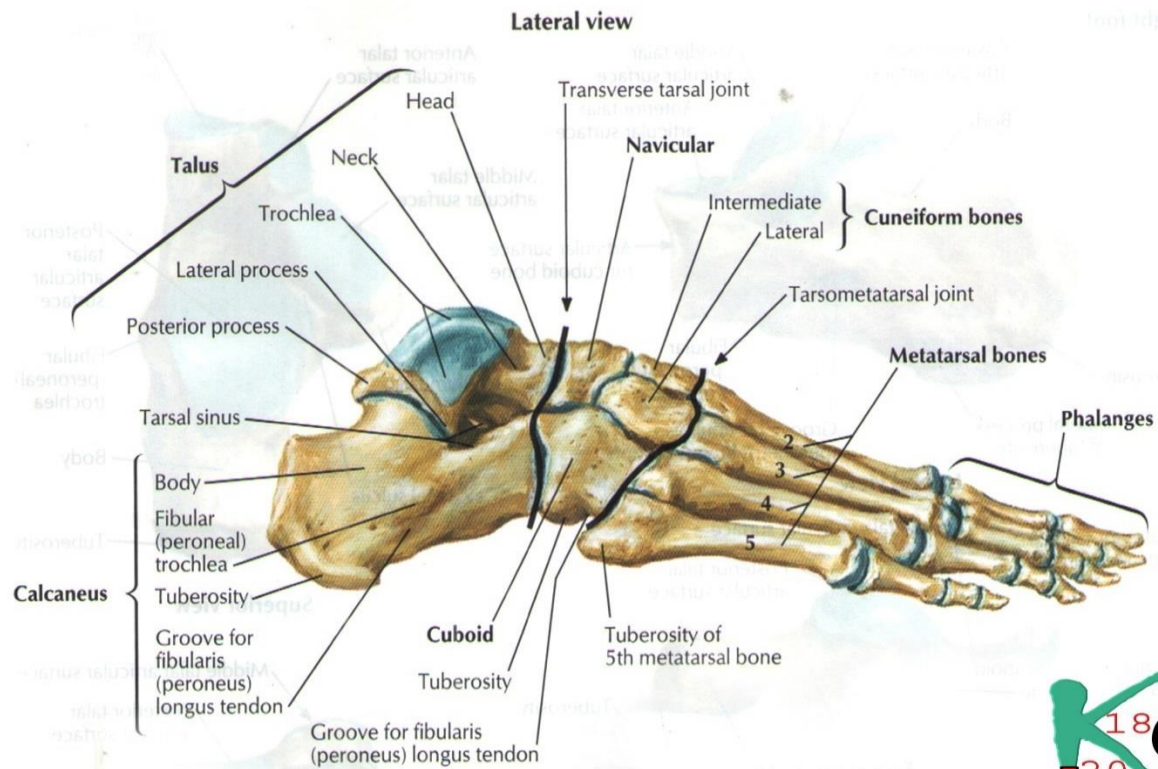
د گوتو هډوکی

داهم د اوږدو هډوکی څخه شمیرل کېږي او هر یو یې ددی هډوکی څخه قاعده جسم او سر لري، هر یو یې ددی هډوکی څخه د **Phalanges** په نوم یادېږي. تعداد یې په هره پښه کې 14 دانو ته رسېږي. هره گوته درې پلانگسونه لري

(**Proximal/Middle/Distal Phalanges**) په استثنی د غټې گوتې چې هغه د

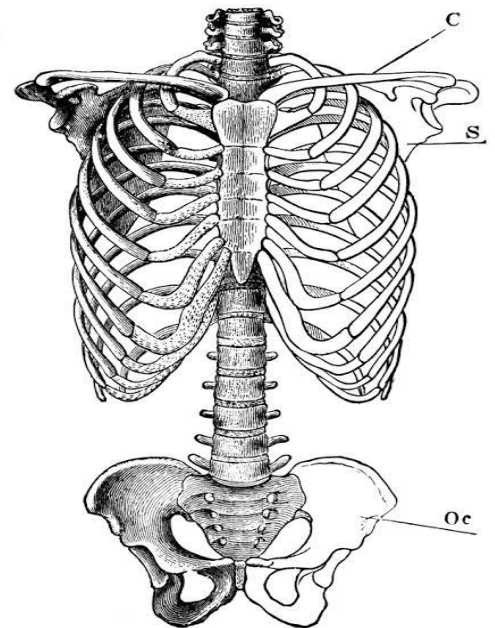
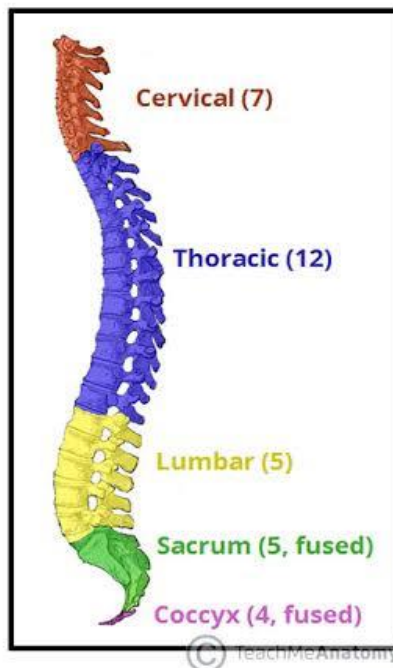
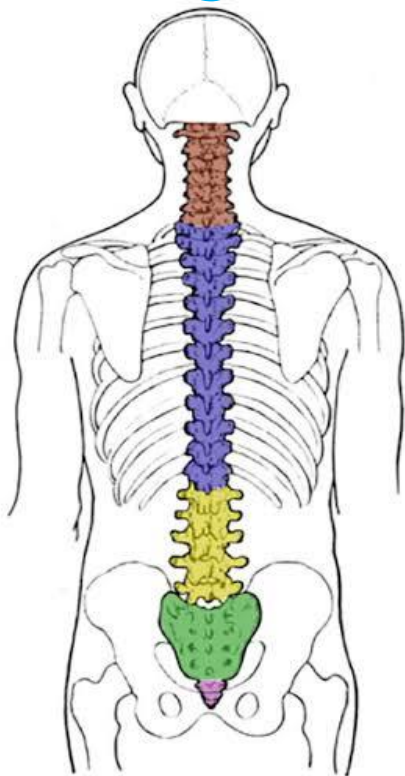
دوه پلانگسونو (**Proximal or Distal Phalanges**) لرونکی ده.



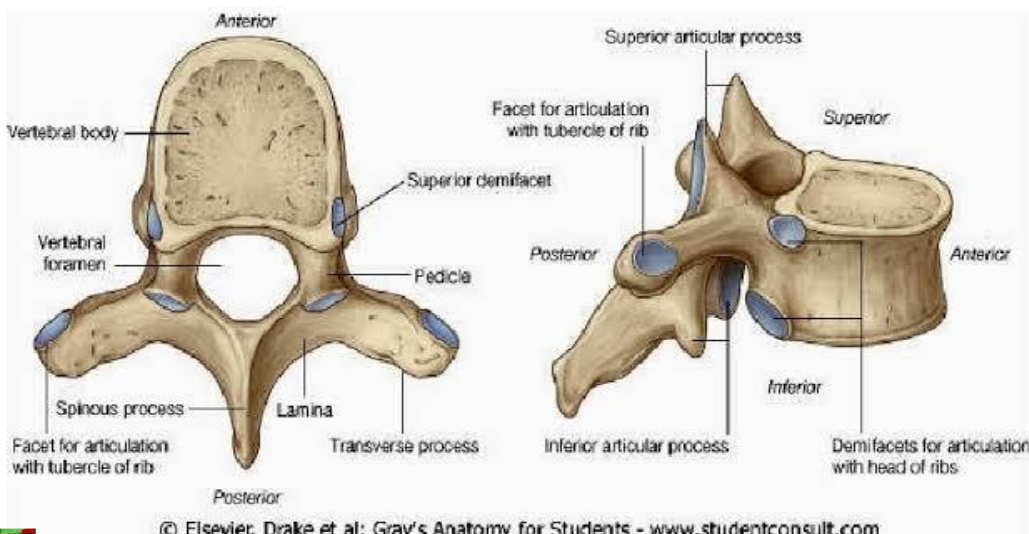


4th chapter

Trunk Skeleton



Typical thoracic vertebra.



© Elsevier. Drake et al: Gray's Anatomy for Students - www.studentconsult.com

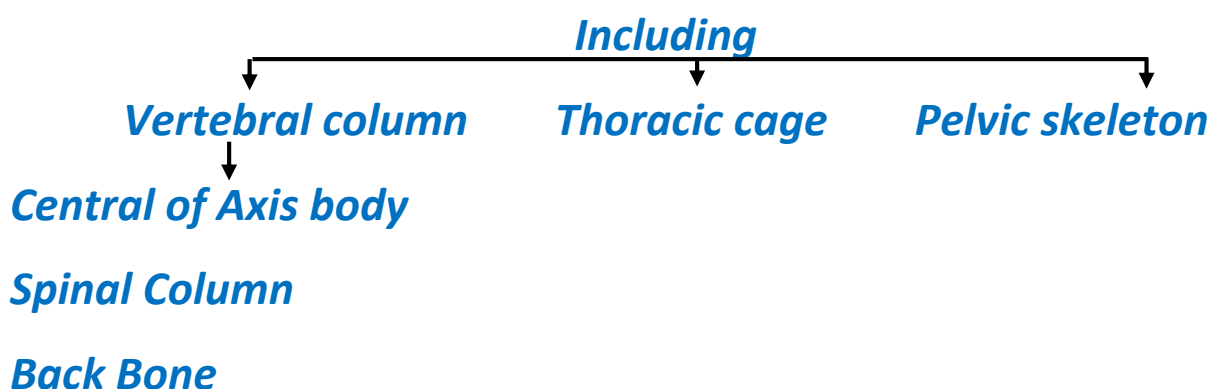


Mr.18

Kefayatullah.naibamani



Trunk Skeleton



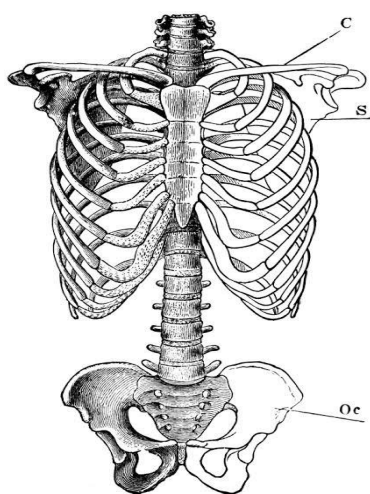
د تنی اسکلیت

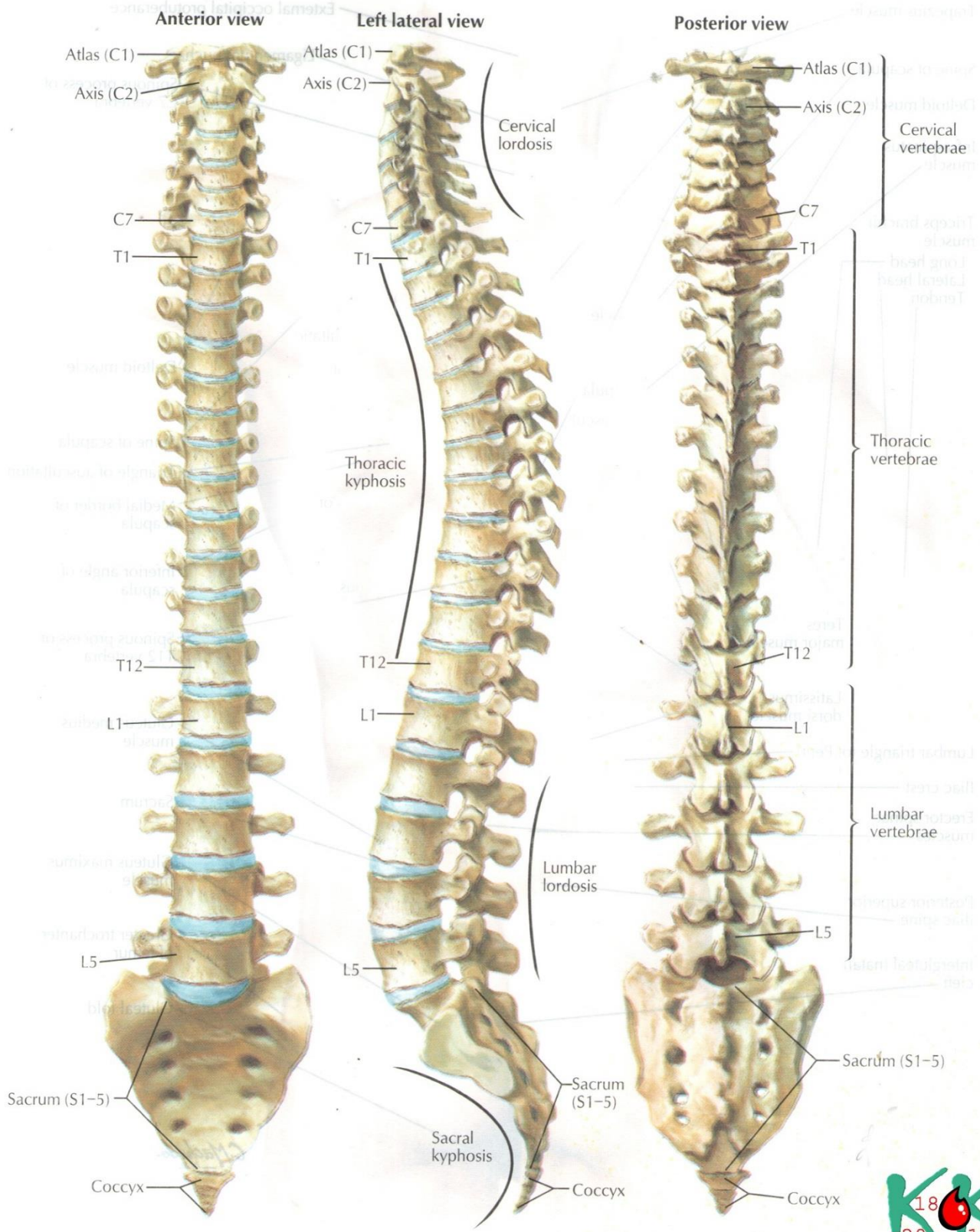
د تنی اسکلیت د دری عمده برخو څخه تشکیل شوی دی. چې د **Vertebral Column** د ستون فقرات اسکلیت، **Thoracic Cage** د سینی د صندوقچي اسکلیت او **Pelvic Skeleton** د حوصیلی د اسکلیت څخه عبارت دی.

Vertebral Column یا **Spinal Column** د ستون فقرات اسکلیت یی په مختلفو نومونو یادیری لکه: **Central of Axis Body** او **Back Bone**

Vertebral Column د ستون فقرات اسکلیت

د ستون فقرات اسکلیت د 33 دانو **Vertebrae** گانو څخه متشکیل شوی دی. چې اووه دانې **Cervical**، دولس دانې **Thoracic**، پنځه دانې **Lumber**، پنځه دانې **Sacral** او څلور دانې یی **Coccygeal** دی.





د فقراتو عمومي اوصاف General structure of Vertebrae

په عمومي ډول د ستون فقرات هر فقره د لاندې ساختمانونو درلودونکې ده:

1: Vertebral Body: د فقرې په قدامي برخه کې قرار لري.

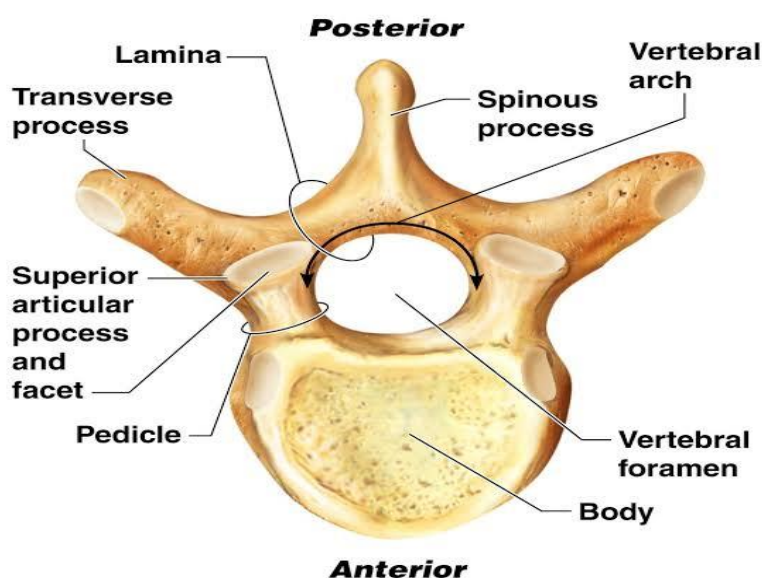
2: Vertebral Arch: دوه برخې لري. يوه يې **Pedicle** ده او بله يې **Lamina** ده هر يو **Pedicle** په علوي او سفلي برخو کې ننوتلی برخې لري چې **Superior Vertebral Notch** او **Inferior Vertebral Notch** څخه عبارت دي. د مجاورو فقرو د **Pedicle** له نامو ساختمانونو سره د يوځای کېدو په نتيجه کې يو ساختمان د **Intervertebral Foramen** په نوم جوړوي.

3: Articular Process: مفصلي بارزې لري چې عبارت دي له **Superior Articular Process** او **Inferior Articular Process**.

4: Transvers Process: د فقرې په هره خوا کې د **Pedicle** او **Lamina** له اتصالي محل څخه نشت کوي او جنب ته امتداد پيدا کوي.

5: Vertebral Foramen: په قدام کې د فقرې د جسم او په دواړو خواو کې د **Pedicles** او په خلف کې د **Laminas** په واسطه احاطه کېږي.

6: Spinous Process: يوه هډوکينه بارزه ده چې د بنې او چپ **Lamina** له اتصالي محل څخه خلفي سفلي خواته امتداد مومي.



Copyright © 2009 Pearson Education, Inc., publishing as Pearson Benjamin Cummings.

Regional Characteristics of Vertebrae د فقراتو ناحیوی اوصاف

Transvers Foramen: :1

Vertebral Body :2: د مستطیل Rectangular په شان شکل لری.

Vertebral Foramen :3: د متساوی الساقین مثلث Triangular په شان شکل لری.

Spinous Process :4: منشعب Bifid دی.

Thoracic Vertebrae د صدري فقراتو ناحیوی اوصاف

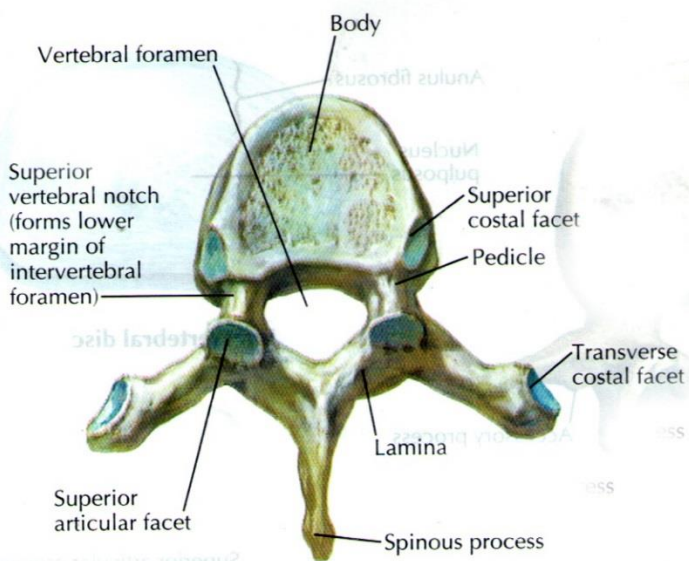
1: د فقری جسم یی Heart shaped زړه په شان شکل لری. او د فقری د ځنگونو د خلفی برخی په هره خوا کی یوه جوړه (علوی او سفلی) Costal Facet قرار لری.

2: Transvers Foramen: یی دایروی Circular شکل لری.

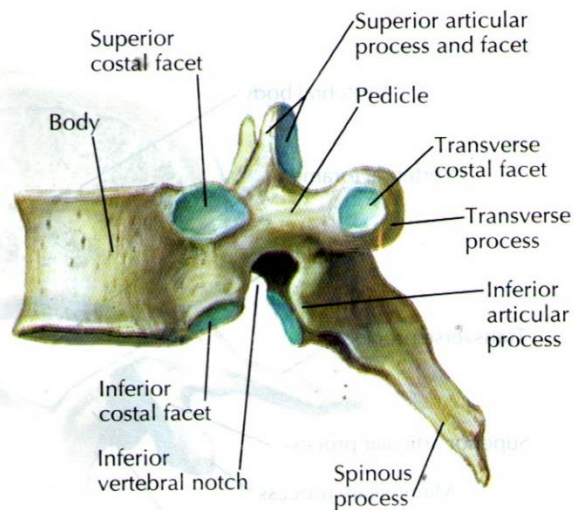
3: Transvers Process: یی په هره خوا کی د هم شماره ضلعی د توپرکل لپاره یوه یوه کوچنی مفصلی سطحه د Transvers Costal Facet په نوم وجود لری.

4: Spinous Process: یو اندازه اوږد او محجم دی.

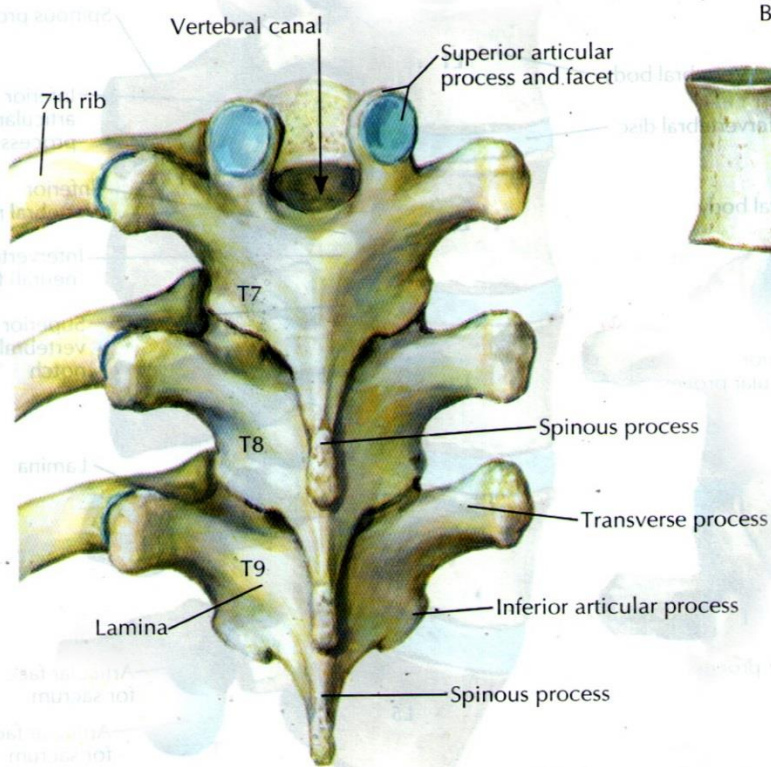




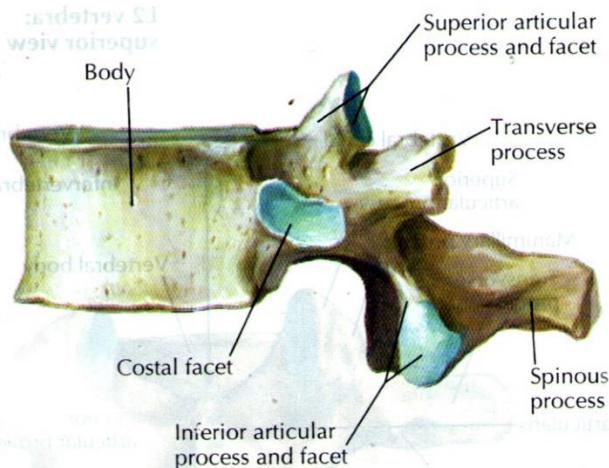
T6 vertebra: superior view



T6 vertebra: lateral view



T7, T8, and T9 vertebrae: posterior view



T12 vertebra: lateral view



د قطنی فقراتو ناحیوی اوصاف Lumbar Vertebra

د جسامت له لحاظه دا غټ دی.

1: Vertebral Body: د پښتورگي Kidney په شان شکل لری. او **Costal Facet** نه لری.

2: Vertebral Foramen: د متساوی الاضلاع مثلث **Triangular** په شان شکل لری.

3: د هر **Transvers Process** د قاعدوی په خلف کی یوه بارزه د **Accessory Process** په نوم لری.

4: Spinous Process: د څلور ضلعي **Rectangular** په شان دی او مستقیماً خلف خواته متوجه دی.

5: Articular Process: د **Transvers Process** په خلف کی قرار لری. د **Sup Articular process** انسی برخه یی د یوطولانی میزابی شکل لری د همدی بارزی په وحشی برخه کی ددی بارزی د خلفی کنار په امتداد یوه بله بارزه د **Mamillary Process** په نوم وجود لری.

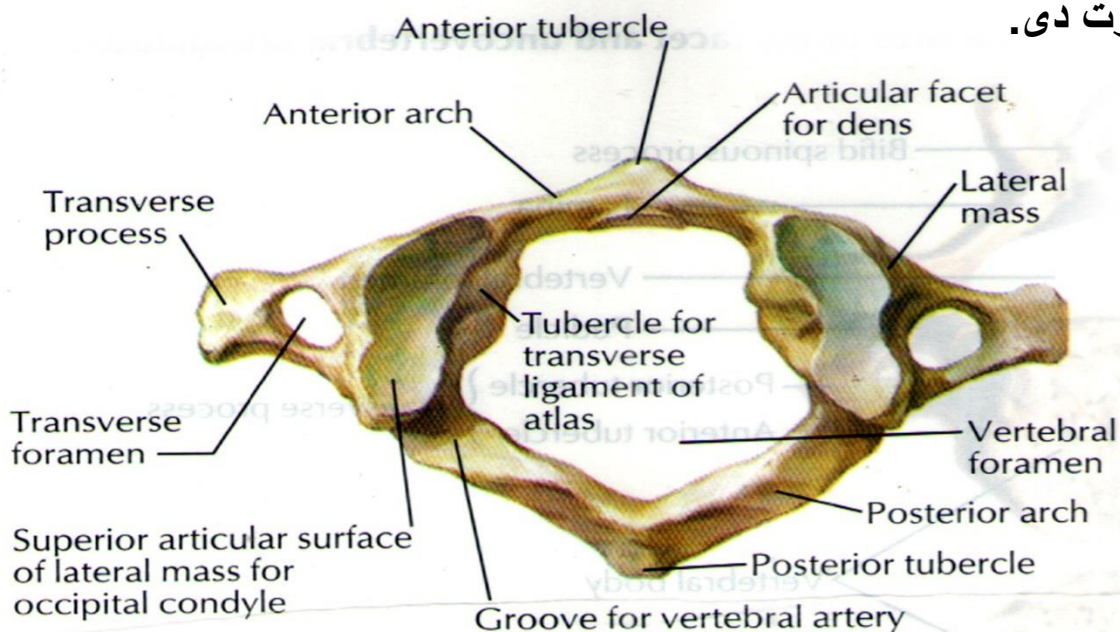
د Cervical فقراتو خصوصي اوصاف

د **Cervical** فقراتو له جملی څخه اوله **First**، دویمه **Second**، شپږمه **Sixth**، اوومه **Seventh** رقبی یا **Cervical** فقره نظر نورو فقراتو ته ځنی ځانگړتیاوی لری چی موږ یی پورته څلور **Cervical** فقرات په جدا توگه مطالعه کوو.

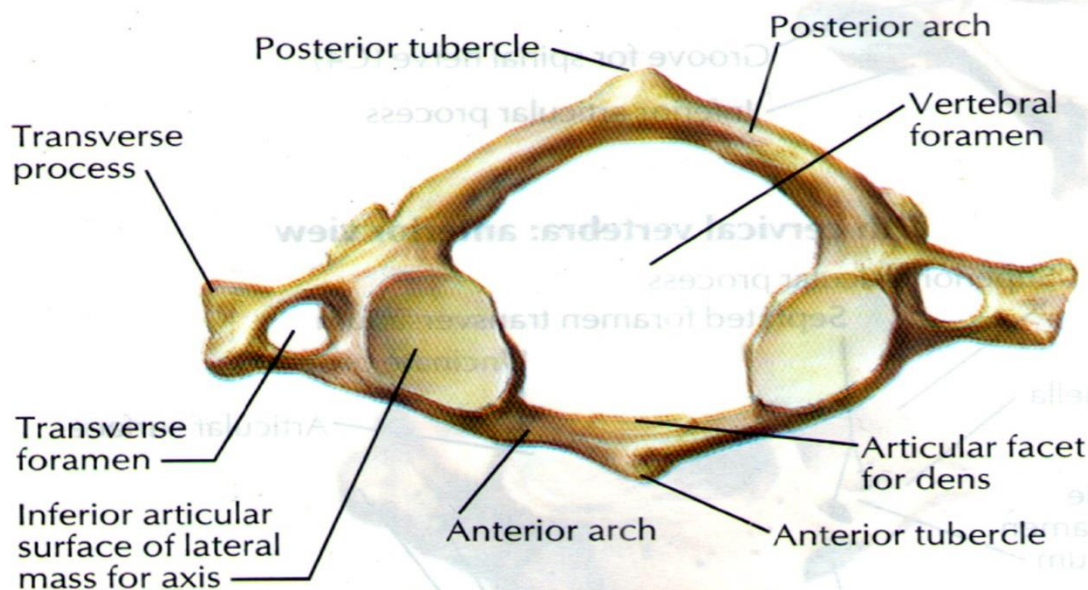
1: Cervical= Atlas

دا فقره **Body** نه لری او همدرانگه **Spinous process** هم نه لری. ددی فقری **Vertebral Foramen** د نورو **Cervical** فقراتو په تناسب ډیر پراخه دی نوموړی فقره یو قدامی او یو خلفی قوس لری او دوه جنبی کتلی لری چی د **Superior Articular surface** او **Inferior Articular surface** څخه عبارت دی.

په **Superior** مفصلی برخه کی د مربوطه **Occipital Condyle** سره د مفصل کیدو په نتیجه کی د **Atlantooccipital Joint** جوړوی وجود لری. او په **Inferior** مفصلی برخه کی د **Axis** فقری د **Superior** مفصلی سطحی سره د مفصل کیدو په نتیجه کی **Atlantoaxial Joint** جوړوی وجود لری. همدرانگه دوه **Tubercle** لری چی د **Anterior Tubercle** او **Posterior Tubercle** څخه عبارت دی.



Atlas (C1): superior view



Atlas (C1): inferior view



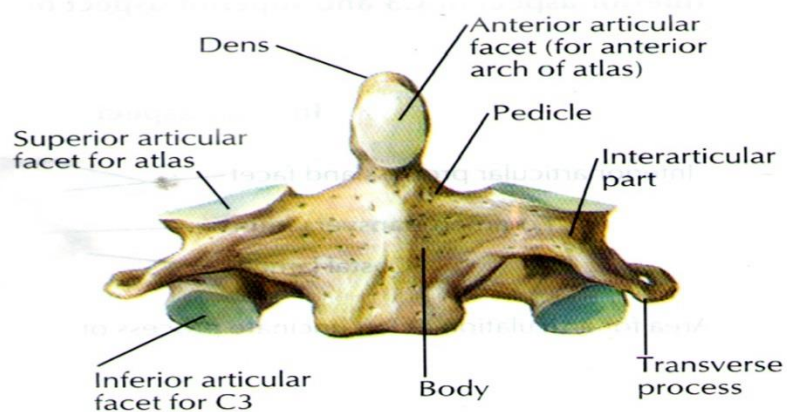
2: Cervical= Axis

1: Vertebral Body: د فقری د جسم علوی وجهی نه د **Dens Axis** په نوم بارزه نشست کوی.

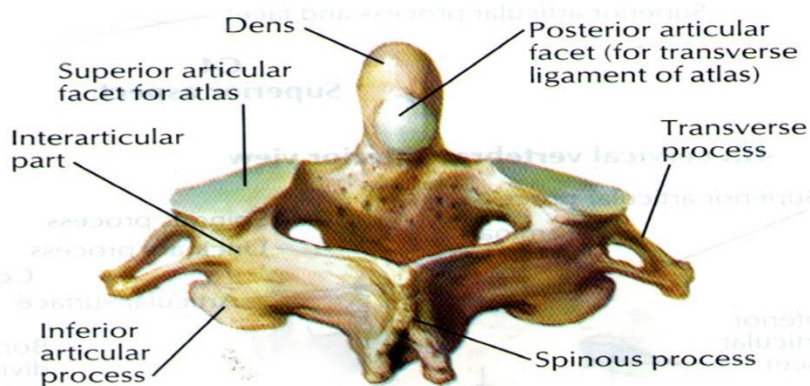
2: Vertebral Arch: د **Vertebral arch** د **Pedicle** برخه یی ژوره د **Inferior Vertebral Notch** درلودونکی ده پداسی حال کی چی **Superior Vertebral Notch** نه لری.

شپږمه Cervical فقره: ددی فقری عرضانی بارزی **Transvers Process** قدامی توپرکل د نورو **Cervical** فقراتو د عرضانی بارزو قدامی توپرکلو په تناسب غټ او ضخیم دی.

اوومه Cervical فقره: ددی فقری **Spinous Process** منشعب یا **Bifid** نه دی.



Axis (C2): anterior view



Axis (C2): posterosuperior view

د صدري فقراتو خصوصي اوصاف Thoracic Vertebra

په دې فقراتو کې اوله، نهمه، لسمه، يوولسمه او دولسمه فقرې شاملې دي.

اوله Thoracic فقره: د اولې صدري فقرې جسم د Cervical فقراتو د جسمونو په شان شکل لري. ددې فقرې **Sup Costal Facet** مکمل او غټ دي. او **Inf Costal Facet** يې **Demi facet** دي.

نهمه Thoracic فقره: دغه فقره **Inf Costal Facet** نه لري. او جسم يې يواځې **Sup Costal Demi facet** دي.

لسمه Thoracic فقره: ددغې فقرې جسم مکمل **Facet** لري او **Transvers costal facet** هم لري.

يوولسمه Thoracic فقره: ددغې فقرې جسم هم مکمل **Facet** لري خو دا فقره **Transvers costal Facet** نه لري.

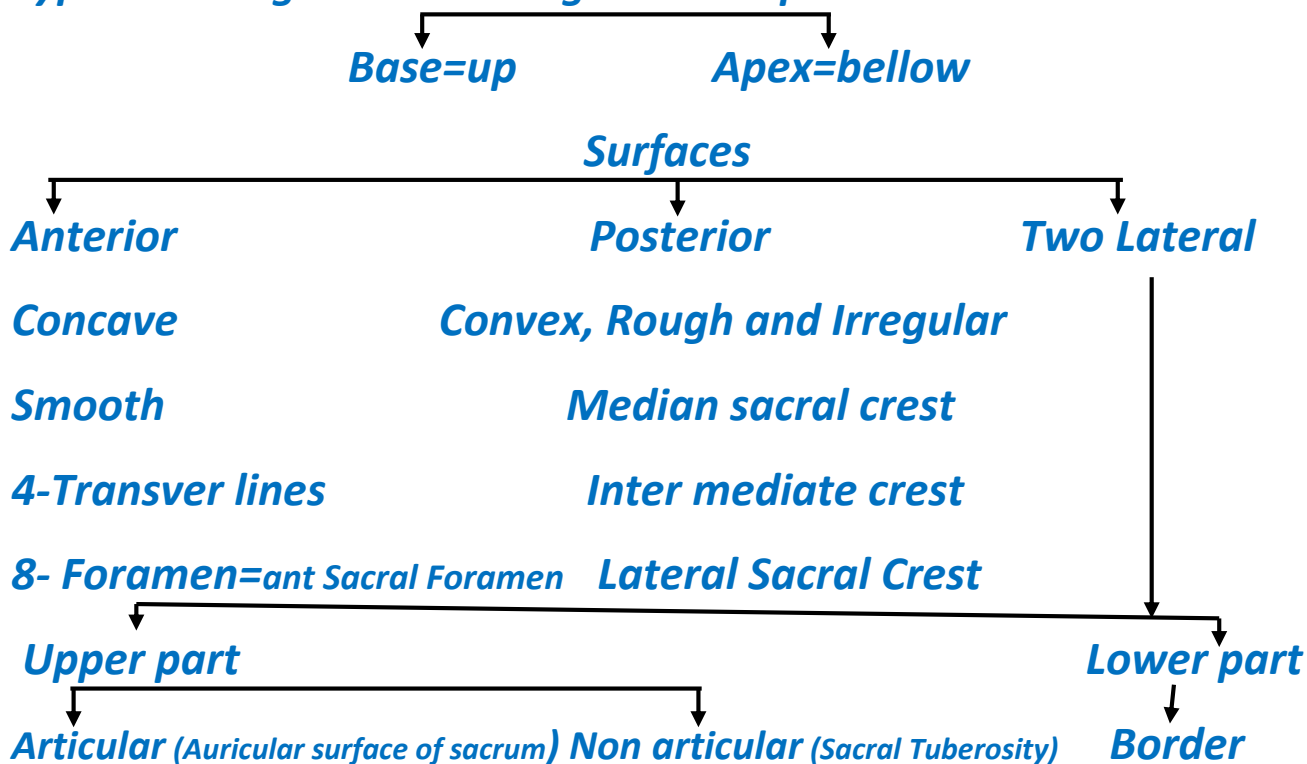
دولسمه Thoracic فقره: ددغې فقرې جسم مکمل **Costal Facet** لري، **Transvers Costal Facet** نه لري او د **Lumber** د ناحیې د فقرو په شان ده.

د قطنی فقراتو ناحیوی اوصاف Lumber Vertebrae Specific Feature

په قطنی ناحیه کې ځینې داسې فقرات وجود لري چې د قطنی ناحیې د نورو فقراتو سره د ساختمان له نظره لږ څه فرق لري چې پدې فقراتو کې اوله او پنځمه **Lumber** فقرات شامل دي. چې **اوله قطنی فقره** کې **Transvers Process** د نورو قطنی فقراتو د بارزو په شان نشوونکي ندي کړي او **پنځمه قطنی فقره** کې د فقرې د جسم ارتفاع په قدام کې د خلف په نسبت زیاته ده.

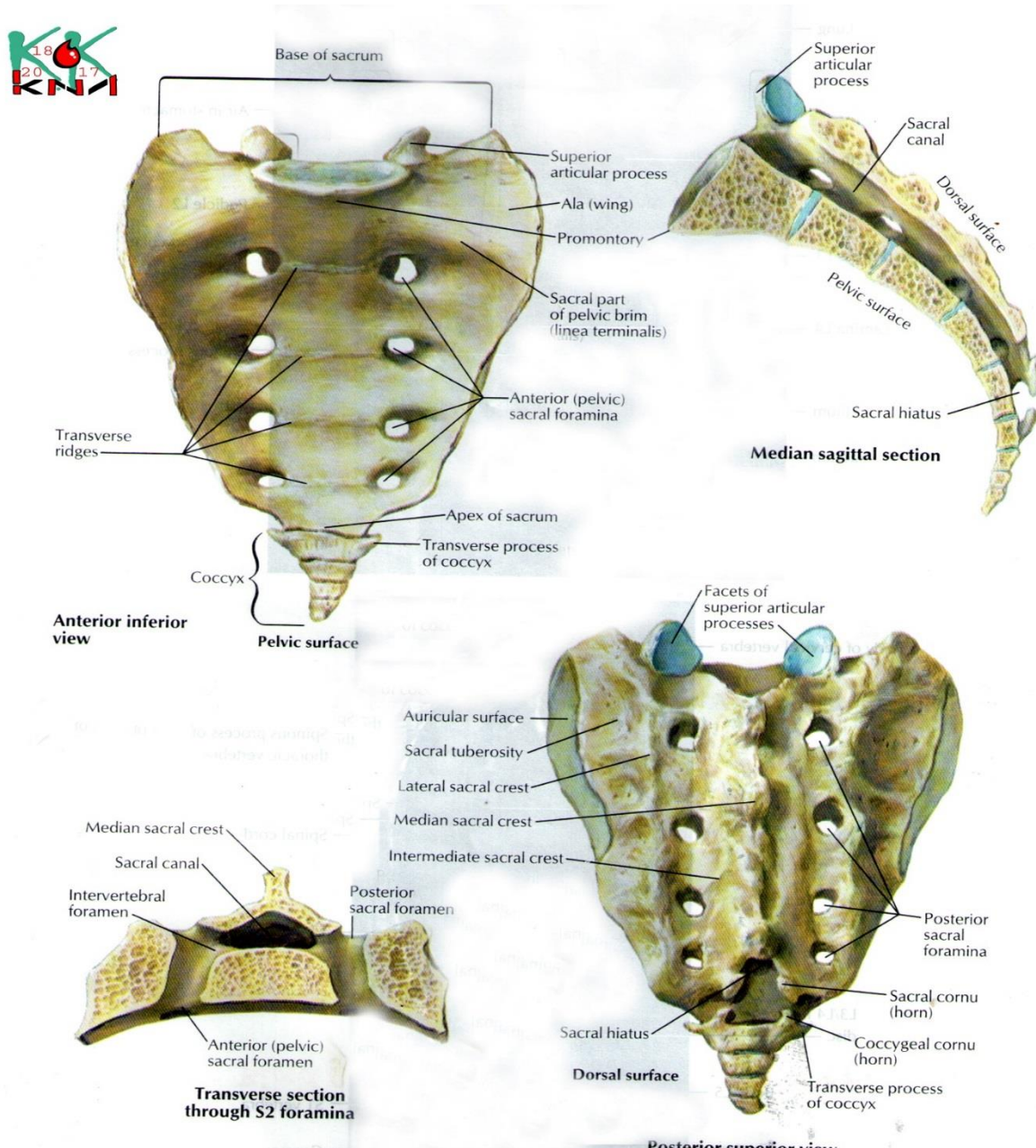
د عاجزی (Sacral) ناحی فقرات

په عاجزی ناحیه کې یو هډوکي چې له پنځه فقراتو څخه تشکیل شوی وجود لري دغه هډوکي د سکروم په نوم یادېږي.

Sacrum**Location: Postero sup of Bony Pelvis****Type: Flat large Bone- Triangular in shape****د Sacrum هډوکي**

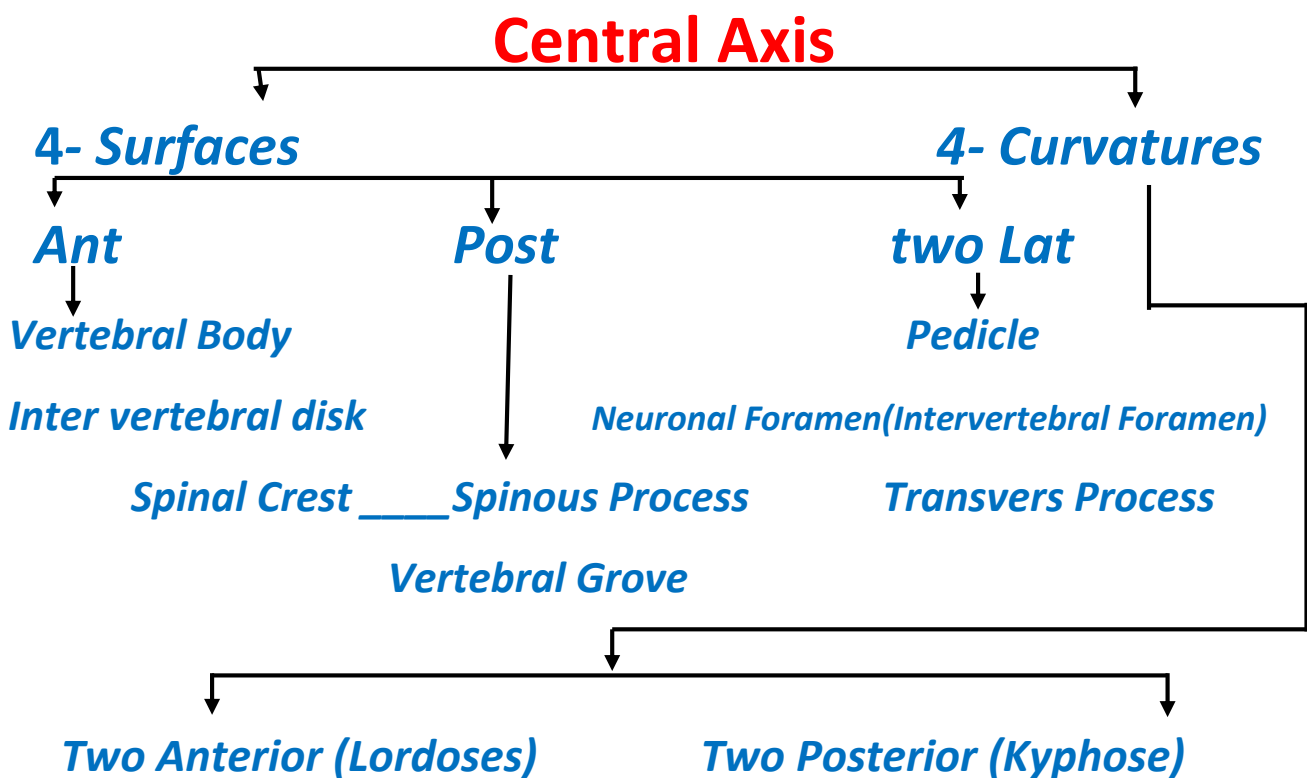
نوموړی هډوکي د پنځه دانو فقراتو د يوځای کيدو په نتيجه کې منځ ته راغلی دی د حوصيلي په خلفي جدار کې موقیعت لري. شکل يې د اوږدو هموارو او د **Triangular** شکل درلودونکی دی نوموړی هډوکي يوه قاعده يا **Base** لري چې پورته قرار لري او **Apex** يا زروه لري چې لاندې درې سطحې يا **Surfaces** لري. **Anterior surface** يې بنويه او **Concave** ده څلور **Transvers lines** لري او اته دانې **Foramen** لري چې د **Ant sacral Foramen** ورته وايي. **Posterior Surface** يې ځيک غيری منظم او **Convex** دی او **Crest** لري چې يو يې **Median sacral crest** دی په منځ کې قرار لري او دوه دانې چپ او بڼې **Sacral Crest** لري. او د **Median** او **Lateral sacral crest** په منځ کې يو بل **Crest** موجود دی چې د **Intermediate Sacral Crest** په نوم يادېږي.

او دوه دانى **Lateral Surfaces** لرى. دغه سطحه يى په دوه برخو ويشل شوى ده چى يو يى **Upper part** دى چى دوه برخى لرى يوه يى **Articular** ده چى د **Auricular Surface of sacrum** په نوم يادېږي او بل يى **Non Articular** ده چى د **Sacral Tuberosity** په نوم يادېږي. او بله برخه په **Lateral Surfaces** كى **Lower Part** دى چى **Border** ورته وايي.



د Coccygeus هډوکي

يو مثلی ډوله هډوکي دی چې د څلورو څخه تر شپږو پوري فقرات لري او د سکروم هډوکي لاندې موقیعت لري نوموړی هډوکي دوه سطحی یا وجهی لري چې قدامی او خلفی یا **Ant** او **Post** دی. او همدارنگه دوه کنارونه لري چې بڼی او چپ دی یوه قاعده یا **Base** لري چې پورته قرار لري او یوه زروه یا **Apex** چې بڼکته قرار لري. د قاعدی په دواړه خواو کی یوه یوه بارزه د **Coccygeal Process** په نوم چې د سکروم هډوکي له مربوطه **Sacral horn** سره مفصل کیږی.

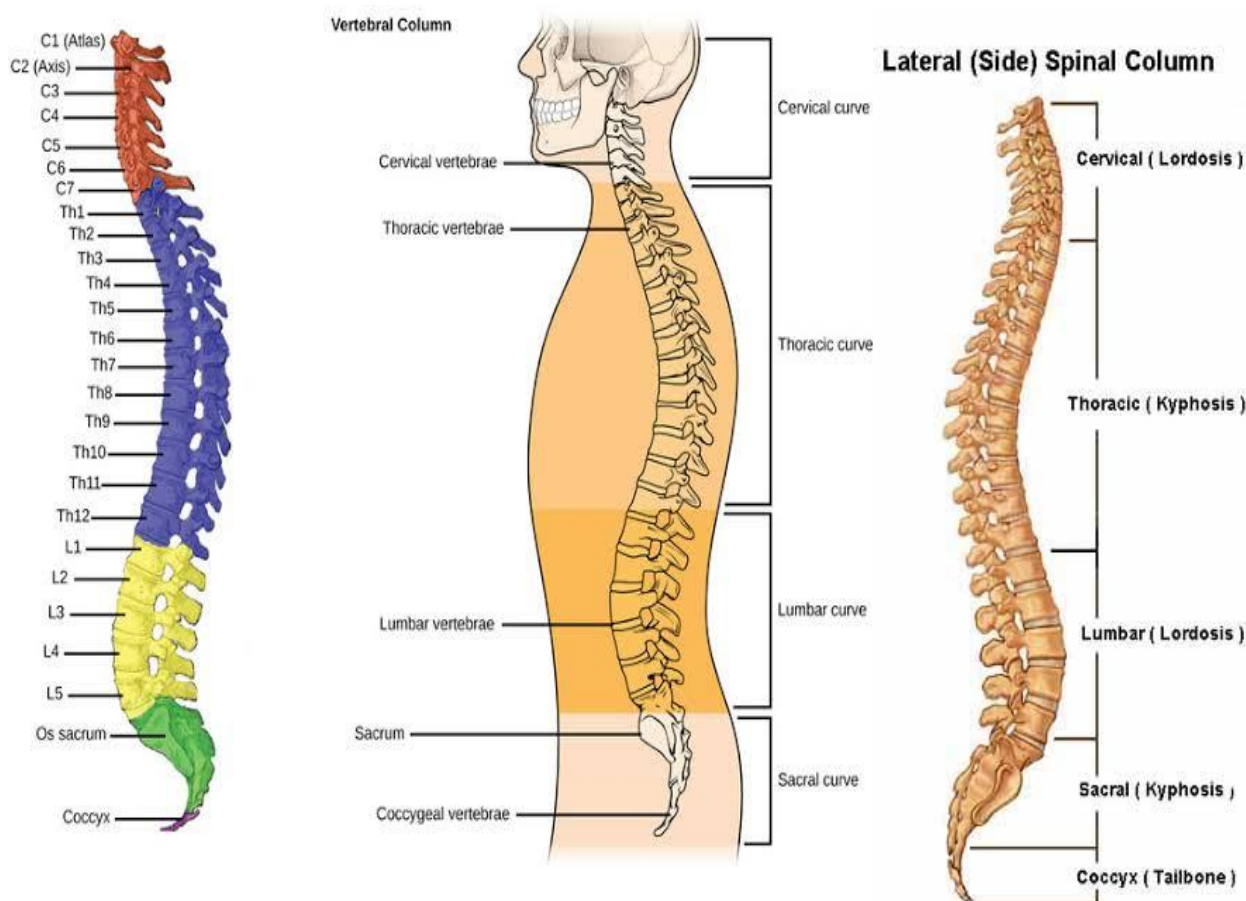


Abnormal: Scoliosis Lateral Curvatures

د ستون فقرات بیرونی منظره:

د ستون فقرات بیرونی منظره پدی ډول ده چې په عمومی ډول څلور سطحی لري او څلور انحناګانی لري. د انحناوو له جملی د رقبی ناحیې د انحنا محدبیت په قدام کی د صدري ناحیې د انحنا محدبیت یی په خلف کی د قطنی ناحیې د انحنا له جملی قدامی وجه یی د فقراتو د جسمونو له یوځای کیدو نه چې منځ کی یی بین الفقری ډسکونه موقیعت لري تشکیل شوی دی. خلفی وجه یی د متوسط خط په سر یو تیغه مانده

ساختمان د **Vertebral crest** پنوم چی د فقراتو د **Spinous process** له یوځای کیدو څخه منځ ته راځی او ددی تیغی دواړه خواو ته یوه طولانی میزابه د **Vertebral groove** پنوم قرار لری. د ستون فقرات په وحشی وجهو کی دا لاندی ساختمانونه شامل دی. **Transvers process, Pedicle, Intervertebral foramen**



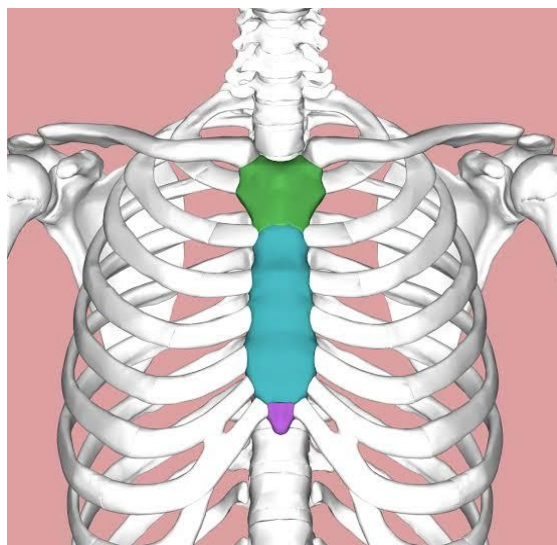
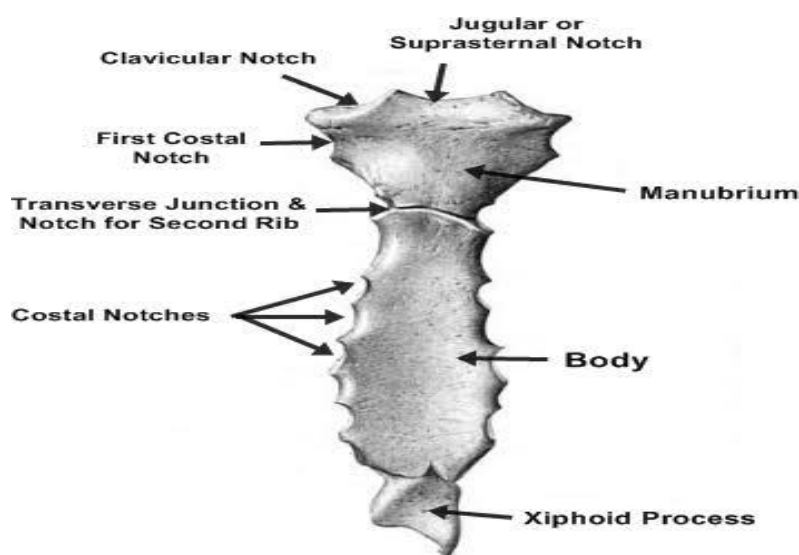
د سترنوم هډوکی Sternum

د شکل له مخی د هموارو اوږدو هډوکو څخه شمیرل کیږی د توری سره مشابه جوړبنت لری. د متوسط خط دپاسه د صدر په قدام کی موقیعت لری دا هډوکی د دری برخو لرونکی دی چی پورتنی برخه یی **Manubrium Sterni** ده ، منځنی برخه یی **Body** او بنکتنی برخه یی د **Xiphoid process** څخه عبارت دی.

1: Manubrium Sterni: دا برخه پیره ضخیمه او پیره قوی ترینه برخه د سترنوم د هډوکی ده. د سترنوم هډوکی دا برخه څلور ضلعي ته ورته شکل لری چی دوه سطحی یا **Surfaces** لری قدامی او خلفی او څلور کنارونه یا **Borders** لری

چی علوی، سفلی او دوه جنبی دی. د **علوی کنار** په متوسطه برخه کی یو ژوروالی د **Suprasternal Notch** یا **Jugular notch** په نوم او ددی ژوروالی دواړه خواته د **Clavicular Notches** په نوم ساختمانونه لیدل کیږی. **سفلی کنار** یی د هډوکی له جسم سره یو زاویه د **Sternal angle** په نوم جوړوی اود **وحشی کنارو** په پورتنیو برخو کی یی د **Costal Notches** په نوم ساختمانونه د مربوطه اولی پښتی له سر سره د مفصل کیدو لپاره او د پښکتی قسمتو په دواړو خواو کی **Articular demifacets** لری چی هر یو یی له مربوطه د دوهمی پښتی له سر سره مفصل کیږی.

2: Body: د سترنوم هډوکی جسم دوه وجهی قدامی او خلفی، دوه نهایتونه علوی او سفلی او دوه کنارونه بڼی او چپ لری د هډوکی کنارونه په پورتنیو برخو کی د دوهمو ضلعو سره د مفصل کیدو لپاره **Demifacets** او په سفلی برخو کی د اوومو ضلعو سره د مفصل کیدو په خاطر **Demifacets** لری پداسی حال کی چی د کنارو نوموړی برخی یی د دریمو، څلورمو، پنځمو او شپږمو ضلعو سره د مفصل کیدو په خاطر **Costal Notches** لری علوی نهایت یی د **Manubrium Sterni** سره او سفلی نهایت یی د **Xiphoid process** سره اتصال لری.



Ribs = Costae

پښتني

هموار اوږده هډوکي دي چي د سيني د صندوقچي په جوړيدو کي له صدري فقراتو او سترنوم هډوکي سره رول لري په عمومي ډول پښتني د دوه برخو لرونکي دي چي يوه يي هډوکينه او بله يي عضروفي برخه ده د پښتنيو تعداد په هره خوا کي دولس عدده دي په عمومي ډول پښتني په دري گروپونو ويشل شوي دي چي په لاندې ډول دي.

1: حقيقي پښتني (True Ribs)

دغه پښتني هره خوا کي د يو څخه تر اووه پښتنيو پوري حسابيزي دا پښتني د سترنوم له هډوکي سره خپلي عضروفي برخي په واسطه مفصل کيږي. دي پښتنيو ته **Vertebrosternal Ribs** هم وايي.

2: کاذبي پښتني (False Ribs)

په دي گروپ پښتنيو کي اتمه، نهمه او لسمه پښتني شاملې دي دا پښتني د خپلو عضروفي برخو په واسطه راساً د سترنوم هډوکي سره نه مفصل کيږي. دي پښتنيو ته **Vertebrochondral Ribs** هم وايي.

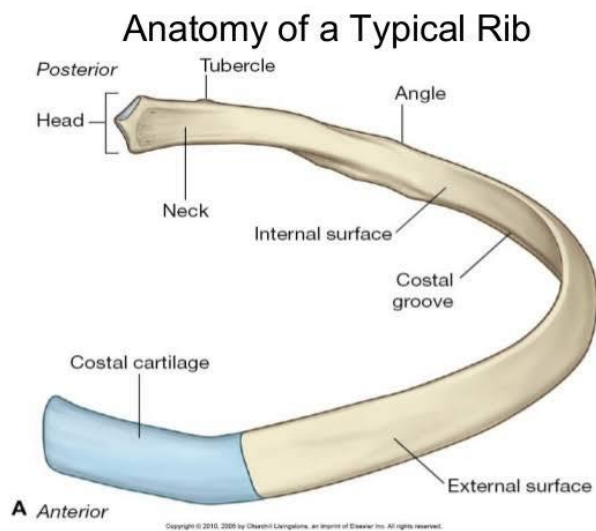
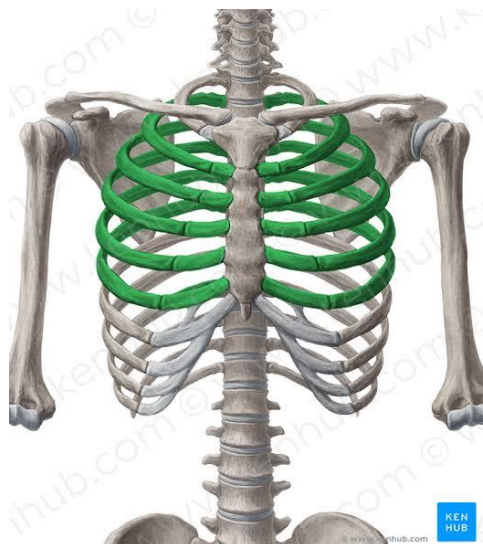3: شناوري پښتني (Floating Ribs)

په دي گروپ پښتنيو کي يولسمه او دولسمه پښتني شاملې دي ددي پښتنيو قدامي نهايتونه ازاد دي او د سترنوم له هډوکي سره نه مفصل کيږي. دي پښتنيو ته **Vertebral Ribs** هم وايي.

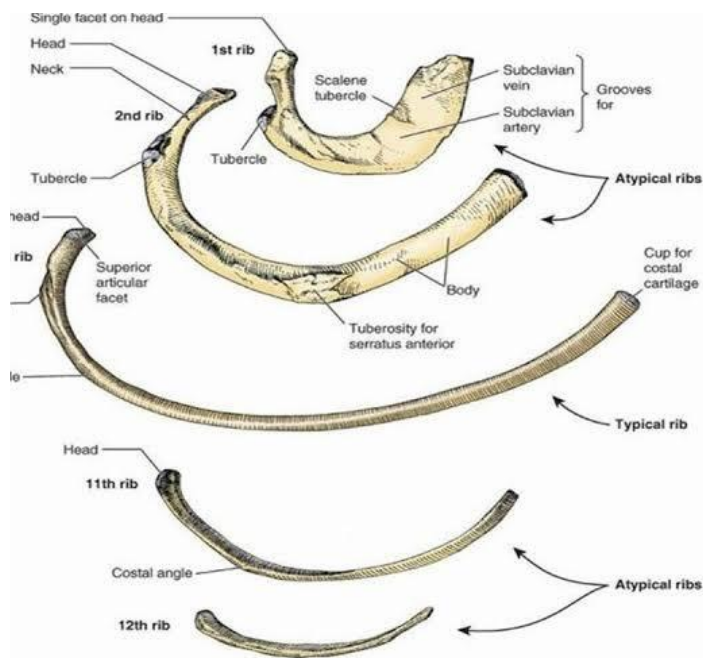
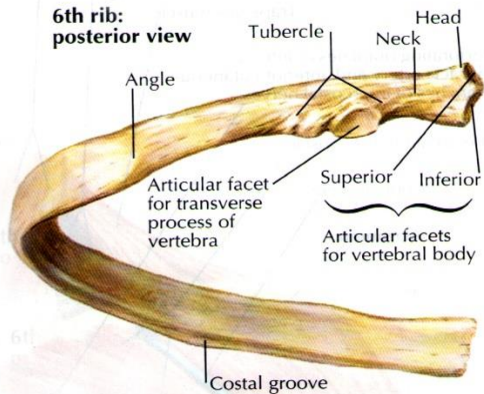
د دريمي څخه تر نهمي پښتني پوري **Typical Ribs** دي. او اولني دوه او اخيرني دري دانې پښتني **Atypical Ribs** دي.

په **Atypical Ribs** کي اولني همواره ده او دوه سطحې لري چي **Sup Surface** او **Inf Surface** څخه عبارت ده او دوه کنارونه يا **Borders** لري چي **Outer** او **Inner** دي. او دوهمه پښتني دوه چنده اوږدوالي لري په نسبت د ولي.

لسمه پښتی د سر په برخه کی یو **Single Facet** لری. په یوولسمه پښتی کی **Costal Groove** شته خو بنکاره نه دی. او په دولسمه پښتی کی **Costal groove** نشته.



6th rib: posterior view



General Feature of ribs د پښتو عمومي اوصاف

هره پښتې يو جسم او دوه نهايته لري:

1: خلفي نهايت: د پښتو په خلفي نهايت کې لاندې ساختمانونه شامل دي.

a: Head: د هري پښتې د خلفي نهايت د سر برخه د يوي مفصلي سطحې لرونکې ده چې د يوي تيغي په واسطه په دوو برخو ويشل کېږي دغه دواړه وري مفصلي سطحې په ترتيب سره د ستون فقرات د صدري فقراتو له جملې د پورتنې او ښکتنې صدري فقراتو له **Sup/Inf Costal facets** سره او د کرسټ برخه يې د مربوطه **Intervertebral disk** سره اتصال لري.

b: د غاړې برخه

c: Costal Tubercle: د هري پښتې **Costal tubercle** د يوي مفصلي سطحې لرونکې دي چې د مربوطه **Transvers process** له **Costal facet** سره مفصل کېږي.

2: د پښتو جسم:

جسم يې دوه سطحې يا **Surfaces** لري چې د داخلي او خارجي په نوم ياديږي. او دوه کنارونه يا **Borders** لري چې علوي او سفلي دي. د جسم د داخلي سطحې په ښکتنې قسمت کې يوه ميزابه لري چې په نوموړي ميزابه کې له پورته نه ښکته خواته په ترتيب سره اول بين الضلعي ورید بيا بين الضلعي شريان او په اخر کې بين الضلعي عصب سير لري.

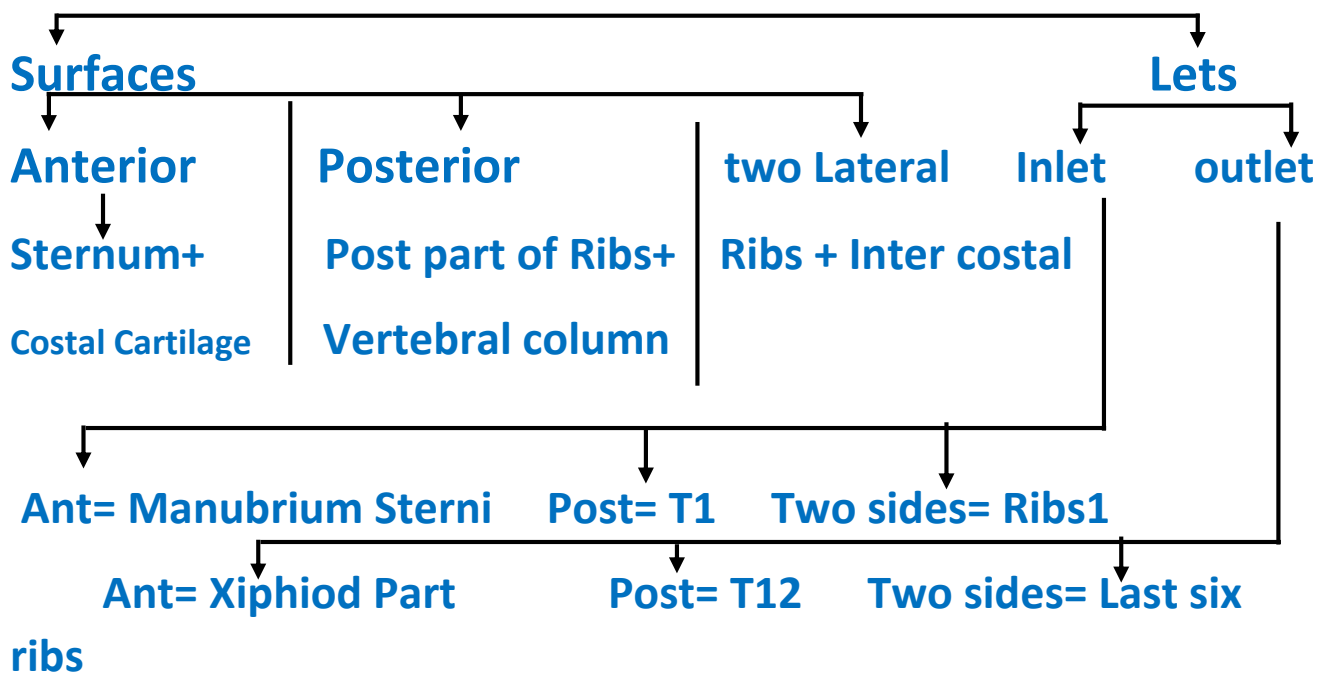
3: د پښتو قدامي نهايت:

د پښتې قدامي نهايت د عضروفې برخې په واسطه د ستړنوم له هډوکي سره اتصال لري.

Thorax (Thoracic Cavity)

د بدن هغه برخه ده چی د بطن او غاری ترمنځ واقع ده.

General Feature



د سینې د صندوقچې عمومی اوصاف

نوموړی صندوقچه درې سطحی لری چی قدامی وجه، خلفی وجه او دوه جنبی وجهی دی او دوه فوهی لری یوه دخولی فوهه **Thoracic Inlet** او بله یی خروجی فوهه **Thoracic Outlet** ده.

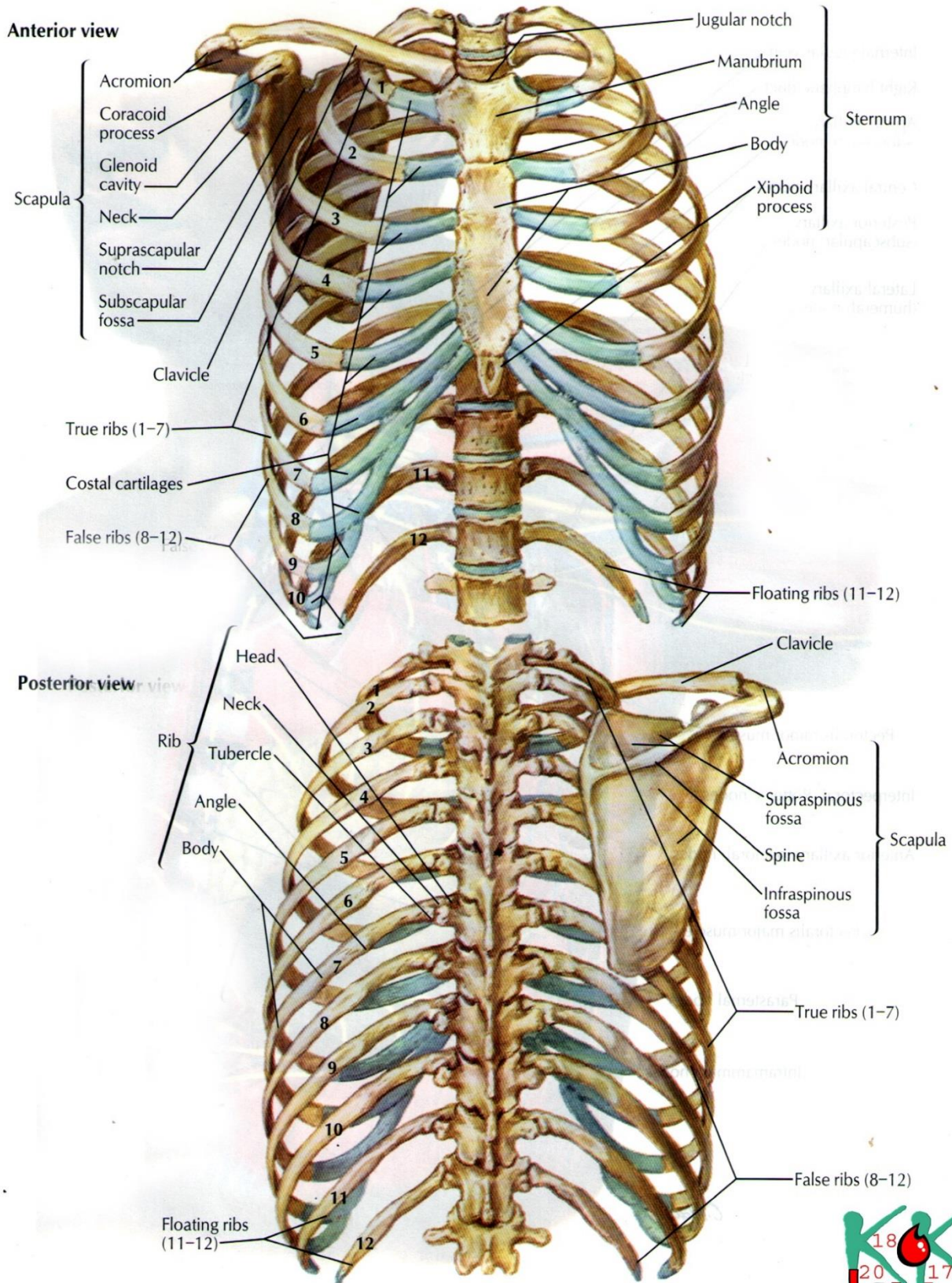
د سینې د صندوقچې دخولی فوهه چی مستعرض قطر یی **10cm** او قدامی خلفی قطر یی په متوسطه برخه کی **6cm** دی حدود یی په لاندی ډول دی. په قدام کی د **Manubrium Sterni** علوی کنار، په خلف کی د اولی صدري فقری د جسم پورتنی مخ او په دواړه خواکی د اولنیو ضلعو په واسطه احاطه کیږی. د سینې د صندوقچې خروجی فوهه د حجاب حاجز په واسطه پوښل شوی مستعرض قطر یی په وسط کی **12cm** دی ددی فوهی حدود په لاندی ډول دی. په قدام کی د **Xiphiod process**، په خلف کی د دولسمی صدري فقری د جسم سفلی وجه او دواړه خواو کی د شپږو اخری پښتیو په واسطه.

د سینی د صندوقچی قدامی وجهی وسطی قسمت یی د سترنوم هډوکی په واسطه او دواړه خواوی یی د اضلاعو د عضروفی برخو په واسطه جوړیږی چی دا وجه په هره خوا کی د پښتیو تر **Ant. costal angle** پوری امتداد لری.

د سینی د صندوقچی خلفی وجه په متوسطه برخه کی د **12** عدده صدی فقراتو او په دواړه خواو کی د اضلاعو خلفی نهایتونه قرار لری چی دا وجه په هره خوا کی د پښتیو تر **Post. Costal angle** پوری امتداد لری.

د سینی د صندوقچی وحشی وجه په هره خوا کی د پښتیو د **Ant. costal angle** او **Post. Costal angle** ترمنځ ساحه په بر کی نیسی.





Boney Pelvis

حوصيله په قدام او وحشي برخو كې د كوكسي هډوكو او خلف كې د سكروم او كوكسيجيوس هډوكو په واسطه جوړ شوي دي. حوصيله يوه خارجي سطحه او يوه داخلي سطحه او يوه علوي فوهه او يوه سفلي فوهه لري.

د حوصيلي بهرني سطحه:

د قدام څخه كه د حوصيلي خارجي سطحه وليدل شي د متوسط خط په سر **Symphysis pubis** دواړو خواوو كې د **Pubic** د هډوكي جسم او دواړه شاخونه علوي او سفلي او د **Obturator Foramen** قدامي برخي د ليدلو وړ ده. كه د جنب نه وليدل شي نو له پورته نه لاندې خواته پكي لاندې ساختمانونه ليدل كيري.

1: Gluteal surface for ilium

2: Acetabulum

3: Ischial Tuberosity

4: Post part of obturator foramen

5: Ischial ramus

او كه له خلف څخه وليدل شي نو د سكروم او كوكسيجيوس هډوكو بهرني برخي په كې ليدل كيري.

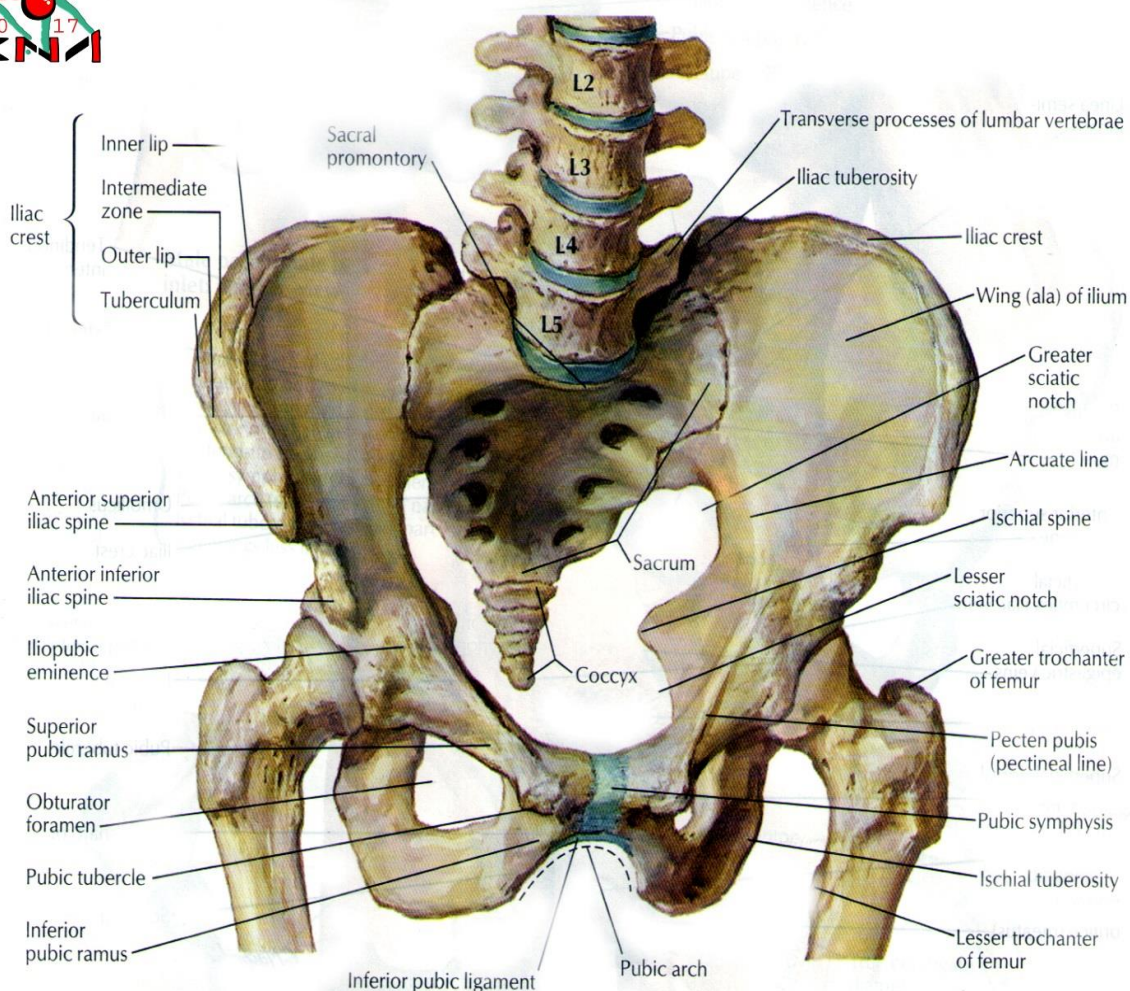
د حوصيلي داخلي سطحه:

د حوصيلي داخلي سطحه د يو دايروي خط له مخي په دوه برخو ويشل كيري هغه برخه چې له دې خط څخه پورته قرار ولري د **Greater pelvis** يا **False pelvis** په نوم او هغه برخه چې ددې خط څخه لاندې قرار ولري د **Lesser pelvis** يا **True pelvis** په نوم ياديږي.

دغه خط په قدام کی د **Symphysis pubis** د علوی څنډی په دواړو خواو کی د **Pubic crest** او **Arcuate lines** په واسطه او په خلف کی د **Sacral promontory** او **Lateral masses** د قدامی څنډو په واسطه جوړیږی.

د حوصیلی دخولی سطحه:

نوموړی فوهه یا سطحه په قدام کی د **Pubic symphysis** د علوی کنار په دواړو خواو کی د کوکسی د هډوکو د قدامی کنارو په علوی کی د بنی او چپ **Iliac crest** او په خلف کی د سکرورم هډوکو د بنی او چپ **Lateral mass** د خلفی کنارو په واسطه احاطه کیږی.

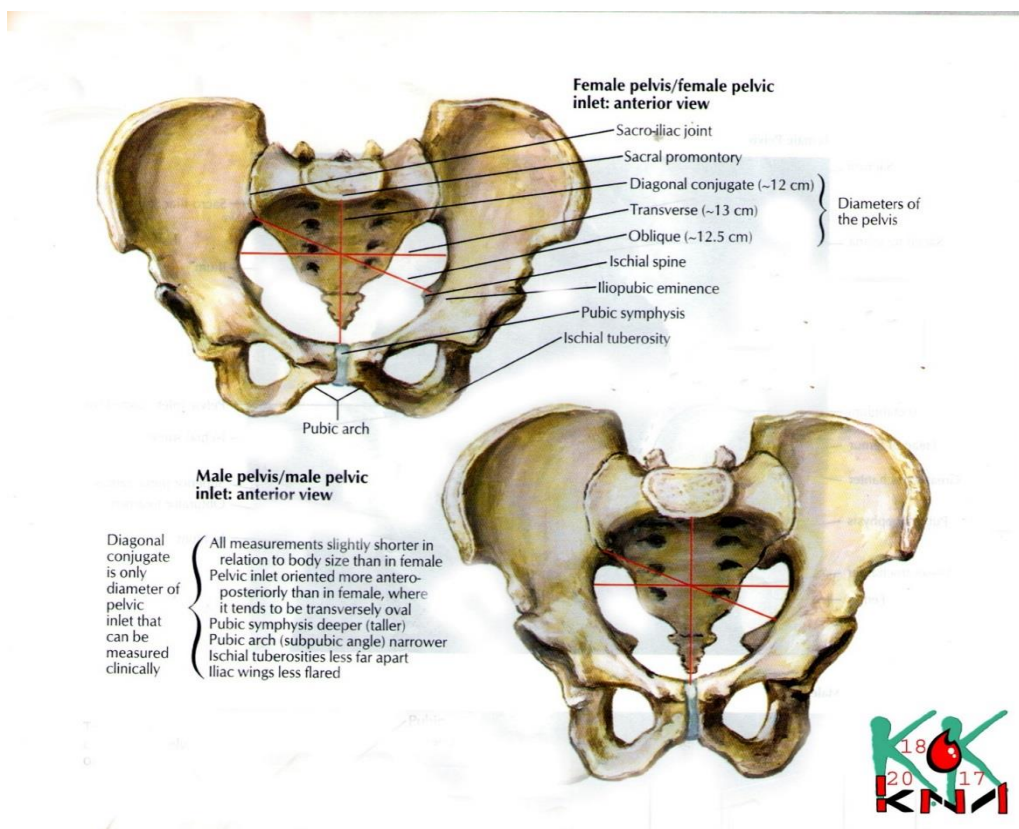


Difference Between female and male pelvis

- *Pelvic wall deli cater in female then male.*
- *Concavity of sacrum and Coccygeus is more than that of male.*
- *True pelvis is larger in female.*
- *Obturator foramen is triangular and smaller in female while in male it elliptical.*
- *Inlet is larger in female.*

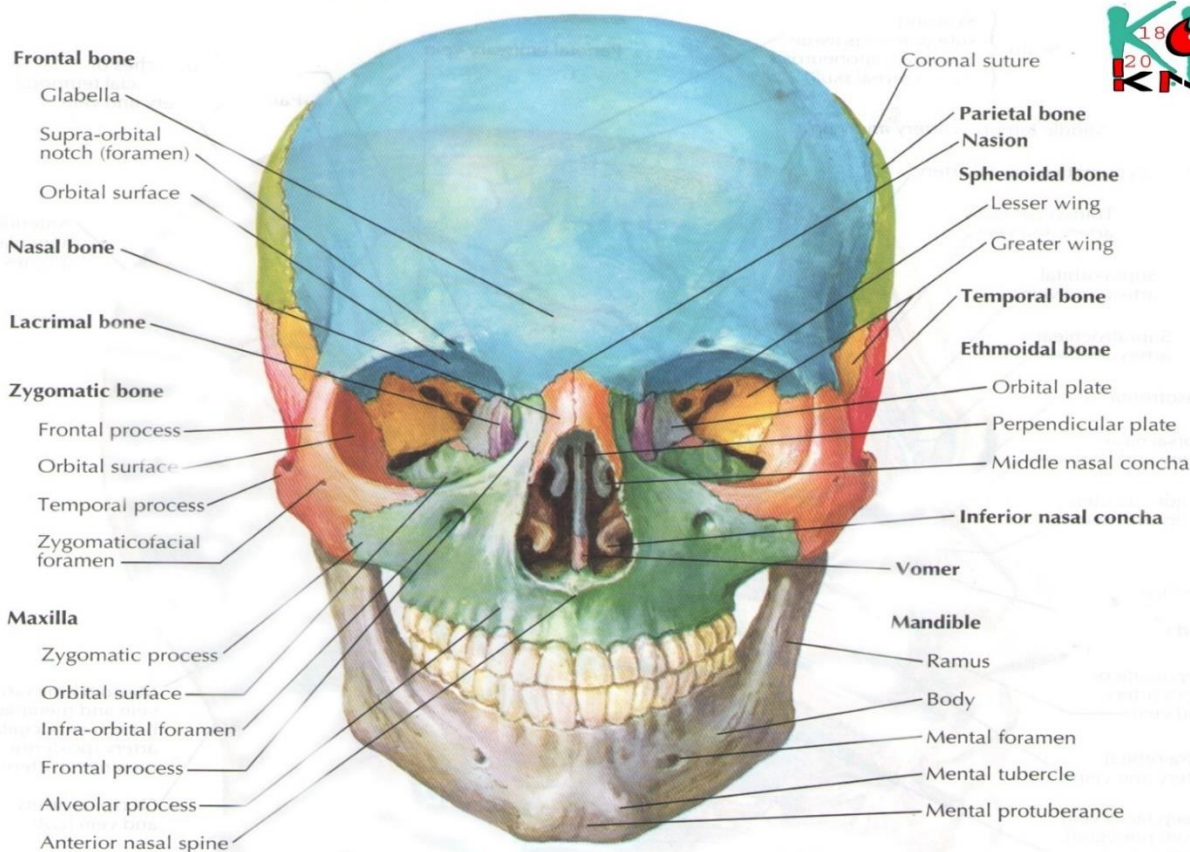
د نارینه او بڼځینه د حوصیلو ترمنځ توپیرونه

- د بڼځو د حوصیلی جدارونه نظر نارینه وو ته نازک وی.
- د سکروم او کوکسیجیوس هډوکو قدامی مقعریت په بڼځو کی نظر نرانو ته زیات وی.
- کوچنی حوصیله په بڼځو کی د نرانو په نسبت پراخه وی.
- Obturator foramen په بڼځو کی مثلثی او په نرانو کی بیضوی وی.
- په بڼځو کی د حوصیلی علوی فوهه د نرانو په نسبت پراخه وی.

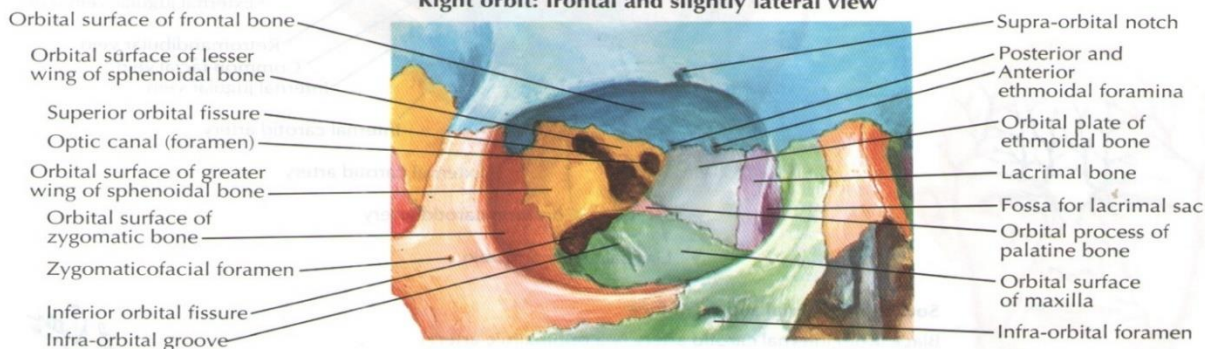


5th chapter

Skull

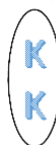

Right orbit: frontal and slightly lateral view



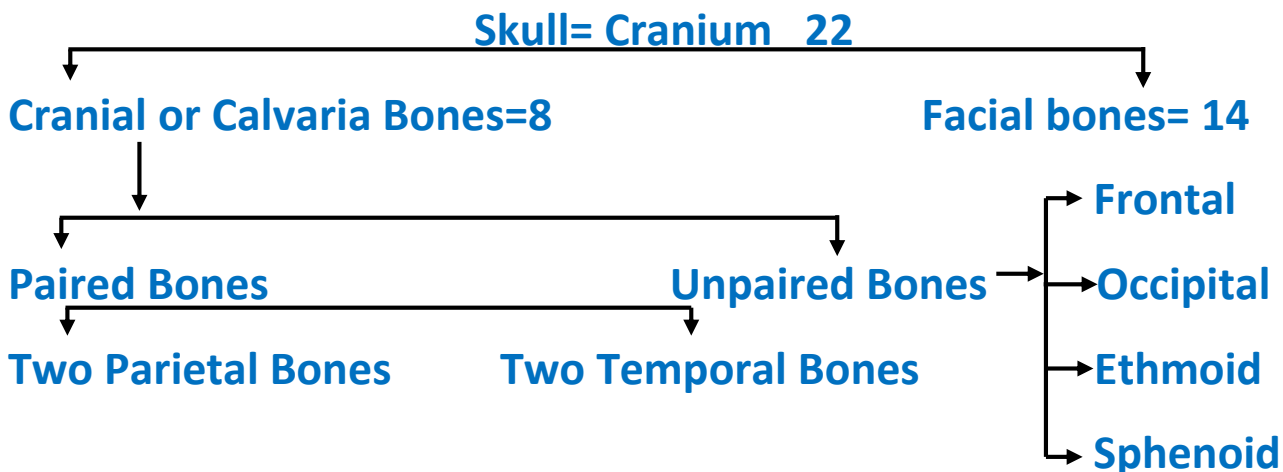
Mr.18

Kefayatullah.naibamani



The Skull

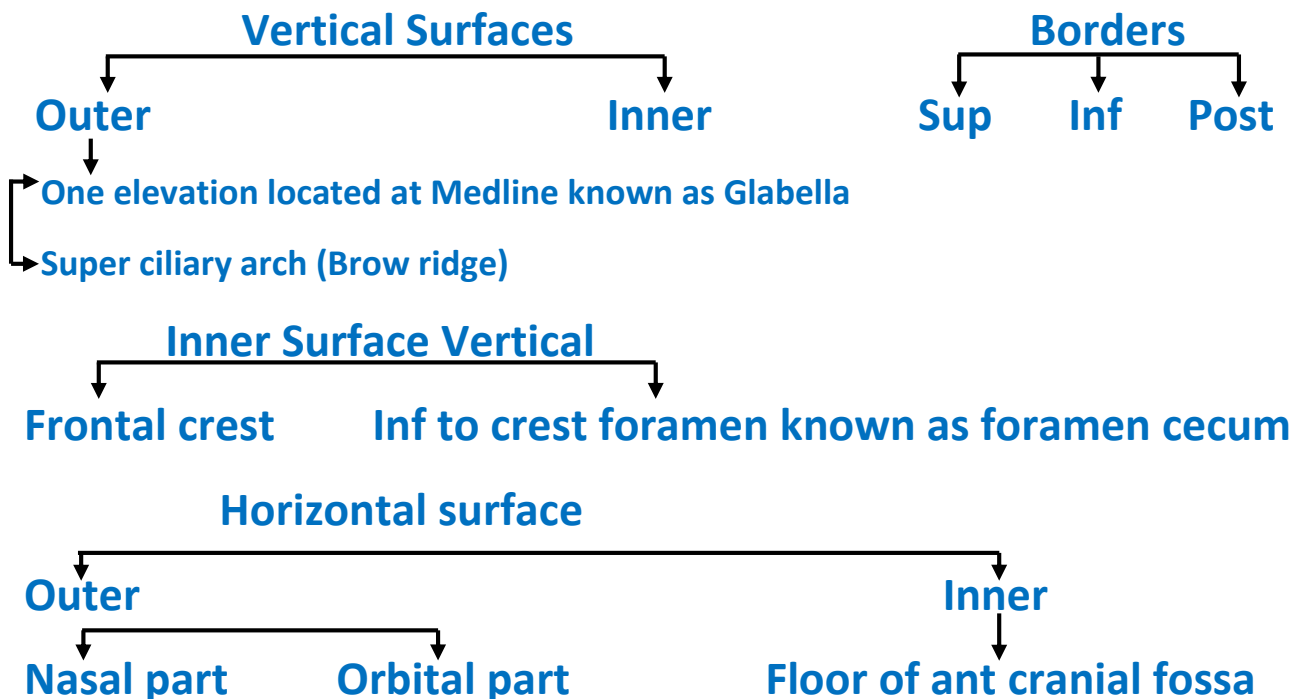
The Skeleton of the head is known as skull.

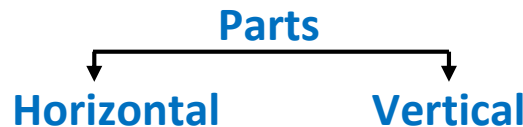

Frontal Bone

Location: Located in front of head

Type: Flat pneumatic bone





د سر اسکلټ

د سر هډوکی جمله 22 دانی دی خو ځینی یی 28 بنایي هغوی ورسره د غوړونو هډوکی هم شماری.

نو داد 22 هډوکی په دوه برخو ویشل کیږی چی اته دانی یی د کوپری هډوکی او څوارلس دانی یی د مخ هډوکی دی. د کوپری هډوکی په خپل منځ کی په دوه گروپونو ویشل شوی دی چی طاق او جفت ورته وایی. طاق هډوکی پکی **Frontal**, **Occipital**, **Ethmoid** او **Sphenoid** دی. او جفت چی جوړه وی **Parietal** او **Temporal** دی چی ددی دواړو شمیره دوه دوه عدده ده.

د Frontal هډوکی

د **Frontal** هډوکی د کوپری په قدامی قسمت کی اناتومیک موقیعت غوره کری دی. دغه هډوکی د هموارو **Pneumatic** هډوکو له جملی څخه دی. د ساختمان له نظره نوموړی هډوکی دوه برخي چی عمودی او افقی دی لری، دوه وجهی یا سطحی لری خارجی او داخلی او همدرانگه دری کنارونه لری چی علوی، سفلی او خلفی دی.

د هډوکی سطحی:

د هډوکی د عمودی قطعی په خارجی سطحه کی د متوسط خط دپاسه یوساختمان د **Glabella** په نوم وجود لری. ددی بارزی دواړو خواو ته د **Super ciliary arches** په نوم ساختمانونه لیدل کیږی چی د وریځو لاندی قرار لری. د هډوکی عمودی قطعی داخلی سطحه چی مقعر شکل لری ددی قطعی په سفلی قسمت کی یو سوری د **Foramen cecum** په نوم او ددی څخه لږ پورته یو تیغه ماننده ساختمان **Frontal crest** په نوم یادیری.

د هډوکی افقی سطحی د متوسطه خط په سر د **Ethmoidal notch** په نوم ساختمان لری. د **Ethmoidal notch** په قدام کی د افقی قطعی په خارجی برخه کی

Nasal part په نوم ساختمان لیدل کیږی چی د پوزی د چت په جوړولو کی برخه اخلی. د **Ethmoidal notch** په جوانبو کی د افقی قطعی د خارجی وجهی برخی د **Orbital parts** په نوم یادپیږی چی د مربوطه **Orbital cavity** د چت په جوړولو کی برخه اخلی.

Borders

- **Superior Border superiorly articulating with parietal bone.**
- **Inferior Border Inferiorly articulating with Sphenoid.**
Inferior border located Between vertical and horizontal parts.
- **Posterior Border at middle part have ethmoidal notch in which cribriform plate of ethmoidal bone located .**
Laterally it is articulating with sphenoid bone for this border is called sphenoid border.

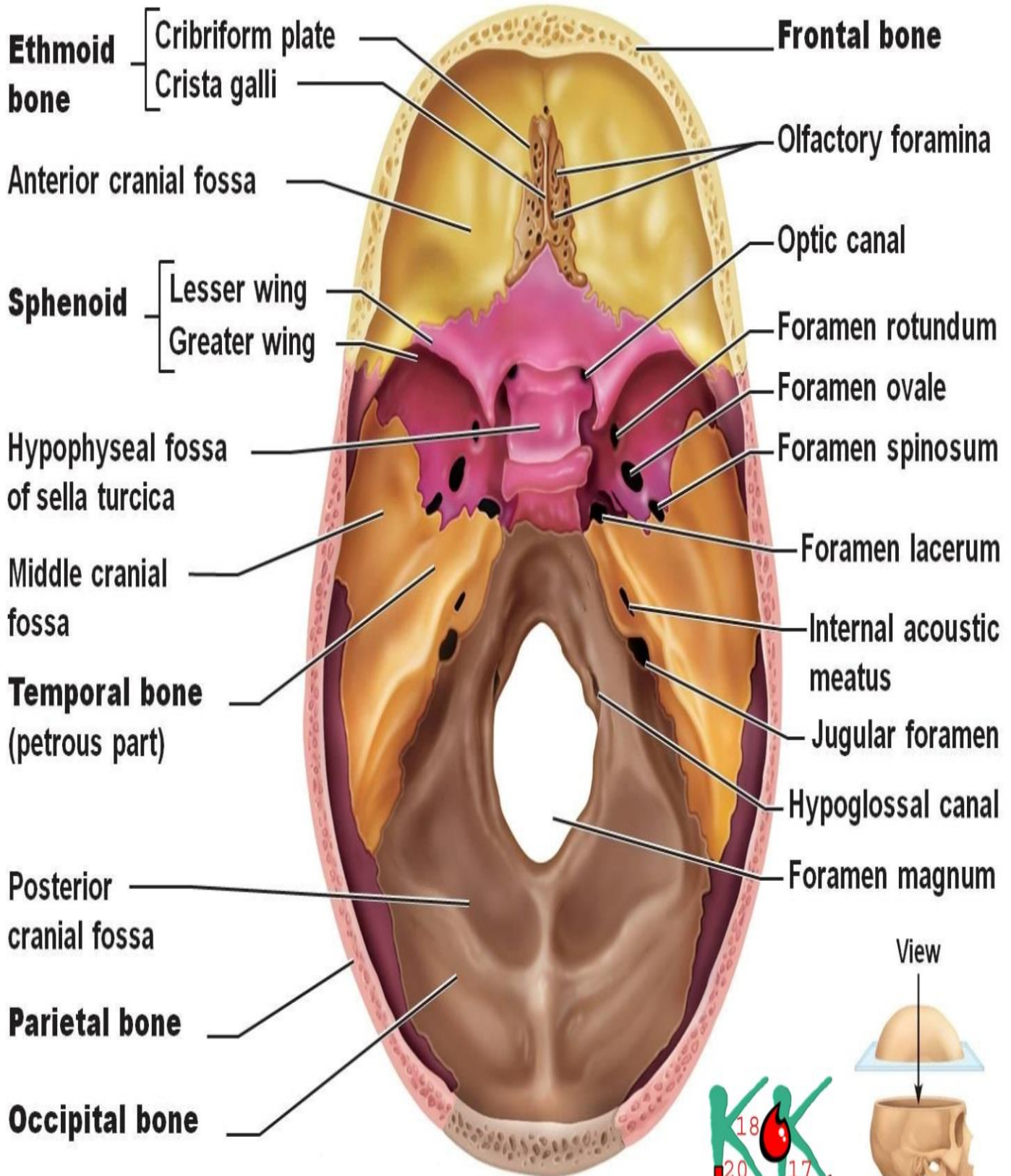
د Frontal هډوکی کنارونه

علوی کنار: دا کنار دواړو **Parietal** هډوکو سره مفصل کیږی.

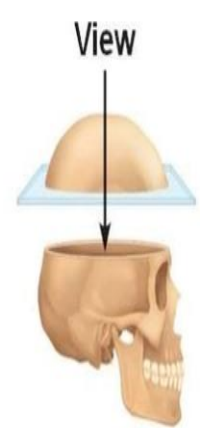
سفلی کنار: دا کنار یی په سفلی کی د **Sphenoid** هډوکی له **Greater wing** سره مفصل کیږی دغه کنار یی د افقی او عمودی قطعو اتصالی محل څخه عبارت دی.

خلفی کنار: دغه کنار یی په متوسطه برخه کی د **Ethmoidal notch** په نوم ساختمان درلودونکی دی. چی په هغی کی د **Ethmoid** هډوکی **Cribriform plate** موقیعت لری ددی **Notch** په دواړو خواو کی د هډوکی نوموړی کنار د **Sphenoid** هډوکی د مربوطه **Lesser wing** له قدامی کنار سره مفصل کیږی نو ځکه ورته د **Sphenoid Border** هم وایی.





(a) Superior view of the skull, calvaria removed



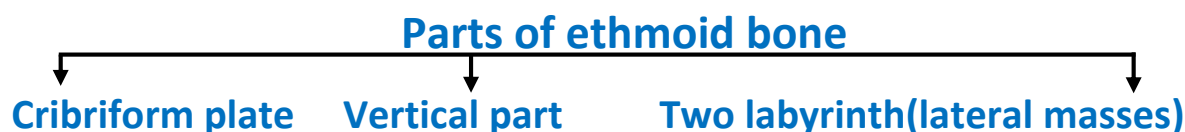Ethmoid Bone

Ethmo= Sive

oid= Same

Location: under the horizontal part of Frontal bone and in front of sphenoid Bone.

Type: Irregular pneumatic



Cribriform plate

It quadrilateral in Shape as having Many pores so Called cribriform Plate. Having two surfaces Sup and inf. Superior surface divided into right and left parts by crista gali. Inferior surface play in formation of nasal roofs.

Vertical Plate

Vertical part take in formation of nasal septum.

Ethmoidal labyrinth

An ethmoidal labyrinth is an irregular cuboidal bony mass located under lateral borders of cribriform plate between orbital and nasal cavities.

Each has six surfaces: Sup, Inf, Ant, Post, Med and lateral surface.

- *Medial surface take part in information of lat nasal wall there are shelf like projection termed as concha (Conchae)*
- *Lateral surface Play in making up of med wall of orbital cavity.*



د هډوکي Ethmoid

غیري منظم ترازو ته ورته نیوماتیک هډوکي دي. چي د کوپري د قاعدی په قدامی قسمت کی د **Sphenoid** هډوکي په قدام او د **Frontal** هډوکي د افقی قطعی لاندی موقیعت لری.

د ساختمان له نظره نوموړی هډوکي څلور برخی لری. چي د **Cribriform plate, Vertical plate** او دوه جنبی کتلو څخه چي د **Labyrinth** په نوم یادیزی عبارت دی.

د هډوکي Cribriform plate

د هډوکي **Cribriform plate** څلور ضلعی ته ورته شکل لری او په زیاته اندازه سوری لری چي د **Olfactory Nerve** الیاف د همدی سوریو له لاری **Cranial cavity** ته داخلیزی. د هډوکي دا برخه دوه سطحی علوی او سفلی لری. د **Cribriform plate** علوی سطحه د یوساختمان په واسطه چي **Crista gali** نومیزی په دوه برخو بنی او چپ ویشل کیزی. **Crista gali** په حقیقت کی د **Vertical plate** د علوی نهایت په امتداد د **Cribriform plate** له علوی سطحی پورته وتلی برخه ده. ددی قطعی سفلی سطحه د بنی او چپ **Nasal Cavity** د چت په جوړولو کی رول لری.

د هډوکي Vertical plate

د هډوکي **Vertical plate** د پوزی د حجاب په جوړولو کی رول لری.

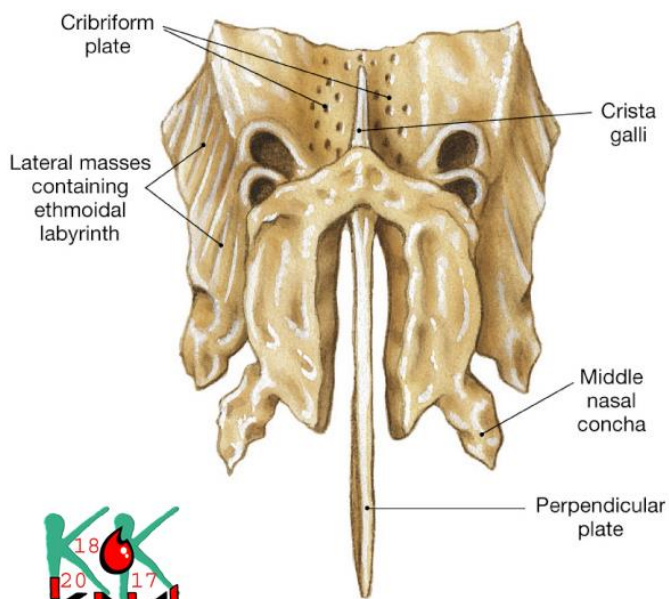
د هډوکي Ethmoidal labyrinth

غیري منظمی مکعبی شکله هډوکینه کتلی دی چي هر یوی د **Cribriform plate** د مربوطه جنبی کنار لاندی د **Orbital cavity** او **Nasal Cavity** ترمنځ موقیعت لری.

هریوی ددی هډوکینو کتلو شپږ سطحی لری چي د علوی، سفلی، خلفی، قدامی، وحشی او انسی څخه عبارت دی.

انسى سطحه يى د پوزى د جوف د وحشى جدار په جوړيدو كى برخه اخلى دغه سطحه غيرى منظم شكل لرى او هغه دا چى پدى سطحه كى دوه عدده هډوكينه بارزى د **Superior Nasal Concha** او **Middle Nasal Concha** په نوم وجود لرى.

وحشى سطحه يى ډيره نازكه او همواره ده چى د **Orbital cavity** د انسى جدار په جوړيدو كى برخه اخلى.



(b) Anterior view

Sphenoid

Location: Behind frontal and ethmoid or in front of occipital and temporal.

Type: Irregular pneumatic bone and it is butterfly in shape.

Structure

Sphenoid has the following parts



Body of Sphenoid

The Body of sphenoid is a centrally placed cube bone containing two sinuses and articulating anteriorly with the



vomer, ethmoid and palatine bone and posteriorly with occipital and posterolaterally with temporal bones.

It is cuboidal in shape have six surfaces: Sup, inf, ant, post and two lateral surfaces.

Superior surface

- ↓
- **Sellaturcica**
- **Hypophyseal fossa**
- **Tuberculum Sella**
- **Jugum Sella**
- **Sulcus chiasmatic**
- **Optic canals**
- **Dorsum Sella**
- **Clinoid process**
- **Ant and Post Clinoid process**

Anterior surface

Ant surface articulate with ethmoid.

Posterior surface

Post surface articulate with occipital bone.

Inferior surface

take part in formation of Post part of nasal roof.

د هډوکي Sphenoid هډوکي

دغه هډوکي د شکل له نظره غیري منظم نیوماتیک هډوکي دي چې شاپرک ته ورته شکل لري. او د کوپري د قاعدې په متوسط قسمت کې د **Frontal** او **Ethmoidal** هډوکو شاته او د **Occipital** او **Temporal** هډوکو مخي ته موقیعت لري. د ساختمان له نظره هډوکي یو جسم دوه جوړي وزرونه

Greater and lesser wings او دوه بارزی د **Pterygoid process** په نوم لري. د هډوکي جسم شپږ سطحې لري چې په لاندې ډول دي:

■ **علوی سطحه:** د علوی سطحې په وسط کې د **Hypophyseal fossa** په

نوم ساختمان قرار لري چې په نوموړي کنده یا خفره کې نخامیه غده موقیعت لري د نوموړي خفرې په قدام کې یوه هډوکینه بارزه د

Tuberculum Sella په نوم او له دی بارزی قدامتر **Jugum Sella** قرار لری. ددی دواړو ساختمانو ترمنځ **Sulcus chiasmatic** قرار لری چی په هغی کی **Chiasma optica** موقیعت لری او ددی میزابی دواړو خواو ته یو یو سوری د **optic canal** په نوم چی د **Optic nerve** او **Ophthalmic artery** له هغه څخه تیریږی موقیعت لری. د **Hypophyseal fossa** په خلف کی یوه بله هډوکینه بارزه ده چی د **Dorsum Sella** په نوم یادیری. د هډوکی د جسم د علوی وجهی د قدامی او خلفی برخو په هره خوا کی یوه یوه بارزه د **Clinoid process** په نوم وجود لری.

- **قدامی سطحه:** ددی سطحی په وسطی قسمت کی یوه هډوکینه تیغه د **Sphenoid crest** په نوم چی د **Ethmoid** هډوکی د **Vertical plate** له خلفی کنار سره مفصل کیږی وجود لری.
- **سفلی سطحه:** د هډوکی د جسم سفلی د پوزی د چت د خلفی قسمت په جوړیدو کی برخه اخلی.
- **خلفی سطحه:** خلفی سطحه یی د **Occipital** هډوکی له **Basilar part** سره مفصل کیږی.
- **جنبی سطحی:** د هری جنبی سطحی په علوی برخه کی یوه میزابه د **Carotid sulcus** په نوم لیدل کیږی.

Greater Wings of Sphenoid

Origination from posteroinferior part of body of sphenoid having two surfaces inner and outer. And two borders.

Inner surface at medial part has three foramens from ant to post respectively known as Foramen rotundum, Foramen oval or Foramen Spinosum.

Outer surface of greater wings divided into three parts.

Orbital surface taking part in formation lateral wall of orbital cavity.

Temporal surface taking part in formation of temporal fossa.

Maxillary surface.

Greater Wings of Sphenoid

دغه ساختمانونه د **Sphenoid** هډوکی د جسم له خلفی سفلی برخی څخه منشاء اخلي. د دوه سطحو درلودونکی دی چې داخل قحفي او خارج قحفي ورته وایي او د دوه کنارونو لرونکی دی. داخل قحفي وجه یې په انسی برخه کی له قدام نه خلف ته د دری سوریو لرونکی ده چې عبارت دی له:

a: Foramen Rotendum: له دی سوری څخه **Maxillary nerve** تیریری.

b: Foramen oval: له دی سوری څخه **Mandibular nerve** تیریری.

c: Foramen Spinous: له دی سوری څخه **Medial meningeal artery** تیریری.

خارج قحفي وجه یې د دوه تیغو یعنی **Crest** په واسطه په دری برخو ویشل کیږي چې نوموړی سطحی عبارت دی له :

a: Orbital surface: مثلثی شکل لری او د **Orbital cavity** د وحشی جدار په جوړیدو کی برخه اخلي.

b: Temporal surface: د **Temporal fossa** په جوړیدو کی رول لری.

c: Maxillary surface: افقی شکل لری.

Borders of Greater wings

Medial Border has three segments.

Ant segment surrounding sup orbital fissure with post border of lesser wing.

Middle segment is middle part of greater wing.

Post segment med part of this making ant border of lace rum foramen.

And Lateral part articulating with petrous part of temporal bone.

Lateral Border

Having three part:

Frontal margin articulating with frontal bone.

Parietal margin articulating with parietal bone.

Squamous margin articulating with squamous part of temporal bone.

د Greater wing کنارونه

د کنارو له جملی انسی کنار دری قطعی لری چی د قدامی، وسطی او خلفی قطعو څخه عبارت دی. د انسی کنار قدامی قطعه یی د **Lesser wing** د خلفی کنار سره

د **Superior orbital fissure** احاطه کوی. وسطی قطعه یی د **Greater wing** له منځ څخه عبارت ده. او خلفی برخه یی چی خلف او وحشی ته متوجه ده. ددی قطعی انسی برخه د **Lacerum foramen** قدامی څنډه او وحشی برخه یی د **Temporal** هډوکی له **Petrous part** سره مفصل کیږی.

وحشی کنار یی دری برخی لری:

a: Frontal margin: د **Frontal** هډوکی سره مفصل کیږی.

b: Parietal margin: د **Parietal** هډوکی سره مفصل کیږی.

c: Squamous margin: د **Temporal** هډوکی له **Squamous part** سره مفصل کیږی.



Lesser wings of Sphenoid

Originating from superoanterior Part of sphenoid bone.

Having two surfaces sup and inf. And two borders ant and post. Superior surface take part in formation of floor of ant cranial fossa. and inf take part in formation of orbital cavity. Ant border at medial articulating with post border of cribriform plate of ethmoid and laterally with post border of frontal bone.

Post border is free and forming ant margin of superior orbital cavity.

Lesser wings of sphenoid

دا ساختمانونه په هره خوا کی د هډوکی د جسم له قدامی علوی برخی څخه منشاء اخلی. چی هر یو یی ددی ساختمانو دوه سطحی علوی او سفلی دی. او دوه کنارونه یا سرحده لری چی قدامی او خلفی دی. علوی سطحه یی د **Anterior cranial fossa** د سطحی جوړولو کی او سفلی سطحه یی د **Orbital cavity** د چت په

جوړولو کی برخه اخلی. د کنارو له جملی څخه یی قدامی کنار په انسی کی د **Ethmoid** هډوکی د **Cribriform plate** له خلفی کنار سره او په وحشی کی د **Frontal** هډوکی له خلفی کنار سره مفصل کیږی. خلفی کنار یی ازاد دی چه د **Superior orbital fissure** قدامی حدود جوړوی.

Pterygoid Processes

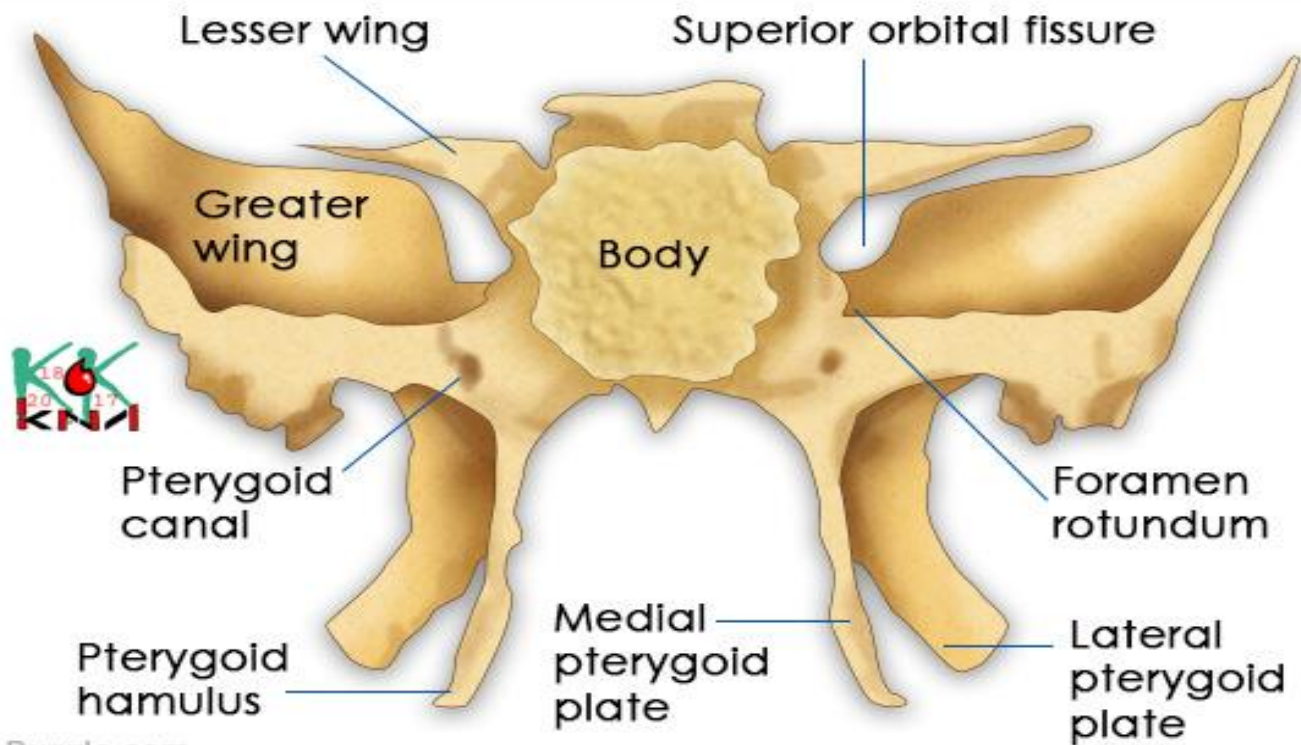
Extending from the junction of the body and the wings are the pterygoid process. Each Process consist of a narrow medial

Plate and border lateral plate separated by pterygoid fossa.



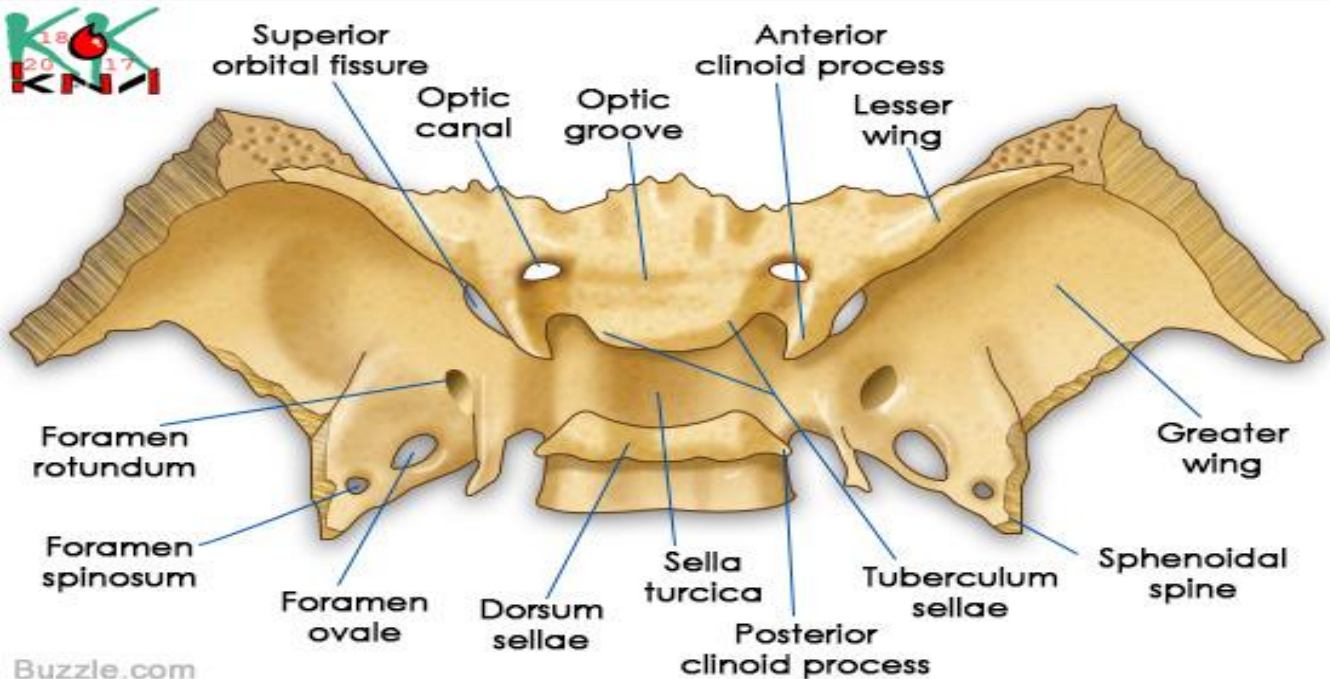
Each medial plate ends with a hook like projection called Hamulus.

POSTERIOR VIEW



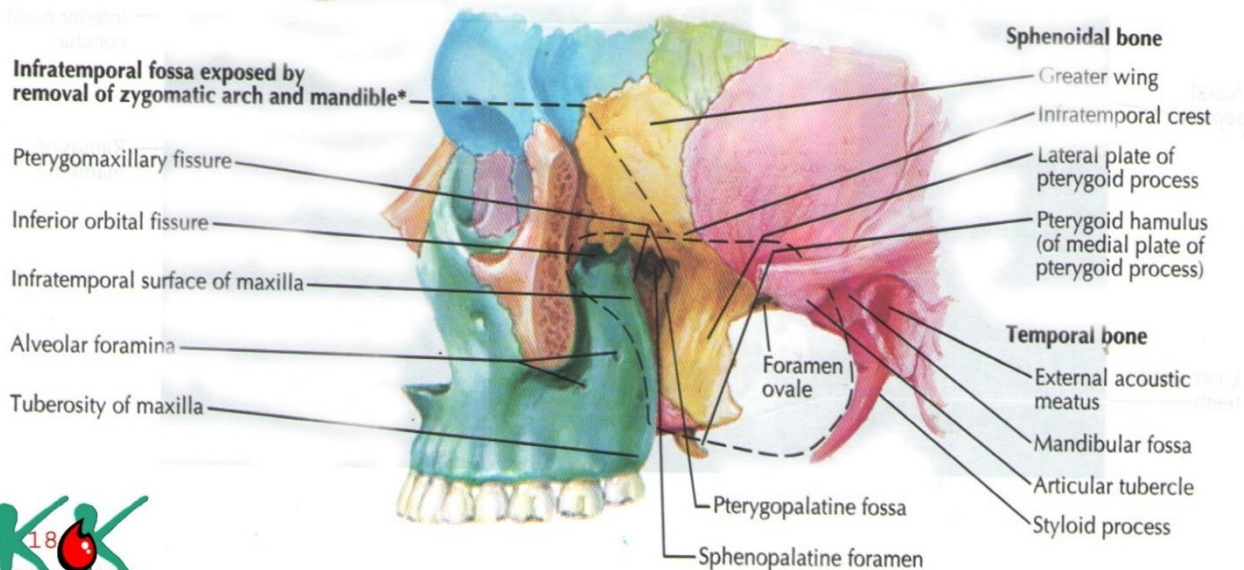
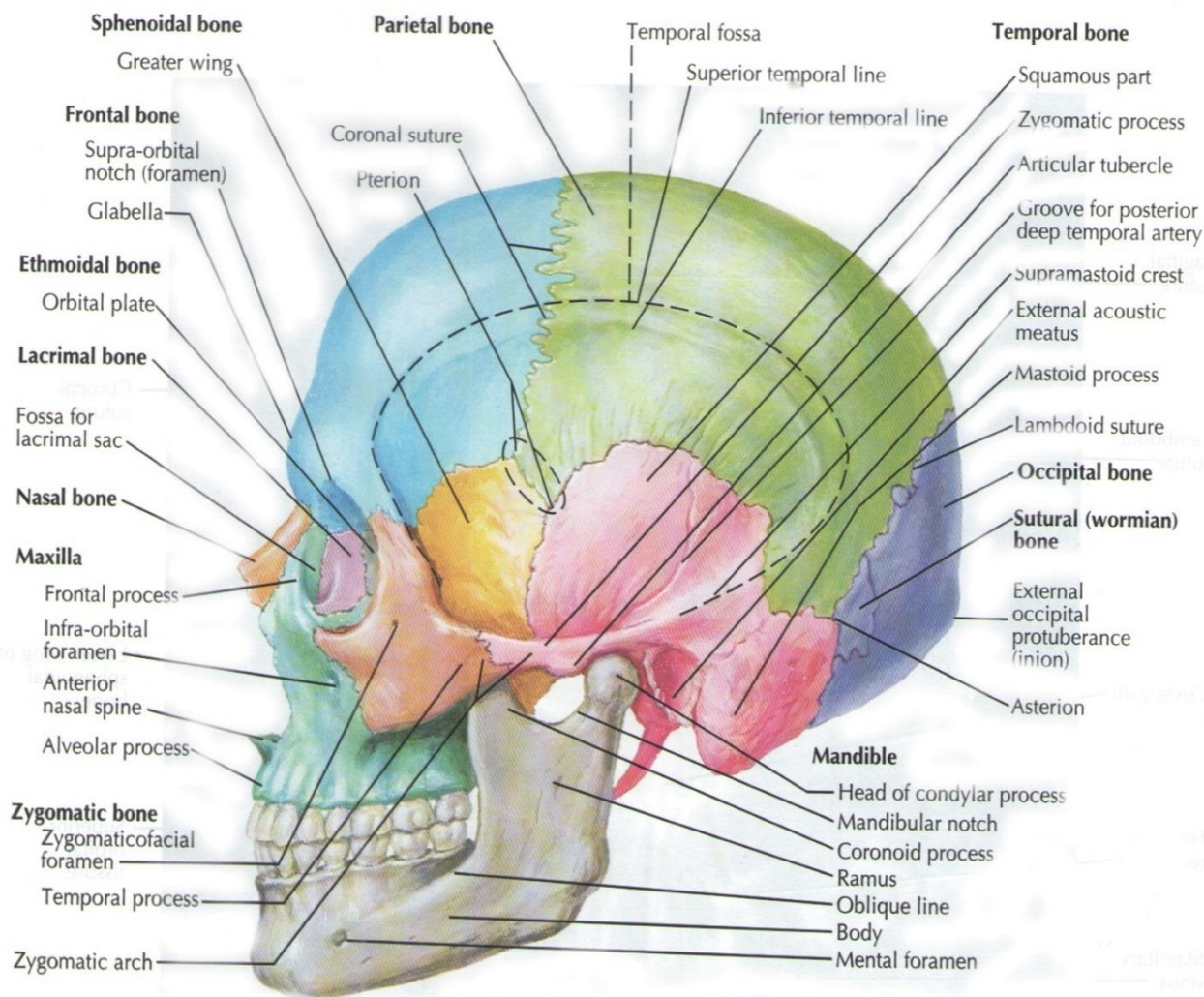
Buzzle.com

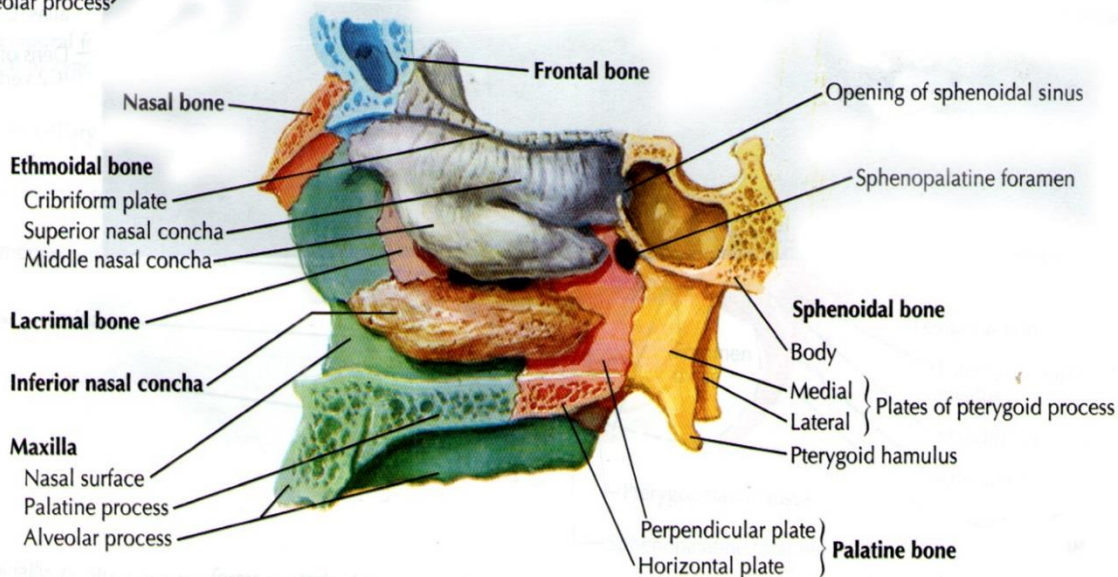
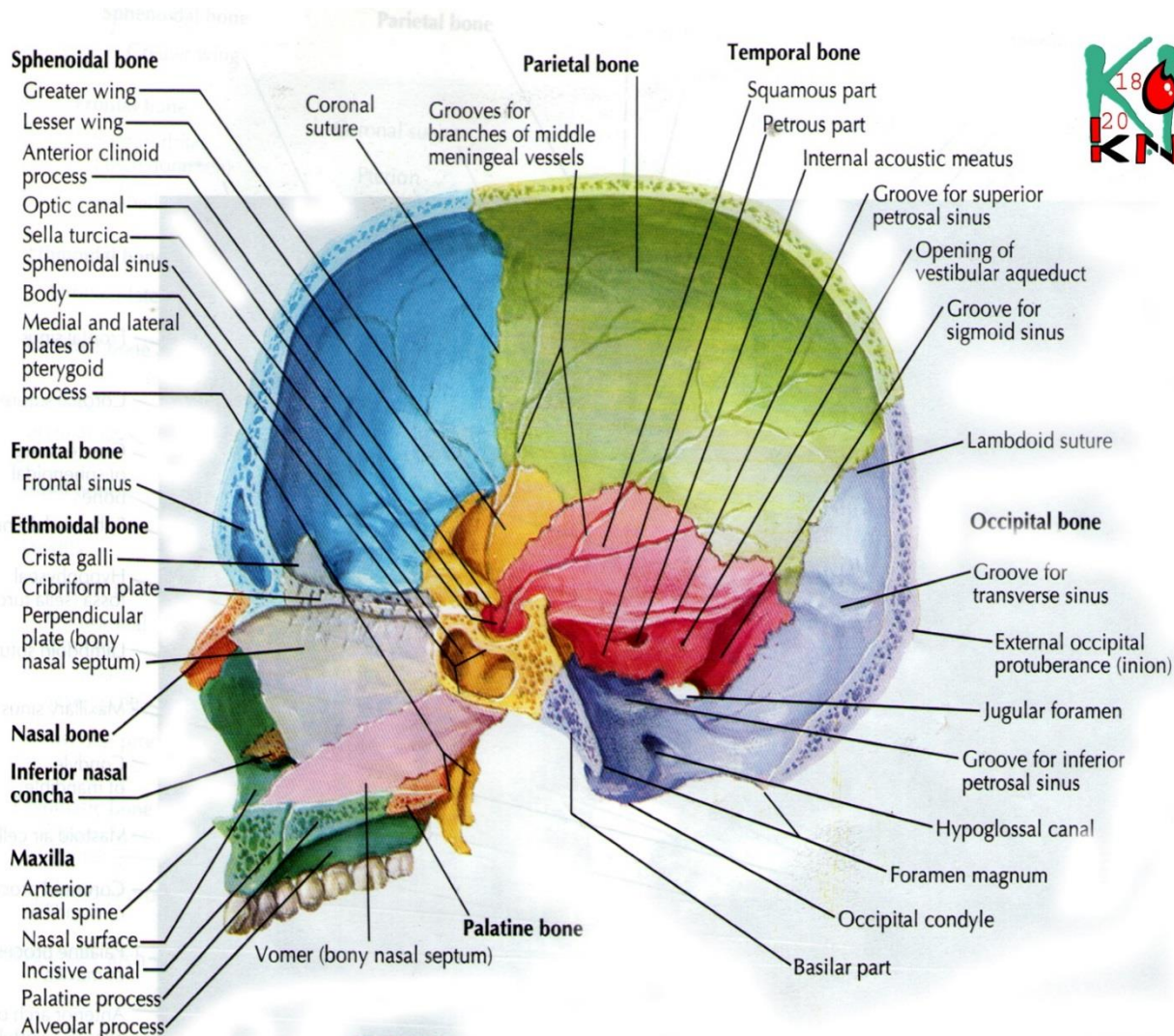
SUPERIOR VIEW



Buzzle.com







View of lateral nasal wall with nasal septum removed



Occipital

Occipital derived occipitus means back.

Location: Back of Skull.

Type: Flat irregular bone.

Taking part in formation of cranial vault and base.

Structure: The occipital bone is divided into four part by a foramen known as Foramen magnum.

- *Basilar part in front of foramen.*
- *Squamous part behind of foramen.*
- *Lateral part on each side of foramen.*

Having two surfaces: Outer and inner surface.

Outer surface:

- *Pharyngeal tubercle.*
- *Occipital condyles.*
- *External occipital protuberance.*
- *Sup nuchal line.*
- *Inf nuchal line.*
- *External occipital crest.*

Inner surface:

- *Clivus sulcus.*
- *Jugular tubercle.*
- *Internal occipital protuberance.*
- *Internal occipital crest.*



Having four Borders:

Two superior border known as lambdoid borders.

Two inferior border known as temporal borders.

Having four Angles:

Superior angle at site of junction of Posterosuperior border of parietal bones and occipital.

Inferior angle at site of junction of occipital and sphenoid.

Lateral angles junction of temporal, parietal and occipital bones.

د هډوکی Occipital

دا هډوکی د **Occipitus** د کلیمی څخه اخستل شوی چی د شا په معنا دی.

دا هډوکی د هموارو غیري منظمو هډوکو له جملی څخه دی چی د کوپړی د قاعدی او قبی د خلفی برخو په جوړولو کی برخه اخلی. او موقیعت یی په **Skull** کی شاته واقع دی. د هډوکی ساختمان د یو سوری په واسطه چی

Foramen magnum نومپړی په څلورو برخو ویشل شوی دی. د هډوکی هغه برخه چی د

Foramen magnum په قدامی کی ده د **Basilar part** په نوم او کومه برخه یی چی په خلف کی ده د **Squamous part** په نوم او هغه برخي د هډوکی چی د

Foramen magnum دواړو خواو ته قرار لری د **Lateral parts** په نوم یادپړی. نوموړی

هډوکی دوه سطحی لری خارجی سطحه او داخلی سطحه.

د هډوکی خارجی سطحه:

نوموړی سطحه د **Basilar part** په $1/3$ خلفی برخه کی د **Pharyngeal**

tubercle په نوم ساختمان او د **Foramen magnum** په دواړو خواو کی د

Occipital condyles په نوم ساختمانونه لیدل کیږی، د هډوکی د **Squamous**

part په خارجی سطحه کی یوه بارزه د **Medline** په استقامت قرار لری چی د

External occipital protuberance په نوم یادېږي، ددی بارزی دواړو خواو ته د **Superior nuchal lines** په نوم ساختمانونه او لدی څخه لاندی

Inferior nuchal lines لیدل کیږي، له **External occipital protuberance**

څخه لاندی تر **Foramen magnum** پوری یوه هډوکینه تیغه د **External occipital crest** په نوم د لیدلو وړه ده.

د هډوکي داخلي سطحه:

د **Basilar part** په داخلي سطحه کی یوه پراخه میزابه د **Clivus** په نوم لیدل

کیږي، د داخلو سطحو په قدامی برخه کی **Jugular tubercle** لیدل کیږي، د

Squamous part داخلي سطحه چی مقعر شکل لری ددی برخی د داخلي سطحی

په وسط کی **Internal occipital protuberance** قرار لری، یوتیغه د **Internal occipital crest** په نوم عم قرار لری.

د هډوکي کنارونه:

د **Occipital** هډوکي څلور کناره لری چی عبارت دی له دوه علوی کنارو **Lambdoid borders** (λ) او دوه سفلی کنارو **Temporal borders** څخه.

د هډوکي زاویي یا Angles:

د **Occipital** هډوکي څلور زاوی لری چی عبارت دی له:

■ **Superior angle**: د دواړو **Parietal** هډوکو خلفی علوی کنارو او

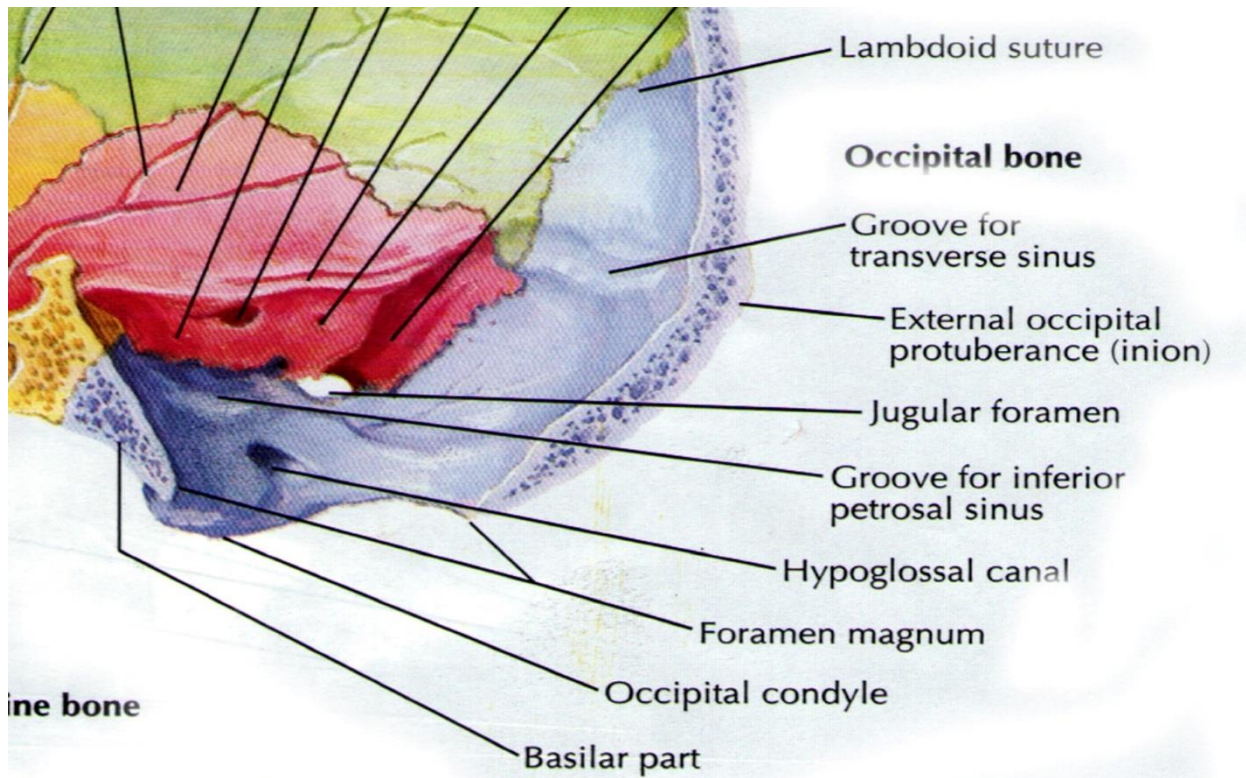
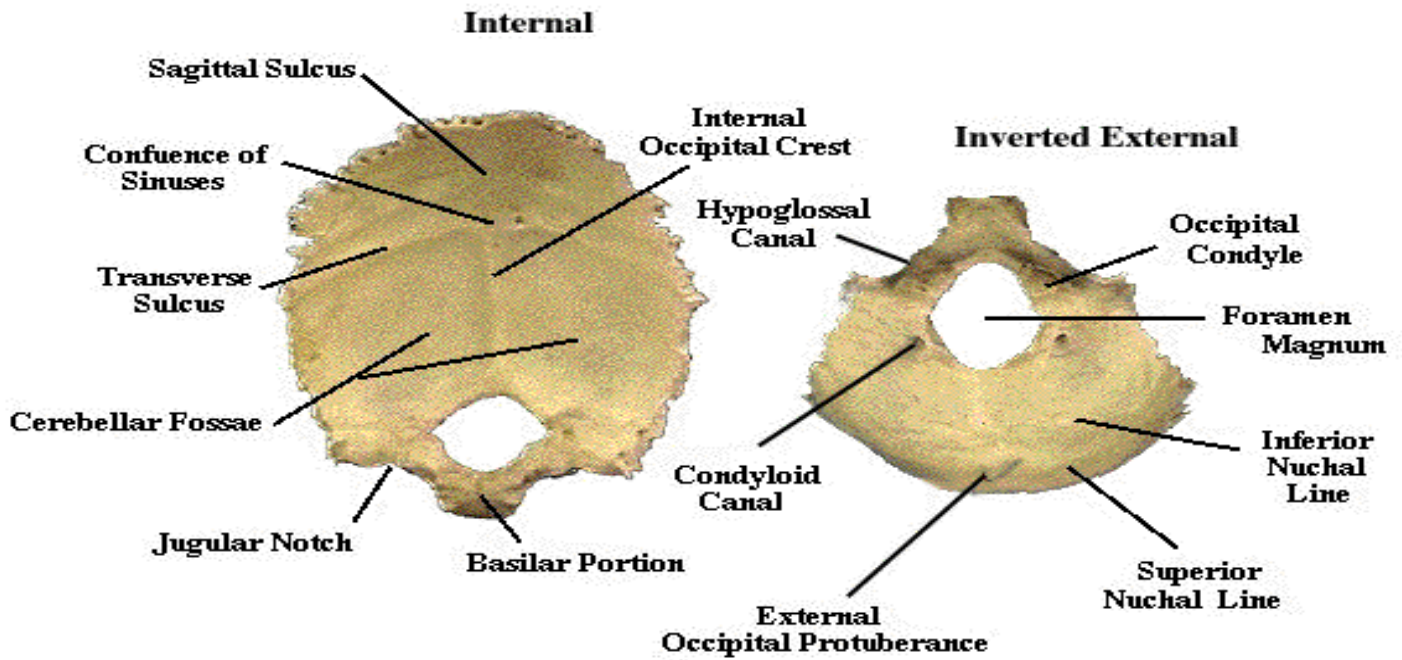
Occipital هډوکي اتصالی محل له دی زاوی سره توافق کوی.

■ **Inferior angle**: په سفلی کی د **Occipital** هډوکي د **Basilar part**

او **Sphenoid** هډوکي اتصالی محل له دی زاوی سره توافق کوی.

■ **Lateral angle** جنبی زاوی: په دواړو خواو کی د **Parietal,**

او **temporal** او **Occipital** هډوکو له اتصالی محل سره توافق کوی.



Temporal bones

It is an irregular bone located behind sphenoid, in front of occipital and under parietal bones.

Parts of temporal bone:

- *Squamous part.*
- *Mastoid part.*
- *Petrous part.*
- *Tympanic part.*

The squamous part:

Making up anterosuperior of temporal bone. And divided into two parts: vertical part and horizontal part. Separated from each one by zygomatic process.

Having two surfaces: Outer and inner.

Outer surface has following structures:

- *Zygomatic process.*
- *Middle temporal sulcus.*
- *Mandibular fossa-*
- *Articular tubercle.*

Inner surface has several sulci.

The borders of squamous part is almost semicircular in shape.

The Mastoid part:

Located posteroinferior of temporal bone. Having two surfaces outer and inner. And a semicircular border.

Outer surface of mastoid part:



Following structure are seen:

- *External acoustic meatus.*
- *Mastoid process.*

Inner surface of mastoid part: is a smooth surface.

- *Mastoid foramen.*
- *Sigmoid sulcus.*

The petrous part:

Located inferomedial to squamous part and superomedial to mastoid part, between occipital and sphenoid bones.

Petrous part+Tympanic part= Pyramidal part

Pyramidal part: Having three surfaces, Three borders, apex and base.

Surfaces of petrous part:

- *Anterior surface forming post border of middle cranial fossa.*

Petro squamous fissure located between inner surface of squamous part and ant surface of petrous part.

- *Posterior surface Forming anterior border of posterior cranial fossa. Close to middle part of this surface there is internal acoustic meatus. Petro occipital fissure.*
- *Inferior surface forming a part of outer surface of cranial base.*

Borders of petrous part of temporal bone:

Having three borders: Superior, Anterior and Posterior.



- **Superior border: separating ant surface from posterior surface. There is longitudinal sulcus where Superior petrosal sinus located.**
- **Anterior Border: Lateral part of this border articulating with squamous part of temporal bone and medial part is articulating with greater wing of sphenoid bone.**
- **Posterior border: there is a notch known as jugular notch forming jugular foramen with jugular notch of occipital bone.**

د Temporal هډوکي:

د غیري منظمو هډوکو له جملې څخه دی چې د **Sphenoid** هډوکي په خلف د **Occipital** هډوکي په قدام او د **Parietal** هډوکي لاندې موقیعت لری. د ساختمان له نظره دا هډوکي په څلور برخو ویشل شوی دی:

1: Squamous part 2: Mastoid part 3: Petrous part

4: Tympanic part

The Squamous part

د هډوکي دغی برخی قدامی علوی برخه نیولی ده. چې له دوه برخو عمودی او افقی څخه جوړ شوی ده. دغه دواړه برخی د **Zygomatic process** په واسطه یو له بل څخه جدا شوی دی. دوه دانې سطحی لری خارجی او داخلی سطحه.

خارجی سطحه:

په دی سطحه کی لاندی ساختمانونه لیدل کیږی:

■ **Zygomatic process**

■ له **Zygomatic process** څخه پورته **Middle temporal sulcus** لیدل کیږی.



■ **Mandibular fossa** له **Zygomatic process** څخه لاندې موقیعت لری.

■ **Articular tubercle** د **Mandibular fossa** په قدام کی موقیعت لری.

داخلي سطحه:

د **Squamous part** داخلي سطحه کی متعددی میزابی قرار لری.

د **Squamous part** کنار نیمه دایروی شکل لری. په قدام کی د **Sphenoid** هډوکی سره مفصل کیږی چی په همدی وجه ورته **Sphenoid margin** هم ویل کیږی، او

خلفی برخه یی د **Parietal** هډوکی سره مفصل کیږی چی په همدی علت ورته **Parietal margin** وایی.

The Mastoid Part

د **Mastoid part** هډوکی په خلفی سفلی برخه کی موقیعت لری. دوه سطحی خارجی او داخلي او یو نیم دایروی کنار لری. ددی برخی په خارجی سطحه کی مهم ساختمانونه **External acoustic meatus** په نوم او د هډوکی ددی برخی په سفلی امتداد یافته برخه د **Mastoid process** په نوم یادیږی.

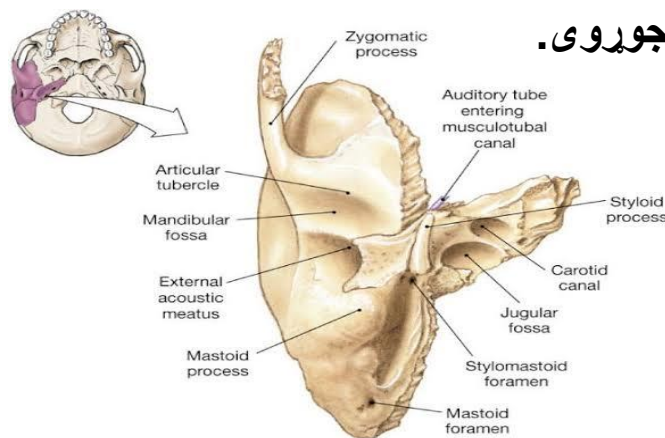
د داخلي سطحی په وسطی برخه کی یی د **Mastoid foramen** داخلي فوهه او همدارنگه پدی سطحه کی د **Sigmoid sulcus** پورتنی برخی لیدل کیږی.

The Petrous Part

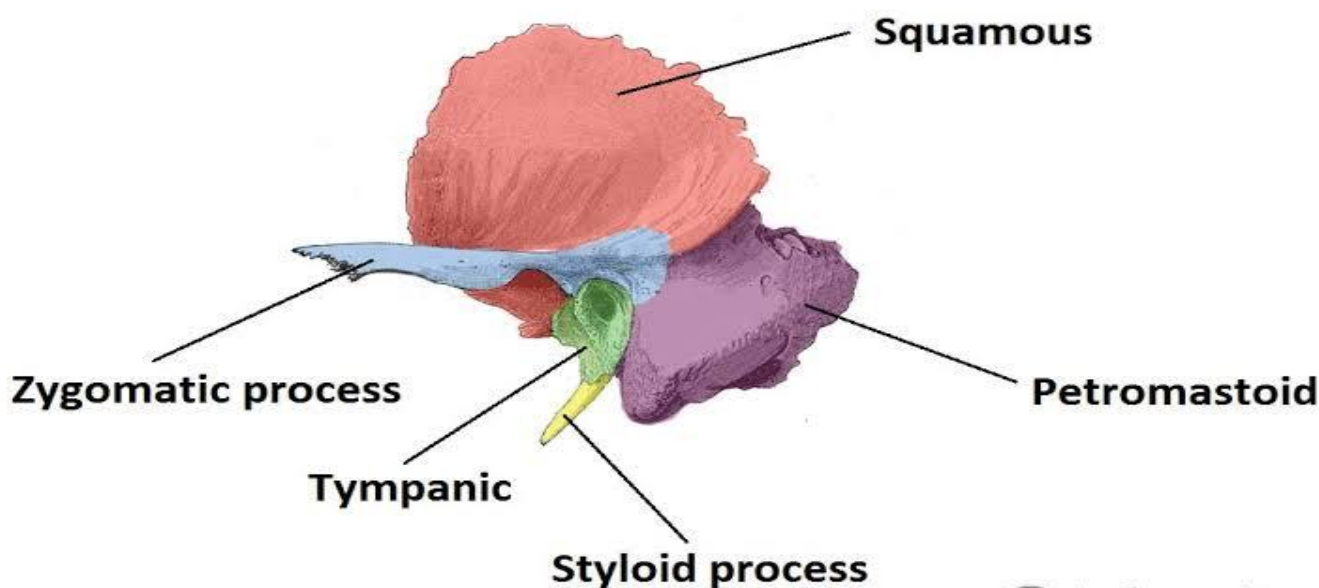
د هډوکی دا برخه د **Squamous part** په سفلی انسی او د **Mastoid part** په علوی انسی کی موقیعت لری چی د یوی فانی په ډول د **Sphenoid** او **Occipital** هډوکی په منځ کی ننوتی ده. د **Petrous part** سره یوځای **Tympanic part** ددی برخی د جز په ډول مطالعه کیږی. د هډوکی نوموړی برخه د هرم په شان شکل لری نو په همدی وجه دی برخی ته **Pyramidal part** وایی. د هډوکی دا برخه دری سطحی، دری کنارونه او یوه قاعده او یوه زروه لری.

د Petrous برخی کنارونه:

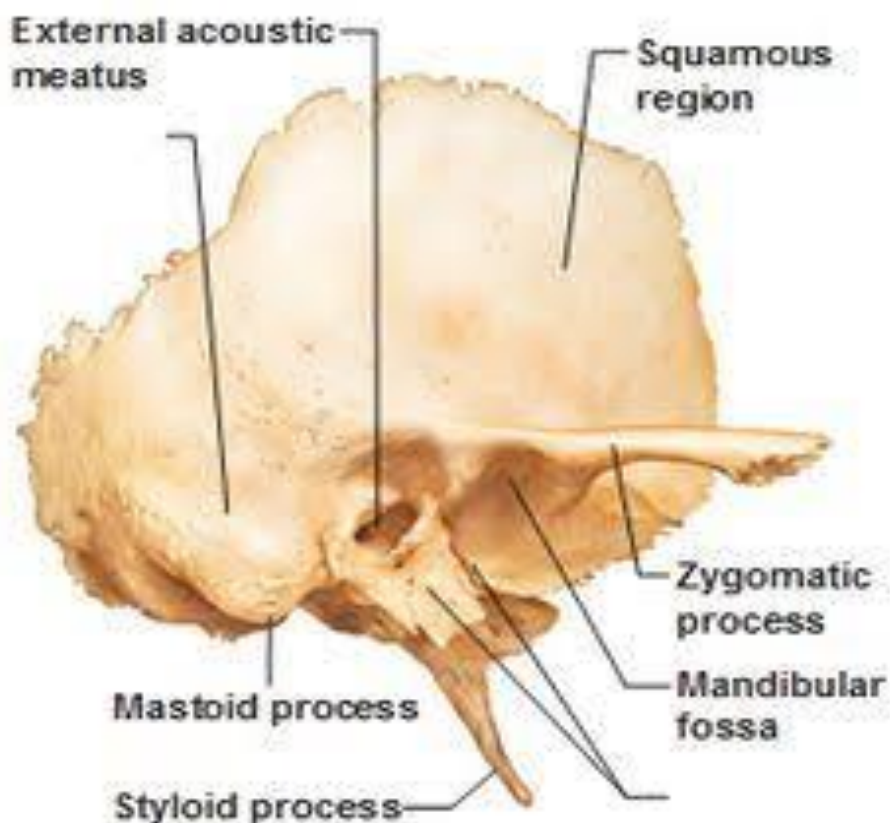
- **علوی کنار:** دا کنار قدامی سطحه له خلفی سطحی څخه جدا کوی، یوه طولانی میزابه په دی کنار کی وجود لری چی **Superior petrosal sinus** پکی موقیعت لری.
- **قدامی کنار:** ددی کنارو وحشی برخه د **Temporal** هډوکی له **Squamous part** سره او انسی برخه یی د **Sphenoidal** هډوکی د **Greater wing** له خلفی برخی سره مفصل کیږی.
- **خلفی کنار:** په دی کنار کی د **Jugular notch** په نوم ساختمان لیدل کیږی د یادونی وړ ده چی ددی کنار **Jugular notch** د **Occipital** هډوکی له **Jugular notch** سره د یوځای کیدو په نتیجه کی **Jugular foramen** جوړوی.



(c) Right temporal bone, inferior view



The Temporal Bone



Parietal Bones

Type: Flat bone.

Location: In front of occipital, above temporal and behind frontal bones.

Structure of Parietal bone:

Having two surfaces outer and inner surface.

Outer surface being convex and inner surface being concave.

Having four Borders: Ant, Post, Inf and Sup.



Having Four Angles:

- **Anterosuperior angle (Frontal)**
- **Anteroinferior angle (Sphenoid)**
- **Posterosuperior angle (Occipital)**
- **Posteroinferior angle (mastoid)**

Borders:

- **Superior Border: Sagittal suture so called sagittal Border.**
- **Inferior Border: is articulating with squamous part of temporal bone so nominated as squamous border.**
- **Anterior Border: articulating with frontal bone called frontal border.**
- **Posterior Border: articulating with occipital bone so called occipital border.**

د Parietal هډوکی

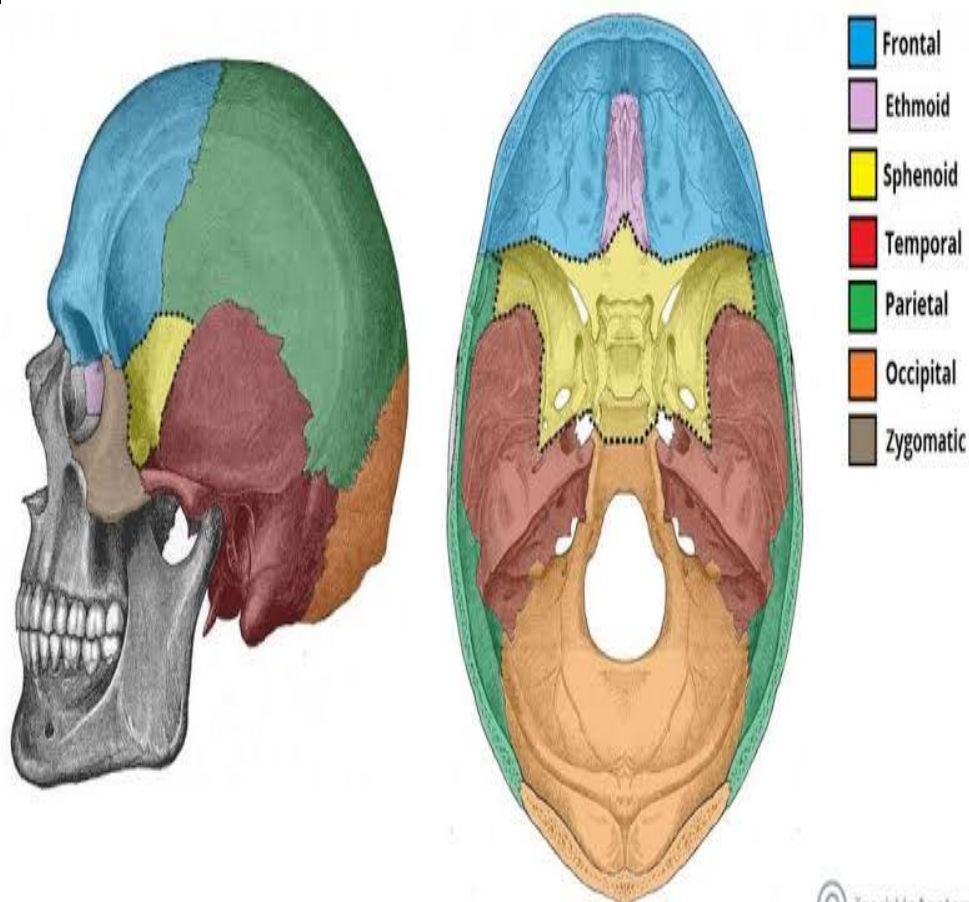
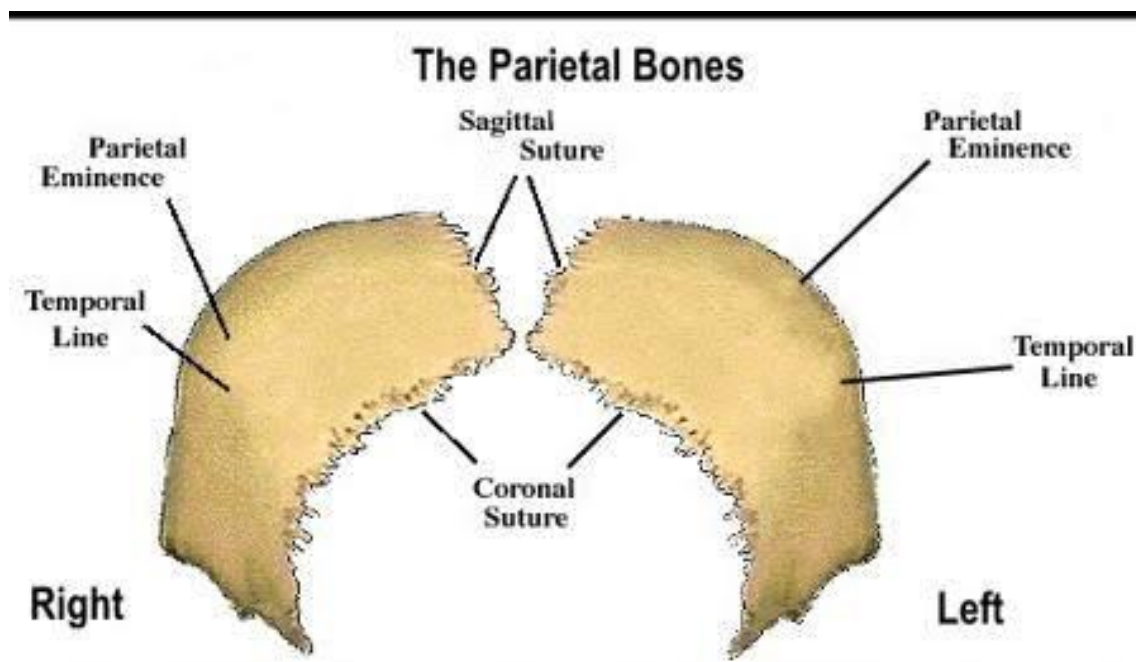
د شکل له نظره هموار هډوکی دی چې د متوسط خط دواړو خواو کی د **Frontal** هډوکی شاته د **Occipital** هډوکی په قدام او د **Temporal** هډوکی په علوی کی موقیعت لری.

دا هډوکی د ساختمان له نظره دوه سطحی خارجی او داخلی، څلور کنارونه قدامی، خلفی، علوی او سفلی او همدارنگه څلور زاویی قدامی علوی، قدامی سفلی، خلفی علوی او خلفی سفلی دی. خارجی سطحه یی محدبه او داخلی سطحه یی مقعره ده.

د کنارو له جملی علوی کنار یی د مقابل هډوکی له علوی کنار سره یوځای کیږی او **Sagittal suture** جوړوی نو په همدی وجه دی کنار ته **Sagittal border** هم وایی. سفلی کنار یی د **Temporal** هډوکی له **Squamous part** سره مفصل کیږی په همدی خاطر ورته **Squamous border** هم وایی، قدامی کنار یی د **Frontal** هډوکی سره مفصل کیږی په همدی خاطر د **Frontal border** یا



Coronal border په نوم هم یادېږي او خلفي کنار یې د Occipital هډوکي سره یوځای کېږي په همدې وجه ورته د Occipital border هم وایي.

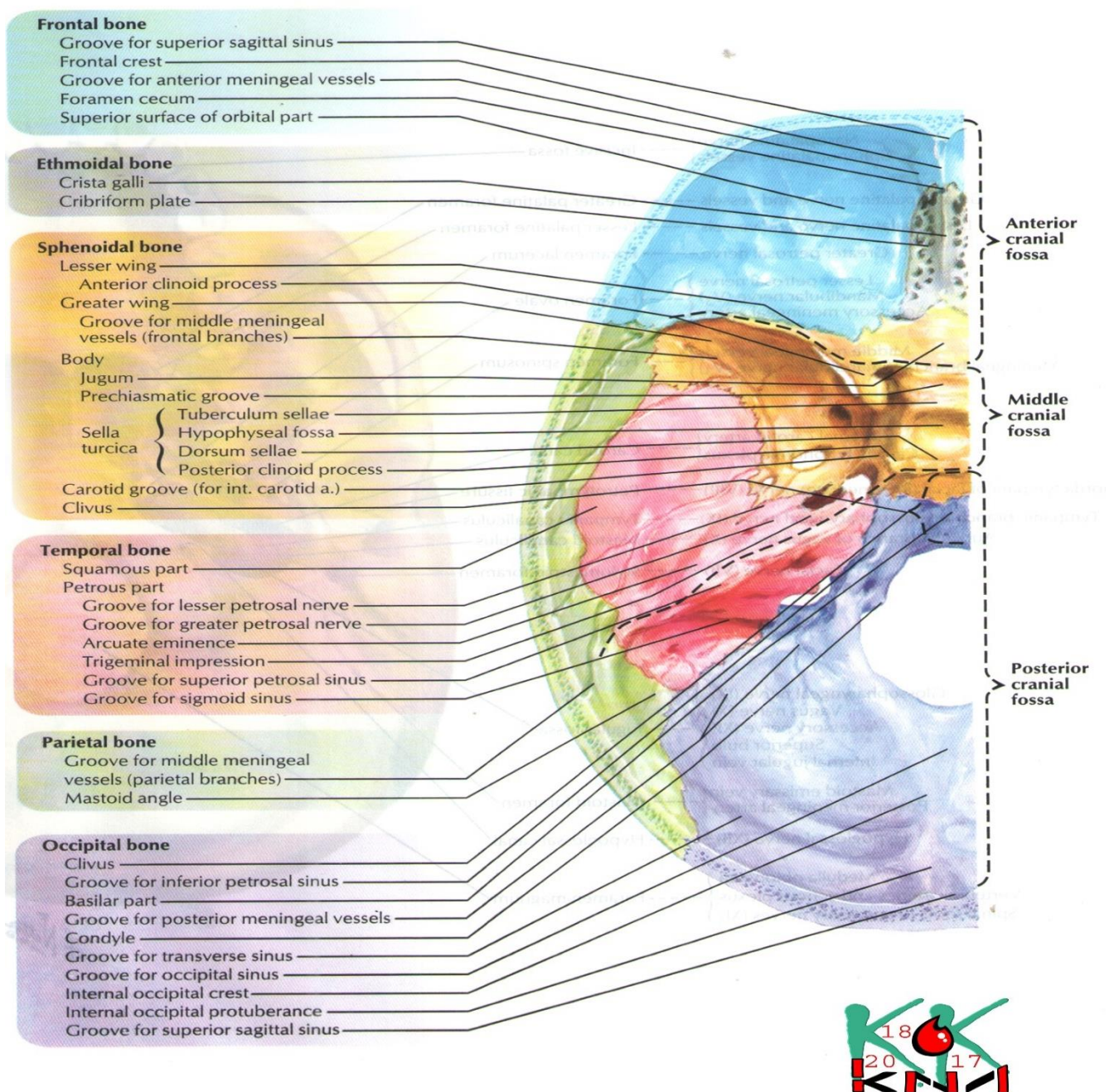


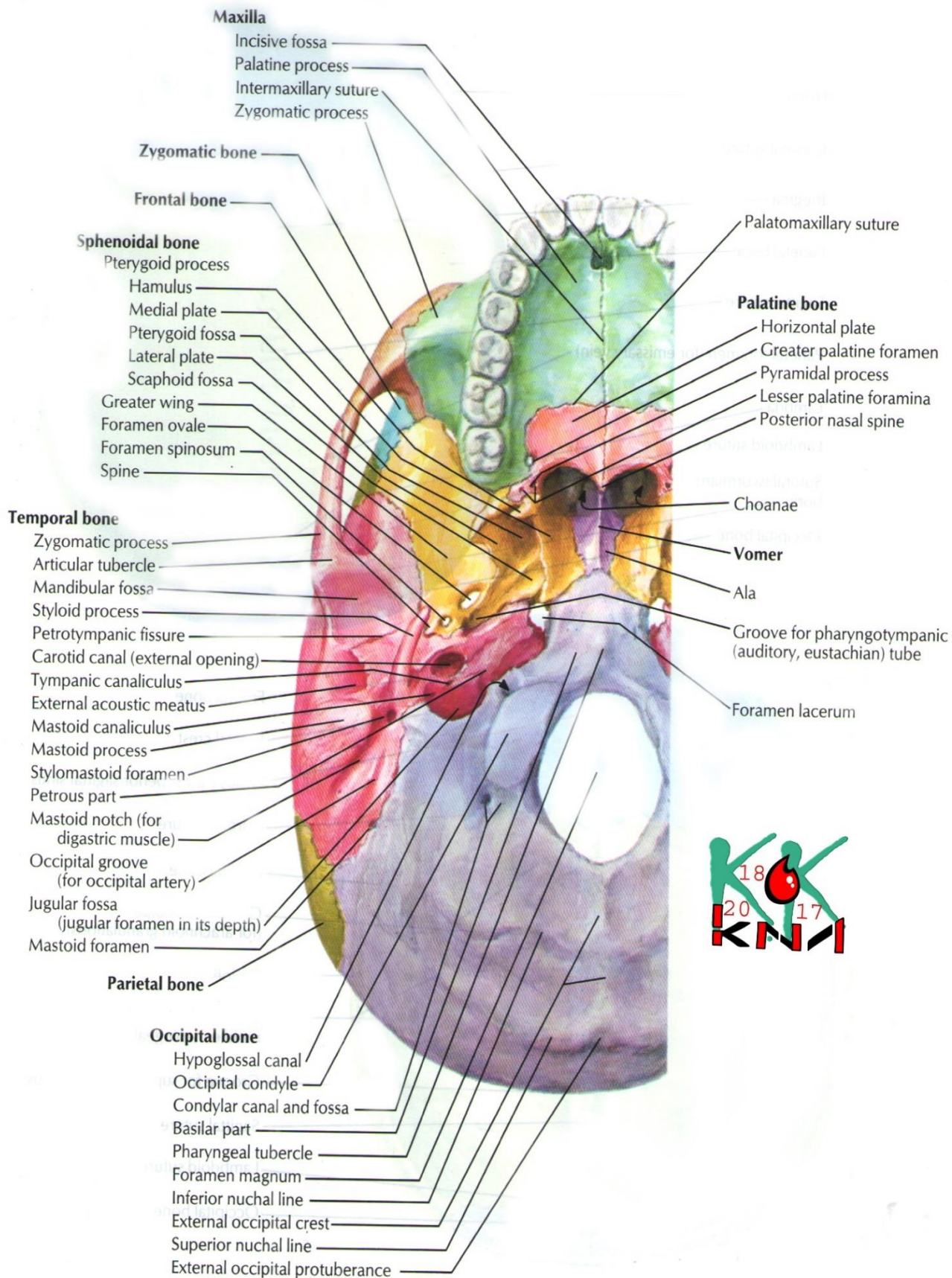
© TeachMeAnatomy

Cranial Base

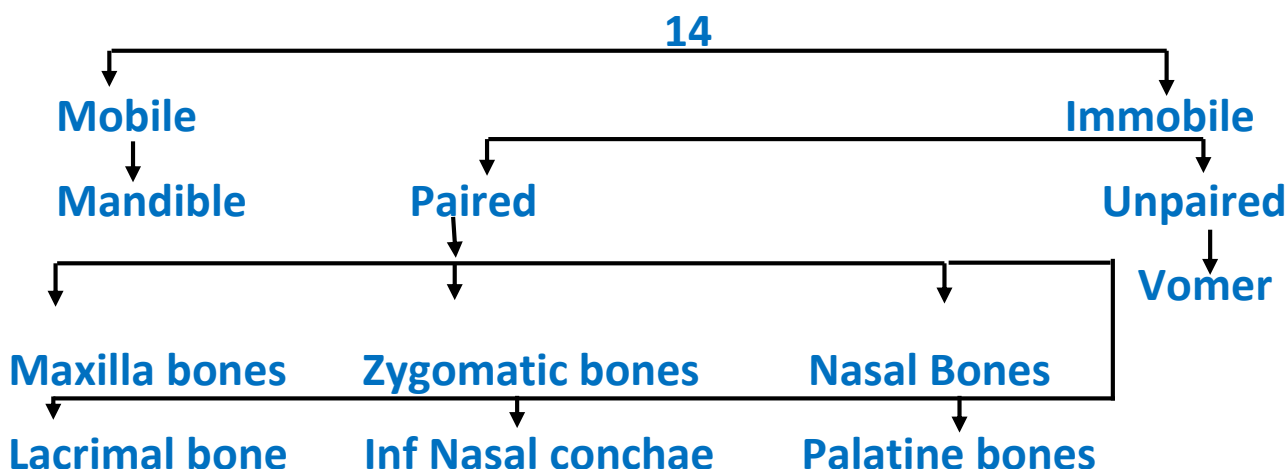
د سړ د هډوکي عمومي منظره

- Anterior cranial fossa
- Middle cranial fossa
- Posterior cranial fossa





Facial Bones

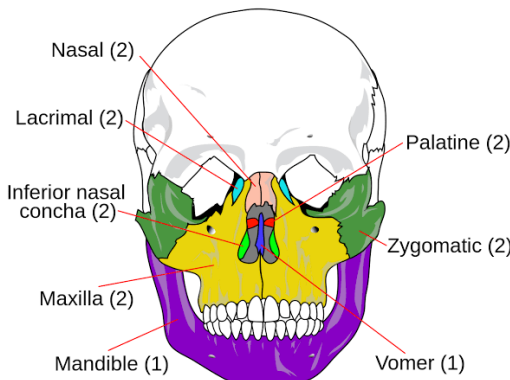


د مخ هډوکي

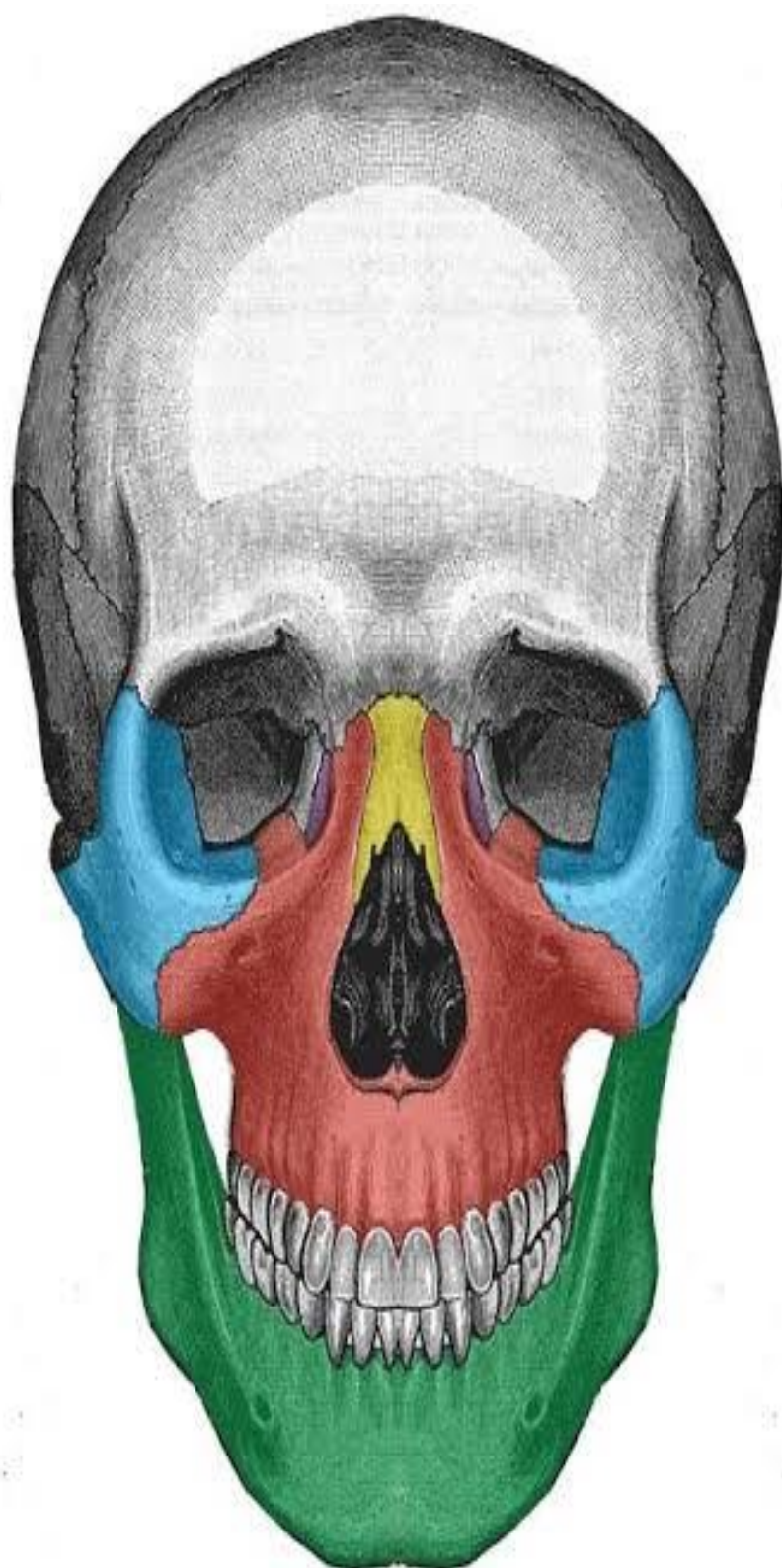
نوموړی هډوکي چې تعداد یی 14 دانو ته رسیږی. د کوپړی د قاعدی د قدامی برخی څخه لاندی موقیعت لری. او په دوه گروپونو یی ویشو چی عبارت دی له متحرکو او غیری متحرکو څخه. په متحرکو کی یی یو هډوکي شامل دی چی **Mandible** ورته وایی. او غیری متحرک یی په دوه گروپونو ویشو چی عبارت دی له طاقو او جفتو هډوکو څخه. په جفتو هډوکو کی لاندی شپږ هډوکي شامل دی:

- 1: Maxilla**
- 2: Zygomatic**
- 3: Nasal**
- 4: Lacrimal**
- 5: Inf nasal**
- 6: Palatine** هډوکي شامل دی.

او په طاقو کی یی یواځی یو هډوکي چی **Vomer** نومیږی شامل دی.



14 Facial Bones



-  Zygomatic
-  Maxilla
-  Nasal
-  Lacrimal
-  Mandible

© TeachMeAnatomy



Immobile


Paired

Maxilla

Location: Anterior of Face.

Type: Irregular Pneumatic Bone.

Structure:



- *Frontal Process: Between lacrimal and nasal bones. And take part in formation of med wall orbital cavity and lat wall of nasal cavity.*
- *Zygomatic Process: Originated from superolateral part of maxilla body.*



- **Alveolar Process:** take part in formation of alveolar arch.
- **Palatine Process:** Hard plate. Floor off nasal cavity and roof of oral cavity.

د هډوکی Maxilla هډوکی

یوه جوړه غیرې منظم **Pneumatic** هډوکی دی چی د متوسط خط په دواړو خواو کی د مخ په قدامی قسمت کی موقیعت لری. هر یو د **Maxilla** هډوکی د مربوطه طرف **Orbital cavity** د سطحی **Nasal cavity** د سطحی او وحشی جدار او د **Oral cavity** د چت په جوړولو کی برخه اخلی.

د هډوکی ساختمان: د ساختمان له نظره دغه هډوکی یو جسم او څلور بارزی **Process** لری.

د هډوکی جسم: د هډوکی جسم څلور سطحی لری چی عبارت دی له:
 ■ **قدامی سطحه:**

■ **Orbital surface:** دغه سطحه چی مثلثی شکل لری د **Orbital cavity** د سطحی په جوړولو کی برخه اخلی.

■ **Nasal Cavity:** د پوزی د وحشی جدار په جوړیدو کی برخه اخلی.

■ **Infratemporal surface:** دغه سطحه خلفی وحشی خواته میلان لری چی علوی برخه یی د **Infratemporal Fossa** په جوړیدو کی برخه اخلی.

د هډوکی بارزی یا **Process:** نوموړی هډوکی څلور بارزی لری:

■ **Frontal Process:** نوموړی بارزه د **Maxilla** هډوکی د جسم له علوی

برخی څخه نشست کوی او پورته د **Nasal** او **Lacrimal** هډوکو ترمنځ

سیر اختیاروی او په دی خای کی د **Orbital cavity** د انسی جدار او د

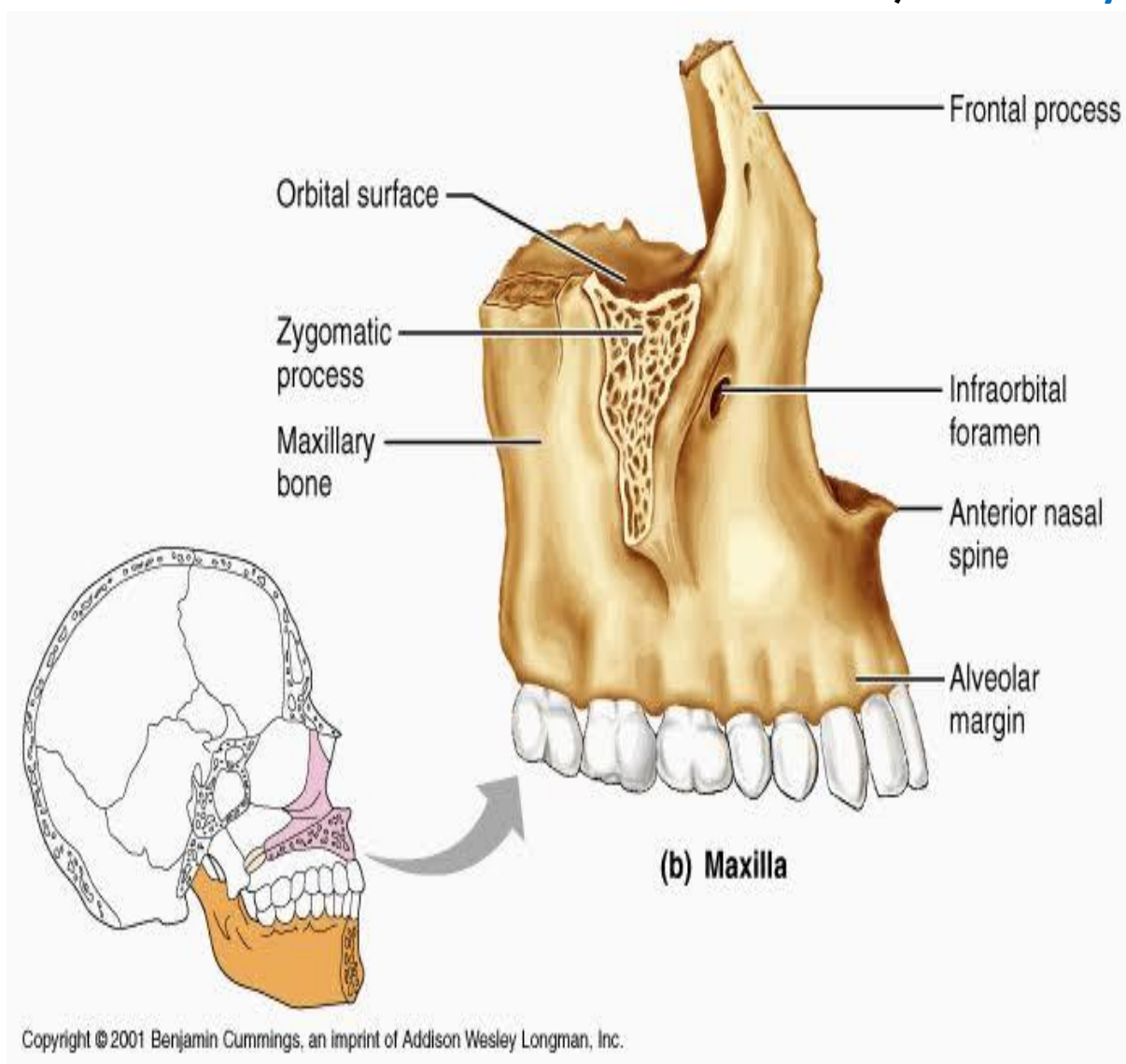
Nasal Cavity د وحشی جدار په جوړولو کی برخه اخلی.

■ **Zygomatic Process:** دغه بارزه د **Maxilla** هډوکی د وحشی قسمت

له علوی برخی نشست کوی.

■ **Alveolar Process**: نوموړی بارزه د **Maxilla** هډوکي سفلی کنار جوړ کړی چی د مقابل طرف هډوکي سره د یوځای کیدو په نتیجه کی **Alveolar Arch** جوړوی. او په دی بارزه کی د غاښونو د بیخونو لپاره **Teeth socket** واقع دی.

■ **Palatine Process**: دغه بارزه چی مثلثی شکل لری د **Maxilla** هډوکي د جسم د انسی سطحی له سفلی برخی نه نشست کوی او د مقابل هډوکي له همنامه ساختمان سره د یوځای کیدو په نتیجه **Hard plate** جوړوی. د هډوکي دغه بارزه دوه سطحی او دوه کنارونه لری چی د سطحو له جملی یی علوی سطحه د **Nasal cavity** سطحه او سفلی سطحه یی د **Oral cavity** چت جوړوی.



Lacrimal Bones

Location: Under frontal, Behind frontal process and in front of ethmoid.

Type: Flat.

Structure:



Surfaces:

- **Medial Surface:** Lateral wall of Nasal Cavity.
- **Lateral Surface:** in formation of Medial wall of orbital cavity.

Borders:

- **Superior border:** With Frontal Bone.
- **Inferior border:** With Inf nasal concha.
- **Anterior border:** With Maxilla Bone.
- **Posterior border:** With Ethmoid Bone.

د هډوکي Lacrimal هډوکي

نوموړی هډوکي د هموارو هډوکو له جملې څخه دی چې د مخ په دواړه خواو کې د **Frontal**، **Ethmoid** او د **Maxilla** هډوکي د **Frontal Process** ترمنځ موقیعت لری:

د هډوکي ساختمان:

نوموړی هډوکي دوه سطحې (انسې او وحشې) او څلور کنارونه (علوی، سفلی، قدامی او خلفی) لری.

د هډوکي وحشې سطحه د **Orbital cavity** انسې جدار جوړوی.



د هډوکی انسی سطحه د **Nasal cavity** د وحشی جدار په جوړیدو کی برخه اخلی.

دهډوکی کنارونه:

- **علوی کنار** یی د **Frontal** هډوکی سره مفصل کیږی.
- **سفلی کنار** یی د **Inferior nasal concha** سره مفصل کیږی.
- **قدامی کنار** یی د **Maxilla** هډوکی د **Frontal process** له خلفی کنار سره مفصل کیږی.
- **خلفی کنار** یی د **Ethmoid** هډوکی سره مفصل کیږی.

Palatine Bones

Location: Posterior of Maxilla.

Type: Irregular Bone (L in Shape)

Structure: Made From Two Plates Perpendicular (Vertical) Plate and Horizontal plate.

■ **Vertical Plate:**

Two surface: Nasal surface and Maxillary surface.

Four Borders: Superior, Inferior, Anterior and Posterior.

■ **Horizontal Plate:**

Two surface: Superior and Inferior.

Four Borders: Anterior, Posterior, Medial and Lateral.

د **Palatine** هډوکی

یوه جوړه غیرې منظم هډوکی دی چی متوسط خط دواړو خواو کی د **Maxilla** هډوکی په خلفی قسمت کی موقیعت لری. هر یو ددی هډوکو له دوه صفحو (**Perpendicular plate** او **Horizontal plate**) څخه جوړ شوی دی.

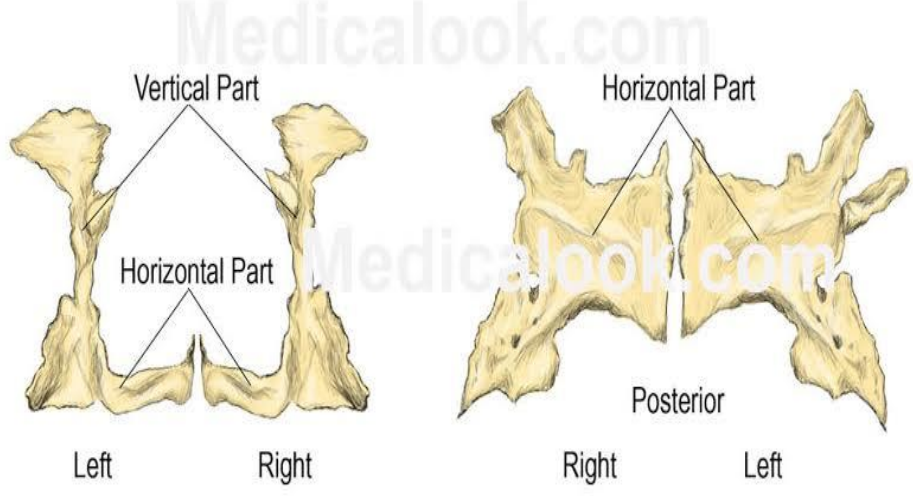
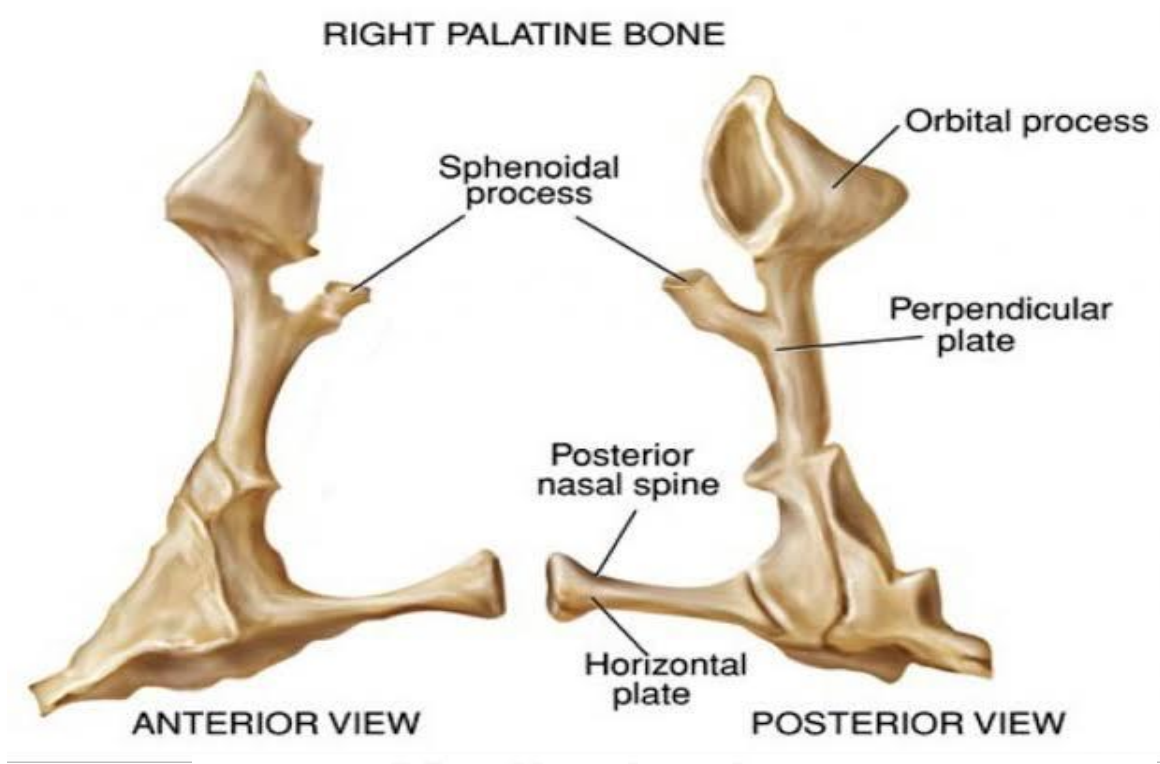


Perpendicular یا Vertical plate:

دهدوکی دغه صفحه د دوه سطحو **Nasal surface** او **Maxillary surface** څخه جوړ شوی دی. او دغه صفحه د څلورو کنارونو (علوی، سفلی، قدامی او خلفی) درلودونکی ده.

Horizontal plate:

د هیدوکی دغه صفحه د دوه سطحو علوی او سفلی درلودونکی ده. او څلور کنارونه قدامی، خلفی، انسی او وحشی لری.



Inferior Nasal Concha

Location: Lateral wall of nasal cavity.

Type: Irregular

Structure:

Two surfaces: Medial and Lateral surface. Medial surface is convex.

Two Borders: Inferior and Superior. Superior border has three process.

- Lacrimal Process
- Maxillary Process
- Ethmoid Process

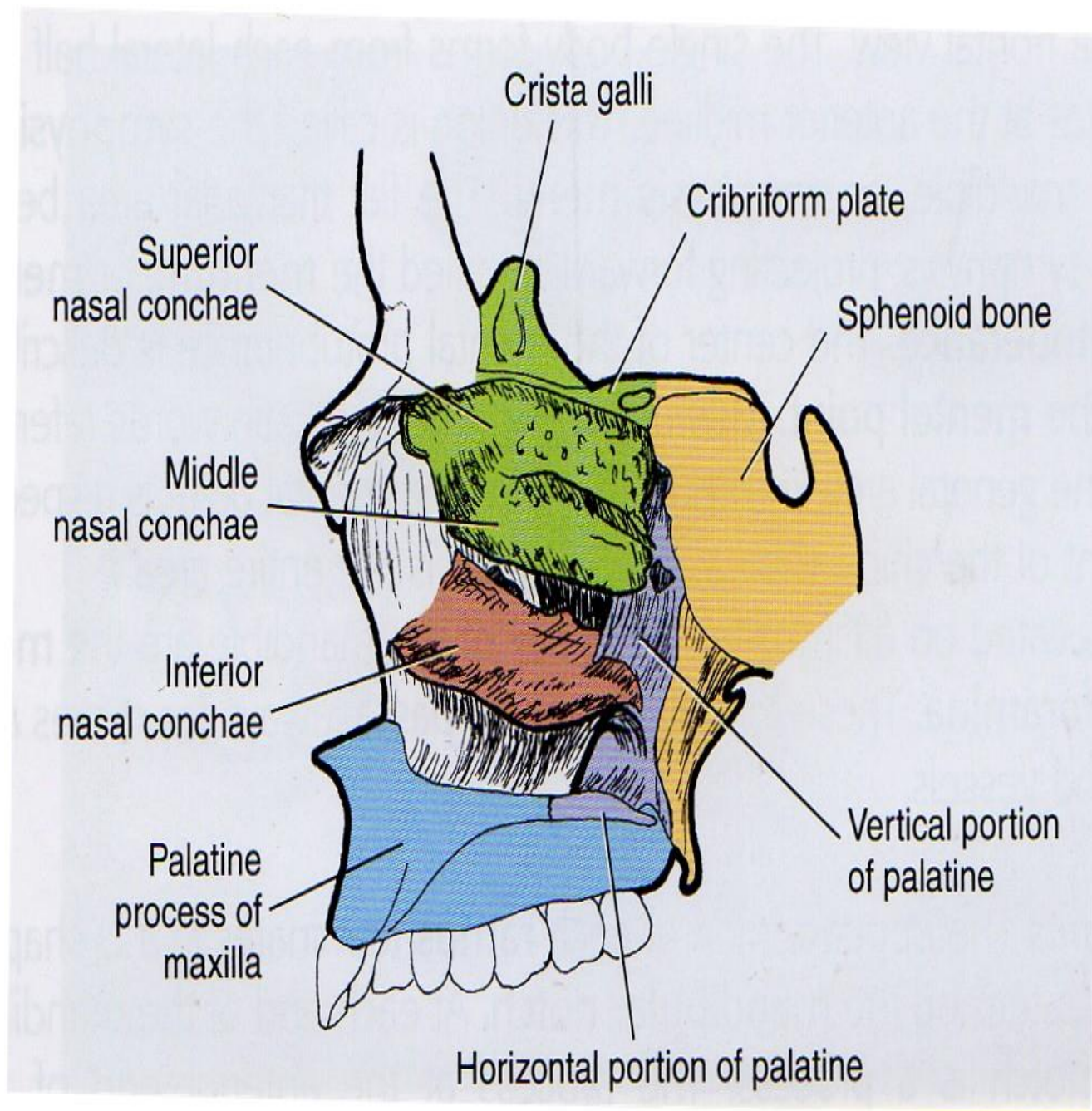
Two Ends: Anterior and Posterior.

The Inferior nasal Concha

نوموړی هډوکی غیري منظم هډوکی دی چی هر یو یی د مربوطه **Nasal cavity** په وحشی جدار کی موقیعت لری. د ساختمان له نظره هر یو ددی هډوکو دوه سطحی انسی او وحشی لری. چی **انسی سطحه** یی محدبه ده او **وحشی سطحه** یی د پوزی د وحشی جدار سره **Inferior nasal meatus** احاطه کوی.

دوه کنارونه علوی او سفلی لری. چی **علوی کنار** یی دری بارزی لری چی له قدام نه خلف ته د **Lacrimal Process** (د **Lacrimal** هډوکی له سفلی کنار سره مفصل کیږی)، **Maxillary Process** (د **Maxilla** هډوکی سره مفصل کیږی) او

Ethmoidal Process (چی د **Ethmoid** هډوکی سره مفصل کیږی) اما **سفلی کنار** یی ازاد دی. او نوموړی هډوکی دوه نهایتونه لری چی د قدامی او خلفی څخه عبارت دی. د **هډوکی خلفی نهایت** د قدامی نهایت په نسبت نری دی. اهمیت یی دادی چی د پوزی سطحه پراخوی او د پوزی سطحه چی کله پراخه شی نو د پوزی سره د هوا تماس ډیرپیږی.



Nasal Bones

Location: Anterior part of face, in front of frontal process of maxilla, Below inferior border of frontal bone.

Type: Flat bones.

Structure:

It has two surfaces: Medial and Lateral



It has Four Borders: Sup, Inf, Med and lateral.

- **Superior border: With Frontal**
- **Inferior border: With Nasal cartilage**
- **Medial border: With the other**
- **Lateral border: With Maxilla**

د پوزی هډوکی

دا هډوکی د هموارو هډوکو له جملی څخه دی چی د مخ په قدامی قسمت کی د متوسط خط دواړه خواو ته په متناظر شکل د **Maxilla** هډوکی د **Frontal process** په قدام او د **Frontal** هډوکی د سفلی کنار لاندی موقیعت لری.

هریو یی ددی هډوکی څخه دوه سطحی لری چی عبارت دی له انسی او حشی څخه. او څلور کنارونه لری چی عبارت دی له:

- **علوی کنار** یی د **Frontal** هډوکی د **Nasal notch** سره مفصل کیږی.
- **سفلی کنار** یی د مربوطه **Lateral nasal cartilage** سره مفصل کیږی.
- **انسی کنار** یی د مقابل هډوکی له انسی کنار سره مفصل کیږی.
- **وحشی کنار** یی د **Maxilla** هډوکی له **Frontal Process** سره مفصل کیږی.

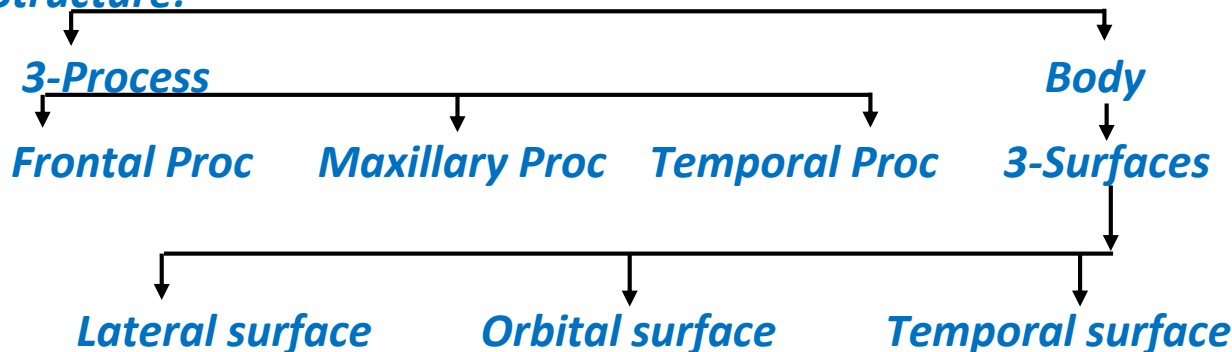


Zygomatic Bones

Location: Superolateral of face.

Type: Irregular bone.

Structure:



د هډوکی Zygomatic هډوکی

نوموړی هډوکی د غیري منظمو هډوکو له جملې څخه دی چې د مخ په علوی وحشی قسمت کی موقیعت لری.

د ساختمان له نظره هر یو یی ددی هډوکو یو جسم او دري بارزی لری.

د هډوکی جسم: د هډوکی جسم دري سطحی لری چې عبارت دی له:

■ **Lateral surface:** پدی سطحه کی د **Zygomatic facial foramen**

په نوم سوری موقیعت لری.

■ **Orbital surface:** دا سطحه یی د **Orbital cavity** د وحشی جدار په

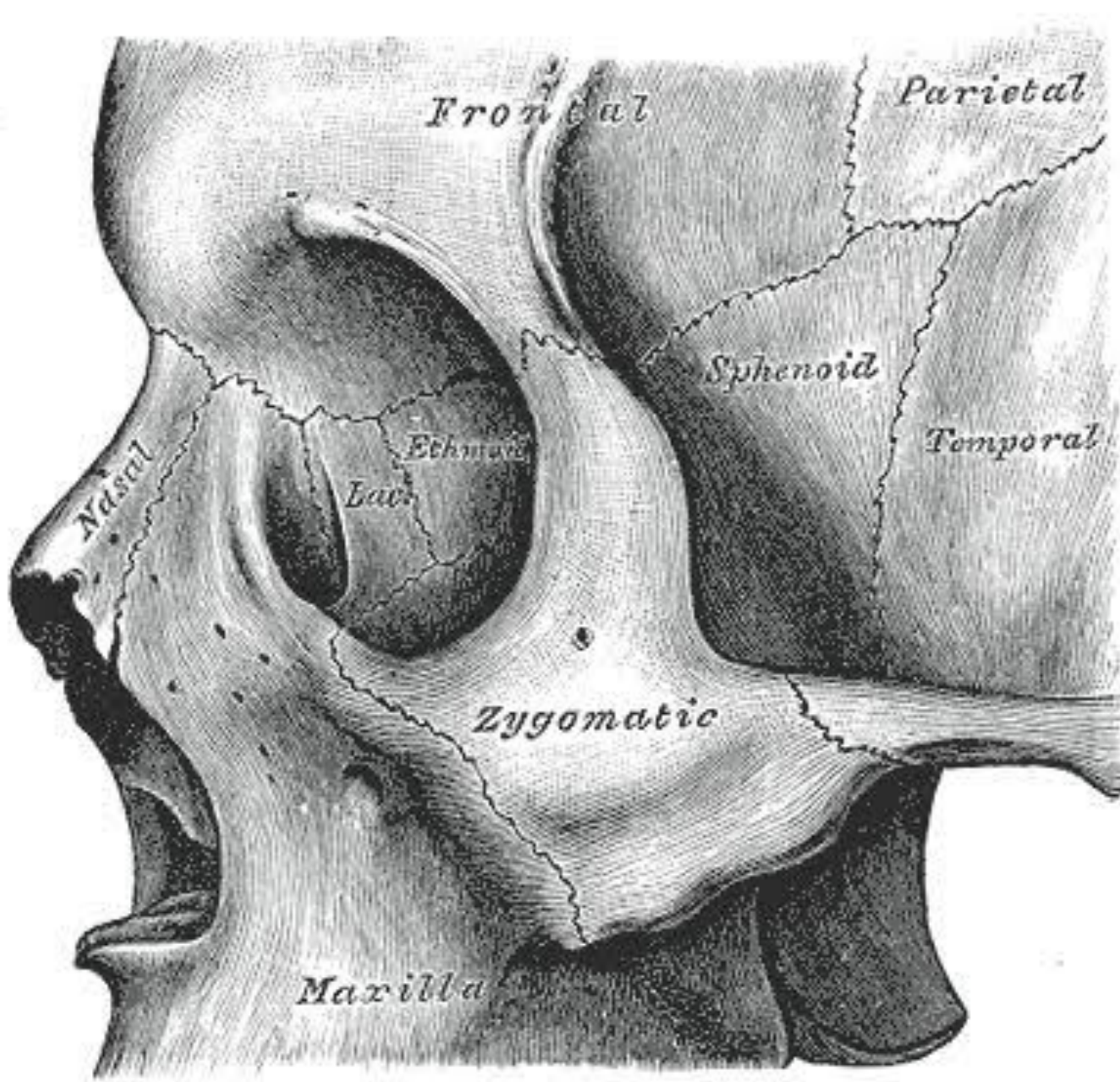
جوړیدو کی رول لری.

■ **Temporal surface:** دا سطحه د **Temporal Fossa** په جوړولو کی

برخه اخلی.

د هډوکی بارزی: دا هډوکی دري بارزی لری چې عبارت دی له:

- **Frontal process**: نوموری بارزه د **Frontal** هډوکی له **Zygomatic Process** سره مفصل کیږی.
- **Maxillary Process**: نوموری بارزه د **Maxilla** هډوکی له **Zygomatic process** سره مفصل کیږی.
- **Temporal Process**: نوموری بارزه د **Temporal** هډوکی له **Zygomatic process** سره مفصل کیږی.



Immobile

Unpaired

Vomer Bone

Location: Posteroinferior of Nasal Septum.

Type: Flat Bone.

Structure:

Two surfaces: Right lateral and Left lateral.

Four Borders: Sup, Inf, Ant and Post.

- **Superior border with sphenoid**
- **Inferior border with palatine**
- **Anterior border with nasal septal cartilage and ethmoid**
- **Posterior border is free**

د Vomer هډوکی

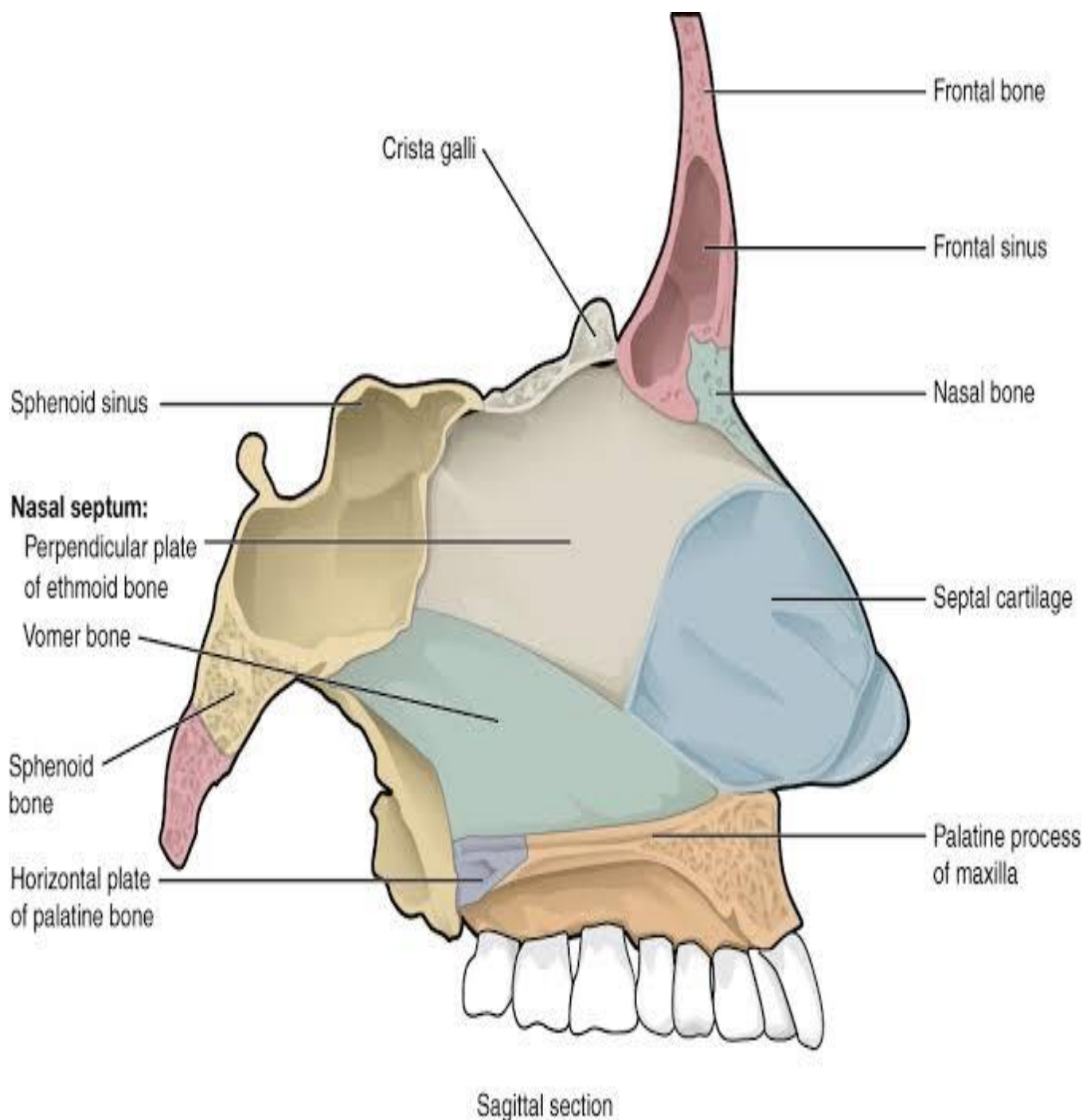
نوموړی هډوکی د هموارو هډوکو له جملې څخه دی چې د متوسط خط د پاسه د **Nasal septum** خلفی سفلی برخه جوړوی.

د ساختمان له نظره نوموړی هډوکی دوه سطحې لري چې د **Right lateral and Left lateral** څخه عبارت دی. او څلور کنارونه لري چې د علوی، سفلی، قدامی او خلفی څخه عبارت دی.

- **علوی کنار** یی د **Sphenoid** هډوکی سره مفصل کیږی.
- **سفلی کنار** یی د پوزی په سطحه کی د **Palatine** هډوکی سره مفصل کیږی.



- **قدامی کنار** یی په قدام کی د پوزی له **Septal cartilage** سره او په خلف کی د **Ethmoid** هډوکی سره مفصل کیږی.
- **خلفی کنار** یی ازاد دی.

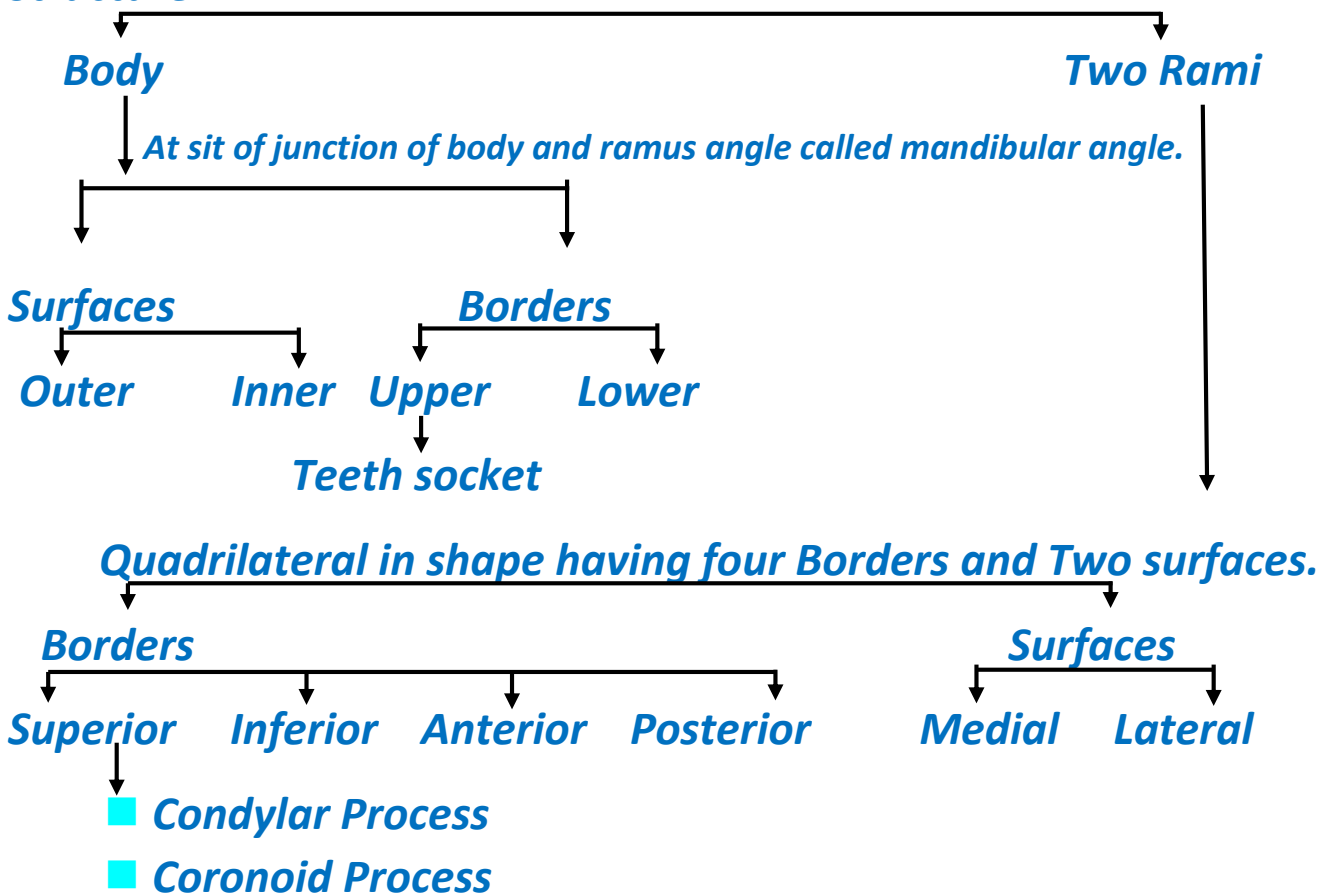


Mobile Mandibula

Location: Bellow Maxilla.

Type: Irregular.

Structure:



د Mandibula هډوکی

نوموړی هډوکی د لاندیني ژامی هډوکی دی چی غیري منظم شکل لری او د مخ په قدامی قسمت کی د **Maxilla** هډوکی لاندی موقیعت لری. د ساختمان له نظره نوموړی هډوکی یوجسم او یوه جوړه شاخونه لری د جسم او شاخونو اتصالی محل یی په هره خوا کی یوه زاویه جوړوی چی د **Mandibular angle** په نوم یادیږی.



د هډوکی جسم د اس د نعل په شان شکل لری چی د دوه سطحو خارجی او داخلی (قدامی او خلفی) او د دوو کنارو درلودونکی دی چی عبارت دی له پورتنی او بښکتنی (علوی او سفلی) څخه.

د جسم قدامی سطحه کی یی د متوسط خط په سر **Mental protuberance** او لدی څخه جنب طرف ته په هره خوا کی د **Mental tubercle**، **Incisive fossa**، **Mental foramen** او **Oblique line** په نوم ساختمانونه د لیدلو وړ دی.

د Mandibula هډوکی شاخونه:

د هډوکی هر شاخ څلور ضلعی ته ورته شکل لری چی هر یو یی لرونکی د دوه سطحو انسی او وحشی او څلورو کنارو قدامی، خلفی، علوی او سفلی دی. د کنارو له جملی څخه یی:

■ **علوی کنار** یی دوه بارزی د **Coronoid process** او **Condylar process** په نوم لری. ددی دواړو بارزو ترمنځ یو **Notch** قرار لری چی د **Mandibular notch** په نوم یادیری.

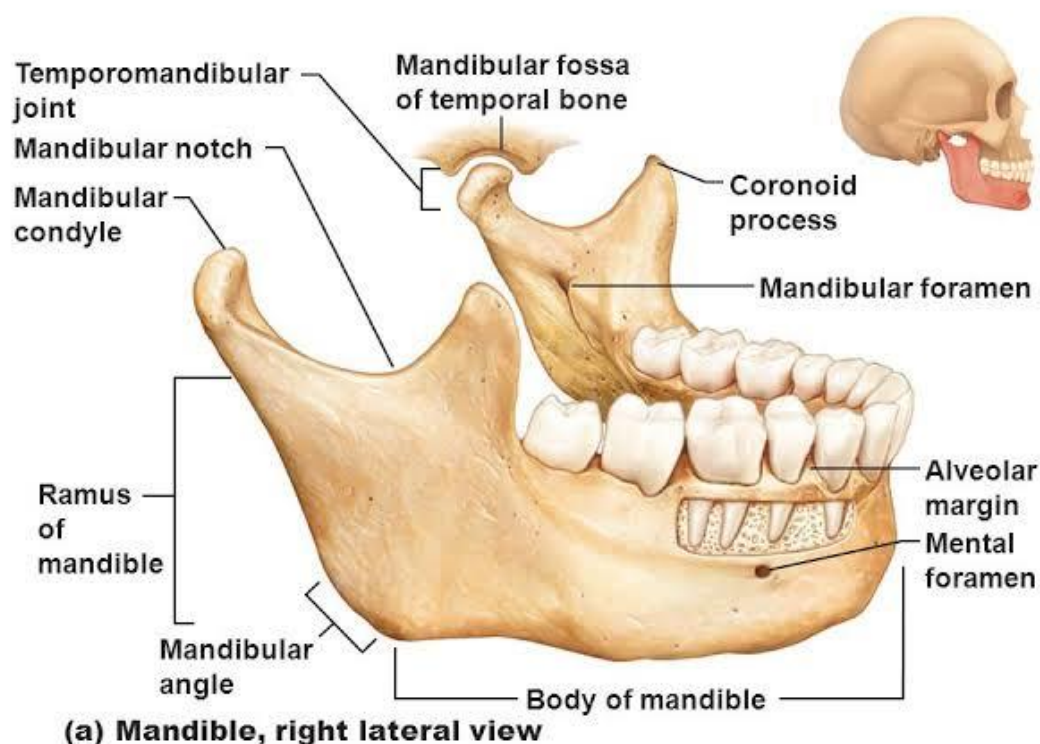
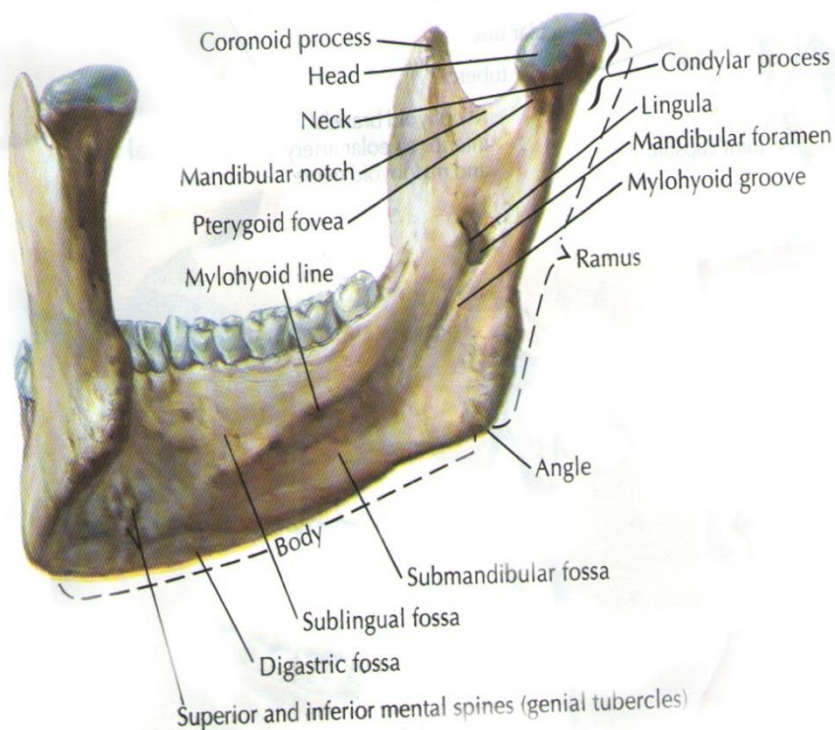
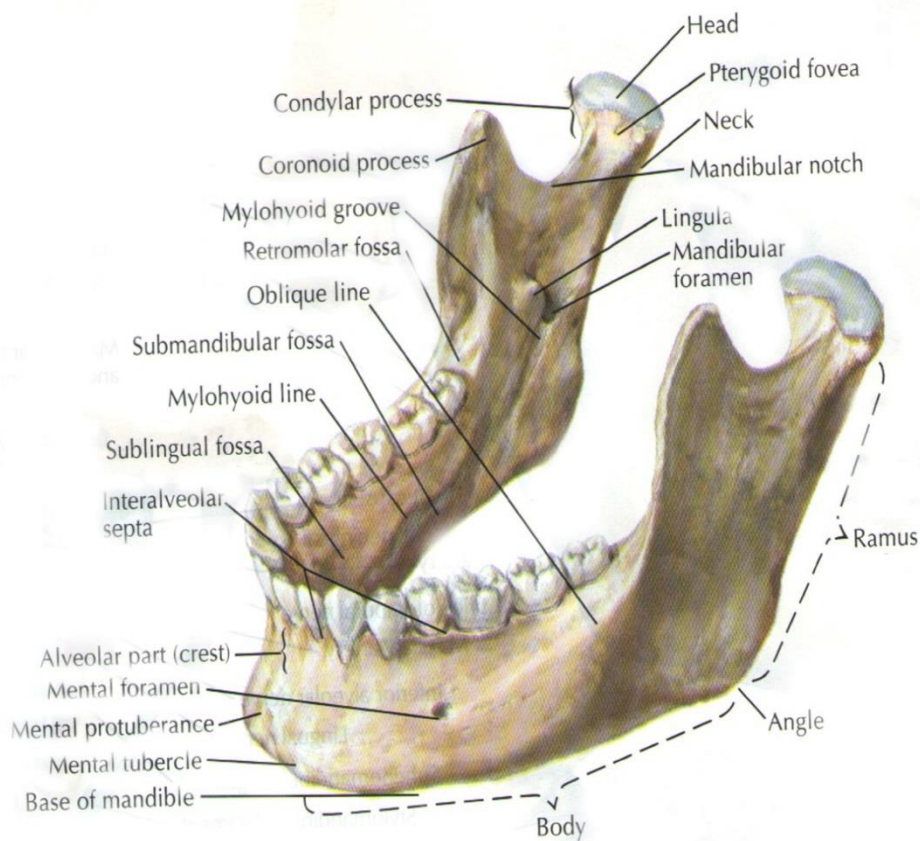


Figure 7.11a

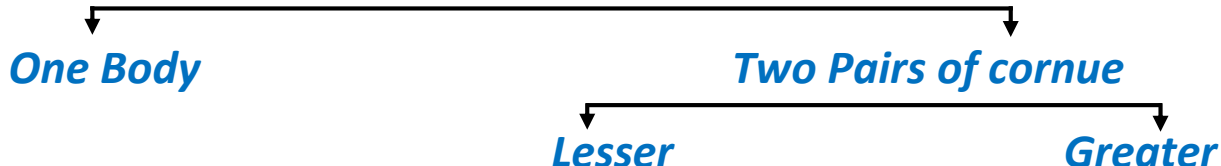


Hyoid Bone

Location: under mandibular and Above thyroid cartilage.

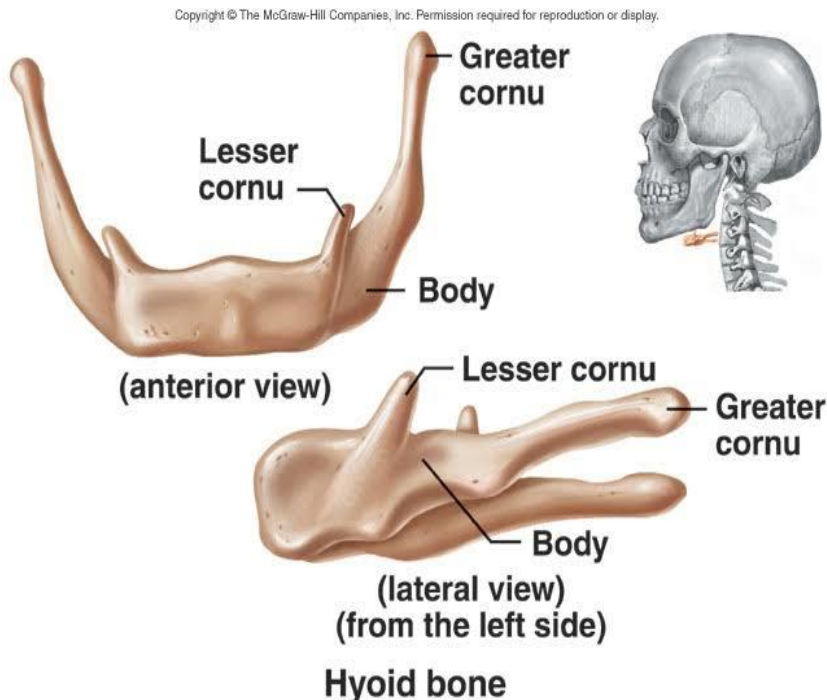
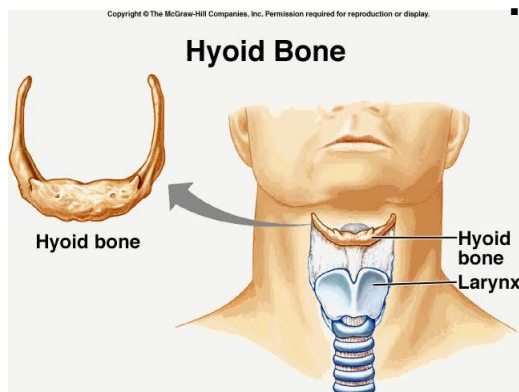
Type: Irregular Bone.

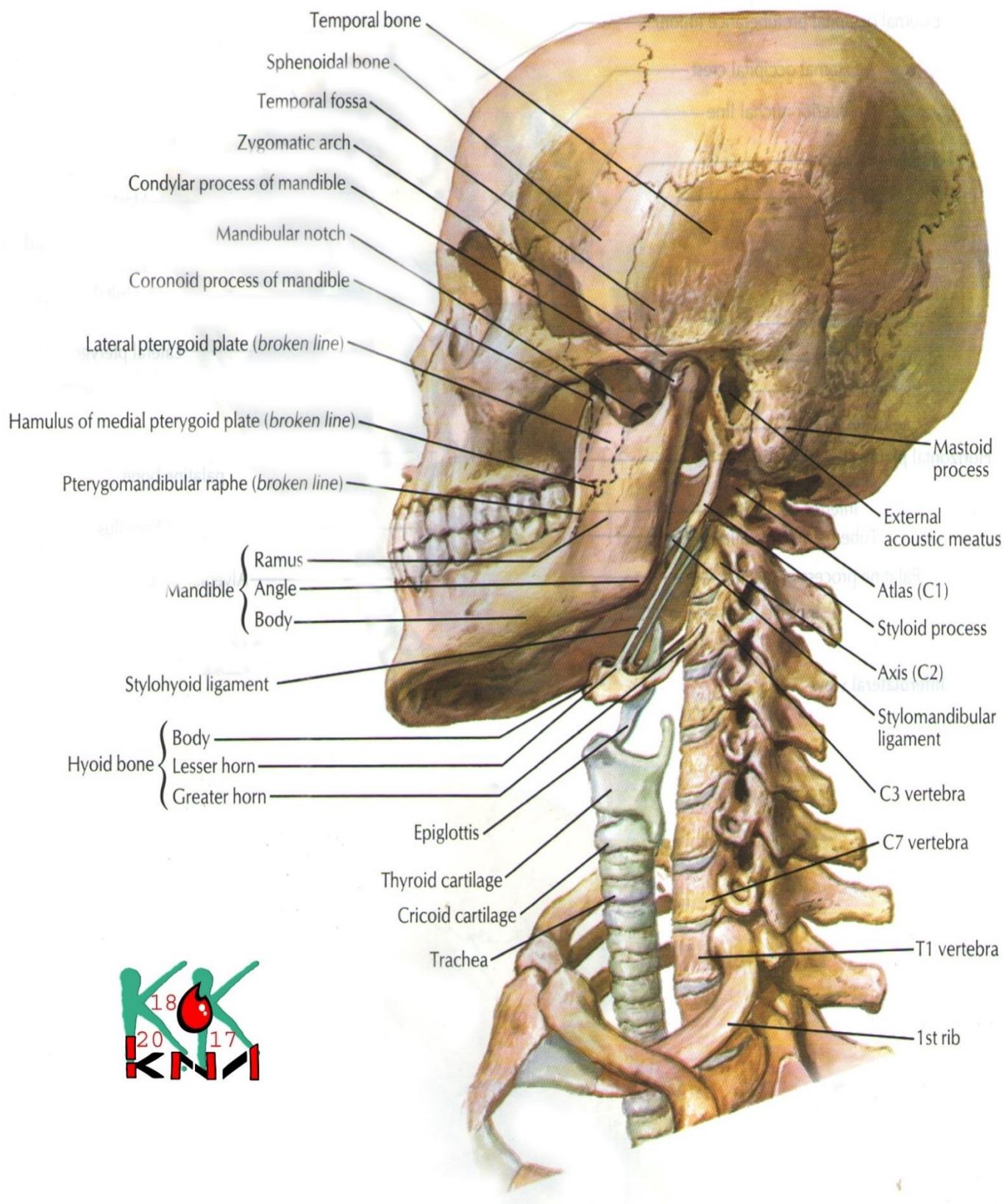
Structure:

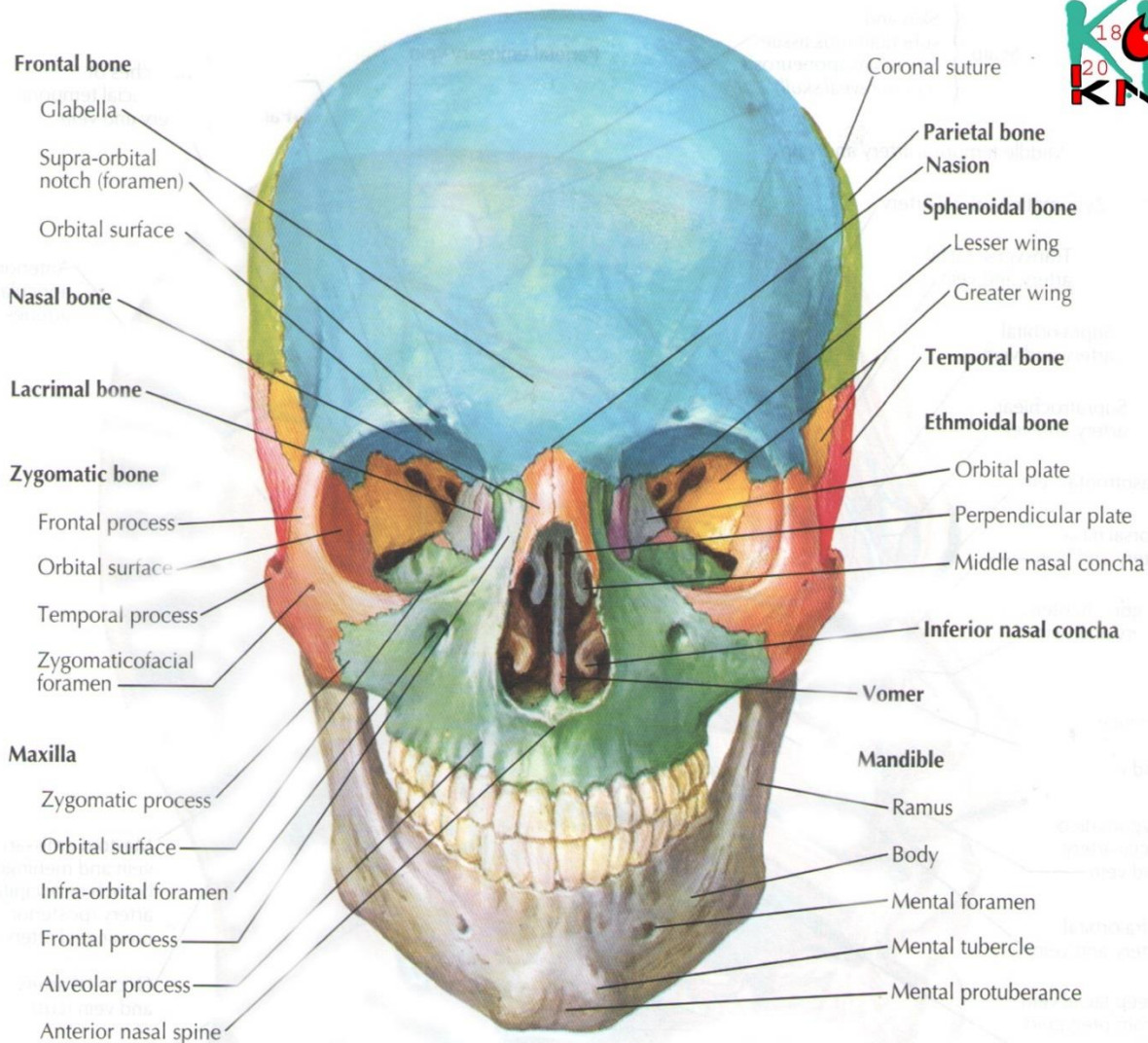


د هیوکی Hyoid

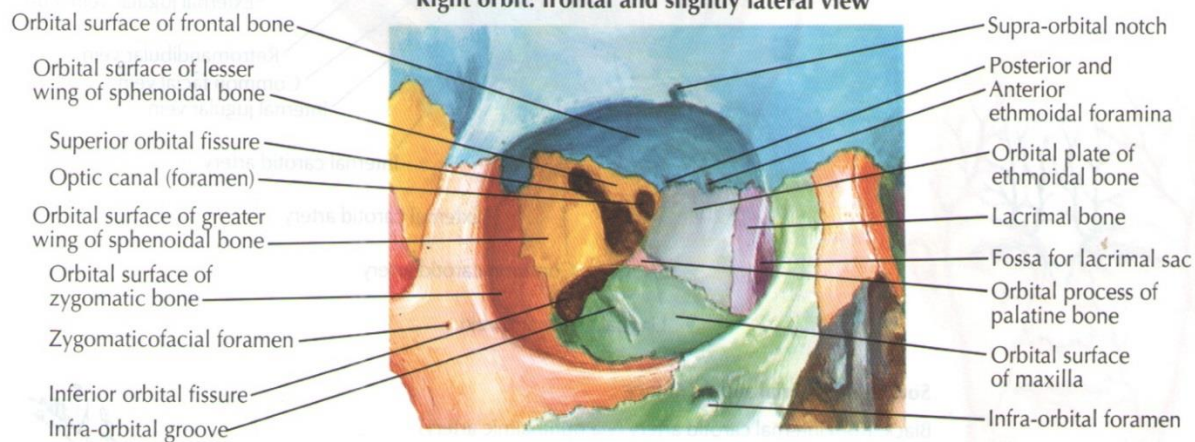
یو طاق غیري منظم هیوکی دی چی د متوسط خط دپاسه د غاری په قدامی قسمت کی د تایراید عضروف او د زنی ترمنځ موقیعت لری. د ساختمان له نظره نوموړی هیوکی یو جسم او دوه لوی او دوه واره شاخونه لری.

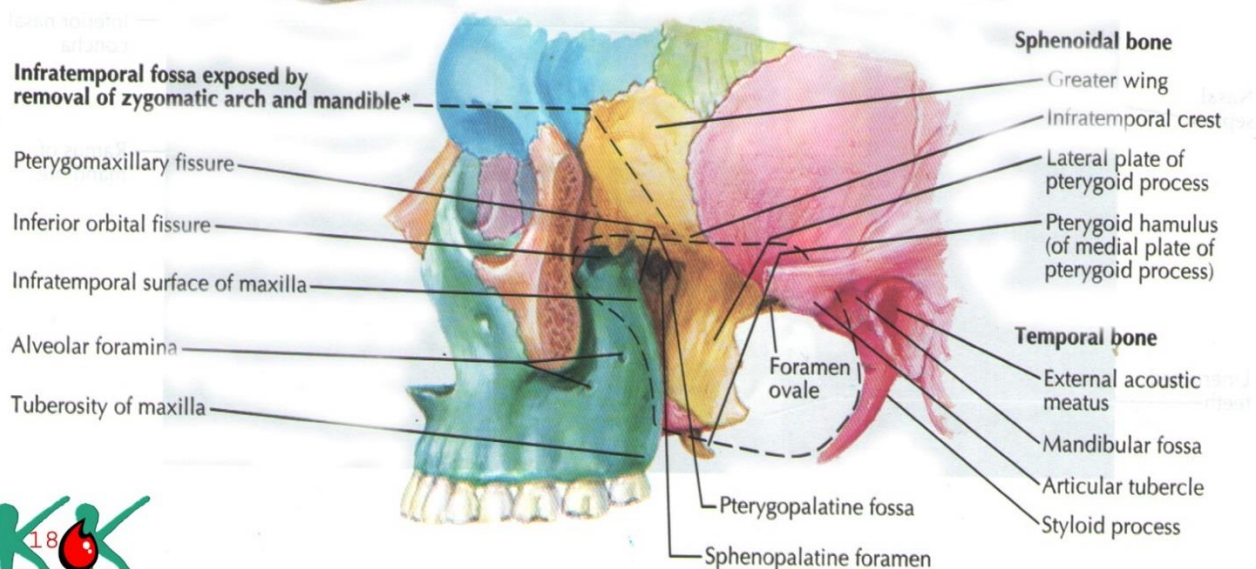
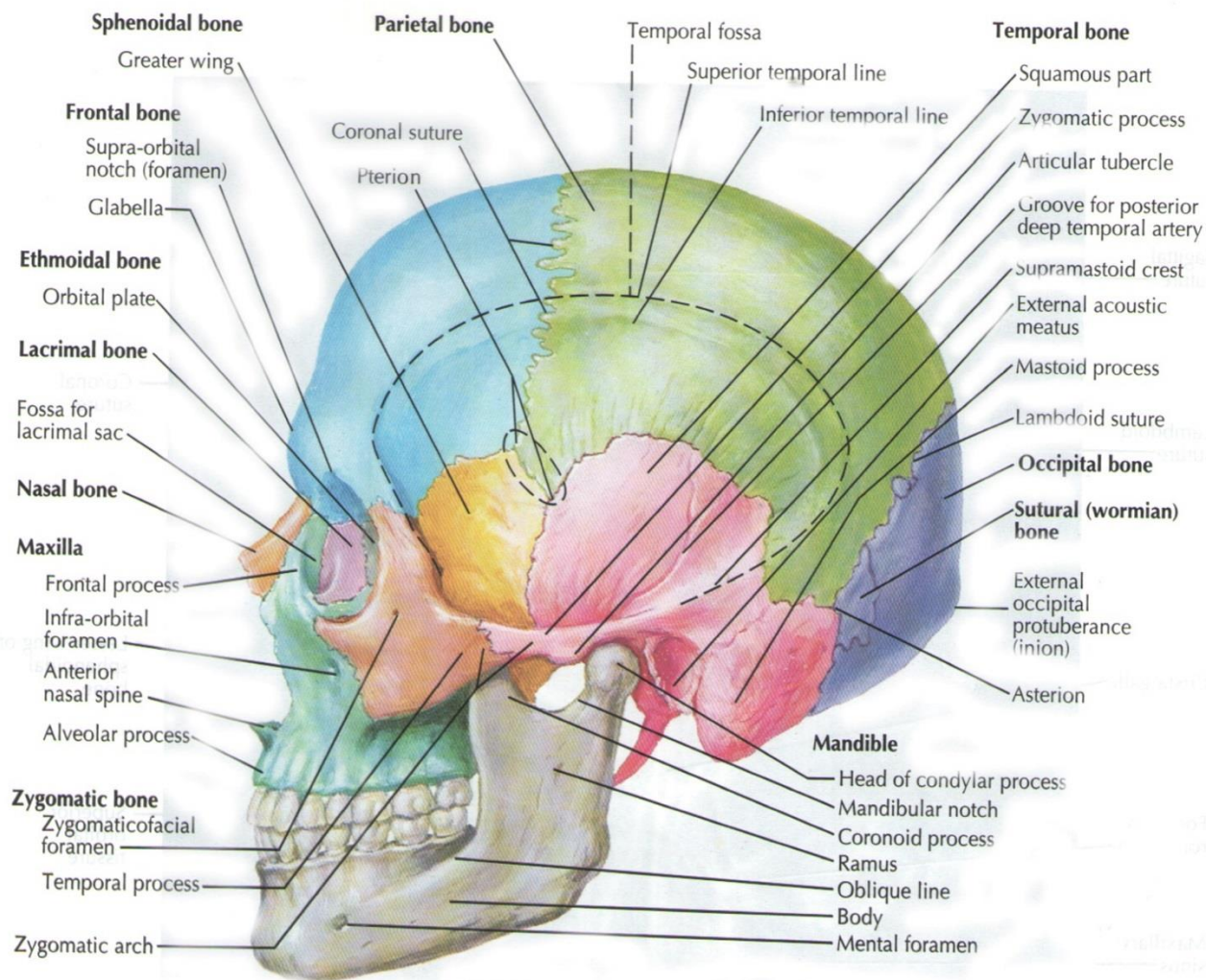


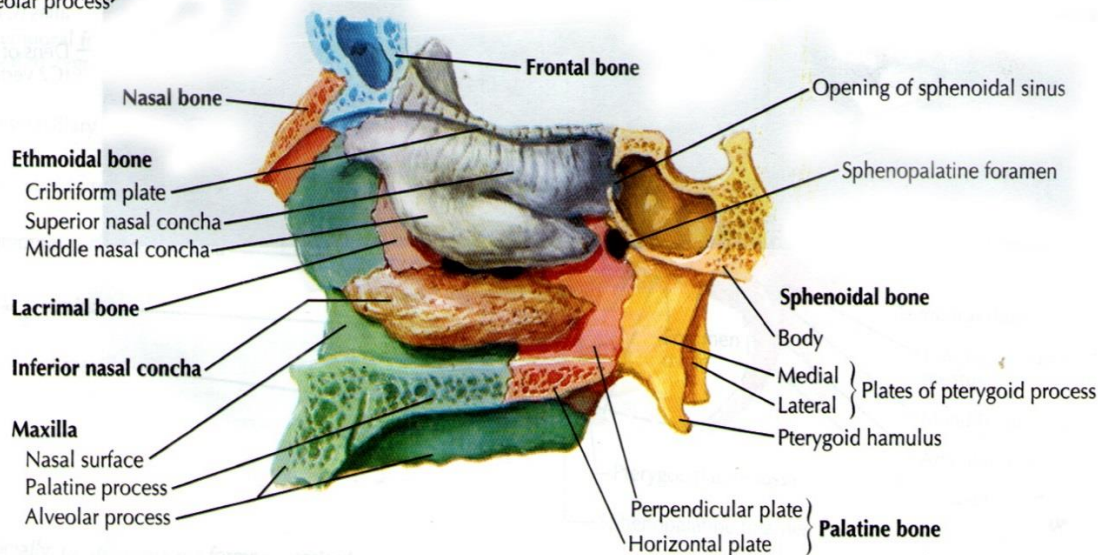
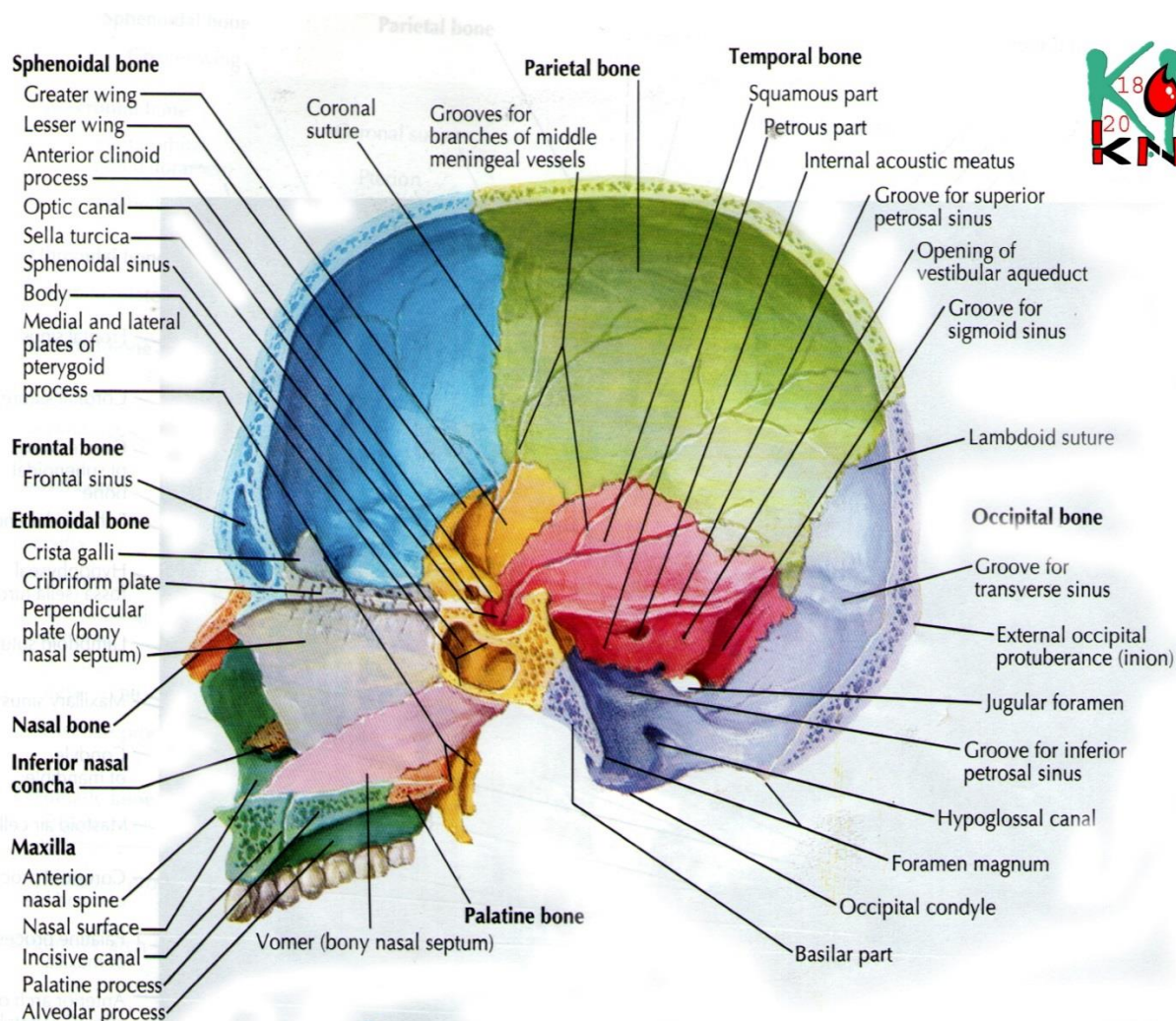




Right orbit: frontal and slightly lateral view





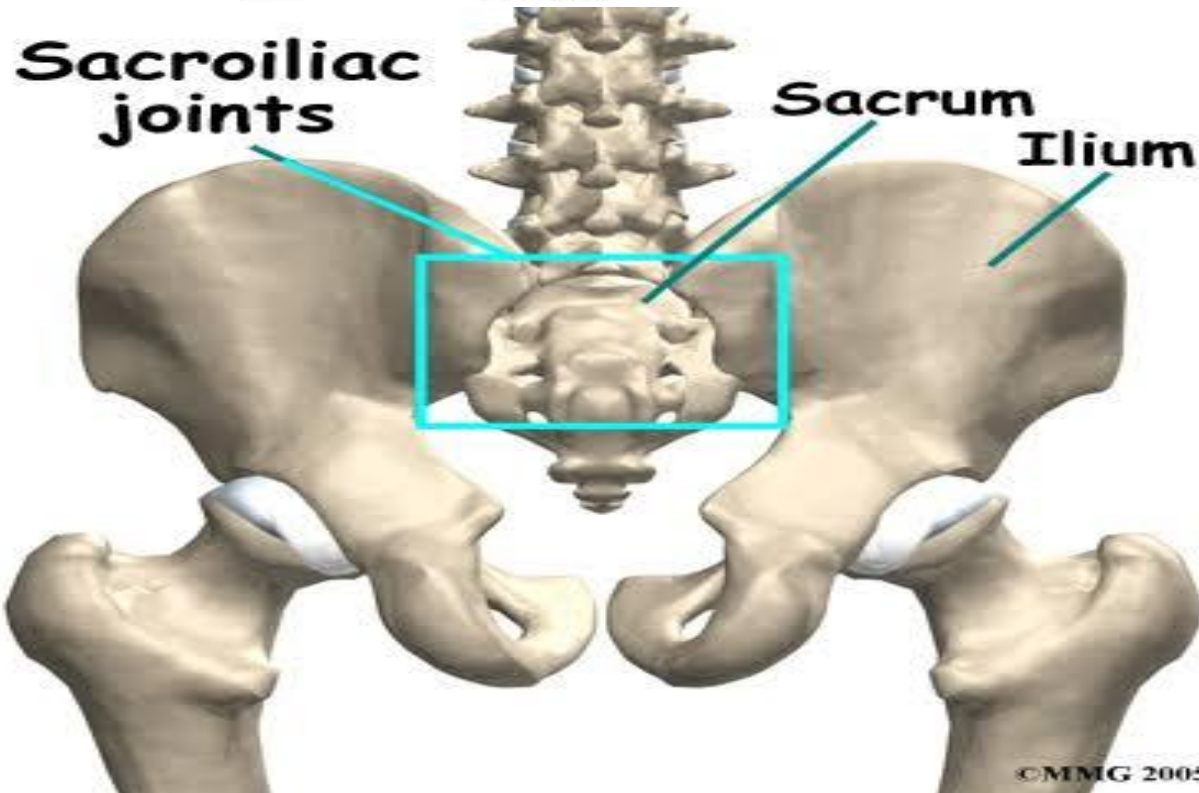
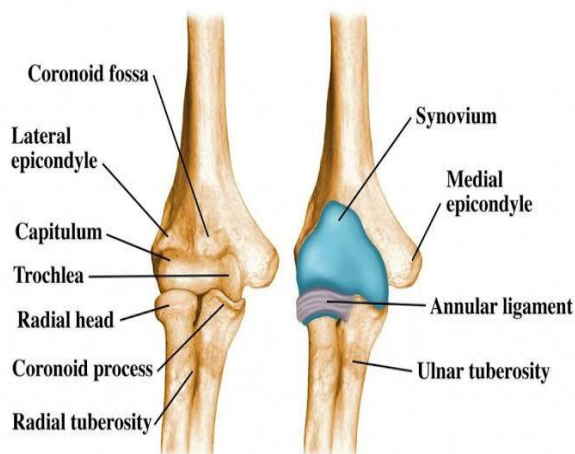
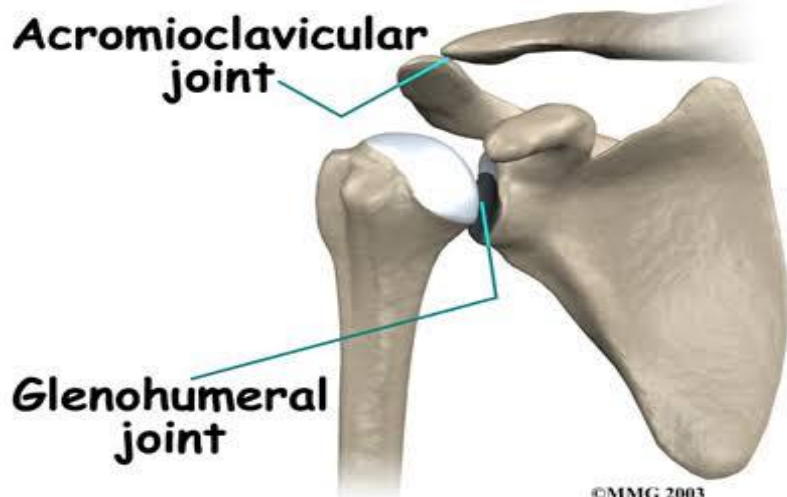


View of lateral nasal wall with nasal septum removed



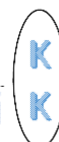6th chapter

Joints or Articulation



Mr.18

Kefayatullah.naibamani



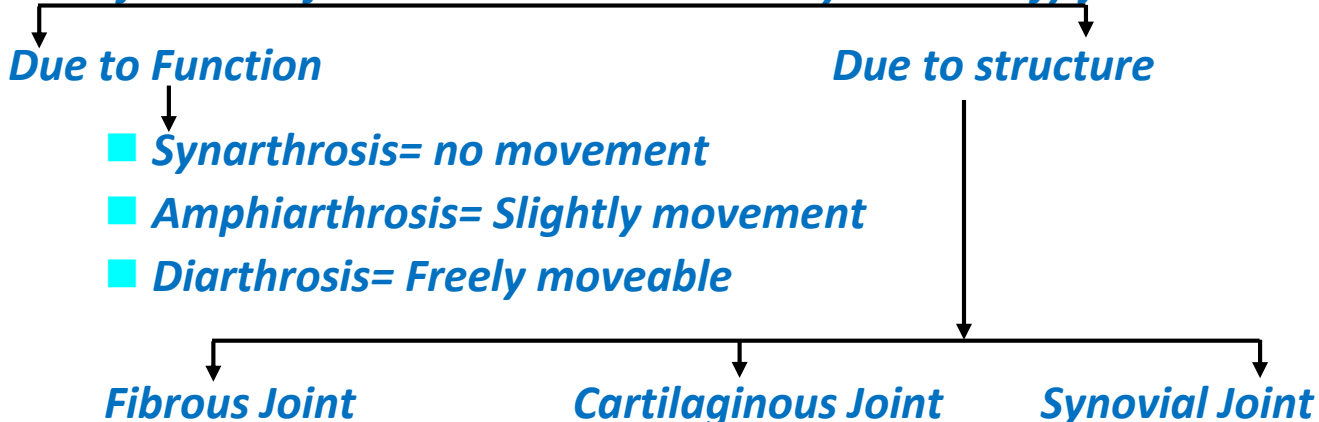
Joints or Articulation

The Functional junction between bones is called Joint.

Importance of Joints: the joints are responsible for

- *Stability : Found in the bones of the skull.*
- *Movement: the movement of limbs.*

Classification of Joints: There are two ways to classify joints.



- *Fibrous joint: The bones of fibrous joints are the held together by fibrous connective tissue. There is no cavity or space, present between the bones, so most fibrous joints do not move at all. There are Three Types of Fibrous joint: Sutures, Syndesmoses and Gomphoses.*

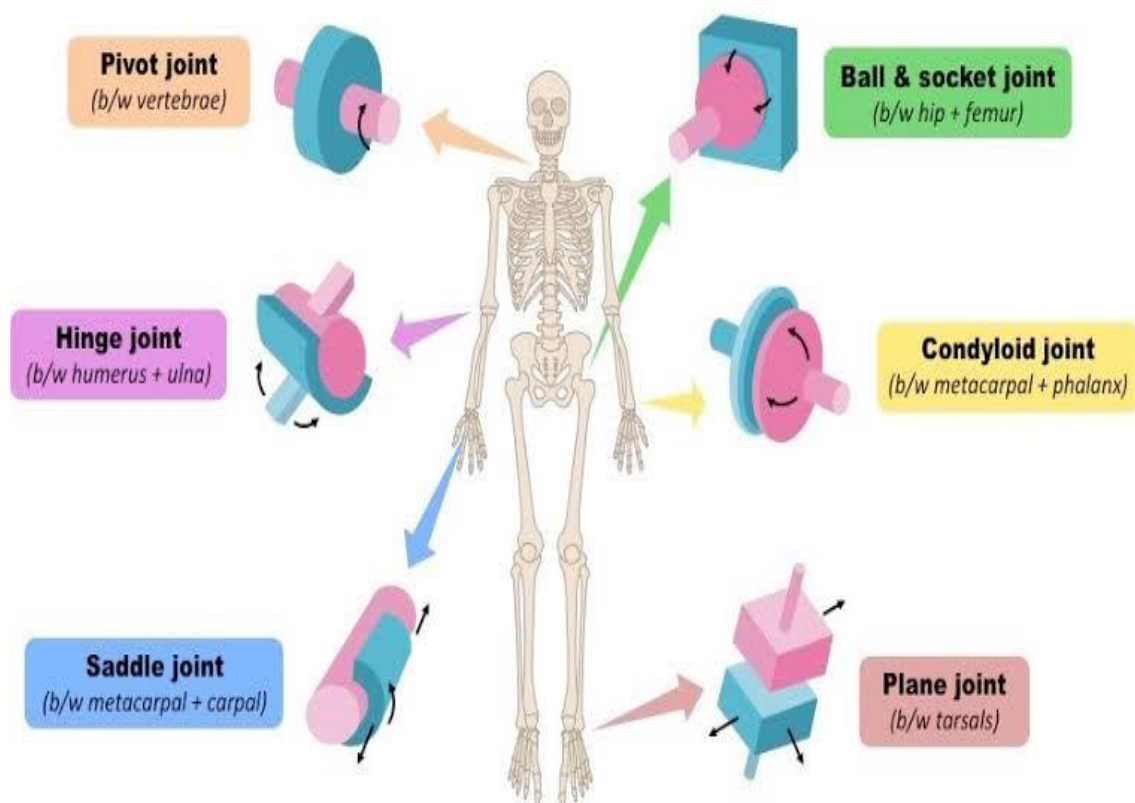
- *Cartilaginous joint: Are those in which the bones are connected by cartilage. There are two types of cartilaginous joint: Primary(Synchondroses joint) and Secondary(Symphyses joint). In a Primary cartilaginous joint the bones are joined by hyaline cartilage. Primary cartilaginous joint are found in the epiphyseal plates of growing bones in children. In a Secondary cartilaginous*



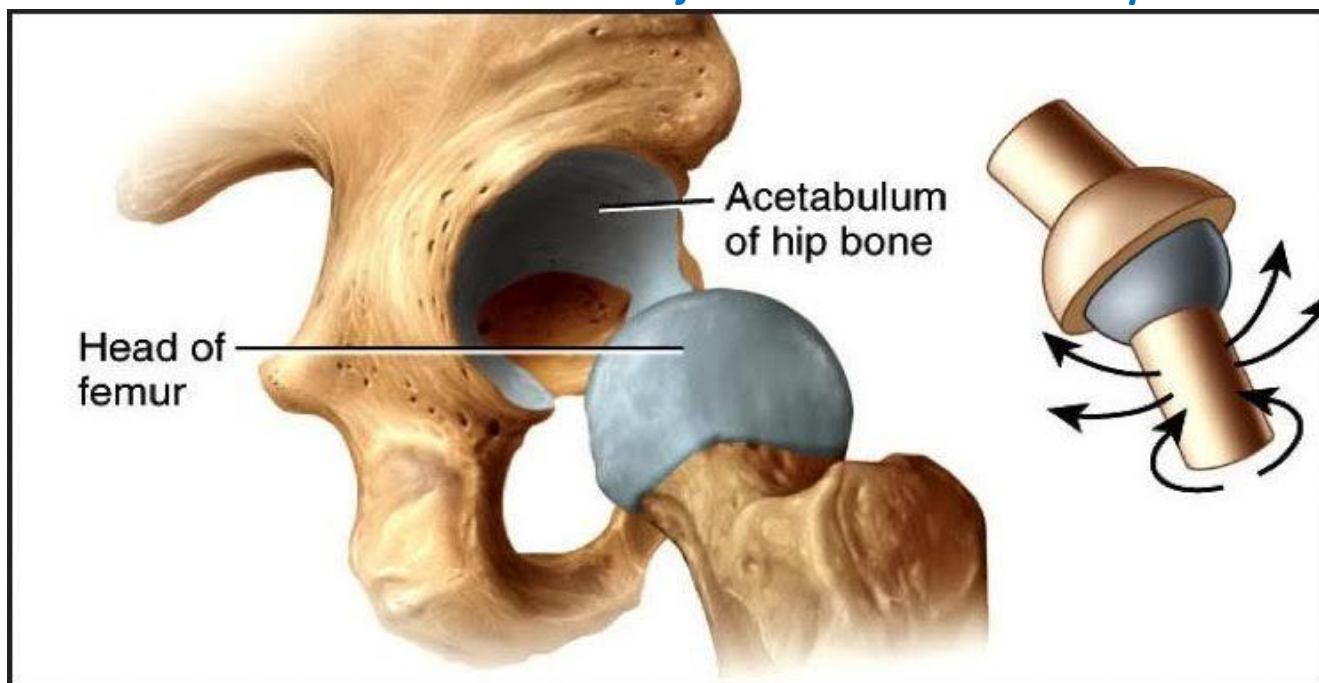
joint by hyaline cartilage covers the end of the bone, but the connection between bones occurs through fibrocartilage. Secondary cartilaginous joint are found at the joints between vertebra and between the pubic bones.

- **Synovial joint:** are the only joints that have a space between the adjoining bones. This space referred to as the synovial(or joint) cavity, is filled with synovial fluid. The ends of the bones are covered with articular cartilage, a hyaline cartilage. The joint of Knees, elbows and Shoulders are example of synovial joint. The types of synovial joint:

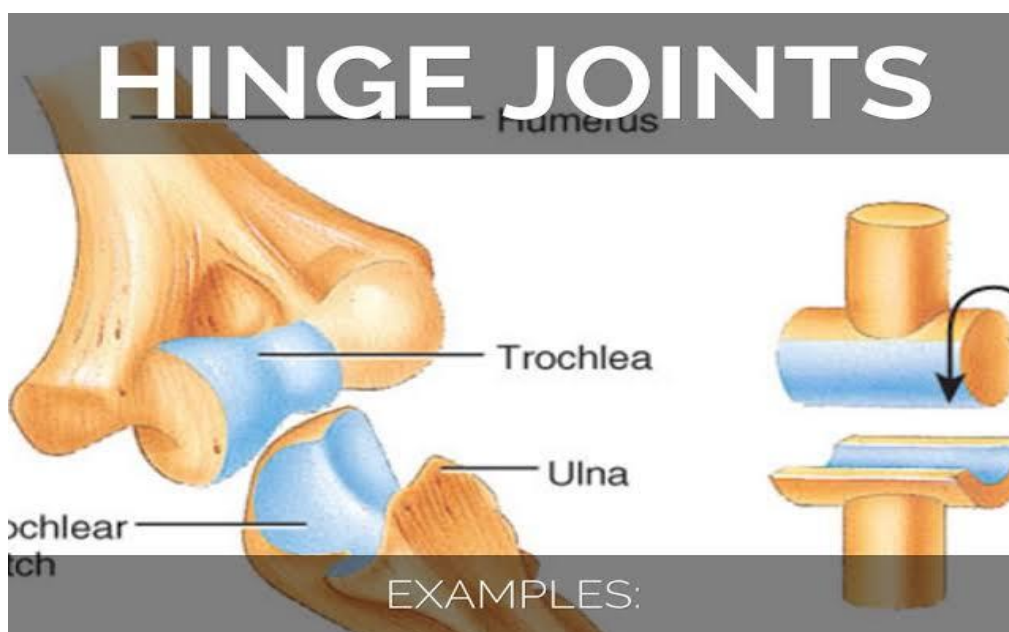
Freely moveable synovial joints can be divided into six groups depending upon the way they move. Ball and socket joint, Hinge joint, Pivot joint, Gliding joint, Saddle joint and Condyloid joint.



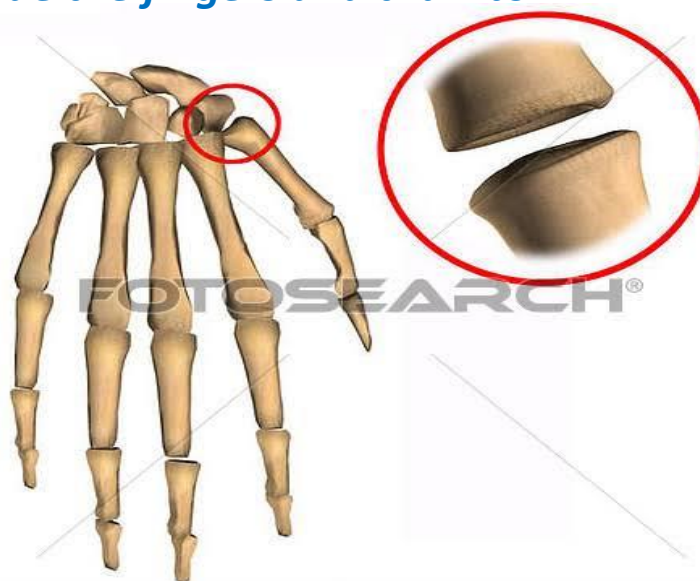- **Ball and socket joint:** of all the joints in the body, the ball and socket joint allows the greater rang of movement. Two main ball and socket joints: Shoulder and Hip Joint.



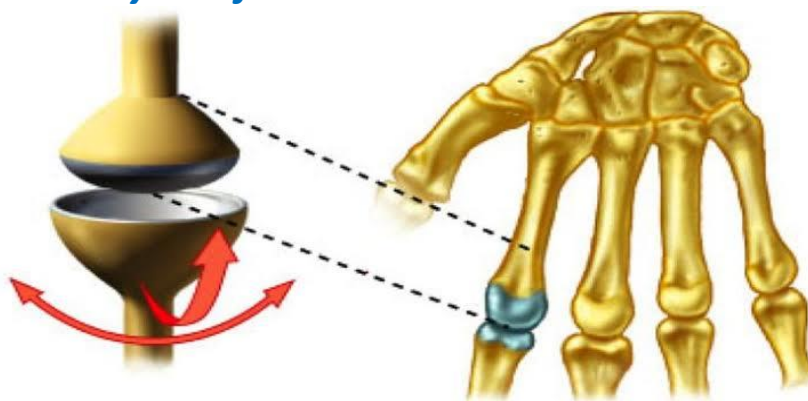
- **Hinge Joints:** allow extensive flexion and extension (Bending and straightening) with only a small amount of rotation. Example of hinge joint: Elbow and knee joints.



- **Pivot joint:** Allow only rotation. There is pivot joint at the top of the spinal column, between the axis and atlas bones of the neck.
- **Saddle joints:** occur where concave and convex surface meet. The saddle joints allow the movement of the joint forward and backwards and right to left. Examples of saddle joints include the fingers and thumbs.



- **Condyloid joints:** Within in the Condyloid joint the full convex shape of one bone end, first into the full concave shape of an adjoining bone. This allows for movement in all directions, however full rotations. The main example of the Condyloid joint is the wrist.



مفاصل

وظیفوی اړیکه د هډوکو په منځ کی عبارت د مفصل څخه دی. د مفاصلو اهمیت دادی چی د هډوکو په ثبات کی رول لری او همدارنگه د هډوکو په حرکتو کی رول لری.

دمفاصلو طبقه بندی:

موږ په دوه طریقو مفاصل طبقه بندی کولای شو یو د وظیفی په لحاظ او بل د ساختمان په لحاظ. د وظیفی د لحاظه مفاصل په دوه ډوله دی:

- **Synarthrosis**: هغه مفاصل دی چی هیڅ حرکت ونلری.
- **Amphiarthrosis**: هغه مفاصل دی چی لږ حرکت ولری.
- **Diarthrosis**: هغه مفاصل دی چی په ازاد ډول حرکت ولری.

د ساختمان له نظره هم مفاصل په دری ډوله دی:

- **Fibrous Joints غیري متحرک مفاصل**: په دغه نوعه مفاصلو کی د هډوکو مفصلی سطحی د فبروز نسج په واسطه سره یوځای شوی وی. په عمومی ډول دغه مفاصل غیري متحرک دی، دغه مفاصل د هډوکو ترمنځ کومه خالیگاه او فاصله نه لری. او مثالونه یی عبارت دی له د سر د هډوکو ترمنځ مفصلی درزونه **inf tibiofibular joints** او **Dentoalviolar joints** څخه.

دغه مفاصل هم په دری ډوله دی: **Sutures, Syndesmosis and Gomphoses**

- **Cartilaginous Joints نیمه متحرک مفاصل**: هغه مفاصل دی چی هډوکي یی د **Cartilage** په واسطه سره وصل وی. او په دوه گروپونو ویشل شوی دی:

Primary cartilaginous joints یا Synchronoses: په دغه ډول مفاصلو کی هډوکي د عضروفی میلی په واسطه یو د بل سره ارتباط پیدا کوی.

مثال یی د هډوکو د نشو نما په وخت کی د **Epiphys** او **Diaphys** ترمنځ ارتباط ددی نوغه مفاصلو غوره مثال دی.

Secondary cartilaginous joints یا **Symphyses**: په دی نوعه

مفاصلو کی د هډوکو فصلی سطحی د **Hyaline** عضروف په واسطه پوښل

شوی دی او د دواړو ترمنځ د مفصل په جوف کی **Fibrocartilage palate**

موجود دی. ددی ډول مفاصلو بڼه مثالونه **Intervertebral joints** او

Symphysis pubis دی.

■ **Synovial Joints متحرک مفاصل**: په دی ډول مفاصلو کی د هډوکو

مفصلی سطحی د یو نازک هیالین عضروف په واسطه پوښل شوی دی چی

دواړه مفصلی سطحی د مفصلی خلا په واسطه سره جلا شوی دی. د مفصل

خلا د **Synovial** غشاء په واسطه پوښل شوی ده. اوبڼه مثالونه یی

Knees, Elbows او **Shoulders joint** دی.

Synovial Joint په شپږو گروپونو ویشل شوی دی چی عبارت دی له: **Ball**

Saddle ، **Gliding joint** ، **Pivot joint** ، **Hinge joint** ، and **socket joint**

او **Condyloid joint** څخه.

■ **Ball and socket joint**: په دی ډول مفاصلو کی د یو طرف هډوکو

سر چی د توپ شکل لری د بل طرف هډوکو د چقوری ماننده مقعریت سره

مفصل کیږی، په دغه ډول مفاصلو کی د قبض، بسط، تقرب، تبعده، تدور او

Circumduction حرکات اجرا کیدای شی ددی ډول مفاصلو بڼه مثالونه د

اوپری بندونه او **Hip joints** دی.

■ **Hinge joints**: دغه مفاصل عیناً د دروازی چپ وراس غونډی دی له

دی کبله په دی ډول مفاصلو کی د قبض او بسط حرکات اجرا کیدای شی

ددی مفاصلو بڼه مثالونه عبارت دی له **Knee joint** ، **Elbow joint** او

Ankle joint څخه.



■ Pivot joints محوری مفاصل: په دی ډول مفاصلو کی د یو هډوکی

مفصلی سطحه د بل هډوکی سره داسی مفصل کیری چی د یوه هډوکی مفصلی سطحه پکی ثابتہ او د بل هډوکی مفصلی سطحه د همدی هډوکی په مفصلی سطحه باندی تدوری (Rotation) حرکات اجراء کوی. غوره مثالونه یی Atlanto-axial joint او Sup radioulnar joint دی.

■ Saddle joints: په دی ډول مفاصلو کی مفصلی سطحی د اس د زین په

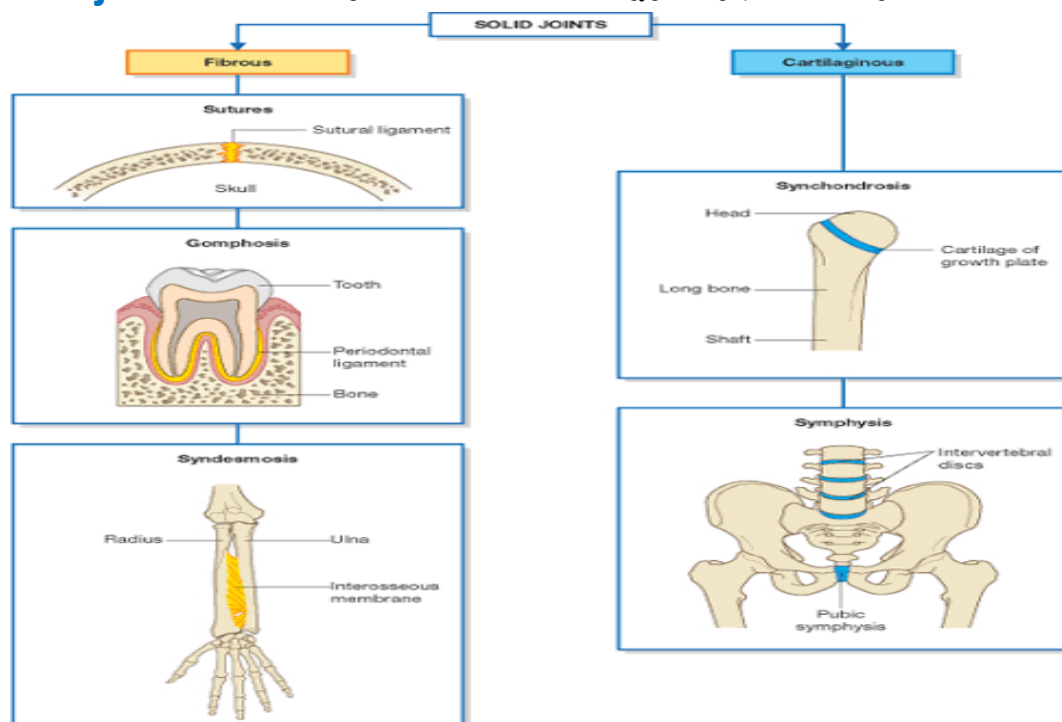
شان دوجانبه محدب مقعر وی په دغه ډول مفاصلو کی د قبض، بسط، تقرب او تبعد حرکات اجرا کیدای شی لاکن Rotation حرکات په کی ناممکن دی.

■ Plane Joints: په دی ډول مفاصلو کی مفصلی سطحی همواری وی او د

مفصلی سطحو همواروالی ددی باعث کیری چی د مفصلی سطحی یو په بل وبنوییری یعنی په دی مفاصلو کی بنوییدونکی حرکات اجرا کیری ددی مفاصلو مثالونه Sternoclavicular joint او Acromioclavicular joint دی.

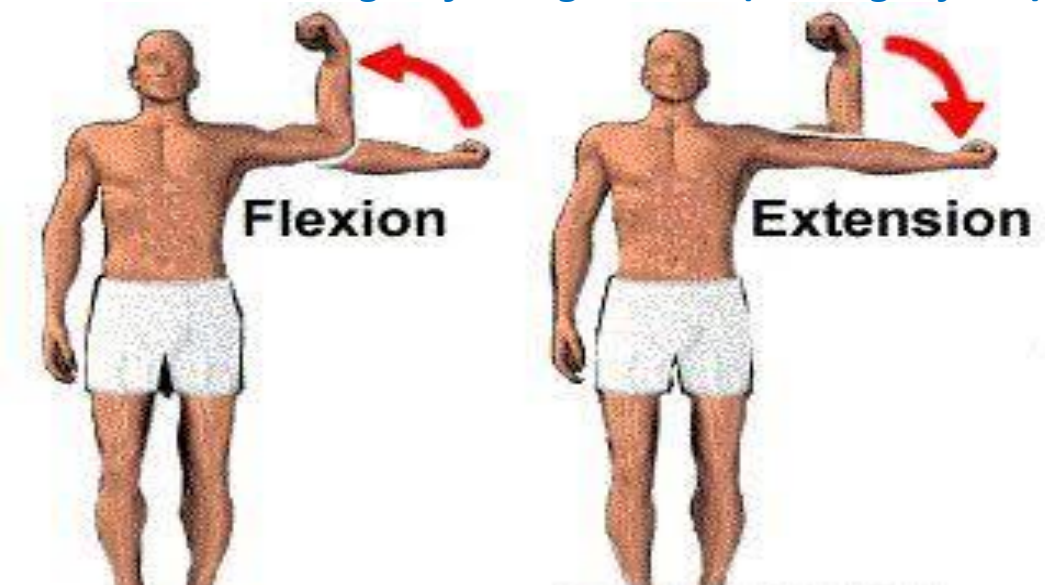
■ Ellipsoid joints: په دغه مفاصلو کی د یو طرف هډوکی بیضوی مقعره

مفصلی سطحه د مقابل هډوکی له بیضوی محدبی سطحی سره مفصل کیری چی په دی مفاصلو کی د قبض، بسط، تقرب او تبعد حرکات او کمه اندازه Rotation حرکات د اجراء وړ دی. ددی مفاصلو بڼه مثال Wrist joint دی.

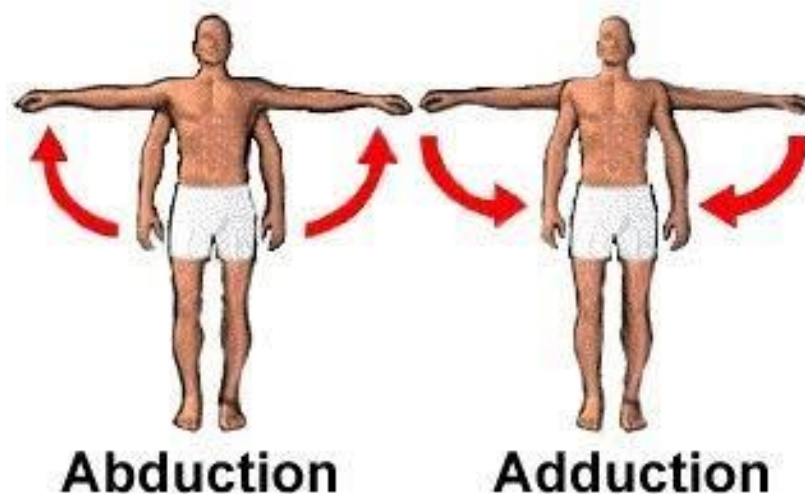


Movement of Joints


- **Extension:** Straightening or extending a limb. (opening a joint)
- **Flexion:** Bending or flexing a limb. (closing a joint)



- **Abduction:** Moving a limb away from the center line of the body.
- **Adduction:** Moving a limb towards the center line of the body.

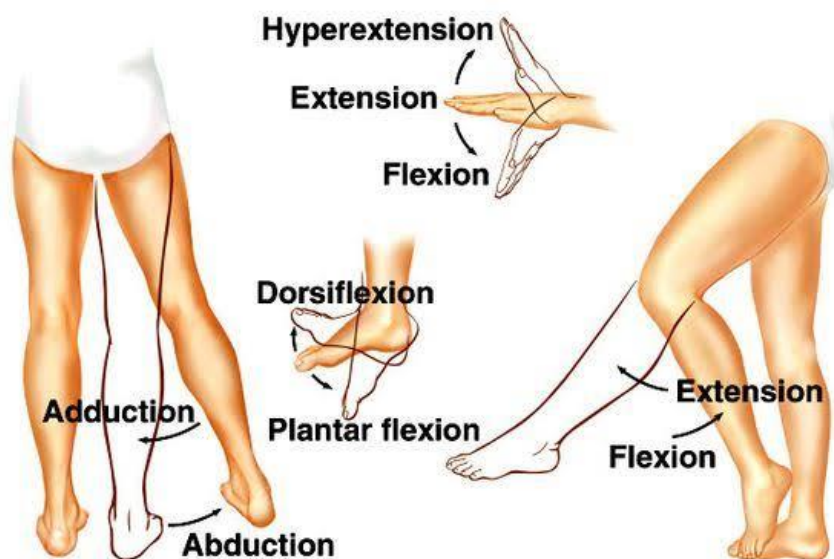


- **Rotation:** This is a turning or rotational movement of a limb or body part.
- **Circumduction:** The ability of a limb to be moved in circles.

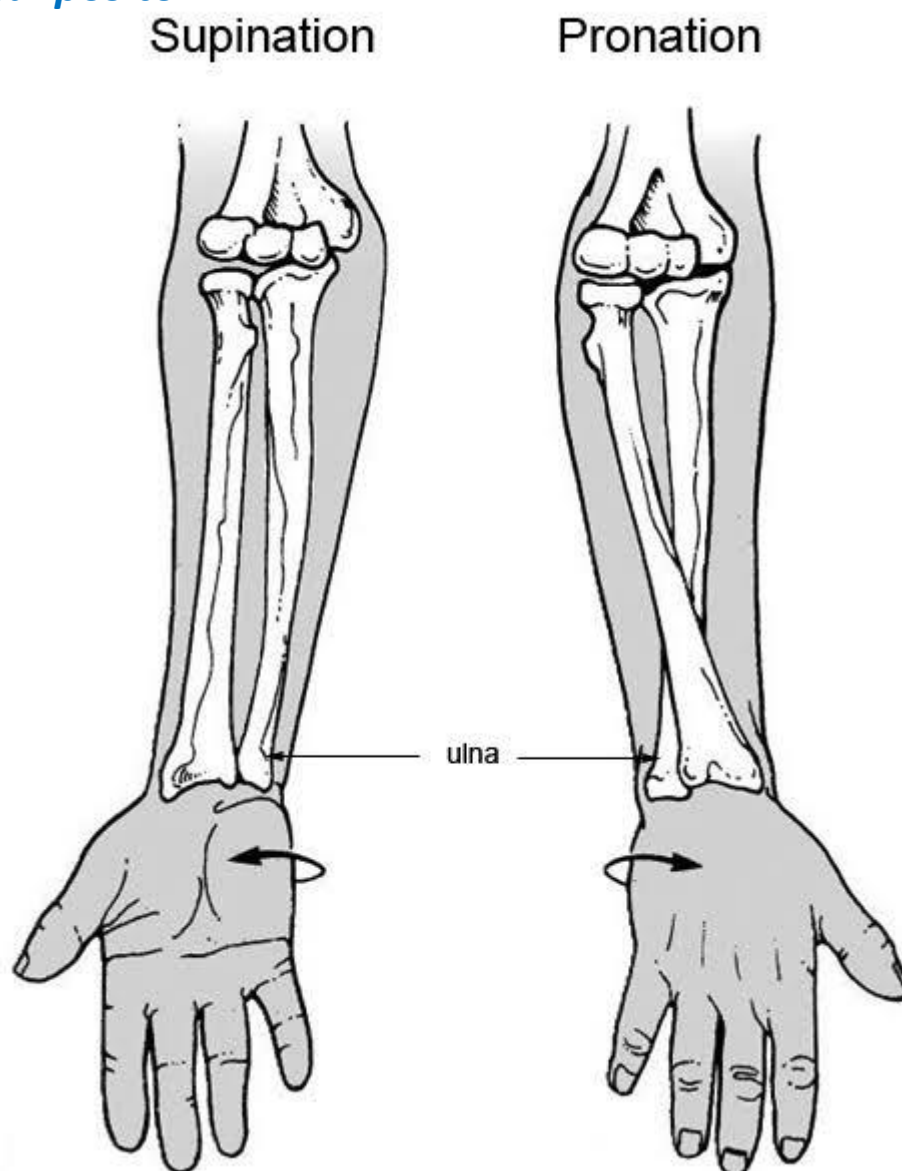


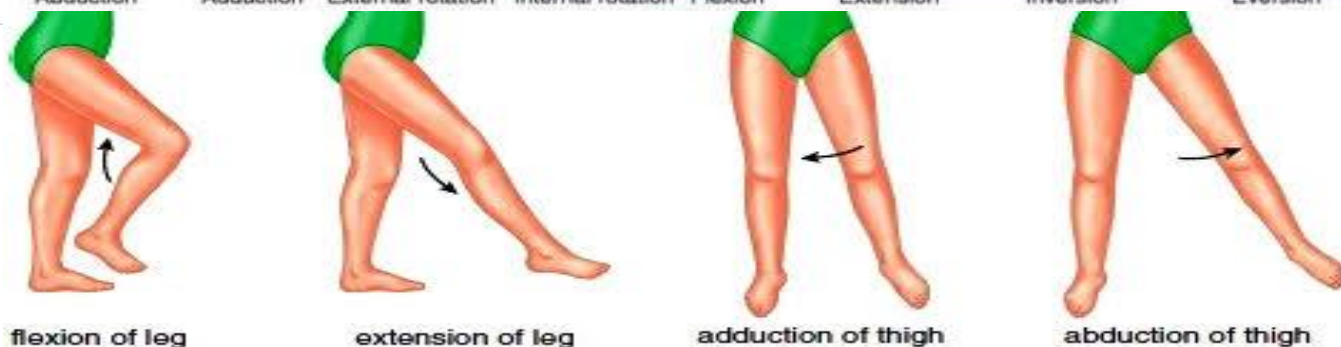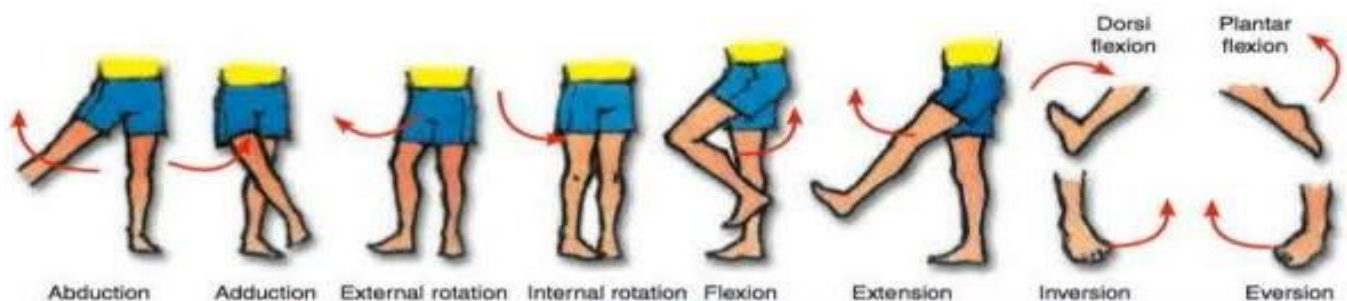
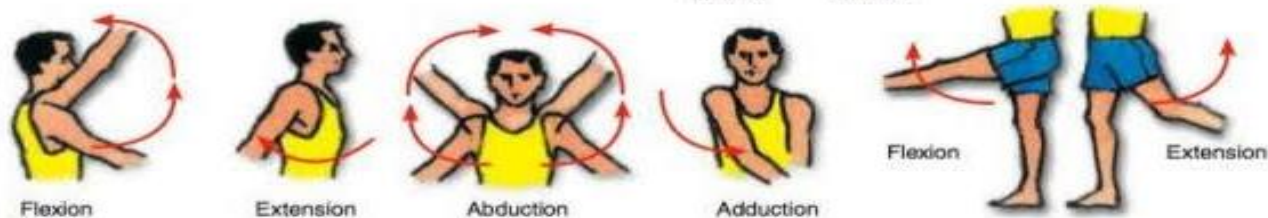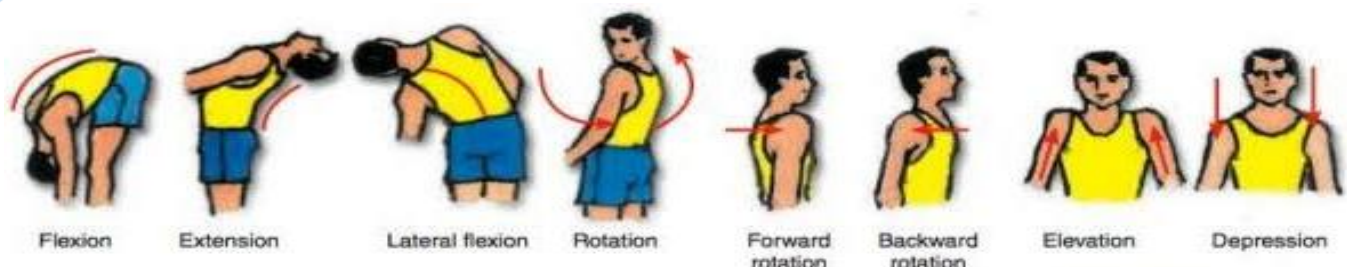
- **Plantarflexion:** Is the movement which increase the approximate 90 degree angle between the front part of the foot and the shin, as when pressing down in a car pedal.
- **Dorsiflexion:** is the movement which decreases the angle between the dorsum(Superior surface) of the foot and the leg, so that the toes are brought closer to the shin. The movement moving in opposite directions is called plantarflexion. Put more simply: it applies to the upward movement of the foot at the ankle joint.

Copyright © The McGraw-Hill Companies, Inc. Permission required for reproduction or display.

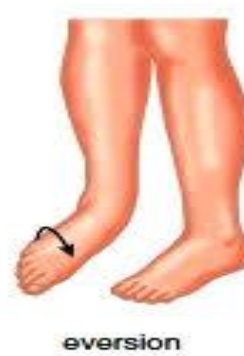
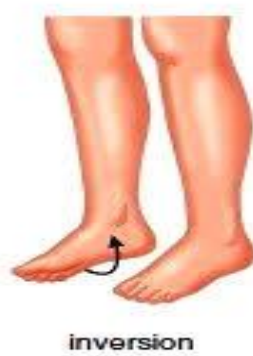
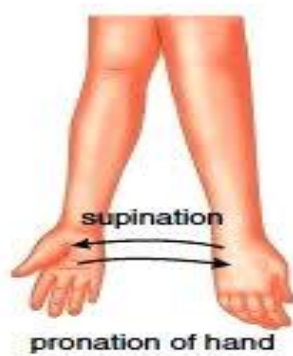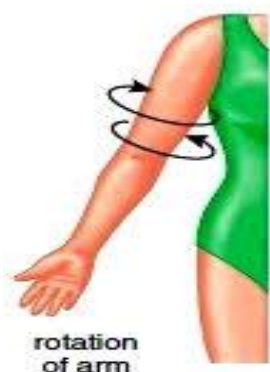- **Pronation:** A rotation of the forearm that moves the palm from an anterior facing position to a posterior facing position, or palm facing down. This is not medial rotation as this must be performed when the arm is half flexed.
- **Supination:** The opposite of Pronation, the rotation of the forearm so that the palm faces anteriorly, or palm facing up. This hand is supine (Facing anteriorly) in the anatomical position.





a. Angular movements



b. Circular movements

c. Special movements



Upper Limb Joints

■ Sternoclavicular joint:

Type: Synovial Plane.

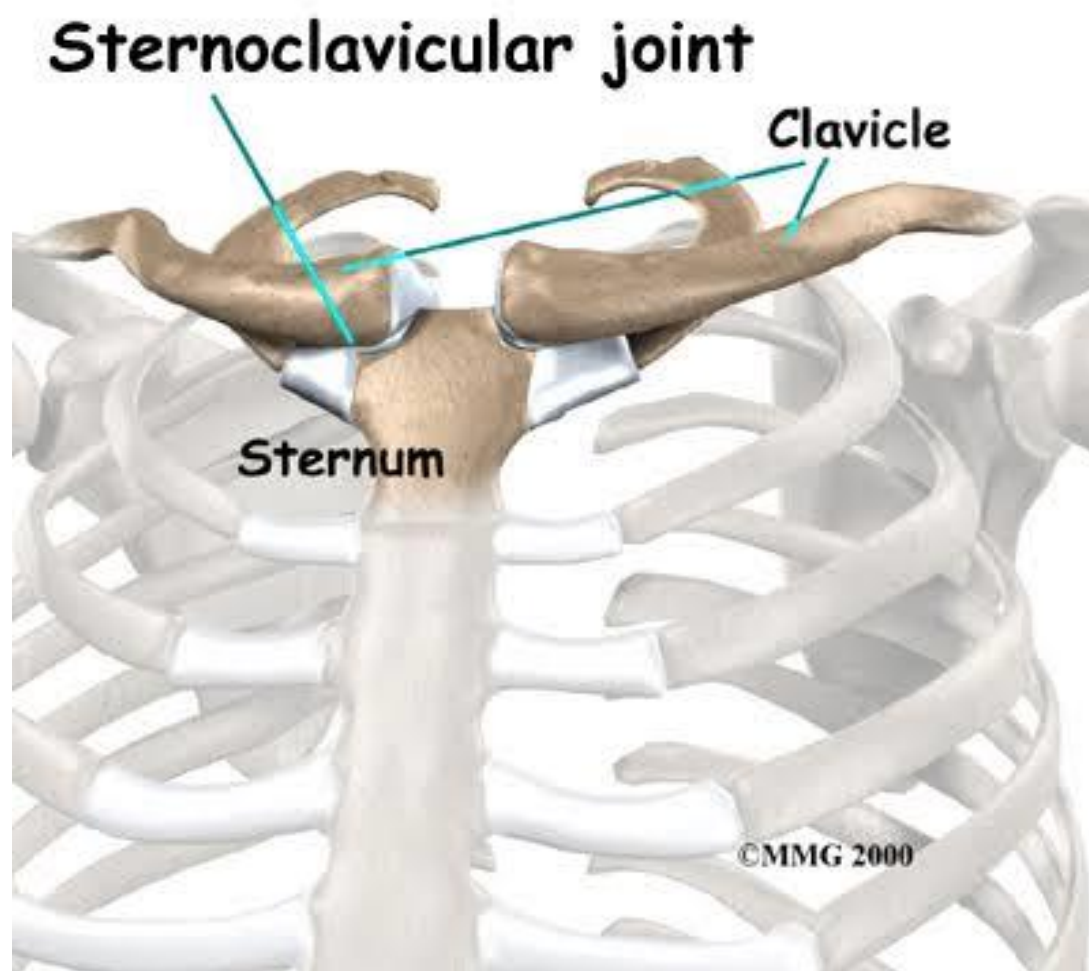
Articular surfaces: Medial end of sternum+ Clavicular notch of manubrium sterni.

Movement: Sliding.

د مفصل نوعیت: د Plane synovial مفاصلو له جملی څخه دی.

مفصلی سطحی: د Clavicle هډوکی انسی نهایت د Sternum هډوکی د Manubrium Sterni برخی د Clavicular notch سره مفصل کیږی.

د مفصل حرکات: مفصلی سطحی یی یو د بل په مخ بنوییدونکی حرکات اجرا کوی.



■ Acromioclavicular joint:

Type: Synovial plane.

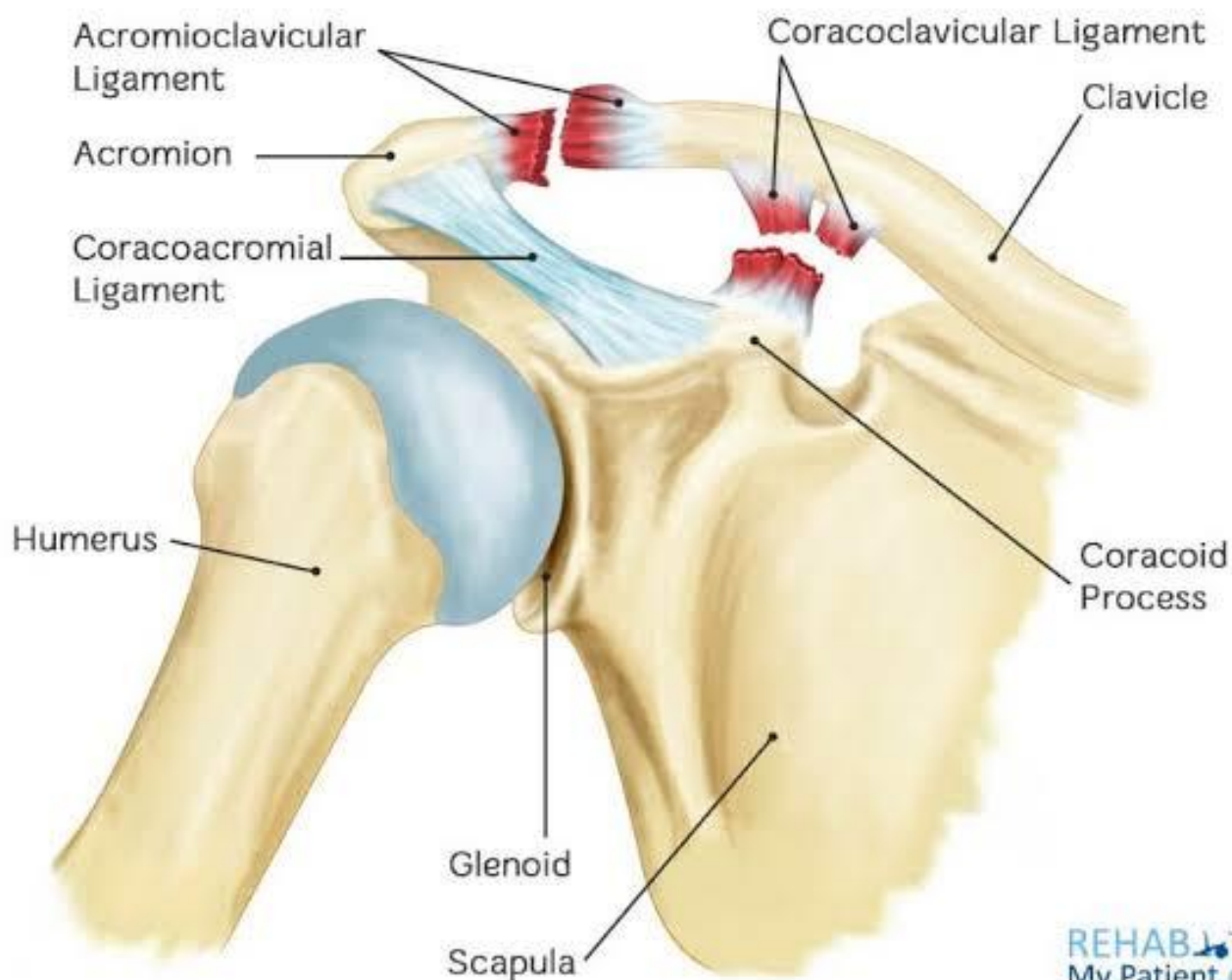
Articular surfaces: Acromion process of Scapula + Lateral end of Clavicle.

Movement: Sliding

د مفصل نوعیت: د **Synovial plane** مفاصلو له جملی څخه دی.

مفصلی سطحی: د **Scapula** له خوا **Acromion process** او د **Clavicle** له خوا د همدی ډوکۍ وحشی نهایت ددی مفصل په جوړیدو کی رول لری.

Acromioclavicular Joint Separation



■ **Shoulder joint:**

Type: Synovial Ball and socket.

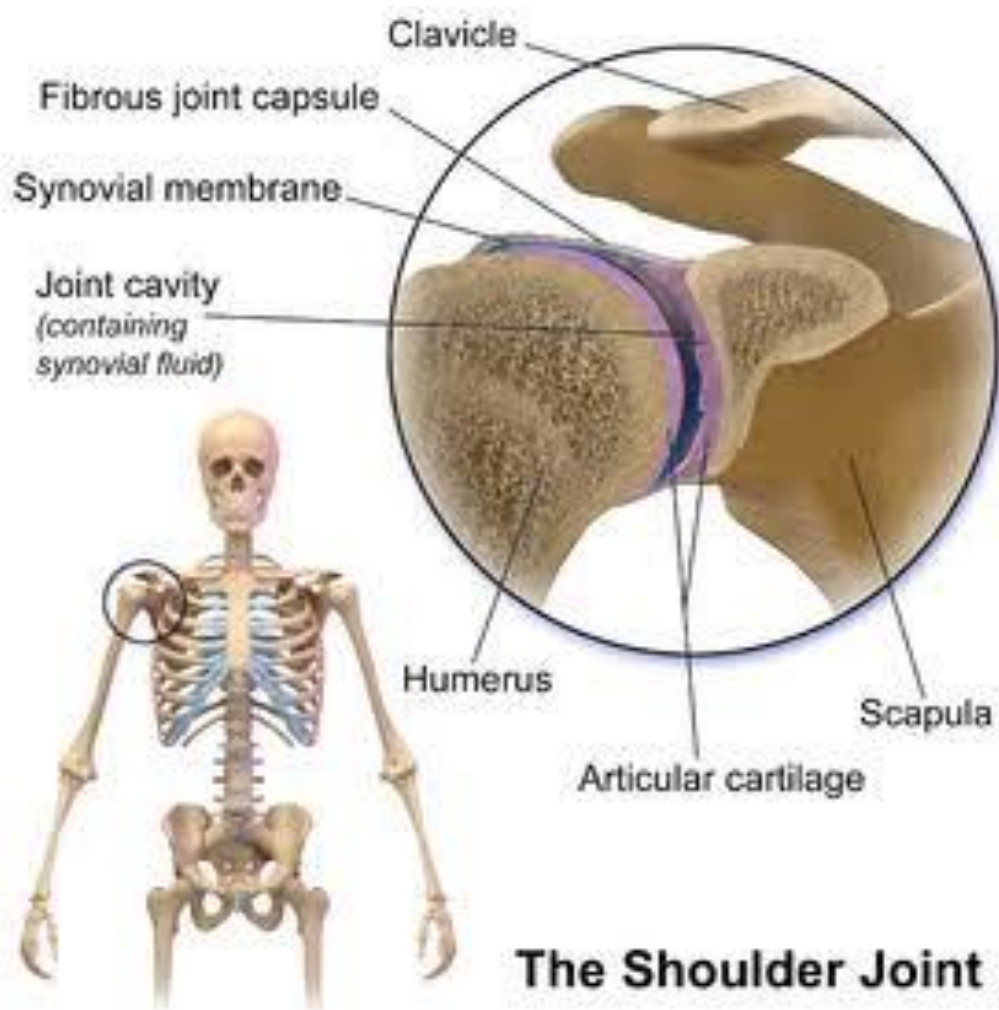
Articular surfaces: Caput (head) of Humerus + Glenoid cavity.

Movement: Flexion, Extension, Adduction, Abduction and Rotation.

د مفصل نوعیت: دغه مفصل د **Synovial ball and socket** مفاصلو له جملی څخه دی.

مفصلی سطحی: د **Humerus** هډوکی له خوا **Caput Humerus** او د **Scapula** هډوکی له خوا **Glenoid cavity** ددی مفصل په جوړیدو کی رول لری.

د مفصل حرکات: د قبض، بسط، تقرب، تبعث، تدور، او دایروی شکله حرکات پکی اجرا کیدای شی.



■ **Elbow Joint:**

Type: Synovial Hinge.

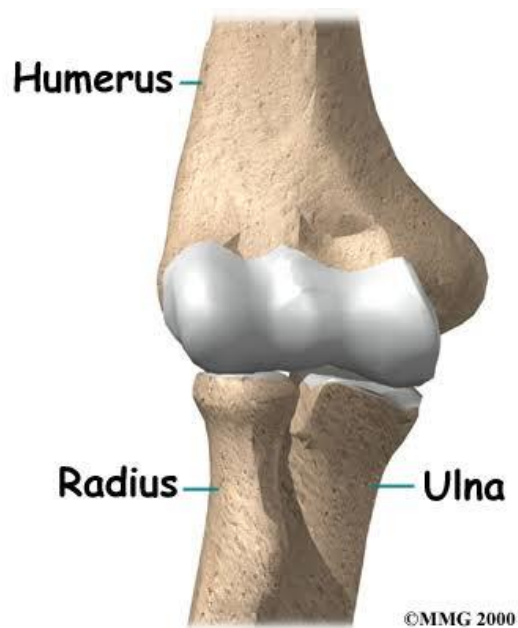
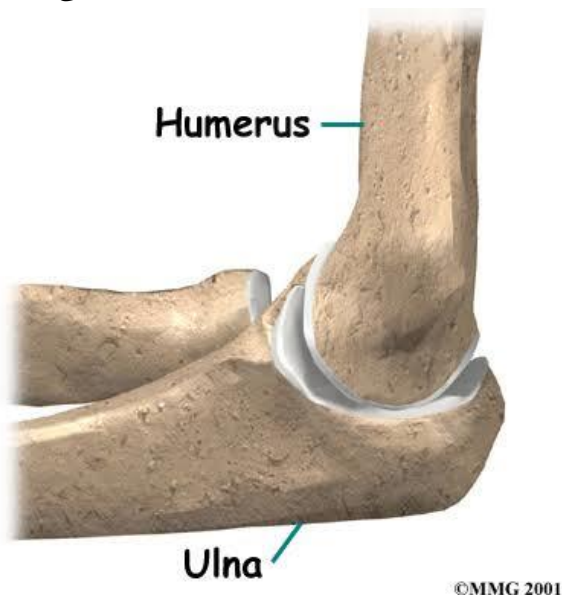
Articular surfaces: Trochlea and Capitulum of Humerus + Trochlear notch of ulna + head of Radius.

Movement: Flexion and Extension.

د مفصل نوعیت: دغه مفصل د **Synovial hinge joints** له جملی څخه دی.

مفصلی سطحی: د **Humerus** هډوکی له خوا **Trochlea** او **Capitulum** چی د **Ulna** د **Trochlear notch** او **Radius** هډوکی له **Head** سره ددی مفصل په جوړیدو کی رول لری.

د مفصل حرکات: په دغه مفصل کی د قبض او بسط حرکات اجراء کیدای شی.



■ **Superior Radioulnar Joint:**

Type: Synovial Pivot.

Articular surfaces: Radial notch of ulna + Head of Radius

د مفصل نوعیت: د **Synovial pivot** د مفاصلو له جملی څخه دی.



مفصلی سطحی: ددی مفصل مفصلی سطحی د **Ulna** هډوکی له خوا **Radial notch** او د **Radius** هډوکی له خوا د نوموړی هډوکی **Head** ددی مفصل په جوړیدو کی رول لری.

■ **Inferior Radioulnar joint:**

Type:

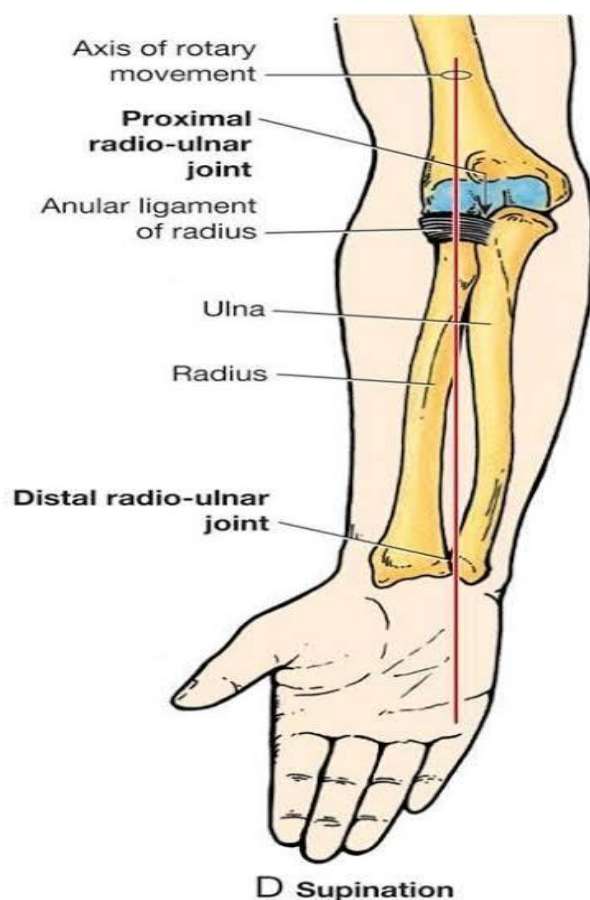
Articular surfaces: Head of ulna + Ulnar notch of Radius.

Movement: Supination and Pronation.

د مفصل نوعیت: د **Synovial pivot** مفاصلو له جملی څخه دی.

مفصلی سطحی: د **Ulna** هډوکی له خوا **Head of ulna** او د **Radius** هډوکی له خوا **Ulnar notch** د نوموړی مفصل په جوړیدو کی برخه اخلی.

د مفصل حرکات: د څنگلی **Supination** او **Pronation** ددی بند د حرکاتو په نتیجه کی منځ ته راځی.



■ **Radiocarpal joint or wrist joint:**

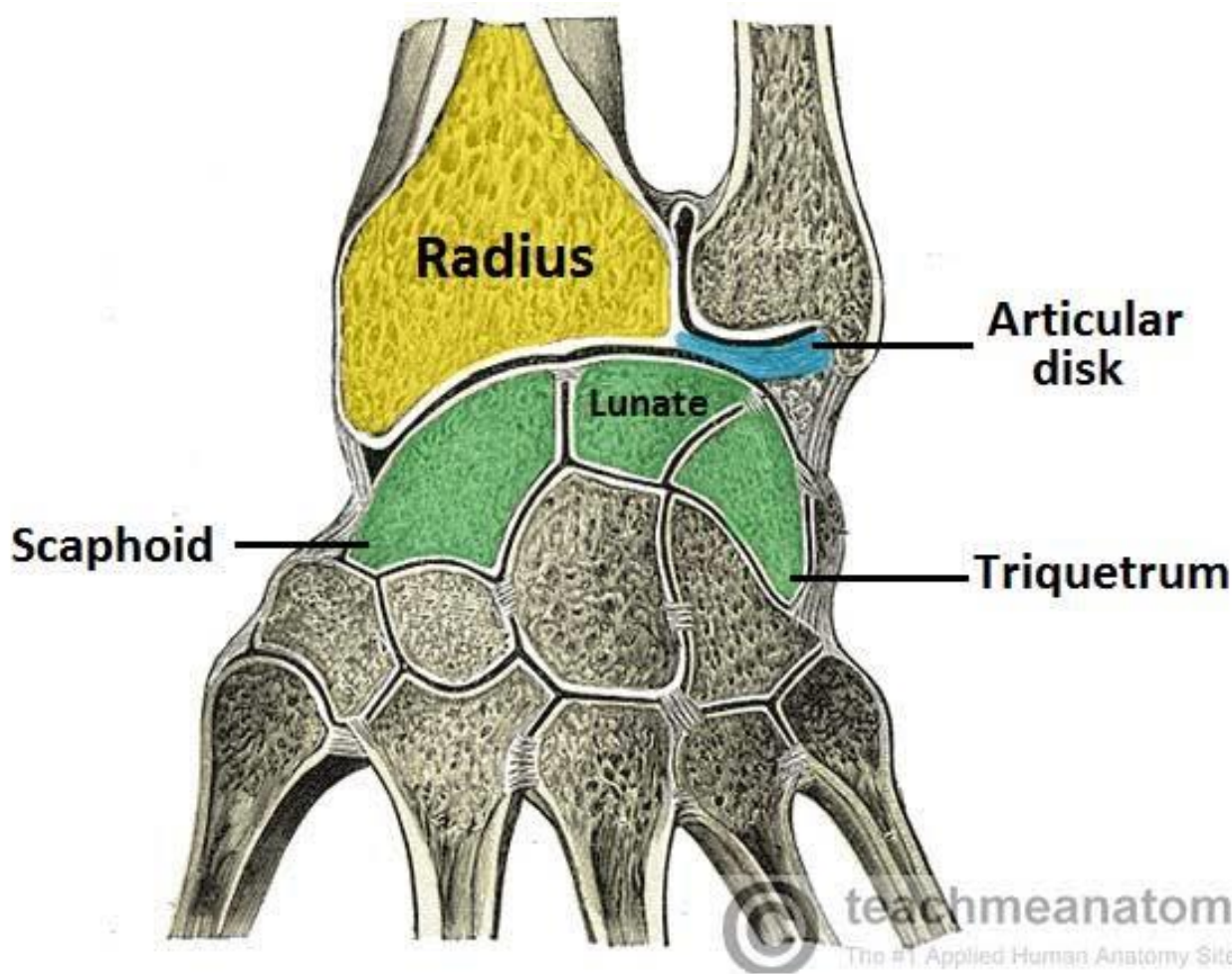
Type: Synovial ellipsoid.

Articular surfaces: Lower end of Radius + Scaphoid + Lunate + Triquetrum.

د مفصل نوعیت: نوموړی مفصل د **Synovial Ellipsoid** مفاصلو له جملې څخه دی.

مفصلي سطحی: په علوی کی د کعبری هډوی له خوا ددی هډوکی سفلی نهایت د سفلی کعبری زندی مفصل **Articular Disc** او بالمقابل په سفلی کی د لاس له خوا د **Scaphoid**، **Lunate** او **Triquetrum** هډوکو علوی محدبی بیضوی سطحی ددی مفصل په جوړیدو کی رول لری.

د مفصل حرکات: په دی مفصل کی د قبض، بسط، تقرب او تبعد حرکات او کمه اندازه د **Rotation** حرکات پکی اجراء کیدای شی.



■ **Intercarpal Joint:**

Type: Synovial Plane.

Articular surface: The Carpal bone connected with another one.

Movement: Sliding.

د مفصل نوعیت: نوموړی مفاصل د **Synovial plane** مفاصلو له جملې څخه دی.

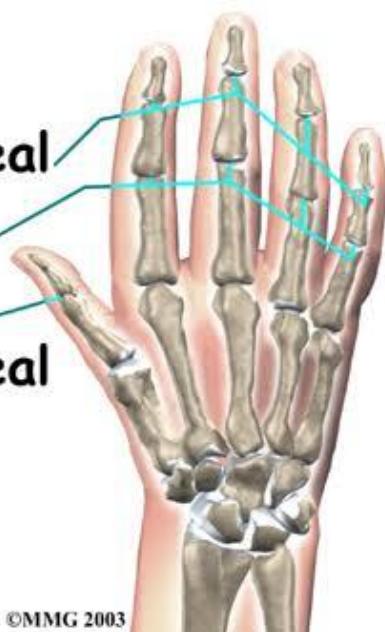مفصلی سطحی: په دغه مفاصلو کې **Carpal** هډوکي په خپل منځ کې سره مفصل کېږي.

د مفصل حرکات: په دغه بندونو کې مفصلی سطحی یو دبل په مخ معمولی شانته بنویږي.

IP Joints

Distal
interphalangeal
joints

Proximal
interphalangeal
joints



©MMG 2003

■ **Carpometacarpal joint:**

Type: Thumb saddle joint. Others are synovial plane.

Movement: Flexion, Extension, Abduction, adduction, others sliding.

ددغه مفاصلو له جملې څخه د غټې گوټی **Carpometacarpal** مفصل د **Saddle joints** او باقی څلور یې د **Synovial plane** مفاصلو له جملې څخه دی.

د غټې گوټی **Carpometacarpal joint** کې د قبض، بسط، تبعید او تقرب حرکتونه ترسره کېدای شي.

■ **Metacarpophalangeal joint:**

Type: Synovial Condylloid.

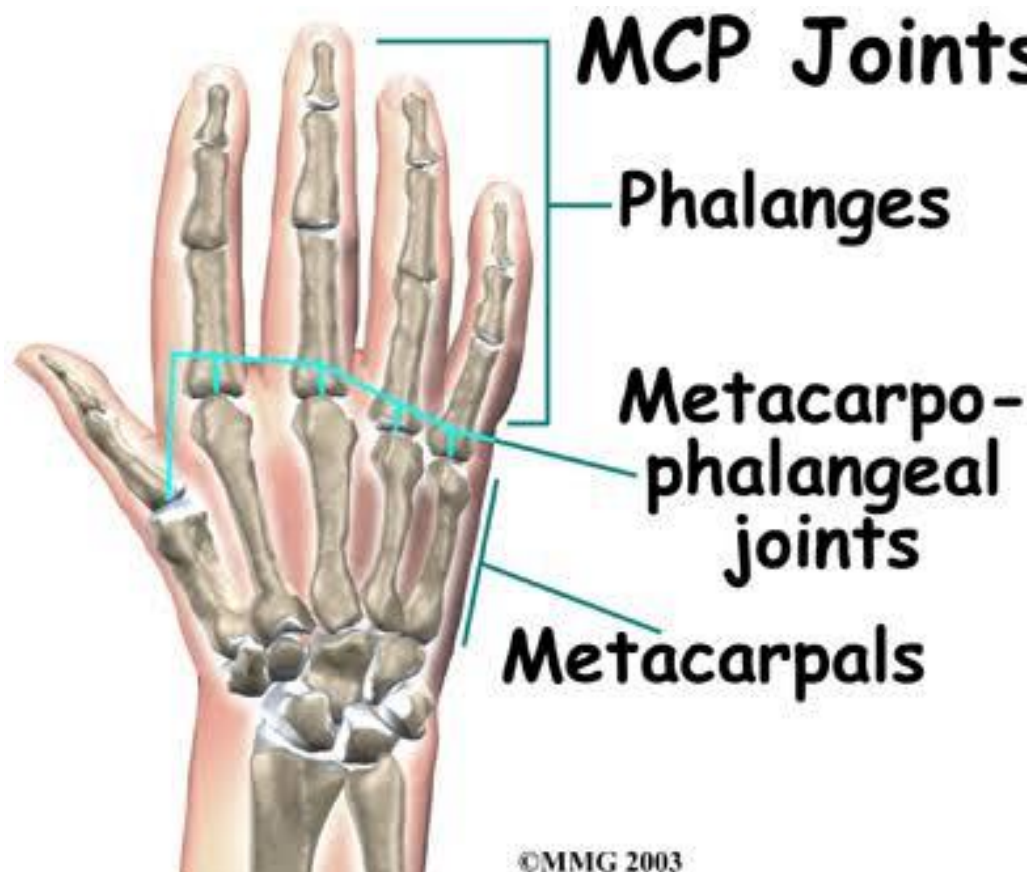
Articular surface: Head of metacarpus + Base of proximal phalanxes.

Movement: Flexion, Extension, Abduction and Adduction.

د مفصل نوعیت: د Synovial Condylloid مفاصلو له جملی څخه دی.

مفصلی سطحی: په دی مفاصلو کی د Metacarpal هډوکی سرونه د Proximal phalanxes له Base سره ددی مفاصلو په جوړیدو کی رول لری.

دمفصل حرکات: په دی بندونو کی د قبض، بسط، تقرب، تبعد او تدروری حرکات ترسره کیدای شی.



■ **Interphalangeal joint:**

Type: Synovial.

نوموړی مفصل د نوعیت له مخی د Synovial hinge مفاصلو له جملی څخه دی چی عیناً د Metacarpophalangeal مفاصلو په شان ساختمان لری.

Lower Limb Joints

■ Sacroiliac Joint:

Type: Synovial plane.

Articular surface: auricular surface of sacral bone+ auricular surface of iliac bone.

د مفصل نوعیت: دا د Synovial Plane مفاصلو له جملی څخه دی.

مفصلی سطحی: د عجز هډوکي له خوا Auricular surface of sacral bone او د حرقی هډوکي له خوا Auricular Surface of iliac bone ددی مفصل په جوړیدو کی برخه اخلی. مفصلی سطحی د مفصلی عضروفونو په واسطه پوښل شوی دی.

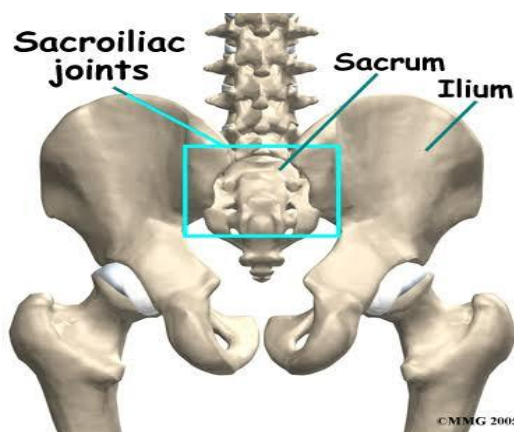
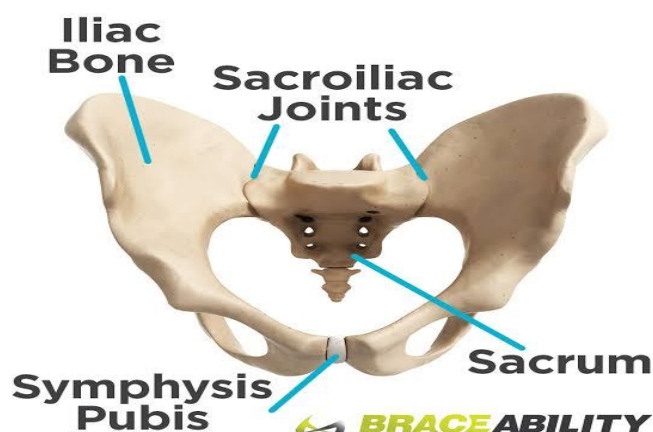
■ Symphysis Pubis joint:

Type: Secondary cartilaginous.

Articular surface: Symphyseal surface of pubis.

د مفصل نوعیت: د Secondary cartilaginous مفاصلو له جملی څخه دی.

مفصلی سطحی: د نوموړی مفصل په جوړیدو کی د یو طرف Pubic هډوکي Symphyseal Surface د مقابل Pubic هډوکي د Symphyseal surface سره رول لری مفصلی سطحی یی د Hyaline cartilage په واسطه پوښل شوی دی ددغه دواړه عضروفی سطحو ترمنځ Interpubic Disc قرار لری.



■ Hip Joint:

Type: Synovial ball and Socket.

Articular surface: Head of femur+ Acetabular fossa.

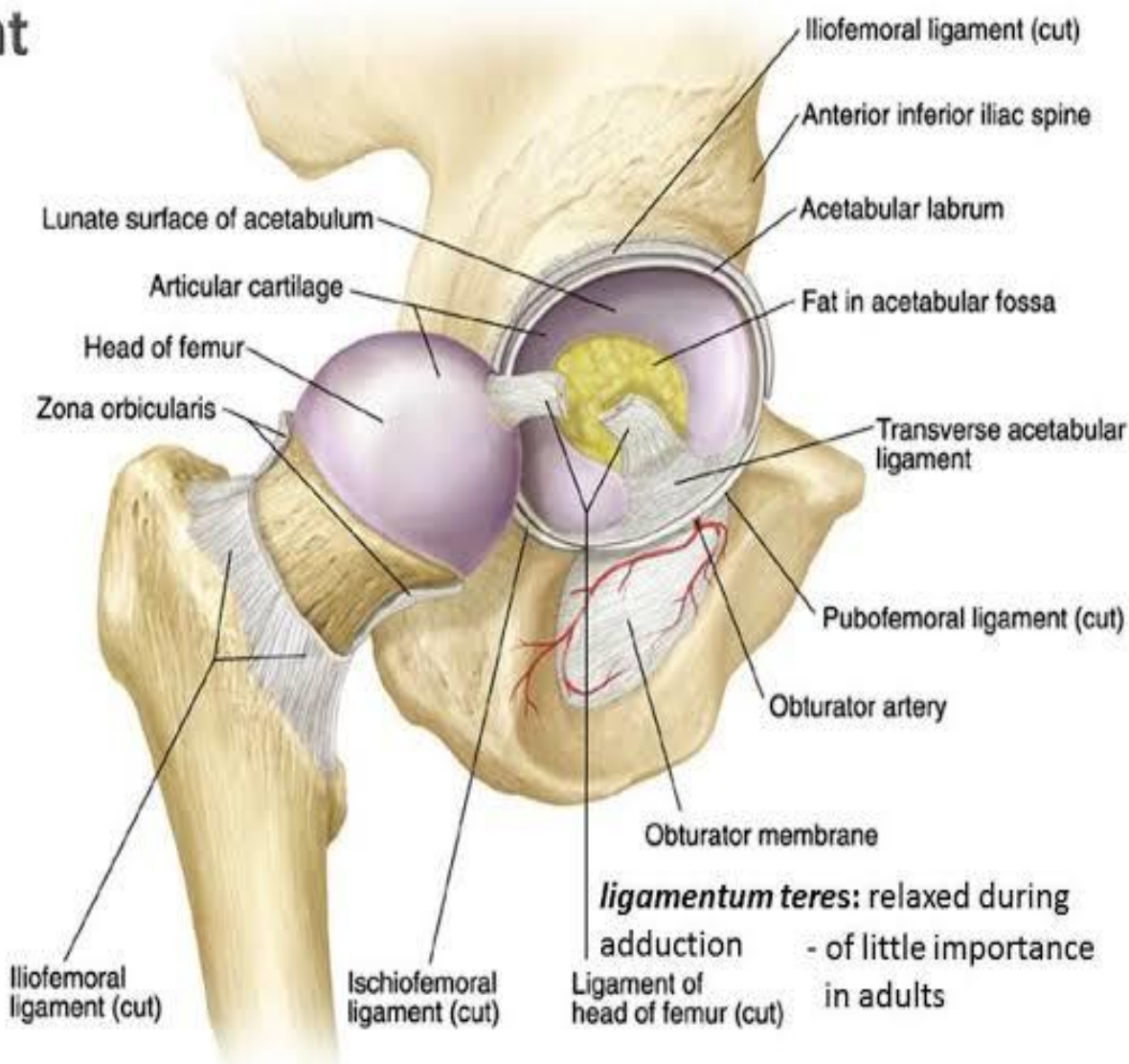
Movement: Flexion, Extension, Adduction and Abduction.

د مفصل نوعیت: د Synovial ball and socket مفاصلو له جملی څخه دی.

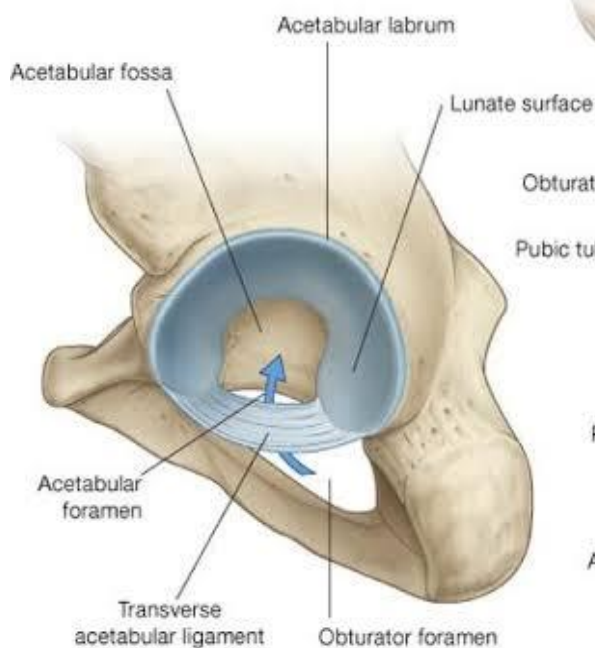
مفصلی سطحی: د فخذ د هډوکی له خوا Head of femur او د Coxae هډوکی له خو Fossa acetabulum ددی مفصل په جوړیدو کی رول لری، مفصلی سطحی یی د مفصلی عضروفونو په واسطه پوښل شوی دی.

د مفصل حرکات: په دی بند کی د قبض، بسط، تبعد، تقرب، Rotation او Circumduction حرکات ترسره کولای شی.

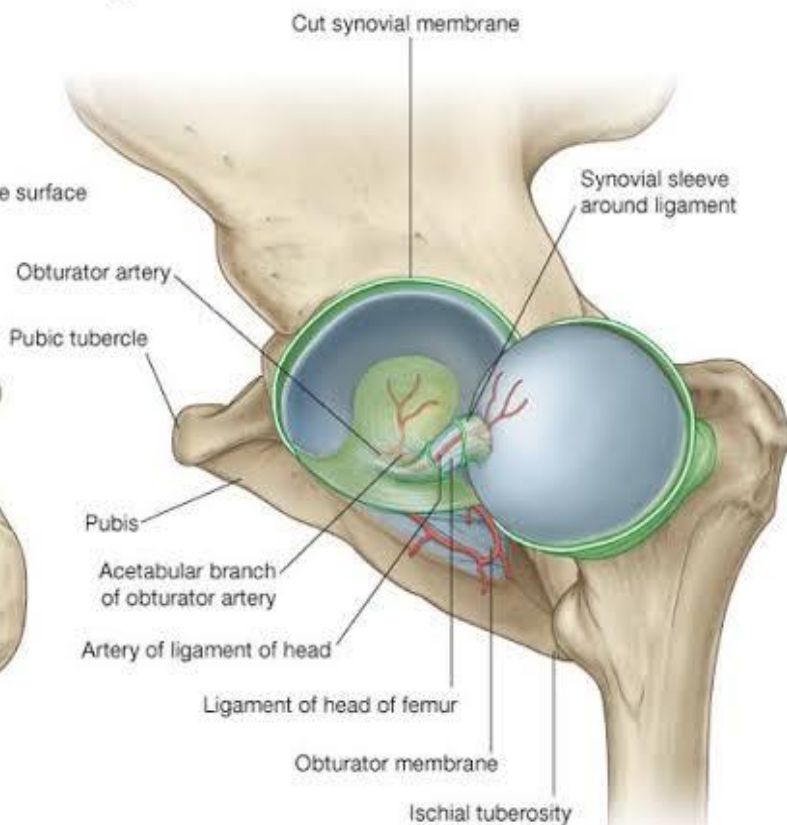
Hip Joint



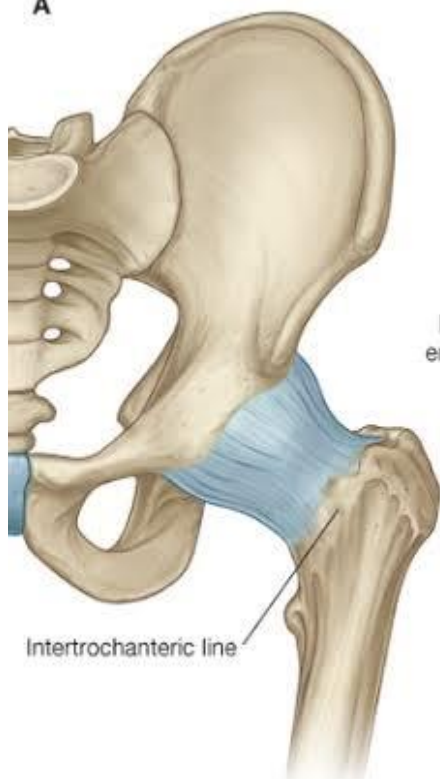A



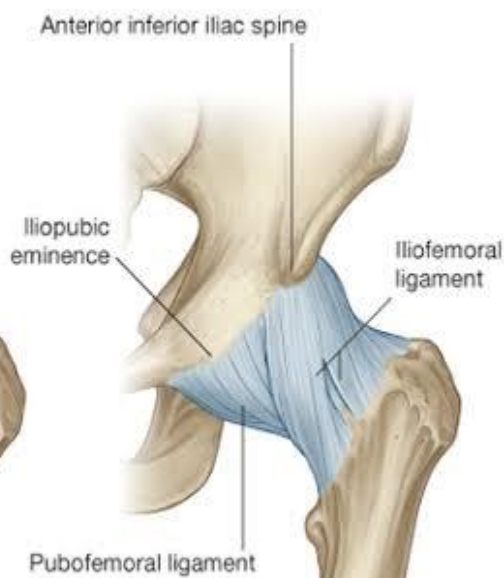
B



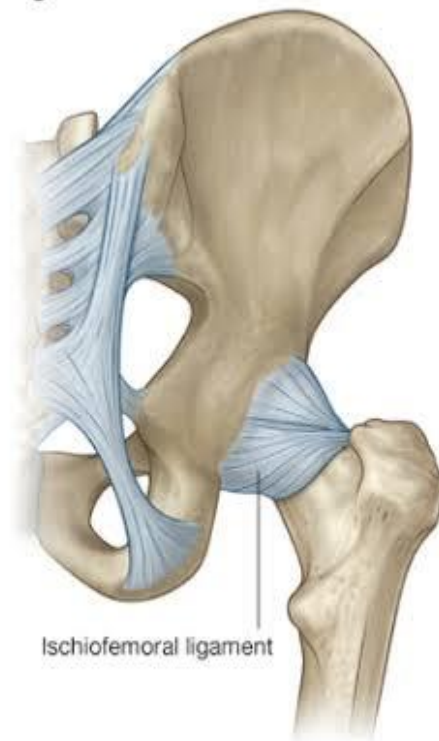
A



B



C



Drake: Gray's Anatomy for Students, 2nd Edition. Copyright © 2009 by Churchill Livingstone, an imprint of Elsevier, Inc. All rights reserved.



■ Knee Joint:

Type: Synovial hinge between tibia and femur And Synovial plane between femur and patella.

Femorotibial joint: Condyles of distal end of femur+ condyle of proximal end of tibia.

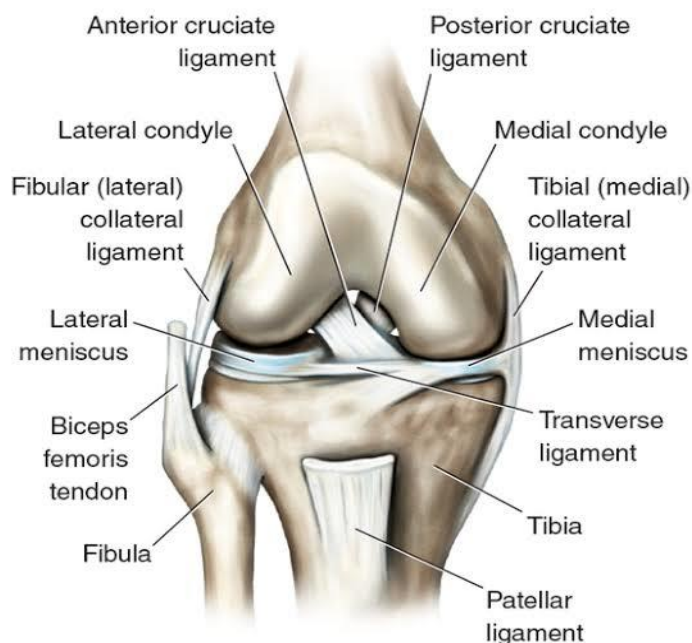
Femoropatellar joint: Posterior surface of patella+ Patellar surface of femur.

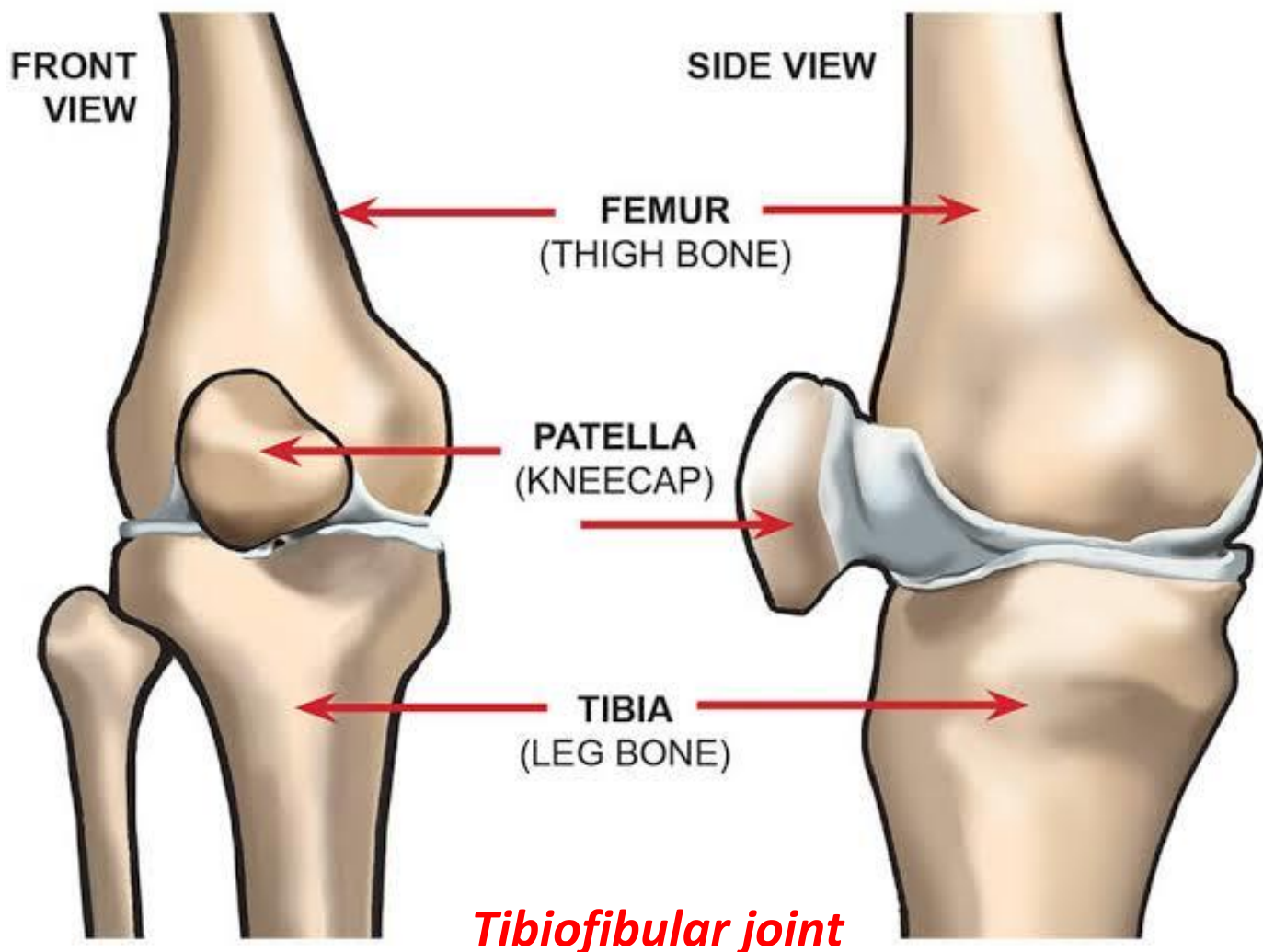
Movement: Flexion and Extension.

د مفصل نوعیت: د زنگانه په بند کی د Tibia او Femur د هډوکو ترمنځ بند د Synovial hinge مفاصلو له جملی څخه او د Femur او Patella هډوکو ترمنځ بند د Synovial plane مفاصلو له جملی څخه دی.

مفصلی سطحی: ددغه مفصل په جوړیدو کی له یوی خوا د فخذ هډوکي Condyles Tibia د هډوکي له Condyles سره او له بلی خوا د Femur هډوکي د سفلی تهایت قدامی سطحه د Patella هډوکي د خلفی سطحی سره مفصل کیږی د فخذ (Femur) ، رضفی (Patella) او Tibia هډوکو مفصلی سطحی د مفصلی غضروفونو په واسطه پوښل شوی دی.

د مفصل حرکات: په دی بند کی د قبض، بسط او په کمه اندازه Rotation حرکات ترسره کیدای شی.





■ **Superior tibiofibular joint:**

Type: Synovial plane.

Articular surface: Lateral condyle of tibia+ tibia facet.

Movement: Sliding.

د مفصل نوعیت: نوموړی مفصل د **Synovial plane** مفصلو څخه دی.

مفصلی سطحی: دغه مفصل د **Tibia** هډوکي د وحشي **Condyle** او د **Fibula** هډوکي د علوی نهایت ترمنځ جوړیږي، مفصلی سطحی یی د مفصلی عضروفونو په واسطه پوښل شوی دی.

د مفصل حرکات: مفصلی سطحی یو په بل کمه اندازه ښوویدونکی حرکات اجراء کوی چی قابل د محسوس کیدو نه دی.



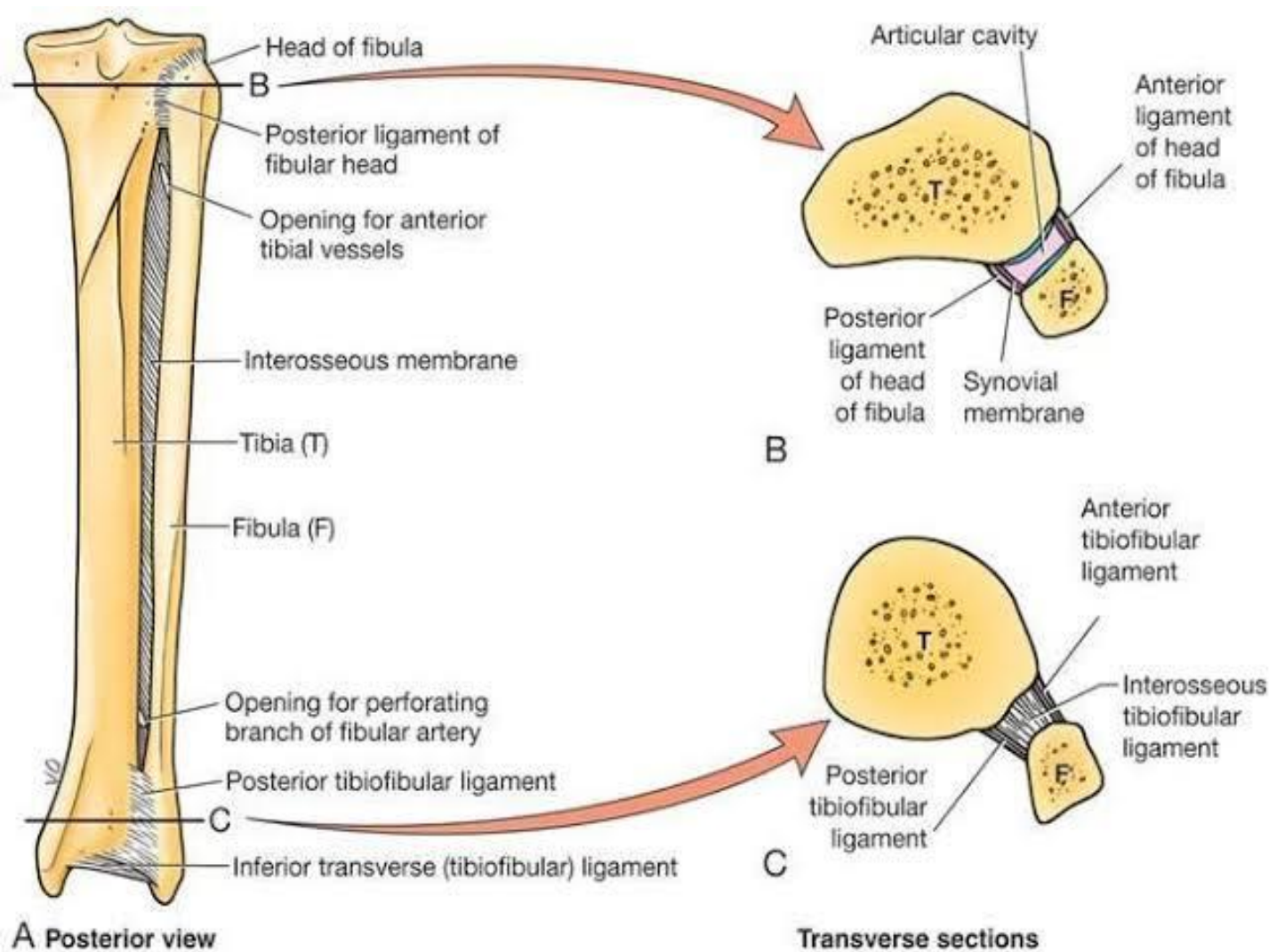
■ Inferior tibiofibular joint:

Type: Fibrous.

Articular surface: Fibular notch of tibia+ Inferior end of fibula.

د مفصل نوعیت: نوموړی مفصل د Fibrous مفاصلو له جملې څخه دی.

مفصلی سطحی: دغه مفصل د Tibia هډوکي د سفلی نهایت (Fibular notch) او د Fibula هډوکي د سفلی نهایت ترمنځ جوړیږي.



Copyright © 2011 Wolters Kluwer Health | Lippincott Williams & Wilkins

■ Ankle Joint:

Type: Synovial hinge.

Articular surface: inferior surface of lower end of tibia with medial malleolus and lateral malleolus of fibula+

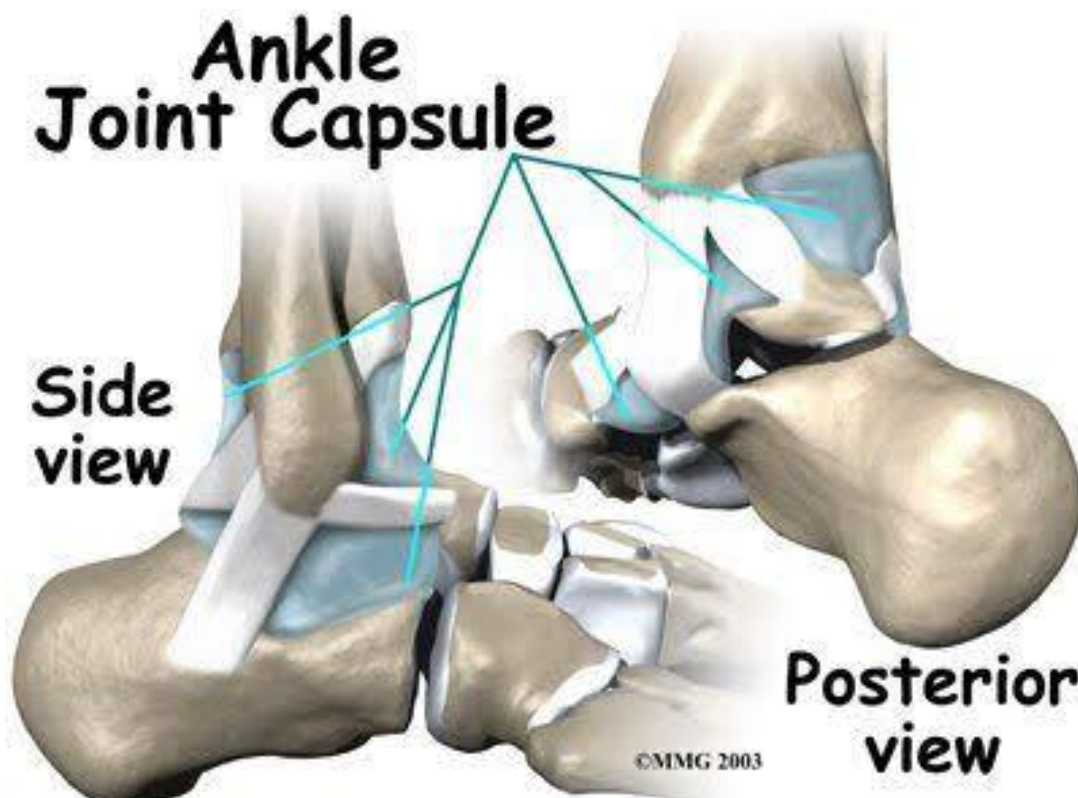
Superior, medial and lateral articular surface of talus.

Movement: Dorsiflexion and Plantarflexion.

د مفصل نوعیت: نوموړی مفصل د **Synovial hinge** مفاصلو له جملې څخه دی.

مفصلی سطحی: د مفصل علوی مفصلی سطحه د **Tibia** هډوکي د سفلی نهایت په شمول د **Medial malleolus** او د **Fibula** هډوکي د وحشی **malleolus** او **Inferior transvers tibiofibular lig** په واسطه او د مفصل سفلی مفصلی سطحه د **Talus** هډوکي د جسم د علوی، انسی او وحشی مفصلی سطحو په واسطه جوړېږي.

د مفصل حرکات: په دی بند کی د **Dorsiflexion** (په دی حرکت کی د پښو گوټی پورته خواته تمایل پیدا کوی)، **Plantarflexion** (په دی حرکت کی د پښو گوټی ښکته خواته تمایل پیدا کوی) او کمه اندازه **Abduction** او **Adduction** حرکات اجراء کیږي.



Tarsal Joint

■ Subtalar joint:

Type: Synovial plane.

Articular surface: inferior surface of talus+ Superior of calcaneus.

د مفصل نوعیت: دغه مفصل د **Synovial plane** مفاصلو له جملی څخه دی.

مفصلی سطحی: دغه مفصل د **Talus** هډوکی د جسم د سفلی سطحی او د **Calcaneus** هډوکی د علوی سطحی ترمنځ جوړیږی د مفصل مفصلی سطحی د مفصلی عضروفونو په واسطه پوښل شوی دی.

■ Talonavicular joint:

Type: Synovial ellipsoid.

Articular surface: Head of talus+ Posterior of navicular+ Sustaintacular Tali.

د مفصل نوعیت: دغه مفصل تقریباً د **Synovial ellipsoid** مفاصلو له جملی څخه دی.

مفصلی سطحی: د **Talus** هډوکی سر د **Navicular** هډوکی خلفی مقعره سطحه او د **Sustaintacular Tali** علوی سطحه ددی مفصل په جوړیدو کی برخه اخلی، مفصلی سطحی یی د مفصلی عضروفونو په واسطه پوښل شوی دی.

■ Calcaneocuboidal joint:

Type: Synovial plane.

Articular surface: Anterior of Calcaneus+ Posterior of Cuboid.

د مفصل نوعیت: د **Synovial plane** مفاصلو له جملی څخه دی.



مفصلی سطحی: د **Calcaneus** هډوکی قدامی نهایت او د **Cuboid** هډوکی خلفی سطحه ددی مفصل په جوړیدو کی رول لری، مفصلی سطحی یی د مفصلی عضروفونو په واسطه پوښل شوی دی.

■ **Cuneo navicular joint:**

Type: Synovial Plane.

Articular surface: Navicular+ Cuneiforms.

د مفصل نوعیت: دغه بند د **Synovial plane** مفاصلو له جملی څخه دی

مفصلی سطحی: دغه بند د **Navicular** او دری عدده **Cuneiforms** هډوکو ترمنځ جوړیږی. مفصلی محفظه یی د **Dorsal** او **Planter** رابطو په واسطه تقویه کیږی.

■ **Cuboid navicular joint:**

Type: Fibrous.

Articular surface: Cuneo cuboid and Inercuneiform.

د مفصل نوعیت: دغه بند د **Fibrous** مفاصلو له جملی څخه دی.

مفصلی سطحی: دغه مفصل د **Cuboid** او **Navicular** هډوکو ترمنځ چی د **Planter, Dorsal** او **Interosseous** رابطو په واسطه تقویه کیږی جوړیږی.

■ **Cuneo cuboid and Intercuneiform joint:**

Type: Synovial plane.

د مفصل نوعیت: نوموړی بند د **Synovial plane** مفاصلو له جملی څخه دی.

او کوم هډوکی چی ددی په جوړیدو کی برخه اخلی د **Dorsal, Planter** او **Interosseous** رابطو په واسطه یو د بل سره مرتبط کیږی.

■ **Tarsometatarsal joint:**

Type: Synovial plane.

د مفصل نوعیت: نوموړی بند هم د **Synovial plane** مفاصلو له جملی څخه دی.

او کوم هډوکي چي ددی په جوړیدو کی برخه اخلی د **Dorsal, Planter** او **Interosseous** رابطو په واسطه یو د بل سره مرتبط کیږی.

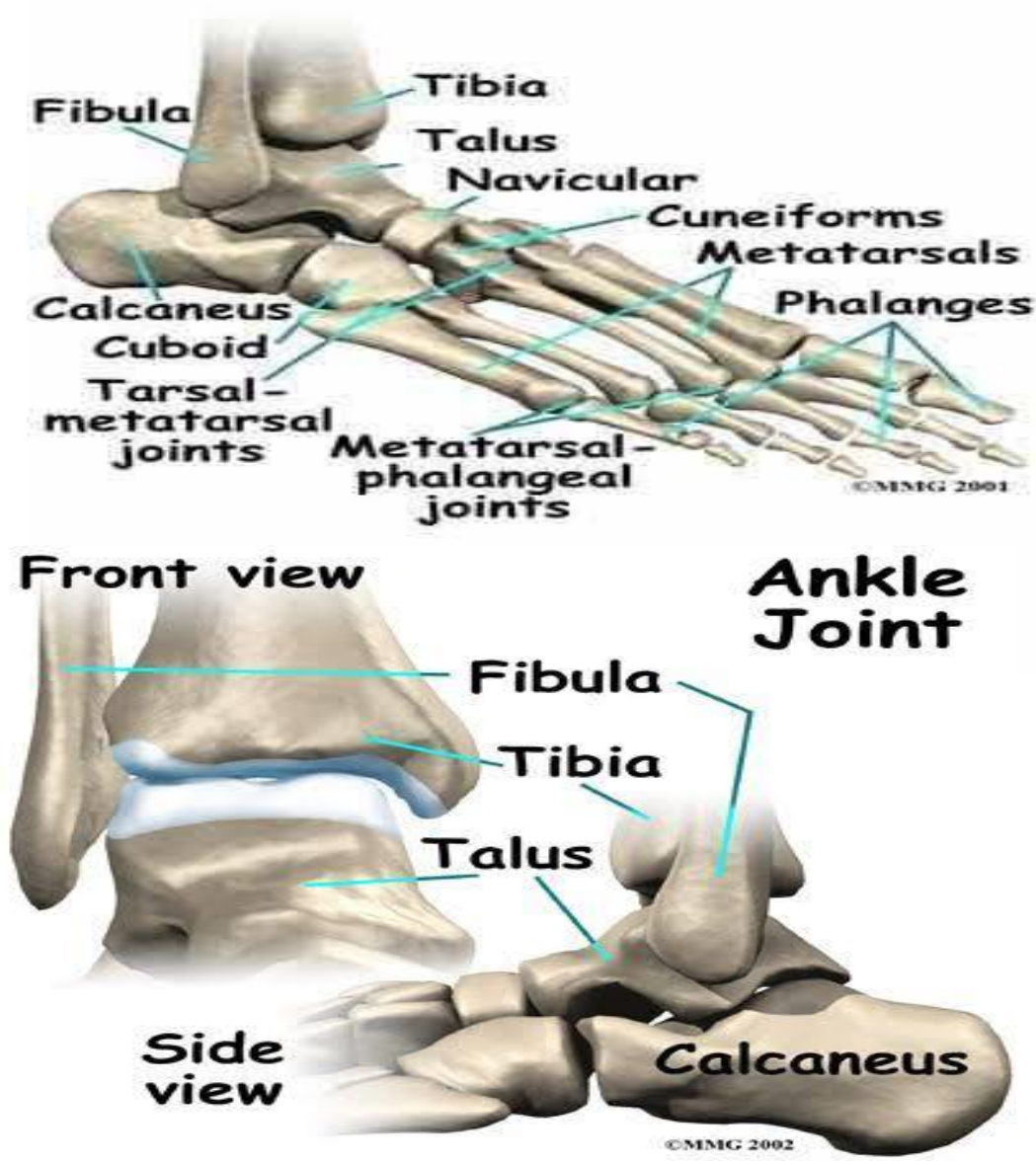
■ **Meta tarsophalangeal joint:**

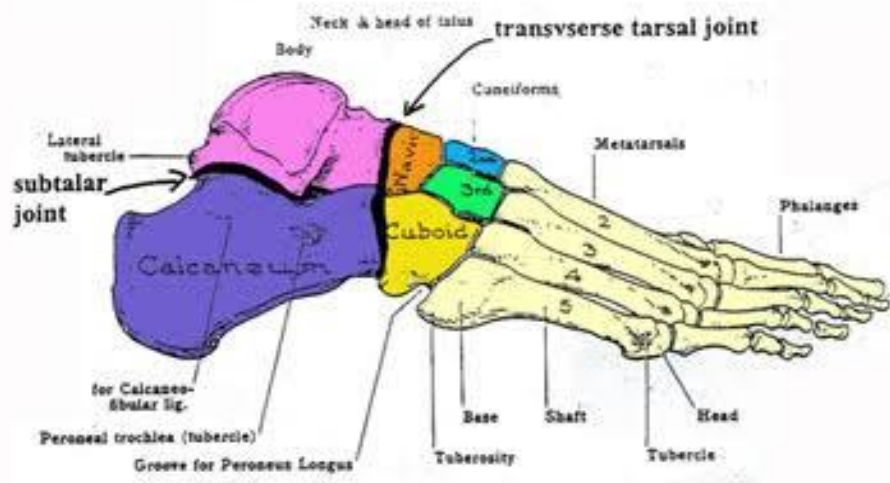
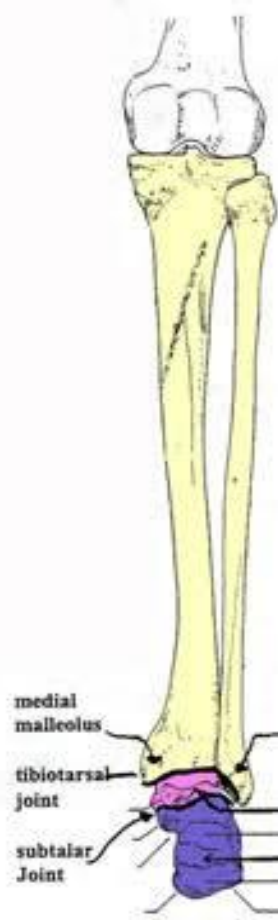
Type: Synovial condyloid.

دغه مفاصل د لاس د **Metacarpophalangeal** او **Interphalangeal** مفاصلو سره شباهت لری.

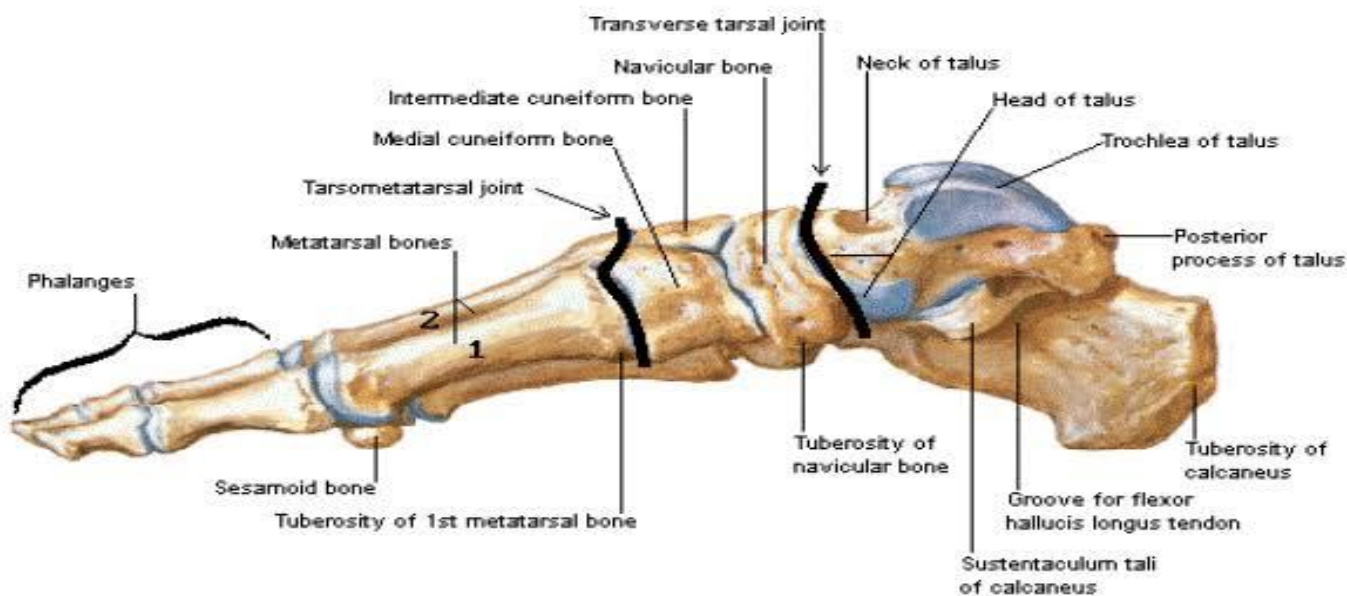
■ **The inter Phalangeal joint:**

Type: Synovial hinges.





Bones of Foot Medial View



Joints of Vertebral Column

■ *Atlanto occipital joint:*

Type: Synovial hinge.

Articular surface: occipital condyles+ Superior articular surface of lateral of atlas.

د مفصل نوعیت: دغه مفصل د Synovial hinge مفاصلو له جملې څخه دی.

مفصلی سطحی: په علوی کی د Occipital هډوکي له خوا Occipital condyles (د Foramen magnum په دواړو خواوو کی قرار لری) او په سفلی کی د Atlas د فقری د وحشی کتلو علوی مفصلی سطحی ددی مفصل په جوړیدو کی رول لری.

■ *Atlanto axial Joints:*

Median: Synovial pivot.

Lateral: Synovial plane.

Articular surface: Medial dens axis+ Fovea dentis.

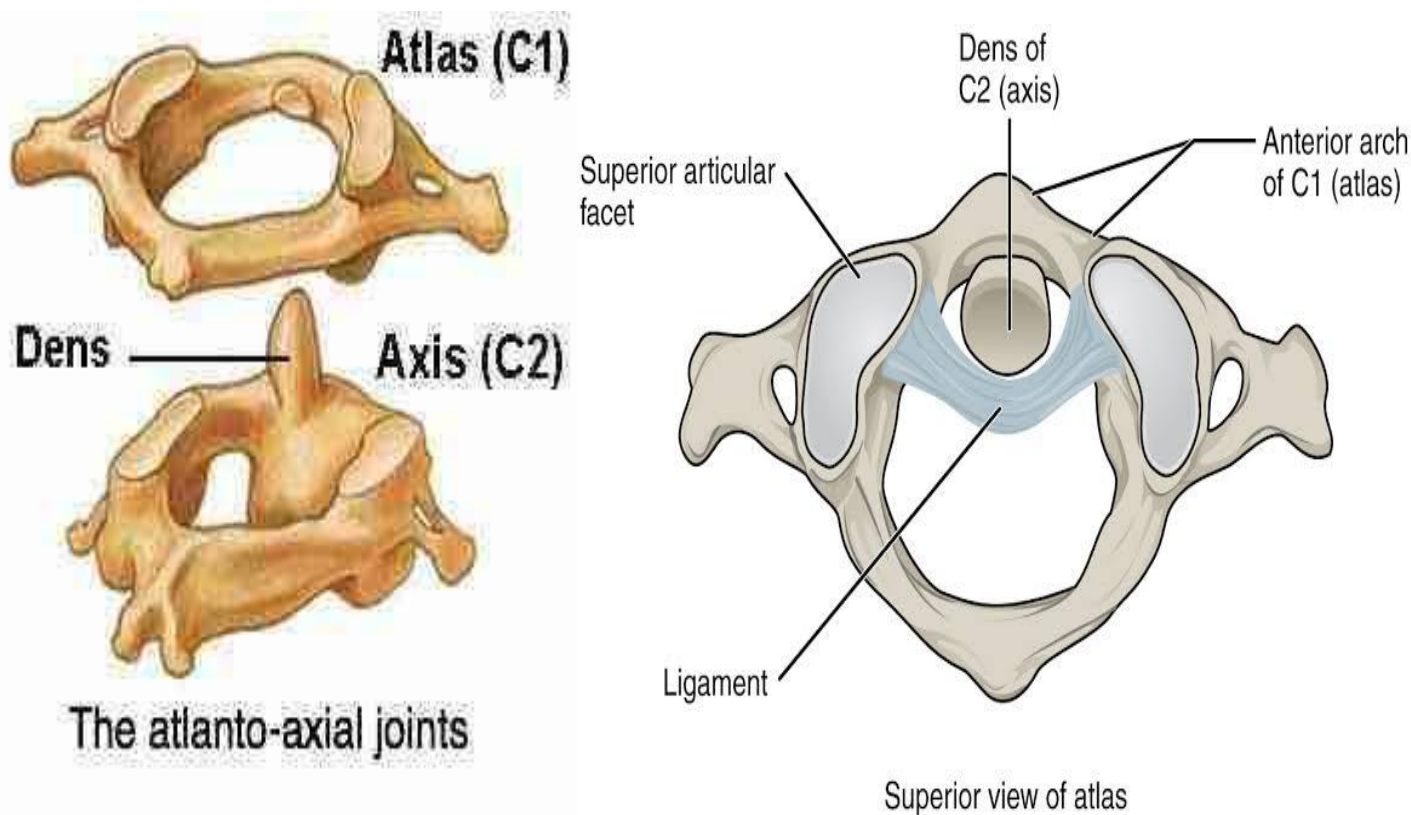
Lateral superior articular process of axis+ Inferior surface of lateral mass of atlas.

د مفاصلو نوعیت: په دغه مفصل کی Atlanto axial median joint د Synovial pivot مفاصلو له جملې څخه او نور دواړه یی د Synovial plane مفاصلو له جملې څخه دی.

مفصلی سطحی: Atlanto axial joint په حقیقت کی د دری مفاصلو څخه متشکل شوی دی، چی یو مفصل یی د Dens axis او د Atlas د فقری د Anterior arch او Fovea dentis ترمنځ (Atlanto axial median joint) او باقی دوه نور مفصل یی چی په دواړو خواوو کی موقیعت لری د (Atlanto axial lateral joint) په نوم یادیری، په دی اخیرو دواړو مفاصلو کی د Atlas د فقری هر یو Fovea articularis inferior چی د نوموړی فقری په مربوطه جنبی کتله کی قرار لری د



Axis فقری د مربوطه **Superior articular process** د مفصلی سطحی سره په دواړه خواو کی مفصل کیږی.



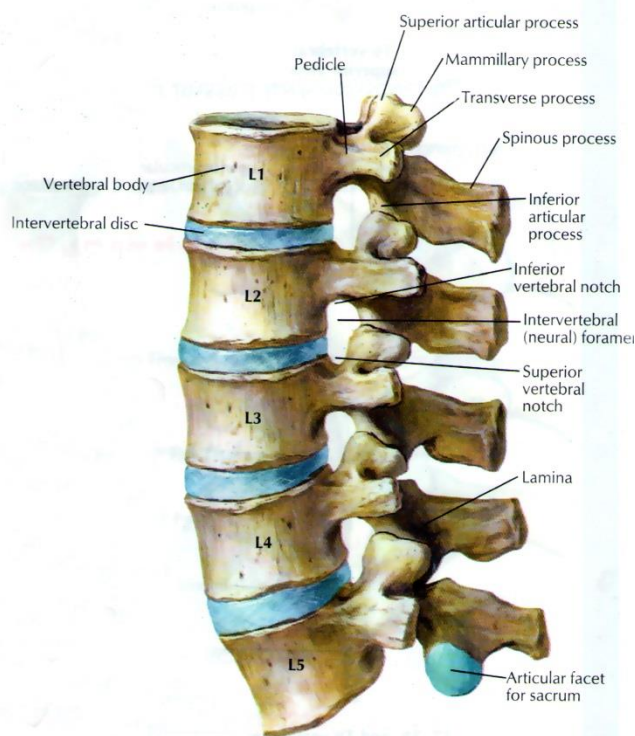
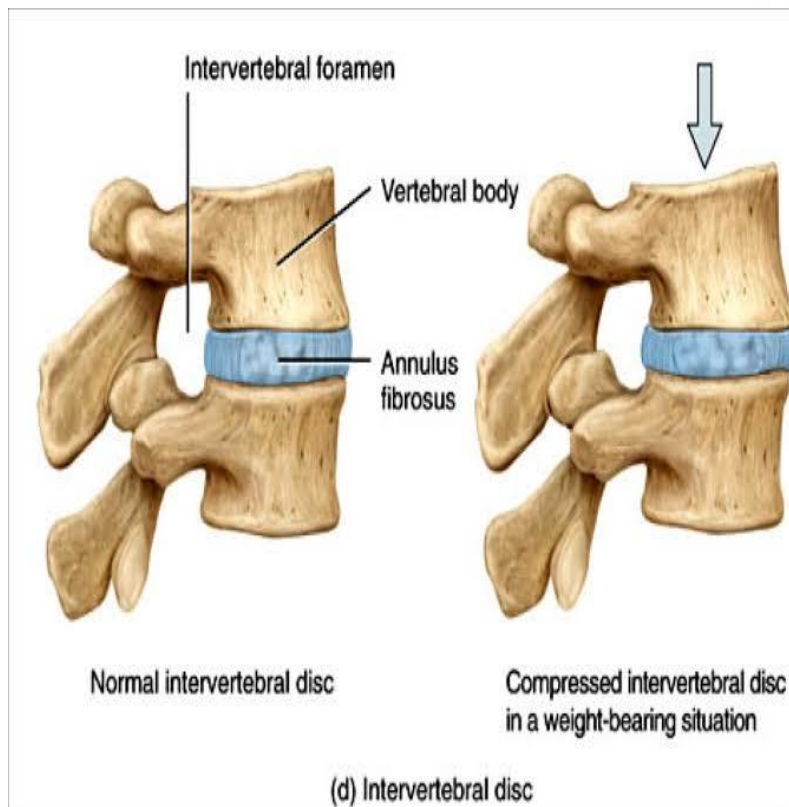
■ **Bellow Axis: Between vertebral Bodies.**

Type: Secondary cartilaginous joint.

د فقراتو د جسمونو ترمنځ مفاصل:

د مفاصلو نوعیت: دا مفاصل د **Secondary cartilaginous** مفاصلو له جملی څخه دی.

مفصلی سطحی: مفصلی سطحی یی په ترتیب سره له پورته څخه لاندی د پورتنی فقری د جسم د لاندینی سطحی او د لاندینی فقری د جسم د پورتنی سطحی څخه عبارت دی. د فقراتو د جسمونو مفصلی سطحی خفیف مقعریت لری چی د مفصلی عضروفونو په واسطه پوښل شوی او د بین الفقری **Disc** په واسطه سره مرتبط شوی دی. بین الفقری **Disc** لرونکی د **Collagen** الیافو دی چی د فقراتو جسمونه سره مرتبط کوی.



Lumbar vertebrae, articulated: left lateral view

■ **Joint of Articular process:**

Type: Synovial plane.

Articular surface: Superior articular process+ Inferior articular process of lower.

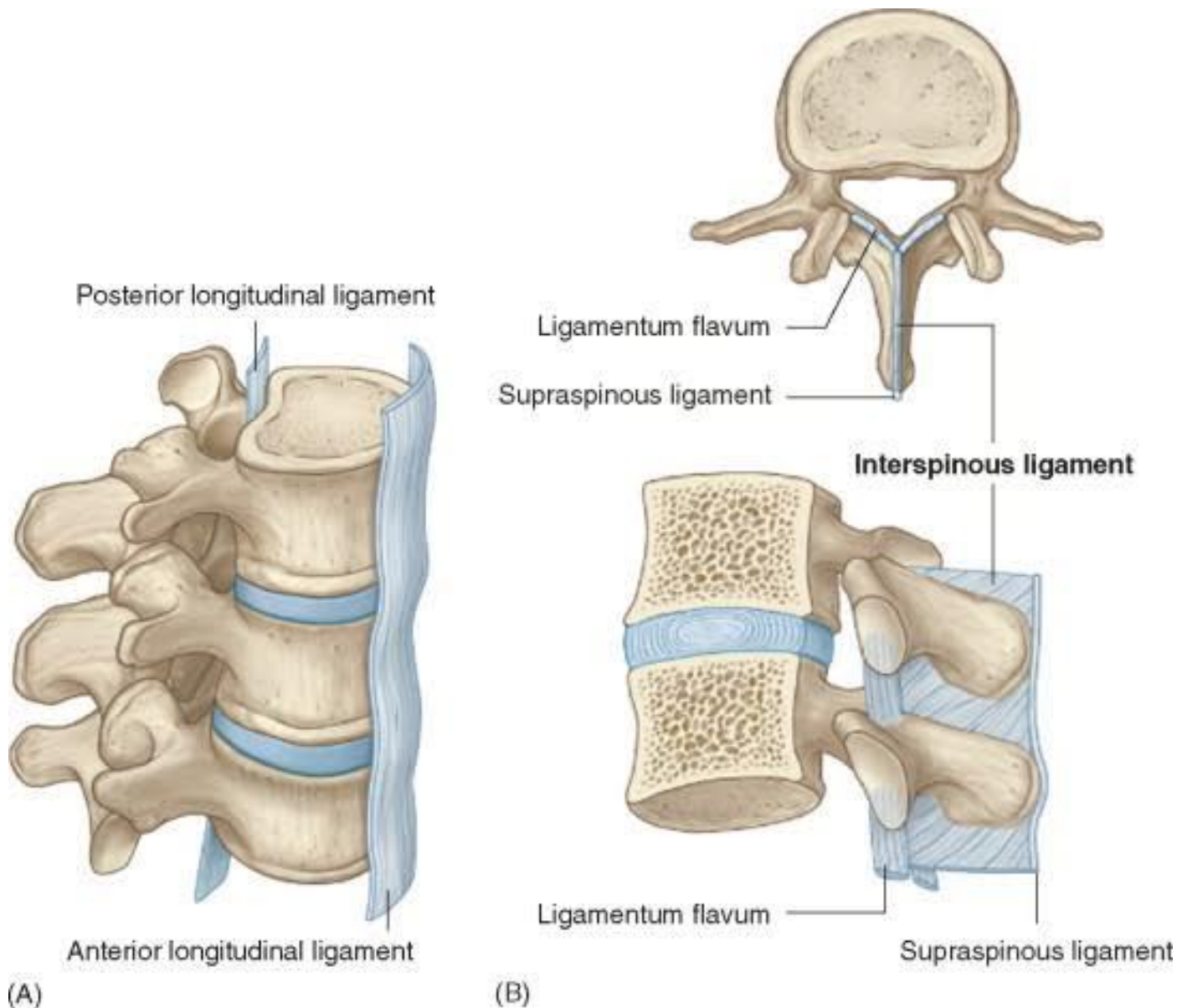
د مفاصلو نوعیت: نوموړی مفاصل د **Synovial plane** مفاصلو له جملې څخه دی.

مفصلی سطحی: په دې مفاصلو کې د پورتنۍ فقرې **Process articularis**

inferior د بنګتنۍ فقرې له **Process articularis superior** سره مفصل کیږي،

مفصلی سطحی یې د مفصلی عضروفونو په واسطه پوښل شوی دی.





© Elsevier.

■ **Spinous process:**

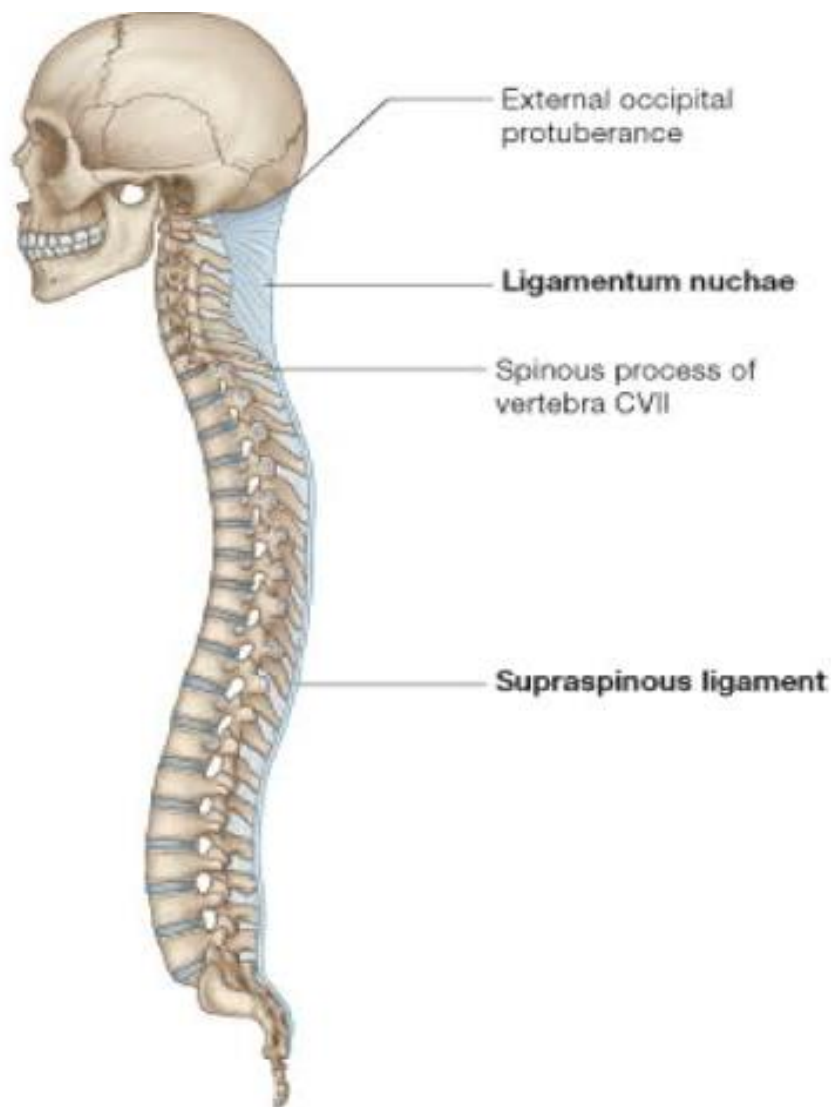
Are connected through interspinous and supraspinous ligaments, the lateral is known as lig nuchea at cervical area.

Interspinous د دوه مجاورو فقراتو **Process spinosus** يو له بل سره د **Supraspinous ligament** او **Interspinous ligament** په واسطه وصل شوی دی.



Supraspinous ligament: د فقراتو د **Process spinosus** زروی سره نېنلوی، په رقبی ناحیه کی نوموړی رباط د **Lig nuchae** په نوم یادېږی.

**Between Laminal Arches:
Lig Flavum.**



■ **Sacrocoocygeus:**

Type: Secondary Cartilaginous.

Articular surface: Base of coccyx + apex of Sacrum.

د مفصل نوعیت: دغه مفصل د ثانوی **Cartilaginous** مفاصلو له جملی څخه دی.

مفصلی سطحی: د نوموړی مفصل په جوړیدو کی د **Sacrum** هډوکی زروه او د

Coccygeus هډوکی قاعده رول لری.



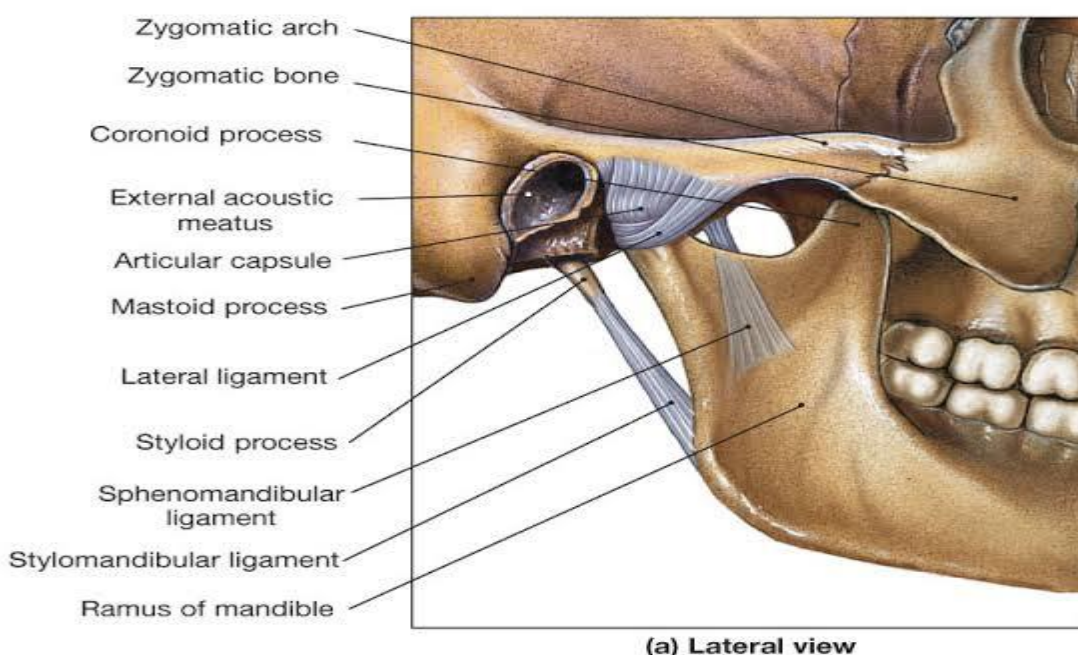
■ **Temporomandibular Joint:**

Type: Synovial Ellipsoid

Articular surface: Mandibular fossa of temporal + Head of condyloid process of mandibula.

د مفصل نوعیت: د **Synovial Ellipsoid** مفاصلو له جملی څخه دی.

مفصلی سطحی: ددی مفصل په جوړیدو کی د **Temporal** هډوکی **Mandibular Fossa** او د **Mandibula** هډوکی **Head** رول لری.



Copyright © 2003 Pearson Education, Inc., publishing as Benjamin Cummings.

Costovertebral joint

■ **Joint of Costal Head:**

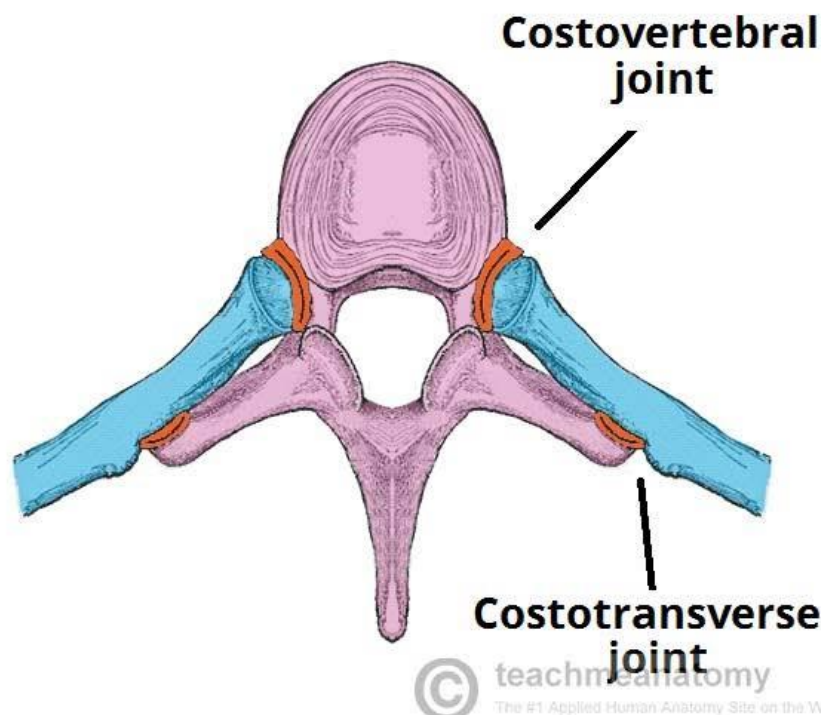
Type: Synovial plane

Articular surface: Head of costa+ Costal articular surface of vertebral body.

د مفصل نوعیت: د **Synovial plane** مفاصلو له جملی څخه دی.

مفصلی سطحی: د هری پښتی د سر برخه د او **Costal** مفصلی برخه د **Vertebral body** سره مفصل کیږی.





■ Costotransverse:

Type: Synovial Plane.

Articular surface: Costal Tubercle + Transvers costal facet.

د مفصل نوعیت: د Synovial plane مفاصلو له جملی څخه دی.

مفصلی سطحی: ددی مفاصلو په جوړیدو کی د اضلاعو *Facies articularis*

tuberculi costa د مربوطه فقری د *Transvers process* له *Fovea costalis transversalis* سره مفصل کیږی.

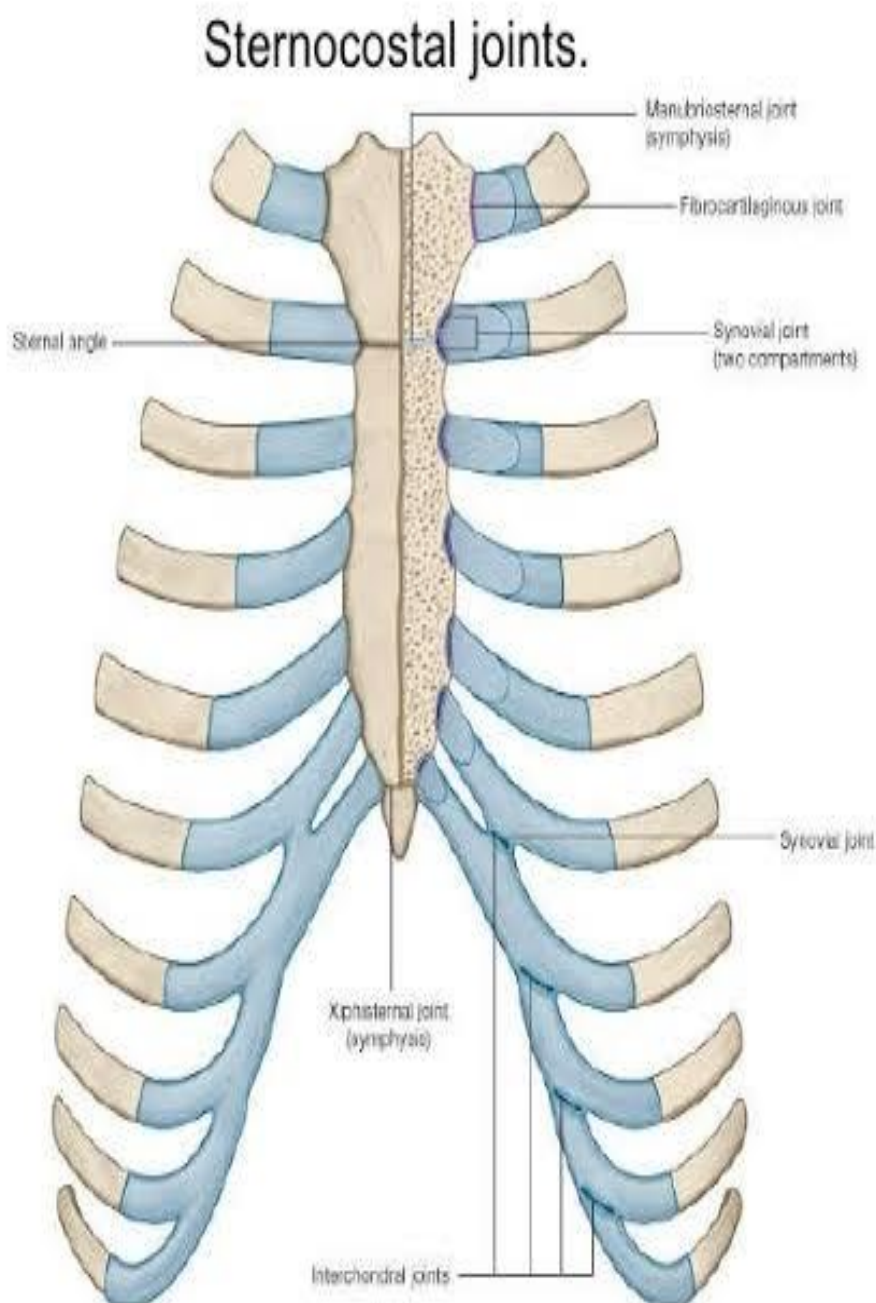
■ Costosternal Joint:

Type: Primary Cartilaginous.

Articular surface: Anterior end of costa + Costal surface of sternum (1-7). 8,9,10 Sternochondral and interchondral.

ددی مفاصلو له جملی څخه اول نه تر اووم *Sternocostal* مفاصلو پوری د *Primary cartilaginous* مفاصلو له جملی څخه دی او باقی د اتم نه تر لسمو پوښتیو پوری د پښتیو عضروفی برخی اول په خپل منځ کی سره مفصل او بیا د *Sternochondral* او *Interchondral* جوړوی چی د

مفاصلو په نوم يادېږي چې دواړه گروهه مفاصل د ساده سينوويال مفاصلو له جملې څخه حسابېږي.

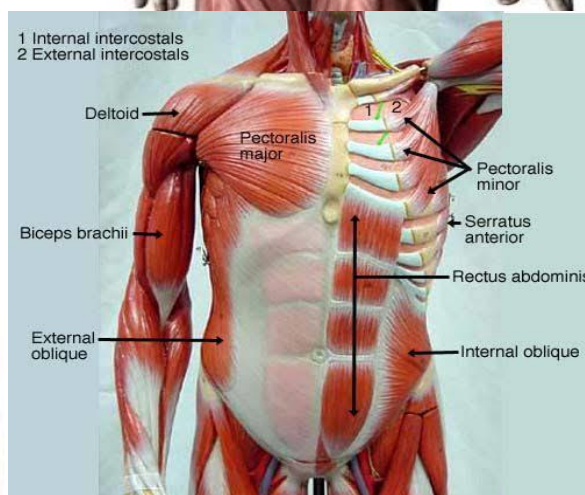
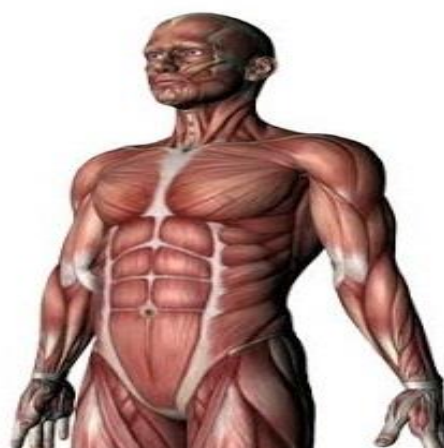
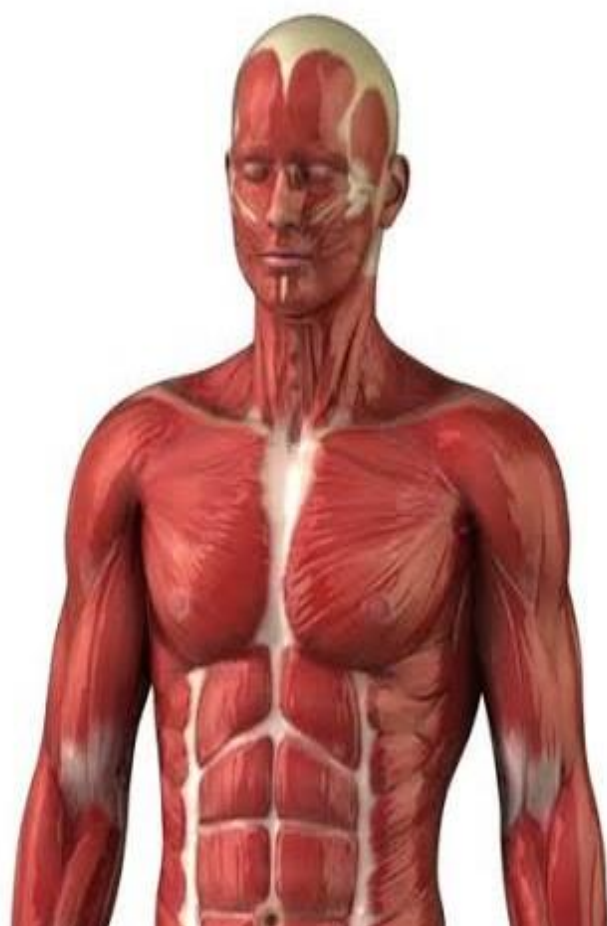
© Elsevier. Drake et al: Gray's Anatomy for Students - www.studentconsult.com



7th chapter

Muscles



Mr.18

Kefayatullah.naibamani



Muscular system

The muscular system responsible for the movement of the human body. Attached to the bones of the skeletal system are about 700 named muscles that make up roughly half of a person's body weight.

د عضلاتو علم د اناتومی د هغه بخش څخه عبارت دی چې د بدن د مختلفو نواحیو د عضلاتو اناتومیک موقیعت، منشاء، ارتکاز، تعصیب، او د هغوی د عمده وظایفو څخه بحث کوی او خپله عضلات عبارت د هغه اعضاءو څخه دی چې دیوی تنبه **Stimulation** د تاثیر لاندی تقلص **Contraction** کوی او د تقلص په نتیجه کی عضله لنډیږی، ضخیمیږی او سختیږی.

Types of Muscle

Visceral Muscle

Cardiac Muscle

Skeletal Muscle

Body Muscles:


- Upper Limb's Muscles
 - Lower Limb's Muscles
 - Head Muscles
 - Neck Muscles
 - Thoracic Muscles
 - Abdomen Muscles
-
- Shoulder Muscles
 - Arm Muscles
 - Forearm Muscles
 - Hand Muscles

Shoulder Muscles

- Anterior Muscles
- Posterior Muscles
- Medial Muscles
- Lateral Muscles

Anterior Muscles of Shoulder

Two Planes



Divided into two: one is Located anterior of scapula Known as *Sub Scapularis*. Those Located Posterior of scapula are five in number:

- *Supra Spinatus*
- *Infra Spinatus*
- *Teres minor*
- *Teres major*
- *Latissimus dorsi*

Medial Muscle of Shoulder

پدی کی صرف یوہ عضلہ شاملہ ده چی عبارت ده له **Serratus anterior** عضلی خخه.

Lateral Muscle of Shoulder

پدی گروپ کی تنها یوہ عضلہ شاملہ ده چی عبارت ده له **Deltoid** عضلی خخه.

Arm Muscles

Divided into Anterior and Posterior Groups.

Anterior Group Include:

- Biceps Brachial Muscle
- Coracobrachialis Muscle
- Brachial Muscle

Posterior Group Include:

- Triceps Brachi

Forearm Muscles

Divided Into Anterior, Posterior And Lateral Muscles.

Anterior Muscles of Forearm:

divides into four layers.

1st layer:

- Flexor carpi radialis muscle
- Pronator teres muscle
- Palmaris longus muscle
- Flexor carpi ulnaris muscle

2nd layer:

- Flexor Digitorum Superficialis

3rd layer:

- Flexor digitorum profundus
- Flexor pollicis longus



4th layer:

- **Pronator quadratus**

Posterior Muscles of forearm:

Divided into two layers Superficial and Deep.

Superficial

- **Anconeus muscle**
- **Extensor carpi ulnaris Muscle**
- **Extensor digitorum muscle**
- **Extensor digiti minimi muscle**

Deep

- **Abductor pollicis longus muscle**
- **Extensor pollicis brevis muscle**
- **Extensor pollicis longus muscle**
- **Extensor indicis muscle**

Lateral Muscles of forearm

From superficial to deep:

- **The Brachioradialis muscle**
- **The Extensor carpi radialis longus muscle**
- **The Extensor carpi radialis brevis muscle**
- **The Supinator muscle**



Hand Muscles

Divided into three parts:

- **Thenar Muscles**
- **Hypothenar Muscles**
- **Middlethenar Muscles**

Thenar Muscles

د لاس د وحشی برخی عضلات: د لاس د وحشی برخی عضلات د لاس لمړنی ګوتی **Pollex** پوری مربوط دی او دغه عضلات له سطحی نه عمق ته عبارت دی له:

- **Abductor pollicis brevis muscle**
- **Flexor pollicis brevis muscle**
- **Opponens pollicis muscle**
- **Adductor pollicis muscle**

Hypothenar Muscles

د لاس د انسی ګروپ عضلات: دغه عضلات چی د لاس کوچنی ګوتی پوری مربوط دی څلور عدده دی چی له سطحی څخه عمق ته په لاندی ډول دی:

- **The Palmaris muscle**
- **The Abductor digiti minimi muscle**
- **The Flexor digiti minimi muscle**
- **The Opponens digiti minimi muscle**

Middlethenar Muscles

د لاس د متوسطی برخی عضلات: د لاس په متوسط قسمت کی د **Lumbrical** او **Interosseous** عضلات شامل دی.



The Interosseous Muscles

دغه عضلات نظر د دوی موقیعت ته په دوه برخو ویشل کیږی

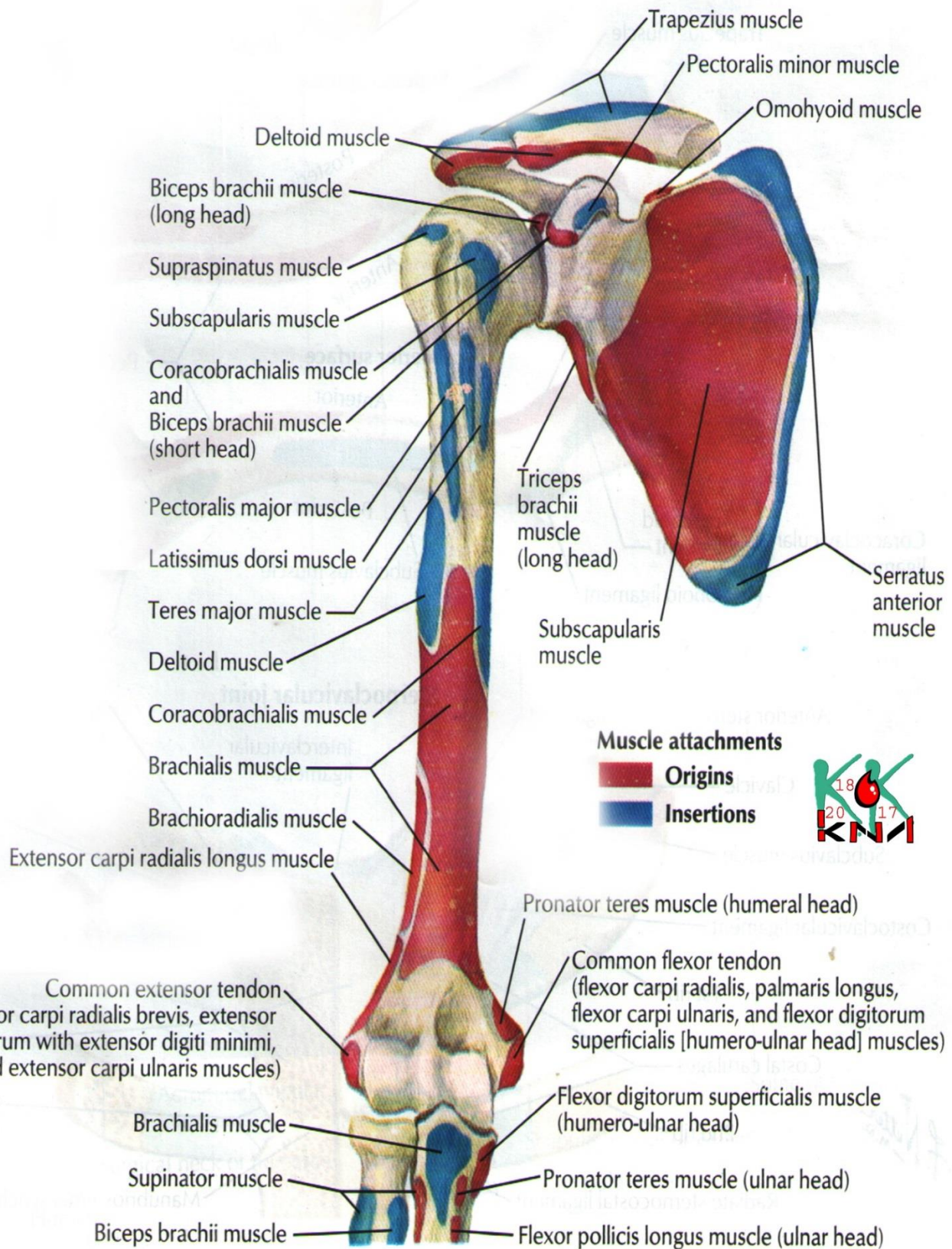
The Palmar Interosseous Muscles ■

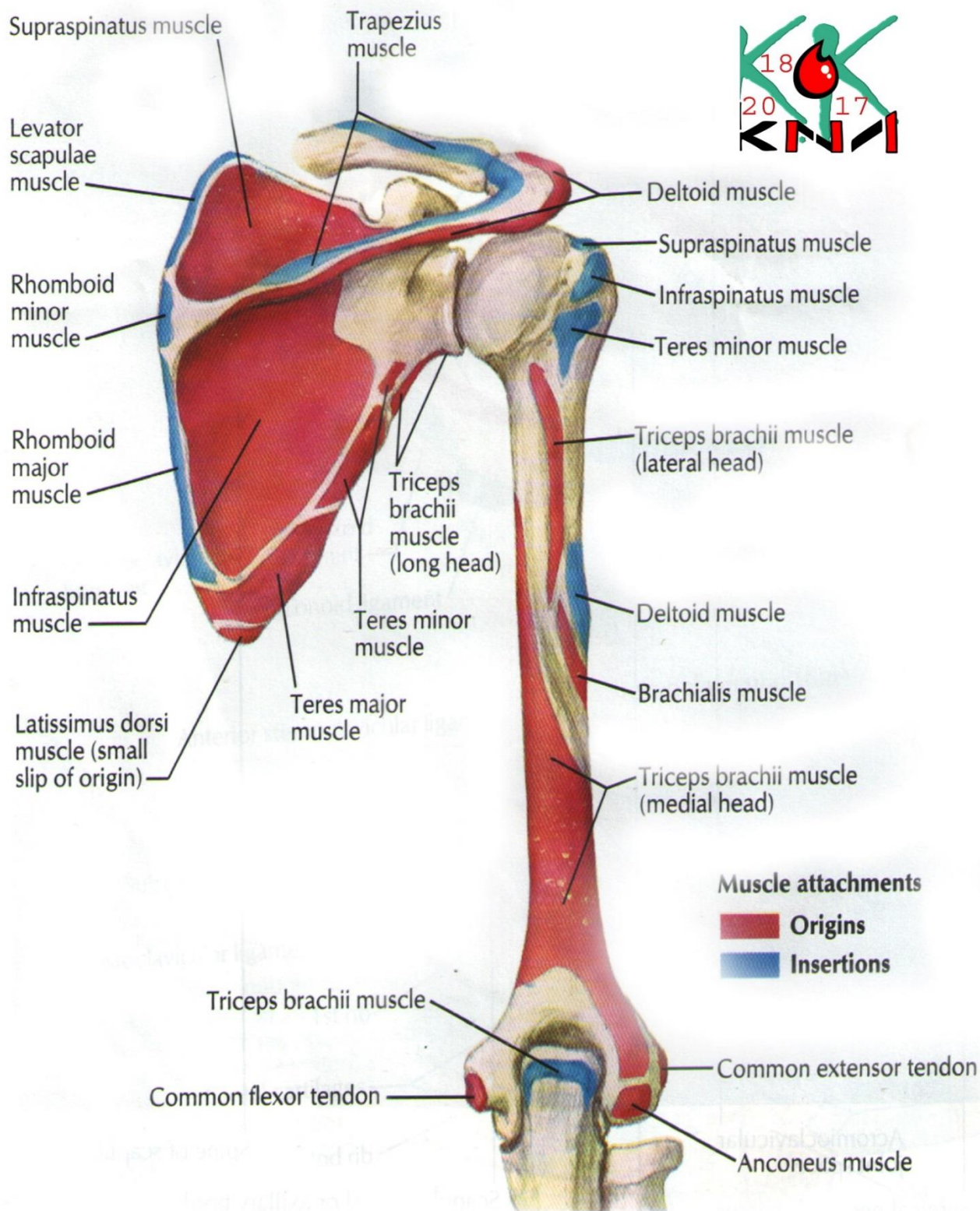
دغه عضلات څلور عدده واره عضلات دی چی د میتاکارپ هډوکو د جسمونو ترمنځ قرار لری او دا عضلات له وحشی څخه انسی خواته نامگذاری کیږی یعنی د وحشی څخه انسی خواته د **Palmar interosseous no 1,2,3,4** عضلاتو په نوم یادیری.

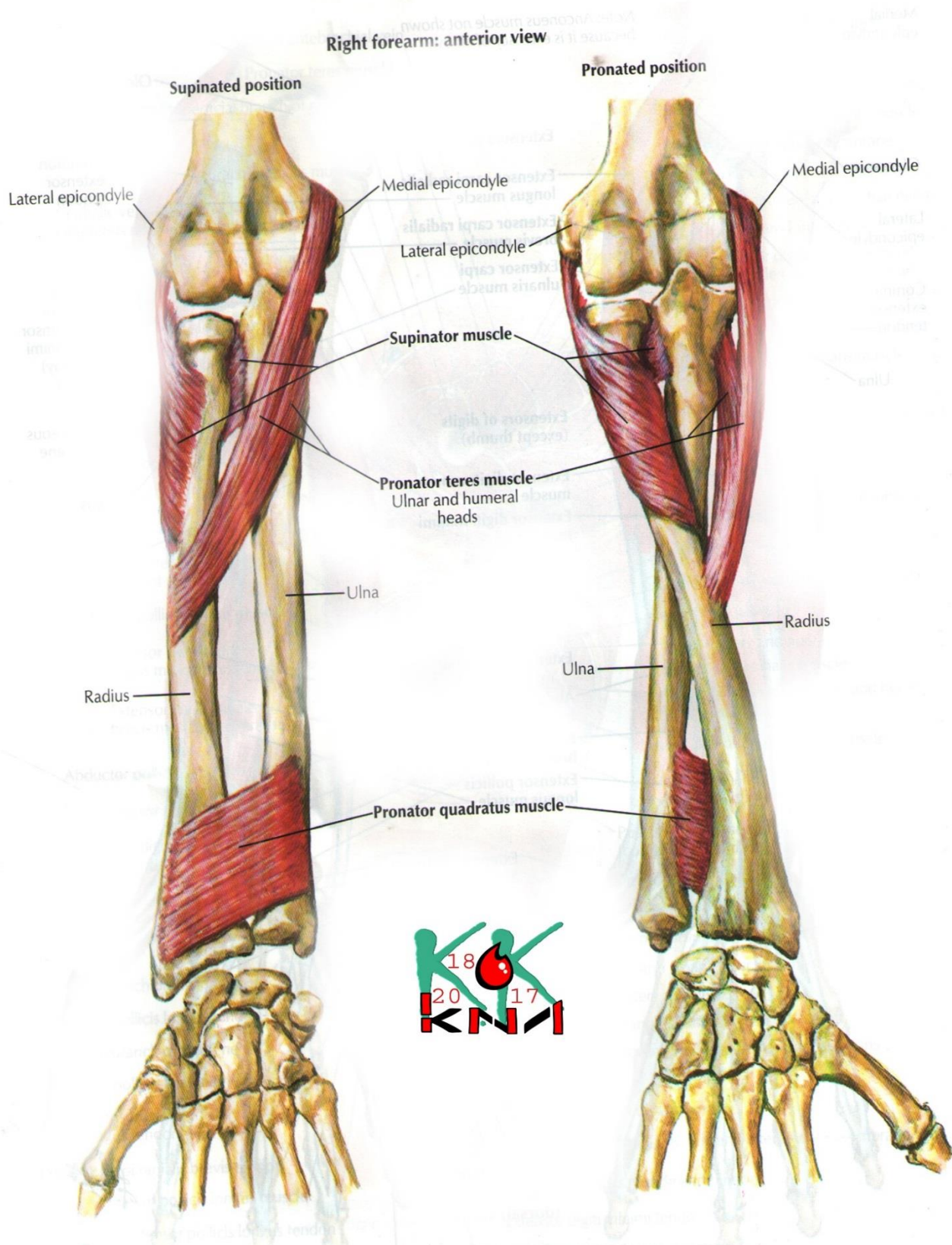
The Dorsal Interosseous Muscles ■

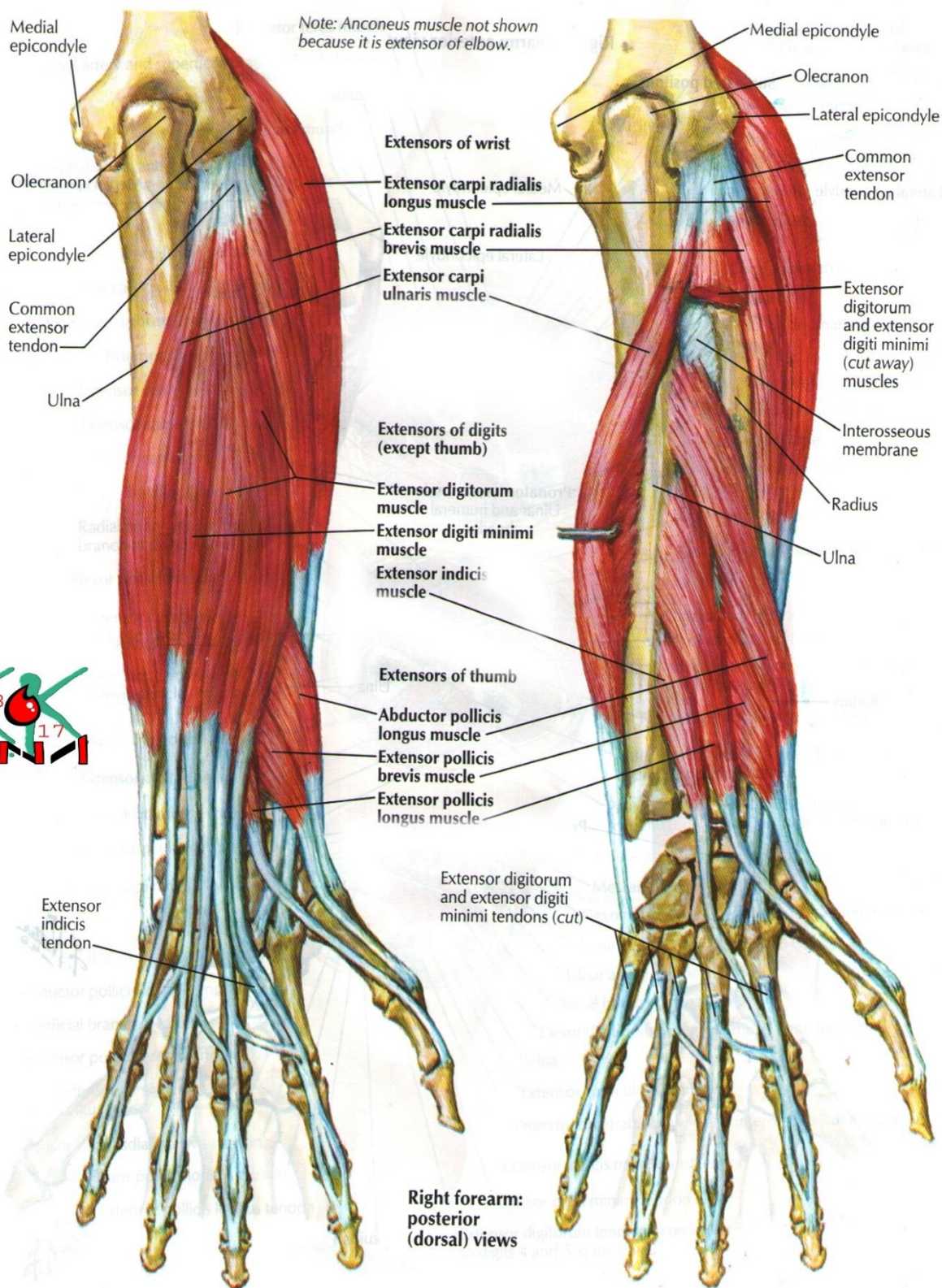
دغه عضلات د **Palmar Interosseous** عضلاتو غوندی څلور عدده دی چی د لاس په ظهري وجه کی د میتاکارپ هډوکو په مابین کی قرار لری او دغه عضلات له وحشی څخه انسی خواته د **Dorsal Interosseous no 1,2,3,4** عضلاتو په نوم یادیری.

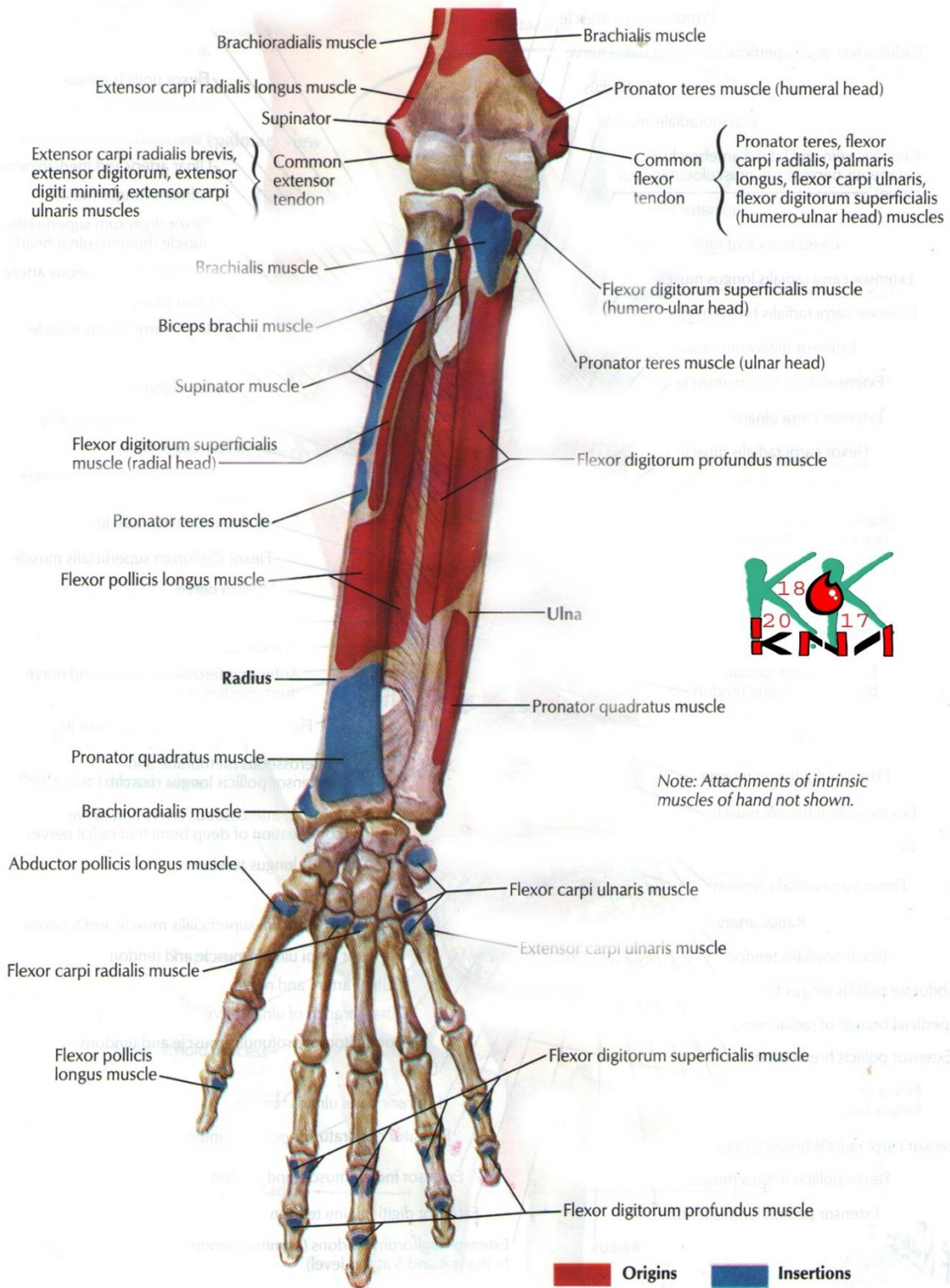




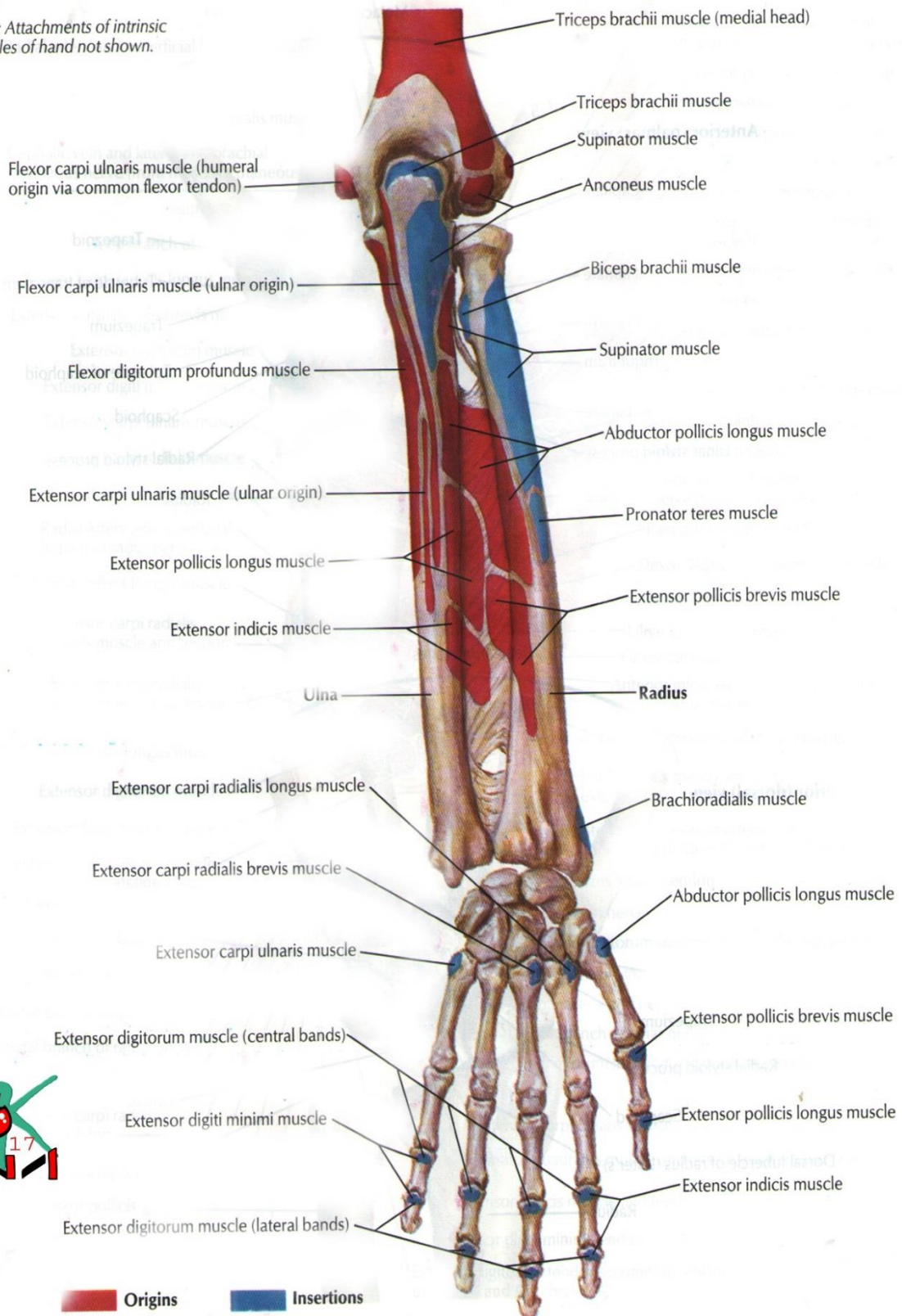








Note: Attachments of intrinsic muscles of hand not shown.

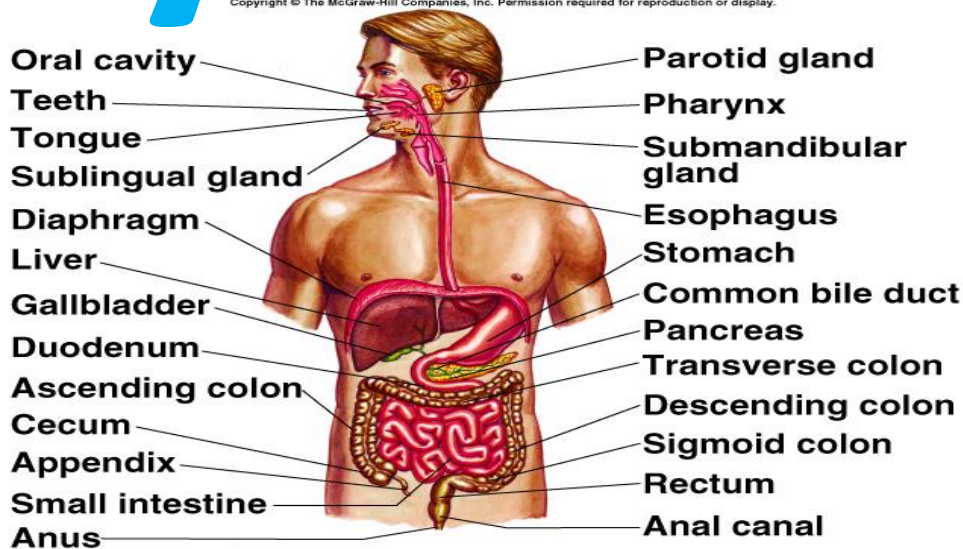


8th chapter

Digestive

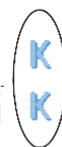System

Copyright © The McGraw-Hill Companies, Inc. Permission required for reproduction or display.



Mr.18

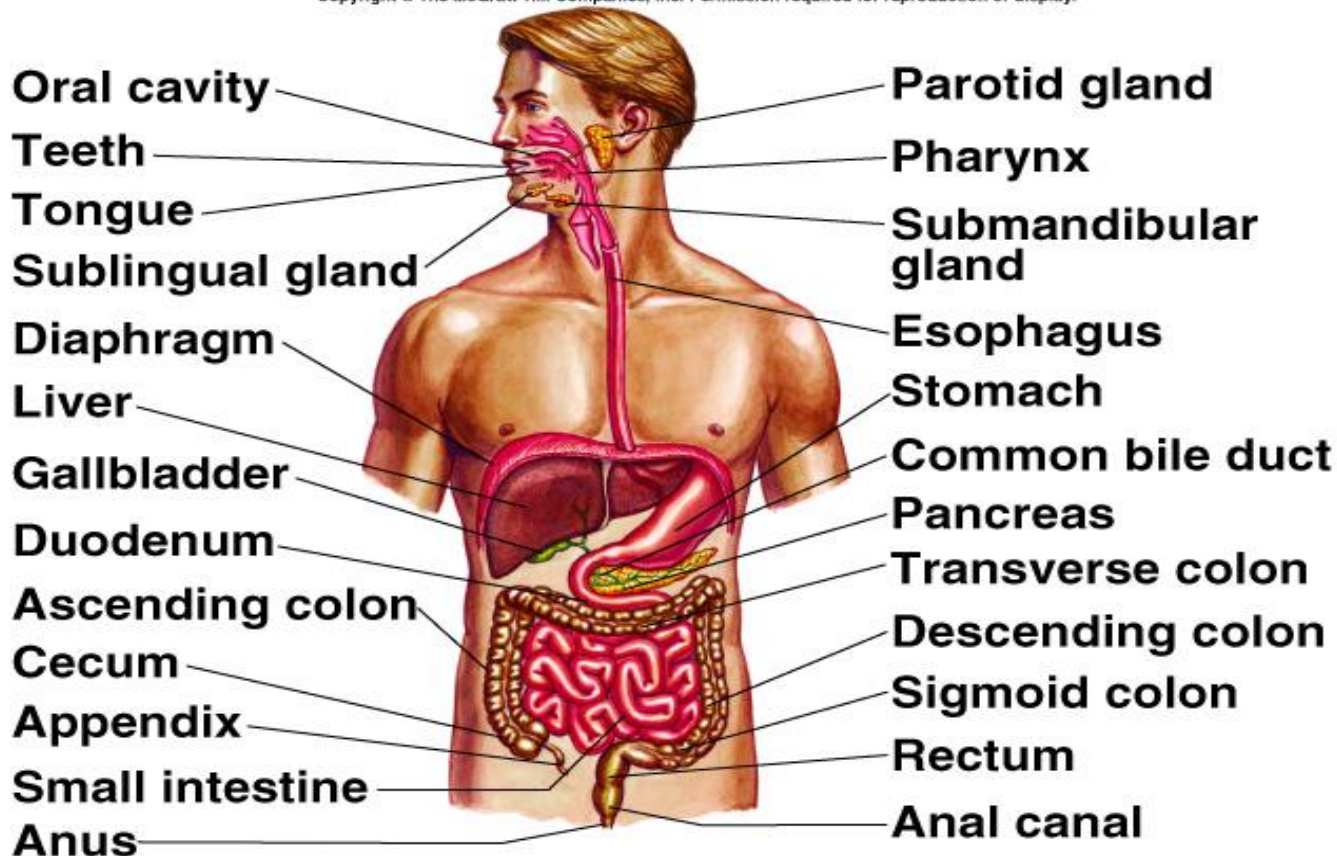
Kefayatullah.naibamani



Digestive System

هضمی سیستم

Copyright © The McGraw-Hill Companies, Inc. Permission required for reproduction or display.



نوموری سیستم له یو تیوب او یو تعداد غذاواتو څخه چی له نوموری تیوب سره اړیکه لری جوړ شوی دی. هضمی سیستم له پورته څخه لاندی خواته د لاندی اعضاو څخه جوړ شوی دی:

- Oral cavity
- Esophagus
- Pharynx
- Stomach
- Small Intestine
 - Duodenum
 - Jejunum
 - Ilium



■ Large Intestine

- Caecum
- Colon
 - Ascending colon
 - Transvers colon
 - Descending colon
 - Sigmoid colon
- Rectum
- Anal canal

د هضمی سیستم مربوطه غذاوات په لاندی ډول دی:

- Parotid glands
- Sublingual glands
- Sub mandibular glands
- Liver
- Pancreas
- Spleen

Function of Digestive System

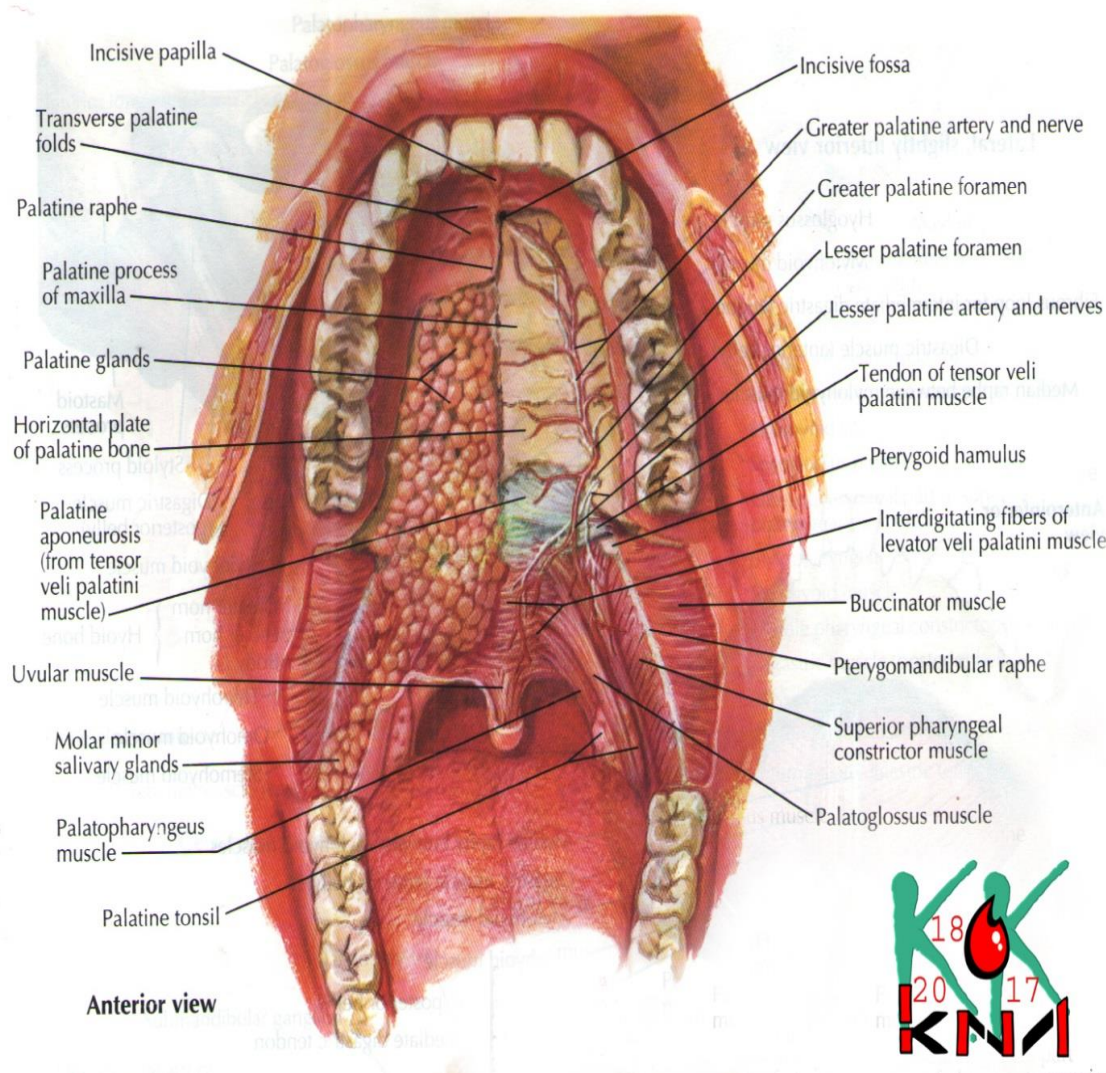
د هاضمی سیستم وظایف

- Ingestion
- Propulsion moment
- Absorption
- Defecation
- Mechanical Digestion
- Chemical Digestion



1: Oral cavity

د خولی جوف



دا د هضمي سیستم لومړی برخه ده، ددغه جوف په داخل کې د غاښونو دوه قوسونه وجود لري کوم وخت چې دغه دواړه قوسونه د يو بل سره په تماس کې راشي نو د خولی جوف په دوه برخو ویشي چې عبارت دی له :
 - د خولی د جوف خارجي برخه (Oral vestibule)

Upper jaw and lower jaw make this cavity.

- د خولی د جوف داخلي برخه (Proper oral cavity)

Between cheeks and gums

د خولی چت د Hard palate او Soft palate څخه جوړ شوی دی.

Oral Cavity Walls

Have Six walls:

- Anterior : Made by Lips
- Posterior: Oropharyngeal isthmus
- 2- Lateral: By Cheeks
- Superior: Hard palate and soft palate
- Inferior: Mylohyoid muscle

Anterior wall of Oral cavity

Lips شونڊی

شونڊی عبارت له دوه عضلي التواء څخه دی. تعداد یی دوه دانی دی چی له پورتنی او بنکتنی څخه عبارت دی.

Lips surface: Anterior and Posterior.

Lips Borders: Free Border and Bound Border.

Two Ends

Anterior surface of Lips

Upper lips

د پورتنی شونڊی د قدامی وجهی په متوسط قسمت کی یعنی د متوسط خط دپاسه یوه عمودی میزابه ده چی د **Philtrum** په نوم یادپیری لیدل کیږی ددی میزابی په دواړو خواو کی مثلثی ډوله مسافی چی دواړو خواو کی د **Nasolabial groove** په واسطه له غومبورو څخه جدا کیږی لیدل کیږی.

Lower lips

د بنکتنی شونڊی قدامی سطحه د متوسط خط دپاسه یوه **Fossa** لری چی د **Median** **fossa** په نوم یادپیری دغه وجه له زنی څخه د **Mentolabial groove** په واسطه جدا شوی ده.

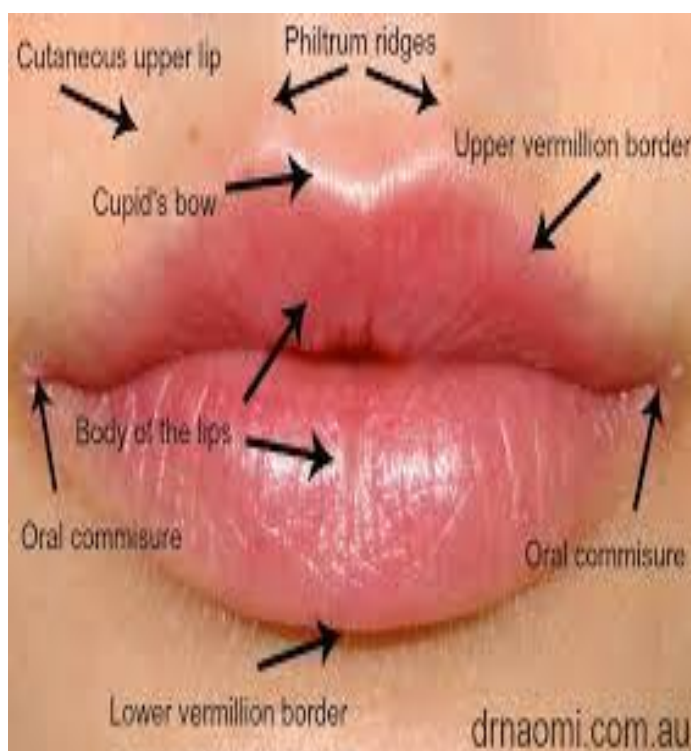


Posterior surface of Lips

د دواړو شونډو خلفی سطحی د **Mucus membrane** مخاطی غشاء په واسطه پوښل شوی دی. مخاطی غشاوی د متوسط خط په سر پورته او لاندی یوه یوه مثلثی التواء جوړوی چی د **Sup labial frenulum** او **Inf labial frenulum** په نومونو یادیری.

Anatomy of lips outer to inner

- Skin
- Superficial fascia
- Orbicularis oris
- Sub mucosa
- Mucus membrane



Borders of Lips

■ Bounded Border

دغه کنار له بیرون څخه یعنی د مخ له خوا واضح نه دی او بڼه نه مشخص کیږی.

■ Free Border

د شونډو ازاد کنارونه محدب شکل لری او د دواړه شونډو ترمنځ فاصله د **Rima oris** په نوم یادیری.

Two Ends

د شونډو دواړه نهایتونه په دواړو خواو کی سره یوځای کیږی او له یوځای کیدو څخه یی په هر طرف کی یوه زاویه جوړیږی چی د **Oral angle** په نوم یادیری.

Lateral wall of oral Cavity

- Cheeks Medial (Mucus membrane)
- Cheeks Lateral (Skin)

Cheeks غومبوري

غومبوري چي د مخ پراخه برخه جوړوي لرونکي د دوه سطحو انسي، وحشي او خلورو کنارونو دي:

- **وحشي سطحه:** د غومبوري وحشي سطحی د پوستکی په واسطه پوښل شوی دی.
 - **انسي سطحه:** د غومبوري انسي سطحی د مخاطی غشاء په واسطه پوښل شوی دی.
- د هر غومبوري په انسي سطحه کی د پورتنی ژامی دوهم **Molar** غاښ سره نژدی یوه بارزه وجود لری چي د **Parotid papilla** په نوم یادیری.
- د غومبوري اناتوميک جوړښت:

هر غومبوري له خارج څخه داخل خواته د لاندی ساختمانونو لرونکی دی:

- Skin
- Superficial fascia
- Buccinators muscle
- Sub mucosa
- Mucus membrane

Posterior wall of Oral cavity

د خولی د جوف خلفی برخه د **Pharynx** سره د **Oropharynx isthmus** په واسطه تماس لری. دغه ساختمان په علوی کی د **Soft palate** په سفلی کی د ژبی د **Base** او په دواړو خواو کی د **Palato golssal arches** (په قدام کی) **Palato pharyngeal arches** (په خلف کی) او **Tonsillar fossa** د پورته دواړو قوسونو ترمنځ قرار لری.

Superior wall of oral cavity

د خولی د جوف علوی جدار د **Hard palate** او **Soft palate** په واسطه تشکیل شوی دی.

د **Hard palate** په وسطی برخه کی یو تیغه ماننده ساختمان چی د **Raphe palate** نومبیری وجود لری، دغه ساختمان یعنی **Raphe palate** د **Hard palate** په قدامی نهایت کی په یو بل ساختمان چی **Papilla incisive** نومبیری خاتمه پیدا کوی.

Hard palate د **Maxilla** هډوکی د **Palatine process** اود **Palatine** هډوکی د **Horizontal palate** څخه جوړ شوی دی.

Soft palate د **Oral cavity** د چت هغه برخه ده چی **Nasopharynx** له **Oropharynx** څخه جدا کوی، **Soft palate** لرونکی د دوو سطحو (قدامی او خلفی) او دوه کنارو (علوی او سفلی) دی. قدامی سطحه یی مقعره او خلفی سطحه یی محدبه ده. علوی کنار یی د **Soft palate** له خلفی کنار سره تماس لری او سفلی کنار یی ازاد دی.

ددغه کنار په وسطی قسمت کی یوه مخروطی برآمده گی چی **Uvula** په نوم یادبیری لیدل کیږی. د **Uvula** د قاعدی په دواړه خواو کی د **Mucus membrane** د **Fold** دوه دوه انحنی گانی د لیدلو وړ دی.

Inferior wall of oral cavity

د خولی سفلی جدار اساساً د **Mylohyoid muscle** په واسطه جوړ شوی دی.

Oral cavity content

د خولی جوف محتویات له : وریو، غابنونو، او ژبی څخه عبارت دی:

- Gums
- Teeth
- Tongue
- Salivary glands

Gums or gingivae

وري

وري یو **Fibrous Tissue** دی کوم چی د علوی او سفلی ژامو **Alveolar processes** پوښوی. کومه چی د غابنونو غاړه احاطه کوی. هره وري دوه برخي لری چی یوه یی ازاده برخه ده کومه چی د غابنونو غاړی احاطه کوی او بله یی **Attached** برخه ده کومه چی د ژامی د **Alveolar** قوسونو سره **Fix** شوی ده.

Teeth

غابنونه

غابنونه د هضمی سیستم له ساختمانونو څخه دی چې د غذایی موادو په میډه کولو کې رول لري. د غابنونو مهمی وظیفی هم **Mechanical digestion** دی. غابنونه د انسانانو نظر دی ته چې د عمر په اوږدو کې تعویض کیری په دوو دستو یا گروپونو ویشل شوی دی:

■ Deciduous Teeth (Baby Teeth)

موقتی غابنونه یا د طفولیت د دوری غابنونه

■ Permanent Teeth

دایمی غابنونه لکه:

- Incisors = Cutting and shredding
- Canines = Piercing and tearing
- Molars = Grinding
- Pre molars = Grinding and crushing

Deciduous Teeth

د طفولیت د دوری غابنونه: ددی غابنونو تعداد 20 عدده دی چې څلور دانی **Incisors** دوه دانی **Canines** او څلور دانی **Molars** غابنونه یی په هره ژامه کې شامل دی. د دغه غابنونه شنه کیدل په 6 میاشتني کې شروع کیری تر 2 کلني پوری دوام کوی.

Permanent Teeth

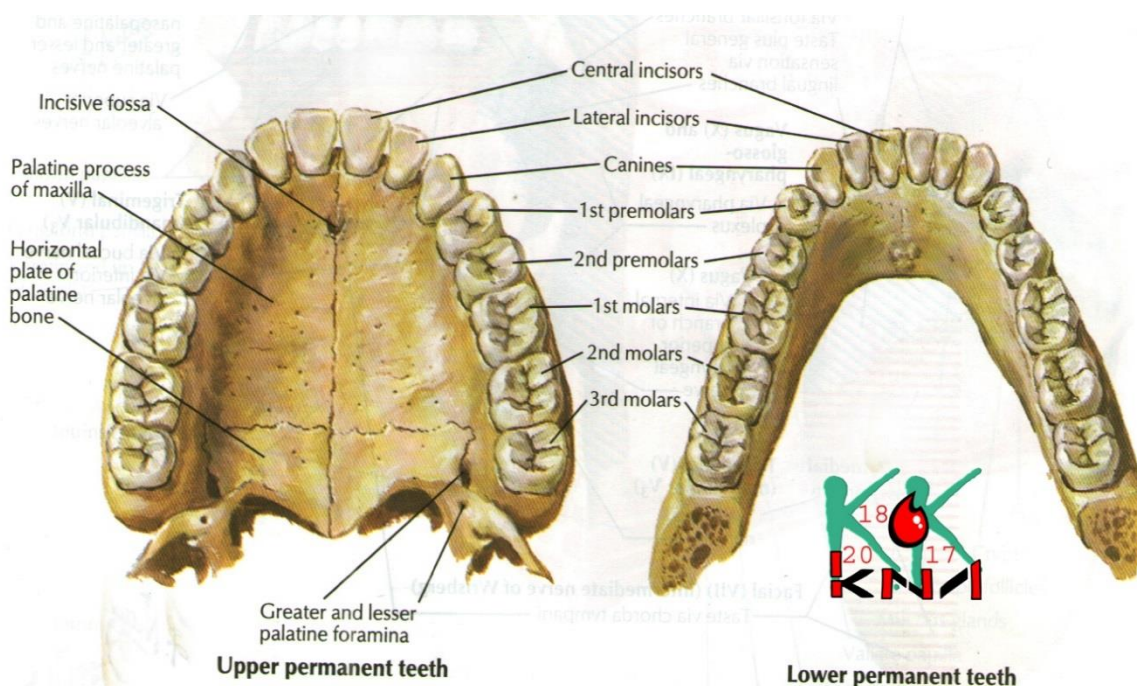
دایمی غابنونه: ددی غابنونو تعداد 32 دانو ته رسیږی، چې څلور عدده **Incisors** دوه عدده **Canines** څلور عدده **Pre molars** او شپږ عدده **Molars** غابنونه په هره ژامه کې موجود وی. ددی غابنونو شنه کیدل د 6 کلني څخه شروع کیری.

The last tooth happen erupt is the third molar, which may happen between the ages of 17 and 30. The teeth of the lower jaw appear before those of the upper jaw.

Teeth General Structure

هر غاښ له دريو برخو څخه تشكيل شوی دی:

- **Crown**: دا د غاښ هغه برخه ده چې وريو پورته قرار لري.
- **Root**: دا د غاښ هغه برخه ده چې له **Neck** څخه لاندې واقع ده او د ژامې په **Alveolar margin** کې بنځ شوی وي.
- **Neck**: دا د غاښ هغه برخه ده چې ريبني **Root** او **Crown** ترمنځ قرار لري.
- د غاښ ساختمان د **Crown** او **Neck** په برخو کې له بيرون څخه داخل خواته په لاندې ډول سره دی:
 - **Enamel**
 - **Dentine**
 - **Pulp cavity**
- د غاښ ساختمان د **Root** په برخه کې له خارج څخه داخل خواته په لاندې ډول سره دی:
 - **Periodontal membrane**
 - **Cement**
 - **Dentine**
 - **Pulp cavity**
 - **Apical foramen**



Tongue

ژبه

ژبه تقریباً بیضوی شکل لری. د خولی د جوف په متوسط قسمت کی قرار لری. او د **Mucus Membrane** یا مخاطی غشاء په واسطه پوښل شوی ده.

د ژبی عمومی وظیفی: د ذایقی په تشخیص **Test**، بلع، تکلم **Talking** او دغذایی موادو په ژولو کی رول لری.

ژبه لرونکی د یوی قاعدی **Base** او د یوی زوروی یا **Apex** ده، د دوه کنارونو او د دوو سطحو (علوی او سفلی) درلودونکی ده.

د ژبی قاعده یا **Base** پورته د **Mandibula** هډوکی او ښکته د **Hyoid** هډوکی سره تماس لری. د ژبی **Apex** یا زروه ازاده ده او معمولاً د **Incisors** د غاښونو شاته موقیعت لری. د ژبی پورتنی سطحه چی **Convex** یا محدب شکل لری دوه برخي لری چی عبارت دی له:

- **Oral part**
- **Pharyngeal groove**

دغه دواړه برخي د **V** ماننده میزابی په واسطه چی **Terminal groove** نومیری سره جلا کیږی.

ددغی میزابی دواړه شاخونه د ژبی د پورتنی سطحی په وسطی قسمت کی سره جلا کیږی، چی د یوځای کیدو محیل یی د **Foramen cecum** په نوم یادیری.

Posterior Part or Pharyngeal part of tongue

د ژبی خلفی قسمت د **Epiglottis** سره د **Mucus membrane** د دری عدده التواؤ (**Folds**) په واسطه اړیکه لری چی عبارت دی له:

- **Right Glosopiglotic fold**
- **Median Glosopiglotic fold**
- **Left Glosopiglotic fold**

ددی **Folds** یا التواؤ له جملی څخه یی **Median Glosopiglotic fold** په دواړو خواو کی یو یو **Pouch** قرار لری چی د **Vallecula epiglutica** په نوم یادیری. د ژبی لاندینی سطحه چی د **Mucus membrane** په واسطه پوښ شوی په وسطی قسمت کی د مخاطی غشاء یوه التواء (**Fold**) د **Lingual frenulum** په نوم لری. د

Lingual frenulum په دواړو خواوو کې يوه يوه برامده گي د **Sub lingual papillae** په نوم وجود لري.

Anterior Part or Oral Part

Papilla of the tongue: دا د مخاطي غشاء جگوالی دی چې د ژبي د پورتنی سطحی په **Oral part** کې د ليدلو وړ دی.

Papillae مختلف انواع لري چې عبارت دی له:

- Filiform papillae
- Fungiform papillae
- Circumvallate papillae
- Foliate papillae

Muscles of tongue

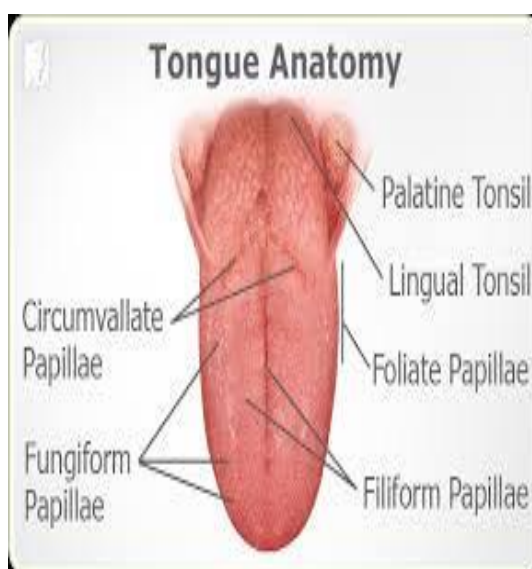د ژبي عضلات په دوو گروپونو ويشل شوي دي چې عبارت دی له **Intrinsic** او **Extrinsic** عضلاتو څخه دغه عضلات د **Lingual septum** په دواړو خواوو کې قرار لري او په هر طرف يې تعداد څلور څلور عضلاتو ته رسيدري.

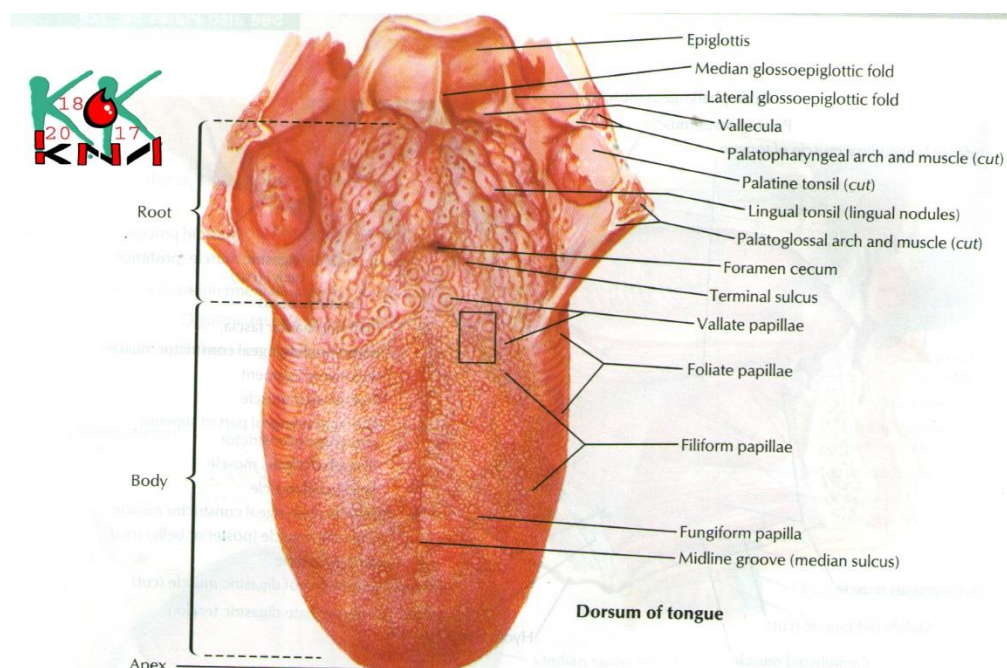
Intrinsic Muscles of tongue

- Superior longitudinal muscle
- Inferior longitudinal muscle
- Transvers muscle
- Vertical muscle

Extrinsic Muscles of tongue

- Genioglossus muscle
- Hyoglossus muscle
- Styloglossus muscle
- Palatoglossus muscle





Glands of Oral Cavity

د خولی د جوف غذاوات

دغه غذاوات چی د Salivary glands لعابیه غذاواتو په نوم یادیری په دوه گروپونو ویشل شوی دی:

Minor salivary glands ■

دغه غذاوات د Oral cavity په مخاطی غشاء او یا د مخاطی غشاء څخه لاندی واقع دی. شمیره یی: دلته د 800 څخه تر 1000 پوری Minor salivary gland موقیعت لری. دغه غذاوات لاندی ډولونه لری:

Labial glands -

د شونډو په خلفی سطحو کی موقیعت لری.

Buccal glands -

د غومبورو په انسی سطحو کی موقیعت لری.

Palatine gland -

په Hard palate کی موقیعت لری.

Lingual gland -

د ژبی په علوی سطحه او د ژبی په کنارونو کی موقیعت لری.

Major salivary glands ■

غټ لعابیه غذاوات: دغه غذاوات د خولی د جوف د مخاطی غشاء څخه په یوه فاصله کی موقیعت لری، دغه غذاوات په لاندی ډول دی:

Parotid glands -

هر یو یی ددی غذاواتو د مربوطه External auditory meatus لاندی د Mandibula هډوکی د Ramus of mandibula شاته او د Sternocleidomastoid عضلی په قدام کی قرار لری.

Parotid duct or Stenon Duct

دغه قنات 4cm طول لری او 3mm قطر لری.

Spill out secretion into parotid papilla and parotid glands is a serious gland.

Sub mandibular gland -

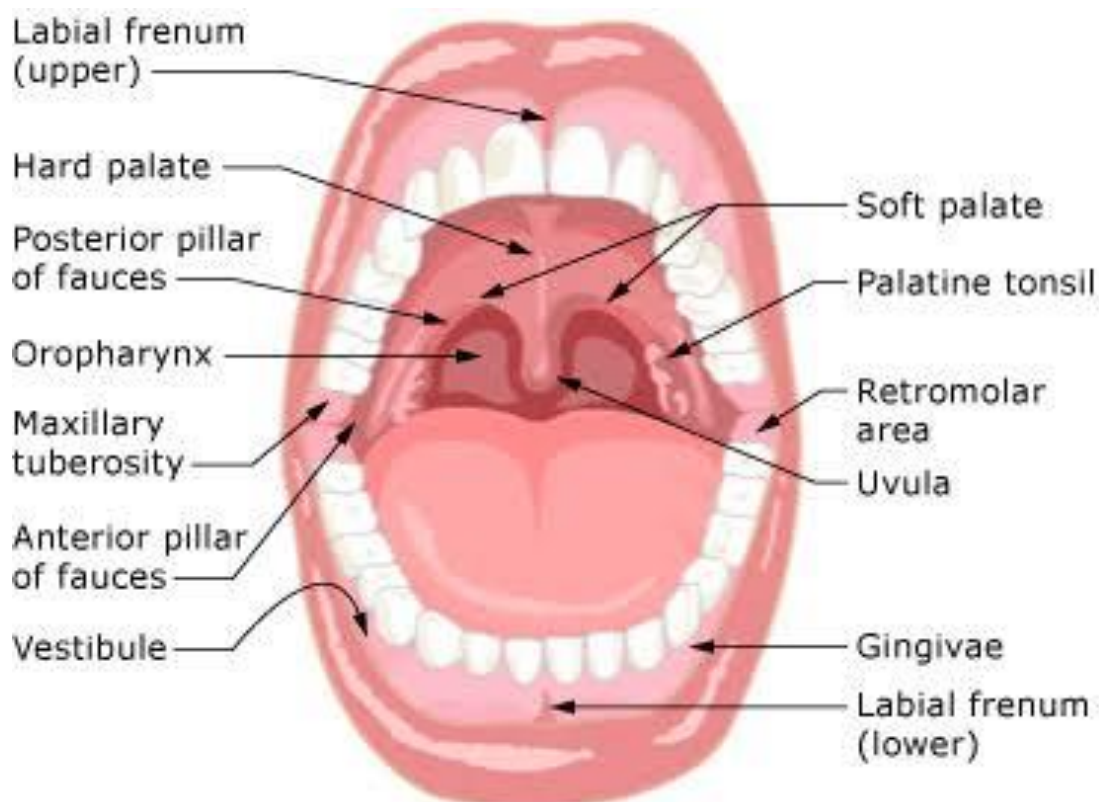
دغه غذاوات د Mandibula هډوکی Inferior Border څخه بنکته موقیعت لری.

Sub mandibular duct د Oral cavity دواړو برخو Lingual frenulum ته خلاصیری.

Sub lingual gland -

دغه غذاوات د مخاطو په جوړیدو کی رول لری، دغه غذاوات Medline ته نژدی د خولی د جوف په سفلی سطحه کی د مخاطی غشاء لاندی قرار لری، هر یو یی ددی غذاواتو څخه د 10 څخه تر 12 پوری کوچنی Duct لری کوم چی oral cavity ته خلاصیری.





2: Pharynx

بلعوم

دا یو عضلی غشایی تیوب دی چی د قحف له قاعدی څخه تر شپږمی Cervical فقری تر سفلی کنار پوری د پوزی د جوف، د خولی د جوف او خنجری Larynx شاته موقیعت لری. بلعوم د 12-14cm پوری طول لری، Transvers قطر یی په علوی برخه کی 3,5cm او له مری سره د اتصال په محل کی یا Lower part کی 1,5cm ته راښکته کیږی. بلعوم په دری برخو باندي ویشل شوی دی:

Nasopharynx (Rhino pharynx) -

د بلعوم دا برخه د قحف له قاعدی څخه شروع او د Soft palate تر سفلی کنار پوری امتداد لری.

Oropharynx -

دا برخه د Soft palate له سفلی کنار څخه د Epiglottis تر علوی کنار پوری امتداد لری.

Laryngo pharynx -

دا برخه د **Epiglottis** له علوی کنار څخه شروع او د شپږمې رقبې فقرې تر سفلی کنار پوری امتداد لری.

Relation of Pharynx**د بلعوم ارتباطات****Anterior ■**

بلعوم په قدام کی د **Oral cavity** ، **Nasal cavity** او **Larynx** سره ارتباط لری.

Posterior ■

بلعوم په خلف کی د رقبې فقراتو څخه د **Prevertebral fascia** په واسطه جدا کیږی.

Superior ■

بلعوم په علوی کی د **Sphenoid** هډوکی د جسم خلفی قسمت او **Occipital** هډوکی د **Basilar part** سره ارتباط لری.

Inferior ■

بلعوم په سفلی کی د مری له شروع سره چی د شپږمې رقبې فقرې سفلی کنار سره تصادف کوی ارتباط لری.

Each sides ■

بلعوم په دواړو خواوو کی له علوی څخه د سفلی خواته د لاندی ساختمانونو سره تماس لری:

Tongue -

Hyoid bone -

Mandibula -

Pterygoid mandibular raphe -

I: Nasopharynx

د بلعوم دا برخه د **Nasal cavity** شاته او د **Soft palate** څخه پورته قرار لری. لرونکی د چت، سطحو، قدامی خلفی او جنبی جدارو دی. چت یی د **Sphenoid** هډوکی د جسم او د **Occipital** هډوکی د **Basilar part** په واسطه تقویه شوی دی.

د **Nasopharynx** سطحه د **Soft palate** د خلفی سطحی په واسطه چی محدب شکل لری جوړه شوی ده.

خلفی جدار یی چی د چت په امتداد قرار لری، د اطلس د فقری د قدامی قوس په واسطه تقویه کیږی.

د بلعوم ددی برخی په هر وحشی جدار کی د مربوطه **Auditory tube** فوهه خلاصیږی.

II: Oropharynx

د بلعوم دا برخه د **Oral cavity** شاته موقیعت لری، چی د **Soft palate** له سفلی کنار څخه د **Epiglottis** تر علوی کنار پوری امتداد لری. د بلعوم دا برخه د چت، سطحو، قدامی، خلفی او جنبی جدارو درلودونکی ده.

د **Oropharynx** سطحه د ژبی د $1/3$ خلفی برخی او د هغه ساختمانونو په واسطه چی د ژبی او **Epiglottis** د قدامی سطحی ترمنځ قرار لری جوړه شویده.

د **oropharynx** قدامی برخه د **Oropharyngeal isthmus** په واسطه د **Oral cavity** سره تماس لری.

د **Oropharynx** وحشی جدارونه په دواړه خواوو کی دوه دوه قوسونه د **Palatoglossal arches** او **Palatopharyngeal arches** په نوم لری.

III: Laryngopharynx

د **Larynx** شاته د **Epiglottis** علوی څنډی ته د **Cricoid cartilage** تر سفلی کنار پوری امتداد لری. د بلعوم دا برخه لرونکی د یو خلفی جدار، یو قدامی جدار او د دوو جنبی جدارو ده.

Layers of Pharynx

د بلعوم طبقی

- Mucosa layer
- Fibrous layer- sub mucosa layer
- Mucus layer

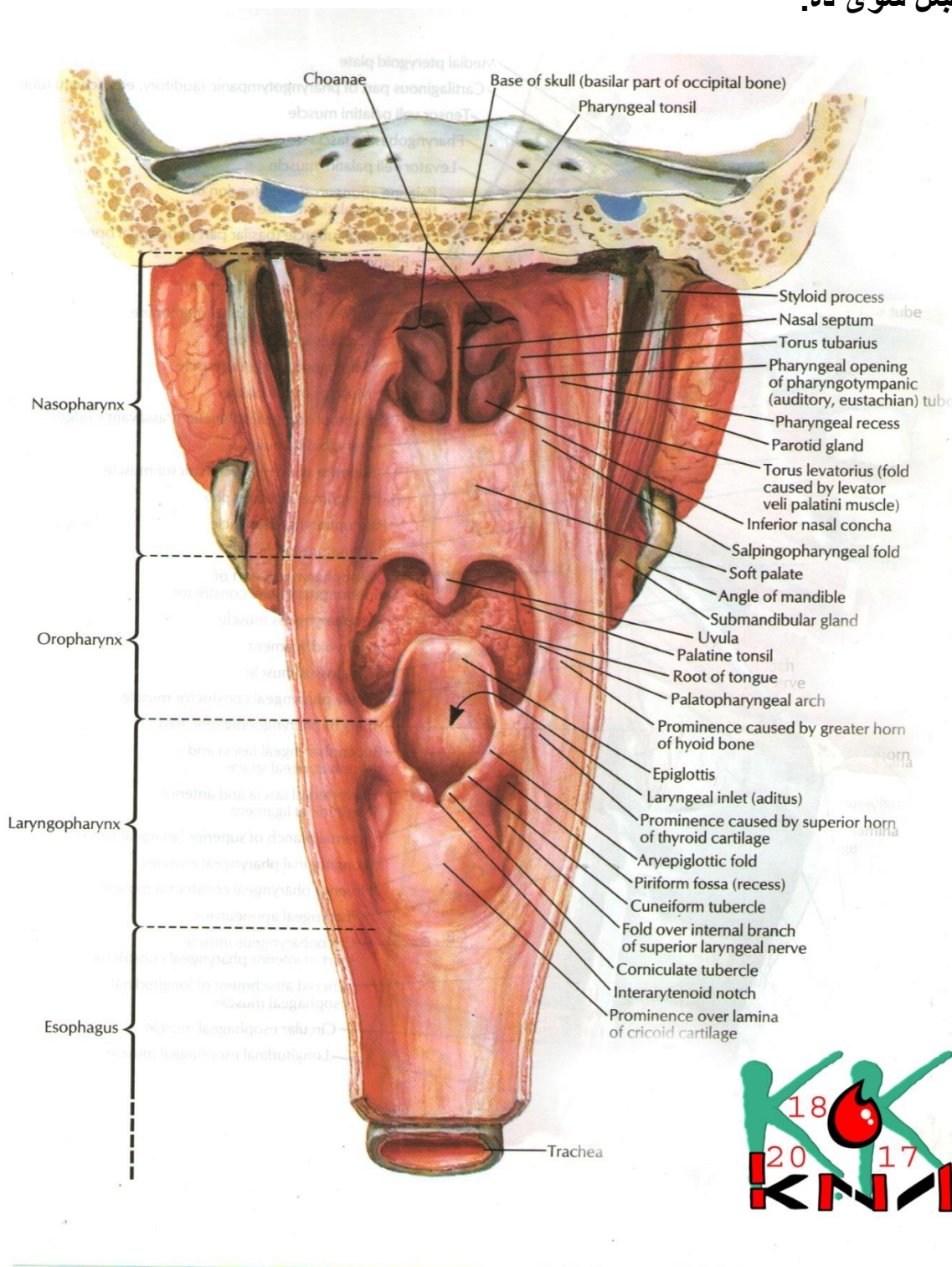
Palatine tonsils

د **Palatine tonsil** د لمفاوی نسج دوه کتلی دی چی د **oropharynx** په وحشی جدارو کی په **Tonsillar fossa** کی قرار لری.

د Palatine tonsil د بادام almond شکل لری.

هریو Palatine tonsil لرونکی د دوو سطحو(انسې او وحشی)، دوه کنارونو(قدامی او خلفی) او دوه نهایتونو(علوی او سفلی) دی.

انسې سطحه یی د مخاطی غشاء په واسطه او وحشی سطحه یی د Fibrous capsule په واسطه پوښل شوی ده.



3: Esophagus

مری

Start: Cricoid cartilage to gastroesophageal junction.

مری د Cricoid عضروف له سفلی کنار څخه چی د شپږمی رقبی فقری د جسم له سفلی کنار سره مطابقت لری شروع کیږی. مری تقریباً 10inch (25cm) طول لری.

مری په خپل سیر کی په څلورو ځایو کی تنگوالی لری چی دغه څلور ځایونه د مری د تنظیقاتو په نوم یادیږی. دغه څلور متضیقی نقطی د مری په لاندی ډول سره دی:

- Cricopharyngeal constriction

د Incisor غابونو څخه په 6inch فاصله کی موقیعت لری.

- Aortic constriction

د Incisor غابونو څخه په 9inch فاصله کی موقیعت لری.

- Bronchial constriction

د Incisor غابونو څخه په 11inch فاصله کی موقیعت لری.

- Diaphragmatic constriction

د Incisor غابونو څخه په 15inch فاصله کی موقیعت لری.

Parts of Esophagus

مری له پورته څخه بنکته په لاندی برخو وشل شوی ده:

Cervical part ■

Anterior -

Trachea

Right and left recurrent laryngeal nerves

Posterior -

Longus coli muscle

Vertebral column

Two sides -

په دواړو خواو کی د تایراید غدی له فسونو سره ارتباط لری.

Thoracic part ■

- Anterior -
- Trachea
- Right pulmonary artery
- Pericardium + Left atrium
- Diaphragm
- Posterior -
- Right post intercostal arteries
- Bodies of thoracic vertebrae
- Thoracic duct
- Diaphragm
- Right side -
- Right lung and pleura
- Right vagus nerve
- Left side -
- Aortic arch
- Thoracic duct
- Left lung and left pleura

Abdominal part ■

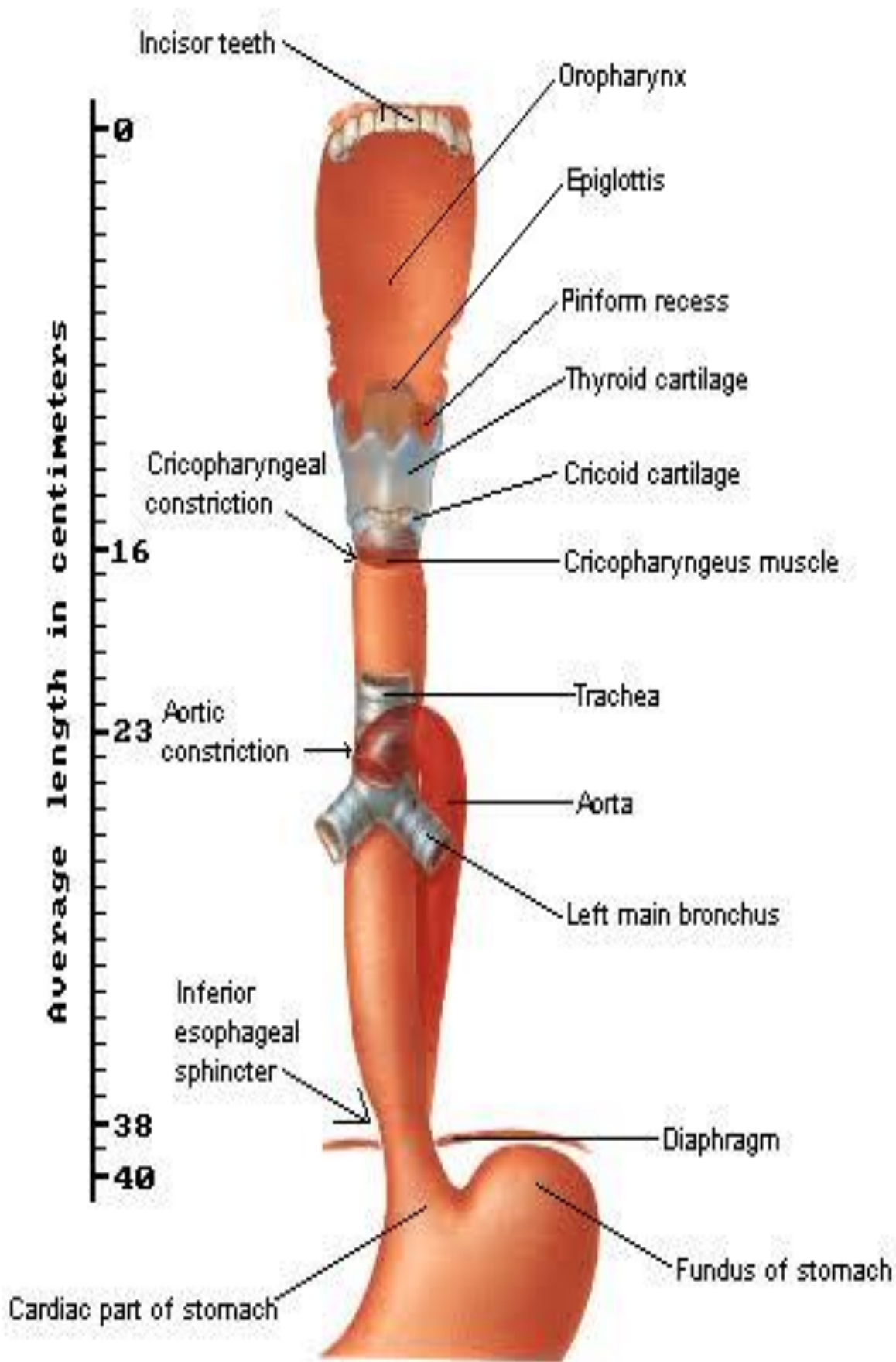
د مری بطنی برخه په قدام کی د خکر د بنی فص او په خلف کی Left crus of diaphragm سره ارتباط لری.

Anatomic structure of Esophagus

مری د داخل څخه خارج ته د لاندی طبقاتو څخه جوړه شوی د:

- Mucosa layer
- Sub mucosa layer
- Muscular layer
 - Outer longitudinal
 - Inner cicular muscle
 - Serosal layer





4: Stomach

معدہ

معدہ د هضمی سیستم ترتولو پراخه برخه ده. د Esophagus او کوچنیو کولمو ترمنځ قرار لری، د بطن په چپ علوی قسمت کی له Left hypochondriac څخه تر Epigastric او Umbilical ناحیو پوری د چپ حجاب حاجز لاندی د Transvers colon او Transvers mesocolon څخه پورته موقیعت لری.

د معدی خارجی شکل:

یوه تشه معدہ د (J) د توری شکل لری خو کوم وخت چی معدہ د غذایی موادو څخه ډکه شی نو یو اندازه متوسع کیږی، چی متوسع معدہ د ناک یا Piriform شکل لری. دوه فوهی لری:

- Pyloric orifice
- Cardiac orifice

دوه انحنائانی یا Curvature لری:

- Greater curvature
- Lesser curvature

او دوه سطحی لری:

- Anterior
- Posterior

د معدی ظرفیت په اوسط ډول د پیدایښت په وخت کی 30ml د بلوغت په وخت کی 100ml او د کهولت په وخت کی 1,5-2liters پوری رسیږی.

Parts of Stomach

د معدی اجزای

معدہ د هغه خط په واسطه چی د Angular notch څخه ښکته او چپ خواته د معدی لوی انحنی په طرف امتداد لری په دوه عمده برخو ویشل کیږی چی عبارت دی له:

Cardiac part ■

د معدی دا برخه چی نوموړی خط څخه (هغه خط چی د Angular notch څخه بښکته او چپ خواته د معدی لوی انحنی په طرف امتداد لری) پورته قرار لری. دوه برخې لری:

Fundus -

Body -

Pyloric part ■

د معدی دغه برخه د خط څخه لاندی قرار لری او په خپل منځ کی په دوه برخو ویشل کیږی. چی عبارت دی له:

Pyloric antrum -

Pyloric canal -

د معدی داخلی شکل:

کله چی معده خالی وی نو د معدی مخاطی غشاء په زیاته اندازه التوات چی د Gastric rugae په نوم یادېږی لری.

په هره ناحیه کی چی برامده گی یا التواء وی نو هلته فرورفتگی هم لیدل کیږی چی د خالی معدی د مخاطی غشاء فرورفتگی د Gastric pits په نوم یادېږی.

Anatomical structure of Stomach

د معدی جدار له داخل څخه خارج خواته د لاندی طبقاتو څخه جوړ شوی دی:

■ Mucosal layer

■ Submucosal layer

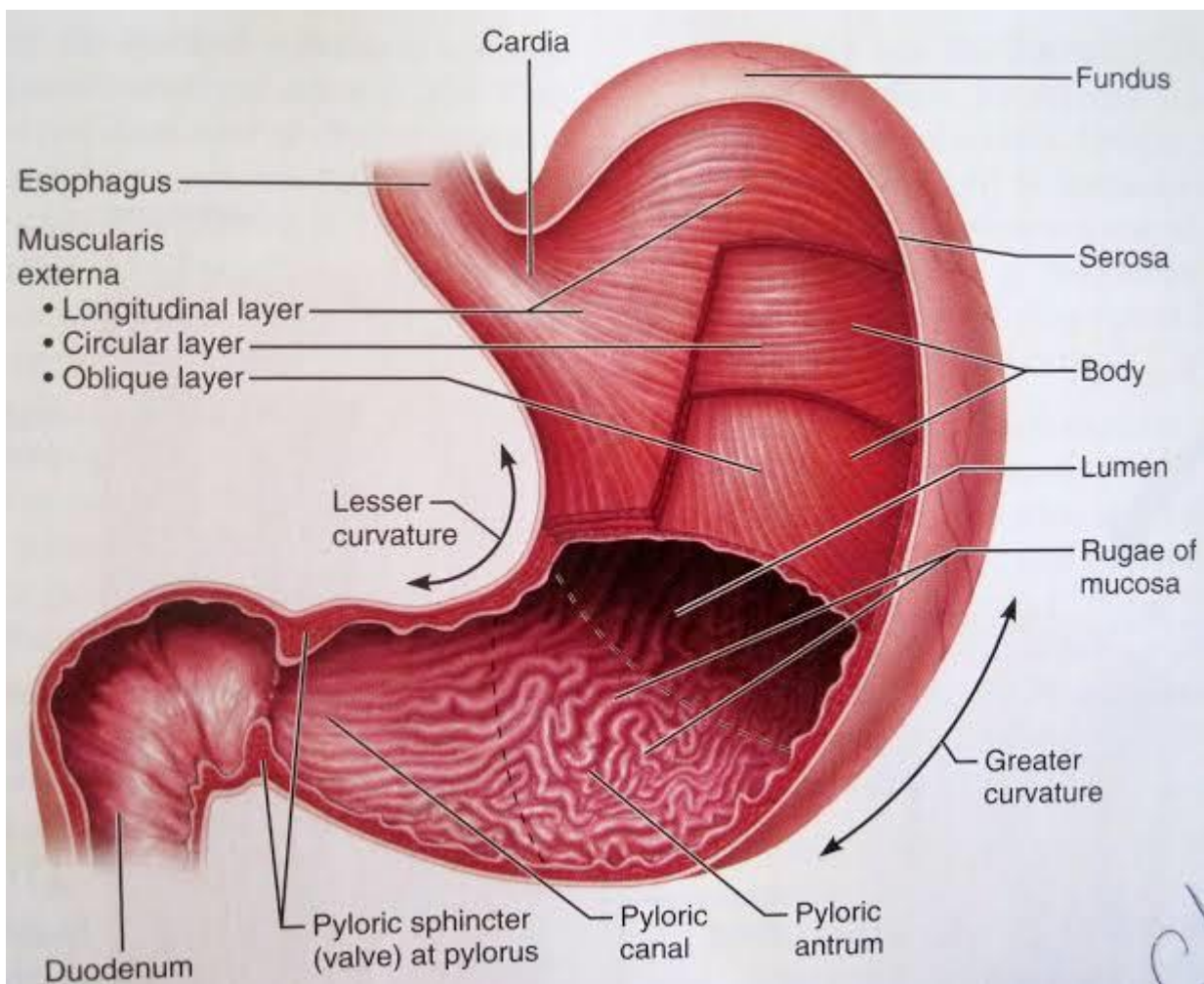
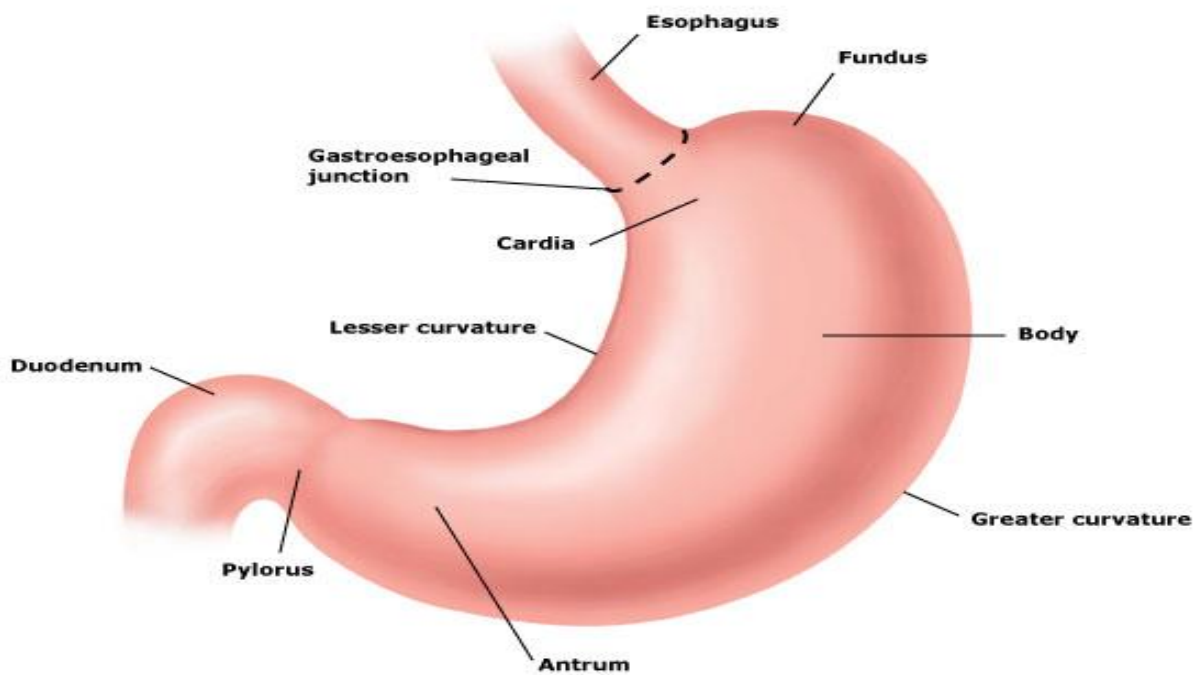
■ Muscular layer

- چی ددی خارجی برخه د طولانی عضلی الیافو څخه تشکیل شوی ده

- ددی داخلی برخه د حلقوی عضلی الیافو څخه تشکیل شوی ده.

■ Serosal layer





Peritoneum

دا يوه سيروزي غشاء ده چې **Abdominal cavity** او **Pelvic cavity** يې پوښلی دی.

بطن د مطالعه کولو لپاره د دوه دانو **Transvers lines** او دوه دانو **Vertical lines** له مخې په نهه ناحيو ویشل شوی دی:

Right upper quadrant Liver, Gallbladder	Epigastrium Stomach, Pancreas	Left upper quadrant Spleen, tail of pancreas
Right lumbar Right kidney, right ureter	Imblicas (Umblical) Small and large intestine	Left lumbar Left kidney, left ureter
Right iliac Fossa Appendix, Ceacum, right ovary	Hypogastrium (Pubic area) Urinary bladder, uterus	Left iliac Fossa Left ovary, sigmoid colon

Omentum (Epiplon)

يو **Double layer** دی د **Greater curvature** څخه شروع کېږي تر **Symphysis pubis** پورې او بيا بيرته **Transvers colon** برخې پورې رسيږي.

Greater omentum يا **Major** د معدي او **Transvers colon** ترمنځ جوړېږي.

Lesser omentum يا **Minor** د **Lesser curvature** څخه شروع کېږي او **Duodenum** او **Liver** سره وصلوي.

Peritoneum دوه ډولونه لري:

- **Parietal peritoneum**
- **Visceral peritoneum**

د ځيگر او کولمو ترمنځ دوه ډوله **Ligament** جوړېږي:

- **Hepato gastric ligament**

د ځگر او معدي ترمنځ جوړېږي.

Hepato duodenal ligament -

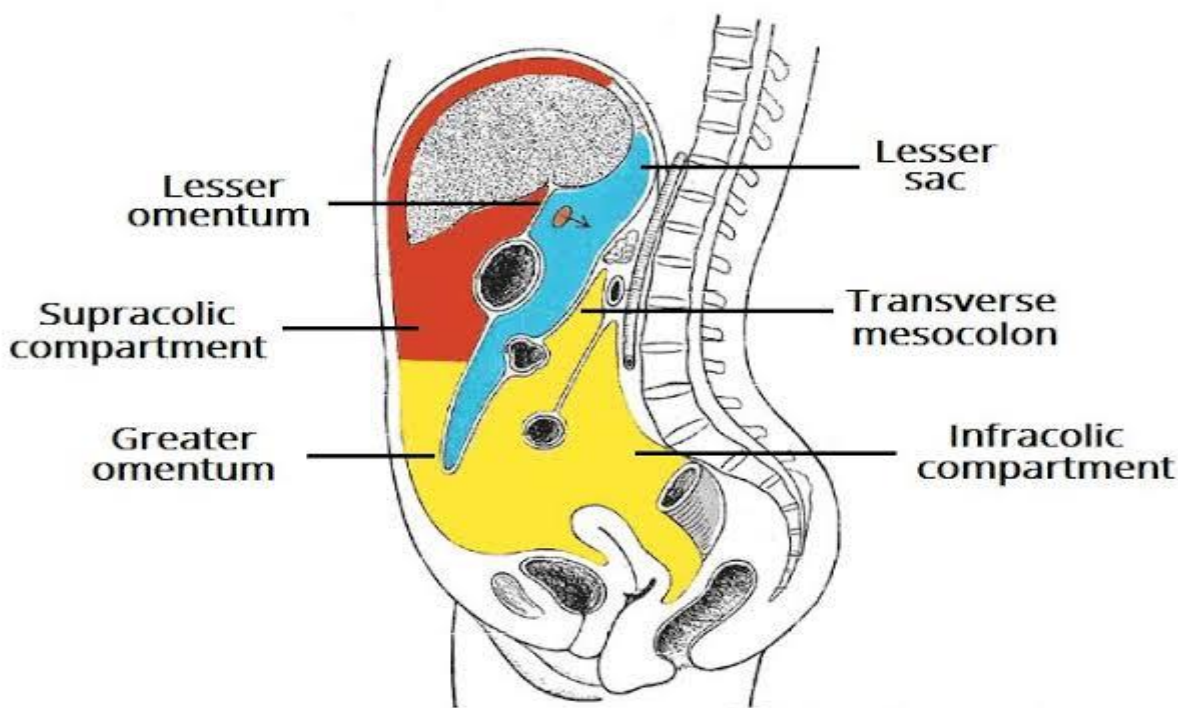
د خگر او وړو کولمو ترمنځ جوړیږي.

وظیفه: د بدن په جوف کې د انتان مخنیوی کوي.

Omentum چې دې **Mobilize** دی او دا ساحه د هر ډول خطر څخه ساتي یعنی **Policeman** دی. د داخل بدن ساتنه کوي د انتان په مقابل کې.

لکه: کله چې **Appendix** غټ شي نو دا **omentum** راځي او دا ساحه **Cover** کوي که چیرې وچوی نو دا مضر شیان نه پریري چې بدن ته خواره واره شي. که هر قسم مضر شي **Abdominal cavity** ته راشي ددې په واسطه **Cover** کیږي.

Peritoneum یوه **Double layer** ده چې کله ساحه منتن شي نو ساحه **Cover** کوي تر څو انتان بدن کې خواره نه شي.



© teachmeanatomy
The #1 Applied Human Anatomy Site on the Web

5: Small Intestine

وړي کولمې

وړي کولمې د معدې د **Pylorus** برخې څخه شروع او تر **ileocecal junction** پورې امتداد لري. چې تقریباً 6m اوږدوالی لري.

وړي کولمې په درې برخو ویشل شوي دي:

■ Duodenum اثناء عشر

دغه برخه د دولس گوتو په اندازه چې 10inch يا 25cm اوږودوالی لری. د وړو کولمو دغه برخه لنډه مگر پراخه ده چې د معدی د Pylorus برخی څخه شروع تر Duodeno jejunal flexure پوری اوږودوالی لری. (Flexure تاو کښ ته وایی) C توری په شان شکل لری، اثناء عشر برخه په څلورو برخو ویشل شوی ده.

- Upper part of Duodenum

د اثناء عشر دغه برخه دوه انچی اوږودوالی لری، دغه برخه د Pylorus څخه شروع کیږی د Superior duodenal flexure پوری امتداد لری په Level د لومړی Lumber vertebrae بڼی خواته دوه انچی پوری اوږودوالی لری.

- Descending part of Duodenum

د اثناء عشر دغه برخه دری انچی اوږودوالی لری دغه برخه له Superior duodenal flexure څخه شروع کیږی تر Inferior duodenal flexure پوری امتداد لری. د لومړی او دوهمی Lumber فقری په بڼی خواکی قرار لری. او دغه برخه د پریټوان په واسطه پوښل شوی ده، د اثناء عشر د دغی برخی داخلی سطحه د خاصو ساختمانونو درلودونکی ده چې هغی ته Papilla وایی، او په دوه ډوله ده:

I: Major duodenal papilla

نوموړی Papilla د Pylorus څخه 8-10cm په فاصله کی د اثناء عشر د دوهمی برخی د داخلی سطحی په خلفی انسی قسمت کی قرار لری. او د Hepato pancreatic ampulla فووه په همدی Papilla کی د اثناء عشر lumen ته خلاصیږی.

II: Minor duodenal papilla

نوموړی Papilla د 6-8cm په فاصله کی د Pylorus څخه قرار لری، او د Accessory pancreatic duct فووه په همدی Papilla کی د اثناء عشر Lumen ته خلاصیږی.

- Transvers or Horizontal part of duodenum

د اثناء عشر ددی برخی اوږودوالی تر 4inch پوری رسیږی دغه برخه د Inferior duodenal flexure څخه شروع کیږی په Level د دریمی او څلورمی Lumber فقری باندی د Abdominal aorta باندی ختمیږی، د اثناء عشر دغه برخه هم د پریټوان په واسطه پوښل شوی ده.



Ascending part of duodenum -

د اثناء عشر دغه برخه یو انچ اوږدوالی لری دغه برخه د Abdominal aorta په چپ خواکی پورته د دوهمی Lumber فقری تر علوی کنار پوری امتداد لری او په Duodeno jejunal flexure باندی ختمیږی.

Jejunum and ileum ■

دا د وړو کولمو متحرکه برخه ده چی د بطن د خلفی جدار څخه د Mesentery په واسطه ځورنده ده. وری کولمی تقریباً 6,7m اوږدوالی لری چی له دی څخه 25cm د اثناء عشر برخه او باقی 2/5 برخه د jejunum او 3/5 برخه د ilium په واسطه جوړیږی.

Jejunum د Duodenal jejunal flexure څخه شروع کیږی او ileum په ileocecal junction باندی خاتمه پیدا کوی.

د ilium او jejunum ترمنځ عمده فرقونه

لومړی په نامه باندی له پاسه یو عرضانی(افقی) او بله عمودی کرینه رسمو چی گیده په څلورو برخو ویشل کیږی:

Right upper quadrant ■

Right lower quadrant ■

Left upper quadrant ■

Left lower quadrant ■

فرقونه:

Ileum	Jejunum	
Almost right lower quadrant	Mostly left upper quadrant	موقیعت
Lumen یی تنگ او ډک وی	Lumen یی اکثره خالی او پراخه وی	جوف
جدار یی نازک او کم وعایی وی	جدار یی نخیم او ډیر وعایی وی	جدار
ویلا یی لنډ نازک او کم وی	ویلا یی اوږده، نخیمه او ډیر وی	Villi
د شحمو کتلای یی زیات دی	د شحمو کتلای یی کم دی	Mesentery
Payer's patches لری	No payer's patches	Payer's patches

Anatomic Structure of Small intestine

وړی کولمی د داخل څخه خارج ته د لاندی طبقاتو څخه جوړ شوی دی:

- Mucosal layer -
- Muscular layer -
- Serosal layer -

Mesentery

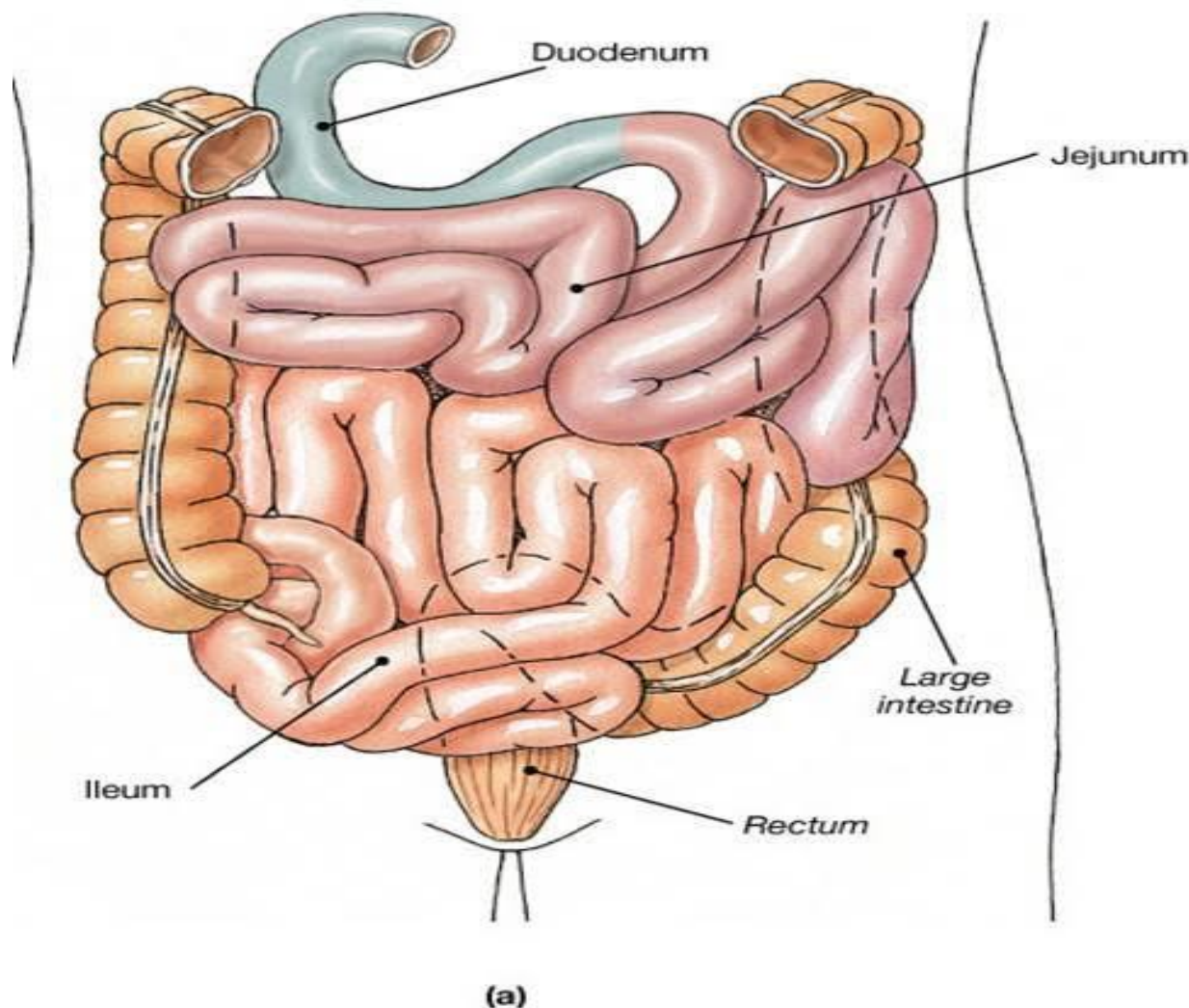
د پريتوان يوه ډبله طبقه ده چې **ilium** او **jejunum** د بطن د وروستی يا شاتنی دیوال سره وصلوی، دوه برخې لری:

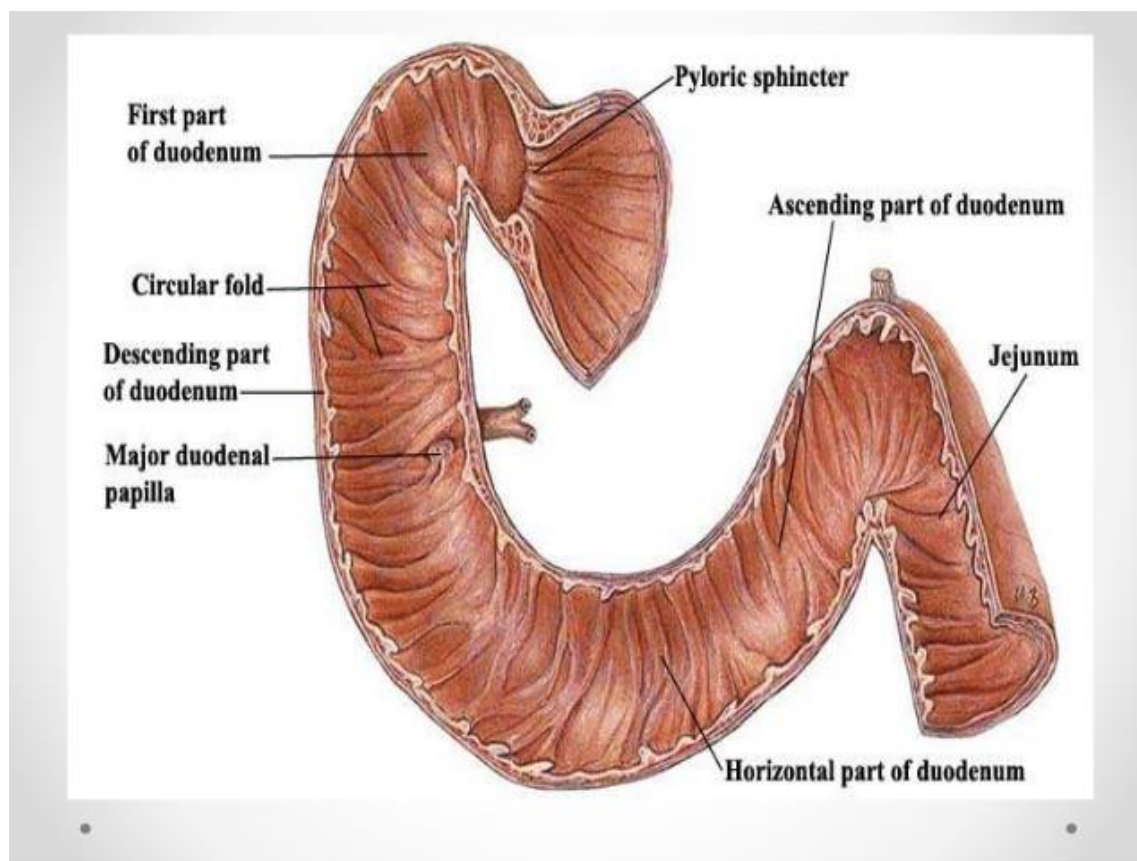
- **Free border (Intestinal border)**

دغه برخه يا کنار د کوچنی کولمو سره وصل شوی دی.

- **Root of Mesentery**

دا برخه د **Abdominal wall** د شاتنی برخې سره وصل ده.





6: Large intestine

غتي کولمی

غتي کولمی د ileocecal junction څخه تر Anus پوري امتداد لري، تقريباً 15m طول لري. په غټو کولمو کې د موادو ذخيره او د مايعاتو او الکترولايتونو جذب صورت نيسي.

Deference Between small and large intestine

د غټو او وړو کولمو ترمنځ عمده فرقونه

- د غټو کولمو قطر په نسبت د وړو کولمو زيات دی
- غټی کولمی په نسبت د وړو کولمو پراخه دی
- غټی کولمی Taunia coli لري خو وړی کولمی دغه ساختمانونه نه لري

غټی کولمی لاندی برخو څخه تشکیل شوی دی:

■ Caecum

Caecum د غتو کولمو ابتدایی برخه ده چی په Right iliac fossa کی د ileocecal orifice څخه لاندی موقیعت لری، Caecum په علوی د Ascending colon سره په انس کی د ilium سره او په خلفی انسی کی د Appendix سره اتصال لری. Caecum تقریباً 6cm جگوالی لری او 7,5cm عرض لری.

Types of caecum

- Conical shape

په 13% اشخاصو کی پیدا کیږی، مخروطی شکل لری او Appendix یی له څوکی منشاء اخلی.

- Inter mediate shape

په 90% خلکو کی تصادف کوی او د یو Depression په واسطه په دوه مساوی برخو Cecal pouches ویشل شوی، اپنډکس یی د دواړو خواو ترمنځ ژوروالی څخه منشی اخلی.

- Ampullary Type

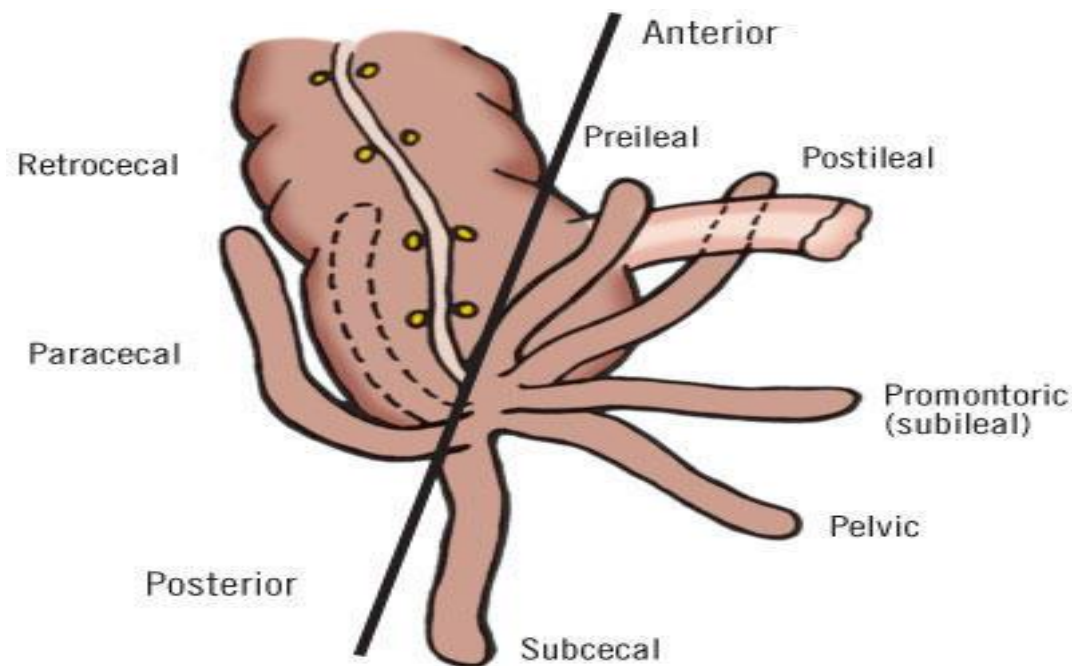
په 78% خلکو کی تصادف کوی په دی ډول کی بنی خوا Pouch واضح او پراخ دی. او Appendix یی له Postero medial wall څخه منشی اخلی.

■ Vermiform Appendix

Appendix د Caecum یوه استطاله ده چی په Right iliac fossa کی د ileocecal orifice څخه 2cm لاندی د Caecum د خلفی انسی جدار څخه نشت کوی. Appendix تقریباً 2-20cm پوری طول لری چی متوسط طول یی تقریباً 9cm دی او قطر یی 5mm دی.

Types of Appendix due to TIP (د سیر له نظره د اپنډکس ډولونه)

- Retrocecal	واقیعات 74%
- Subcecal	1-5%
- Paracecal	2%
- Pelvic	21%
- Preileal	1%
- Postileal	0,5%



Copyright ©2006 by The McGraw-Hill Companies, Inc.
All rights reserved.

MC Burney's Point

که له **Right anterior iliac space** څخه تر نوم پوری ساحه په دری برخو وویشو، نو دوه برخو انسی او یوی برخی وحشی د یوځای کیدلو نقطه د **Appendix** له قاعدی سره سمون خوری او د **MC Burney's Point** په نوم یادیری.

■ Ascending Colon

دغه برخه چی تقریباً **5inch** یا **12,5cm** اوږودوالی لری، چی له **Caecum** څخه د ځگر د بنی لوب تر **Inferior surface** پوری امتداد لری، په همدغی ځای کی چپ لوری کږیری او یوه زاویه جوړوی چی **Right colic flexure** یا **Hepatic flexure** په نوم یادیری، دغه کولون د پریټوان شاته قرار لری.

■ Transvers Colon

تقریباً **50cm** اوږودوالی لری او له بنی **Colic flexure** څخه تر چپ **Colic flexure** پوری امتداد لری، په حقیقت کی دغه **Colon Transvers** نه بلکی د گیدی په جوف کی د **Transvers mesocolon** په واسطه ځورند دی.

■ Descending Colon

دغه کولون **25cm** اوږودوالی لری او د **Left colic flexure** څخه تر **Sigmoid colon** پوری امتداد لری، دغه برخه معمولاً د پریټوان شاته قرار لری.

■ Sigmoid Colon

د کولونو دغه برخه 37,5cm اوږدوالی لری، د Rectum او Descending colon ترمنځ د حوصلی په جوف کی دپریټوان په داخل کی موقعیت لری. او د Sigmoid mesocolon په واسطه ځورند دی.

■ Rectum and Anal canal

د هضمی قنات لاندینی برخه د Rectum او Anal canal په واسطه جوړه شوی ده، د غیډی اضافه مواد دلته راځی ترڅو د Anus له لاری خارج شی.

- Anus: the external opening of anal canal

Rectum د Sigmoid او Anal canal ترمنځ قرار لری.

Rectum د Retro sigmoid junction څخه شروع کیږی د حوصلی په خلفی جدار کی د Anorectal junction پوری امتداد لری Anorectal junction د 2-3cm فاصله د Coccyx هډوکی د څوکی په قدامی سفلی قسمت کی قرار لری، د دریمی Sacral فقری سره برابردی طول یی تقریباً 12cm دی قطر یی په پورته برخه کی د Sigmoid colon د قطر په شان دی خو په سفلی برخه کی یی قطر لږ پراخه دی او ددی پراخوالی په نتیجه کی Rectal ampulla جوړیږی.

Curvatures

Rectum پنځه دانی انحنی گانی لری:

خلفی انحنی یی د Sacral flexure په نوم یادیږی.

قدامی انحنی یی د Perineal flexure په نوم یادیږی.

او دری جنبی یا Lateral انحنی گانی لری چی عبارت دی له:

- Upper right curvature

- Middle left curvature

- Lower right curvature

■ Anal canal

د غټو کولمو ورستنی برخه ده، Anal canal تقریباً 3,8cm پوری طول لری او د Anorectal junction څخه تر Anus پوری امتداد لری.

Internal part of anal canal

د Anal canal داخلی برخی په دری عمدہ برخو ویشل شوی دی:

Upper part -

د Anal canal دغه برخه 15mm اوږدوالی لری او د مخاطی غشاء په واسطه پوښل شوی ده. په دی برخه کی د 6 څخه تر 10 پوری د مخاطی غشاء عمودی التواء گانی وجود لری.

دغه التواء گانی د Anal columns په نوم یادیری.

د Anal columns سفلی نهایتونه د وړو عرضانی التواگانو په واسطه سره یوځای شوی چی دغه عرضانی التواگانو په واسطه سره یوځای شوی چی دغه عرضانی وری التواگانی د Anal valve په نوم یادیری. د هر valve په علوی مخاطی غشاء کی کمه اندازه فرورفتگی لیدل کیږی چی Anal sinus ورته وایی.

د Anal valve له یوځای کیدو څخه په مجموع کی یو خط په لاس راځی چی د Anal canal گردچاپیره قرار لری او د Pectinate line په نوم یادیری.

Meddle part -

د Anal canal دغه برخه هم 15mm اوږدوالی لری دا هم د mucus membrane په واسطه پوښل شوی ده خو دلته Anal columns وجود نه لری دغه برخه د Pectin یا Transitional zone په نوم هم یادیری. دغه برخه د لاندینی برخی څخه د یو سپین رنگه خط په واسطه چی White line of Hilton نومیری جلا شوی ده.

Lower part -

دغه برخه چی 8mm اوږدوالی لری، د پوستکی په واسطه پوښل شوی ده چی لرونکی د Sweat glands او Sebaceous glands دی.

Sphincter of Anal canal

د Anal canal دوه Sphincter لری چی عبارت دی له:

Internal anal Sphincter -

یو خود کاره غیر ارادی Sphincter دی او د Circular muscle د ضخامت په اساس په کولمو کی منځ ته راځی او د Anal canal پورتنی 30mm برخه احاطه کوی یعنی د Anorectal junction څخه تر white line of Hilton پوری امتداد لری.

External Anal sphincter -

یو ارادی Sphincter دی او د مخططو عضلی الیافو څخه جوړ شوی دی چی ټول Anal canal یی احاطه کړی دی، دغه Sphincter درې برخې لری:

I: Subcutaneous Part

د Internal sphincter څخه لاندی واقع ده او د Anal canal لاندینی برخه احاطه کوی.

II: Superficial Part

بیضوی شکل لری چی په خلف کی د Coccyx هډوکی له Apex سره د Anococcygeal body په واسطه او په قدام کی د Perineal body سره نښتی ده.

III: Deep Part

دا پورتنی برخه احاطه کوی او دا هم د هډوکو سره تماس نه لری.

Defecation**Hemorrhoids**

د Anal canal او Rectum وریدی تخلیه د لاندی رگونو په واسطه صورت نیسی.

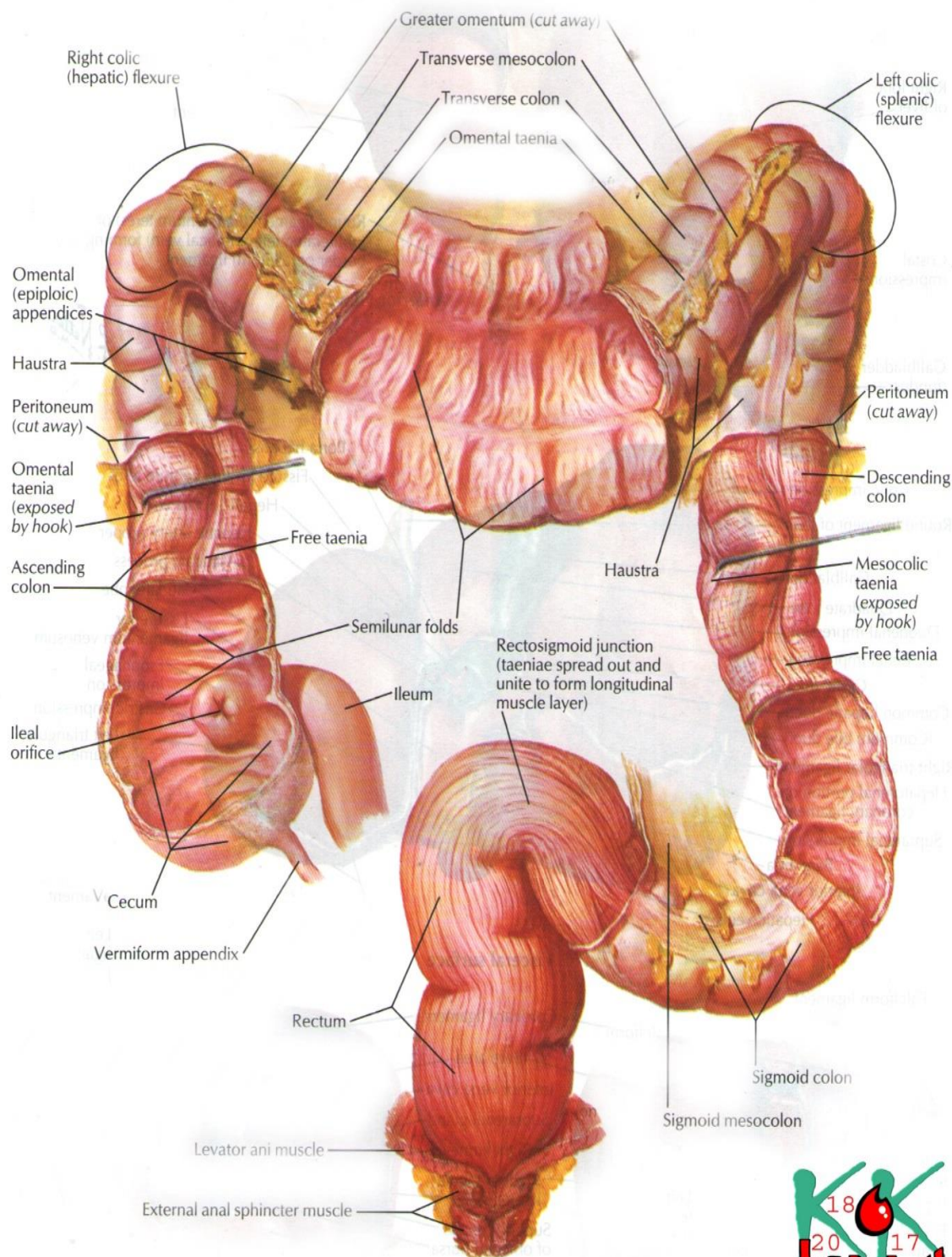
- Internal rectal venous plexus
- External rectal venous plexus
- Anal vein

که د مقعد ساحه له ساعته سره مقایسه کړو نو د 7,8 او 11 بجو په برخو کی د رگونه په نارمل ډول پراخه او لږ پرسیدلی وی. کله چی د هر علت له کبله د پورته دريو رگونو تخلیه صورت ونه نیسی، نو په دغو ساحو کی د پرسوب د زیاتوالی سبب کیزی چی دا حالت د بواسیرو یا Hemorrhoids په نوم یادیږی چی اکثره وخت یی اسباب په لاندی ډول وی:

- Constipation قبضیت
- د بطن د فشار پورته والی
- د اودس د ماتولو په وخت کی ډیر زور وهل
- د پښو په سر ډیر کیناستل
- اوبه کمی استعمالول- غیری فایبری غذا او نور.

بواسیر په دوه ډوله دی:

- External Hemorrhoids
- Internal Hemorrhoids



7: Liver

خِیگر

خِیگر د بدن غتہ افزوی غده ده چی له **Right hypochondrium** خُخه علوی او چپ خواته تر **Left hypochondrium** پوری امتداد لری. خِیگر ټول **Right hypochondrium** د **Epigastrium** پورتنی برخه او په کمه اندازه **Left hypochondrium** علوی انسی برخه نیولی ده. رنگ یی نصواری دی وزن یی په نارینه وو کی تقریباً **1600gr** او په بنخو کی تقریباً **1300gr** ته رسپیری خُکر د **Ribs** او **Costal cartilage** په واسطه پوینل شوی دی.

External feature

د خِیگر خارجی شکل

خِیگر د فانی په شان شکل لری خو د مخی خُخه د مثلث په شان بڼکاری، خِیگر پنخه سطحی لری:

Ant, Post, Sup, Inf, and Right

په دی سطحو کی یواخی **Inferior** سطحه واضحه ده خُکه چی سفلی **Inferior border** یی بڼه واضح او متبارز دی. او نوری سطحی د یو بل په ادامه قرار لری.

One prominent Border

سفلی کنار یی قدام خواته بڼه تیره دی چی قدامی سطحه له سفلی سطحی خُخه جلا کوی، نوموړی کنار په وحشی کی پخ معلومیږی چی بڼی سطحه له سفلی سطحی خُخه جلا کوی. د سفلی کنار په قدام کی دوه **Notches** دی چی عبارت دی له:

- **Notch of ligament teres**
- **Cystic notch for the fundus of the gallbladder**

Lobes of Liver

خِیگر په قدام او علوی کی د **Falciform ligament** په واسطه په سفلی کی د **Ligament teres** د **Fissure** په واسطه اوپه خلفی کی د **Ligament venosum** د **Fissure** په واسطه په دوه **Lobes** ویشل شوی چی یو یی بڼی لوب او بل یی چپ لوب دی.

The Right lobe

بني لوب په نسبت د چپ لوب ډير غټ او د ځيگر 5/6 برخه جوړوي دغه لوب په دوه نورو لوبونو ویشل شوی دی:

- Caudate lobe

دغه لوب د ځيگر په خلفی سطحه کی موقعیت لري.

- The Quadrate lobe

د ځيگر په سفلی سطحه کی موقعیت لري او مستطیلی شکل لري. دغه دواړه لوبونه د Porta hepatis په واسطه سره بیل شوی دی.

The Left Lobe

دغه لوب د ځيگر 1/6 برخه جوړوي.

د Porta hepatis له لاری Hepatic artery، Portal vein او Hepatic duct ځيگر يا Liver ته ننوځي.

Ligaments of the liver

- Falciform Ligament

دغه Ligament د ځيگر قدامی علوی سطحه د بطن د قدامی جدار او د حجاب حاجز لاندی سطحی سره مرتبط کوي.

- Left triangular Ligament

د ځيگر د چپ لوب علوی سطحه د حجاب حاجز سره مرتبط کوي (وصلیږي)

- Right triangular Ligament

د بني لوب د خلفی سطحی وحشی قسمت له Diaphragm سره وصلیږي.

- Coronary Ligament

دغه Ligament چی دوه پوښه لري (علوی او سفلی) د ځيگر Bare area پوښوي، دغه Ligament ځيگر ته استناد ورکړی دی.



Function of the liver

خیکر تقریباً تر 500 پوری حیاتی دندی په غاړه لری خو عمده یی په لاندی ډول دی:

- Metabolic Function

خیکر د کاربوهایدریتونو، پروتین او شحم په استقلاب کی رول لری.

- Synthetic Function

خیکر د Bile او د Prothrombin په جوړیدو کی رول لری.

- Excretory Function

خیکر د دواگانو توکسینی موادو، Cholesterol او Bile pigments په اطراح کی رول لری.

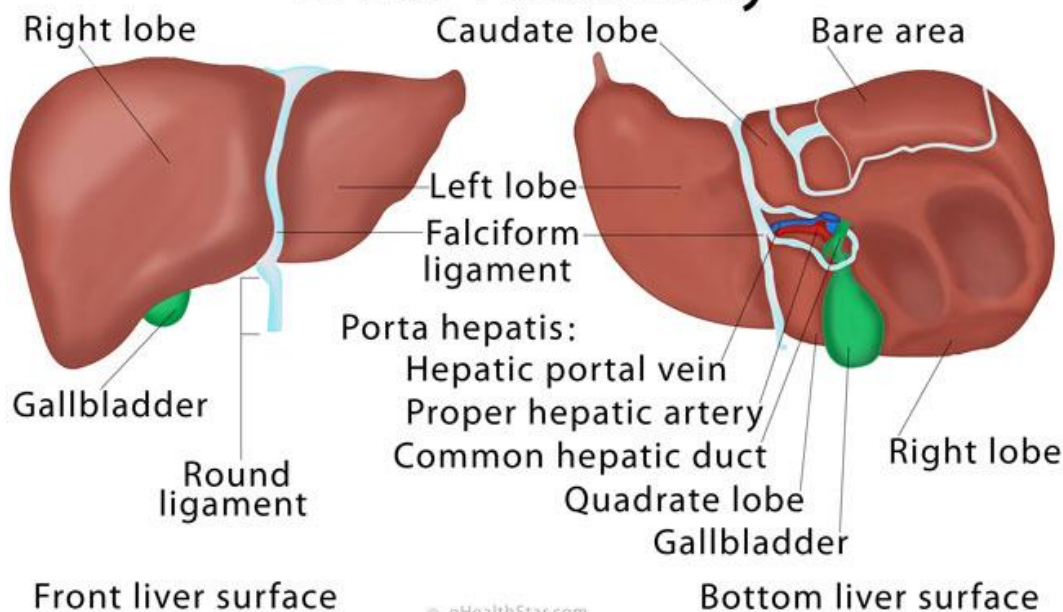
- Protective Function

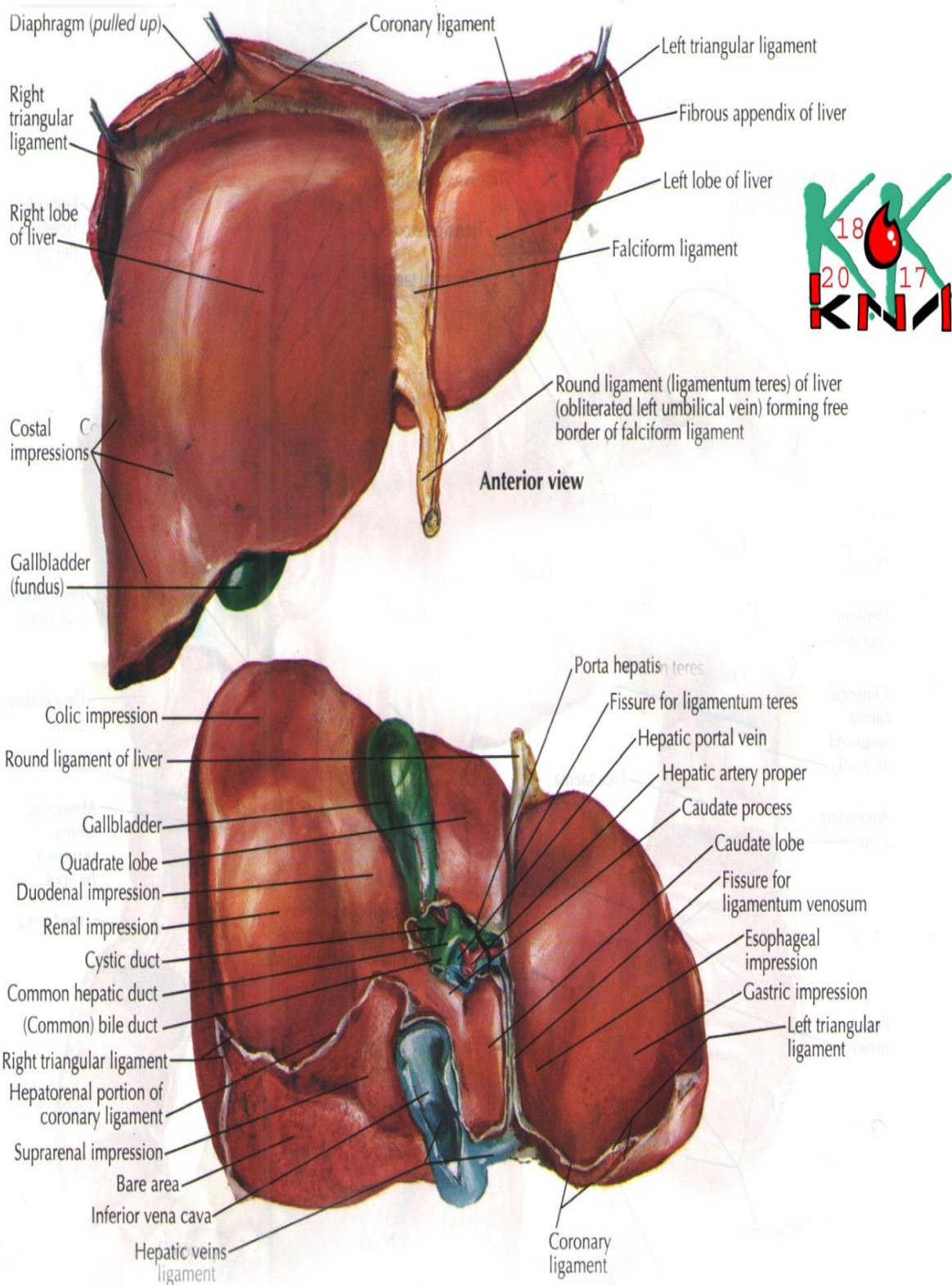
خیکر د Anti-body Formation ، Destruction، Phagocytosis او اطراح په واسطه وجود د مضره موادو له ضرر څخه محافظه کوی.

- Storage Function

خیکر د گلوکوز (گلایکوجن په شکل) اوسپنی، شحم، A او D ویتامینونه او د وینی د خیروی وظیفه په غاړه لری.

Liver Anatomy





Extra Hepatic Biliary Apparatus

صفراوی جهاز

صفراوی جهاز هغه صفرا چی په خيگر کی جوړیږي هغه جمع کیږي او Gallbladder ته د ذخیره کیدو په خاطر نقلوی یا انتقالوی او له Gallbladder څخه د ضرورت په وخت کی نوموړی صفرا د Duodenum په دوهمه برخه کی تویيږي، نوموړی جهاز د لاندی ساختمانونو څخه تشکیل شوی دی:

- Right and left hepatic duct
- Common hepatic duct
- Gallbladder
- Cystic duct
- Bile duct

8: Gallbladder

کیسه صفرا

کیسه صفرا چی د صفرا د ذخیره کیدو ځای دی د ناک شکل لری، چی د خيگر د بڼی لوب په سفلی سطحه کی قرار لری د Porta hepatis د بڼی نهایت څخه د خيگر د سفلی کنار پوری امتداد لری. صفراوی کڅوړی د 7-10cm پوری اوږدوالی لری. 3cm عرض یا پراخوالی لری او د 30-50cc پوری ظرفیت لری.

د ری برخی لری:

- Fundus -
- Body -
- Neck -

د Bile duct برخی:

- Supra duodenal part -
- Retro duodenal part -
- Infra duodenal part -
- Intra duodenal part -



Sphincters related to bile duct and pancreatic duct

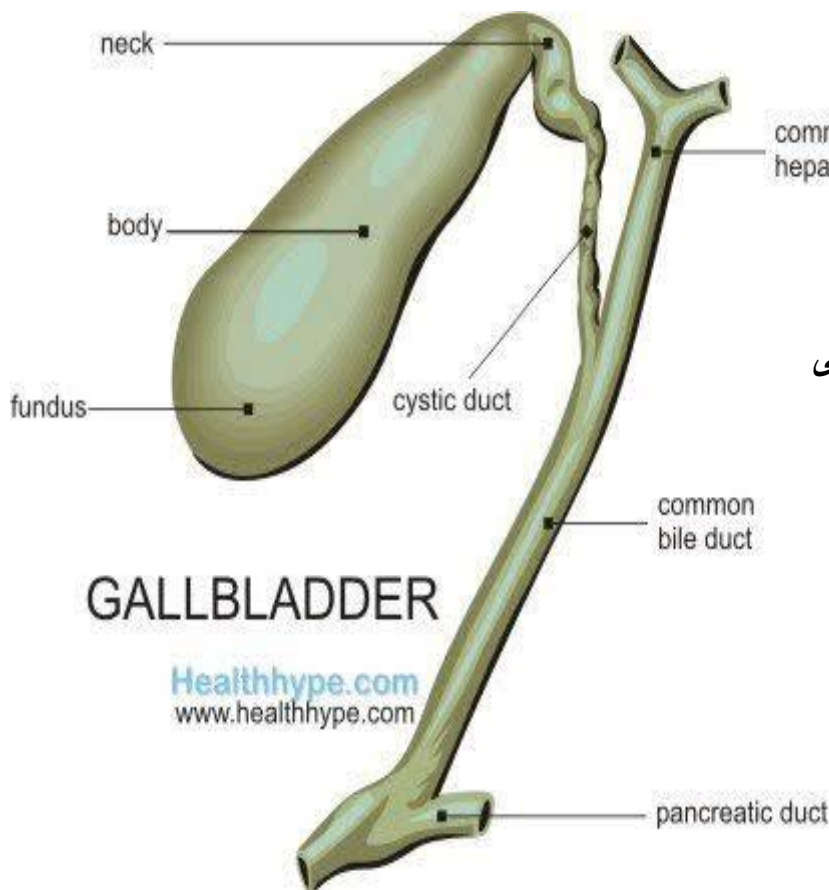
Bile duct په اخری برخه کی مخکی له دی چی د Pancreatic duct سره یوځای شی د Smooth muscle د کریو په واسطه احاطه کیږی چی Sphincter جوړوی او دغه Sphincter د Sphincter choledochus په نوم یادیږی.

Choledochus Sphincter

دا Sphincter د Common bile duct په وروستی برخه کی د Hepato pancreatic Junction دپاسه موقیعت لری. یو بل Sphincter د Pancreatic duct په اخیری برخه کی وجود لری چی د Sphincter pancreatic us په نوم یادیږی، دریم Sphincter د Hepato pancreatic ampulla ساحه احاطو کوی د Ampulla Sphincter په نوم یادیږی.

د پورته دری واړه سپینکترو مجموعی ته به یی پخوا Sphincter oddi ویل کیده مگر اوس یواځی Ampulla sphincter د Sphincter oddi په نوم یادیږی.

د صفراوی کڅوړو دندی



- د Bile ذخیره کول
- د اوبو جذبول
- د Bile غلیظول
- په صفراوی سیستم کی د فشار تنظیم
- په کمه اندازه صفراوی مالکی او کولسترول جذبول

GALLBLADDER

Healthype.com
www.healthype.com

9: Pancreas

پانکراس

دغه غده یو Mix غده ده چی هم د Endocrine او هم د Exocrine برخي لری. پانکراس د بطن په خلفی جدار کی په عرضانی ډول د اول او دوهم Lumber فقراتو په برابر د معدی شاته د اثناء عشر څخه تر توري یا Spleen پوری امتداد لری.

د J د توری په شان شکل لری. اوږودوالی یی د 15-20cm پوری دی، عرض یی 2,5-3,8cm پوری دی، ضخامت یی 1,2-1,8cm ته رسیږی او تقریباً 90gr وزن لری.

د اناتومی له نظره پانکراس د بنی لوری څخه چپ لوری ته په څلورو برخو ویشل شوی دی:

- Head -
- Body -
- Neck -
- Tail -

خو د فزیولوژی له نظره پانکراس دوه برخي لری:

- Endocrine -
- Exocrine -

Head of pancreas

د Head برخه یی اوږده او پلنه ده چی د پانکراس بنی نهایت او د اثناء عشر په انحنا کی موقیعت لری. دری کنارونه یا Borders لری:

- Superior -
- Inferior -
- Right lateral -

او دوه سطحی یا Surfaces لری:

- Anterior -
- Posterior -

And having a process projecting from lower and part of the head left known as uncinat process.



Neck of Pancreas

د Head او Body ترمنځ موقعیت لری او 2cm اوږودوالی لری، د دوه سطحو قدامی او خلفی درلودونکی دی.

Body of pancreas

د پانکراس اوږده برخه ده چی له Neck څخه Tail پوری اوږودوالی لری، دری کنارونه یا Borders لری:

- Anterior -
- Superior -
- Inferior -

دری سطحی لری:

- Anterior -
- Posterior -
- Inferior -

Tail of pancreas

د پانکراس تنگه برخه ده چی چپ نهایت یی جوړوی.

Ducts of pancreas

- Main pancreatic duct of Wirsung

Main pancreatic duct د پانکراس له لکی څخه شروع کیږی او بلاخره د Bile duct سره یوځای کیږی او Hepato pancreatic ampulla جوړوی. ددی Duct قطر 3mm او اوږودوالی یی 8-10cm پوری دی.

- Accessory Pancreatic Duct or Santorini

د پانکراس د سر برخی څخه شروع او بلاخره د Duodenum په دوهمه برخه کی خلاصیږی.



Function of Pancreas

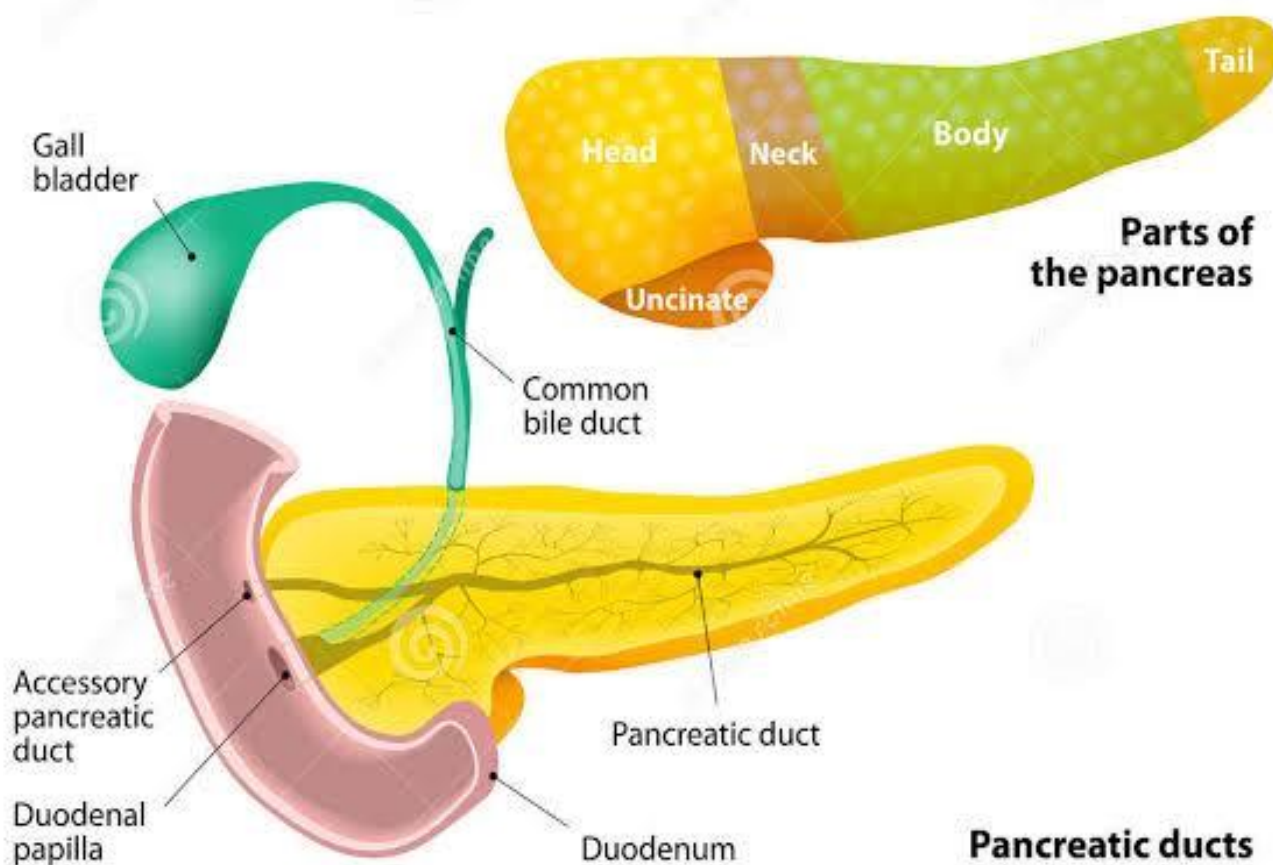
- پانکراس د اندوکراین برخه هورمونونه افرازوی لکه: انسولین
- د پانکراس اگزوکراینی برخه هضمی انزایمونه ترشح کوی لکه:

I: Trypsin – Break down protein

II: Amylase - Break down starch and glycogen into disaccharide

III: Lipase – Break down lipid into fatty acids or glycerol

ANATOMY OF THE PANCREAS



Download from
Dreamstime.com
This watermarked image is for previewing purposes only.

ID: 52624116
© Designua | Dreamstime.com

10: Spleen**توري**

Spleen په زیاته اندازه په **Left hypochondrium** او لږ څه په **Epigastrium** کې موقیعت لری په **Level** د 11 او 9 پښتۍ. د فانی یا **Wedge** په شان شکل لری خو ځینی

وختونه بیا څلور ضلعي شکل لری.

ضخامت یی 2,5cm، اوږودوالی یی 12,5cm، عرض یی 7,5cm او وزن یی 7ounce

212gr دی.

تور بانجانی شکل لری.

External Features of Spleen

دوه نهایتونه لری:

Anterior -

Posterior -

دری کنارونه یا **Borders** لری:

Superior -

Inferior -

Intermediate -

او دوه سطحی لری:

Diaphragmatic surface -

دغه سطحه محدبه ده او همواره ده.

Visceral surface -

دغه سطحه مقعره او غیري منظمه ده او لاندی فرورفتگی **Impressions** لری:

Gastric Impression -

دغه فرورفتگی د معدی د **Fundus** په اثر منځ ته راغلی او د علوی کنار او **Intermediate** کنار ترمنځ موقیعت لری.

Renal Impression -

د چپ پښتورگی په اثر منځ ته راخی او د سفلی او وسطی کنارونو ترمنځ واقع ده.



Colic Impression -

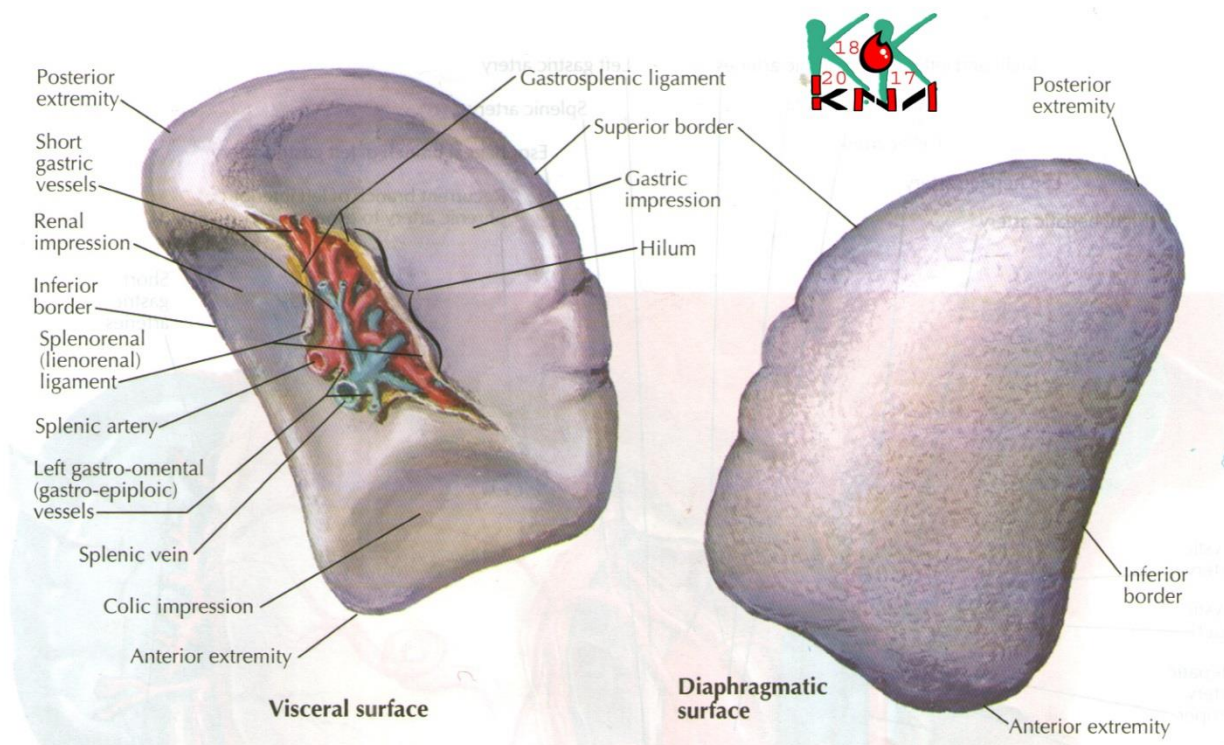
دغه فرورفتگی د کولون د Splenic flexure پوری مربوط ده.

Pancreatic Impression -

دا یوه بی د پانکراس د لکی پوری مربوط ده چی د توری د Hilus او Colic impression ترمنځ قرار لری.

Function of Spleen

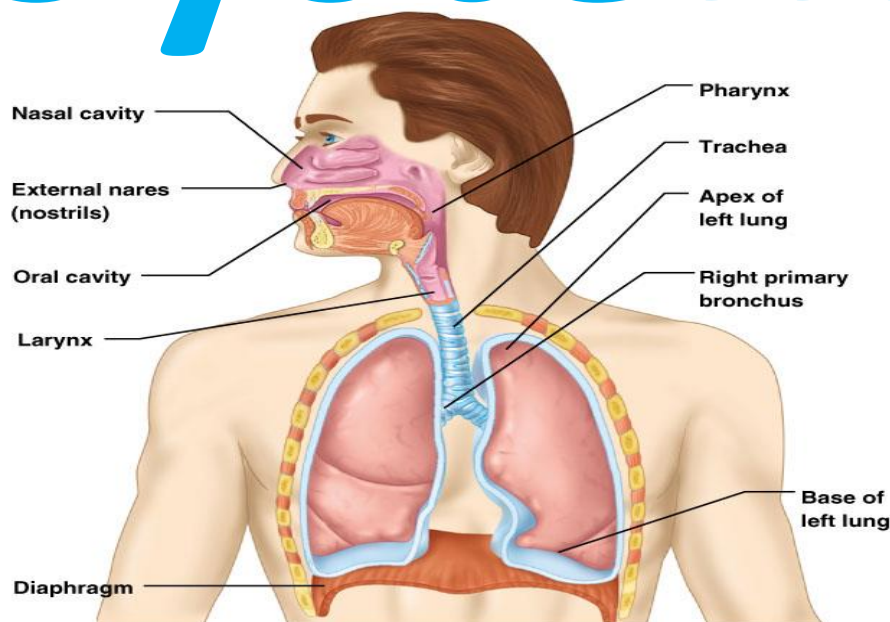
- Phagocytosis
- Immune Response
- Haemopiosis
- Storage of RBC



9th chapter

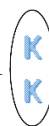Respiratory

System



Mr.18

Kefayatullah.naibamani



تنفسي سيستم

Respiratory system

تنفسي سيستم د لاندی اعضاوو څخه جوړ شوی دی:

- Nose
- Pharynx
- Larynx
- Trachea
- Bronchi
- Lungs- Alveoli

دغه سيستم په دوو برخو ویشل شوی دی:

- Conducting Portion
- Respiratory Portion

Conducting Portion

انتقالي برخه

په دی برخه کی یواځی د هوا انتقال صورت نیسی. او دوه مهمی دندی اجراء کوی:

- سپرو ته د هوا د داخلیدو لپاره یوه خلاصه لاره ده.
- د هوا برابرول چی لاندی شیان پکی شامل دی:
 - د هوا صافوالی او پاکوالی
 - د هوا مرطوبه کول
 - د هوا معتدل والی

په دی برخه کی لاندی غړی شامل دی:

- Nose
- Nasopharynx
- Larynx
- Trachea



- Bronchi -
- Terminal Bronchiole -
- Lungs -

Respiratory Portion

تنفسی برخه

د تنفسي سيستم هغه برخه ده چې د هوا تبادله صورت نيسي او د لاندې غړو څخه جوړه شوی.

- Respiratory Bronchiole -
- Alveolar duct -
- Alveolar sac -
- Alveoli -

په ځينو کتابونو کې Alveolar atrium هم ددی يوه بله برخه يادوی.

Nose

پوزه

پوزه د هرم شکل Pyramidal shape لري، موقعيت يې د مخ په قدام کې د Medline په امتداد دی. د پوزې چوکاټ په علوی کې د Nasal، Frontal process of maxilla، bone او Nasal process of frontal bone په واسطه او په سفلی کې نوموړی چوکاټ د Nasal cartilage (علوی او سفلی) او Septal cartilage په واسطه جوړ شوی دی. د جوړښت له نظره پوزه له دوه برخو څخه جوړ شوی ده:

External nose خارجی برخه ■

دغه برخه په علوی برخه کې له تندي سره ارتباط لري خو سفلی برخه يې ازاده ده چې د Naris يا Nostril په نوم دوه سوري لري، بني او چپ. دغه سوري په وحشي برخه کې د Ala nasi او په انسي کې د Septal nasi په واسطه احاطه شوی دی.



Internal nose (Nasal cavity) ■

دغه برخه د Nasal septum په واسطه په بنی او چپ لوری ویشل شوی ده، دغه دواړه لوری په قدام کی مخ ته د Nostrils په واسطه خلاصیږی او په خلف کی د Nasopharynx په ذریعه Nasal aperture ته خلاصیږی. دا دواړه خواوی یوشان جوړبنت لری نو یواخی یوه برخه تری مطالعه کوو په هره یوه برخه کی لاندی جوړبنتونه موجود دی:

Roof -

د پوزی چت په قدام کی د Nasal bone او Nasal part of frontal bone څخه جوړ شوی دی. په Middle کی د Cribriform palate of ethmoid bone څخه جوړ شوی دی. او په خلف کی د Body of sphenoid bone څخه جوړ شوی دی.

Floor -

په قدام کی د Palatine process of maxilla bone څخه جوړ شوی دی. او په خلف کی د Horizontal palate of palatine bone څخه جوړ شوی دی.

Medial wall (Nasal septum) -

په Superior کی د Vertical palate of ethmoid bone، Posteroinferior کی د Vomer bone او په Anteroinferior کی د Septal cartilage څخه ترکیب شوی دی.

Lateral wall -

د پوزی دغه برخه د دری شیانو څخه ترکیب شوی ده:

I: Conchae

هډوکینی متبارزی برخی دی چی د مخاطی غشاء په واسطه پوینل شوی دی. او په دری ډوله دی:

Superior conchae**Middle conchae****Inferior conchae**

د هری Conchae لاندی یو ژوروالی شته چی د Meatus په نوم یادپیری ددی تعداد هم دری دانی دی:

Superior nasal meatus

د Sup nasal conchae څخه لاندی واقع ده او د Posterior ethmoidal air sinus افرازات ورته راخی.

Middle Meatus

په دی برخه کی یو دایروی یا بیضوی شکله جوړبنت وجود لری چی د Bulla ethmoidalis په نوم یادپیری او د Middle ethmoidal air sinus افرازات ورته راخی، ددی جوړبنت څخه لاندی یو درز وجود لری چی نیمه هلال ماننده شکل لری او د Hiatus semilunaris په نوم یادپیری او په مجموع کی ورته د لاندی برخو افرازات راخی:

- Anterior Ethmoidal air sinus
- Frontal air sinus
- Maxillary air sinus

Inferior Nasal meatus

د Inf nasal conchae او د پوزی د Roof ترمنځ یو مثلثی ډوله جوړبنت دی چی د Sphenoidal air sinus افرازات ورته راخی.

Vestibule

Nasal cavity superior to the nares. Or it is the anterior dilated part of the nasal cavity. The vestibule is lined by skin continuous with that on the exterior of the nose, hair and sebaceous glands are present.

د پوزی په جوف کی دوه ډوله Mucous membrane وجود لری:

- Respiratory Mucosa

دغه مخاطی غشاء د پوزی د جوف ټوله برخه بغیر د Vestibule او د پوزی د جوف هغه برخه کومه چی د olfactory mucosa membrane په واسطه پوینل شوی وی پوینوی.



- Olfactory mucosa

دغه مخاطی عشاء د پوزی په جوف کی لاندی ساختمانونه پوښوی.

Superior nasal conchae

Shinoethmoidal Recess

III: Sinuses

دا یوه خالیگاه یا Cavity ده کومه چی د هډوکو او د نورو انساجو ترمنخ وی.

Para nasal sinus

عبارت د یوتعداد خالیگاوو څخه دی چی د پوزی د جوف گردچاپیره په Ethmoidal، Frontal، Sphenoid او Maxilla هډوکی کی موقعیت لری دغه خالیگاوی په لاندی ډول دی:

- Frontal sinus

تعداد یی دوه دانی دی په Frontal هډوکی کی موقعیت لری، دغه دواړه Sinus د Frontal هډوکی څخه عمودی شروع کیږی تر Orbital palate پوری. او دا دوه Sinuses د یو Thin bony layer په واسطه یو له بله جلا کیږی، جگوالی یی 3,2cm دی او پراخوالی یی 2,6cm دی او تخلیه Middle nasal meatus کی صورت نیسی.

- Maxillary sinus

په ټولو ساینسونو کی تر ټولو غټ ساینس دی نوموری جوفونه د Maxilla هډوکی په جسم کی موقعیت لری د هرم شکل لری. Base یا قاعده یی د پوزی د وحشی جدار ته یعنی د اول او دوهم Pre molar غاښونو او دریم Molar غاښ ریبی او کله کله د Canine غاښ ریبینه ورپوری مربوطه ده.

اوږدوالی یی 3,5cm او پراخوالی یی 2,5-3cm پوری دی. او تخلیه یی د Middle nasal meatus (Hiatus semilunaris) کی صورت نیسی.

- Sphenoidal sinus

دغه ساینس د Sphenoid هډوکی په جسم کی موقعیت لری د Sellaturcica څخه لاندی موقعیت لری دا هم جوړه ساینسونه دی او د Thin bony layer په واسطه یو له بله جلا شوی دی. تخلیه یی د پوزی د جوف په Sphenoidal recess کی صورت نیسی.



Ethmoidal sinus -

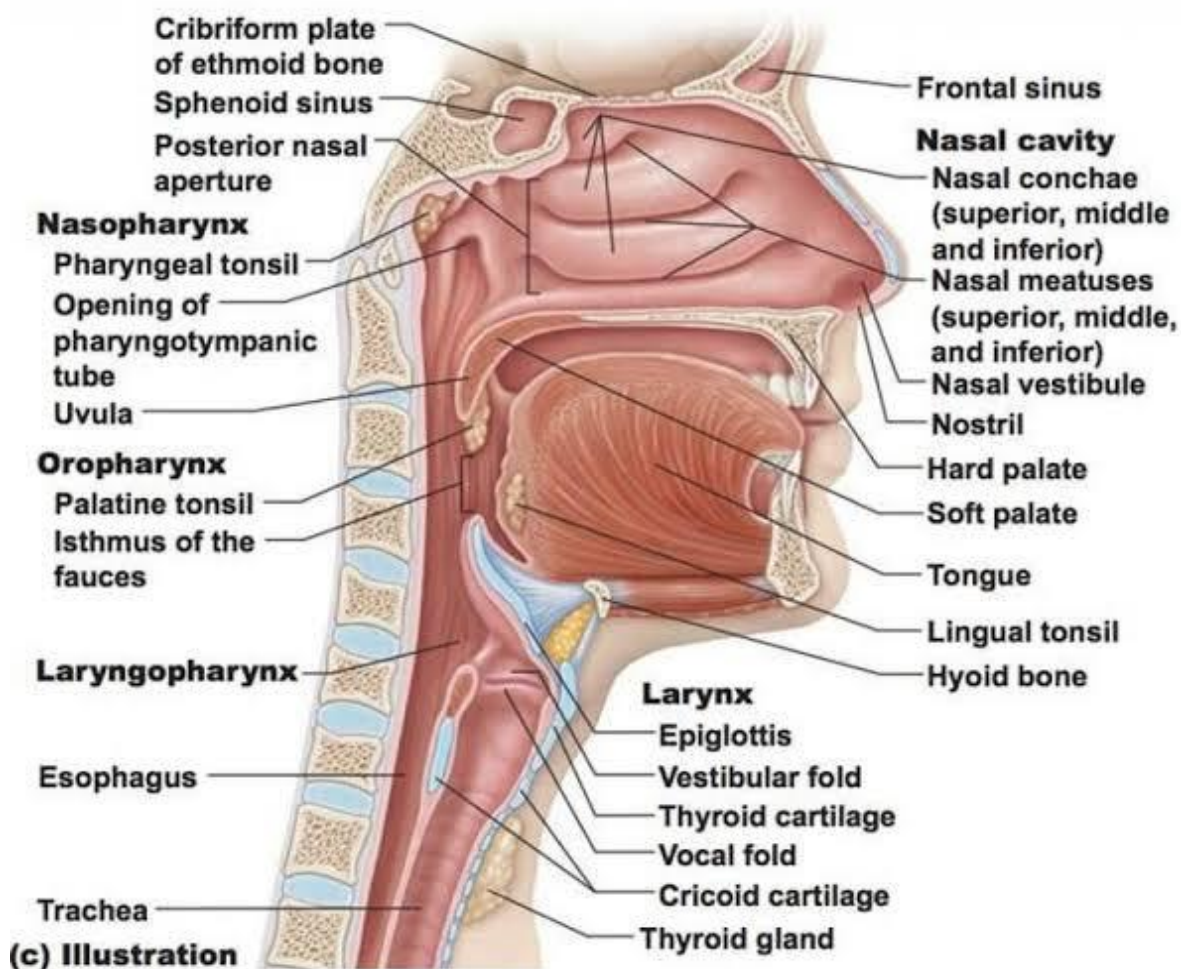
دغه خالیګاوی د Ethmoid هډوکي کی موقیعت لری، نوموړی خلاوی د مربوطه Orbit له جوف څخه د یوی نازکی هډوکیني پردی په واسطه جدا شوی دی. دغه خلاوی په دریو گروپونو ویشل شوی دی:

Anterior , Middle or Posterior

د قدامی او وسطی تخلیه یی په Middle nasal meatus کی صورت نیسی او د خلفی تخلیه یی په Superior nasal meatus کی صورت نیسی.

Function of Sinus

- د سر وزن کموی
- د اواز شدت زیاتوی
- د ضربی په جذب کی رول لری، او نه یی پریردی چی نورو انساجو ته داخل شی
- Possibly help control immune system



(c) Illustration



Larynx

خنجره

د تنفسي سیستم د اعضاو له جملې څخه یوه عضوه ده چې د اواز د تولید وظیفه هم په غاړه لری، خنجره د متوسط خط په سر د ژبې د قاعدې څخه شروع د Hyoid هډوکي پورې، د څلورمې، پنځمې او شپږمې Cervical فقره په قدام کې قرار لری. جگوالی یی په نارینه وو کې 44mm او عرضانی قطر یی 43mm دی، او په بڼڅو کې یی جگوالی 36mm او عرضانی قطر یی 41mm دی. جوربنت یی د نهه عدده عضروفونو، Membrane او Ligaments څخه ترکیب شوی دی. عضروفونه یی نهه دانی او په دوو گروپونو ویشل شوی دی:

Un paired or single cartilage ■

Thyroid cartilage -

Cricoid cartilage -

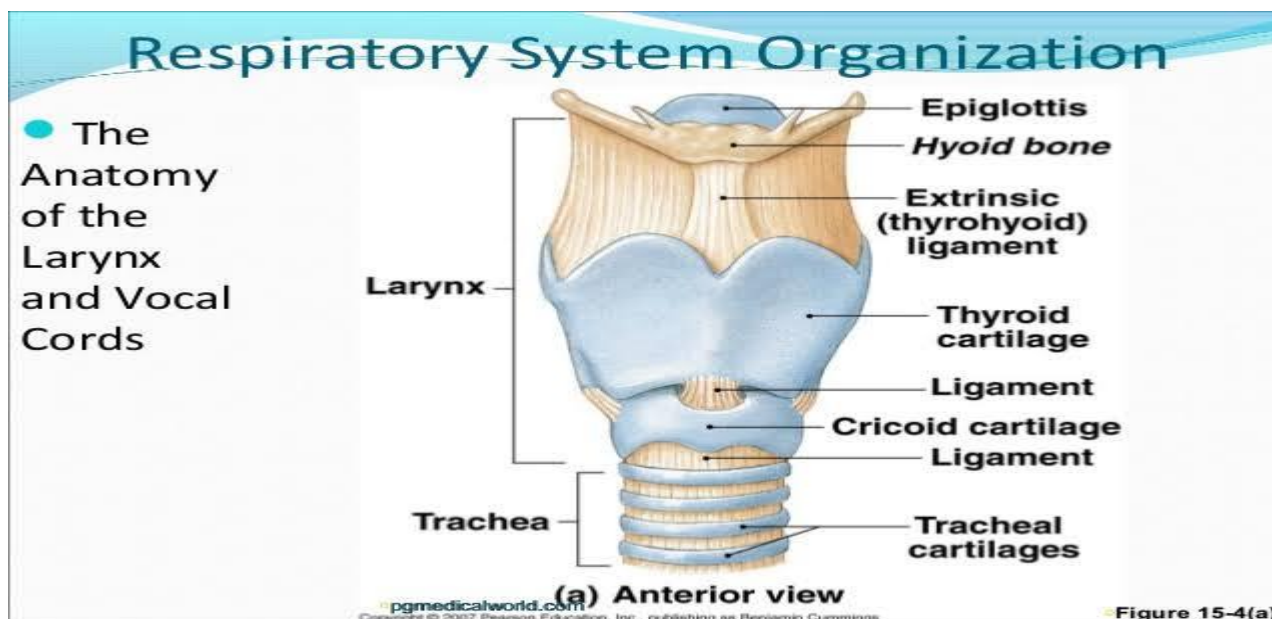
Epiglottis cartilage -

Paired cartilage ■

Arytenoid cartilage -

Cuneiform cartilage -

Corniculate cartilage -



Un paired or single cartilage

Thyroid cartilage -

د خنجرى تر ټولو غټ عضروف دى، دغه عضروف په حقيقت كى له دوه صفحو څخه چى د **Quadrilateral lamina** په نوم يادېږي تشكيل شوى دى. دغه دواړه صفحى چى په **Medline** كى سره يوځاى كيږي د **V** زاويه جوړوي چى د **Adams apple** په نوم يادېږي په خلف كى دواړه صفحى سره جدا كيږي او د بنكرونو په شان جوړبنتونه جوړوي چى دوه يى د **Superior cornu** او دوه يى د **Inferior cornu** په نوم يادېږي. په خارجى سطحه كى ددى صفحو يو **Oblique line** دى كوم چى د عضلاتو سره اړيکه لري.

Cricoid cartilage -

د **Thyroid cartilage** څخه لاندې موقيعت لري، قدامى برخه يى نرى او **Cricoid arch** يا قوس په نوم يادېږي. خو خلفى برخه يى د صفحى په شكل ده چى **Cricoid lamina** ورته وايي. دغه دواړه برخى يى په اړخونو كى سره يوځاى كيږي او مفصلى سطحى جوړوي چى ورته **Thyroid articular surface** وايي. ددى عضروف علوى څنډو په قدام كى **Cricothyroid ligament** په واسطه د تايرايډ عضروف د سفلى كنار يا **Trachea** سره ارتباط لري.

Epiglottis cartilage -

د كاشوغى په شان شكل لري، چى د ژبى د قاعدى شاته قرار لري، د **Larynx** لومړنى برخه ده. ددى عضروف علوى نهايت يوه اندازه عريض او ازاد دى، چى د **Hyoid** هډوكى او د ژبى شاته پورته امتداد لري. د **Hyoid bone** د موقيعت له نظره پر دوو برخو ويشل كيږي

Supra hyoidal portion

Infra hyoidal portion

داخلي سطحه يى د **Mucus membrane** په واسطه پوښل شوى ده.

Paired cartilage ■

Arytenoid cartilage -

دغه عضروف د هرم شكل لري د خنجرى په خلفى برخه كى د **Cricoid lamina** له پاسه موقيعت لري، لرونكى د **Base** او **Apex** دى. قاعده يى د **Cricoid lamina** سره وصلېږي، او دوه **Process** لري:

Medially Process

په انسی کی قرار لری او Vocal process هم ورته وایی، په دی باندی Vocal ligament ارتکاز کوی.

Lateral Process

په وحشی کی موقیعت لری چی د Muscular process په نوم یادیری او Post cricoarythenoid muscle او Lat cricoarythenoid muscle ورباندی ارتکاز کوی.

Corniculate cartilage -

ددی عضروفونو تعداد هم دوه دانی دی، چی د Arytenoid cartilage سره مفصل کییری او هم دا عضروفونه د Aryepiglottic fold سره تماس لری، Conical in shape

Cuneiform cartilage -

دا هم دوه عدده عضروفونه دی چی د Rod په شان شکل لری واره عضروفونه دی او د Aryepiglottic fold په امتداد واقع دی او هغه تقویه کوی.

Joints of Larynx**- Cricothyroid joint**

دغه مفصل د Synovial مفصل له جملی خُخه دی او مفصلی سطحی یی عبارت دی له:

I: Thyroid articulation surface of cricoid

II: Inferior cornu of thyroid

- Cricoarytenoid joint

دغه مفصل هم د Synovial مفصلونو له جملی خُخه دی او مفصلی سطحی یی عبارت دی له:

I: Superior border of cricoid lamina

II: Base of arytenoid

Cavity of Larynx

دغه Cavity د Inlet خُخه شروع کییری تر outlet پوری. په داخل کی د Mucosa membrane دوه Folds وجود لری چی علوی یی د Vestibular fold او سفلی یی د



Vocal fold په نوم يادېږي. د Vestibular fold او Vocal fold د موجوديت په اساس د خنجرې جوف په درې برخو ويشل شوی دی:

Upper part or Vestibular part -

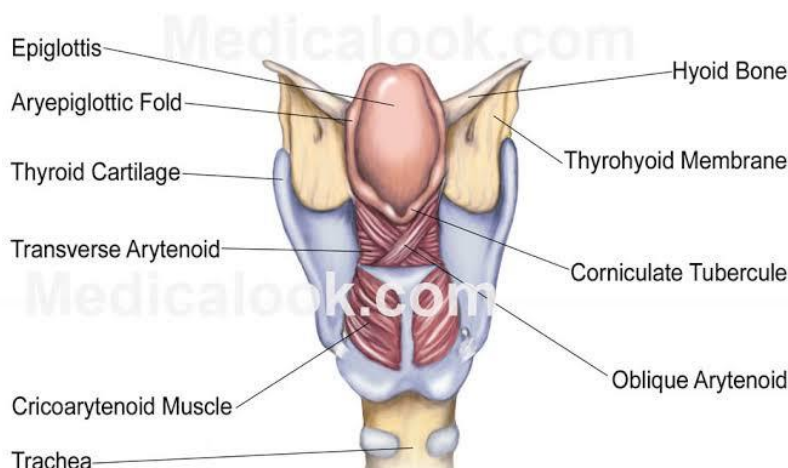
کوم چې د Vestibular fold څخه دپاسه واقع ده.

Lower part or Laryngeal part -

کوم چې د Vocal cord څخه لاندی واقع ده.

Middle part or sinus of the larynx -

کوم چې ددی دواړو Folds په منځ کی واقع ده.



Laryngeal ligaments and membrane

■ Thyrohyoid membrane

نوموړی Membrane د Hyoid Bone د Thyroid cartilage په Superior څنډی سره ارتباط لری.

■ Hyeopiglottic ligament

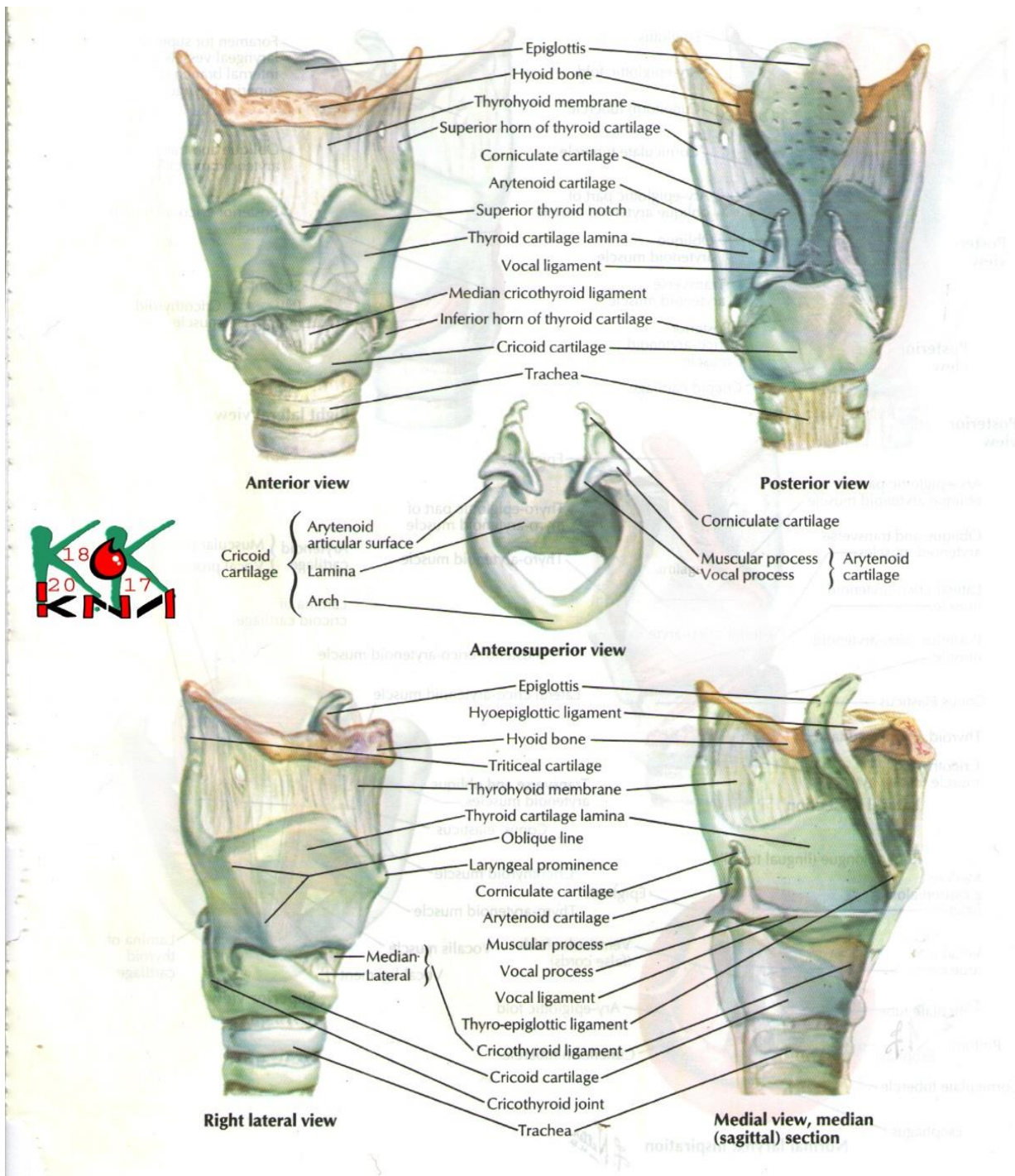
دغه Ligament د Epiglot عضروف د Inferior نهایت له hyoid bone سره ارتباط لری.

■ Cricotracheal ligament

دغه Ligament د Cricoid cartilage سفلی څنډه د Trachea د اولی کړی سره وصلوی.

Fibroelastic membrane of the Larynx

دغه Mucosa د Membrane په خارجی طبقه کی قرار لری، دغه غشاء د خنجری د جوف په دواړه خواو کی د خنجری د Sinus په واسطه قطع شوی. کومه برخه چی د غشاء د Sinus څخه پورته قرار لری د Quadratic elasticus په نوم یادیری. او کومه برخه چی لاندی واقع ده د Conus elasticus په نوم یادیری.



Vocal cord or vocal fold

In male= Thick and Long

In female= Thin and Short

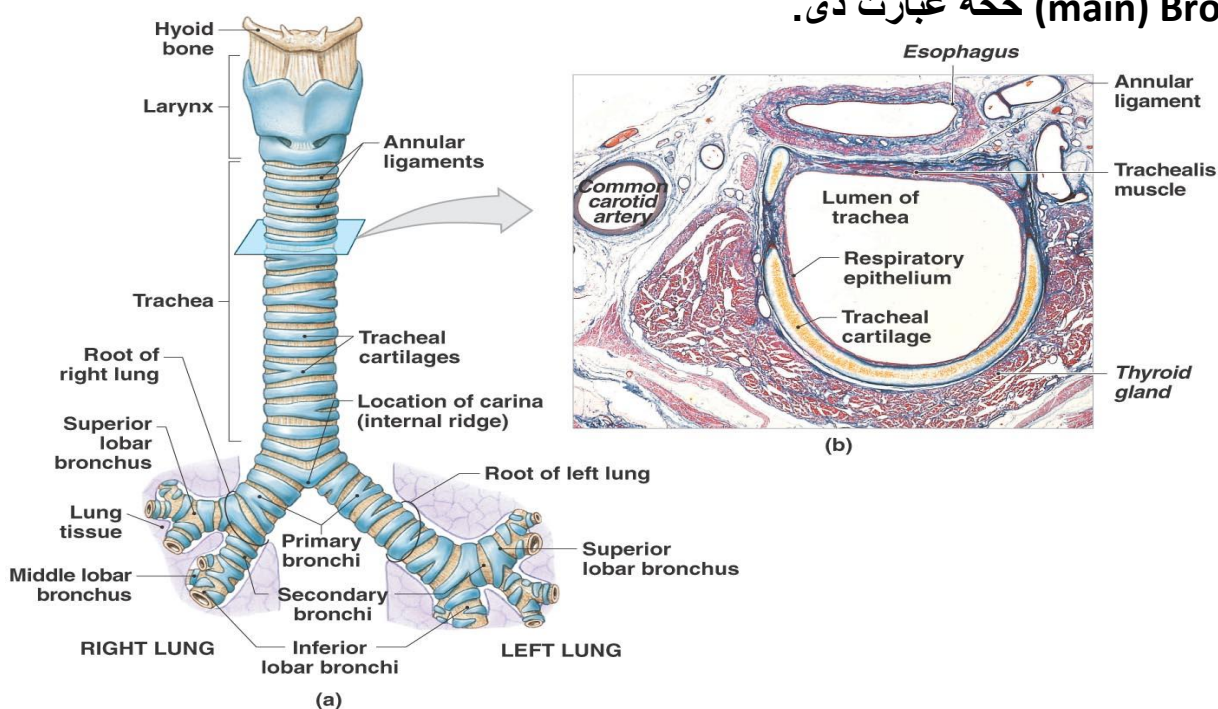
Trachea

شزن

Trachea یو Fibroelastic tube دی چی جوړ د C Shape عضروفونو څخه دی. د 16 څخه تر 20 پوری C shape عضروفونو سره یوځای کیږی او دغه تیوب جوړوی. موقیعت یی د خنجرۍ په تعقیب له شپږمی Cervical فقری څخه تر څلورم Thoracic فقری پوری موقیعت لری.

(د غاړی په Lower part کی په Superior Mediastinum کی موقیعت لری)

اوږودوالی یی د 10 څخه تر 20cm پوری دی، قطر یی په نارینه وو کی 2cm او په ښځو کی 1,5cm دی. د Trachea د عضروفونو داخلی سطحه د Mucus membrane په واسطه پوښل شوی، د Trachea د څلورمی Thoracic فقری په ښکتنی سرحد کی په دوه برخو ویشل کیږی چی دغه برخۍ یی د Left Principal او Right Principal (main) Bronchus څخه عبارت دی.



Copyright © 2009 Pearson Education, Inc., publishing as Pearson Benjamin Cummings.

Bronchus**برانکسونه**

شزن د T4 فقری په بنکتني برخه کی په دوه برخو ویشل شوی دی، چی هره برخه یی د **Principal (main) Bronchus** په نوم یادیری. دغه دواړه برانکسونه یو یی بنی سبری ته او بل یی چپ سبری ته حی. بنی یا **Right bronchus** نظر چپ **Bronchus** ته لوی، پراخ، لنډ او عمودی واقع دی.

Right Primary Bronchus

دا لاندی برانچونه ورکوی:

- **Superior Lobar Bronchus**

دا د بنی سبری په داخل کی په دری نورو برانچونو یا شاخونو بانندی ویشل کیږی:

- **Apical segmental bronchus**
- **Posterior segmental bronchus**
- **Anterior segmental bronchus**

- **Middle Lobar Bronchus**

د بنی سبری په داخل کی په لاندی شاخونو ویشل کیږی:

- **Medial segmental bronchus**
- **Lateral segmental bronchus**

- **Inferior Lobar Bronchus**

دا هم د بنی سبری په داخل کی په لاندی شاخونو ویشل کیږی:

- **Apical basal segmental bronchus**
- **Anterior basal segmental bronchus**
- **Lateral basal segmental bronchus**
- **Posterior basal segmental bronchus**
- **Medial basal segmental bronchus**



Left Primary Bronchus

دا لاندی شاخونہ ورکوی:

■ Left Superior Lobar Bronchus

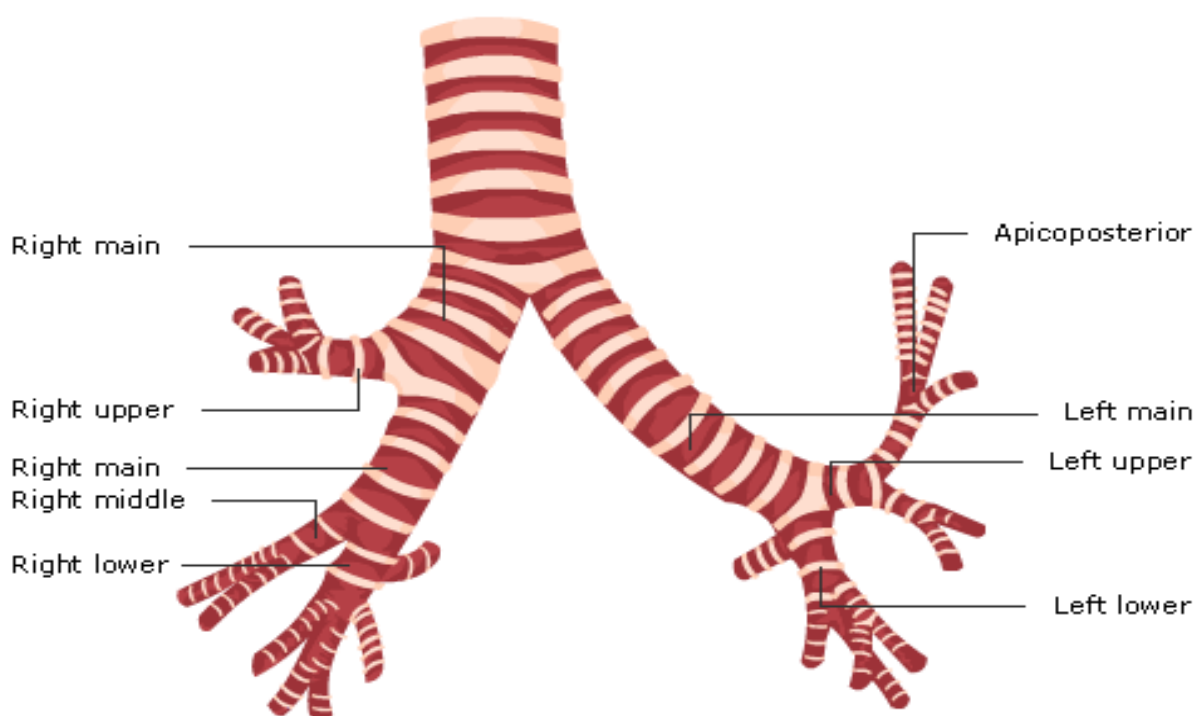
دا پہ داخل د چپ سبری کی لاندی شاخونہ ورکوی:

- Apical segmental bronchus
- Posterior segmental bronchus
- Anterior segmental bronchus
- Lingular bronchus

■ Left Inferior Lobar Bronchus

د چپ سبری پہ داخل کی لاندی شاخونہ ورکوی:

- Apical basal segmental bronchus
- Anterior basal segmental bronchus
- Lateral basal segmental bronchus
- Posterior basal segmental bronchus
- Medial basal segmental bronchus



Thoracic Cage

د سيني صندوقچه

دغه برخه د غاړې او بطن ترمنځ موقیعت لری. درې برخې لری یو یی Middle part دی چی د Mediastinum په نوم یادیری او دوه یی Lateral (چپ او بڼی) برخې دی چی د سپرو او پلورا په واسطه اشغال شوی دی.

Mediastinum

د سینی د جوف هغه برخه ده چی د دواړو سپرو د انسی سطحو ترمنځ موقیعت لری. د Horizontal Plane له مخی په دوه برخو ویشل کیږی:

■ Superior Mediastinum: (Above the plane)

■ Inferior Mediastinum: (Below the plane)

Inferior Mediastinum په خپل منځ کی په لاندی درې برخو ویشل کیږی (د Pericardium په اساس)

■ Anterior Mediastinum: (In front of Pericardium)

■ Middle Mediastinum: (Contains Heart and Pericardium)

■ Posterior Mediastinum: (Behind the Pericardium)

Superior Mediastinum Boundaries

حدود

■ Anterior: (Manubrium sterni)

■ Posterior: (Upper 4 thoracic vertebrae)

■ Superior: (Thoracic inlet)

■ Inferior:

د علوی او سفلی Mediastinum ترمنځ بیلونکی سطحه (Horizontal plane)

■ On each side: (Mediastinal Pleura)

Posterior Mediastinum Boundaries

■ Anterior: (Pericardium and Diaphragm)

■ Posterior: (Lower 8 thoracic vertebrae)

■ Superior: (Horizontal plane)

■ Inferior: (Diaphragm)



■ On each side: (Pleura)

Pleura

پلورا

د سپرو خارجی سطحه او د Thoracic cavity داخلی جدار د یو سروزی غشاء په واسطه پوښل شوی دی چی هغی ته Pleura وایی. له دوه برخو څخه جوړه شوی ده:

■ Parietal Pleura

نسبت Visceral pleura ته ضخیمه ده او د سینی د جوف داخلی سطحه پوښوی. د موقعیت په لحاظ په څلورو برخو ویشل شوی ده:

- Cervical Pleura

دا پلور د Dome shape شکل لری، د سپرو Apex پوښوی.

- Costal Pleura

د Ribs او Inter costal spaces داخلی سطحی پوښوی.

- Mediastinal Pleura

دا پلور د Mediastinum وحشی Lateral جدار جوړوی.

- Diaphragmatic Pleura

هر طرف ته د حجاب حاجز پورتنی ساحه Thoracic surface پوښوی.

■ Visceral Pleura

د پلورا هغه برخه ده چی سپری پوښوی او د سپرو ترمنځ درزونو (Fissure) ته ننوخی.

د دواړو پلورا گانو ترمنځ فاصله موجوده ده چی ورته Pleural space یا Pleural cavity وایی، په دی کی په کم مقدار سره مایع وجود لری چی د Pleural fluid په نوم سره یادیری.

Respiratory zone

- Defined by the presence of alveoli, begins as terminal bronchioles feed in to respiratory bronchioles.



- Respiratory bronchioles lead to alveolar ducts, then to terminal clusters of alveolar sacs composed of alveoli.
- Approximately 300 million alveoli.
- Account for most of the lungs, volume.
- Provide tremendous surface area for gas exchange.

Gross Anatomy of the Lungs

سږی ګلابی رنگ لری، د تنفسی سیستم مهمه عضوه ده. تعداد یی دوه دانې دی. چی د سینې د جوف په دواړو خواو کی قرار لری په استثنی د Mediastinum څخه.

یو Apex لری چی د Clavicle د هډوکي څخه 2,5cm پورته موقیعت لری، او یو Base یا قاعده لری کوم چی مقعر شکل لری او د Thoracic surface of diaphragm باندی له پاسه قرار لری.

سږی دري Borders یا کنارونه لری:

- Anterior Border
- Posterior Border
- Inferior Border

همدرانګه هر سږی دوه سطحی لری:

- Lateral surface or Costal surface

دا سطحه محدب شکل لری، په دوه برخو ویشل شوی ده، یوه یی posterior part یا خلفی برخه چی Vertebral part هم نومیږی. او بل یی قدامی یا Anterior part دی چی Mediastinal part هم ورته ویل کیږی.

- Medial surface or Mediastinal surface

دا سطحه یی مقعر شکل لری، په دی سطحه کی د سږو Hilus وجود لری. خو په چپ سږی کی Cardiac impression هم وجود لری.

Right lung

بنی سږی د چپ سږی په نسبت لږ لوی دی او د Horizontal او Oblique درزونو یا Fissure په واسطه په دري Lobes یا فصونو تقسیم شوی دی چی عبارت دی له:

- Superior lobe
- Middle lobe
- Inferior lobe

Left Lung

چپ سڀري د **Oblique** درز په واسطه په دوه Lobes تقسيم شوی دی چی عبارت دی له:

- Superior lobe (Lower)
- Inferior lobe (Upper)

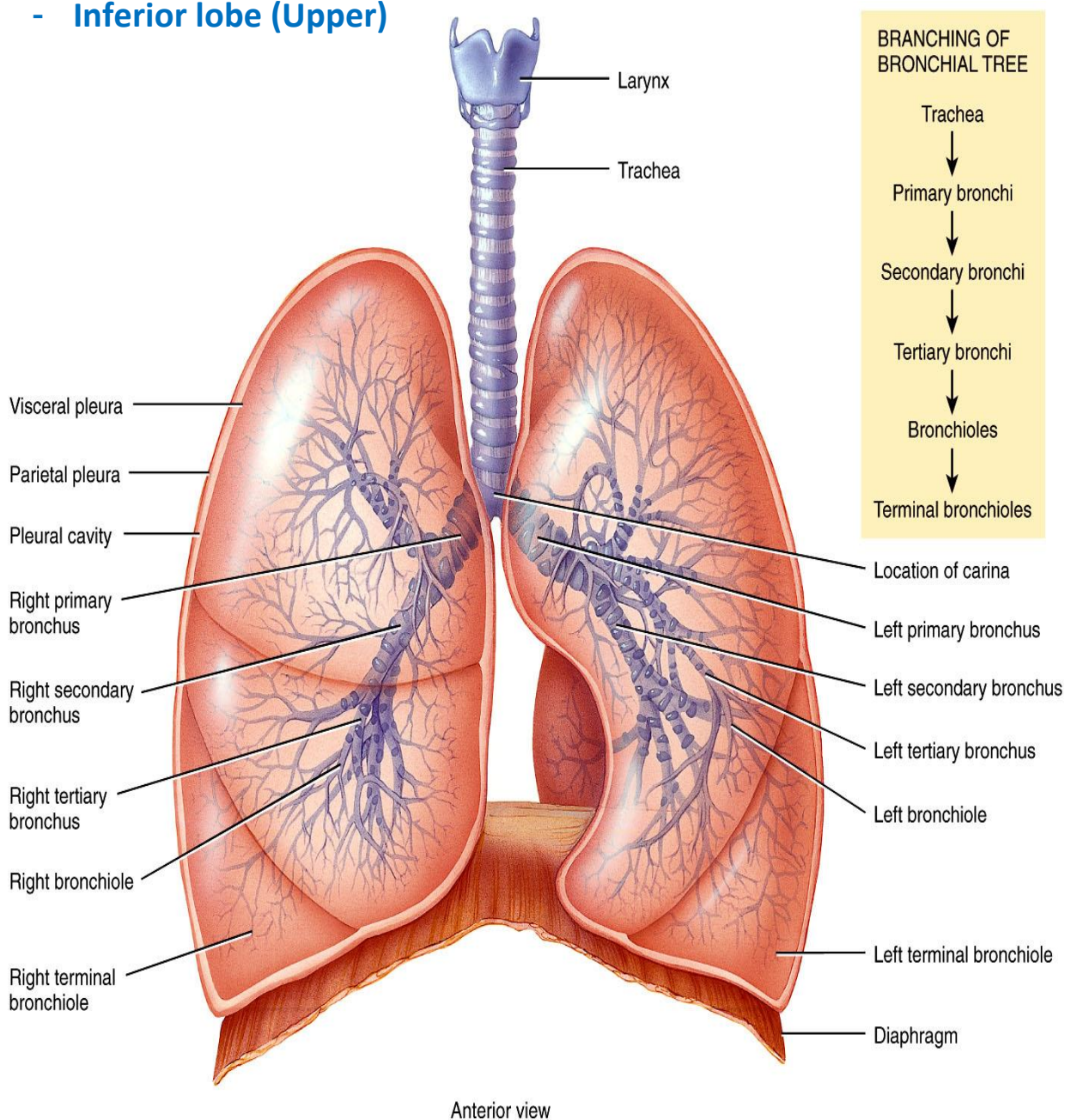
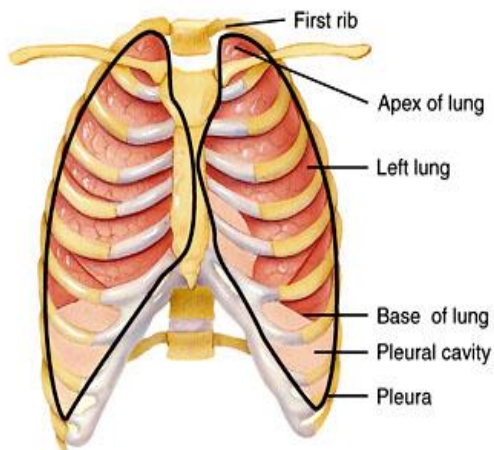
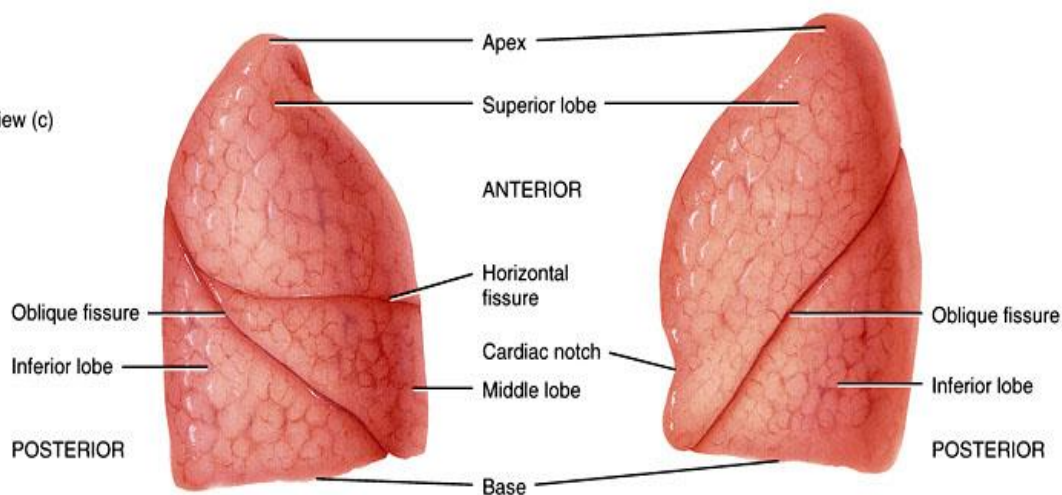
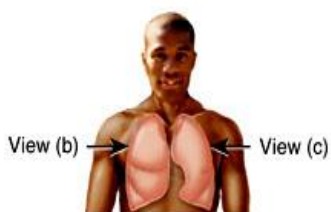


Figure 23.07 Tortora - PAP 12/e
Copyright © John Wiley and Sons, Inc. All rights reserved.

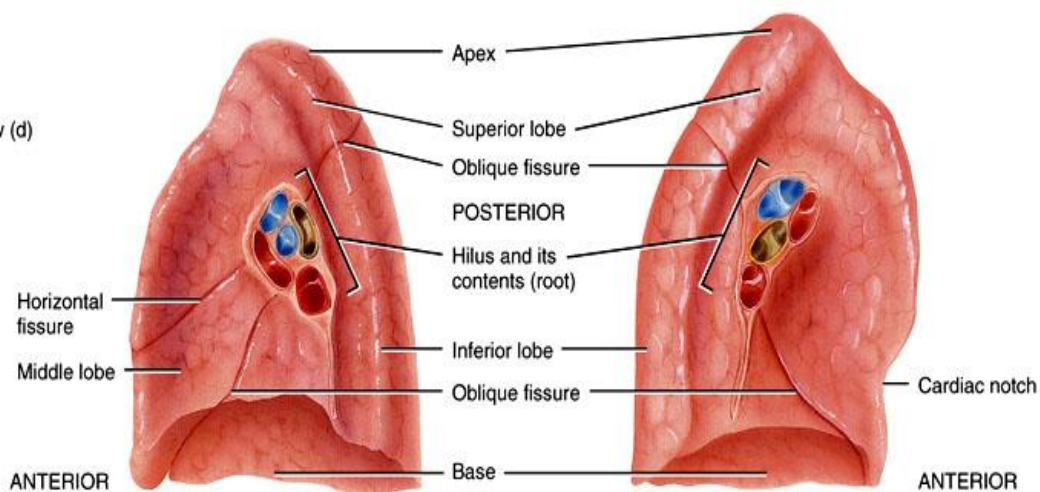
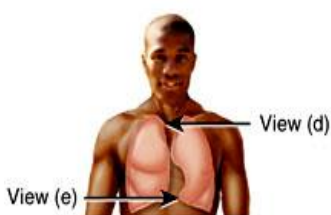


(a) Anterior view of lungs and pleurae in thorax



(b) Lateral view of right lung

(c) Lateral view of left lung



(d) Medial view of right lung

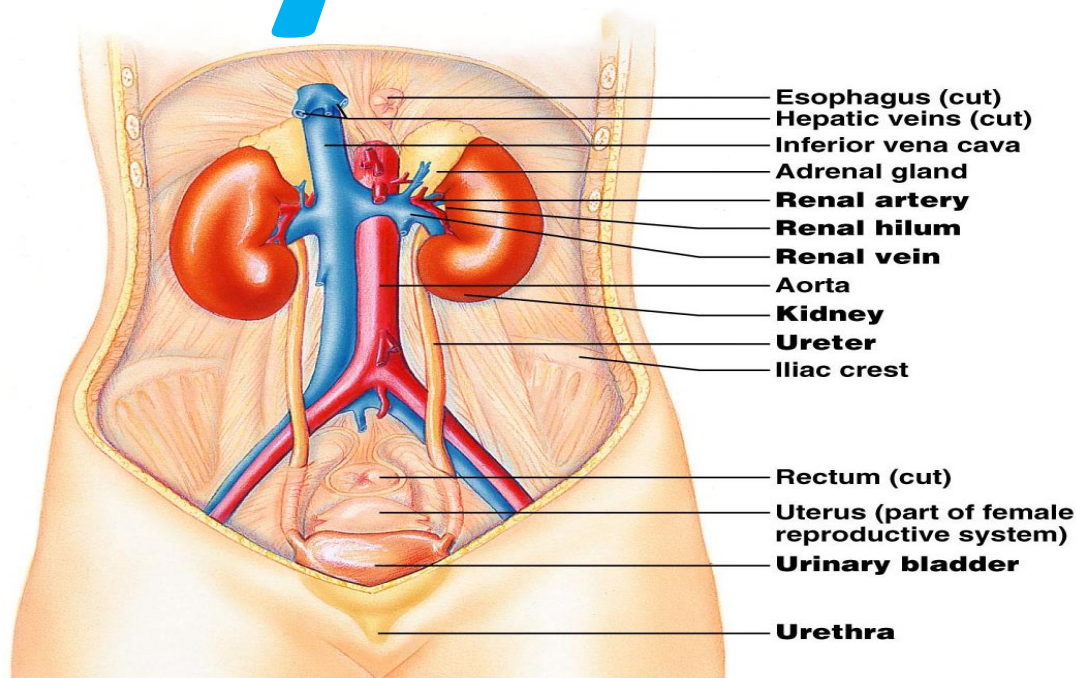
(e) Medial view of left lung

Figure 23.09 Tortora - PAP 12/e
Copyright © John Wiley and Sons, Inc. All rights reserved.



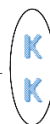10th chapter

Urinary System



Mr.18

Kefayatullah.naibamani

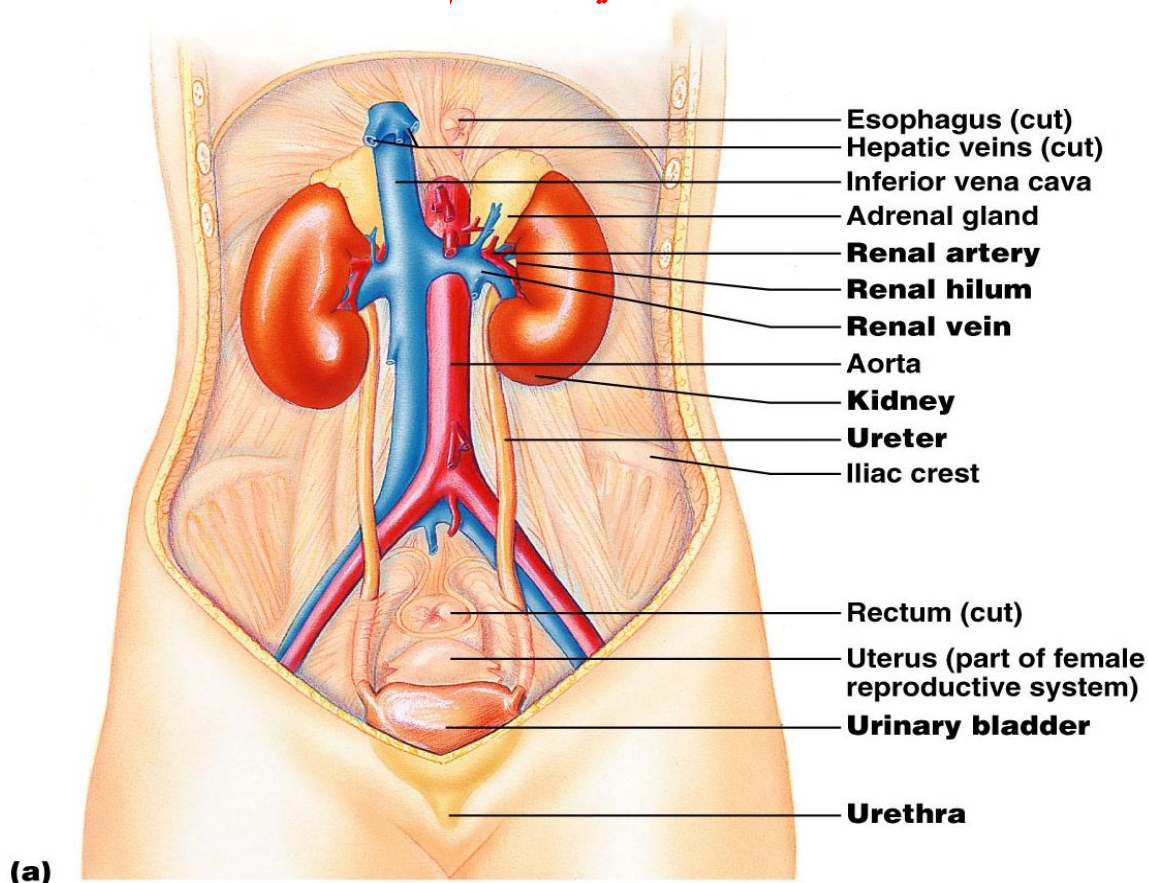


بولی تناسلی سیستم له دوه برخو څخه تشکیل شوی ده:

- Urinary system بولی سیستم
- Genital (Reproductive) System تناسلی سیستم

Urinary System

بولی سیستم



بولی سیستم د لاندی غړو څخه جوړ شوی دی:

- Kidneys
- Ureters
- Bladder
- Urethra

Kidneys**پښتورگي**

پښتورگي د **Rennes** او **Nephron** په نوم هم ياديږي.

پښتورگي د لوييا په شان شکل لري، چې د **Abdomen** په **Posterior wall** کې د **Peritoneum** شاته د **Vertebral columns** په دواړو خواوو کې موقیعت لري.

پښتورگي عموداً د **T12** (د دولسمې صدری فقری) د پورتنی سرحد څخه د دریمی **Lumber** فقری د جسم منځنی برخې پوری امتداد لري. هر پښتورگي تقريباً **12cm** طول، **6cm** عرض، او **3cm** ضخامت لري. د چپ پښتورگي طول له بڼی پښتورگي څخه لږ څه زیات او ضخامت یی ورڅخه کم دی. د پښتورگي وزن په نارینه وو کې **150gr** او په بڼځو کې **135gr** دی. پښتورگي سور نسواری (**Red brown**) رنگ لري.

هر پښتورگي دوه نهايتونه يا **Ends** لري:

- **Superior**
- **Inferior**

هر پښتورگي دوه کنارونه يا **Borders** لري:

- **Medial** کوم چې مقعر يا **Concave** دی.
- **Lateral** کوم چې محدب يا **Convex** دی.

او هر پښتورگي دوه سطحی يا **Surfaces** لري:

- **Anterior** کومه چې غیري منظمه سطحه ده.
- **Posterior** کومه چې همواره سطحه ده.

هر پښتورگي له داخل څخه بیرون خواته د لاندی پوښونو په واسطه احاطه شوی ده:

- **Fibrous capsule**
- **Perirenal fat**
- **Renal fascia**
- **Pararenal fat**

دغه پوښونو **Kidney** ته **Stability** ورکوی او د **Trauma** څخه یی ساتی.

Structure of Kidney

د پښتورگي ساختمان

Macroscopic Structure

هر پښتورگي د ساختمان له نظره له درې برخو څخه جوړ شوی دی:

■ Renal Cortex

سور نسواری رنگ لری، او دوه برخې لری:

Cortical arches -

د cortex دغه برخه د Renal pyramids قاعده یا Base پوښوی. او هر Pyramid د مربوطه Cortical Arche سره د پښتورگي Lobe جوړوی.

Cortical columns -

د Cortex دغه برخه د Renal pyramids ترمنځ ښکته کیږی.

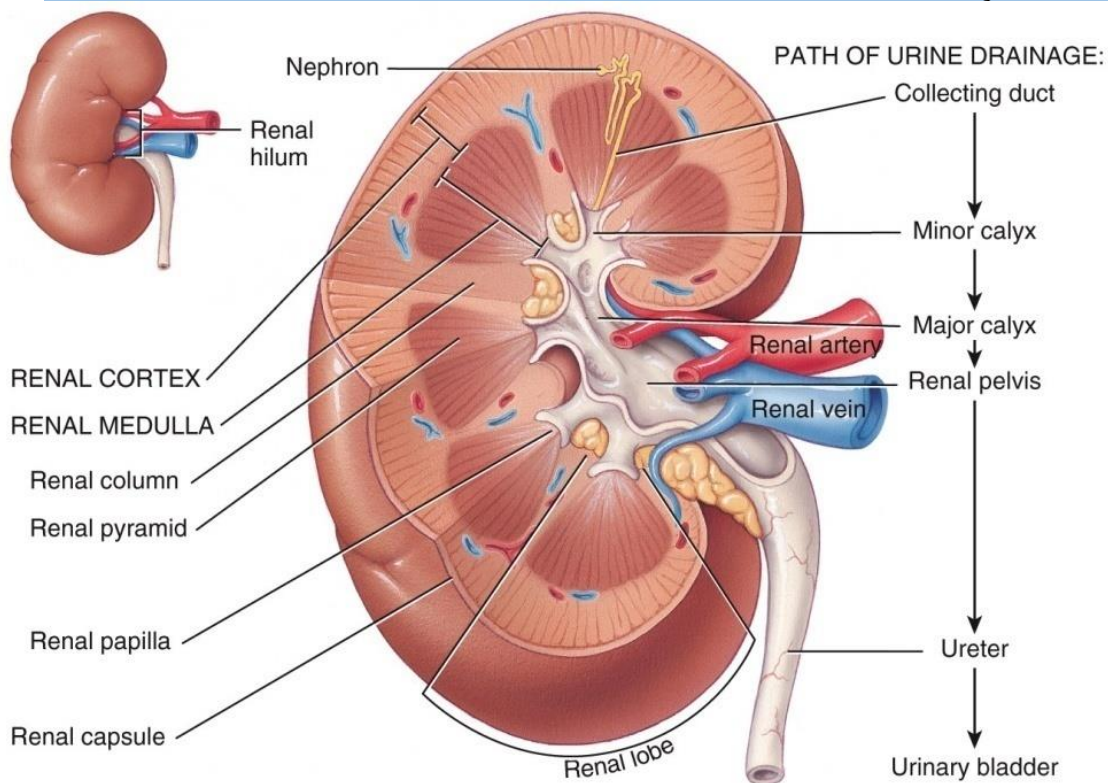
■ Renal Medulla

خاسف یا Pale رنگ لری، د پښتورگي دوهمه برخه ده، د پښتورگي دا برخه د لس مخروطي کتلو څخه چی Renal Pyramids نومیږی تشکیل شوی ده. د هر یو Renal pyramid زړه یا Apex د Renal Papilla په نوم یادیږی چی د مربوطه Minor calyx سره ارتباط لری.

■ Renal sinus

د یو جوف شکل لری، دا د Minor calices له ابتدایی برخو څخه شروع تر Hilus پوری امتداد لری، او دا په حقیقت کی د Minor calices، Major calices او Renal Pelvis له یوځای کیدو څخه منځته راځی.





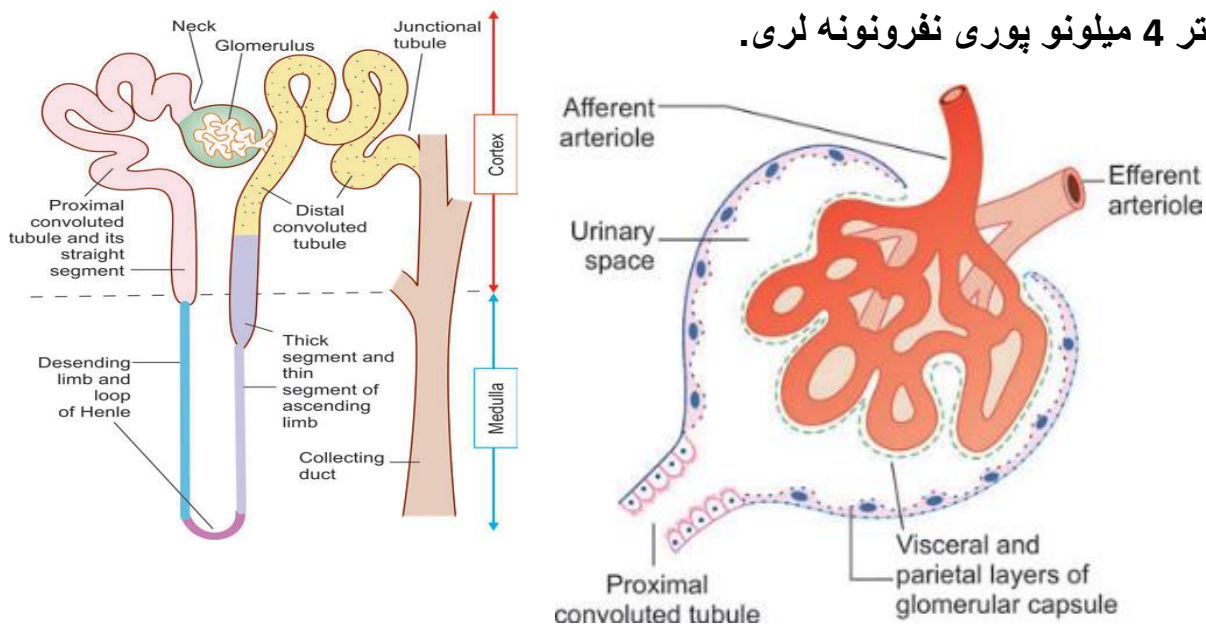
Anterior view of dissection of right kidney

Copyright © John Wiley & Sons, Inc. All rights reserved.

Microscopic Structure

Nephron

د پښتورگي ساختمانی او وظیفوی واحد د نفرون څخه عبارت دی. او هر پښتورگي د 1 څخه تر 4 ميلونو پورې نفرونونه لری.



د نغرون ساختمان په لاندی ډول دی:

The Renal Corpuscle -

د نغرون دغه برخه د Glomerulus او Bowman's څخه جوړه شوی ده.

The Renal Tubule -

دا له لاندی ساختمانونو څخه جوړ شوی دی:

Proximal convoluted tubule :a

Loop of Henle :b

Distal convoluted tubule :c

Juxtaglomerular apparatus

دغه ساختمانونه Glomerulus ته نږدی په وعايي طبقه کی موقیعت لری.

دغه ساختمانونه له دریو مختلفو جوړښتونو څخه جوړ دی:

Juxtaglomerular cells -

Macula densa -

Lacis cells -

Function of The kidney

د پښتورگي دندی

- Filtration of waste products from the blood.
- Tubular reabsorption of useful substances from the filtrate.
- Tubular secretion of unwanted substances back into the collecting duct.
- Maintaining normal blood pressure by balancing electrolytes in the blood.



The Ureters

حالبونہ

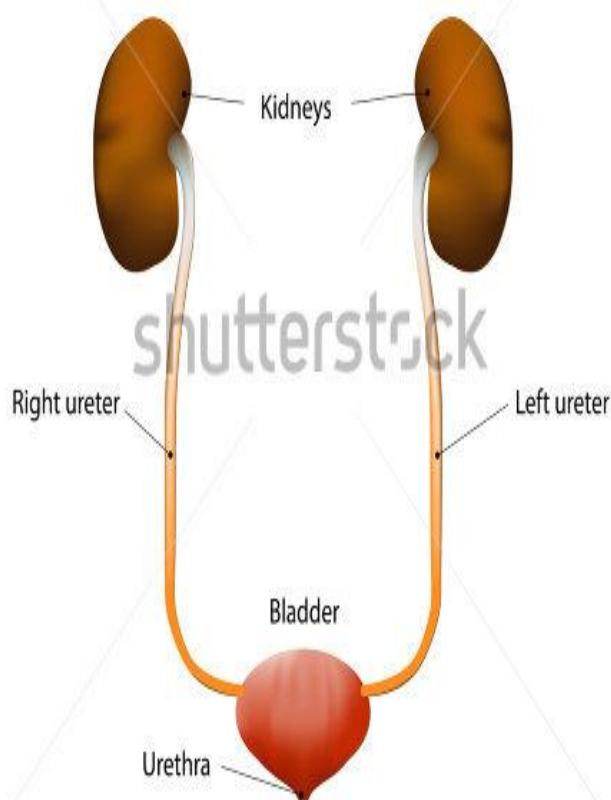
حالبونہ Muscular tubes دی چی د Urine پہ انتقال کی لہ پینتورگو خخہ مٹانی تہ رول لری۔ پورتنی برخہ یی د Abdomen پہ خلفی جدار او بنکنتی برخہ یی د Pelvis پہ وحشی جدار کی قرار لری، اوپودالی یی 25cm او طول یی 3mm دی۔

Constriction of ureter

حالبونہ پہ خپل سیر کی پہ دری خایو کی تنگوالی لری چی پہ لاندی ډول سرہ دی:

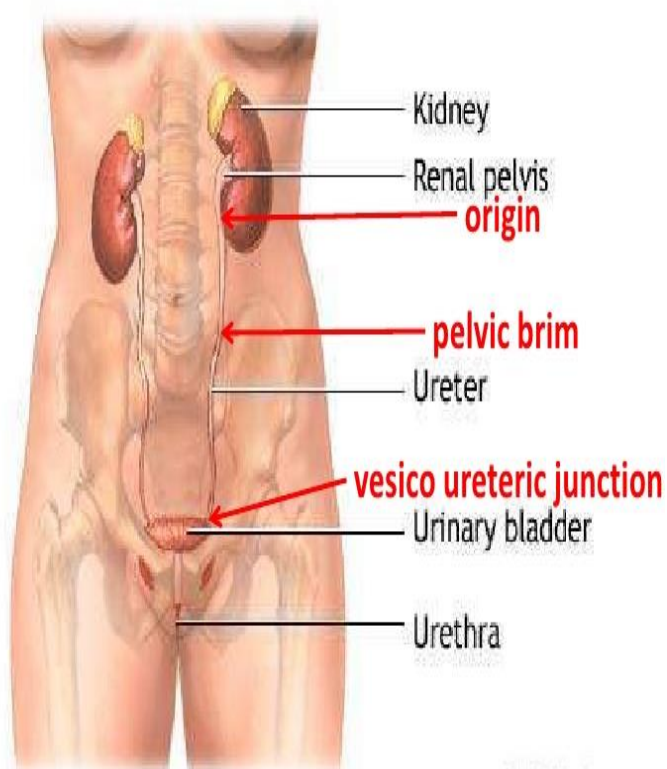
- Pelviuretral junction
- Brim of the lesser pelvis
- Where it pierces the bladder wall

HUMAN URINARY SYSTEM



www.shutterstock.com · 234535927

CONSTRICTIONS



© ADAM Inc

Urinary Bladder

مٿانه

مٿانه يو Collapsible muscular sac ڏي، ڇي ادرار په ذخيره کولو کي رول لري. کله ڇي مٿانه خالي وي نو د څلور ضلعي (Tetrahedral) شکل لري، او په Pelvis يا حوصله کي موقيعت غوره کوي، خو کله ڇي له ادرار يا Urine څخه ډکه شي نو Spherical shaped يا Ovoid شکل غوره کوي، ڇي بيا تر Imblicas پوري رسيزي.

External features of urinary bladder

د مٿاني خارجي شکل

کله ڇي مٿانه خالي وي نو لاندې برخي لري:

Apex -

Base -

Neck -

دري سطحې يا Surfaces لري:

Superior -

Two Lateral -

څلور کنارونه يا Borders لري:

Two Lateral -

Anterior -

Posterior -

خو کله ڇي مٿانه ډکه وي نو د لاندې برخو لرونکي وي:

Apex -

Neck ڇي Ureter ورته خلاصيزي.

او دوه سطحې لري.



Inner surface of urinary bladder

د مثانی داخلی ساختمان

کوم وخت چی مثانه تشه وی نو Mucus membrane یوه اندازه زیاتی گونخی یا Folds لری.

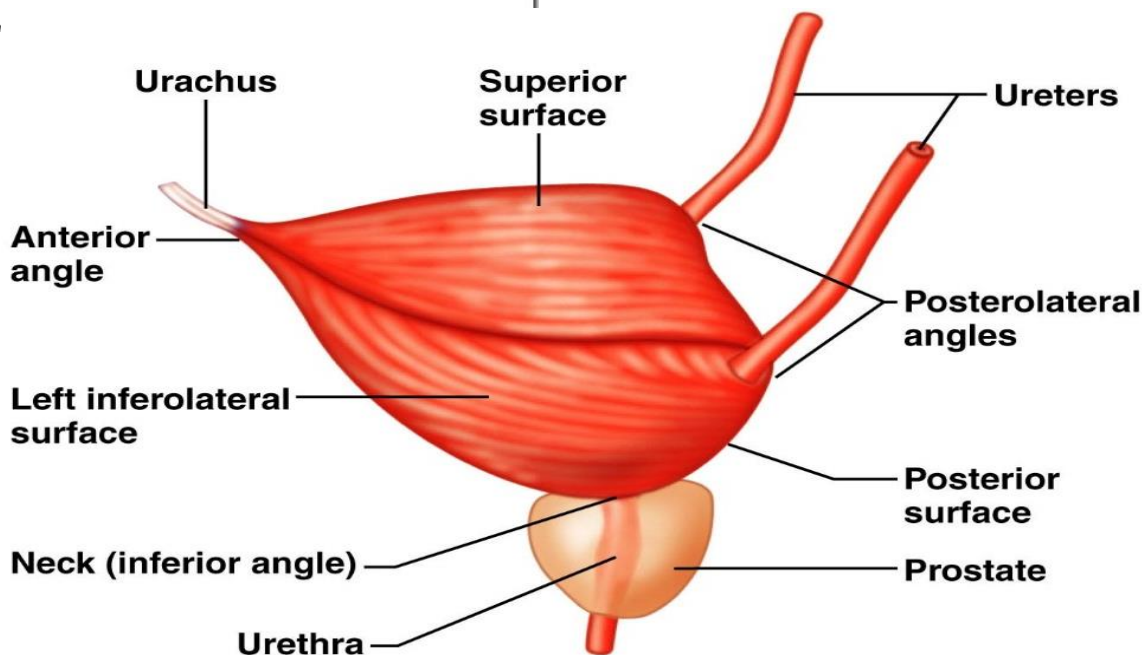
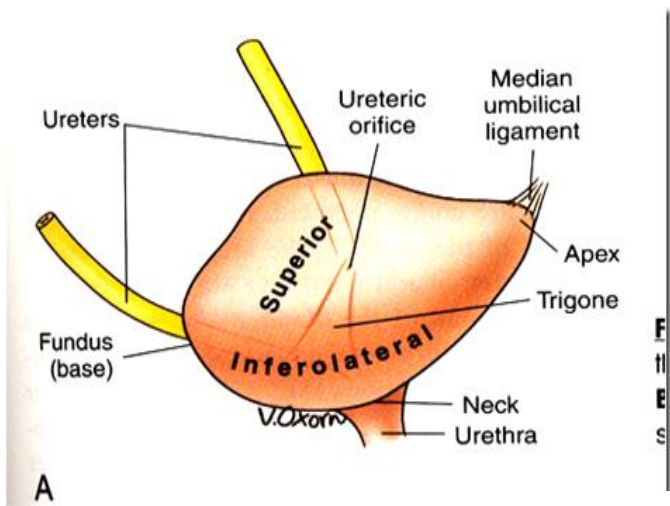
د مثانی ظرفیت په کاهلو انسانانو کی له 120 څخه تر 320cc پوری دی.

Layers of Urinary bladder

د مثانی اناتومیکی جوړښت

مثانه له داخل څخه خارج خواته د لاندی طبقو څخه جوړه ده:

- An Inner mucosa membrane
- Sub mucosa
- A thick coat of smooth muscle
- An outer serous layer



The Urethra

احليل

دا يو Tubular ساختمان دی، چې د مثاني له قاعدی يا Base څخه شروع کیږي تر External orifice پوري امتداد لري، په نارینه وو کې یی د بنځو په نسبت اوږدوالی زیات دی تقریباً تر 20cm پوري رسېږي او په بنځو کې لنډ وی چې اوږدوالی یی د 3 څخه تر 4cm پوري رسېږي.

احليل نظر خپل سیر ته په لاندی برخو تقسیم شوی دی:

- Prostatic part
- Membranous part
- Spongy (Penile) Urethra

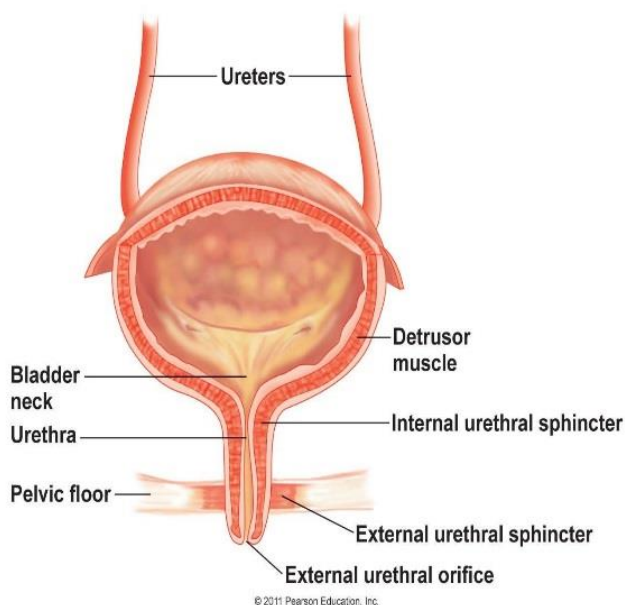
Urethral sphincters

Internal Urethral sphincter -

دا یو غیري ارادی Involuntary معصره یا Sphincter ده، چې د Smooth muscle د الیافو څخه جوړ شوی دی.

External Urethral sphincter -

دا یو ارادی Voluntary معصره یا Sphincter ده چې مخططو عضلی الیافو Striated muscle fibers څخه جوړه شوی. دغه Sphincter د Urine کنترول دنده په غاړه لري.

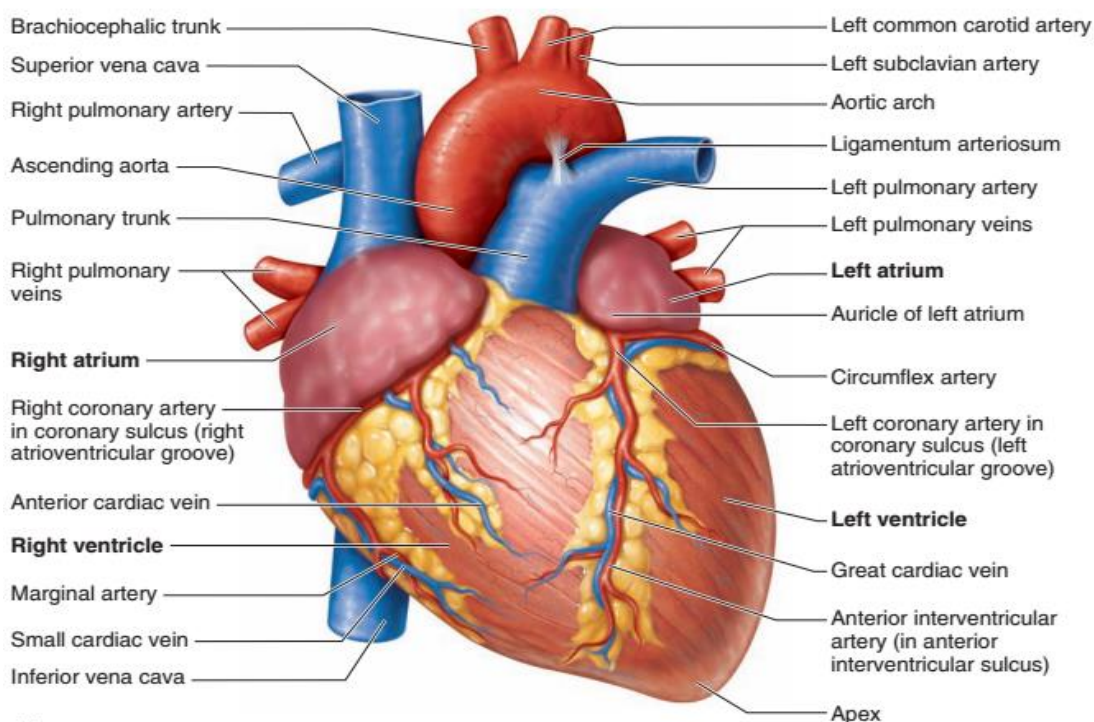


© 2011 Pearson Education, Inc.

11th chapter

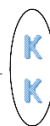Cardiovascular

System



Mr.18

Kefayatullah.naibamani



Cardiovascular system

د Cardio کلیمه له Cardiac څخه اخستل شوی ده چی د Heart (Cor) یا د زړه معنا ورکوی.

او د Vascular کلیمه د Blood vessels معنا ورکوی.

په دی سیستم کی Heart یا زړه، Arteries یا شریانونه، Veins یا وریدونه او Blood یا وینه مطالعه کیږی.

Function:

- Transportation of Blood
- Carries oxygen, nutrients, wastes and hormones
- Pumping the blood and exchange of food

Heart

زړه

همدارنگه دوه صفحی لری:

- Systole: Working phase
- Diastole: Relaxing phase

او دری طبقی لری:

- Epicardium
- Myocardium
- Endocardium

دا چی د زړه موقعیت بڼه معلوم کړو نو په Mediastinum باندی باید پوه شوو.

Mediastinum دسینی جوف Thoracic cavity چی له غاری Neck څخه بڼکته او د Abdominal cavity څخه پورته موقعیت لری. په قدام Anteriorly د Sternum هډوکی، په خلف Posteriorly کی د Vertebral columns، په علوی Superiorly کی د Thoracic outlet او په سفلی Inferiorly کی Diaphragm یا حجاب حاجز پوښوی.

Contains of mediastinum

- Thymus gland
- Heart large blood vessels
- The trachea and esophagus



- Thoracic duct and lymph node
- Vagus, phrenic nerve, and sympathetic trunk

Mediastinum په دوه برخو علوی او سفلی ویشل شوی دی:

- Upper Mediastinum

دا له Sternal angle څخه پورته موقیعت لری.

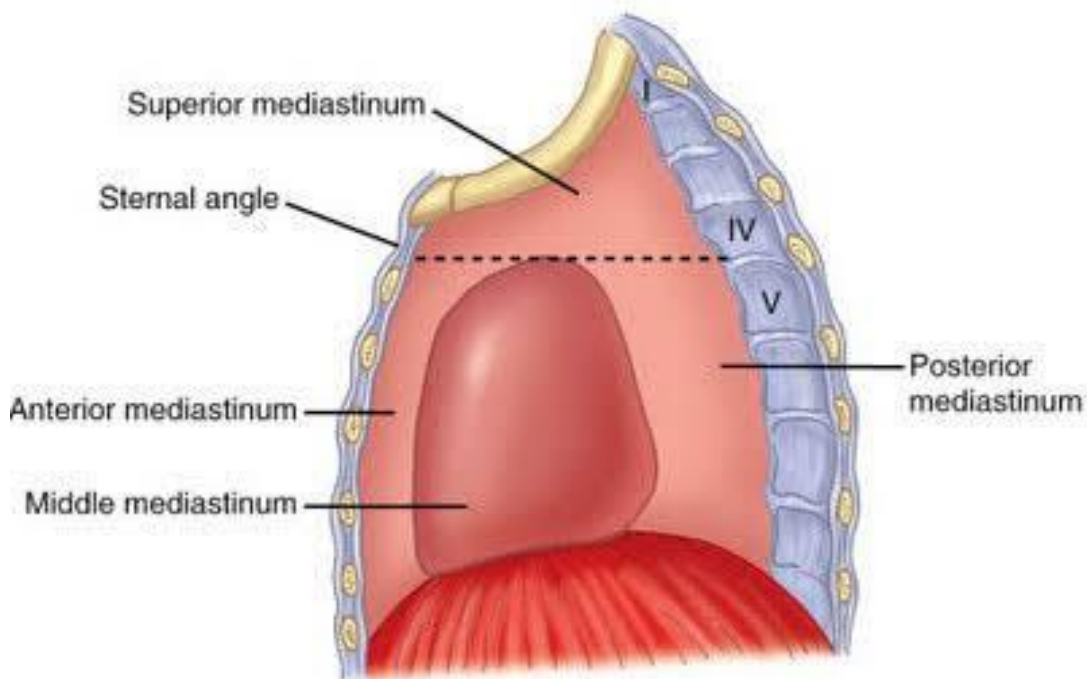
- Lower Mediastinum

دا له Sternal angle څخه بنکته موقیعت لری. او دا برخه یی په دری نورو برخو ویشل شوی ده:

- Anterior mediastinum
- (Pericardium) Middle Mediastinum
- Posterior mediastinum

Sternal angle د sternum هډوکي د Body او Manubrium له یو ځای کیدو څخه منځ ته راځی.

نو زره د Lower mediastinum په Middle برخه کی موقیعت لری.



Pericardium

دا یوه فیبروزی کڅورره Fibrous sac دی، چی زره او د Great vessels بیخونه یا Root پوښوی. دا په Middle mediastinum کی موقیعت لری، او لرونکی د دوه برخو دی:



دا یو مخروطی شکله کڅوړه Conical sac ده، چی له Fibrous tissue څخه جوړه شوی ده، د Serous pericardium جداری یا Parietal layer ددی Pericardium له Depp surface سره نښتی ده.

Serous Pericardium -

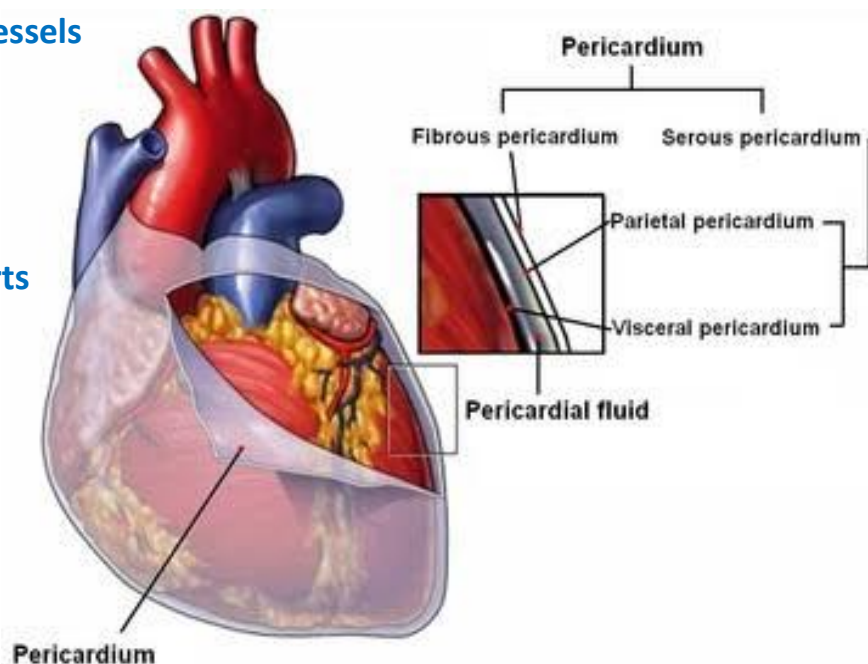
دا د دوو صفحو څخه جوړه شوی دی، یو یی Outer layer دی چی دا د Parietal pericardium په نوم یادیری کوم چی د Fibrous pericardium سره نښتی دی. او بل یی Inner layer دی کوم چی د Visceral pericardium یا Epicardium په نوم یادیری.

د پورته دواړو صفحو ترمنځ کمه اندازه فاصله لیدل کیږی چی د Pericardial cavity په نوم یادیری، په دی خالیگاه کی Serous fluid موجود وی.

Content of Pericardium

د Pericardium محتویات

- Heart with cardiac vessels
- Ascending aorta
- Pulmonary trunk
- Superior vena cava
- Inferior vena cava
- Pulmonary some parts



Cardiac Orientation

د زړه شکل او موقیعت

زړه یوه مجوفه عضوه Hollow muscular ده چی Pyramid یا مخروطی شکل لری، او په Middle Mediastinum کی موقیعت لری، او د Med line په امتداد 2/3 چپ لوری ته او 1/3 ښی لوری ته واقع دی. زړه د Pericardium په واسطه پوښل شوی دی. د زړه اندازه په کاهلو اشخاصو کی 9x12cm ده او وزن یی په نارینه وو کی 300gr او په ښځو کی 250gr دی.

External features and structure of Heart

د زړه ساختمان او خارجی شکل

زړه څلور Chambers یا جوفونه لری:

- Right and Left Atrium
- Right and Left Ventricle

د زړه دواړه بطینات یا Ventrices په خپل منځ کی د Interventricular groove په واسطه سره بیلیری. Interventricular groove دوه برخې لری چی عبارت دی له:

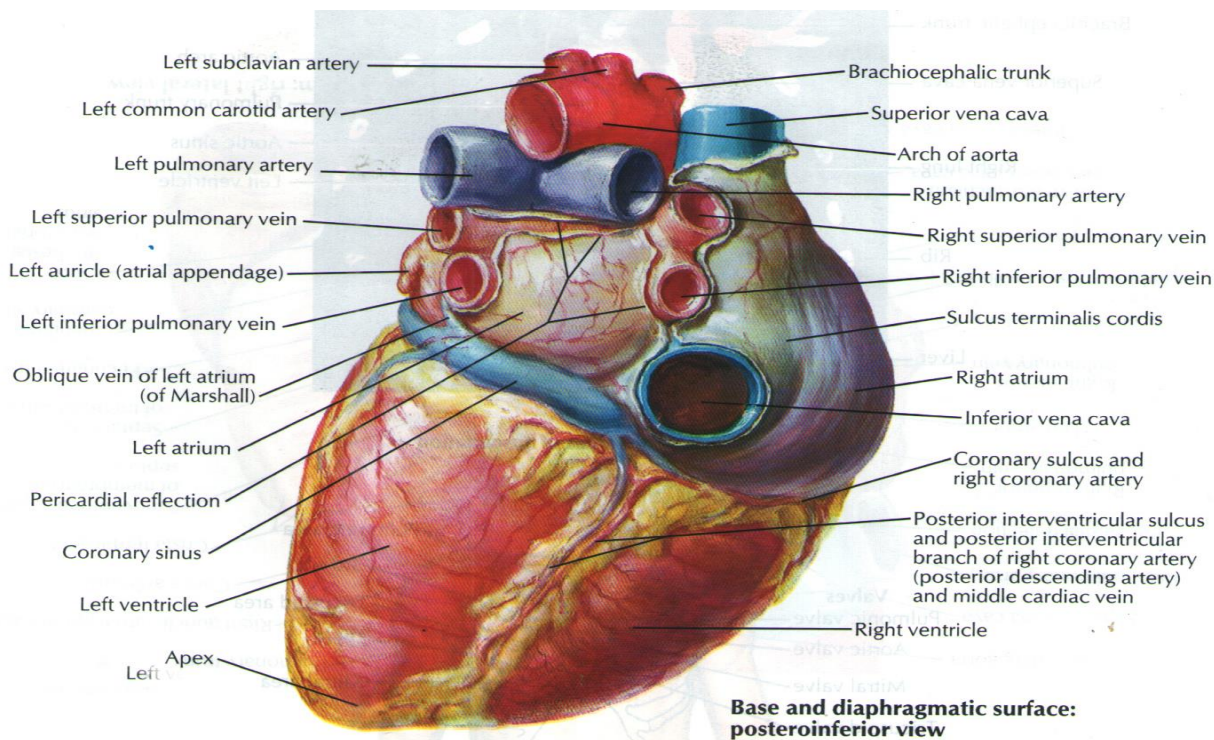
- Anterior
- Posterior

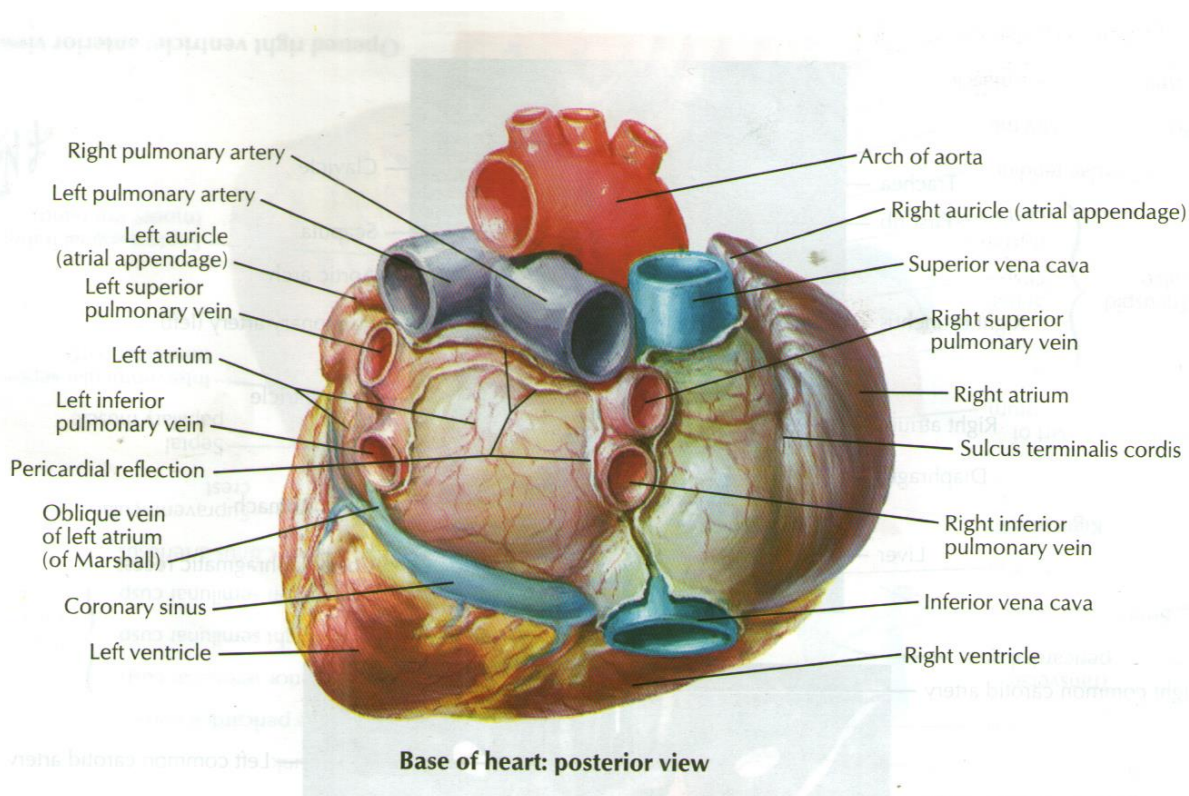
او دوه دهلیزونه (اذینات) یا Atrium په خپل منځ کی د Interatrial groove په واسطه سره جلا کییری.

د زړه دغه جوفونه د یو سرحد په واسطه سره جلا شوی دی چی هغی ته Atrio ventricular groove ویل کییری.

Surface of the Heart:

- Sternocostal surface (Anteriorly)
- Diaphragmatic surface (Inferiorly)
- Base (Posteriorly)





Borders of Heart:

- Superior
- Inferior
- Right
- Left

زیره یو Base قاعده لری او یو Apex یا زروه لری.

Apex of the Heart

د زیره زروه

د زیره Apex د Left ventricle یا چپ بطن په واسطه جوړ شوی دی، د زیره Apex په چپ Intercostal space کی د Midsternal line څخه Lateral 9cm او د Midclavicular line انسی یا Medial خواکی موقیعت لری.

in the living subject, pulsations may be seen a felt over this region.



Base of the Heart

د زړه قاعده

زړه قاعده په حقيقت کې د زړه خلفي سطحه يا Posterior surface جوړوي، د زړه د قاعدې زياته برخه د Left atrium او ډيره کمه برخه يې د Right atrium په واسطه جوړيږي. د زړه په قاعده کې د Pulmonary veins څلور سوري Left atrium ته خلاصيږي، او د Superior vena cava او Inferior vena cava سوري کوم چې Right atrium ته خلاصيږي موجود دي، د زړه قاعده د ملاستي په حالت کې د پنځمې Thoracic vertebra څخه تر اتمې Thoracic vertebra برابر قرار لري، او د ولاړې په حالت کې يوه فقره پورته موقیعت نيسي، د زړه قاعده د Vertebral columns څخه د لاندې ساختمانونو په واسطه جدا کيږي:

- Pericardium
- Right pulmonary vein
- Oesophagus
- Aorta

Chambers of the heart

د زړه جوفونه

Right Atrium

بني دهليز

دغه جوف د زړه په بني علوي برخه کې موقیعت لري، او له ټول بدن څخه ورته ناپاکه وينه د S.V.C او I.V.C له لارو راځي. دغه جوف ناپاکه وينه د Tricuspid valve له لارې Right ventricle ته پمپ کوي. دغه جوف د زړه Right border او Superior border د يوې برخې په جوړولو کې برخه اخلي، او ددې څخه علاوه دا جوف د زړه د Sternocostal surface او د زړه د Base په جوړيدو کې رول لري.



External feature of the right atrium

د زړه د بڼې دهلیز خارجی شکل

- د بڼې دهلیز په پورتنۍ نهایت کې د S.V.C او په سفلی نهایت کې یې د I.V.C اخري نهایت قرار لري.
- Auricle
- دا د Right atrium په علوی برخه کې موقیعت لري، او د غوږ په شان ساختمان لري.
- Sulcus terminalis
- هغه میزابه ده چې د خارج څخه د S.V.C او I.V.C څخه جوړیږي.
- دغه میزابه په داخل کې یوه برامده گي جوړوي چې د Crista terminalis په نوم یادېږي، ددی میزابی پورتنۍ برخه د SA (Sinoatrial) Node لرونکي ده کومه چې د زړه د Pacemaker په ډول دنده سرته رسوي.
- The Right atrioventricular groove
- دا Right atrium له Right ventricle څخه جدا کوي، په دی میزابه کې Right coronary artery او وړوکی Cardiac vein شامل دي.

Inlets of the Right Atrium

- Superior vena cava
- Inferior vena cava
- Coronary sinus
- Anterior cardiac veins
- Sometime the right marginal vein

Right atrioventricular orifice.

blood passes out of the right atrium through the right atrioventricular or tricuspid orifice and goes to the right ventricle.



Internal feature of the Right atrium

د بڼی دهلیز داخلی شکل

دوه برخې لری:

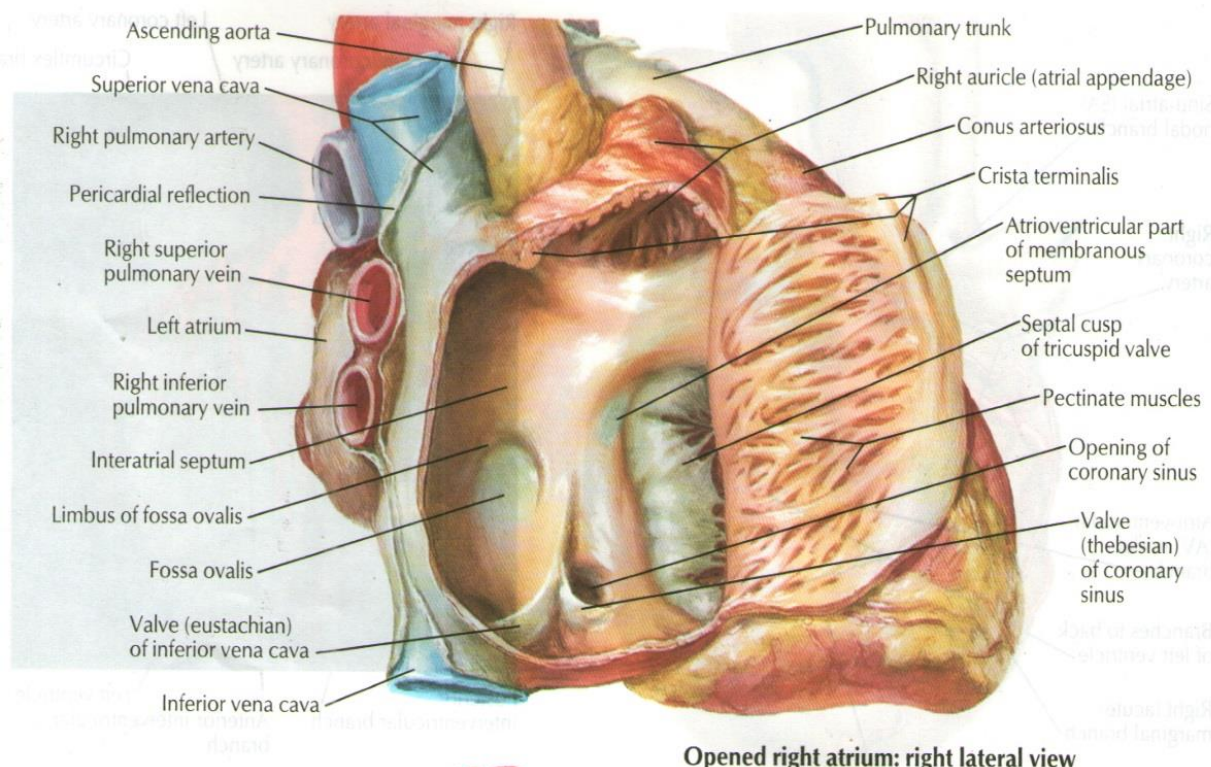
- Smooth part

چی دی ته Sinus venarum هم وایی، دا برخه د Crista terminalis په خلف Posterior کی موقیعت لری، دا برخه دوه نهایته لری چی په Upper end کی یی S.V.C تخلیه کیږی او Lower end کی یی I.V.C تخلیه کیږی.

- Rough part

دی ته Pectinate part هم ویل کیږی، دغه برخه د بڼی دهلیز هغه برخه ده کومه چی د Crista terminalis په قدام یا Anterior کی موقیعت لری، دا برخه یوه اندازه ځیگوالی د Muscular ridge له وجی لری چی د Musculi pectinate په نوم یادیږی.

د بڼی او چپ دهلیز ترمنځ Septum قرار لری. ددی Septum هغه سطحه چی د بڼی دهلیز خواته متوجه ده په خپل سفلی قسمت کی یوه فرورفتگی د Fossa ovalis په نوم لری، چی نوموړی Fossa د Embryonic ژوند د Foramen oval له بقایاوو څخه دی.



Right Ventricle

د زړه بڼی بطن

بڼی بطن تقریباً مثلثی شکل لری چی له بڼی دهلیز څخه ناپاکه وینه د Right atrioventricular orifice له لاری ترلاسه کوی او بیا نوموړی وینه ددی جوف په واسطه د Pulmonary trunk له لاری لومړی Pulmonary arteries او بیا سږو ته پمپ کوی. بڼی بطن د زړه Inferior border، د زړه د Sternocostal surface زیاته برخه او د زړه د Diaphragmatic surface کمه برخه جوړوی.

External features of Right ventricle

د بڼی بطن خارجي شکل

خارجاً بڼی بطن دوه سطحی لری:

- Anterior or Sternocostal surface
- Inferior or Diaphragmatic surface

Internal Features of Right ventricle

د بڼی بطن داخلي شکل

د بڼی بطن داخلي شکل په دوه عمده برخو ویشل شوی دی:

The Inflowing part ■

وینه د Right atrium څخه دی ته راځی، ځیګه برخه ده دلته Muscular ridge موجودی دی چی د Trabeculae carneae په نوم یادېږی. دغه برخه دری ډوله عضلی برامده گی لری:

Ridges or Fixed elevation -

دغه برامدگی په خپل ټول مسیر کی Fix دی.

Bridges -

ددی برامدگیو د منځ برخه Fix نه ده ازاده ده، خو د نهایتونو برخه یی Fix دی.

(Papillary muscle) Pillars -

دا دوه نهايته لری یو نهايت یی د بطن د جدار پوری نښتی دی او بل نهايت یی د Tricuspid valve د Cusps سره د Chorda tendinae په واسطه ارتباط لری.

په بڼی بطن کی دری عدده Papillary muscle وجود لری چی په لاندی ډول دی:

Anterior papillary muscle -

Posterior papillary muscle -

Septal papillary muscle -

The Outflowing part (Infundibulum) ■

دا یوه Smooth یا لشمه برخه ده.

د بڼی بطن دغه دواړه برخې (Inflowing or Outflowing parts) د یو بل څخه د یوه Crest په واسطه سره جلا کیږی چی هغی ته Supraventricular crest وایی.

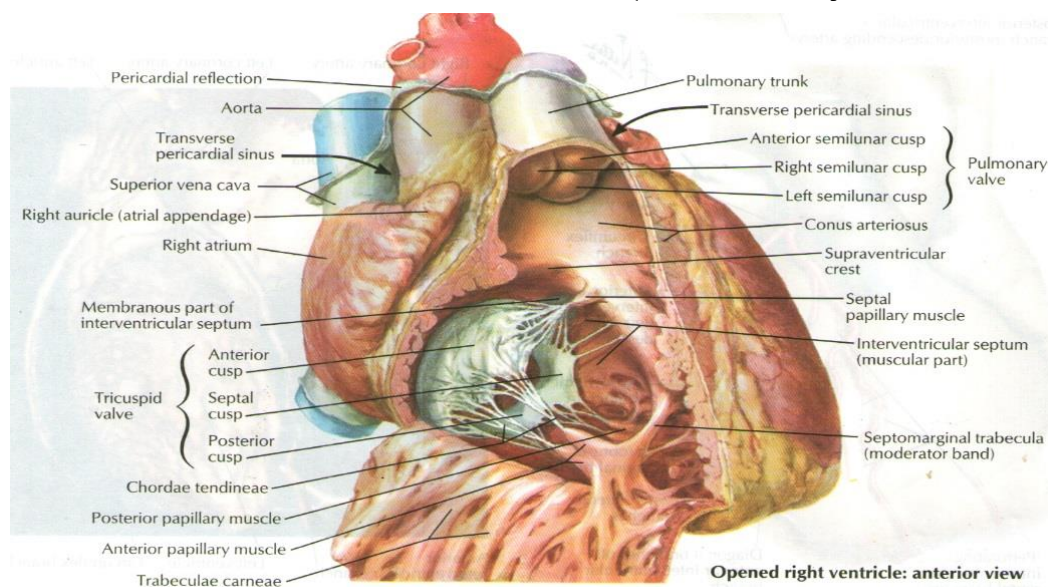
ددی دواړو ساختمانونو څخه علاوه د بڼی بطن په داخلی سطحه کی دوه سوری هم موجود دی:

Right atrioventricular orifice -

دغه سوری گردچاپیره د Tricuspid valve په واسطه احاطه شوی دی.

Pulmonary orifice -

نوموړی سوری شاوخوا د Pulmonary valve په واسطه احاطه شوی دی.



Left Atrium

د زره چپ دهلیز

د زره چپ دهلیز څلورو ضلعي (Quadrangular) شکل لري چې د بني دهلیز په خلف کی موقیعت لري. ددی جوف ضمیموی ساختمان چې عبارت له Left Auricle څخه دی، قدام Ant خواته امتداد لري، او په Anterior یا قدام کی د بني بطین R.V د Infundibulum برخه پوښوی.

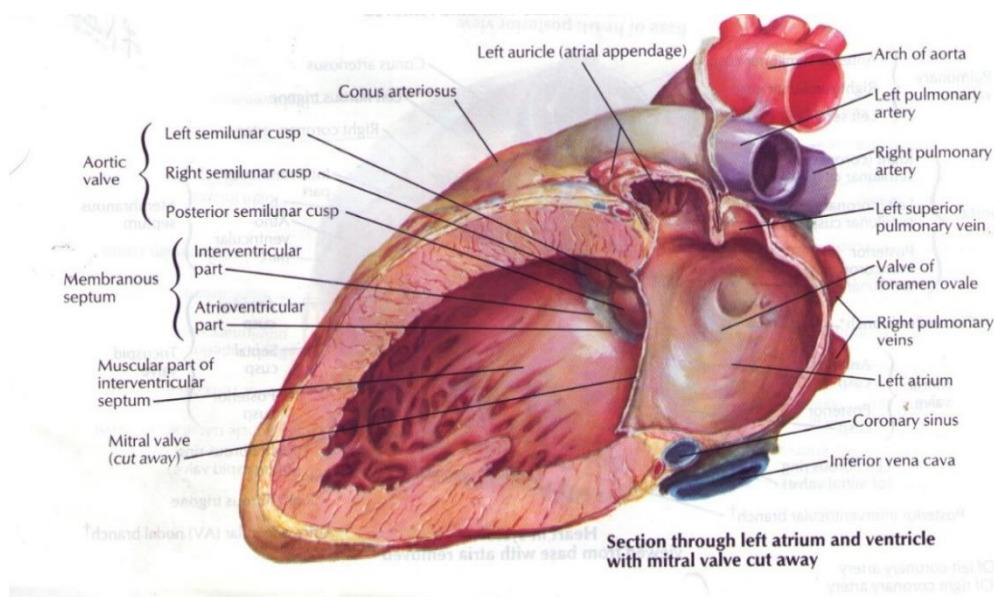
Left atrium د زره د 2/3 Base چپ خوا، د زره Superior border زیاته برخه، د زره د Sternocostal surface او Left surface یوه برخه او همدارنگه د زره د Left border یو څه برخه جوړوی.

دغه جوف Oxygenated blood د څلورو Pulmonary veins په واسطه د سپرو څخه ترلاسه کوی او دغه جوف بیا دا وینه د

Left atrioventricular orifice (Bicuspid or mitral valve) له لاری Left ventricle ته پمپ کوی.

Features of Left Atrium

- د چپ دهلیز Posterior surface د Sinus pericardium د Anterior wall په جوړیدو کی برخه اخلی.
- د چپ دهلیز Anterior wall د Interatrial septum په واسطه جوړ شوی دی.
- ددی جوف د Posterior surface په هر طرف کی دوه Pulmonary veins خلاصیری.



Left Ventricle

د زره چپ بطين

چپ بطين Oxygenated blood له Left atrium څخه ترلاسه کوي او بيا دا بطين نوموړی وینه د Aorta خواته پمپ کوي.

Left ventricle د زره د Apex، د زره د Sternocostal surface يوه برخه، د Left border او Left surface زياتی برخي او همدارنگه د زره د Diaphragmatic surface د 2/3 وحشی يا Lateral برخي په جوړیدو کی رول لري.

Features of The left ventricle

چپ بطين د خارج څخه دري سطحی لري:

- Anterior or Sternocostal surface
- Inferior or Diaphragmatic surface
- Left surface

د چپ بطين داخلی برخه په دوه برخو ويشل شوی ده:

- Lower part

بنکتی برخه یی د Trabeculae carneae د موجودیت له کبله يوه اندازه ځيکوالی پیداکوي.

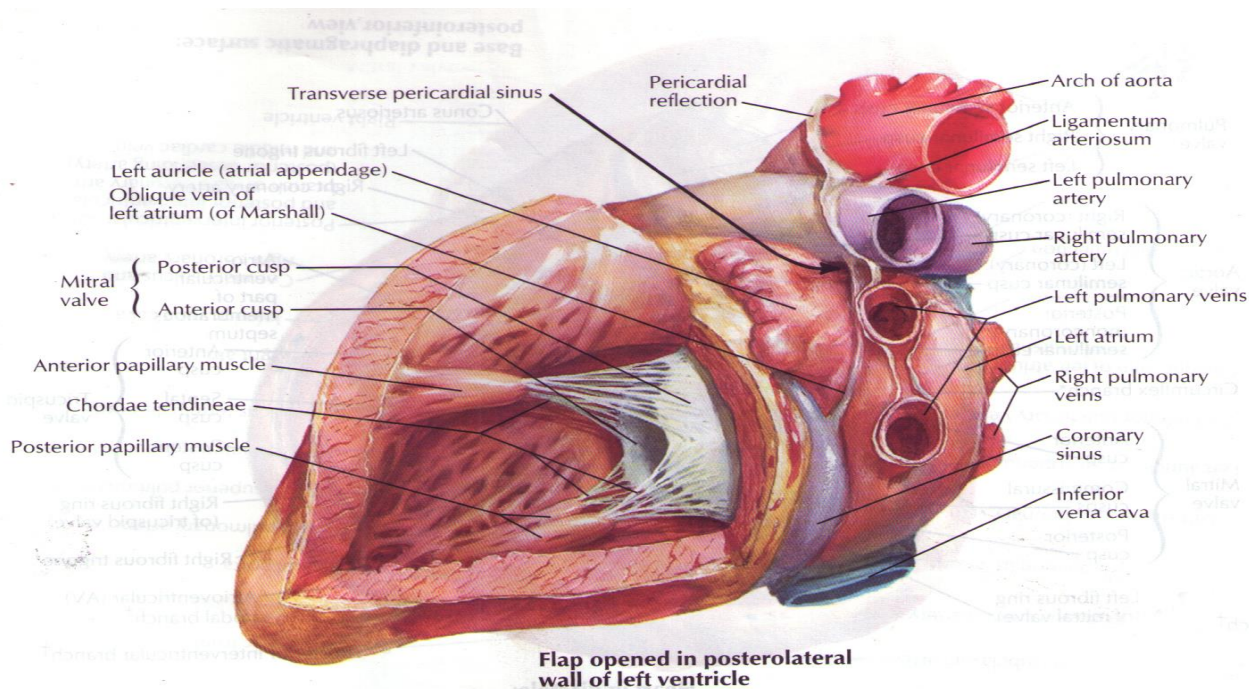
- Upper part

پورتنی برخه چی بنويه Smooth برخه ده د Aortic vestibule په نوم یادېږي او Ascending aorta له همدی ځایه شروع کیږي.

د چپ بطين په سطحه کی دوه سوري لیدل کیږي:

- The left atrioventricular (bicuspid or mitral) orifice
- The aortic orifice





Valves of the Heart

د زړه والونه

د زړه والونه د وینې د شاته تګ یا Regurgitation څخه مخنیوی کوي. دوه جوړی والونه وجود لري:

Atrioventricular valve ■

ددی والونو تعداد دوه دانی دی:

The Right atrioventricular valve (Tricuspid valve) -

The Left Atrioventricular valve (Bicuspid or Mitral valve) -

هر یو د پورته والونو څخه د لاندی دری برخو څخه جوړ دی (په Composition کی برخه اخلی):

Fibrous capsule -

دغه کیسول د Atrioventricular orifice چاپیره قرار لري او Cusps ورپوری نښتی دی.

Cusps -

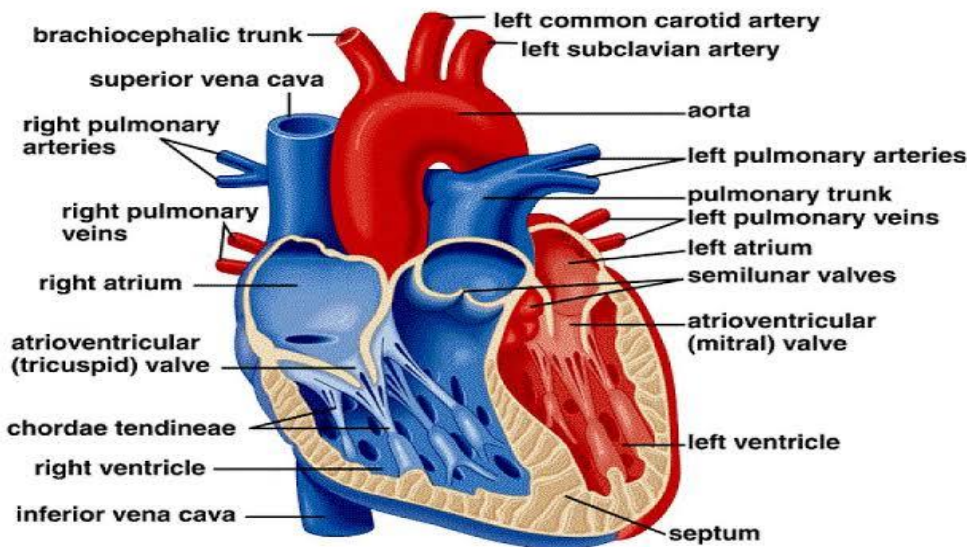
دا هموار ساختمانونه دی چی دوه کنارونه لري:

- Attached -
- Free -

دوه سطحی لری:

- Atrial surface -
- Ventricular surface -
- Chordate tendinae -

دا ساختمانونه د Cusps ازاد کنارونه او Ventricular سطحی د Papillary muscle په څوکو پوری وصلوی.



The Right atrioventricular valve

دغه Valve د Tricuspid valve په نوم هم یادېږي، دغه Valve لرونکی د دری کسپونو دی چی عبارت دی له:

- Anterior cusp -
- Posterior cusp -
- Septal cusp -

The Left atrioventricular valve

دغه Valve د Bicuspid یا Mitral valve په نومونو هم یادېږي، چی لرونکی د دوه کسپونو دی:

- Anterior cusp -
- Posterior cusp -



Semilunar valves ■

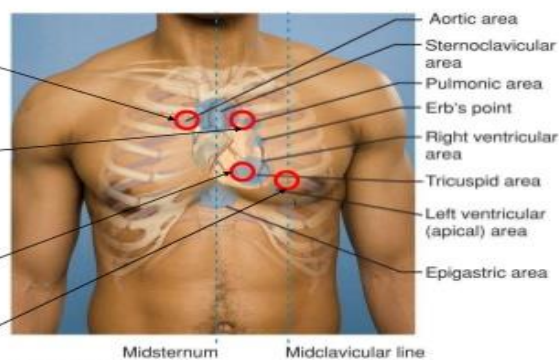
Aortic او **Pulmonary valve** د **Semilunar valve** په نوم یادېږي، ځکه چې ددی والونو کسپونه نیمه حلقوی شکل لري.

هر یو ددی والونو څخه درې کسپونه لري کوم چې مستقیماً د **Aorta** او **Pulmonary artery** په جدار پورې نښتی دي، او په دی والونو کې **Fibrous ring** وجود نه لري، د هر کسپ ازاد کنار په وسطی برخه کې **Fibrous nodule** لري چې ددی **Nodule** له دواړو خواو باریکه او بنویه ساختمان د **Lunule** په نوم د مربوطه کسپ تر قاعدی پورې امتداد لري، دا کسپونه د **Ventricular diastole** په وخت کې د بطنیناتو د جوفونو په طرف بلجنگ پیدا کوي او نوموړی والونه بندېږي، ددی کسپونو بالمقابل د **Aorta** او **Pulmonary artery** جدارونه کمه اندازه توسع لري چې ددی شریانو دغه متوسع برخې د **Aortic sinus** او **Pulmonary sinus** په نومو یادېږي.

Coronary sinus له قدامی او چپ حلفی **Aortic sinus** څخه منشاء اخلي، یعنی **Right coronary artery** له **Anterior aortic sinus** څخه او **Left coronary artery** له **posterior aortic sinus** څخه منشاء اخلي.

Auscultating the heart

- A: Aortic valve: 2nd intercostal space (ICS) right of sternum
- P: Pulmonic valve: 2nd ICS left of sternum
ERB's point: 3rd ICS left of sternum
- T: Tricuspid: 4th ICS left of sternum
- M: Mitral: 5th ICS left of sternum



The Cardiac Conduction system

هغه سیستم چی د زړه د تقلصاتو پروسه کنټرولوی د
په نوم یادپړی. نوموړی سیستم د لاندی اعضاو څخه جوړ شوی دی:

The Sinoatrial node (SA node) ■

The Atrioventricular node (AV node) ■

The Atrioventricular bundle (AV bundle) ■

The right atrioventricular bundle branch -

The left atrioventricular bundle branch -

The left anterior atrioventricular bundle branch -

The left posterior atrioventricular bundle branch -

The Purkinje Fibers ■

Major blood vessels

1. Pulmonary artery

- Pulmonary trunk
- Right pulmonary artery
- Left pulmonary artery

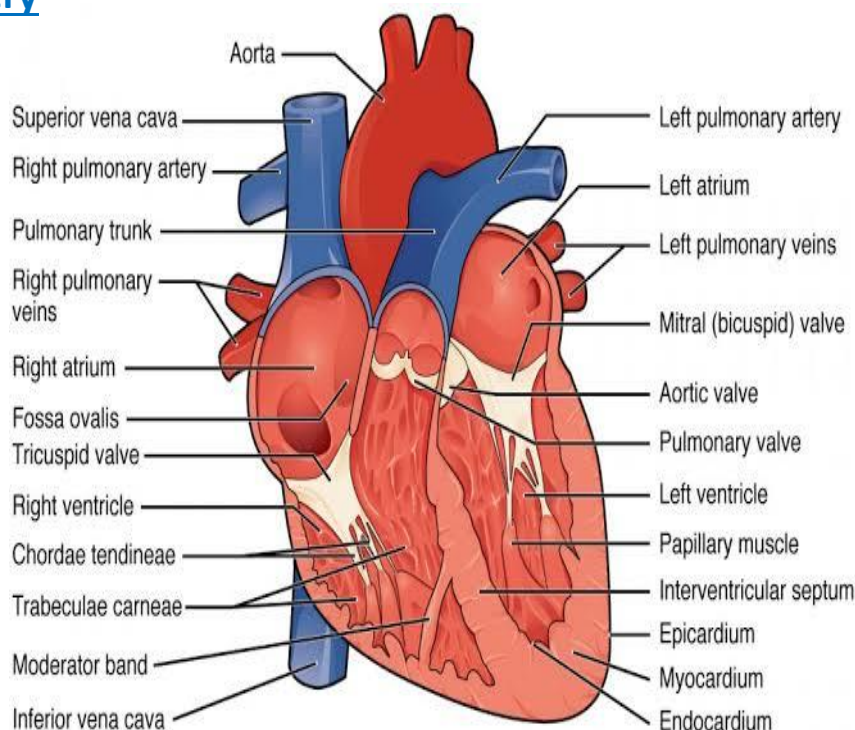
2. Pulmonary veins

- Right superior
- Right inferior
- Left superior
- Left inferior

3. Vena cava

- Superior vena cava
- Inferior vena cava

4. Aorta



Anterior view

Arteries**شريانونه**

شريانونه هغه ټيوبونه دي چې له زړه څخه وينه د بدن ټولو انساجو ته انتقالوي. د بدن غټ شريانونه عبارت دي له:

The Pulmonary Trunk ■

The Aorta ■

Pulmonary Trunk

دا شريان د زړه د Right ventricle له علوی نهايت څخه شروع کيږي پورته، شاته او چپ طرف ته سير لري. تقريباً 5cm اوږدوالی او 3cm قطر لري، د Pericardium په واسطه پوښل شوی دی، Pulmonary trunk ناپاکه وينه يا Deoxygenated blood د Ascending aorta په لور انتقالوي. دوه شعبات لري کوم چې په Middle mediastinum کې موقیعت لري:

Right pulmonary artery -

Left pulmonary artery -

Aorta

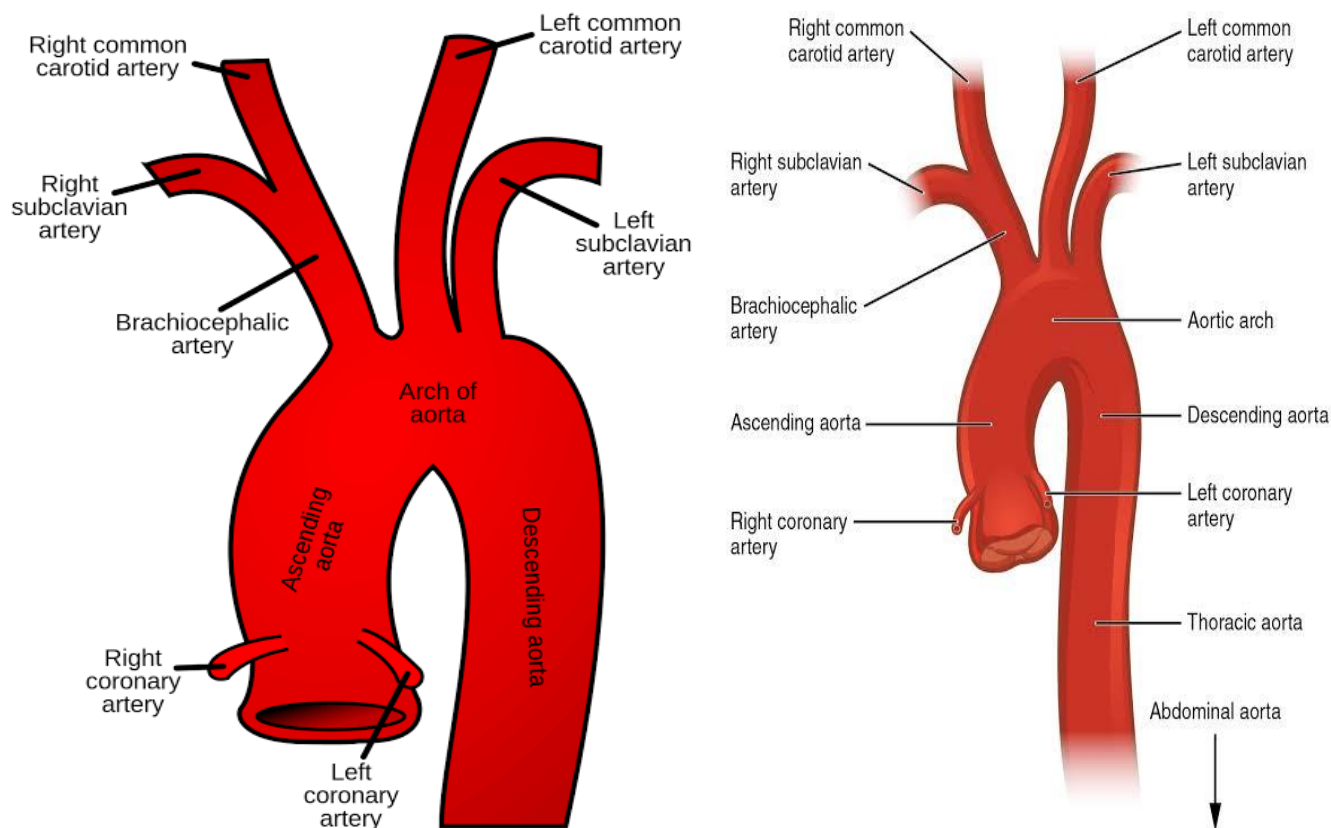
دا ترټولو غټ شريان دی په بدن کې، د Left ventricle څخه Oxygenated blood اخلي او د بدن ټولو برخو ته يې انتقالوي. Aorta درې عمده برخې لري:

Ascending Aorta ■

Arch of the Aorta ■

Descending (Thoracic) Aorta ■





Ascending Aorta

دغه شریان چی 5cm اوږدوالی لری، د Left ventricle د upper end څخه شروع تر Aortic arch پوری امتداد لری. دغه چی د Pericardium په واسطه پوښل شوی ده Base یی په قدام Ant، او Left post او Right post برخو کی یوه اندازه توسع لری چی د Aortic sinuses په نومو یادیری.

Branches

شعبات

ددی شریان شعبات په لاندی ډول دی:

- Right Coronary artery

دا له Anterior aortic sinus څخه منشاء اخلی.

- Left Coronary artery

دا د Left posterior aortic sinus څخه منشاء اخلی.



Blood Supply of the Heart

زړه هم وینی او غذا ته ضرورت لری، نو د هغو رگونو په واسطه چی زړه ته وینه راخی د Coronary arteries په نوم یادیزی. چی تعداد یی دوه دانی دی بڼی او چپ، دغه رگونه د Ascending aorta څخه منشاء اخلی، چی په لاندی ډول دی:

■ Right coronary artery

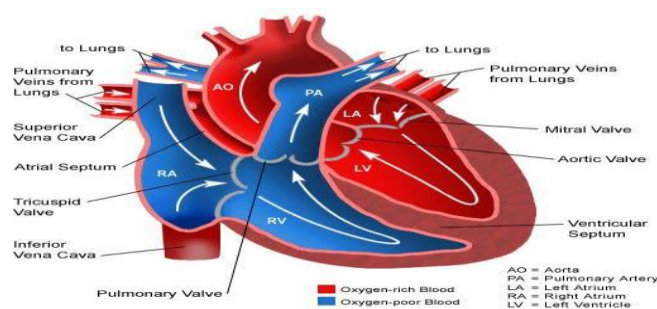
دا شریان 6 شعبات یا Branches ورکوی:

- Marginal branch
- Nodal branch
- Inter nodal branch
- Post interventricular branch
- Right atrial branch
- Terminal branch

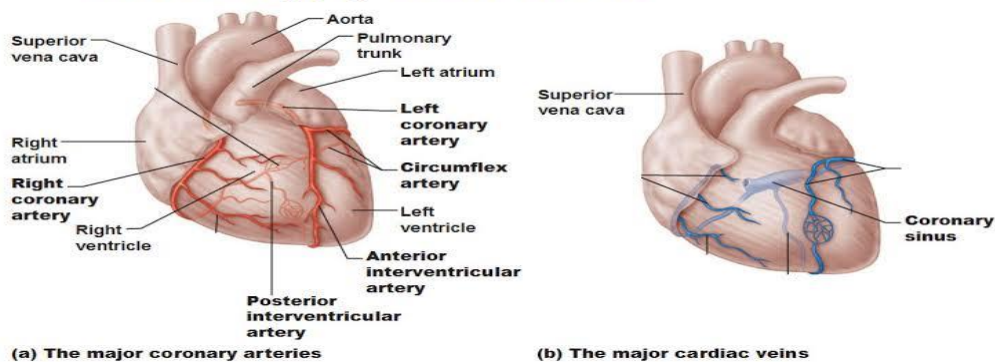
■ Left coronary artery

دا شریان دوه شعبات یا Branch ورکوی:

- Circumflex branch
- Anterior interventricular branch



Blood Supply to the Heart



Aortic Arch

د Ascending aorta په امتداد شروع کیږي، دا په Superior mediastinum کې د manubrium sterni د نیمایي سفلی برخې شاته موقیعت لري.

دا برخه درې Branches یا شعبات ورکوي چې دوه Left طرف ته او یو Right طرف ته:

■ Brachiocephalic artery

چې دا هم په خپل وار سره دوه نور شعبات ورکوي:

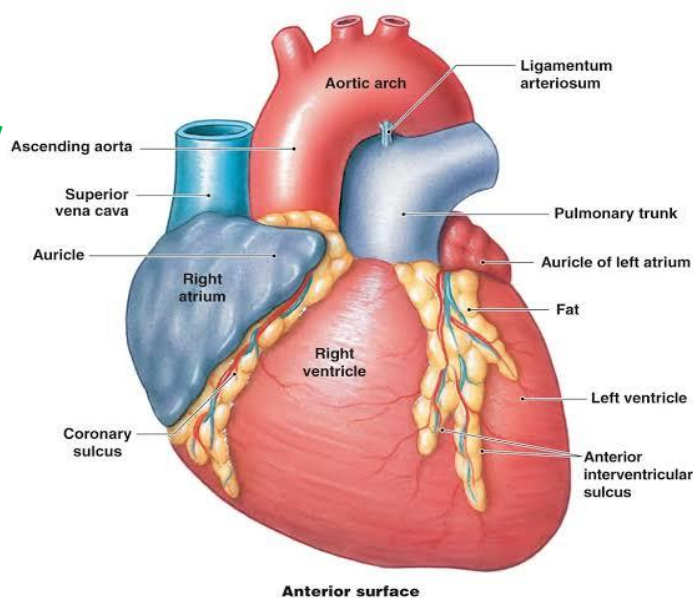
- Right common carotid artery

- Right subclavian artery

■ Left Subclavian artery

■ Left common carotid artery

A diagrammatic view of the anterior surface of the heart



Descending (Thoracic) Aorta

د Descending aorta د Aortic arch په امتداد د Thoracic vertebra د جسم د Thoracic vertebra د Lower border برابر شروع او د دولسمې Thoracic vertebra د جسم تر سفلی کنار پوري په Posterior mediastinum کې امتداد لري.

Relation

ارتباطات

■ Anteriorly

- Root of the lungs

- Pericardium and Heart

- Lower part of esophagus

■ Posteriorly

- Vertebral column

Branches of Descending aorta

شعبات

- Nine Posterior intercostal artery on each side

دا د شریانونه د 3 دریم څخه تر 11 یوولسم Intercostal space پوری د هغوی د Blood supply کوی.

- Intercostal artery on each side
- Left bronchial artery two in one side

دا د Thoracic aorta څخه منشاء اخلی.

- Right bronchial artery

دا د دریم Post inter costal artery څخه منشاء اخلی.

- Oesophageal branches

دا د Esophagus منځنی برخې یا Middle part ته Blood supply کوی.

- Pericardial Branches

د Pericardium خلفی سطحی ته Blood supply کوی.

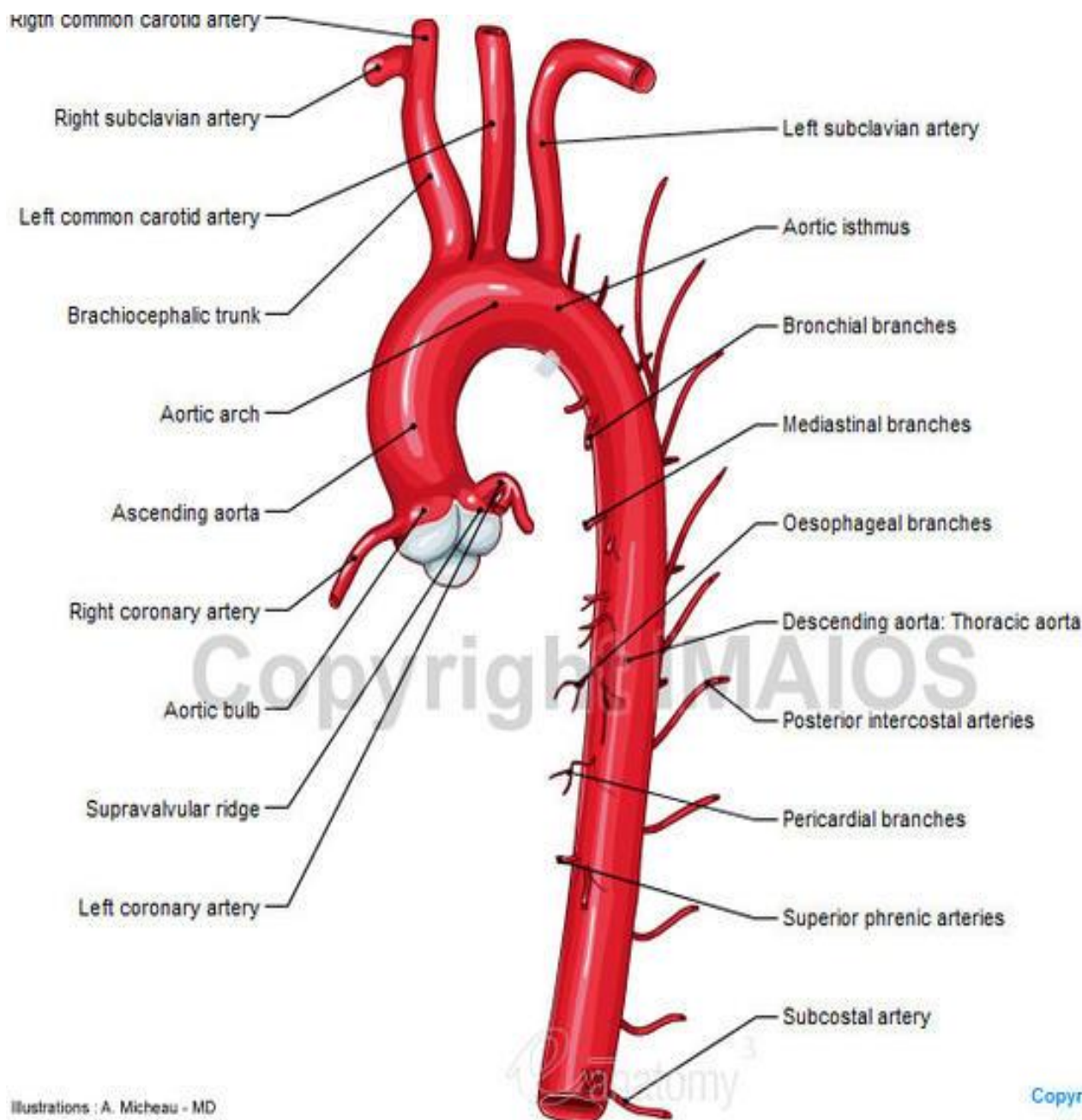
- Mediastinal branches

Lymph node او د Posterior mediastinum خلفی مدياستینوم Areolar tissue ته Blood supply کوی.

- Superior phrenic artery

د شریانونه Diaphragm ته Blood supply کوی.





Common Carotid artery

دغه شریانونه دوه دانې دی چې د غاړې په بڼې او چپ خوا کی قرار لری:

- Right common Carotid artery

دا شریان د Brachiocephalic artery څخه منشاء اخلی.

(Posterior right sternoclavicular joint)



- Left common carotid artery

دا شریان د Aortic arch څخه منشاء اخلي، دا شریان دوه عمده برخې لري:

Thoracic part -

Cervical part -

Branches

شعبات

هر يو Common carotid artery يعنی (Left & right Carotid artery) د Thyroid عضروف د Superior border په برخه کې په دوه شعبو ویشل کيږي چې عبارت دي له:

Internal carotid artery -

External carotid artery -

Carotid Sheat

Have:

- Internal jugular vein
- Carotid artery
- Vagus Nerves

External carotid artery

د Thyroid cartilage برابر ساحې څخه شروع او د غاړې په Lateral برخه کې د غاړې په Carotid triangle کې اول قدام او بيا خلفي وحشی خواته ميلان پيدا کوي.

External carotid artery; started from thyroid cartilage superior border, lateral part 3-4 cervical vertebra intervertebral disc start. Sup post upward.

Branches

شعبات

ددې شریان شعبات په لاندې ډول دي:

Lobule, Mandible location branches:

- Superior thyroid artery



- Lingual artery
- Fascial artery
- Anterior branches:
- Occipital artery
- Posterior auricular artery
- Posterior branches:
- Ascending pharyngeal artery
- Terminal branches:
- Maxillary artery
- Superficial temporal artery

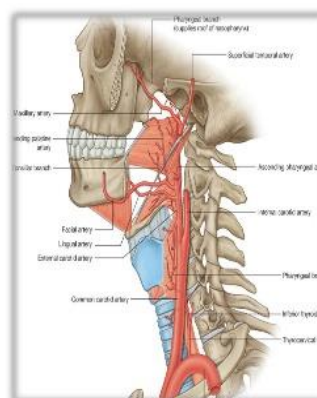
External Carotid Artery

❖ It divides behind neck of the mandible into two 2 terminal branches:

- Superficial temporal
- Maxillary artery

❖ It supplies:

- **Scalp:** Superficial temporal artery
- **Face:** Facial artery
- **Maxilla:** Maxillary artery
- **Tongue:** Lingual artery
- **Glands:** Superior thyroid artery



Superior Thyroid Artery

د External carotid artery لومړی branch دی.

Origin: External carotid artery anterior surface (Hyoid bone, Greater cornu below)

Branches

شعبات

- Glandular branch

د Thyroid gland قدامی برخی ته Blood supply کوی.

- Infraoid artery

د Infraoid muscle ته Blood supply کوی.

- Superior laryngeal artery

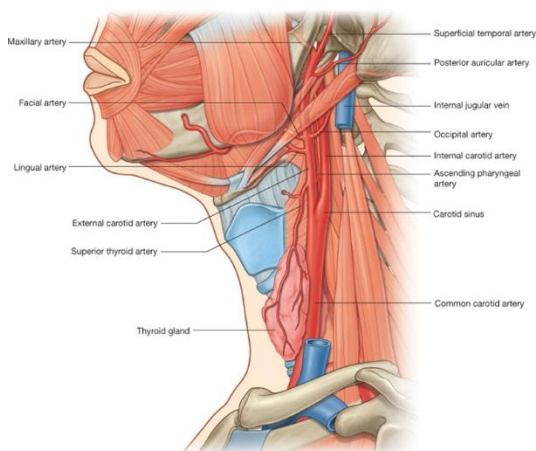
د Larynx پورتنی برخی ته Blood supply کوی.

- Sternocleidomastoid artery

د Sternocleidomastoid منځنی برخی ته Blood supply کوی.

- Cricothyroid artery

د Cricothyroid cartilage ته Blood supply کوی.



Duke: Gray's Anatomy for Students, 2nd Edition. Copyright © 2009 by Churchill Livingstone, an imprint of Elsevier, Inc. All rights reserved.

Ascending Pharyngeal artery

دغه شریان د External carotid artery انسی برخی نه سفلی نهایت ته نژدی شروع او عموداً پورته د Pharynx د Lateral wall او internal carotid artery ترمنځ د قحف تر قاعدی پوری امتداد لری. یعنی د دوی په منځ کی پورته ځی کله چی پورته ځی نو د نورو شریانونو سره Anastomosis کوی چی هغه شرایین په لاندی ډول دی:

- Facial artery
- Ascending- palatine artery
- Vertebral artery

دی دری وایرو سره Anastomosis کوی او د Local ساحی Blood supply کوی، دا نور Branches هم ورکوی:



- Pharyngeal artery

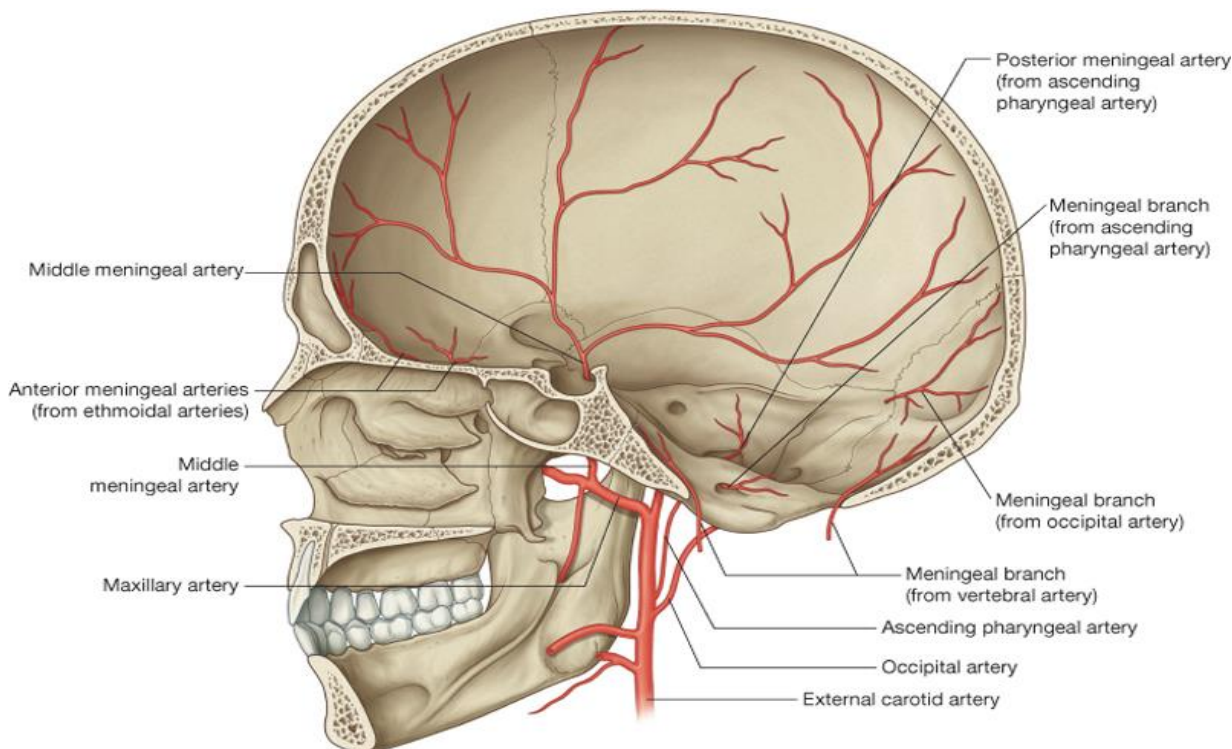
دغه شریانونه چی تعداد یی دری یا څلورو ته رسیری واره شریانونه دی چی د Pharynx جنبی جدار او همدارنگه Tonsils ته Blood supply کوی.

- Inferior tympanic artery

دا شریان د Tympanic middle wall او Auditory tube ته Blood supply کوی.

- Meningeal branches

واره شریانونه دی چی Cranial cavity ته د Lacerum foramen ، Jugular foramen او Hypoglossal canal له لاری داخل Duramater او دی سره همجوار هډوکی ته Blood supply کوی.



Drake: Gray's Anatomy for Students, 2nd Edition. Copyright © 2009 by Churchill Livingstone, an imprint of Elsevier, Inc. All rights reserved.

Lingual Artery

دا شریان د External carotid artery د هغه برخی څخه چی د Hyoid bone د Greater cornu د څوکی سره برابر قرار لری منشاء اخلی، دا شریان د ژبی او د Oral cavity Floor ته Blood supply کوی. لاندی شعبات لری:

- Suprahyoid artery

دا شریان Hyoid bone ته Blood supply کوی.



- Dorsal lingual arteries

ددی شریان تعداد دوه یا دری دانی وی چی ژبی، Mucus membrane او Tonsils ته Blood supply کوی.

- Sublingual artery

دا شریان Cheeks او Gums ته Blood supply کوی.

Facial Artery

دا شریان د External carotid artery د هغی برخی څخه چی د Hyoid bone د Greater cornu د څوکی څخه لږ پورته قرار لری منشاء اخلی. او لاندی شعبات لری:

- Ascending palatine artery

دا شریان Pharyngotympanic tube ته Blood supply کوی.

- Tonsillar artery

- Submental artery

دا شریان بنکتنی شونډی ته او زنی ته د Blood supply کوی.

- Glandular arteries

ددی شریانو تعداد دری یا څلور دی، دا شریان Submandibular، Salivary gland، Lymph node او پوستکی ته Blood supply کوی.

- Inferior labial artery

- Superior labial artery

- Lateral nasal artery

The Occipital artery

د External carotid artery د خلفی سطحی څخه منشاء اخلی، او لاندی شعبات لری:

- Lower sternocleidomastoid branch of occipital artery

- Upper sternocleidomastoid branch of occipital artery



Posterior Auricular Artery

دا د External carotid artery یو کوچنی شریان دی، د External carotid artery د Mastoid process او Auricular cartilage څخه منشاء اخلي او د Mastoid process ترمنځ پورته ځي.

Branches

شعبات

- Auricular branch: Blood supply to auricle.
- Occipital branch: Blood supply to Mastoid process area, skin & muscle.
- Stylomastoid branch: Blood supply to Stylomastoid foramen & middle ear.

Superficial temporal artery

دغه شریان د External carotid artery له نهایی شعبو څخه شمیرل کیږي، دغه شریان د Zygomatic process څخه 4cm پورته په دوه شعبو ویشل کیږي چې دوه دانې قدامی (Frontal branch) او دوه دانې خلفی (Partial branch) دي. ددی شریان څخه لاندې شعبات هم منشاء اخلي:

- Transvers facial artery
- Auricular branch

Superficial temporal artery د مخ، Scalp skin، Muscle، Parotid gland، Gland او duct او Temporal mandibular joint ته Blood supply کوي.

- **Maxillary artery;** supply upper and lower jaw, mastication muscle, nose and meninges.

Middle meningeal artery branch of the maxillary artery.

Internal Carotid Artery

د Common carotid artery د نهایی شعبو څخه یوه شعبه ده، چې د تایراید عضروف د Upper border برابر شروع او د Brain تر قاعدی پوری امتداد لري. دغه Artery د

Brain او Eye سترگی یوه Principle artery ده یعنی د سترگی، دماغو، Muscle او Meninges ته د Blood supply دنده په غاړه لری. دا شریان په خپل مسیر کی په څلورو برخو ویشل کیږی:

Cervical Part ■

دا Ascending vertical part دی، د Skull base او بیا Carotid canal ته ځی، دا برخه د Carotid sheath په واسطه پوښل شوی ده، په Carotid sheath کی (VAN Internal jugular vein، Carotid artery او Vagus nerve) شامل دی. دا واحد برخه ده چی کومه شعبه یا Branch نه ورکوی.

Carotid Sinus

- At its point of division, the common carotid artery shows a localized dilatation, called carotid sinus.
- It serves as a reflex baroreceptor mechanism.
- A rise in blood pressure causes a slowing of the heart rate and vasodilatation of the arterioles.

Carotid Body

- It is a small structure lies posterior to the point of bifurcation of the common carotid artery.
- It is innervated by glossopharyngeal nerve.
- It serves as a chemoreceptor.
- Sensitive to excess carbon dioxide and reduced oxygen tension in the blood.
- Stimulus reflex produces a rise in blood pressure and heart rate and increase in respiratory movements.



Petrus part ■

د شریان دا برخه د Temporal bone د Petrous part په Carotid canal کی پورته او بیا Anteromedial خواته په یوه قائمه زاویه خپل سیر ته تغیر ورکوی بیا د Foramen lacerum په Posterior wall کی Superomedial خپل سیر اختیاروی.

Branches

شعبات

- Corticotympanic Branches

دا شعبات Middle ear ته داخل د Blood supply دنده په غاړه لری وروسته له دی بیا د Anterior او Posterior Tympanic arteries سره اړیکه پیدا کوی.

- Pterygoid branch

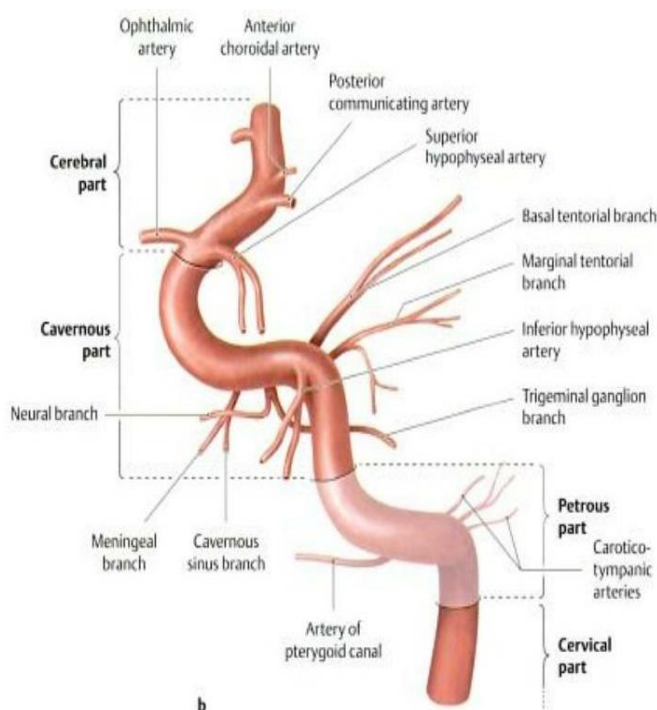
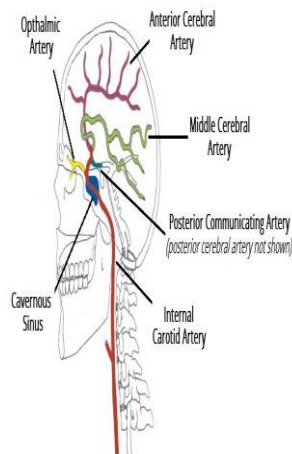
دا شعبه Pterygoid canal ته داخل او د Greater palatine artery سره اړیکه پیدا کوی.

Cavernous and Cerebral part ■

د Cavernous part په Cavernous sinus کی قرار لری او Cerebral part د Cavernous sinus څخه تیریږی او په Base of skull کی قرار لری.

لاندی شعبات ورکوی:

- Ophthalmic artery
- Anterior cerebral artery
- Middle cerebral artery
- Anterior choroidal arteries



Atrial Supply of the Brain

دماغو ته Blood supply د Internal carotid artery او Vertebral artery په واسطه کیږی.

Internal carotid artery مو واضح کړه اوس نو Vertebral artery ته راځو!

Vertebral artery

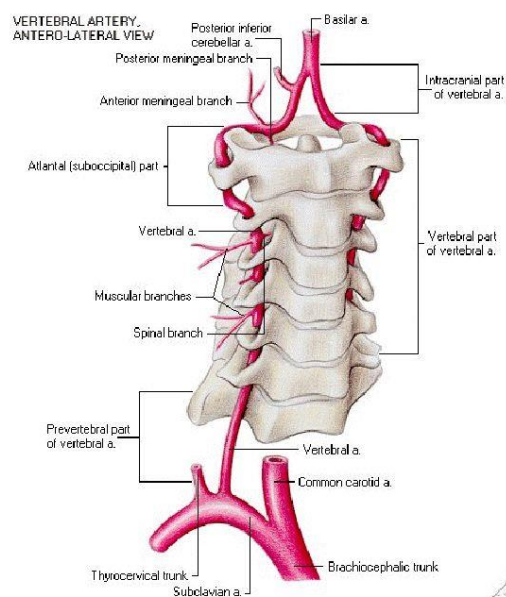
دی شریان ته Vertebrobasilar system هم وایی، دا شریان د Upper spinal cord، cerebellum، Brain stem او د Brain occipital lobe ته د Blood supply دنده په غاړه لری. دا شریان د Right او Left subclavian artery څخه منشاء اخلی په Six cervical vertebrae د.

کله چی په Vertebral artery کی Medulla او Pons سره یوځای شی نو Midline basilar artery جوړوی.

Branches

شعبات

- Meningeal branches: (Supply to Mening)
- Small anterior spinal artery: (Supply to Medulla)
- Posterior inferior cerebral artery: (Supply to Spinal cord 1/3 Post)
- Spinal branches: (Supply to Spinal cord, Mening and vertebrae)
- Medullary arteries: (Supply to Medulla)



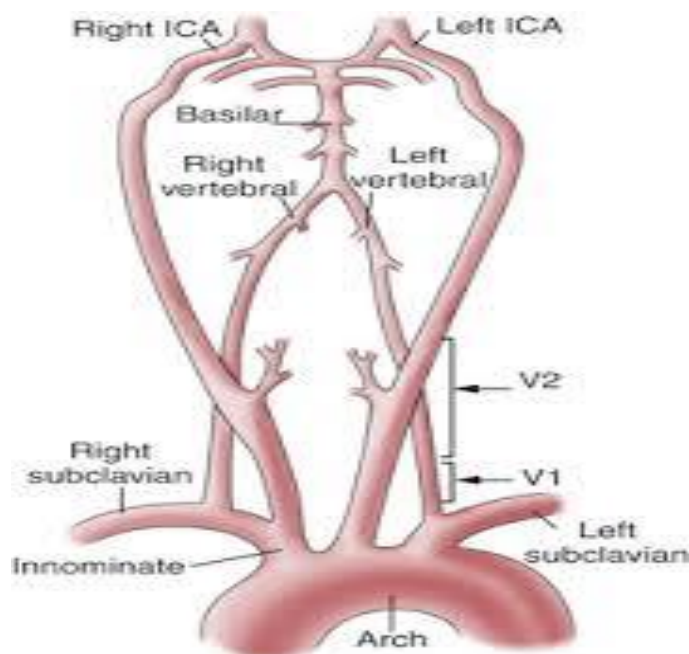
Basilar artery

دا شریان د دوو Vertebral arteries له یوځای کیدو څخه منځته راځی.

Branches

شعبات

- Superior cerebral artery
- Pontine artery: (Supply to Pons)
- Labyrinthine artery
- Anterior inferior cerebellar artery: (Supply to Cerebellum)



Circulus arteriosus (circle of wills)

Internal carotid artery and vertebra basilar system anastomosis.

Subclavian artery: large arteries below clavicle bone.

Left subclavian artery the left arm and right subclavian supply right arm. and this artery has another branch for head and thorax.

Rt subclavian originate from Rt brachiocephalic trunk .and left originate from aortic arch.



➤ **Parts of the subclavian artery:**

- **first part; origin to scalene anterior muscle. (medial border)**
- **Second part; scalene muscle posterior part.**
- **Third part lateral side of scalenus muscle ---axillary artery.**

➤ **First part of the right subclavian artery; sternoclavicular joint post – brachiocephalic trunk.**

➤ **First part of the left subclavian artery; originate from aortic arch (.3-4 thoracic vertebra).**

❖ **Vertebral artery: originate from Rt and Lt subclavian first part –sup post. –all cervical vertebra (accept cervical 7) (foramen transvers) – foramen magnum-cranium**

❖ **Internal thoracic artery-originate from first part (inferior)of the subclavian artery.**

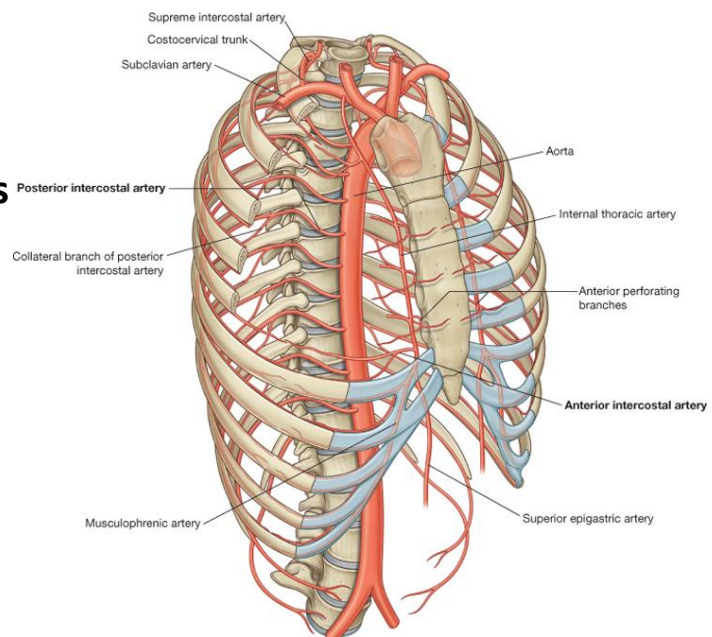
▪ **Branches**

1) **Anterior intercostal branches**

2) **Perforating branches**

3) **Musculophrenic artery**

4) **Superior epigastric artery**



Drake: Gray's Anatomy for Students, 2nd Edition. Copyright © 2009 by Churchill Livingstone, an imprint of Elsevier, Inc. All rights reserved.



Thyrocervical Trunk

دا یوه لنډه Artery ده، چې د Subclavian artery د لومړی برخی څخه (د Scalineus anterior muscle) انسی یا Medial border ته نژدی منشاء اخلی. او په دريو Branches یا شعبو ویشل کیږی:

- Inferior thyroid artery: (Supply to thyroid and parathyroid glands)
- Suprascapular artery: (Supply to Scapula, Clavicle, Acromioclavicular and Shoulder joint)
- Superficial cervical artery

Costocervical trunk

دغه شریان په Right side کی د Subclavian artery د دوهمی برخی له Posterior قسمت څخه او په Left side کی د Subclavian artery د اولی برخی له posterior قسمت څخه منشاء اخلی. هریو ددی Artery څخه د Cervical pleura د پاسه، شاته د یو قوس په شکل سیر لری او د First ribs د غاړی په برخه کی په دوه Branches ویشل کیږی:

- Superior intercostal artery
- Deep cervical branches

Dorsal scapular artery

دغه شریان د Subclavian artery له دریمی برخی څخه منشاء اخلی. دغه شریان د Rhomboid، Latismus dorsi او د Trapezius عضلاتو په Blood supply کی رول لری.

Axillary artery

دغه شریان د Subclavian artery یو Continuous part دی یعنی د هغی په امتداد قرار لری، دغه شریان د لومړی Ribs له بیرونی طرف څخه شروع او د Teres major عضلی تر Inferior border پوری امتداد لری، چې له دی وروسته نوموړی شریان د Brachial artery په شکل امتداد پیدا کوی.



Branches

شعبات

■ First part

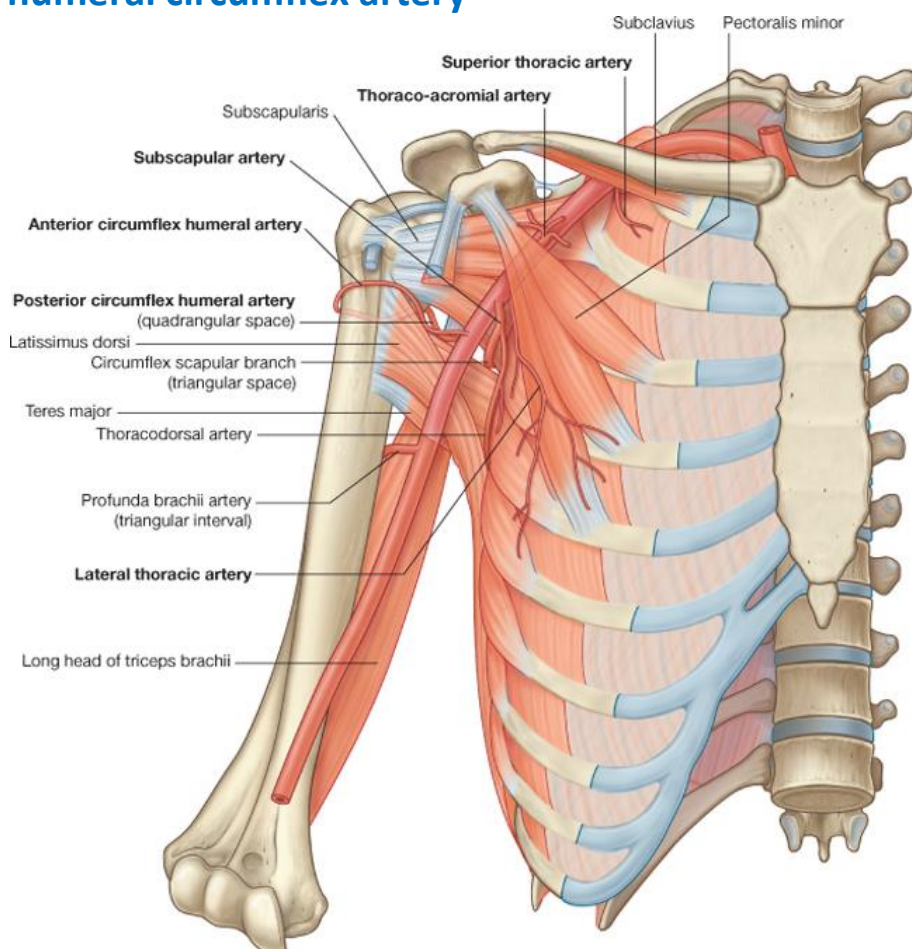
- Superior thoracic artery

■ Second part

- Thoraco acromial artery
- Lateral thoracic artery

■ Third part

- Subscapular artery
- Anterior humeral circumflex artery
- Posterior humeral circumflex artery



Drake: Gray's Anatomy for Students, 2nd Edition.
Copyright © 2009 by Churchill Livingstone, an imprint of Elsevier, Inc. All rights reserved.



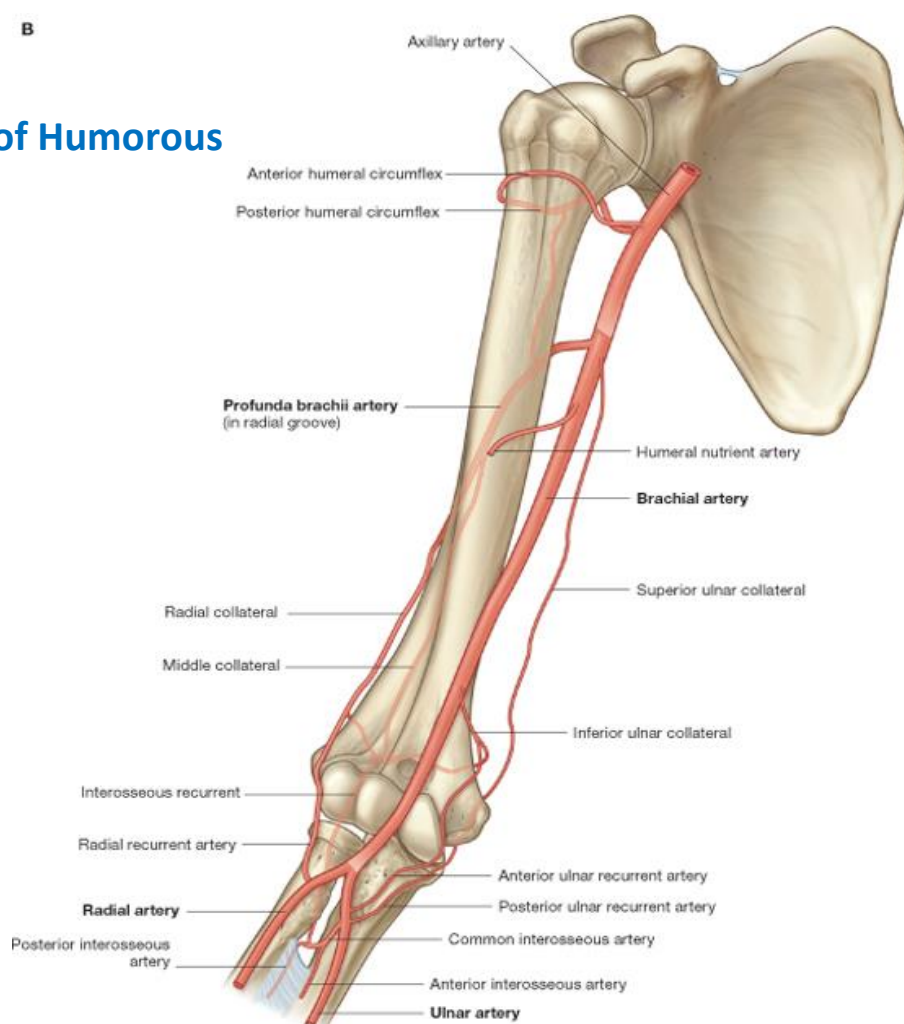
Brachial artery

دغه شريان د Axillary artery په امتداد قرار لري، چې د Teres major عضلي له Inferior border څخه شروع او د Elbow joint وحشي Distal پوري امتداد لري.

Branches

شعبات

- Profunda brachial artery
- Superior ulnar collateral artery
- Inferior ulnar collateral artery
- Radial artery
- Ulnar artery
- Nutrient branch of Humorous



Drake: Gray's Anatomy for Students, 2nd Edition. Copyright © 2009 by Churchill Livingstone, an imprint of Elsevier, Inc. All rights reserved.



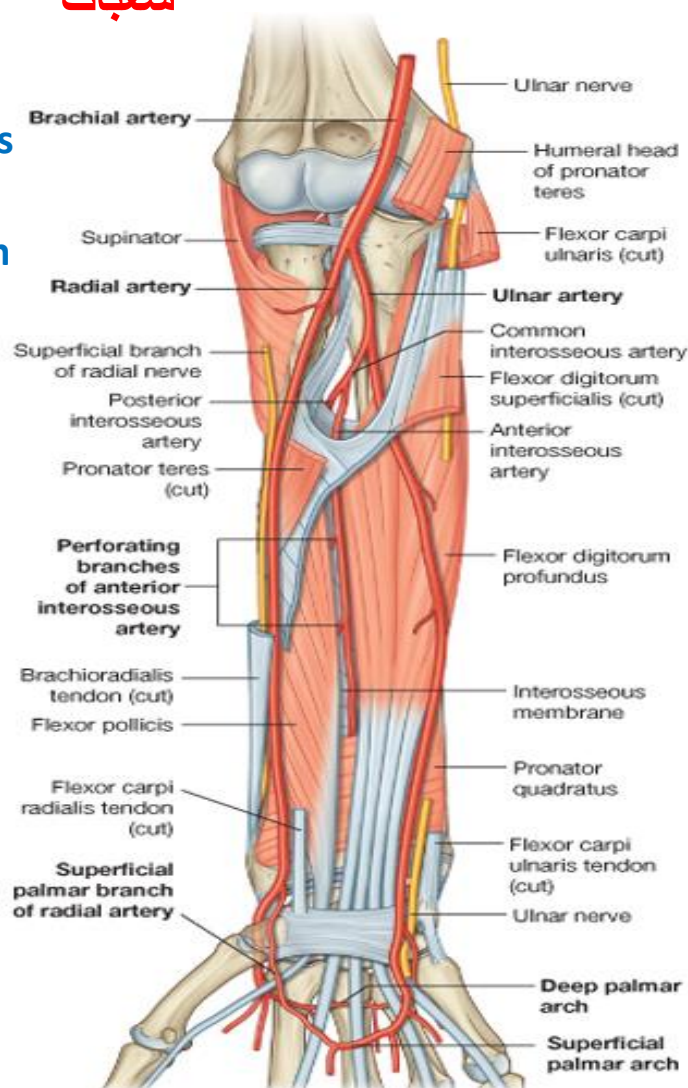
Radial artery

دا د Forearm يو غټ شريان دی، چی د Forearm په Blood supply کی هم رول لری. دا شریان د Brachial artery د نهایی شعبو څخه یوه شعبه ده چی په Cubital fossa کی د Radial neck برابر د Brachial artery څخه شروع بڼکته او Lateral خواته د Forearm په قدامی برخه کی سیر لری.

Branches

شعبات

- Muscular branches
- Radial recurrent branches
- Palmar carpal branch
- Superficial palmar branch



Drake: Gray's Anatomy for Students, 2nd Edition.

Copyright © 2009 by Churchill Livingstone, an imprint of Elsevier, Inc. All rights reserved.

Ulnar Artery

دا شریان د Brachial artery د نهایی شعباتو له جملی څخه ده. چی په Cubital fossa کی د Radial neck برابر د Brachial artery څخه منشاء اخلی.

Branches

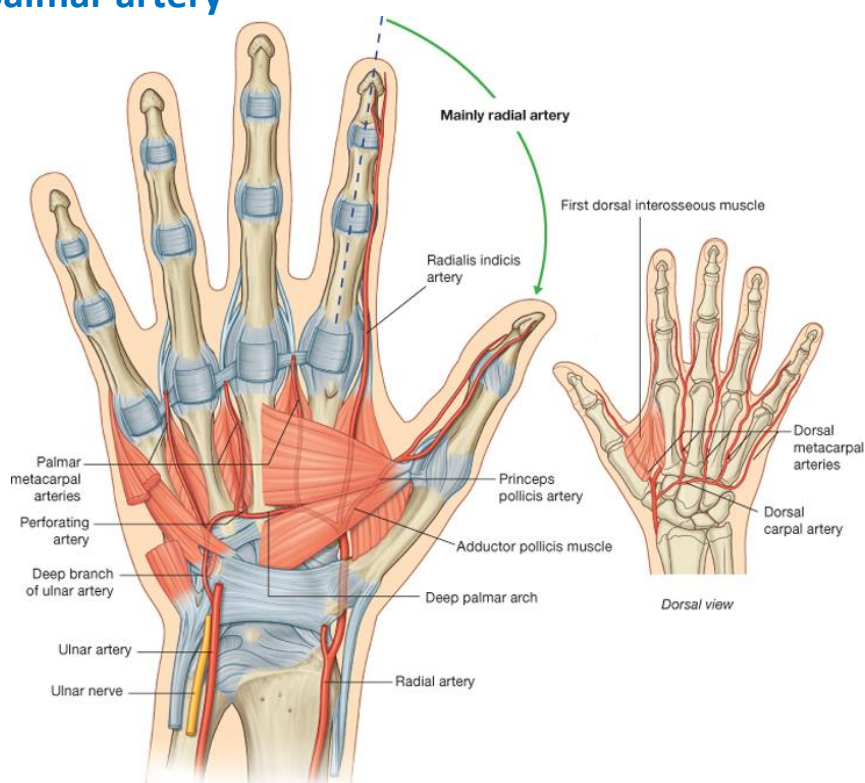
شعبات

■ Branches in Forearm

- Muscular branches
- Anterior & Posterior ulnar recurrent arteries
- The palmar and dorsal carpal branches
- The common interosseous Branches (ant & Post branches)

■ Branches in Hand

- Superficial palmar artery
- Deep palmar artery



Drake: Gray's Anatomy for Students, 2nd Edition.
Copyright © 2009 by Churchill Livingstone, an imprint of Elsevier, Inc. All rights reserved.

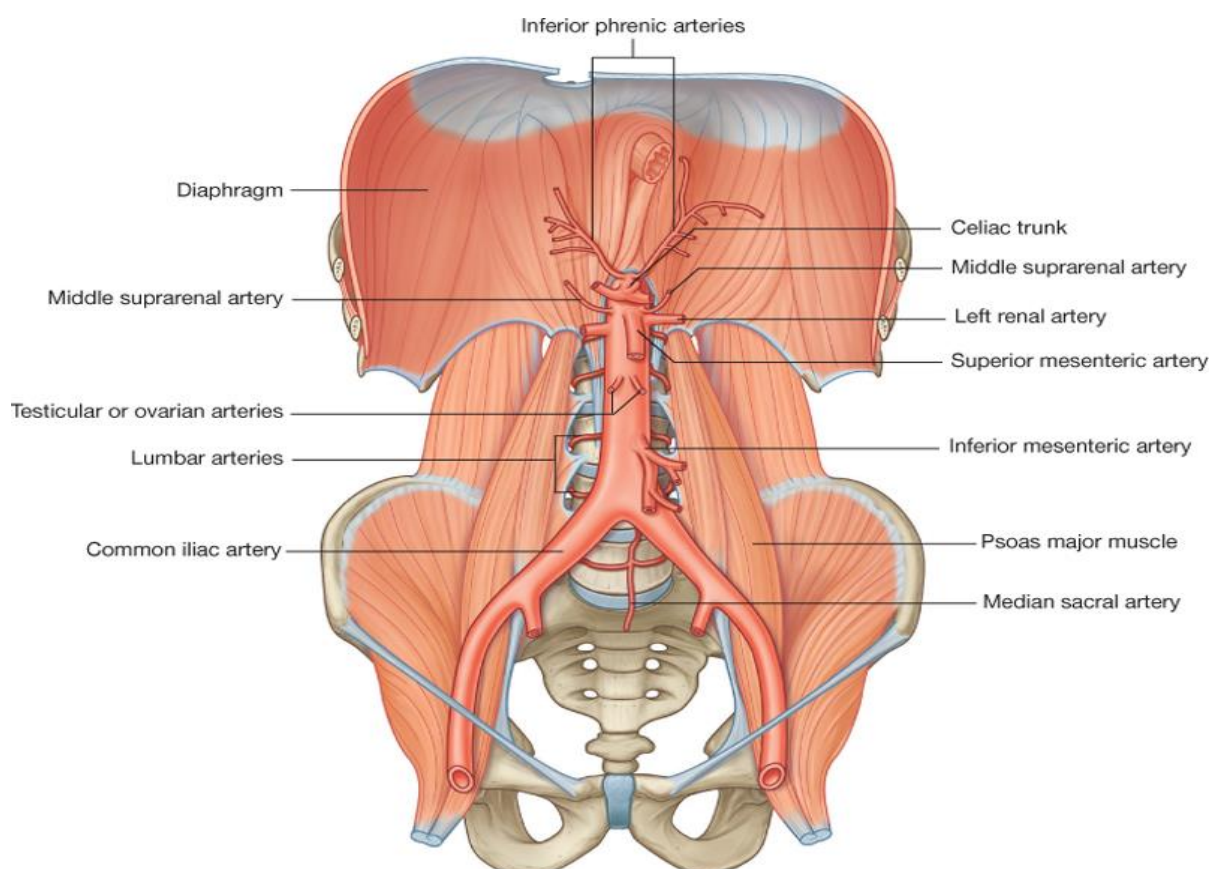


Abdominal aorta

The thoracic aorta enters the abdomen through the aortic opening of the diaphragm in front of the 12th thoracic vertebra .it descends behind the peritoneum on the anterior surface of the bodies of the lumbar vertebra .at the level of the 4th lumbar vertebra ,it divides into the two common iliac arteries .

➤ **Branches ;**

- a. Three anterior visceral branches (celiac artery, superior mesenteric artery and inferior mesenteric artery)
- b. Three lateral visceral branches (suprarenal artery, renal artery, testicular or ovarian artery)
- c. five lateral abdominal wall branch ;the inferior phrenic artery and four lumbar arteries.
- D. three terminal branches ;the two common iliac arteries and the median sacral artery.



Drake: Gray's Anatomy for Students, 2nd Edition.
Copyright © 2009 by Churchill Livingstone, an imprint of Elsevier, Inc. All rights reserved.

Celiac artery

The abdominal aorta first branch at the level of T12-L1 below aortic hiatus.

➤ Branches :

A. Left gastric artery

B. Splenic artery

- Short gastric arteries(six)

- Splenic arteries(six)

- Left gastroepiploic artery

C. Hepatic artery

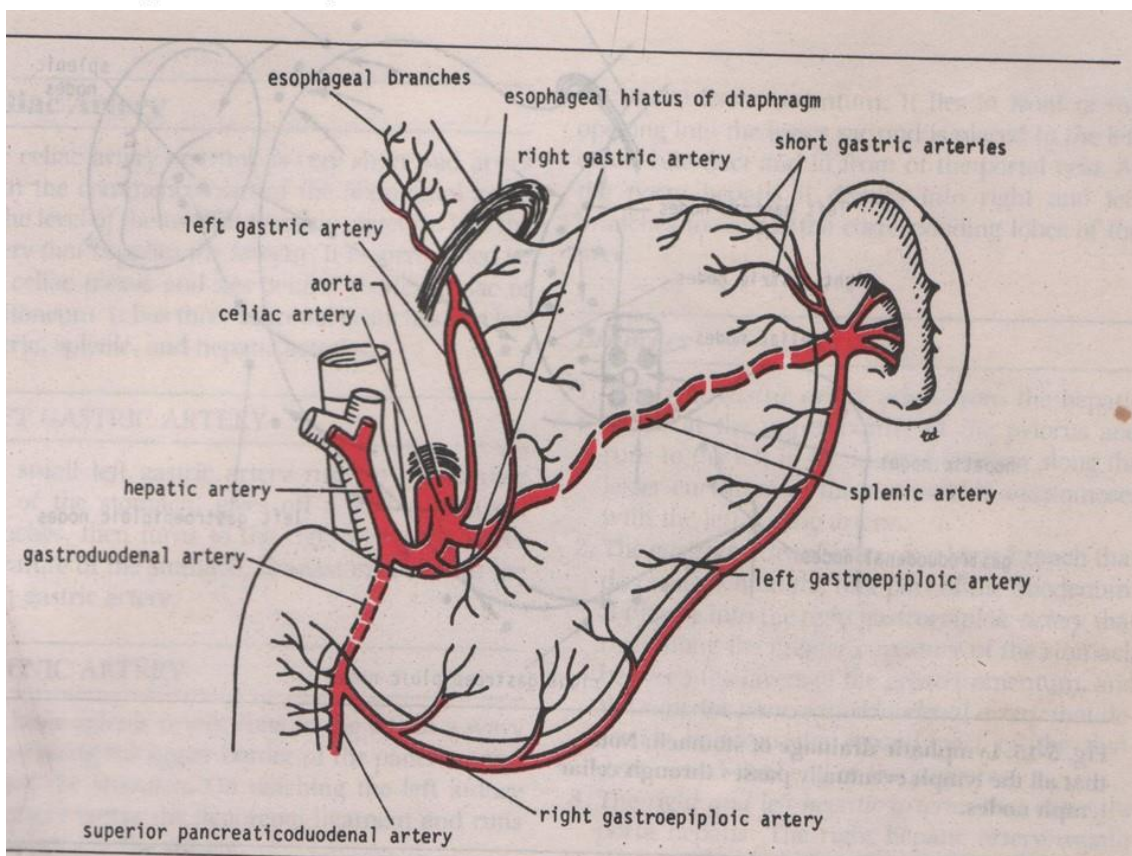
- Cystic artery

- Right gastric artery

- Gastroduodenal artery(right gastroepiploic artery, superior pancreaticoduodenal artery)

- Right hepatic artery

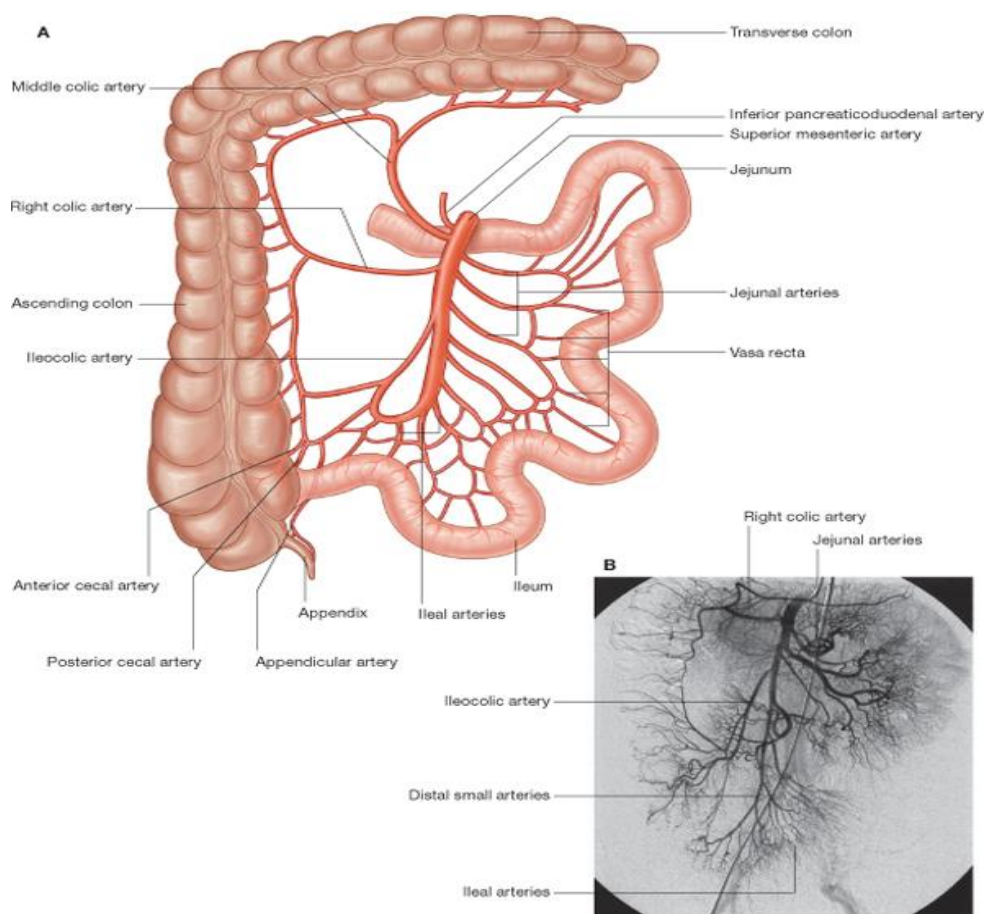
- Left hepatic artery



Superior mesenteric artery

Branches;

- 1) Jejunal and ileal arteries
 - 2) Inferior pancreaticoduodenal artery.
 - 3) Middle colic artery
 - 4) Right colic artery
 - 5) Ileocolic artery
- Anterior cecal artery
 - Post cecal artery-appendicular artery.
 - Ileal artery
 - Colic artery



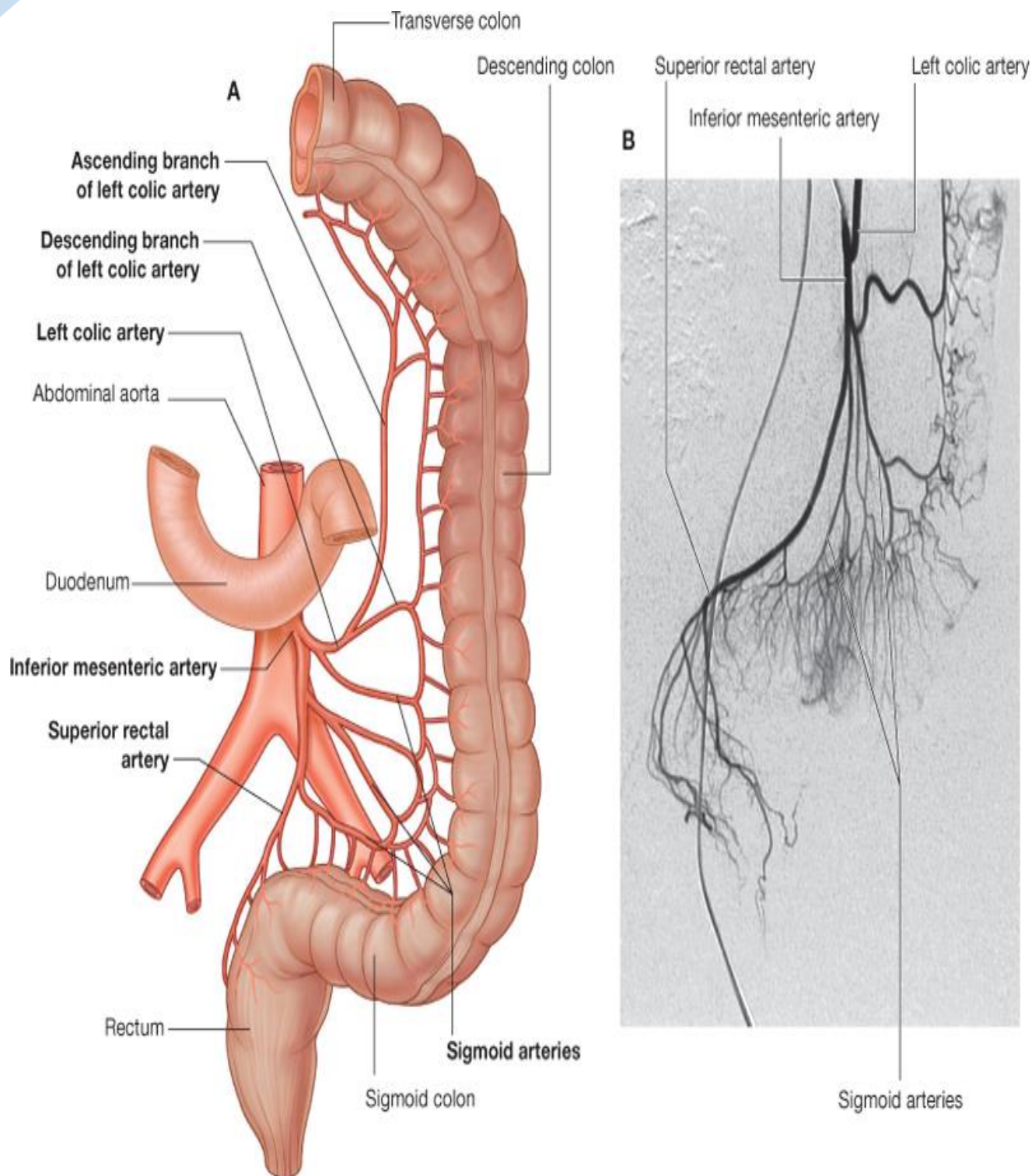
Drake: Gray's Anatomy for Students, 2nd Edition.
Copyright © 2009 by Churchill Livingstone, an imprint of Elsevier, Inc. All rights reserved.

Inferior mesenteric artery

Branches

- 1) Left colic artery
- 2) Sigmoid artery (two or three)
- 3) Superior rectal artery





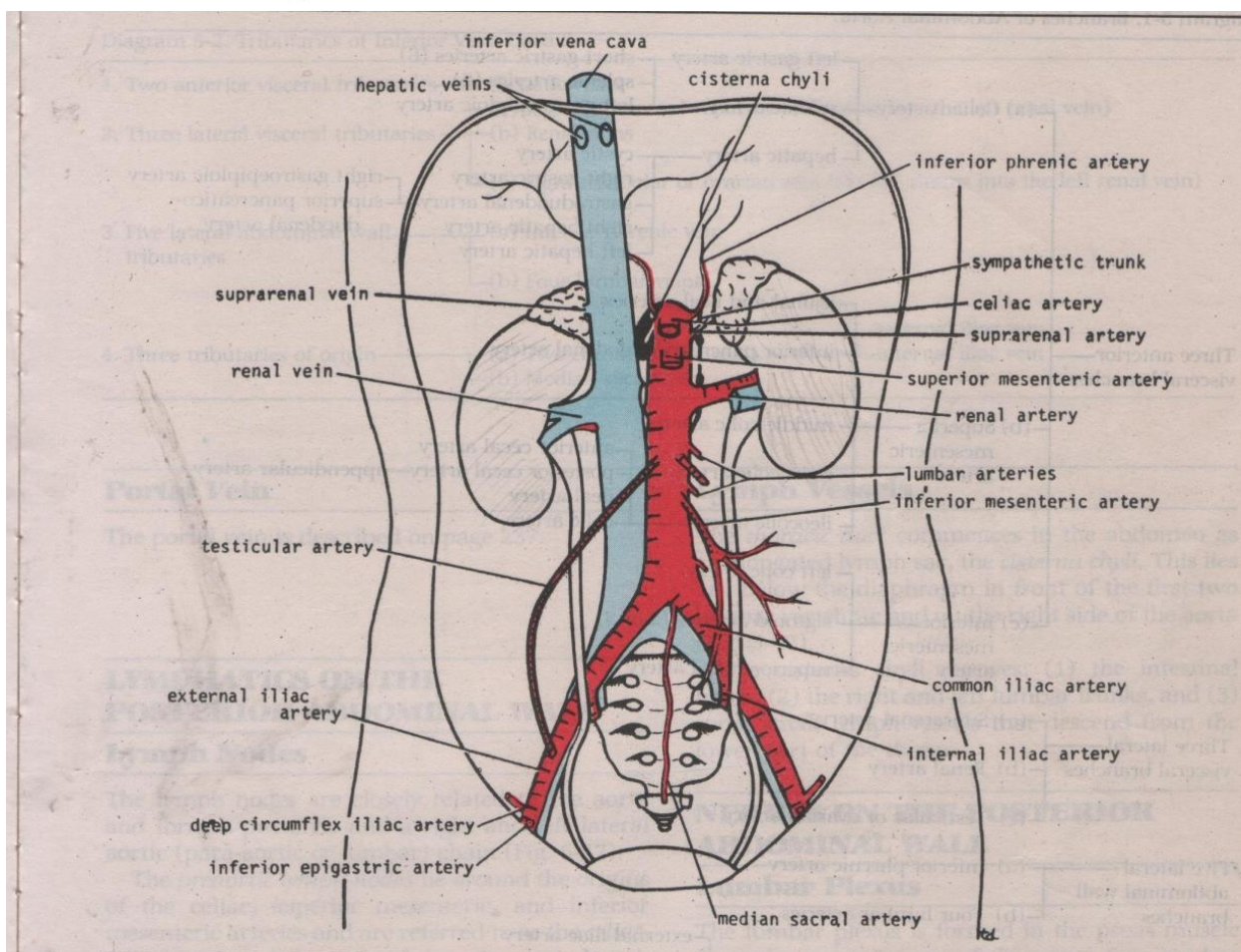
Drake: Gray's Anatomy for Students, 2nd Edition.
Copyright © 2009 by Churchill Livingstone, an imprint of Elsevier, Inc. All rights reserved.



Lateral group

- 1) **Supra renal artery ;supply supra renal gland and anastomosis with phrenic artery.**
- 2) **Renal artery : renal artery long then left renal artery and originate above to Lt renal artery .renal artery branches near to the hilus of the kidney. inferior supra renal artery and ureteral artery and renal artery __hilus 5 segmental arteries –renal segment .**
- 3) **Gonadal artery :male consist 2 testicular artery (testis, epididymis).**

female ovarian artery –suspensory ligament –broad ligament (ovaries)supply (tubes, ovaries and ureter pelvic part)



Dorsal group

1) Inferior phrenic arteries ;originate from abdominal aorta posterior surface above celiac trunk .supply diaphragm.

Right phrenic artery 1 branch IVC wall supply and Lt phrenic artery 1 branch abdominal esophagus.

1) Lumber artery ;4 RT and LT lumber arteries (abdominal wall muscle)

2) Dorsal branch ;originate from lumber artery (back muscle and skin supply) vertebra .

3) Median sacral artery ;small arterial branch (abdominal aorta bifurcation above)

Common iliac arteries

Terminal branch of abdominal aorta (L4 vertebra body inferior border ,anterolateral pat)—sacroiliac joint anterior part branches (External iliac artery and internal iliac artery)

➤ Internal iliac artery; common iliac artery terminal branch (sacroiliac joint anterior part originate)—greater sciatic notch sup border branches (anterior trunk ,and posterior trunk)(pelvic cavity organ supply)

➤ External iliac artery; originate from common iliac artery (sacroiliac joint anterior part)---inguinal canal – below canal femoral artery .

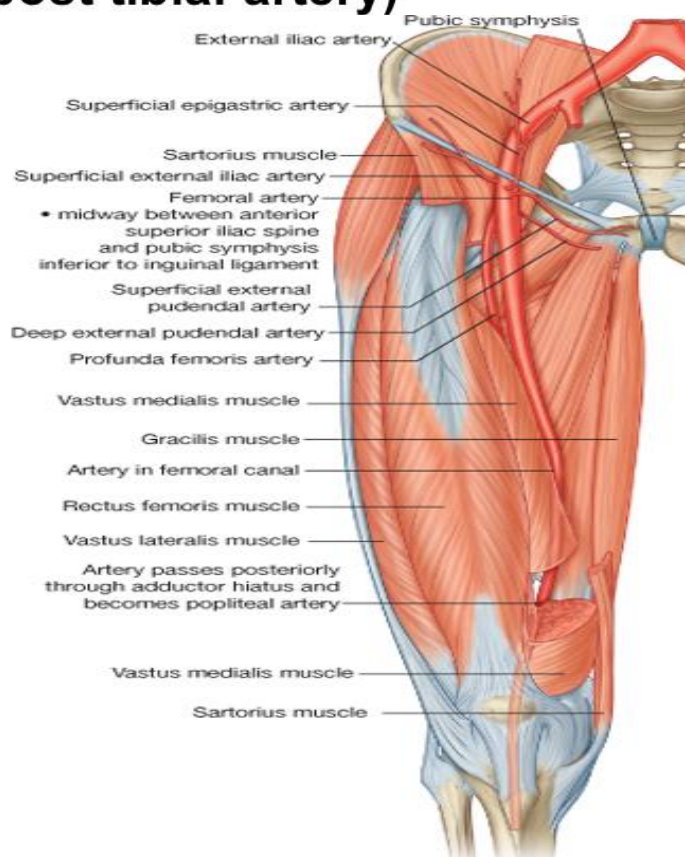
branches ;inferior epigastric artery and deep circumflex iliac artery .



Femoral artery

Femoral artery continuous part of the external iliac artery .inguinal canal middle part posterior –thigh anteromedial –femoral triangle downward --adductor Magnus muscle emerge –popliteal fossa –popliteal artery.

➤ **Popliteal artery ;continuous part of femoral artery adductor Magnus muscle emerge --- popliteus muscle inferior border popliteal fossa downward laterally .branches(anterior tibial ,post tibial artery)**



Drake: Gray's Anatomy for Students, 2nd Edition. Copyright © 2009 by Churchill Livingstone, an imprint of Elsevier, Inc. All rights reserved.



Anterior tibial artery

▪ Branches;

1) Muscular branches

2) Ant and post recurrent tibial arteries.

3) Ant medial and lateral malleolar arteries.

➤ Dorsal Pedis artery; continuous part of anterior tibial artery – ankle joint anterior part between med malleolus and lateral malleolus started ---proximal end of first metatarsal space .

➤ Posterior tibial artery

continuous part of the popliteal artery(terminal branch). tibia and fibula bone between popliteus muscle inferior border started –leg posteromedial downward –ankle joint posteromedial flexor retinaculum below branches(med planter artery, lateral planter artery)

Branches

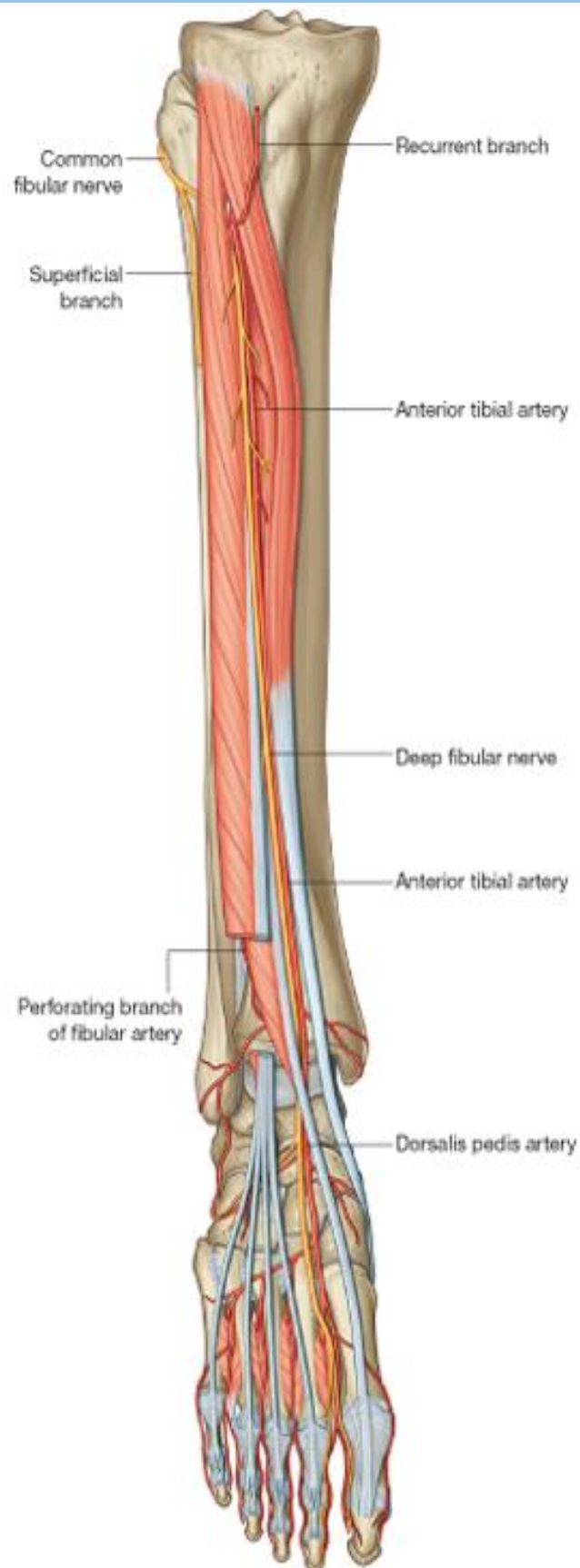
1) Peroneal artery

2) Muscular branches

3) Nutrient artery

4) Anastomotic branches





Drake: Gray's Anatomy for Students, 2nd Edition.

Copyright © 2009 by Churchill Livingstone, an imprint of Elsevier, Inc. All rights reserved.



12th chapter

Male

Reproductive

System

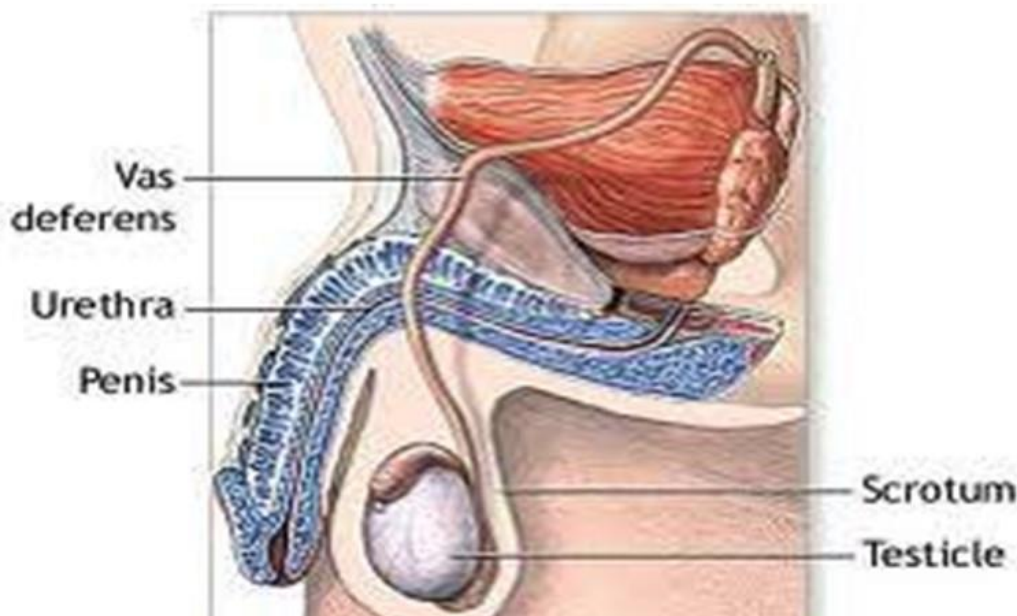


Mr.18

Kefayatullah.naibamani

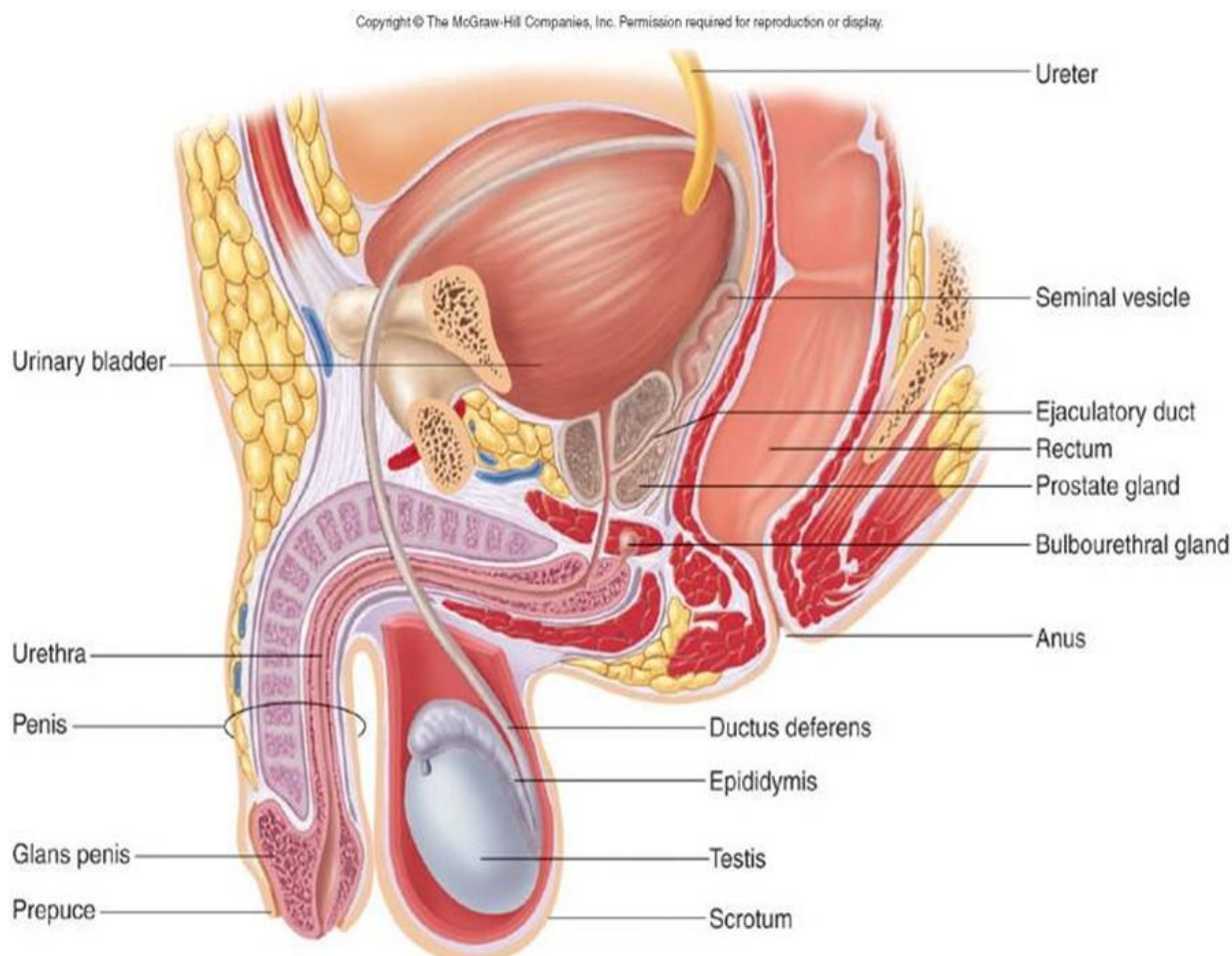


Male Reproductive System



- The reproductive system in men has components in the abdomen, pelvis and perineum.
- The major components are a *testis*, *epididymis*, *ductus deferens* and *ejaculatory duct* on each side and the *urethra* and *penis* in the midline.
- Three types of accessory glands are associated with the system:
 - A single prostate;
 - A pair of seminal vesicles;
 - A pair of bulbourethral glands.



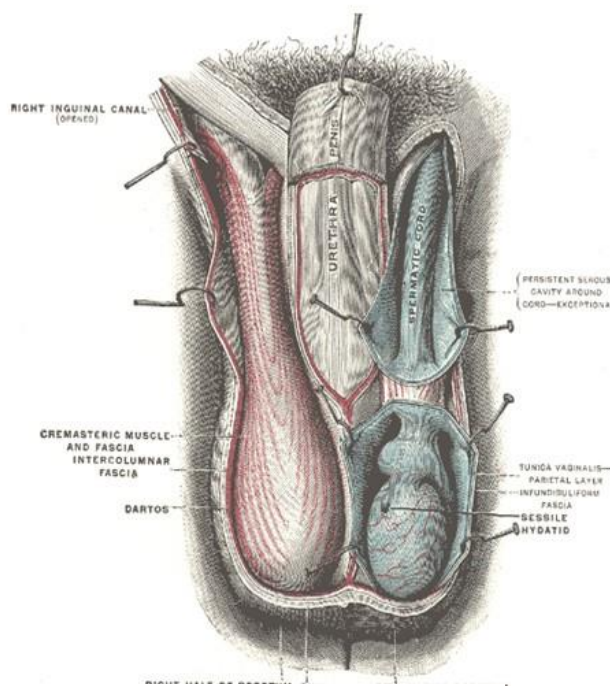


The scrotum

- The scrotum is an out pouching of the lower part of the anterior abdominal wall.
- It contains the testes, the epididymis, and the lower ends of the spermatic cords.
- It is divided on its surface into two compartments by a **raphe**, which is continued forward to the under surface of the penis, and backward, along the middle line of the perineum to the anus.
- Each compartment contains one of the two testes, and one of the epididymis.



- The wall of the scrotum has the following layers:
 - Skin
 - Superficial fascia
 - Spermatic fasciae
 - Tunica vaginalis



Skin

- The skin of the scrotum is thin, wrinkled, and pigmented and forms a single pouch. A slightly raised ridge in the midline indicates the line of fusion of the two lateral labioscrotal swellings.

Superficial fascia

- This is continuous with the fatty and membranous layers of the anterior abdominal wall.
- The fat is replaced by smooth muscle called the dartos muscle.
- This is innervated by sympathetic nerve fibers and is responsible for the wrinkling of the overlying skin.



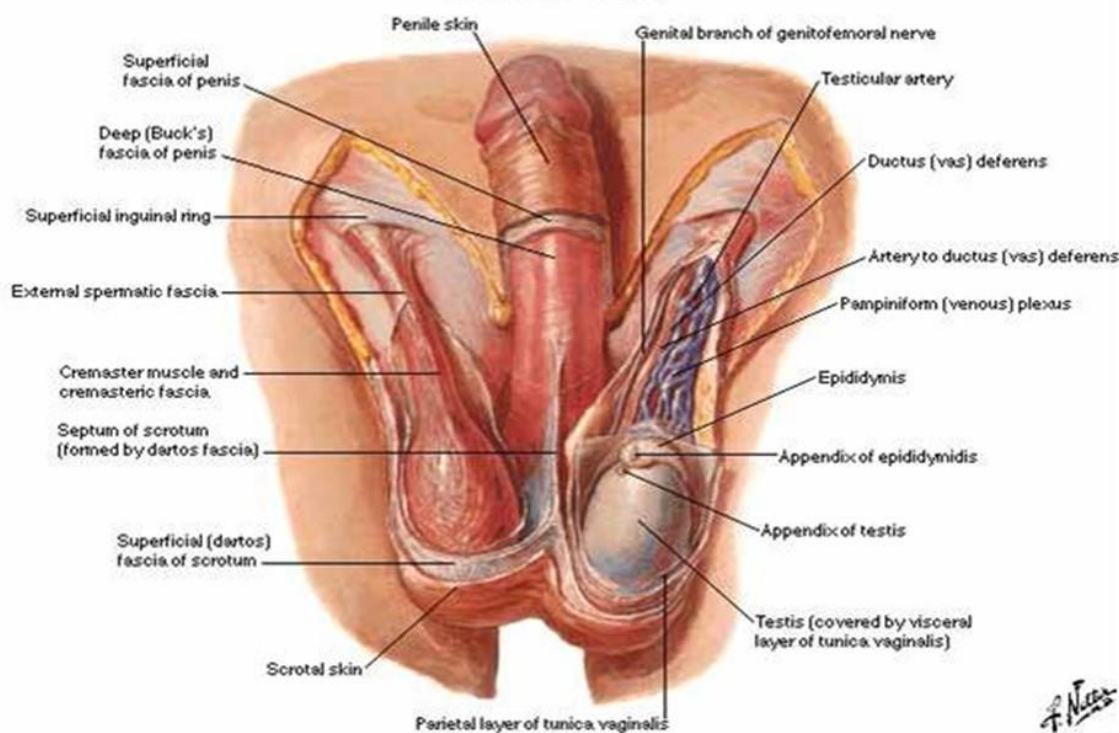
Spermatic fasciae

- It has three layers which lie beneath the superficial fascia and are derived from the three layers of the anterior abdominal wall on each side.
- The *external spermatic fascia* is derived from the aponeurosis of the external oblique muscle; the *cremasteric fascia* is derived from the internal oblique muscle; and, finally, the *internal spermatic fascia* is derived from the fascia transversalis.

Tunica vaginalis

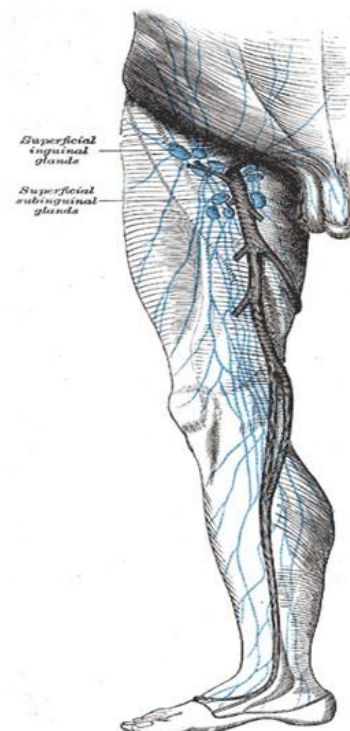
- This lies within the spermatic fasciae and covers the anterior, medial, and lateral surfaces of each testis.

Scrotum and Contents
Anterior View



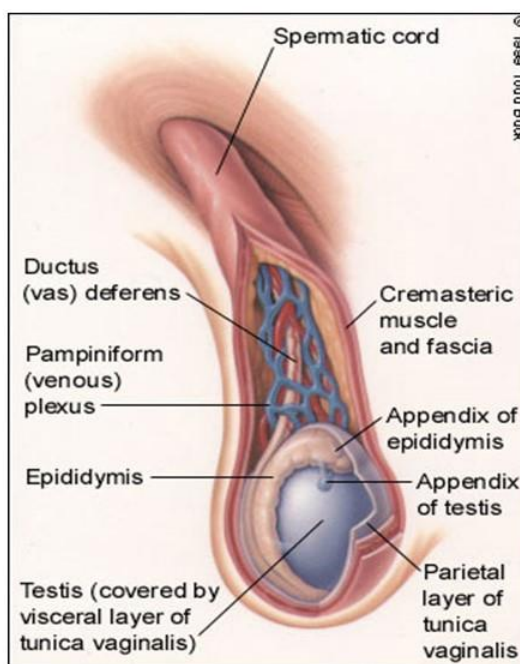
Lymph Drainage of the Scrotum

- **Lymph from the skin and fascia, including the tunica vaginalis, drains into the superficial inguinal lymph nodes .**



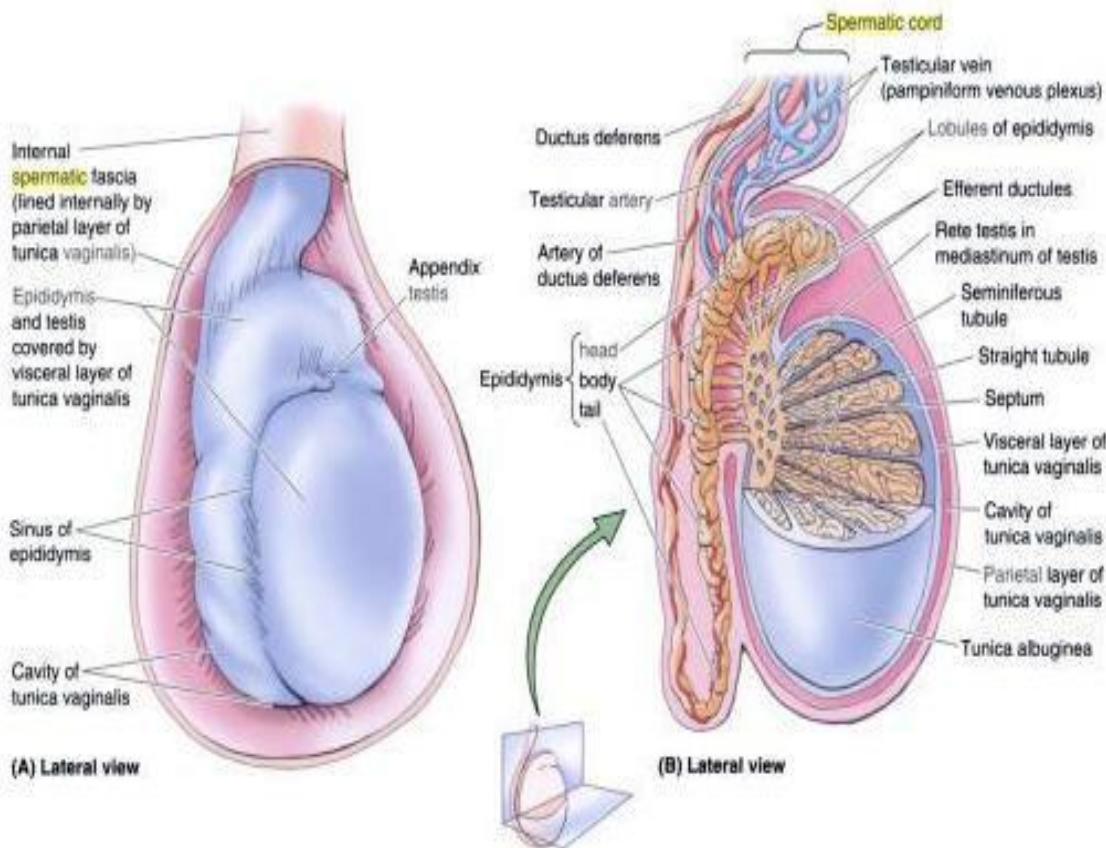
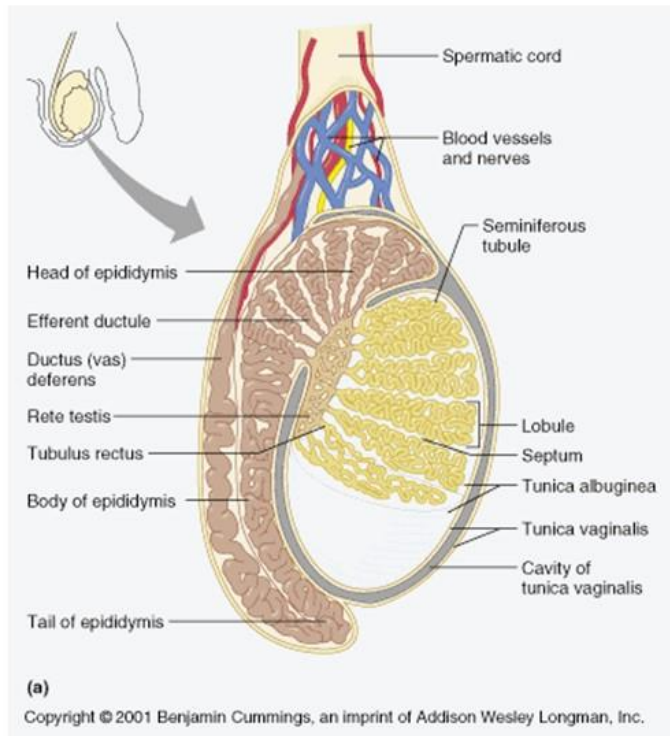
Testes

- Testis has ellipsoid-shaped.
- Testes develop in the abdomen and move before birth into the scrotum.
- The left testis usually lies at a lower level than the right.



The testis are covered by:

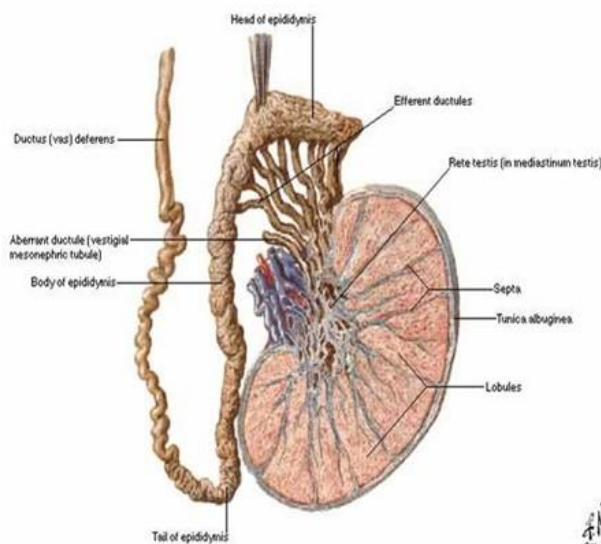
- A closed sac of peritoneum (the **tunica vaginalis**), which originally connected to the abdominal cavity. Normally after testicular descent, the connection closes, leaving a fibrous remnant.
- It is covered by a fibrous capsule called the **tunica albuginea**.



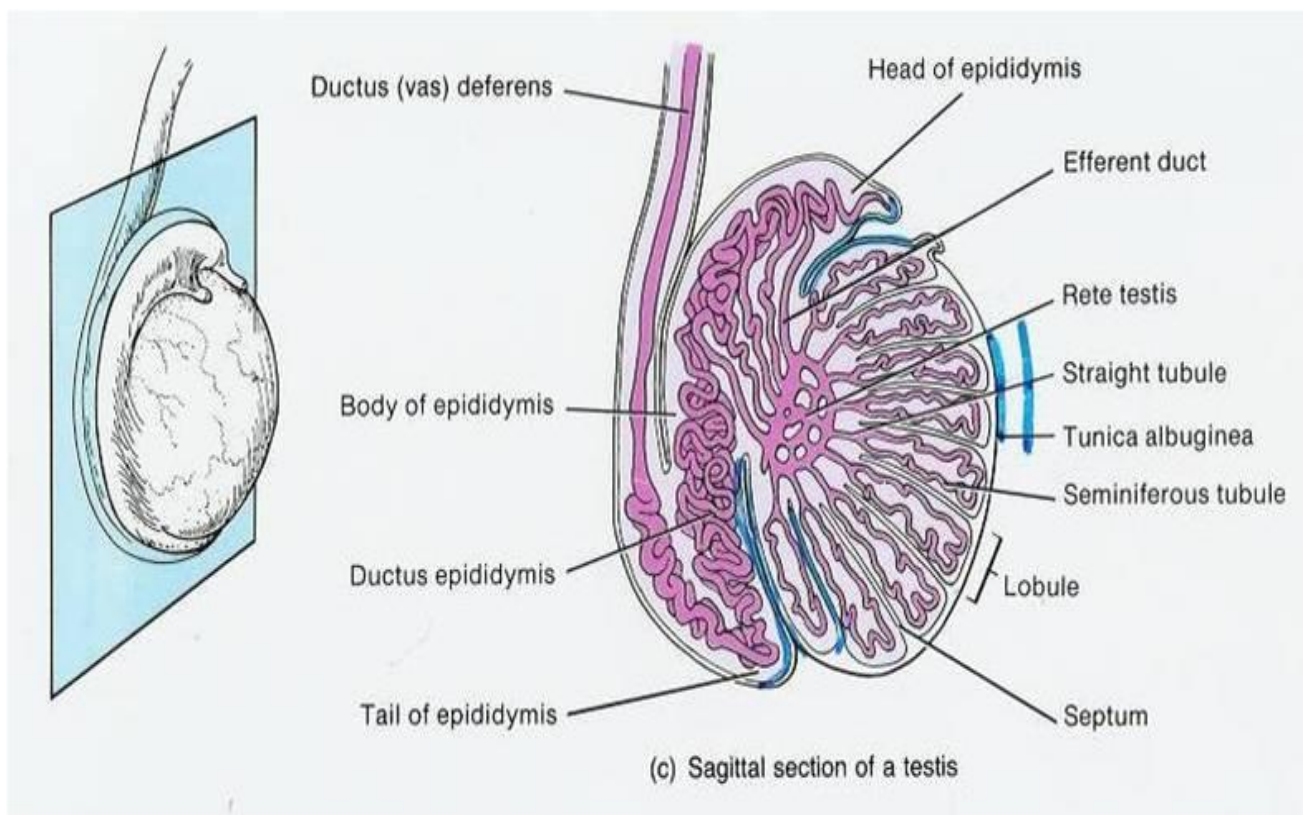
Testes

- In the inner surface of the capsule is a series of fibrous septa that divide the interior of the organ into lobules.
- Lying within each lobule are 1 to 3 coiled **seminiferous tubules**.
- The tubules open into a network of channels called the **rete testis**.
- Small efferent ductless connect the rete testis to the upper end of the epididymis.

Testis, Epididymis and Ductus Deferens
Frontal Section

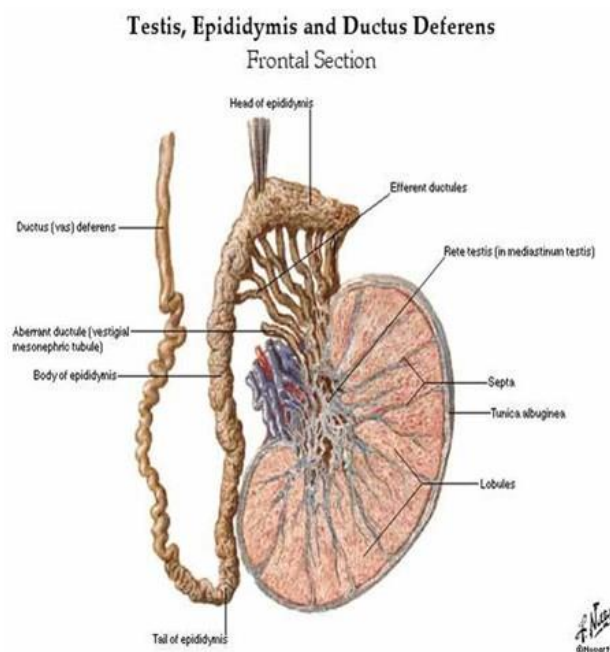


of
divertis



Epididymis

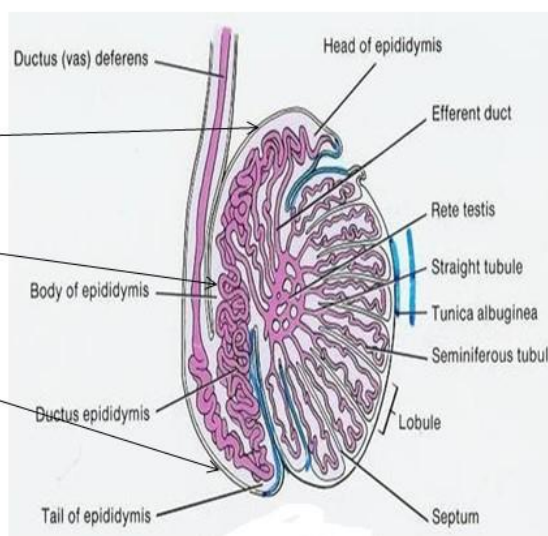
- The **epididymis** is a single, long coiled duct that courses along the posterolateral side of the testis.
- The tunica vaginalis covers the epididymis with the exception of the posterior border.



Epididymis

- Structurally, epididymis divided into :

- Head
- Body
- tail



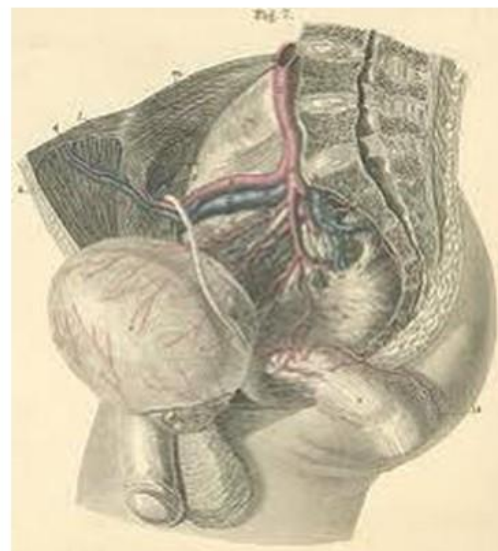
Epididymis

It has two distinct components:

- The **efferent ductless**, which form an enlarged coiled mass that sits on the posterior superior pole of the testis and forms the **head of the epididymis**;
- The **true epididymis**, which is a single, long coiled duct into which the efferent ductless all drain, and which continues inferiorly along the posterolateral margin of the testis as the **body of epididymis** and enlarges to form the **tail of epididymis** at the inferior pole of the testis.

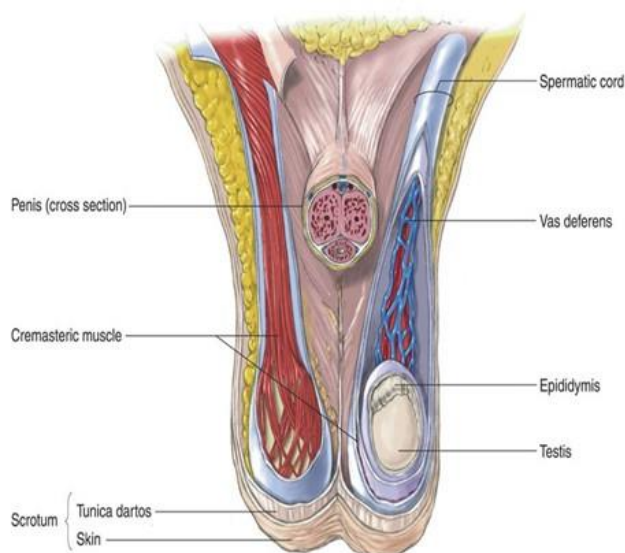
Arterial Blood Supply of the Testis and Epididymis

- **The testicular artery is a branch of the abdominal aorta.**



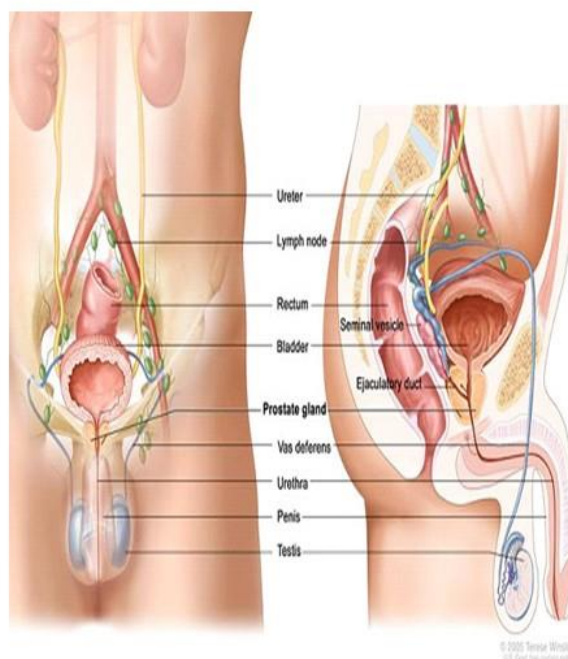
Venous drainage of the Testis and Epididymis

- The testicular veins emerge from the testis and the epididymis as a venous network, the pampiniform plexus.
- This becomes reduced to a single vein as it ascends through the inguinal canal.
- The right testicular vein drains into the inferior vena cava, and the left vein joins the left renal vein.



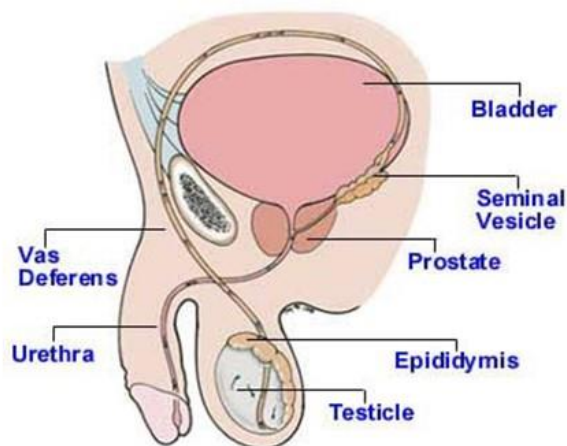
Lymphatic Drainage of The Testes

- Lymphatic drainage of the testes is to the para-aortic lymph nodes.



Ductus deferens

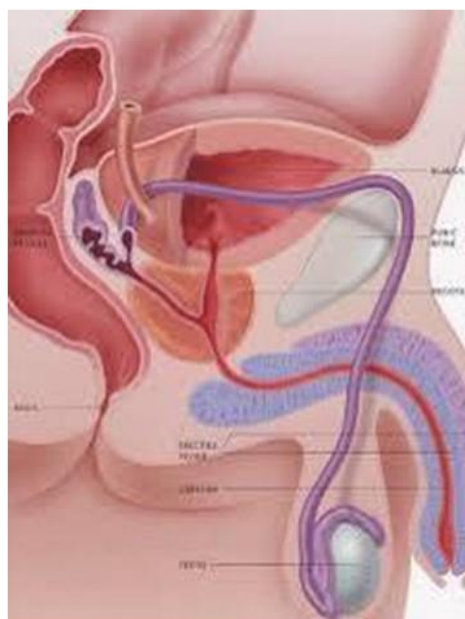
- (Latin: "carrying-away vessel"), also called *vas deferens*.
- The ductus deferens is a long muscular duct that transports spermatozoa from the tail of the epididymis to the ejaculatory duct.



© ProMedical Alliance LLC. All Rights Reserved

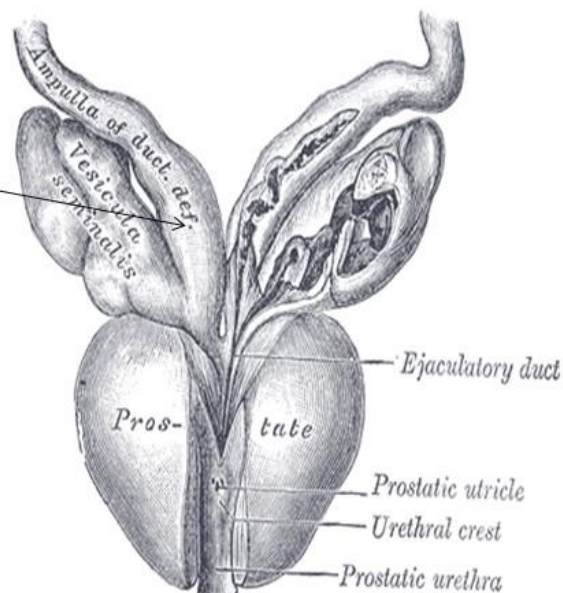
Ductus deferens course

- The vas arises from the tail of the epididymis and traverses the inguinal canal to the deep ring, passes downwards on the lateral wall of the pelvis almost to the ischial tuberosity and turns medially to cross the ureter posterior to the bladder.
- It continues infer medially along the base of the bladder, anterior to the rectum, almost to the midline, where it is joined by the duct of the *seminal vesicle* to form the *ejaculatory duct*.



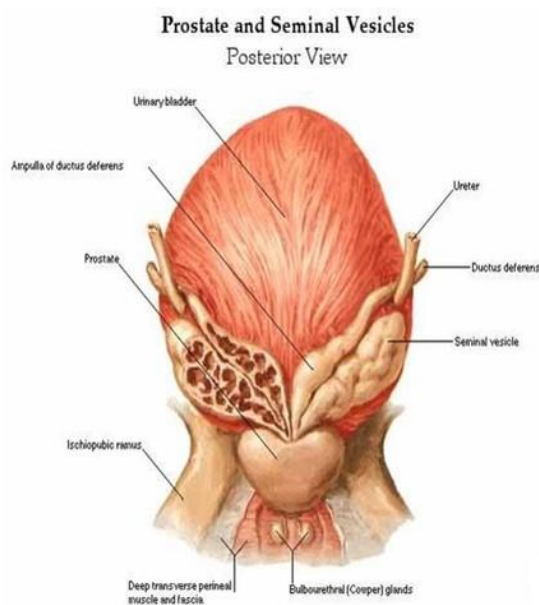
Ductus deferens course

- The terminal part of the vas deferens is dilated to form the **ampulla** of the vas deferens.
- The **ejaculatory duct** penetrates through the **prostate gland** to connect with the prostatic urethra.



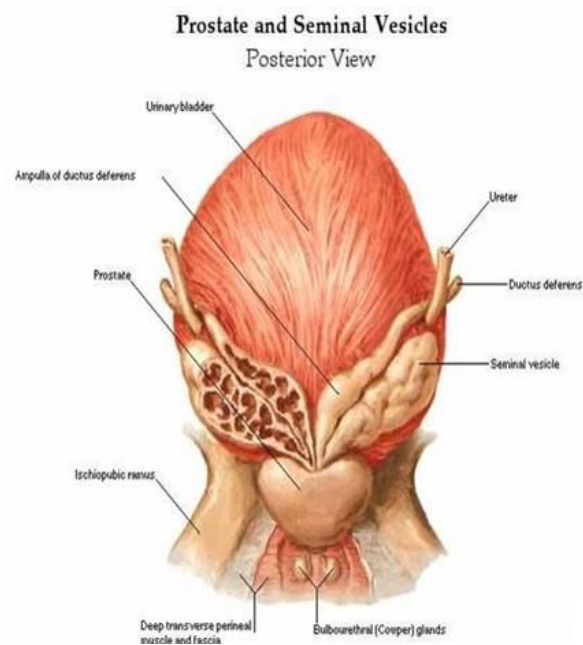
Seminal vesicle

- The seminal vesicles are an accessory gland of the male reproductive system
- The seminal vesicles are two lobulated organs about 2 in. (5 cm) long lying on the posterior surface of the bladder .



Seminal vesicle

- On the medial side of each vesicle lies the terminal part of the vas deferens.
- Posteriorly, the seminal vesicles are related to the rectum.
- Inferiorly, each seminal vesicle narrows and joins the vas deferens of the same side to form the ejaculatory duct.



Blood Supply of Seminal vesicle

Arteries

- The arterial blood supply from, the inferior vesicle and middle rectal arteries.

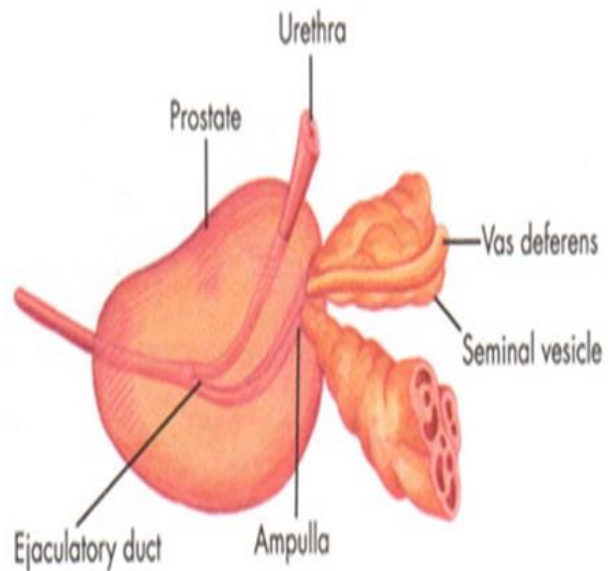
Veins

- The veins drain into the internal iliac veins.

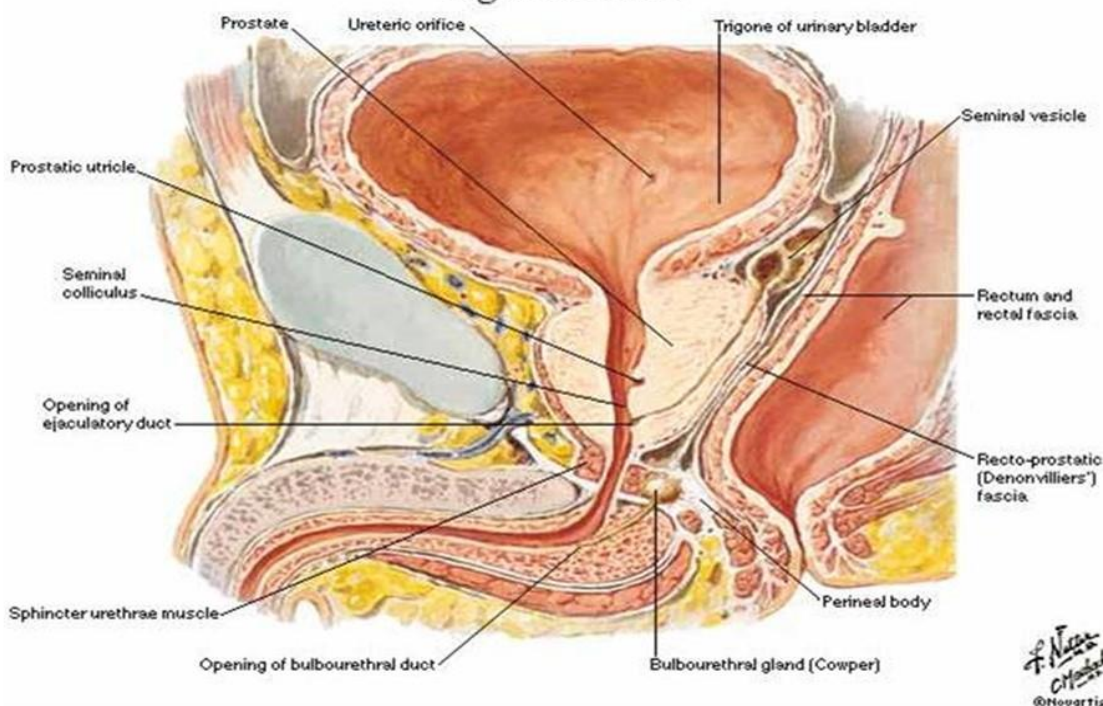


Ejaculatory Ducts

- The two ejaculatory ducts are each less than 1 in. (2.5 cm) long and are formed by the union of the vas deferens and the duct of the seminal vesicle.
- The ejaculatory ducts pierce the posterior surface of the prostate and open into the prostatic part of the urethra, close to the margins of the prostatic utricle; their function is to drain the seminal fluid into the prostatic urethra.

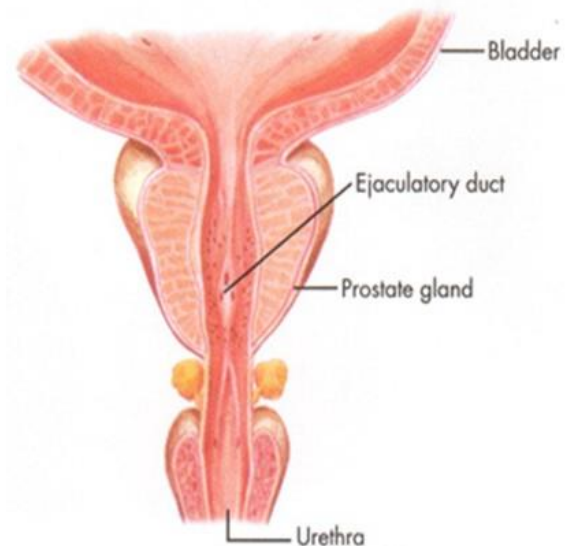


Prostate and Seminal Vesicles
Sagittal Section



Prostate

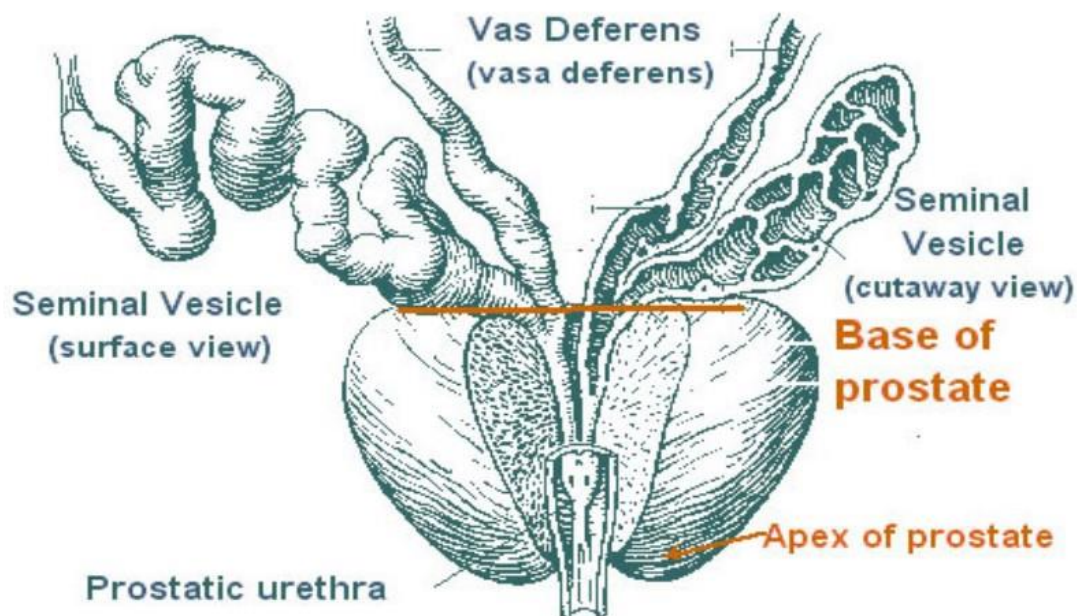
- The prostate is an unpaired accessory structure of the male reproductive system that surrounds the urethra in the pelvic cavity .
- It lies immediately inferior to the bladder, above the the urogenital diaphragm, posterior to the pubic symphysis, and anterior to the rectum.



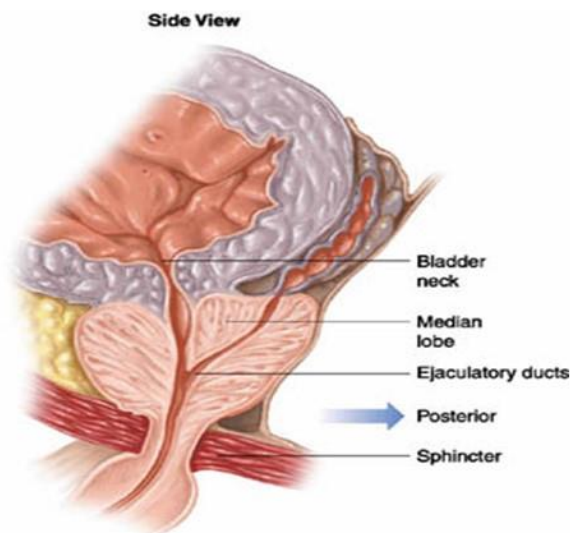
- The prostate is shaped like an inverted rounded cone with a larger base, which is continuous above with the neck of the bladder, and a narrower apex, which rests below on the pelvic floor.
- The inferolateral surfaces of the prostate are in contact with the levator ani muscles that together cradle the prostate between them.



Prostate



- The two ejaculatory ducts pierce the upper part of the posterior surface of the prostate to open into the prostatic urethra at the lateral margins of the prostatic utricle.



Relations of Prostate

Superiorly

- The base of the prostate is continuous with the neck of the bladder.
- The urethra enters the center of the base of the prostate.

Inferiorly

- The apex of the prostate lies on the upper surface of the urogenital diaphragm.
- The urethra leaves the prostate just above the apex on the anterior surface.

Relations of Prostate

Anteriorly

- The prostate is related to the symphysis pubis.
- The prostate is connected to the posterior aspect of the pubic bones by the puboprostatic ligaments.

Laterally

- The prostate is embraced by the anterior fibers of the levator ani.

Posteriorly

- The prostate is closely related to the anterior surface of the rectal ampulla and is separated from it by the rectovesical septum (*fascia of Denonvilliers*).



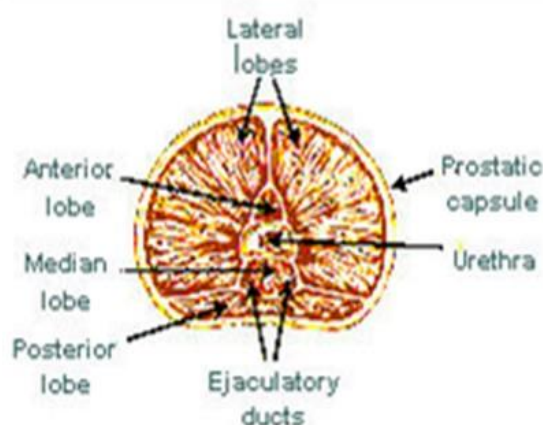
Structure of the Prostate

- Enclosed within thin dense fibrous capsule
- Inner loose sheath derived from pelvic fascia – “prostatic sheath”
 - Continuous inferiorly with superior fascia of urogenital diaphragm
 - Posteriorly it is part of rectovesical septum
 - Separates bladder, seminal vesicles and prostate from rectum
- Prostatic venous plexus lies between fibrous capsule and prostatic sheath.

Structure of the Prostate

Prostate **divided** into:

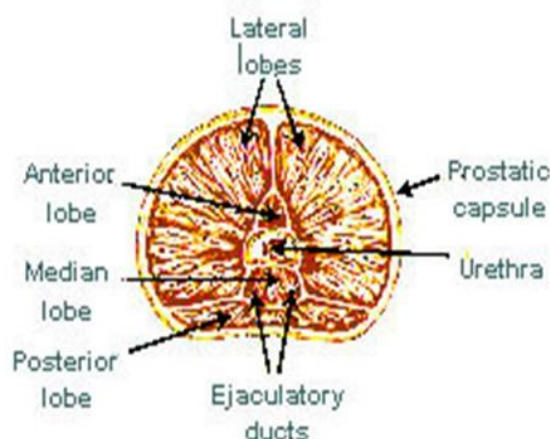
- Two lateral lobes
- One median lobe
- Anterior and posterior lobes



Structure of the Prostate

- **Anterior**
 - Tissue lying anterior to urethra
 - No glands; fibromuscular tissue only
- **Median**
 - Cone-shaped region between ejaculatory ducts and urethra
- **Lateral (left & right)**
 - Main mass of gland, continuous posteriorly
 - Separated by prostatic urethra
- **Posterior**
 - Describes postero-medial part of lateral lobes palpable through rectum on DRE.

Structure of the Prostate



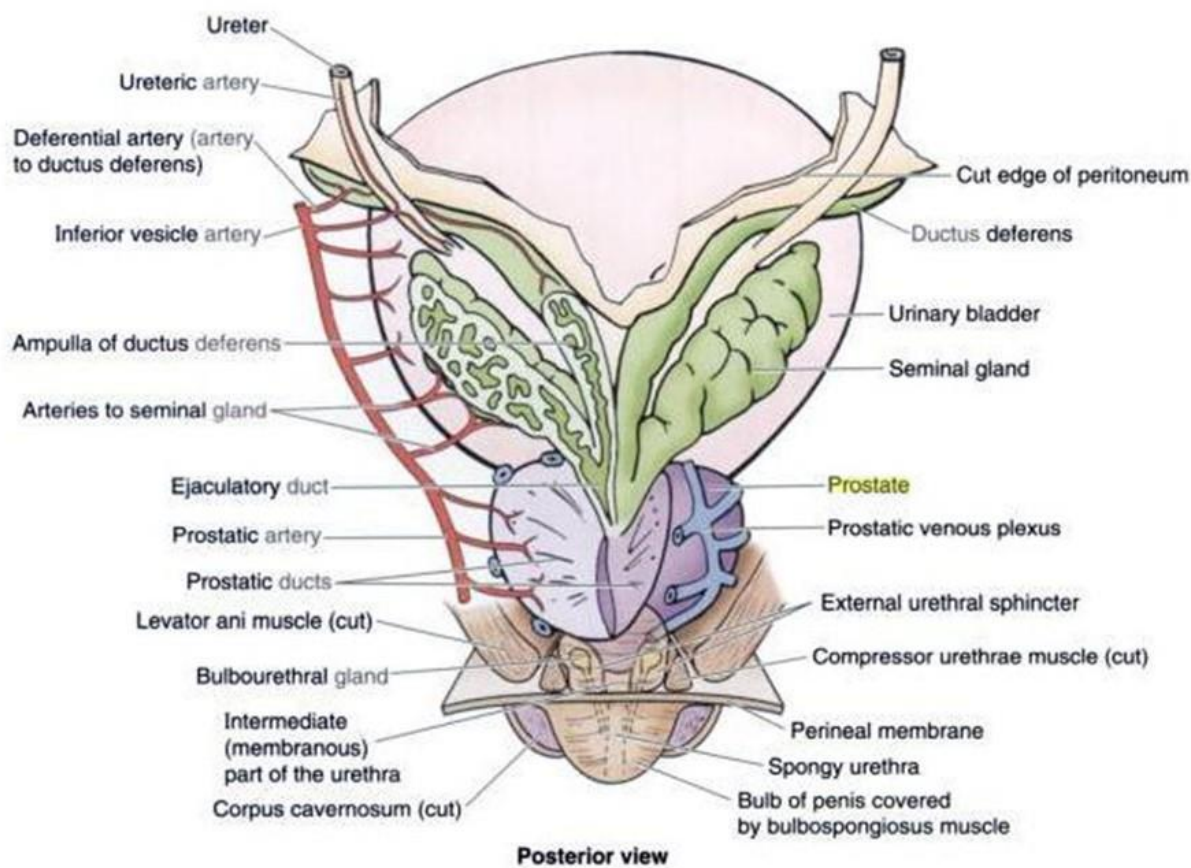
Blood Supply of The Prostate

- **Arterial supply**
 - Arteries derived from *internal pudental, inferior vesical and middle rectal arteries (branches of internal iliac)*
- **Venous drainage**
 - Veins form **prostatic venous plexus** around sides and base of prostate – located between capsule and sheath
 - Drains into *internal iliac veins*
 - Also communicates with vesical venous plexus and vertebral venous plexuses.

Lymphatics and innervation of The Prostate

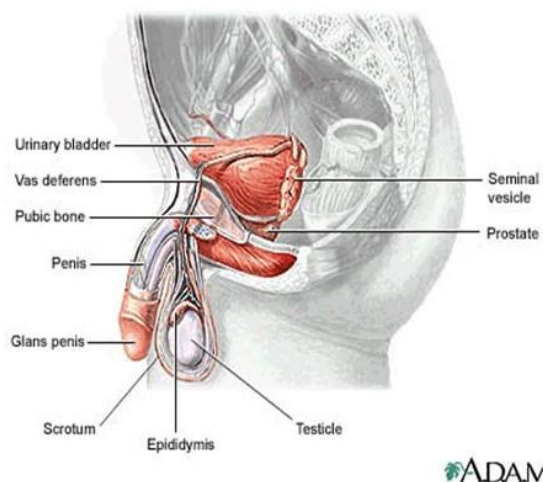
- **Lymphatic drainage**
 - Lymph vessels terminate in internal iliac and sacral lymph nodes
 - Some vessels from posterior surface pass with lymph vessels from bladder to external iliac LN's
- **Innervation**
 - Parasympathetic fibres arise from pelvic splanchnic nerves
 - Sympathetic fibres from inferior hypogastric plexuses





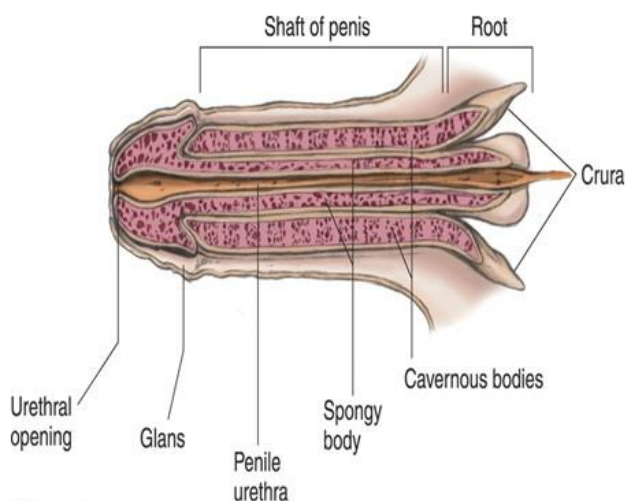
Penis

- The penis is a pendulous organ suspended from the front and sides of the pubic arch and containing the greater part of the urethra.

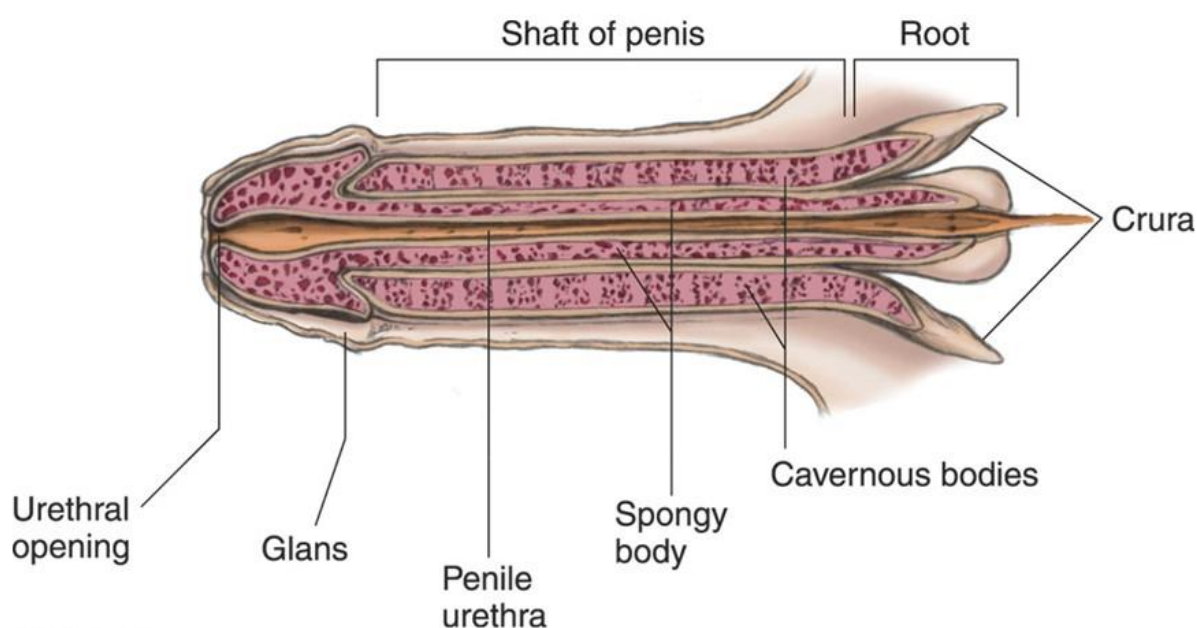


Penis

- **It consists of internal root, external shaft, & glans.**
 - **Root:** the portion of the penis that extends internally into the pelvic cavity.
 - **Shaft:** the length of the penis between the glans and the body.
 - **Glans:** the head of the penis; has many nerve endings.
- **Foreskin:** a covering of skin over the penile glans.

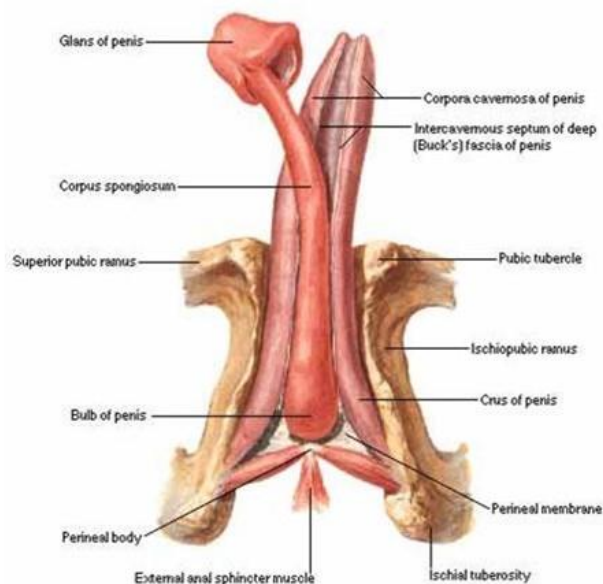


Penis



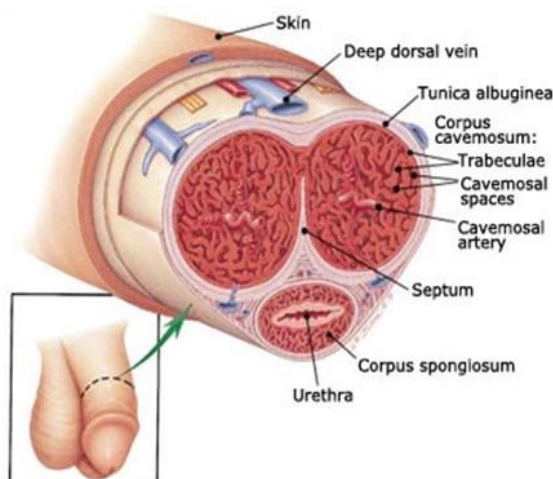
Penis

- The root of penis consists of the two crura, which are proximal parts of the *corpora cavernosa* attached to the pubic arch, and the bulb of penis, which is the proximal part of the *corpus spongiosum* anchored to the perineal membrane.

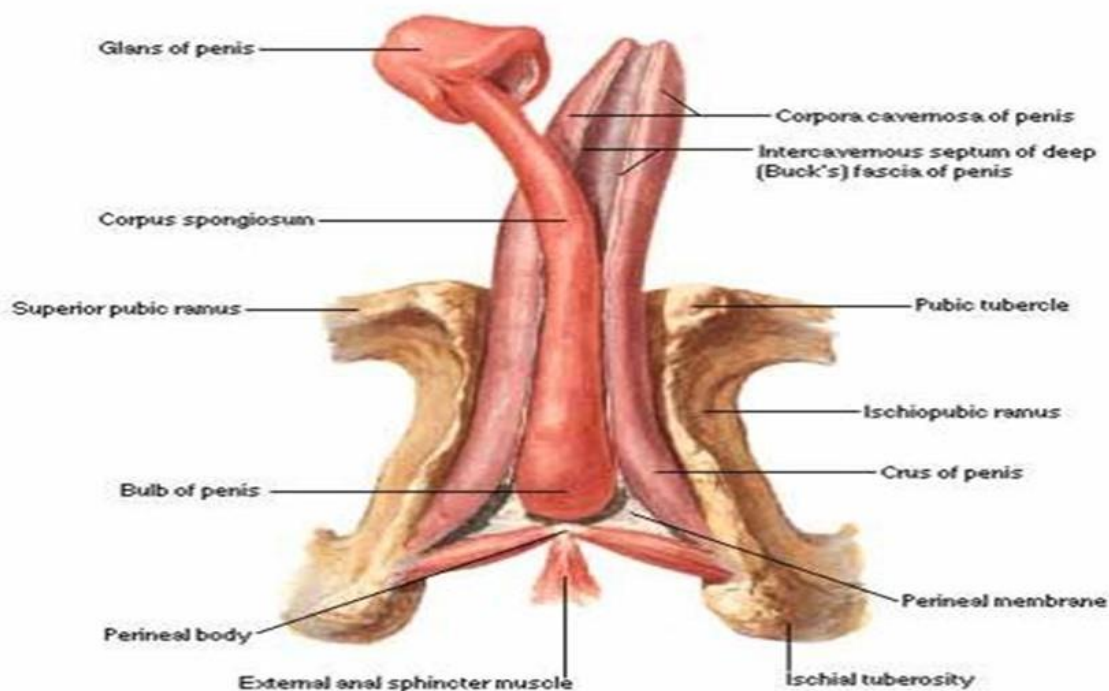


Penis

- The body of the penis is essentially composed of three cylinders of erectile tissue enclosed in a tubular sheath of fascia (Buck's fascia).
- The erectile tissue is made up of two dorsally placed corpora cavernous and a single corpus spongiosum applied to their ventral surface .
- At its distal extremity, the corpus spongiosum expands to form the glans penis, which covers the distal ends of the corpora cavernous.
- On the tip of the glans penis is the slit like orifice of the urethra, called the external urethral meatus.



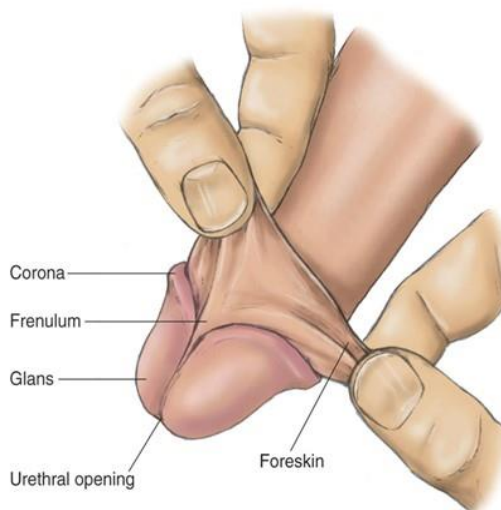
Penis



External penile structures

- **Corona:** the rim of the penile glans.
- **Frenulum:** thin strip of skin connecting the glans to the shaft on the underside of the penis.

Both are highly sensitive areas to the touch



© 2005 Wadsworth - Thomson



Blood Supply of The Penis

Arteries

- The corpora cavernosa are supplied by the deep arteries of the penis ; the corpus spongiosum is supplied by the artery of the bulb.
- In addition, there is the dorsal artery of the penis.
- *All the above arteries are branches of the internal pudendal artery.*

Veins

- The veins drain into the internal pudendal veins.

Lymphatics and innervation of The Penis

Lymph Drainage

- The skin of the penis is drained into the medial group of superficial inguinal nodes.
- The deep structures of the penis are drained into the internal iliac nodes.

Nerve Supply

Sensation

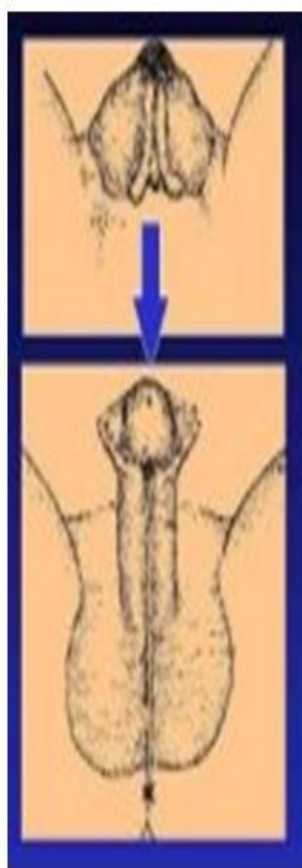- The nerve supply is from the pudendal nerve and the pelvic plexuses.

Erectile function

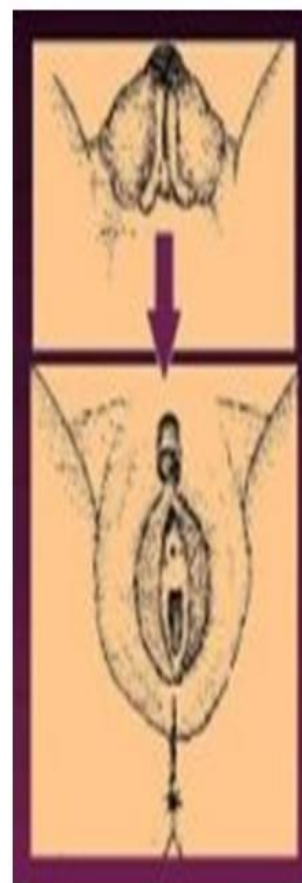- Parasympathetic (excitatory)
- Sympathetic (inhibitory)



Analogous structures in male and female sexual anatomy



Male	Female
Glans	Clitoris
Foreskin	Clitoral hood
Shaft	Labia minora
Scrotal sac	Labia majora
Testes	Ovaries



13th chapter

Female

Reproductive

System

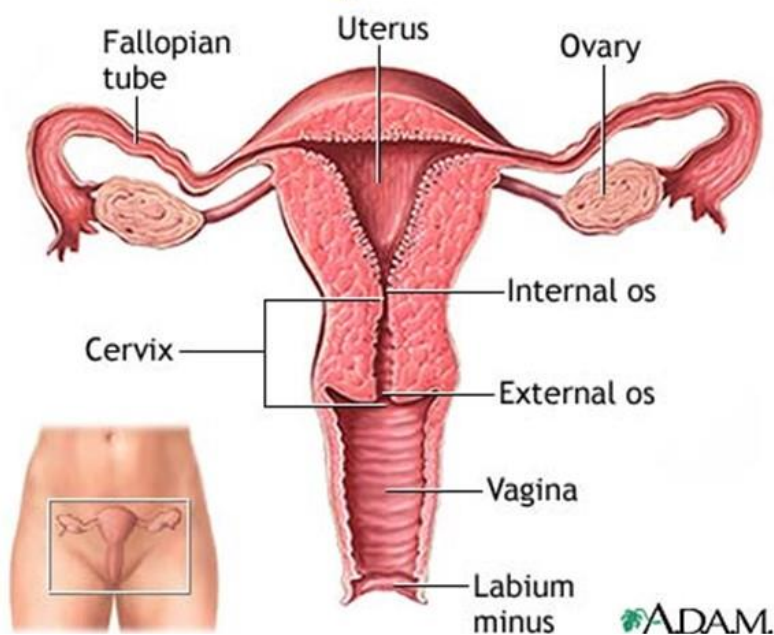


Mr.18

Kefayatullah.naibamani



Female Reproductive System

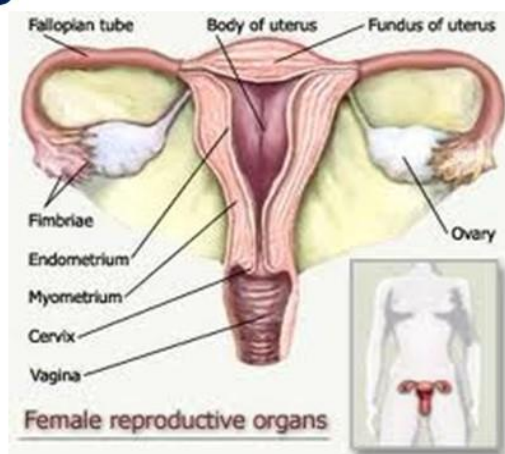


Female Reproductive System

- **Produce sex hormones**
 - Estrogen, Progesterone
- **Produce egg (ova)**
- **Support & protect developing embryo**
- **Give birth to new baby**



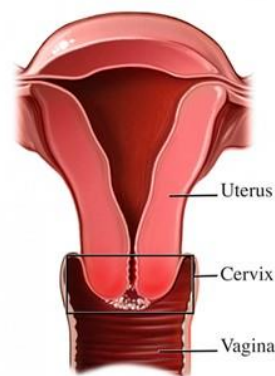
Major Organs



- **Cervix**
- **Vagina**
- **Ovaries [gonads]**
- **Uterine tubes [fallopian tubes]**
- **Uterus**

The Cervix

- **The lower portion or neck of the uterus.**
- **The cervix is lined with mucus, known as cervical mucus**
 - **Cervical mucus provides lubrication & sperm transport during sexual intercourse**
 - **During ovulation secretion of cervical mucus increases in response to estrogen**
 - **But when an egg is ready for fertilization, the mucus then becomes thin and slippery, offering a “friendly environment” to sperm**

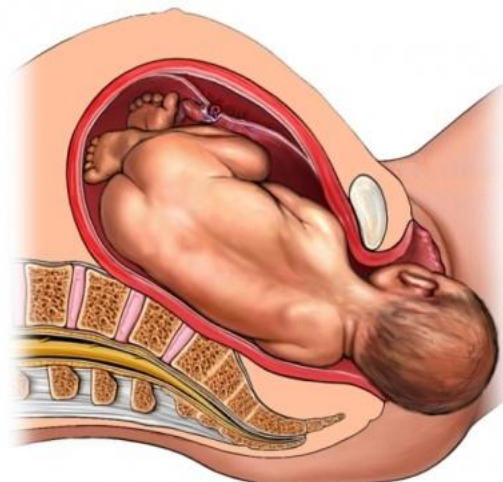


The Cervix

At the end of pregnancy

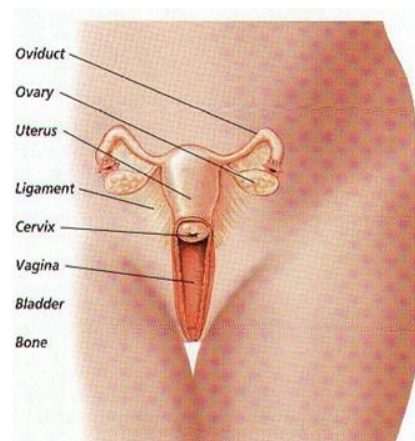
The cervix acts as the passage through which the baby exits the uterus into the vagina.

The cervical canal expands to roughly 50 times its normal width for the passage of the baby during birth



The Vagina

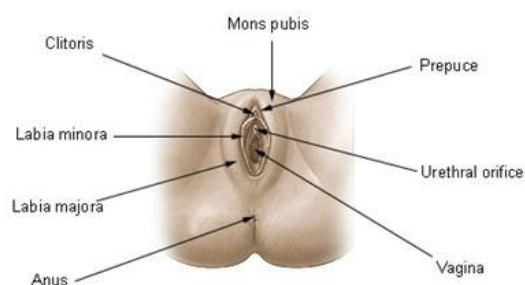
- A muscular, ridged sheath connecting the external genitals to the uterus.
- Functions as a two-way street, accepting the penis and sperm during intercourse
- Serving as the avenue of birth through which the new baby enters the world



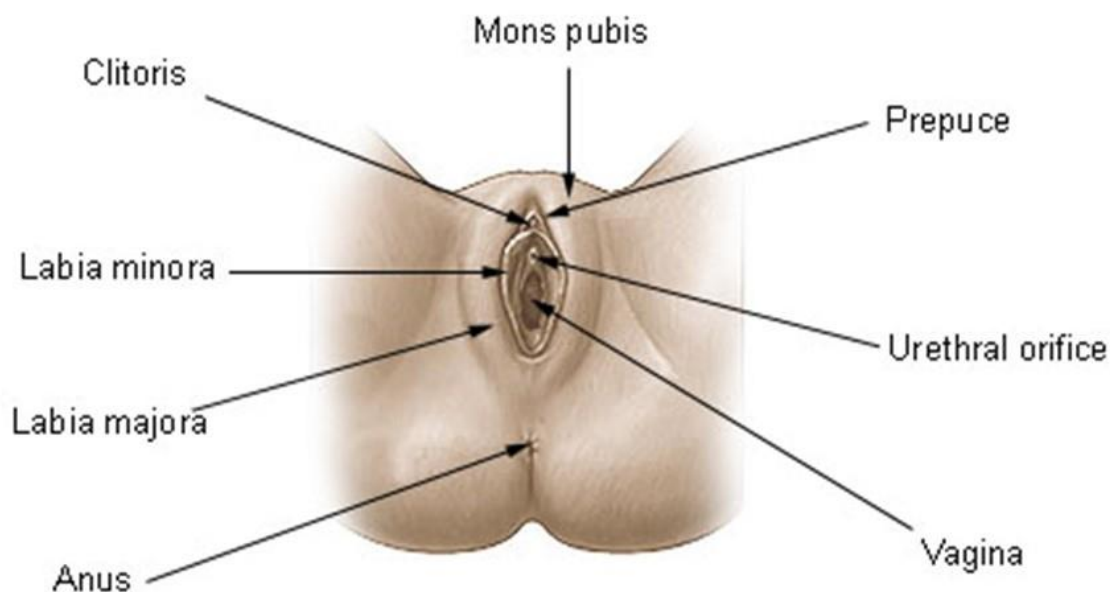
External genitalia

- Vulva—which runs from the pubic area downward to the rectum.
- Labia majora or "greater lips" are the part around the vagina containing two glands (Bartholin's glands) which helps lubrication during intercourse.
- Labia minora or "lesser lips" are the thin hairless ridges at the entrance of the vagina, which joins behind and in front. In front they split to enclose the clitoris
- The clitoris is a small pea-shaped structure. It plays an important part in sexual excitement in females.

Female External Genitalia

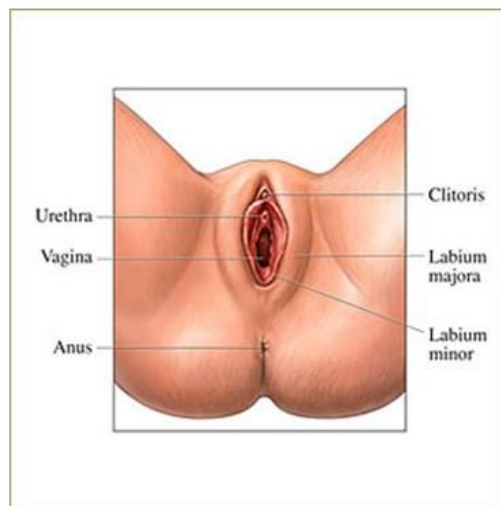


Female External Genitalia



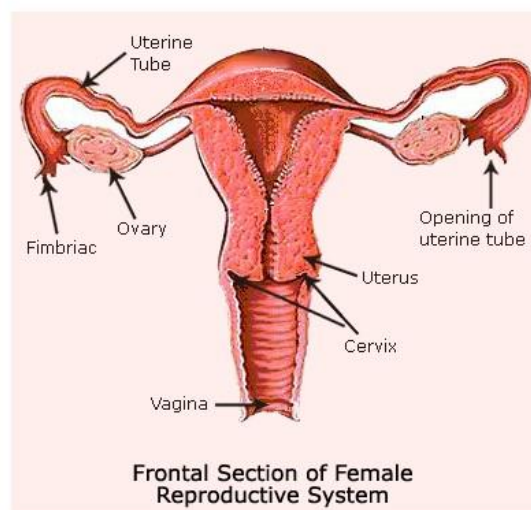
External genitalia

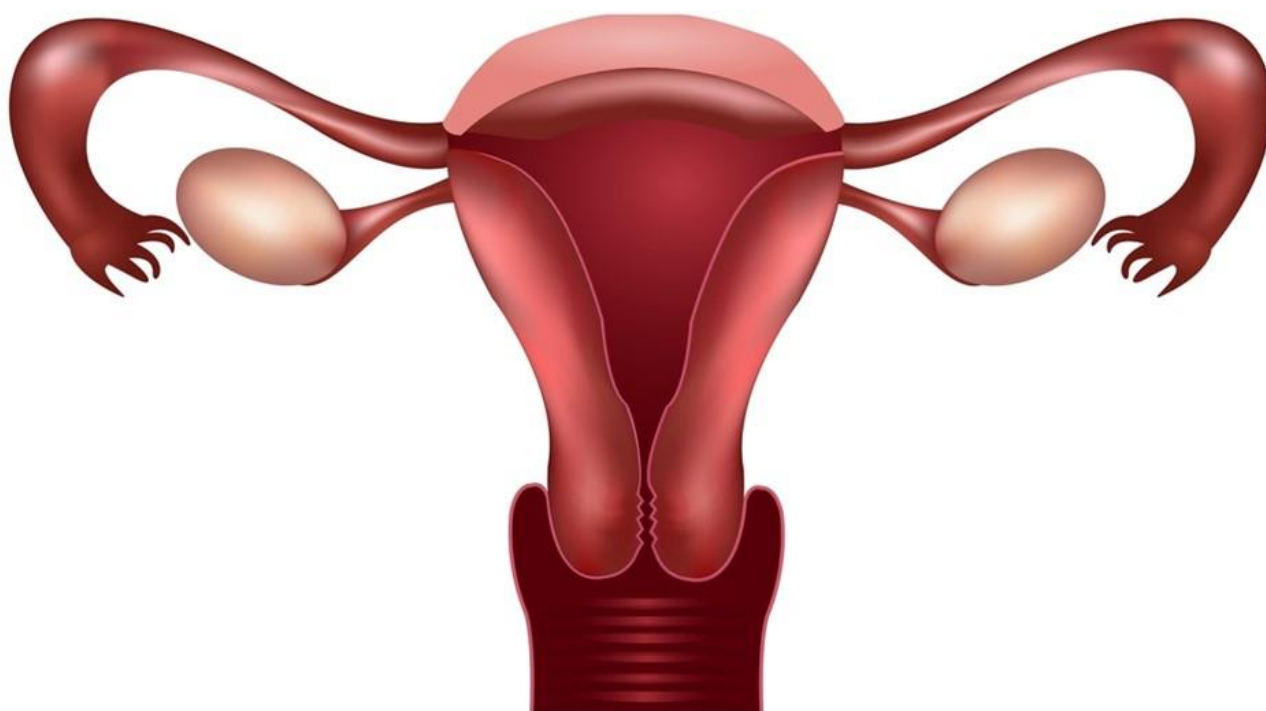
- The urethral orifice or external urinary opening is below the clitoris on the upper wall of the vagina and is the passage for urine
- Opening of the vagina is separate from the urinary opening and located below it.
- The hymen is a thin crescentic fold of tissue which partially covers the opening of the vagina. medically it is no longer considered to be a 100% proof of female virginity.



Ovaries

- Also known as female gonads
- They produce eggs (also called ova) every female is born with a lifetime supply of eggs
- They also produce hormones:
Estrogen & Progesterone

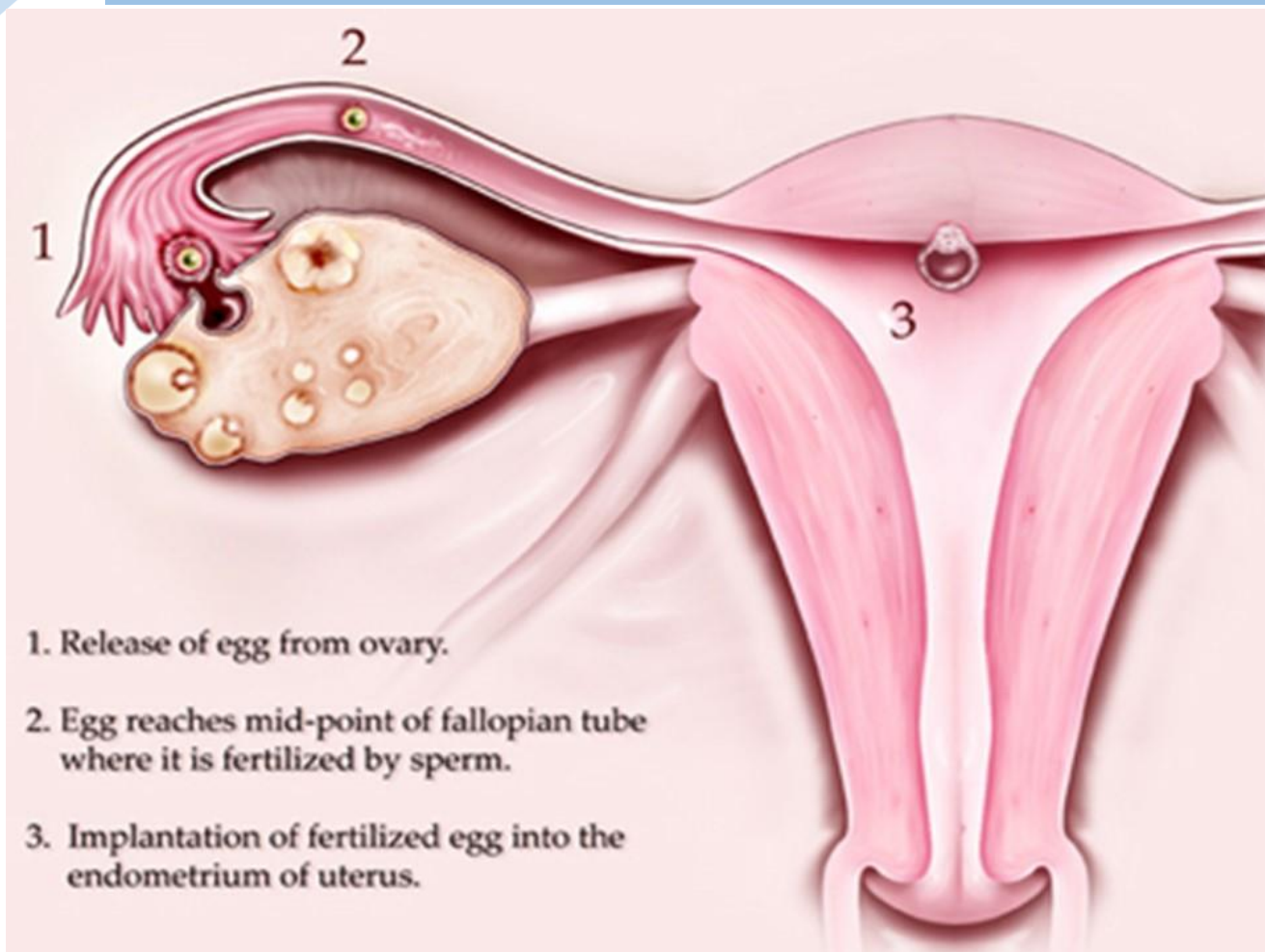




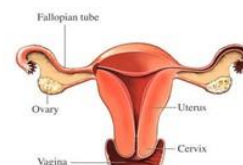
Fallopian tubes [uterine tubes]

- Stretch from the uterus to the ovaries and measure about 8 to 13 cm in length.
- The ends of the fallopian tubes lying next to the ovaries feather into ends called fimbria
- Millions of tiny hair-like cilia line the fimbria and interior of the fallopian tubes.
- The cilia beat in waves hundreds of times a second catching the egg at ovulation and moving it through the tube to the uterine cavity.
- Fertilization typically occurs in the fallopian tube





Uterus

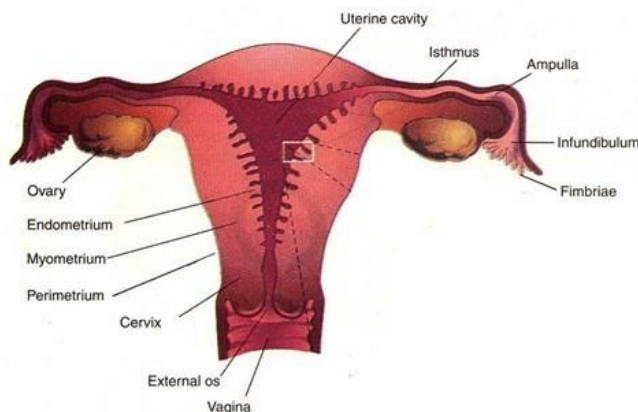


- Pear-shaped muscular organ in the female reproductive tract.
- The fundus is the upper portion of the uterus where pregnancy occurs.
- The cervix is the lower portion of the uterus that connects with the vagina and serves as a sphincter to keep the uterus closed during pregnancy until it is time to deliver a baby.
- The uterus expands considerably during the reproductive process.
- The organ grows to from 10 to 20 times its normal size during pregnancy.



Uterus

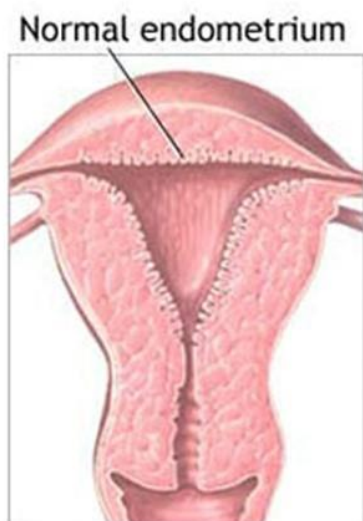
- The main body consists of a firm outer coat of muscle (myometrium) and an inner lining of vascular, glandular material (endometrium).



- The endometrium thickens during the menstrual cycle to allow implantation of a fertilized egg.
- Pregnancy occurs when the fertilized egg implants successfully into the endometrial lining.

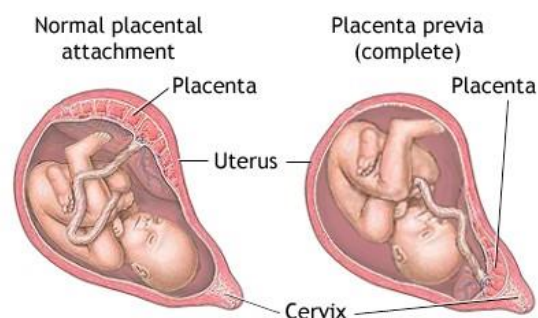
Endometrium

- The endometrium is the innermost layer as a lining for the uterus
- During the menstrual cycle, the endometrium grows to a thick, blood vessel-rich, glandular tissue layer.
- This represents an optimal environment for the implantation of a blastocyst upon its arrival in the uterus.



Endometrium

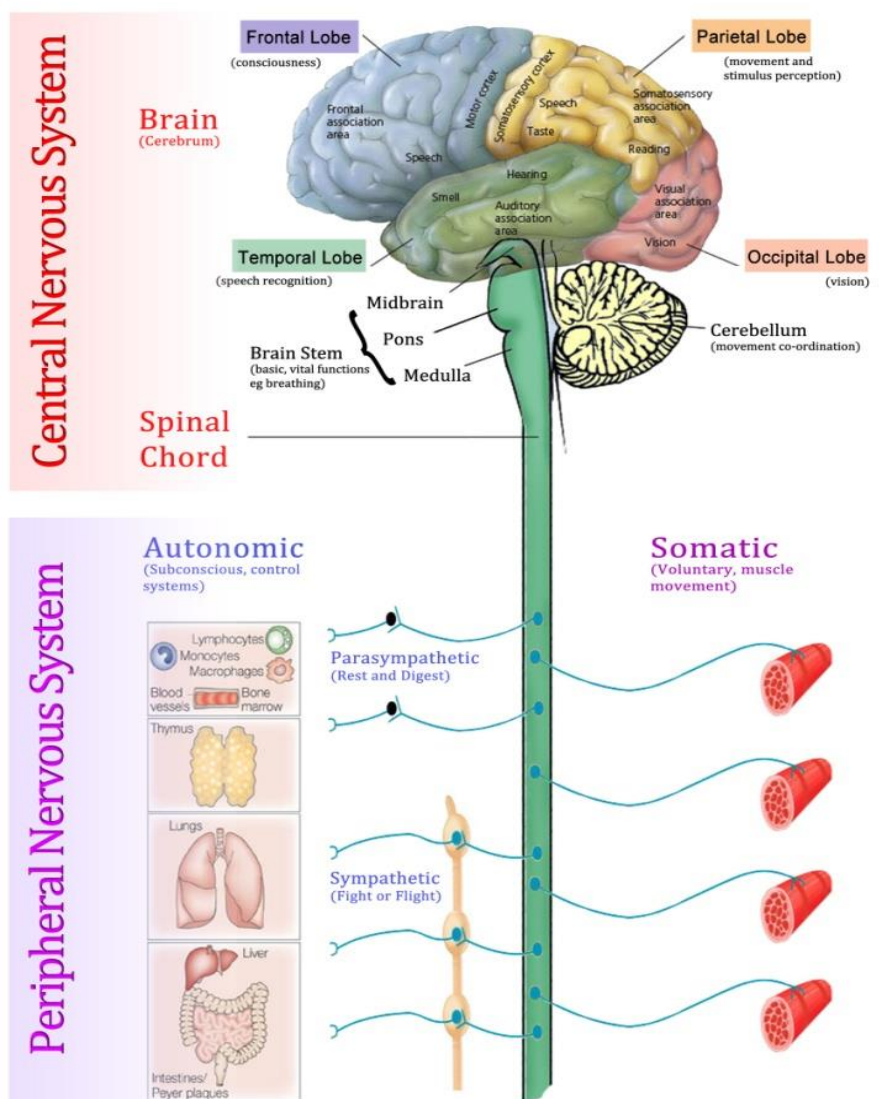
- The endometrium is central, echogenic (detectable using ultrasound scanners), and has an average thickness of 6.7 mm.
- During pregnancy, the blood vessels in the endometrium further increase in size and number, forming the placenta,
- Placenta supplies oxygen and nutrition to the embryo & fetus.



14th chapter

Nervous System

The Nervous System



Mr.18

Kefayatullah.naibamani



Nervous system عصبی سیستم

د اناتومی له نظره عصبی سیستم په دوه برخو ویشل شوی دی:

■ CNS (Central nervous system) مرکزی عصبی سیستم

په دی کی دوه برخې شاملې دي:

Brain -

Spinal Cord -

■ PNS (Peripheral nervous system) محیطی عصبی سیستم

دا هم دوه برخې لري:

Afferent -

Efferent -

Efferent هم دوه برخې لري:

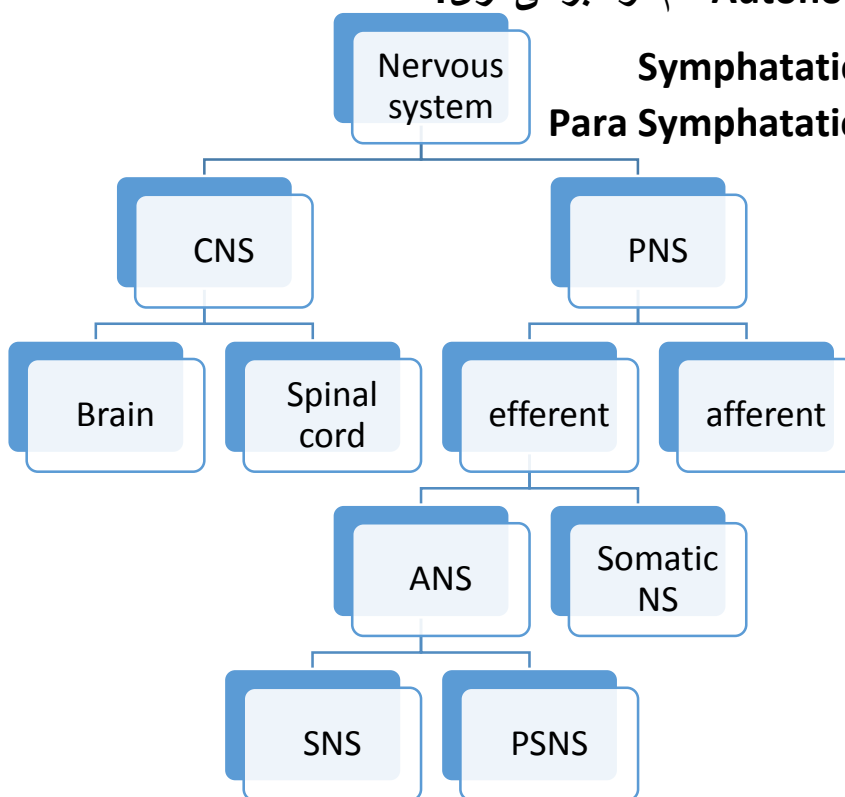
Somatic nervous system -

Autonomic nervous system -

Autonomic nervous system هم دوه برخې لري:

Sympathetic nervous system -

Para Sympathetic nervous system -



Nervous Tissue عصبی نسج

په عصبی نسج کی دوه ډوله حجرات شامل دی:

Neuron ■

وظیفوی حجرات دی چی یو حجروی جسم (Cell body) او دوه ډوله Process لری چی د Axon او Dendrite څخه عبارت دی.

Neuroglia ■

یو ډول Supporting tissue دی او لاندی ډولونه لری:

Astrocyte -

کوم چی د نیورون په تغذیه کی رول لری.

Oligodendria -

په CNS کی د میالین پوښ جوړوی.

Schwan cell -

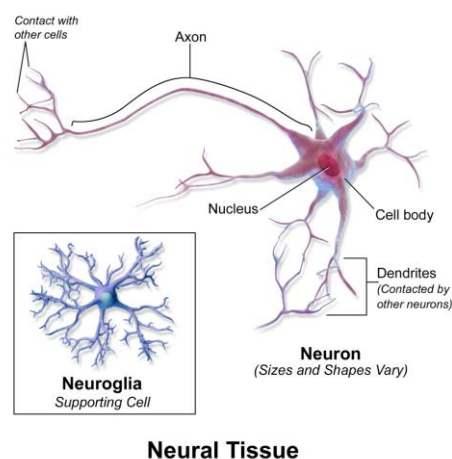
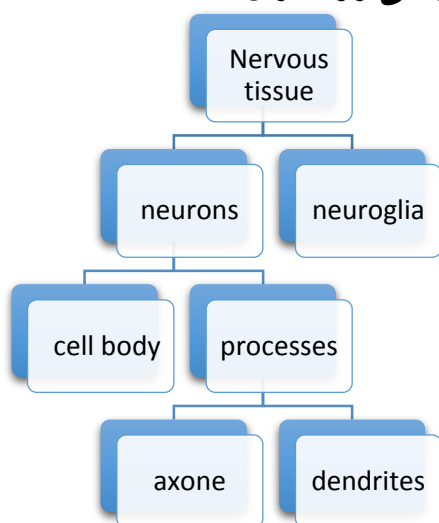
کوم چی په PNS کی د میالین پوښ جوړوی.

Microglia -

کوم چی په CNS کی د مکروفایز دنده په غاړه لری.

Ependymal -

د دماغ د بطنیناتو فرش جوړوی او د CSF په جوړیدو کی رول لری.



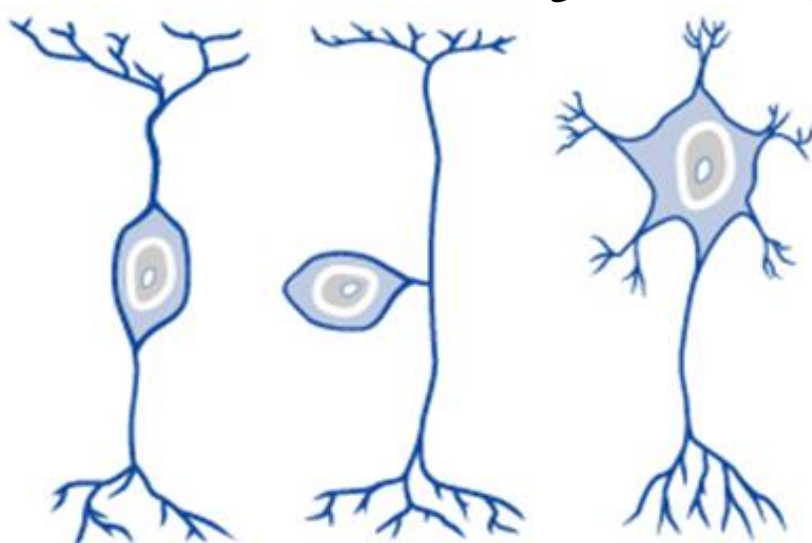
Neuron Classification

نیورون نظر Process ته په دری ډوله دی:

- Unipolar یو Process لری.
- Bipolar دوه Process لری.
- Multipolar د دوو څخه زیات Process لری.

همدارنگه نظر وظیفی ته په دوه ډوله دی:

- Afferent کوم چی CNS ته ځی.
- Efferent کوم چی د CNS څخه وځی.



Bipolar

Unipolar

Multipolar

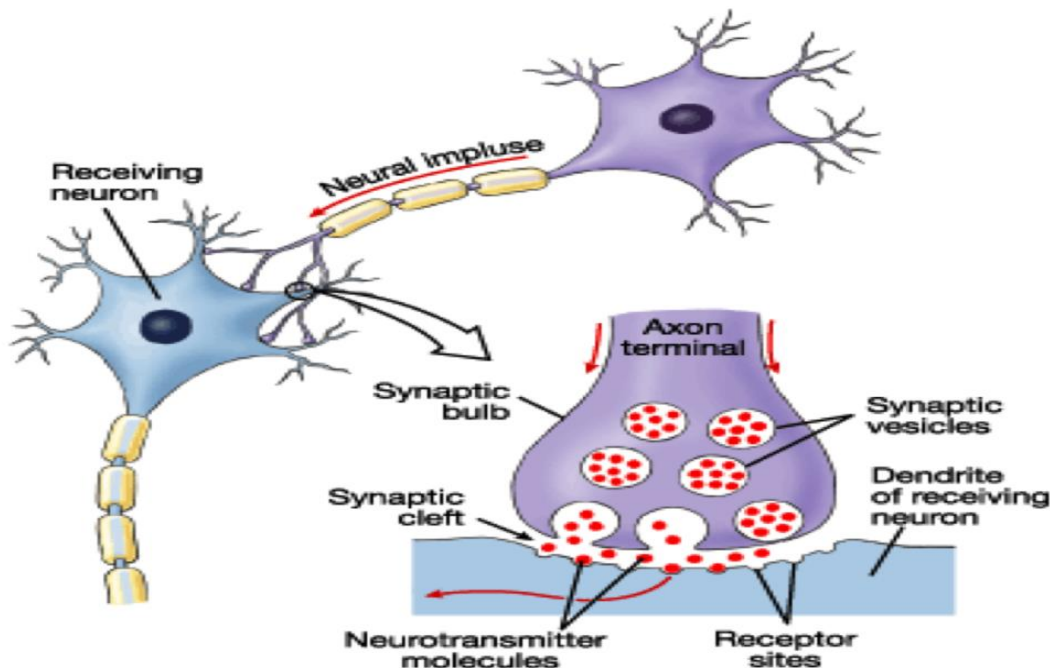
Synapse

Synapse د یونانی کلیمی Synapsis څخه اخستل شوی چی د Conjunction (یووالی) معنا ورکوی او تعریف یی په لاندی ډول کوو:

د نیورونونو او یا همدارنگه د نیورونونو او حجراتو ترمنځ د اتصال (Junction) ته Synapse ویل کیږی. ساینپس د لاندی برخو څخه تشکیل شوی دی:

- Para synaptic terminal
- Synaptic cleft
- Post synaptic terminal





Nuclei

په CNS کی د Cell bodies تجمع چی د White matter په واسطه احاطه شوی وی د Nuclei په نوم یادپیری.

Ganglia

له CNS څخه بهر د Cell bodies تجمع ته Ganglion ویل کیږی.

Ganglia د Ganglion جمع ده.

په CNS کی دوه ډوله رنگونه لیدل کیږی:

White matter -

په CNS کی د هغی ساحی څخه عبارت ده چی سپین رنگ لری او د Myelinated axon په واسطه جوړه شوی ده او همدارنگه Tract هم ورته ویل کیږی.

Gray matter -

د هغی ساحی څخه عبارت ده چی خاکستری رنگ لری او د Cell bodies په واسطه جوړ شوی دی.

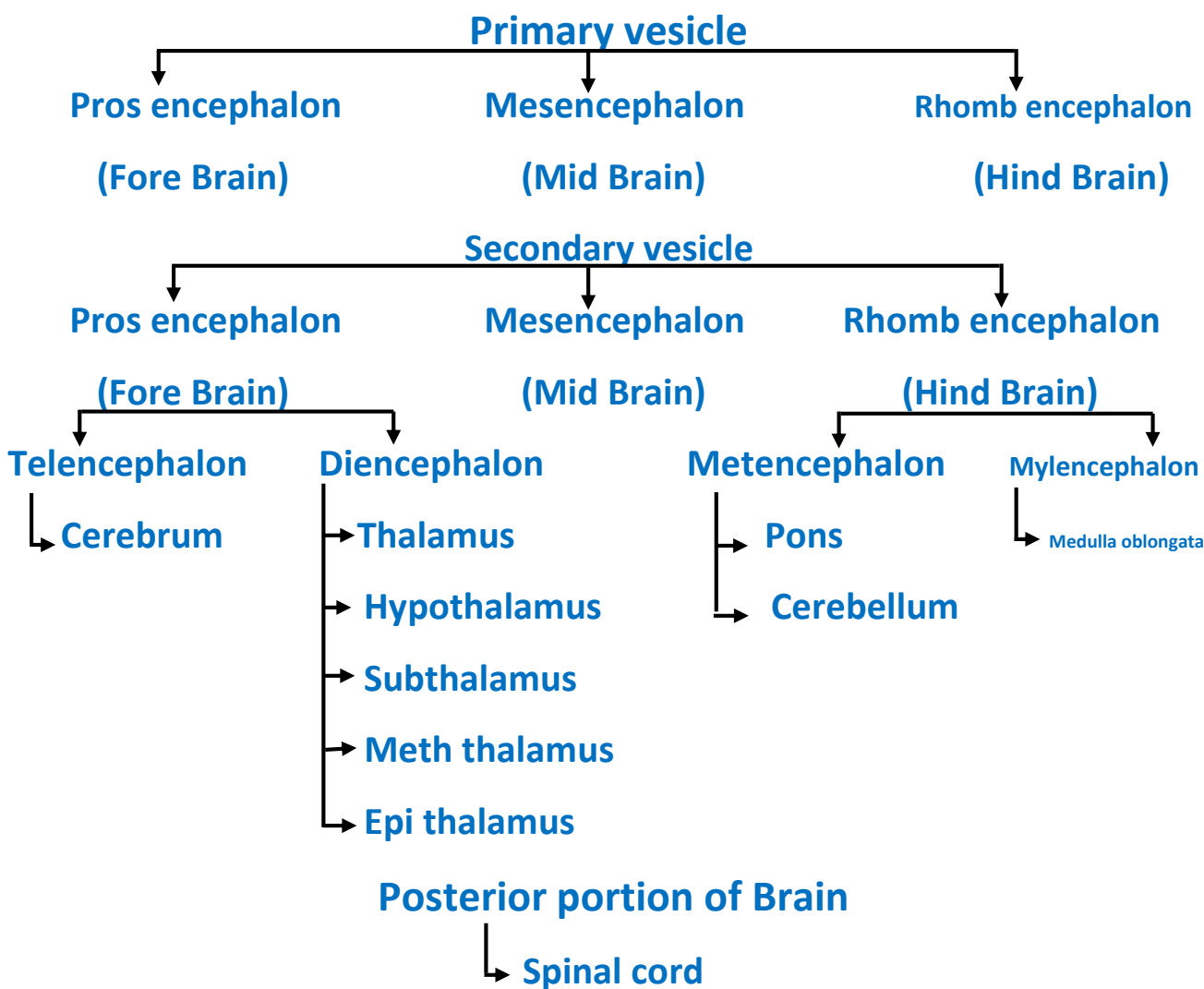
Brain

Embryology of Brain

د Embryology له نظره پوهیږو چې د Ectodermal حجرات ډیر ژر ضخیمیری او Neural palate جوړوی دغه ساختمان د Medline په استقامت ژوروالی پیدا کوی چی ددی ژوروالی په نتیجه کی Neural Grove جوړیږی، ددی Grove دواړه وروستی برخی سره نښلی او Neural tube جوړوی.

Neural tube

Anterior portion of brain



Ventricles of Brain

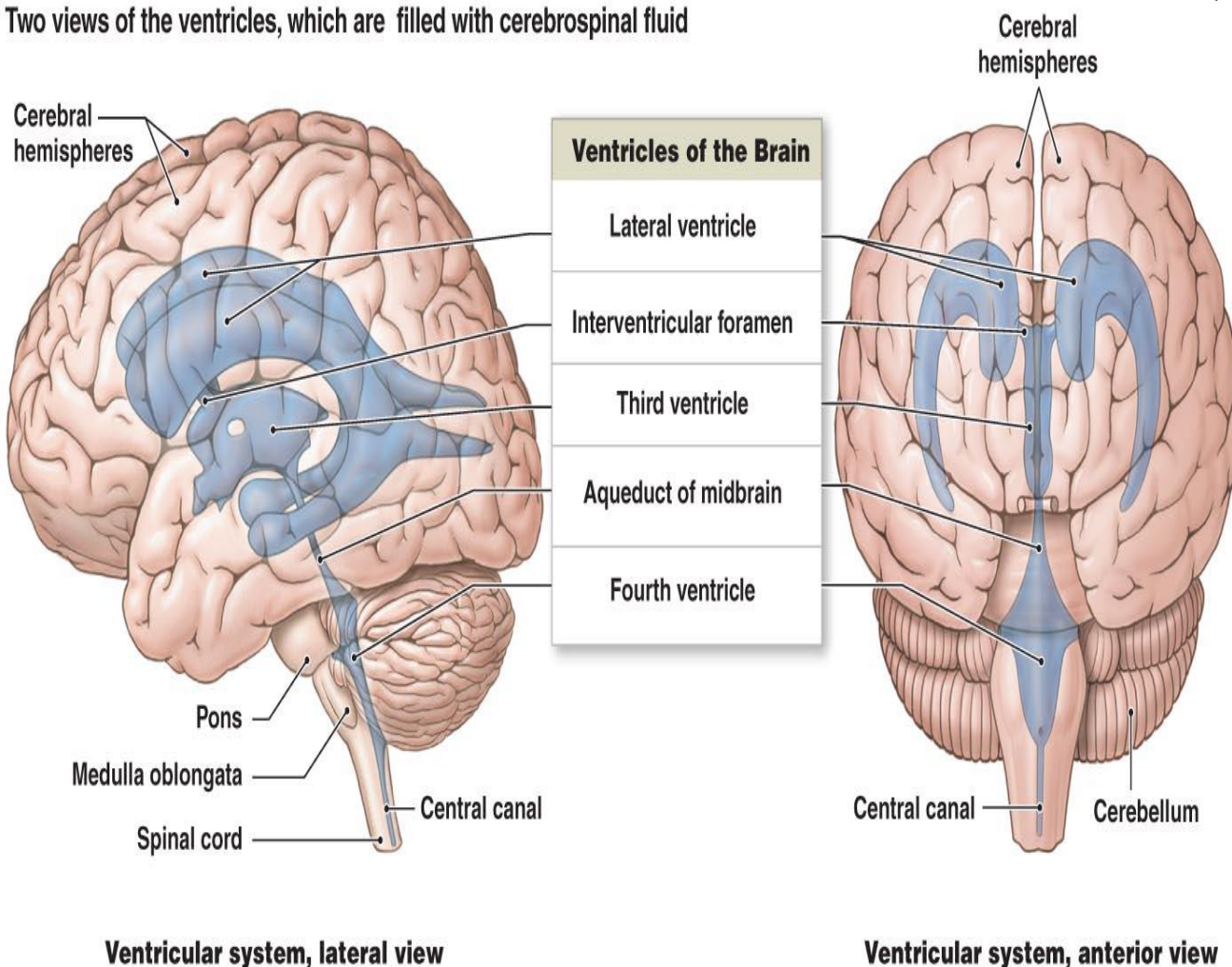
په دماغ کی خالیگای دی چی له CSF څخه ډکی وی او څلور دانې دی:

- **Third ventricle**: چی تقریباً د Cerebrum په منځی برخه کی واقع شوی وی.
- **Two lateral ventricle**
- **Fourth ventricle**: د Medulla oblongata او Pons شاته او د Cerebellum په مخه کی موقیعت لری.

Lateral ventricle له دریم بطن سره د Interventricular foramen په واسطه وصل شوی دی، دریم بطن له څلورم سره د Cerebral aqueduct په واسطه وصل شوی دی. Cerebral aqueduct د Mid brain له منځنی برخی څخه تیریری.

د Brain ventricles د Ependymal cells په واسطه پوښل شوی چی د CSF د تولید دنده په غاړه لری.

Two views of the ventricles, which are filled with cerebrospinal fluid



Covers of Brain

دماغ د بدن یو مهم او نازک غړی دی چی د لاتدی پوښونو په واسطه پوښل شوی دی:

Bony cover -

د Cranium هډوکو په واسطه پوښل شوی دی.

Membranous cover -

دی ته Meninges هم وایی.

Meninx= Cover

دا دری پوښونه دی:

Dura matter (Dura) ■

دا د دوو نورو طبقو څخه تشکیل شوی دی:

Outer endosteal layer -

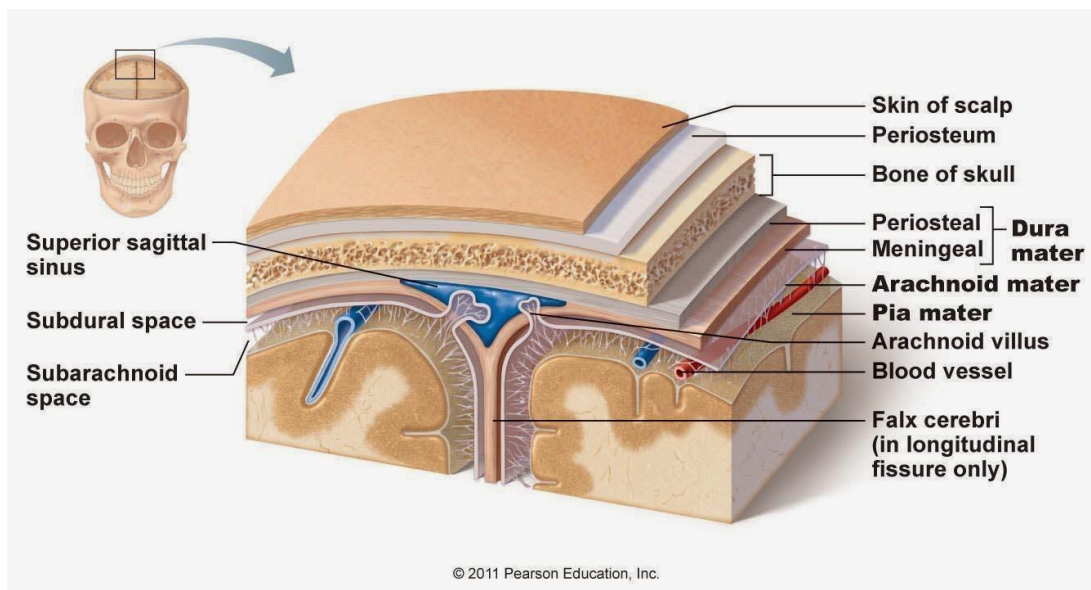
Inner meningeal layer -

Arachnoid matter ■

یوه نازکه روښانه طبقه ده.

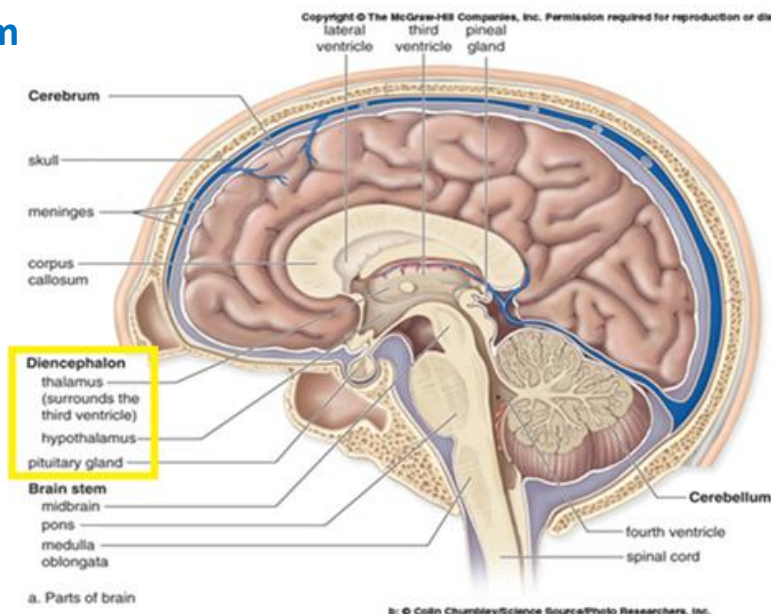
Inner Pia matter (Pia) ■

داخلي طبقه ده.



Brain divided into

- Brain stem
- The Diencephalon
- The Cerebrum
- The Cerebellum



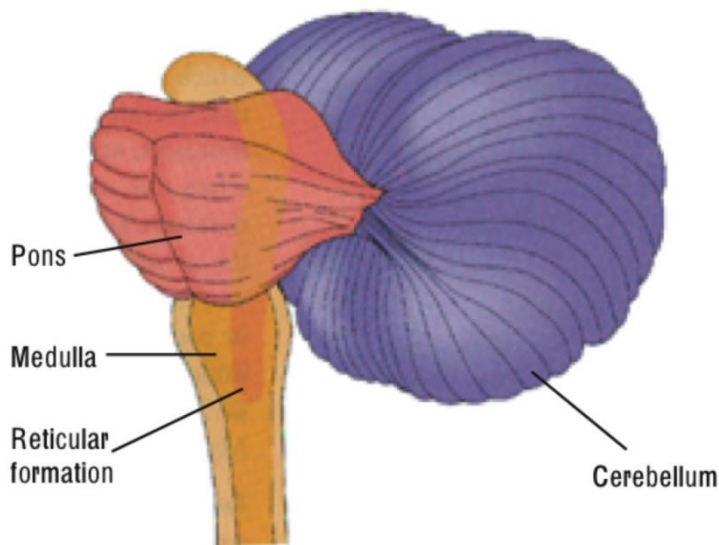
Brain Stem

دا د دماغو هغه برخه ده چې Spinal cord او Brain د نورو برخو سره وصلوی.

که چیری Brain stem ته صدمه ورسیری نو د مرگ سبب ګرځی ځکه چې اکثره حیاتی مراکز دلته واقع دی.

Brain stem له دریو برخو څخه جوړ شوی دی:

- Medulla oblongata
- Pons
- Mid brain



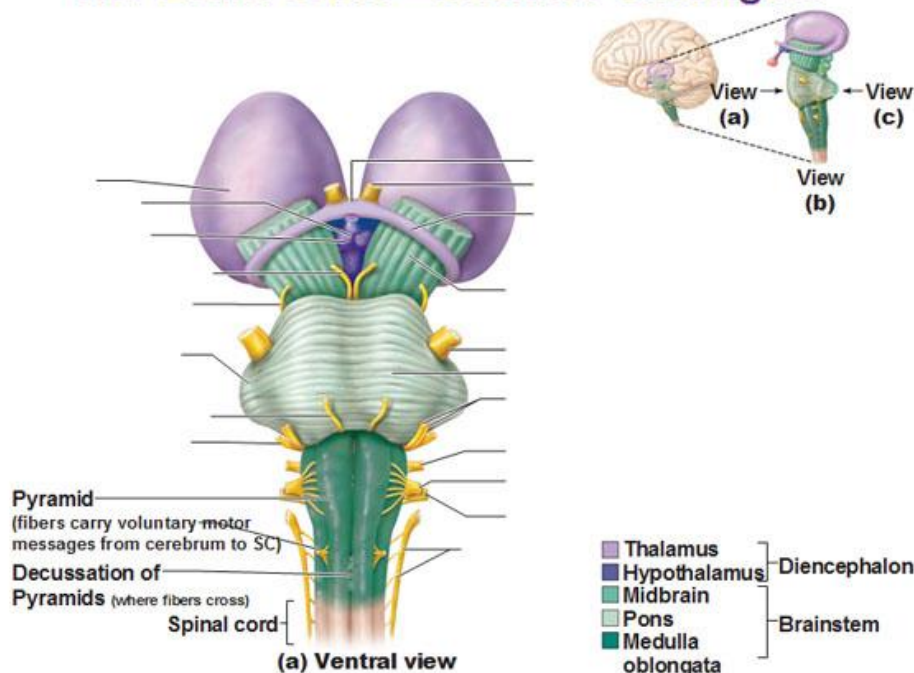
Medulla oblongata

(1/1/2018)

د Brain stem تر ټولو بنسکتني برخه ده چې Spinal cord او Pons سره وصلوي، موقعيت يې د Spinal cord څخه پورته او د Pons څخه لاندې او يا د Pons او Spinal cord ترمنځ واقع دی.

Medulla ناک ته ورته شکل لري چې 3cm اوږدوالي، 2cm عرض او 1,25cm ضخامت لري.

The Brain Stem—Medulla Oblongata



External features of Medulla oblongata

Medulla د Median fissure په واسطه په دوه برخو ویشل شوی ده:

Right part -

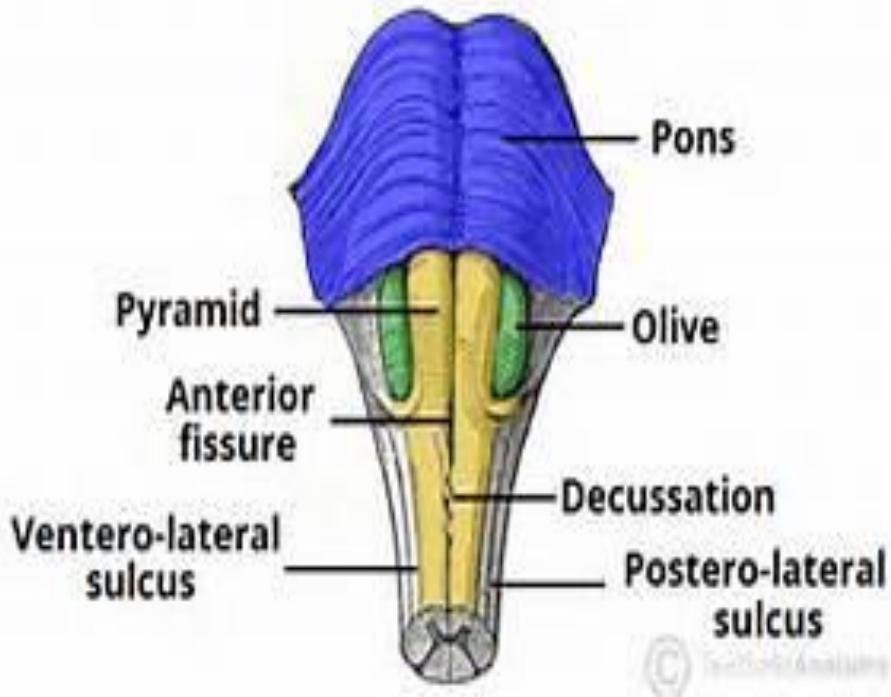
Left part -

دغه هره برخه بیا د Anterolateral sulcus او Posterolateral sulcus په واسطه په Anterior، Posterior، او Lateral برخو باندې ویشل کیږي.

په Anterior region کې یې یوه اوږده برامده گي لیدل کیږي چې Pyramid ورته ویل کیږي، د Medulla بنسکتني برخه کې ډیر فایبرونه (د چپ او بڼی Pyramids) په Medline سره قطع کوي او Pyramidal decussation جوړوي.

په عرضانی ډول ځینی فایبرونه د Pyramid په پورته برخه کی سره قطع کوی چی ورته Ant external fiber ویل کیږی.

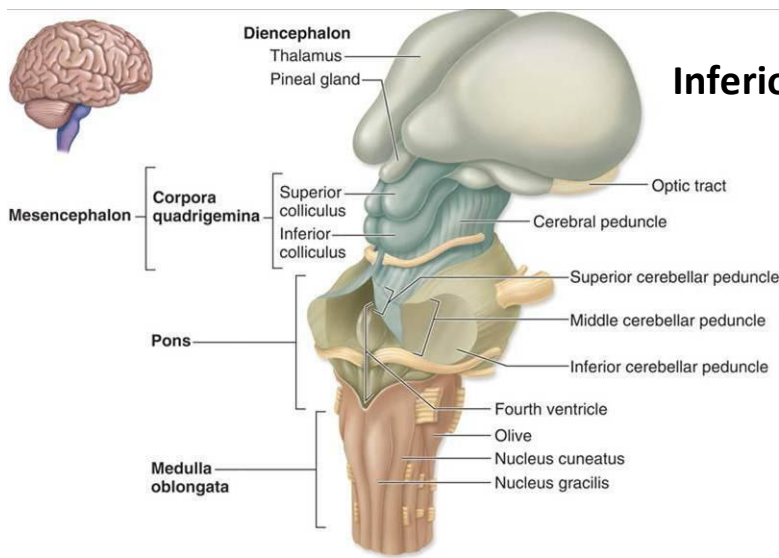
Olive: د Pyramid په پورته برخه کی په وحشی لوری کی هکی مانده برآمده کی ده چی د Grey matter د کتلی په واسطه جوړه شوی ده.



Posterior Aspect of Medulla oblongata

د وروستی مخ په پاسنی برخه کی V شکله Depression لیدل کیږی او په لاندی برخه کی یی دری Longitudinal elevation شته چی له انسی څخه وحشی لوری ته په لاندی ډول دی:

- Fasciculus gracilis
- Fasciculus cuneatus
- Inferior cerebral peduncle



(b) Posterolateral view



Function of Medulla oblongata

په Medulla کی Nuclei شاملی دی چی ځینی حیاتی دندی ترسره کوی لکه: HR،
(Blood vessels diameter) BVD، Coughing، Vomiting، Respiration،
Swallowing، Sneezing، Balance او Co-ordination.

Pons

پوله Means= Bridge

Pons د Medulla او Mid brain ترمنځ موقیعت لری. (له Mid brain څخه لاندی او د
Medulla څخه پورته)

Pons د څو Nuclei درلودونکی دی چی د Cerebrum او Cerebellum ترمنځ معلومات
تبادلہ کوی.

External feature of Pons

Pons دوه Surface لری:

- Anterior surface

ددی سطحی په منځنی برخه کی یو Sulcus دی چی ورته Basilar sulcus وایی، ځکه دلته
Basillary artery موجوده ده.

- Posterior surface

دا سطحه د Cerebellum په واسطه پټه شوی ده.

Function of Pons

د Medulla څخه ځینی Nuclei د Pons د Lower part په طرف تللی او په Swallowing،
Breathing او Balance په کنټرول کی ورسره Pons برخه اخلی.

ځینی نوری Nuclei په Pons کی په Chewing او Salivation یعنی د لارو په تولید کی
رول لری.



Mid Brian

دی ته Mesencephalon هم وایی، د Brian stem پورتنی یا Superior part دی. که چیری د Mid brain څخه عرضانی مقطع واخلو نو پکی یوه خالیگاه موجوده ده چی ورته Cerebral aqueduct وایی، کوم چی دریم بطن له څلورم بطن سره وصلوی.

Sub division of Mid brain

Mid brain د Cerebral aqueduct د موقعیت په اساس په دوه برخو ویشل شوی دی:

Anterior part ■

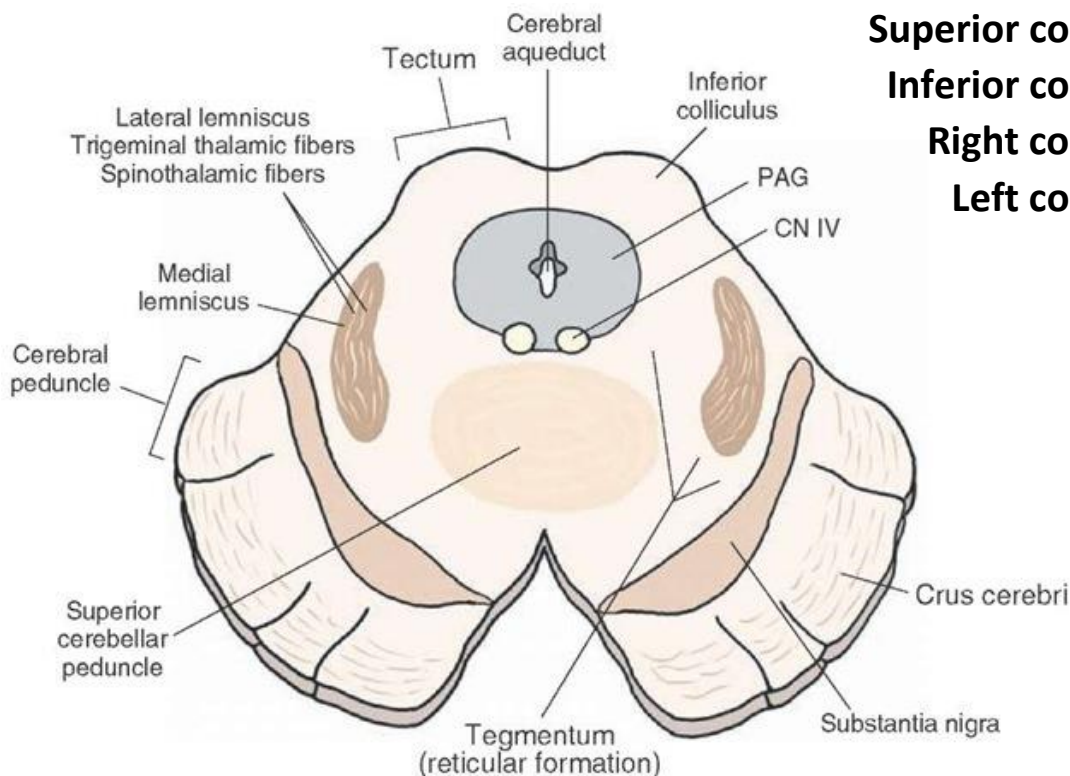
چی ورته Inferior cerebral peduncle وایی، دا دری نوری برخی لری:

- The crus cerebri anteriorly
- The substantia nigra in middle
- Tegmentum posteriorly

Posterior part ■

چی ورته Tectum وایی، او څلور Small elevation جوړوی:

- Superior colliculi
- Inferior colliculi
- Right colliculi
- Left colliculi



Function of Mid brain

Substantia nigra چي د Basal nuclei برخه ده د بدن عمومي حرکات کنټرولوي. په Mid brain کي ځيني Nuclei شته چي د سترگو حرکات او د Pupil قطر کنټرولوي. نوبت:

Colliculi = Hilly غونډی

Contraction : د اوږدوالي کمیدل

Construction : د Lumen کمیدل

Cerebellum (Little brain)

دماغ اصغر

دا د Size له نظره کوچنی دی خو ډیری مهمی دندی په غاړه لری، لکه: د عضلاتو د Tone ساتل، Posture توازن او د بدن د حرکاتو په منظم کولو (Co ordination) کي رول لری. موقعیت یی په Posterior cranial fossa کي د Medulla, Pons او څلورم بطين شاته موقعیت لری.

External Feature of Cerebellum

د دوو نیمو قرو څخه جوړ شوی دی، کوم چي د Median vermis په واسطه سره وصل شوی دی.

- Right cerebellar hemisphere
- Left cerebellar hemisphere

Surfaces

- Superior surface
- Inferior surface

د دی دواړو سطحو ترمنځ یو Horizontal fissure دی چي دا دواړه سره بیلوي.

په قدامی اړخ کي یی یو ژور او تنگ Notch شته چي پکی Pons او Medulla ځای لری او په خلفی اړخ کي یی هم ژور او تنگ Notch دی چي پکی Flax cerebelli موقعیت لری.



د Cerebellum هر Hemisphere په درى لوبونو ويشل شوى دى:

■ Anterior Lobe

د Superior surface په Anterior part كى موقیعت لرى.

■ Middle Lobe

دغه لوب تر نورو غټ دى، Posterior lobe هم ورته وايى.

■ Flocculonodular Lobe

دا تر ټولو كوچنى لوب دى.

Fissures of Cerebellum

- Horizontal fissure

دا Superior surface له Inferior surface څخه جدا كوى.

- Primary fissure

دا Anterior lobe د Middle lobe څخه په Superior surface كى جدا كوى.

- Posterolateral fissure

په Inferior surface كى Middle lobe له Flocculonodular lobe څخه جدا كوى.

د وظیفى له نظره د Cerebellum طبقه بندى

په درى برخو ويشل شوى دى:

■ Archi cerebellum

دى ته Flocculonodular lobe هم ويل كیږي او د بدن د Balance په ساتلو كى رول لرى.

■ Paleo cerebellum

يا Anterior lobe هم ورته وايى او د عضلاتو د Tone په ساتلو كى رول لرى.

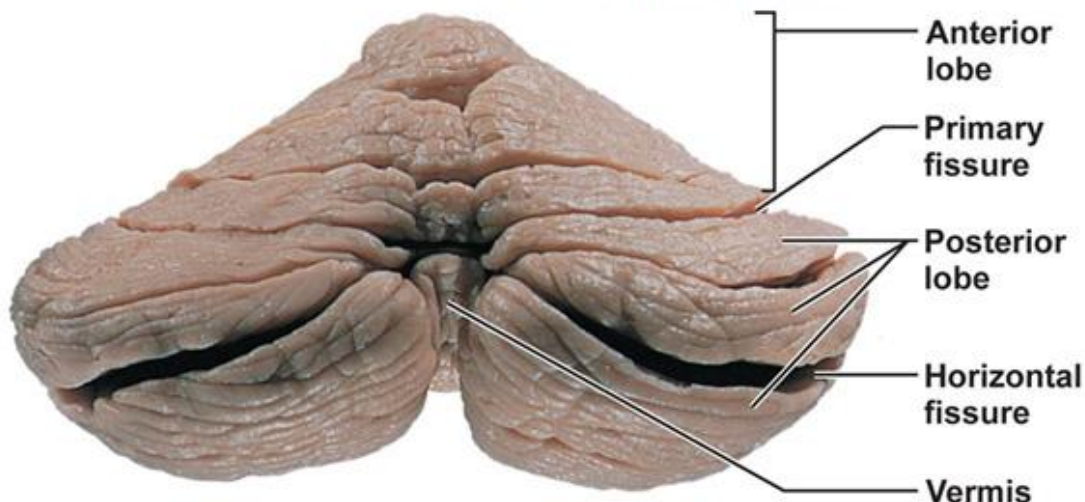
■ Neo cerebellum

Posterior lobe هم ورته وايى، ددى وظیفه د حركاتو Co-ordination دى او د Middle lobe په واسطه جوړ شوى دى.



The Cerebellum

2 Hemispheres (Right and Left)
separated by the Vermis



(c) Posterior view

Cerebellar syndrome

که چیرته د Cerebellum په شریانونو کی Thrombosis منخته راشی نو د Cerebellar syndrome سبب گرځی، کوم چی لاندی ځانگړتیاوی لری:

- Muscular hypotonia
- Intention tremor
- Adiadocho kinesia
- Nystagmus
- Ataxia
- Scanning of speech

Note: Combination of sign and septums is called syndrome and disease.

Brain Ventricles

Cavities with in brain.

د دماغو په مختلفو برخو کی خالیگاوی دی. چی شمیر یی څلورو ته رسیږی:

- 2- lateral = cerebrum
- Third ventricle
- Fourth ventricle



Fourth ventricle

Shape: Tent

Location: Behind Medulla, Pons or in front of Cerebellum.

Communication of Fourth ventricle

- Superiorly: It is connected to third ventricle through cerebral aqueduct.
- Inferiorly

د Central canal په واسطه د Medulla او Spinal cord سره وصل شوی.

- Posteriorly

په لاندینی برخه Median aperture (Foramen magendi) په واسطه له Subarachnoid space سره رابطه لری. او په هره خوا کی بیا هم د Subarachnoid space سره دوه Lateral aperture (Foramen luscka) په واسطه وصل شوی دی.

Cerebrum دماغ اکبر

په Cranial cavity کی موقیعت لری. د دوو نیمو قرو څخه جوړ شوی دی:

- Right cerebral hemisphere
- Left cerebral hemisphere

دا دواړه نیمه قری Incompletely سره د Longitudinal Fissure په واسطه بیل او د Corpus collusme په واسطه سره نښتی دی.

Surfaces

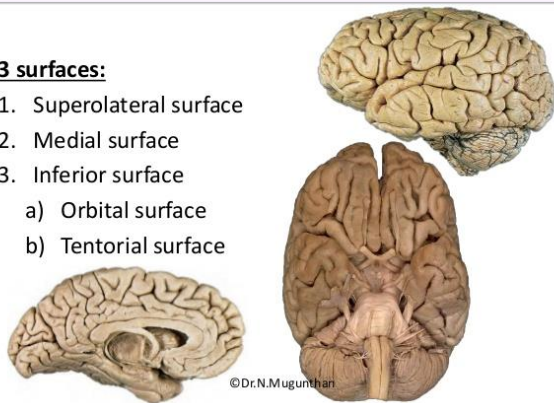
- Superolateral: محدب
- Medial: Flat
- Inferior:
 - Anterior part or Orbital surface
 - Posterior part or Tentorial surface



Cerebrum cont...

3 surfaces:

1. Superolateral surface
2. Medial surface
3. Inferior surface
 - a) Orbital surface
 - b) Tentorial surface

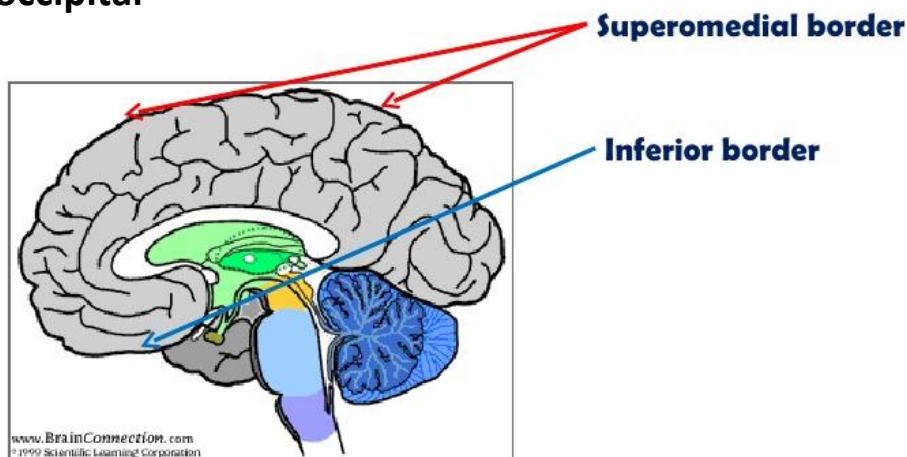


Borders

- Superomedial
- Inferolateral
- Inferomedial

Borders of cerebral hemisphere

- Medial orbital
- Medial occipital



Cerebral cortex

A thin layer of grey matter that covering cerebrum.

د خاکستری مادی یوه پرده ده چی دماغ یی پوښلی.

په دی کی وتلی او ننوتلی برخی شته چی وتلی برخه یی د Gyrus او ننوتی برخه یی د Sulcus په نوم یادیری.

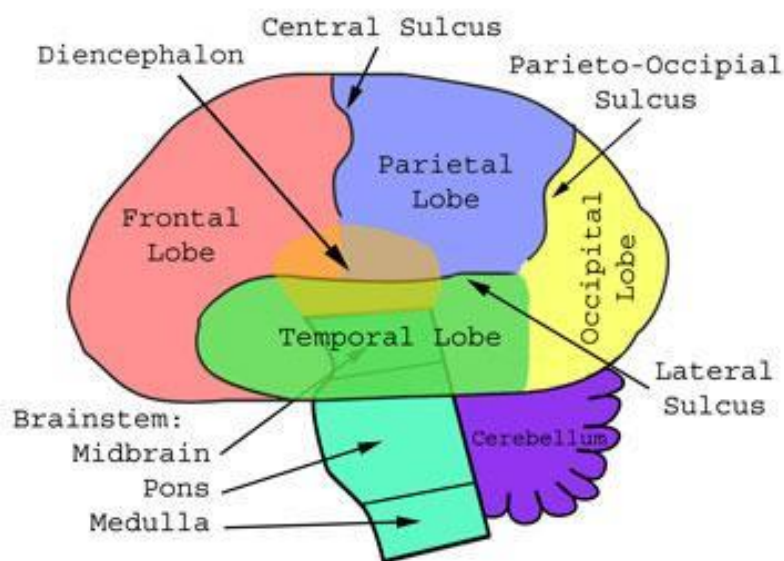


Sulcus

- Central sulcus
- Precentral sulcus
- Postcentral sulcus
- Lateral sulcus
- Parieto occipital sulcus

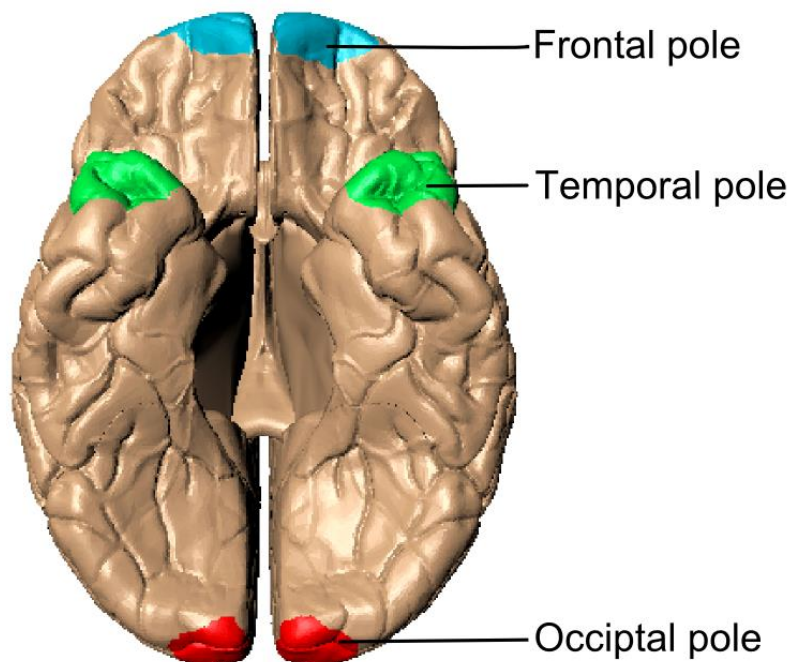
Lobes

- Frontal lobe
- Parietal lobe
- Occipital lobe
- Temporal lobe



Poles

- Frontal pole
- Occipital pole
- Temporal pole



یو شمیر نور Sulcuses د GyruSES سره یوځای مطالعه کوو:

- Precentral gyrus

د Central sulcus او Precentral sulcus ترمنځ واقع دی.

- Postcentral gyrus

دا د Central sulcus او Postcentral sulcus ترمنځ واقع دی.

- Superior frontal sulcus

- Inferior frontal sulcus

د Frontal lobe هغه برخې چې د Precentral sulcus مخې ته دي.

- Superior frontal gyrus

- Middle frontal gyrus

- Inferior frontal gyrus

د Temporal lobe د دوه Sulcus (Sup or Inferior Temporal sulcus) په واسطه په

درې GyruS باندي ویشل شوی دی:

■ Superior temporal gyrus

■ Middle temporal gyrus

■ Inferior temporal gyrus

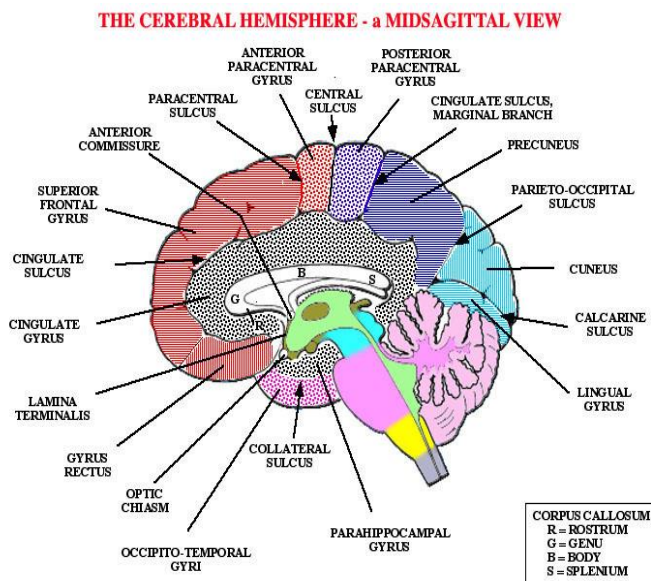
Medial surface په یو شمیر نورو ناحیو ویشل کیږی:

■ Cingulate sulcus

■ Corpus callosum

■ Cingulate gyrus

■ Para-central lobule



©2010 PIXELATED BRAIN

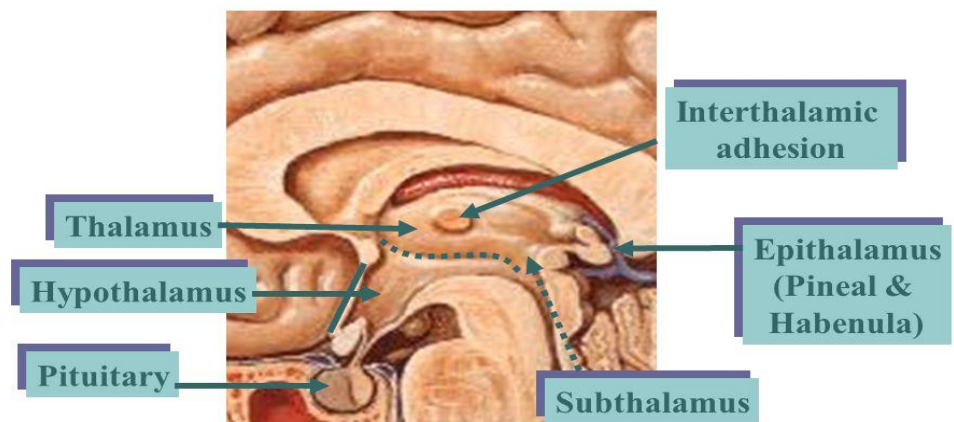
Diencephalon

The portion of brain located between telencephalon and mesencephalon.

Parts

- Thalamus
- Hypothalamus
- Metathalamus
- Epithalamus
- Subthalamus

The Diencephalon



Thalamus

د Grey matter یوه غټه کتله ده چی لږه برخه یی په Lateral ventricle او ډیره برخه یی په Third ventricle کی واقع ده.

Interthalamic mass: (Adhesion)

خاکستری ماده ده چی دوه Thalamus سره وصلوی.

Surfaces

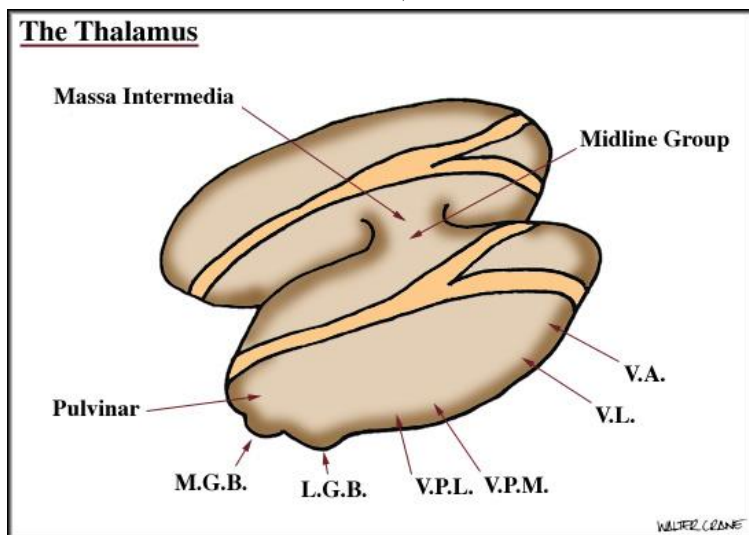
- Superior
- Inferior
- Medial
- Lateral



Ends

- Anterior
- Posterior

Posterior end یی پراخه دی او د Pulvinar په نوم یادېږی.



Subthalamus

It is the mass of grey matter.

Located between thalamus and midbrain.

Hypothalamus

دا بنسخته خواته تمایل لری خكه ورته hypo وایی.

دا هم د Grey matter یوه کتله ده.

Covering the floor and lateral wall of third ventricle.

Epithalamus

Collection of two habenular nuclei, pineal body and habenular commissure.

- Habenular nucleus

It is a nucleus, located Posterosuperior to thalamus.



- Habenular commissure

White matter, connects right and left habenular nuclei.

Metathalamus

Collection of two lateral geniculate bodies and two medial geniculate bodies.

■ Medial geniculate body

An oval elevation, situated under pulvinar and lateral to superior colliculi.

د اوریدو معلومات لومړی دلتہ راځی او ددی ځای څخه بیا Cortex ته ځی.

■ Lateral geniculate bodies

An oval elevation, Situated Anterolateral to medial geniculate body.

په Vision کی رول لری.

Basal Nuclei

It is the mass of grey matter, Present in base of brain.

Parts

The corpus striatum

■ Lentiform nuclei

Lens ماننده شکل لری، چی د Thalamus وحشی واقع دی. د White matter په واسطه په دوه برخو ویشل شوی دی:

- Putamen: it is lateral and larger
- Globus pallidus: it is medial and smaller

■ Claustrum nuclei

د Saccar په شکل هسته ده او د Putamen او Insula ترمنځ واقع ده.



■ Caudate nuclei

C توری یا کامی (،) ته ورته شکل لری او دری برخی لری:

- Head
- Body
- Tail

■ Amygdaloid nucleus

بادام ته ورته شکل لری او د Caudate nuclei د Tail په برخه کی واقع دی.

فزیالوژی کی وظیفوی ارتباطات

■ Corpus striatum

Lentiform + Caudate nuclei

■ Palo striatum

دی ته Globus pallidus هم وایی.

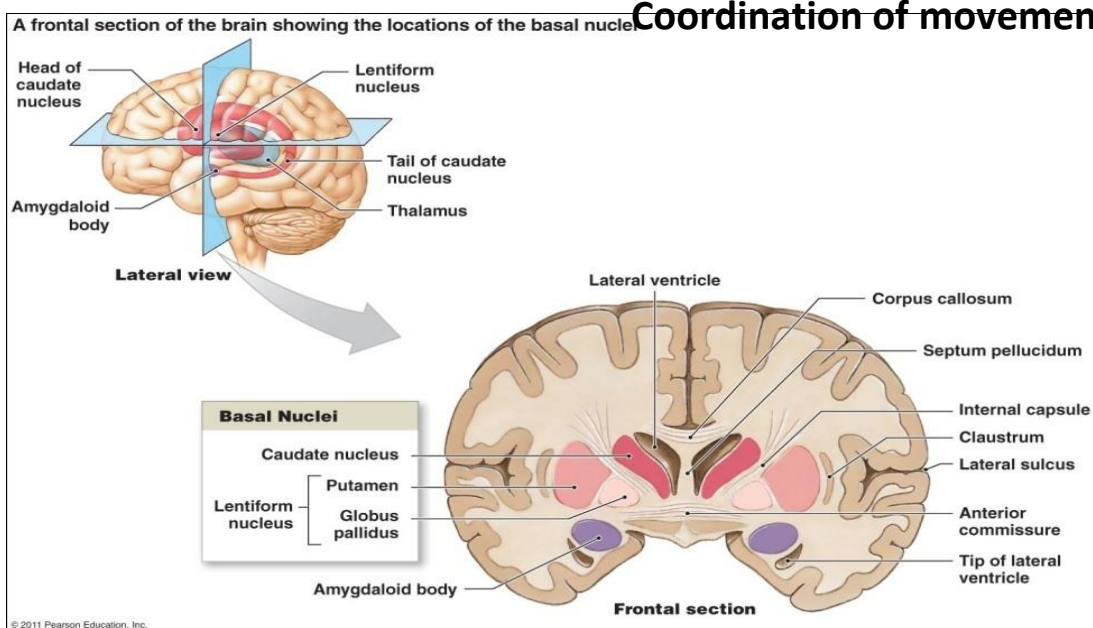
■ Neo striatum

دی ته Caudate nuclei او Putamen هم وایی.

مهم وظایف:

- د بدن وضعیت کی رول لری.

- Coordination of movement



White matter of cerebrum

Bundle of fibers.

White matter د Myelinated fibers په واسطه جوړ شوی دی، درې برخې لری:

■ Associated (arcuate) Fibers

په عینی نیمه قره کی د Cortex یوه برخه له بلی برخې سره وصلوی.

■ Acommissure fibers

په Right and left cerebral hemisphere کی ساختمانونه سره وصلوی.

■ Projecting fibers

Cortex د CNS له نورو برخو سره لکه: Brain stem یا Spinal cord سره وصلوی.

Corpus collusme

It is the largest commissure.

ساختمان یی سپینه ماده دی، په بنی او چپ نیمه قره کی ساختمانونه سره وصلوی بغیر د

Anterior د Temporal lobe د Lower او Anterior برخو څخه ځکه چی دا د

commissure په واسطه سره وصل کیږی.

لاندي برخې لری:

■ Anterior end

چی Genu هم ورته وای، د Zungon په معنا دی.

■ Posterior end

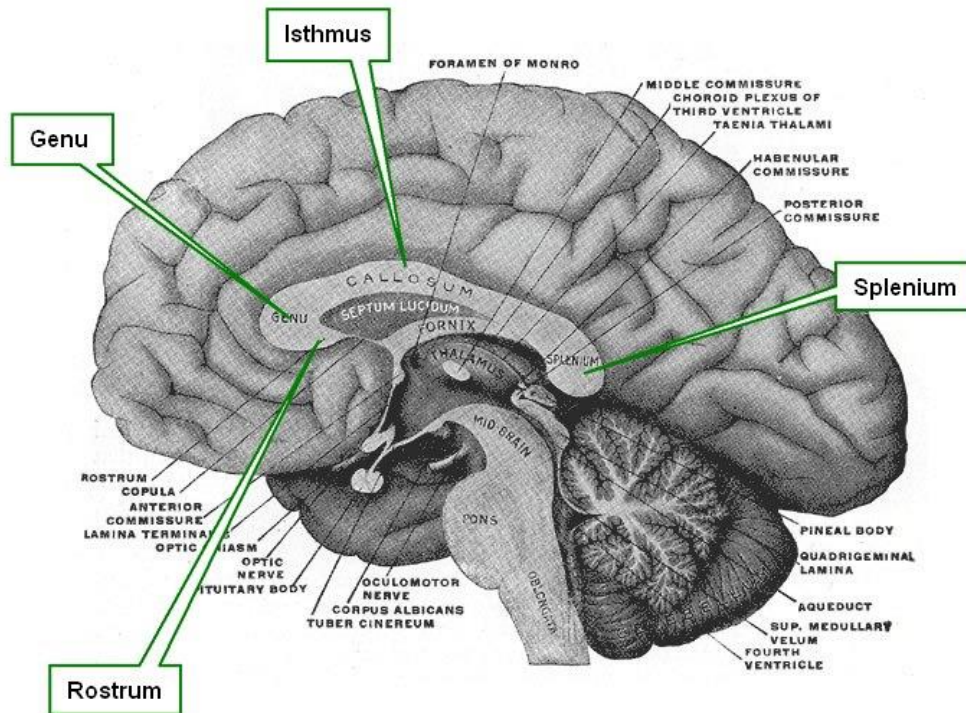
دی ته Splenium وایی.

■ Body/ Trunk

دا یی منځنی برخه ده.

ځینی کتابونو کی یی Rostrum څلورمه برخه بلل شوی.





Internal capsule

د Fibers یو غټ بندل دی چی د Cortex څخه وځی او ننوځی. په Sensory او Motor اعصابو کی شامل دی.

د Thalamus او Lentiform ترمنځ واقع دی. دی ته هم د Genu کلیمه استعمالیږی ځکه دا هم د زنگون په شان شکل لری. که عرضانی مقطع یی واخلو د V د توری شکل غوره کوی او دری برخی لری:

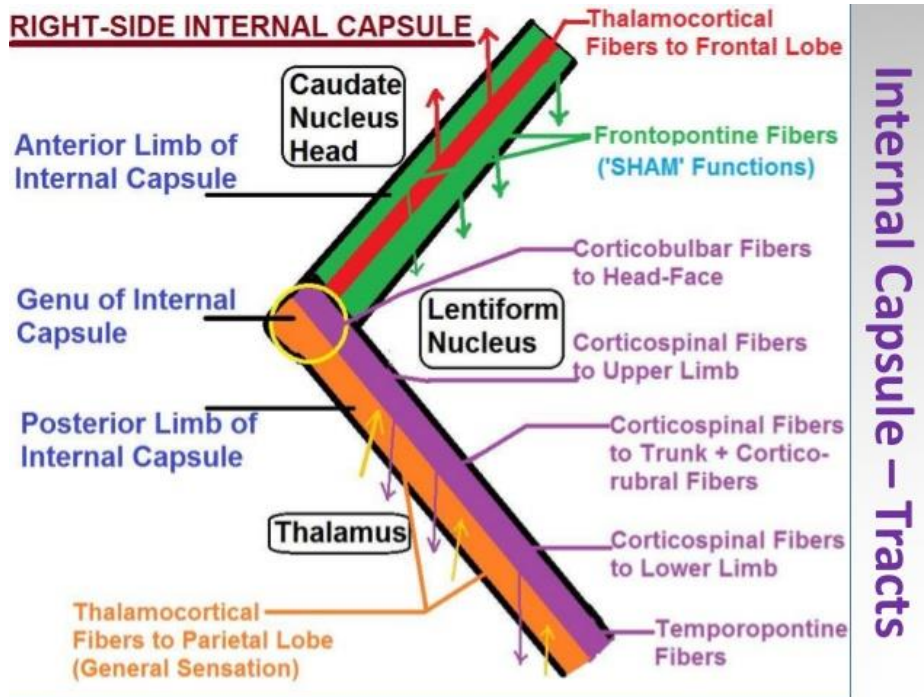
- Anterior limb
- Posterior limb
- Genu

او ځینی وایی چی پنځه برخی لری یعنی دوه نوری برخی هم لری چی هغه دوه یی په لاندی ډول دی:

- Sub lentiform
- Retrolentiform

وظیفه یی Sensory یا Motor ده، یعنی پیغامونه وری او راوړی.

Schwann cells White matter خُکه سپین بښکاری چی د Myelin sheat لری. خُکه دلته Schwan cells د طبقاتو ترمنځ شحم خای په خای کیږی.



Third ventricle

It is the cavity of Diencephalon or the space between two thalami.

Communication

- Anterosuperiorly: Connect to lateral ventricle by foramen mono or internal ventricular foramen.
- Posteroinferiorly: connect with fourth ventricle by cerebral aqueduct.

Lateral ventricles

The cavity of telencephalon or cerebrum is called lateral ventricles.

There are two in a number.

Have two parts:

- Central part مرکزی برخه



■ Three horns شاخونه

- Anterior horn
- Posterior horn
- Inferior horn

C.S.F (Cerebral spinal fluid)

The C.S.F is a modified tissue fluid.

دا پلازما ده خو د پروتین او گلوکوز مقدار په کی کم او د کلورین مقدار پکی زیات دی. حجرات یی په نشت حساب دی.

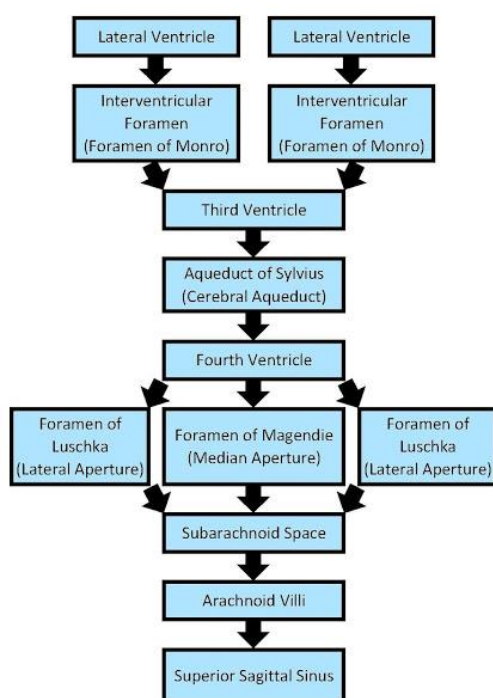
د 90% څخه زیات په Lateral ventricle کی جوړیږی همدارنگه په Third ventricle، Fourth ventricle او Arachnoid space کی هم تولیدیږی.

Circulation of C.S.F

د Lateral ventricle څخه د Foramen of monro له لاری Third ventricle ته ځی، بیا د Foramen magendi یا Foramen luschka له لاری Sub arachnoid space ته ځی او بیا د Arachnoid villi له لاری دوران ته جذبیږی.

ټول مقدار یی 120 څخه تر 180cc پوری دی (په یو ساعت کی 200cc تولیدیږی) او ټول 5000cc/day تولیدیږی.

Circulation of Cerebrospinal Fluid (CSF)



Function

Protection -

- د عصبی انساجو پہ تغذیہ کی رول لری.
- د خینی ناروغیو د تشخیص پہ مقابل کی ورخه استفاده کیوری.

Spinal cord

It is the lowest cylindrical part of CNS.

Length:

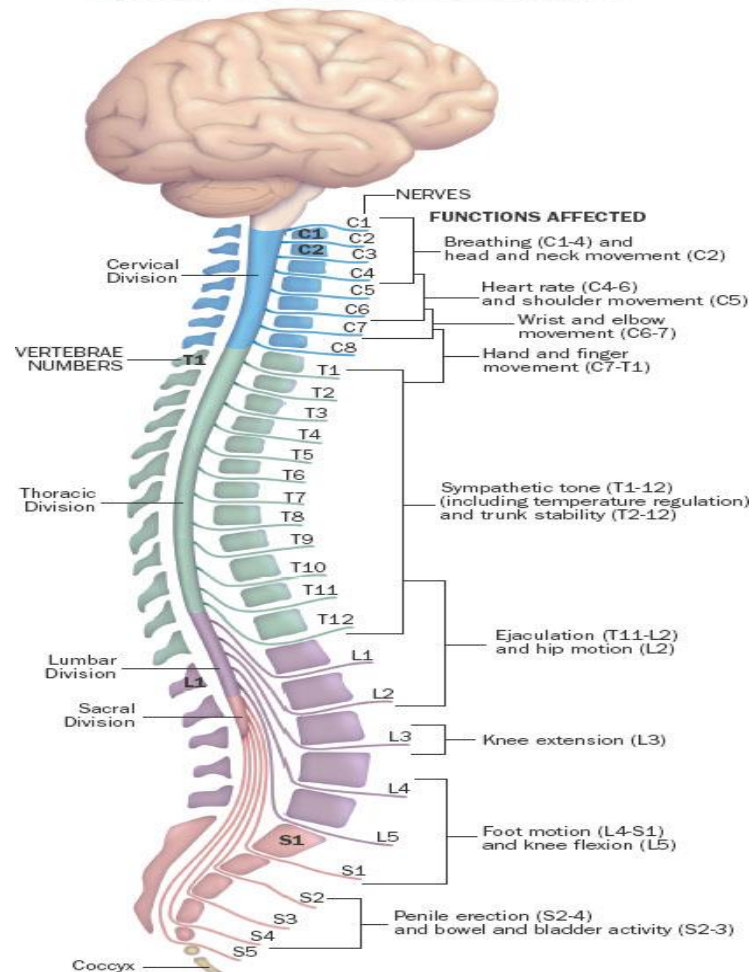
- In male= 45cm
- In female= 43cm

Location: vertebral canal.

Start from medulla oblongata to L1 lower border or L2 upper border.

- Conus medullary
- Cauda equine

Spinal Cord Responsibilities



External features of Spinal cord

د دوو Sulcus (Ant medial sulcus or Post medial sulcus) په واسطه په دوه برخو ویشل کیږی:

- Right half
- Left half

دغه هره نیمه برخه بیا د دوو Sulcus (Posterolateral sulcus or Lateral sulcus) په واسطه په درې برخو ویشل کیږی:

- Anterior region
- Posterior region
- Lateral region

Internal features of Spinal cord

څرنګه چې د Spinal cord خارجی برخه White matter ده خو داخلي برخه یی د Grey matter څخه جوړه ده. شکل یی د غټ (H) توری په شان یا شوپرک په شان دی.

دوه Horns لری چې له Anterior او Posterior څخه عبارت دی.

Anterior horn یی Sensory دی او Posterior horn یی Motor دی.

خو د T1-L1 او S2-S4 پوری Lateral horn هم موجود دی. چی هغه د Autonomic nervous system پوری تړاو لری.

Note:

- S= Sacrum
- T= Thoracic
- L= Lumber

Sensory to CNS

Motor from CNS



Tracts

Collection of Nerve fibers in CNS.

په دوه برخو ویشل شوی دی:

- Ascending tract: Sensory
- Descending tract: Motor

خو د هستولوژی له نظره بیا درې برخې لری چې دریمه برخه یی د Associated tract په نوم سره یادېږی.

Descending tract هم دوه برخې لری:

- Pyramidal tract
- Extra pyramidal tract

Pyramidal tract هم دوه برخې لری:

- Corticonuclear tract
- Corticospinal tract
 - Anterior corticospinal tract
 - Lateral corticospinal tract

Receptors

The peripheral ending of Afferent fibers is known as Receptor.

Classification of receptors:

- Due to Origin:
 - Exteroceptive
 - Interceptive
 - Proprioceptive
- Due to Structure:
 - Free ending
 - Encapsulated
- Due to Response:
 - Chemoreceptors



- Thermoreceptors
- Osmoreceptors
- Barrow receptors
- Mechanoreceptors
- Nocireceptros

Pathway

■ Motor pathway:

- Upper motor neuron pathway

هغه فايبرونه دي چي د Cortex څخه راځي او د Ant horn حجراتو پوري واقع شوي وي.

- Lower motor neuron pathway

هغه فايبرونه دي چي د Ant horn حجراتو څخه راځي او عضلاتو ته رسيدوي.

■ Sensory pathway:

Receptor ___ Primary afferent (1st order) ___ Brain stem or Spinal cord
(2nd order) ___ Thalamus (3rd order) ___ Primary sensory cortex.

په دې Pathway كې درې ډوله نيورونونه شامل دي:

- First order neuron
- Second order neuron
- Third order neuron

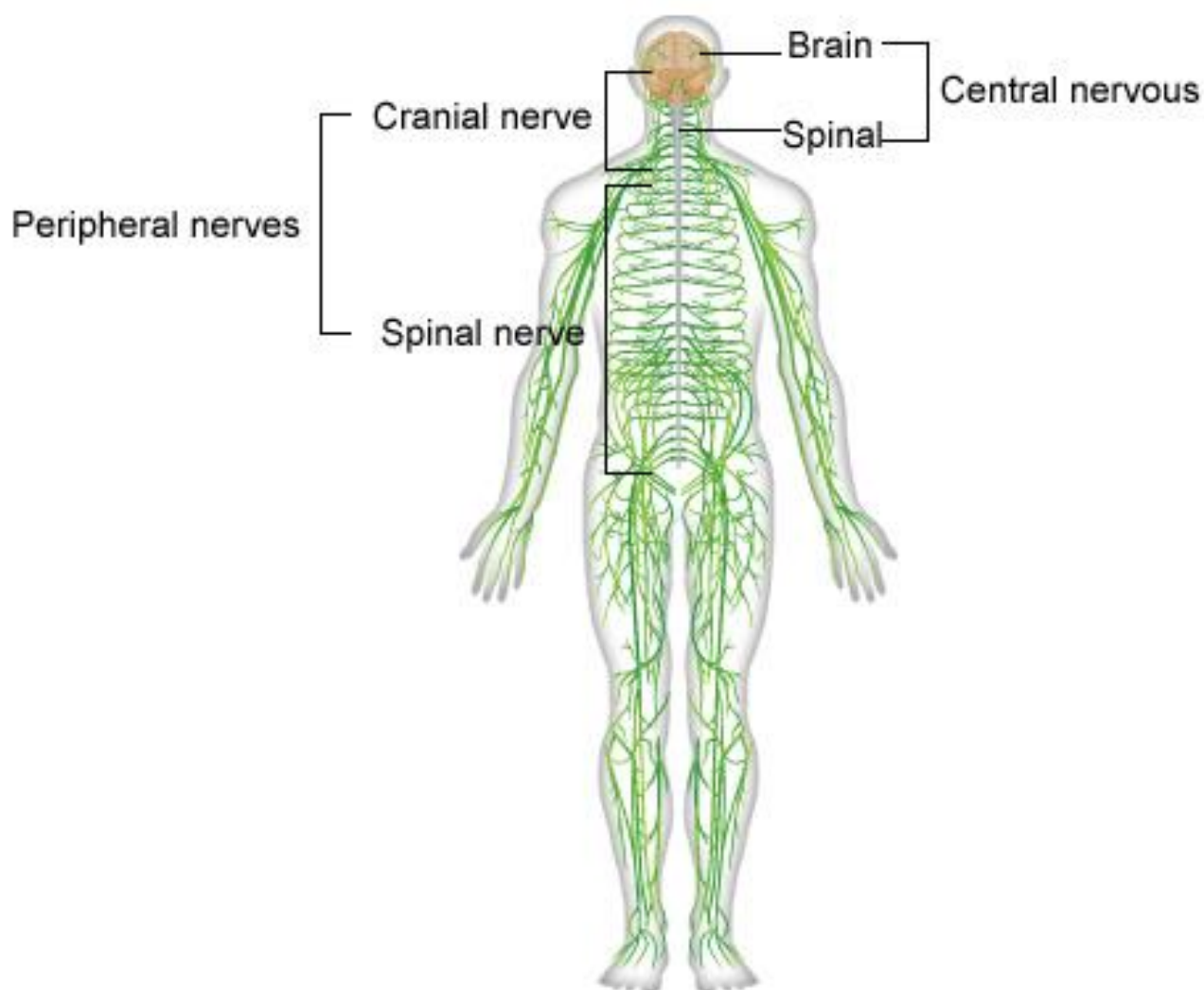
د مرکزی عصبی سیستم پای

Kefayatullah Naib Amani 18



Peripheral Nervous system

محیطی عصبی سیستم



Peripheral nervous system

محیطی عصبی سیستم

دغه سیستم د Peripheral nerve او Ganglia څخه جوړ شوی دی.

Peripheral nerve په دوه ډوله دی:

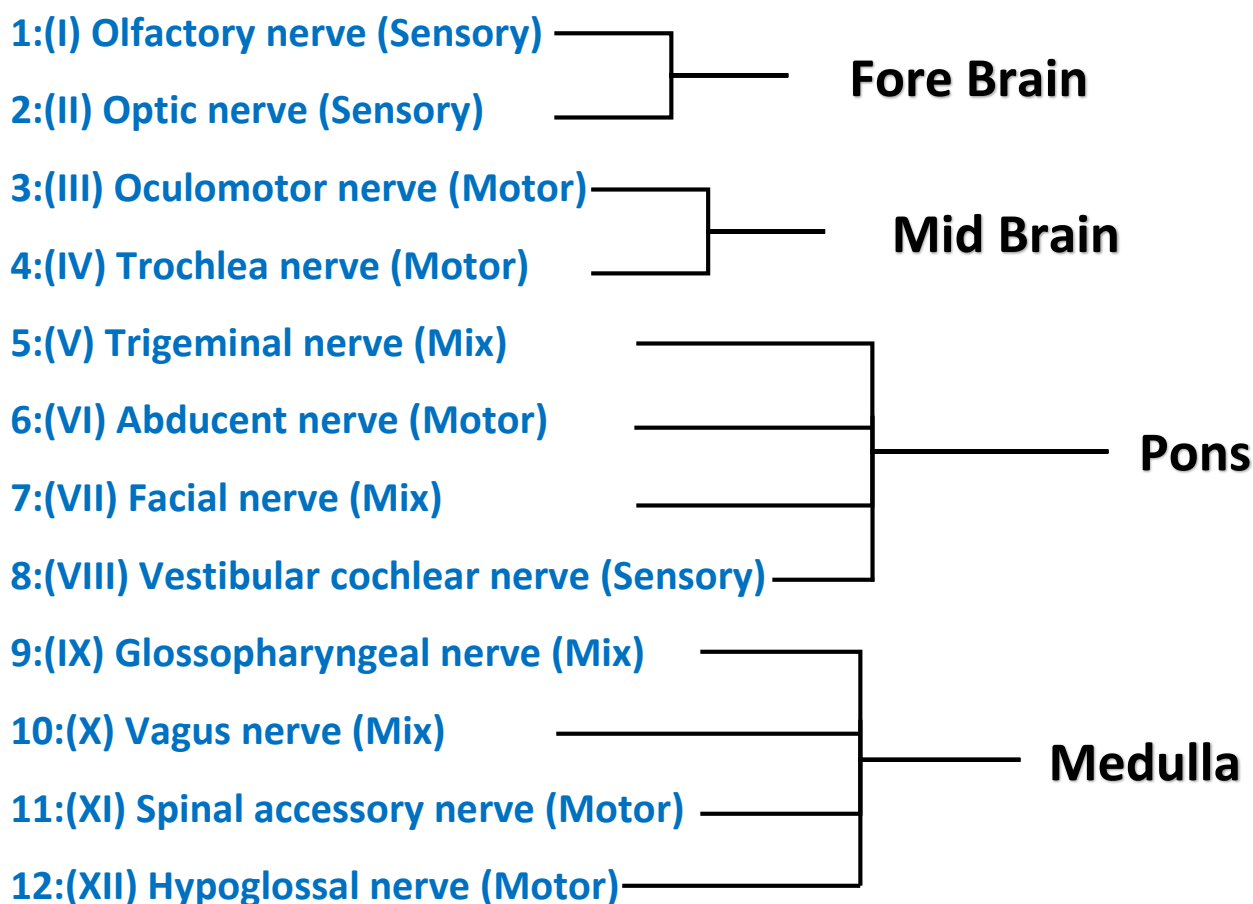
- Cranial nerve: کوم چی له Brain څخه منشاء اخلی.
- Spinal nerve: کوم چی له Spinal cord څخه منشاء اخلی.

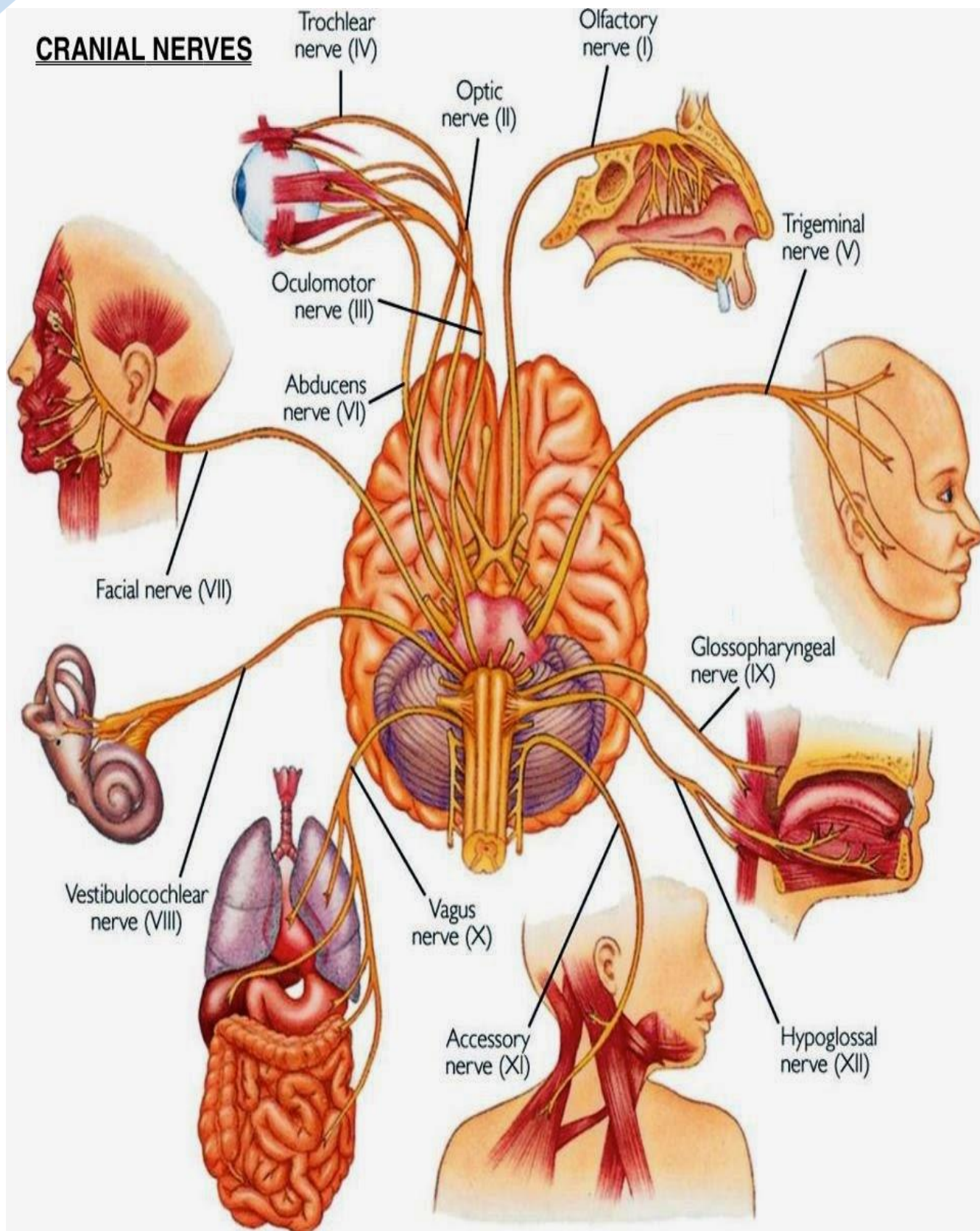
Cranial nerve

قحفی ازوج

ددی تعداد 12 جوړی دی او عموماً په رومی اعدادو بنودل کیږی.

1 او 2 جوړه د Fore brain څخه منشاء اخلی، 3 او 4 جوړه له Mid brain څخه منشاء اخلی، 5,6,7 او 8 جوړه له Pons څخه منشاء اخلی او 9,10,11 او 12 جوړه له Medulla څخه منشاء اخلی. یواځی د Cerebellum څخه کوم Cranial nerve منشاء نه اخلی. دغه دولس جوړی په لاندی ډول دی:





د Vagus عصب څخه بغير يو هم له دى 12 جوړو څخه د غاړى څخه لاندې نه راځى،
د Vagus عصب د غاړى څخه بڼكته Thoracic او Abdomen پورې راځى.

Classification of Cranial Nerve Due to Function

■ Sensory Nerve

حسی عصب: د Sensation یعنی د حس سره کار لری او حرکاتو سره کار نه لری، دی ته Afferent هم ویل کیږی او محیط له مرکز سره وصلوی.

■ Motor Nerve

په حرکاتو کی رول لری، د سترگو د ژبی په حرکاتو کی رول دی. دی ته Efferent هم وایی.

(SAME)

S: Sensory nerve

A: Afferent

M: Motor

E: Efferent

■ Mixed cranial Nerves

دا هم په حس کی او هم په حرکاتو کی رول لری. یعنی د یوی ساحی حرکات هم کنټرولوی او هم یی په حس کی رول لری.

ANS (Autonomic Nervous system)

Sympathatic -

Para Sympathatic -

دا غیری محیطی اعصاب دی د مرکز څخه محیط ته ځی خو غیری ارادی غړو ته ځی.

پاراسمپاتیک ته Craniosacral هم وایی ځکه دا د هغی څخه منشاء اخلی، یعنی د Cranio یا Sacral څخه منشاء اخلی.

قحفی ازواج یا Cranial nerve هم د Cranium څخه خارجیږی او غیری ارادی غړو ته ځی. پاراسمپاتیک د Cranial nerve سره یوځای خارجیږی. او هغه هم د CN III، CN VII، CN IX، CN X سره خارجیږی. او سمپاتیک یی thorax او lumber ته ځی.



1: CN I= Olfactory Nerves

Function: sensory, sensation, olfaction

یعنی دا Sensory عصب دی او د بوی یا Smell سره کار لری.

دا عصب د Forebrain څخه منشاء اخلی.

د nose یا پوزی Superior nasal concha د Upper part د بوی مسؤلیت په غاړه لری.

نو دا عصب د Superior nasal concha څخه شروع کیږی او Cribriform palate ته ځی او ددی له لاری بیا Ethmoid bone ته ځی او ددی څخه بیا Cranial cavity ته داخلیږی او په Cerebrum باندی خاتمه پیدا کوی.

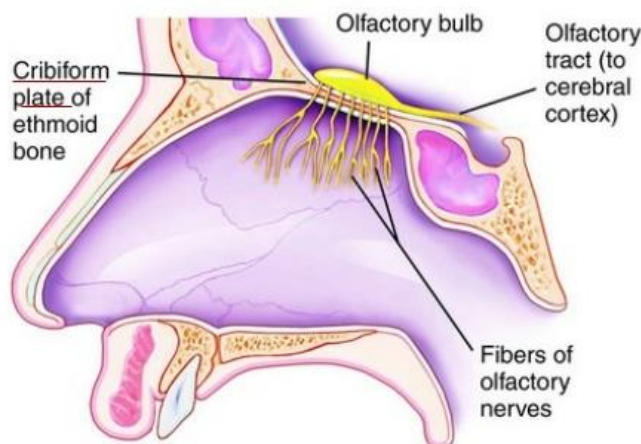
د پوزی په وحشی دیوال کی دری Conchae موجودی دی:

- Superior nasal concha
- Middle nasal concha
- Inferior nasal concha

د Concha د منخ برخه د Respiration سره کار لری. او د Inferior nasal concha څخه لاندی برخه د Filtration لپاره ضروری دی.

- Anosmia: هغه حالت دی چی یوشخص د بوی احساس ونه شی کولای، یا به لاره بنده وی او یا به عصب خراب وی نو د همدی له وجی دا حالت منخ ته راځی.
- Cerebral cortex: د دماغو وظیفی ترسره کوی یعنی فیصلی کوی.

CN 1 Olfactory Nerve



2: CN II: Optic Nerves

دا عصب هم Sensory دی او د Vision یا لیدلو سره کار لری، دا عصب د Cerebrum د Occipital lobe څخه منشاء اخلی.

دغه عصب د سترگی د Retina څخه شروع کیږی او Cornea ته تیر کیږی، د Cornea شاته یوه مایع ده چی Aqueous humor نومیږی د هغی څخه باید تیر شی، د Iris په منځ کی یو سوری دی چی ورته Pupil وایی ددی شاته Lens واقع دی او د lens څخه شاته Vitreous body ده او بلاخره ددی څخه شاته بیا Retina وجود لری چی کله رڼا دی برخی ته ورسپیږی نو بیا مور لیدل کولای شو.

لیدل په دوه حالتونو کی خرابیږی:

- کله چی Retina پوری دغه Pathway خرابه شی چی ورته Optic media وایی.
- کله چی عصب کی کوم مشکل موجود وی.

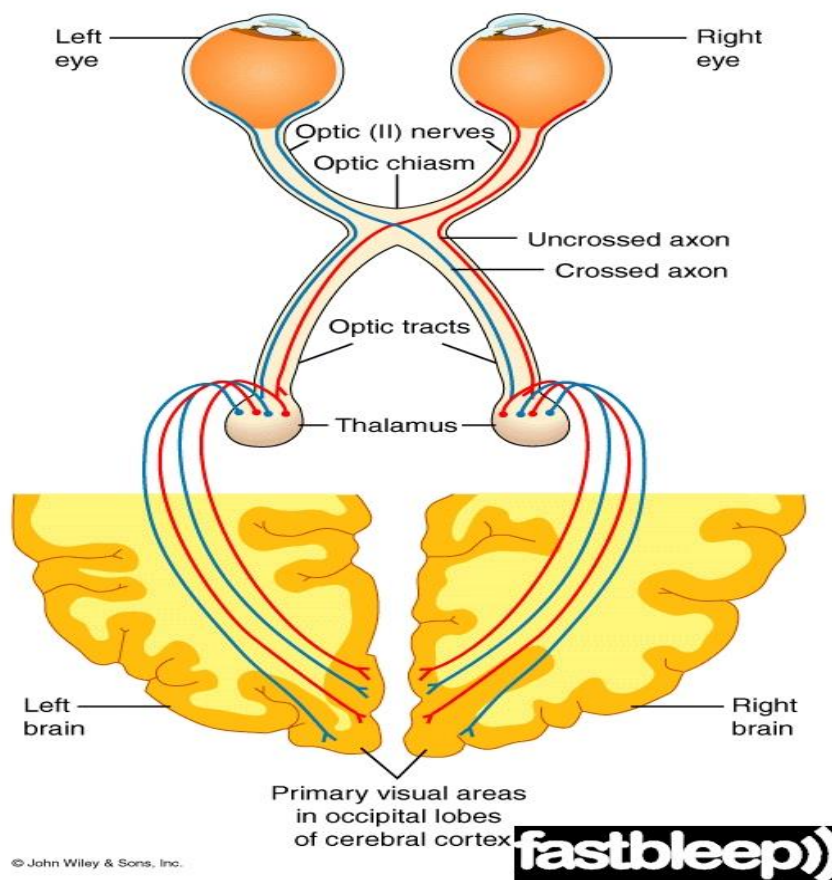
کله چی عکس Retina ته ورسیده نو له دی ځای بیا Optic nerve شروع کیږی یعنی دواړو خواو ته عصب شروع کیږی. بیا Cranial cavity ته داخل کیږی دلته بیا Crossing کوی یعنی د بڼی طرف عصب چپ طرف ته او د چپ طرف عصب بڼی طرف ته ځی چی دی Cross ته Optic chiasma وایی.

Cranial cavity ته به د Optic foramen له لاری ننوځی، او دلته بیا Cross کوی، ددی Cross څخه وروسته بیا دی ته Optic tract وایی او بیا یو بل ساختمان چی Lateral geniculate body نومیږی جوړیږی او له دی څخه وروسته بیا Axons په خواره ډول یا پراکنده ډول باندی جوړیږی چی دی ته بیا Optic radiation وایی. او دا بیا د Cerebrum د Occipital lobe ته پیغام راوړی. دی ټولی Pathway ته Vision pathway وایی.

که د Optic chiasma څخه مخکی کار خراب و نو که بیا بڼی طرف خراب وی نو بڼی سترگه به خرابه وی او که چپ طرف خراب و نو چپه سترگه به خرابه وی.

او که د Optic chiasma څخه وروسته کار خراب وو نو که بیا بڼی طرف خراب وو نو چپه سترگه به خرابه وی او که چپ طرف خراب وو نو بڼی سترگه به خرابه وی.

که د Visual pathway خرابه شی نو د روندوالی سبب گرځی.



3: CN III: Oculomotor Nerves

دا عصب د نوعیت له نظره حرکتی یا Motor دی او د عضلاتو سره کار لری.

د سترگی 5 دانی ارادی عضلاتو د حرکاتو په کنټرول کی رول لری چی دا عضلات په لاندی ډول سره دی:

- Inferior oblique muscle
- Medial rectus muscle
- Superior rectus muscle
- Inferior rectus muscle
- Levator palpebral superior muscle

په سترگه کی مجموعاً 7 دانی ارادی عضلات دی چی پنځه دانی یی دغه عصب کنټرولوی او هغه دوه یی ددی عصب په واسطه نه تعصبیږی چی هغه دوه نور یی په لاندی ډول دی:

■ Lateral rectus muscle

کوم چی د شپږم Cranial nerve په واسطه کنټرولېږي.

■ Superior oblique muscle

کوم چی د څلورم Cranial nerve په واسطه کنټرولېږي.

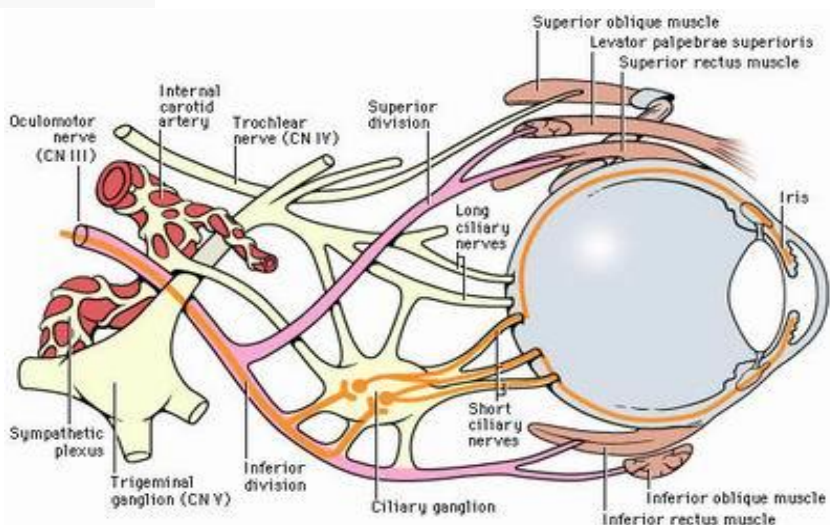
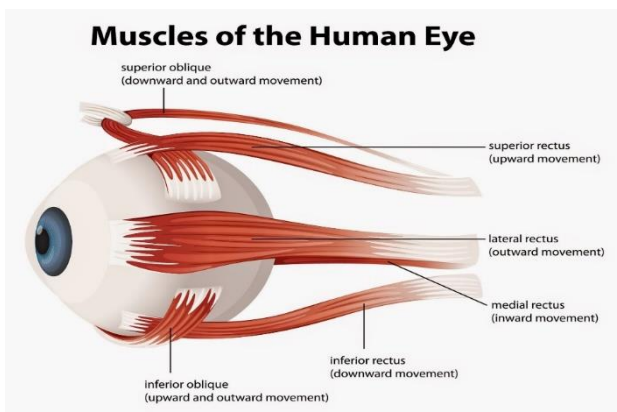
له دی عصب سره پاراسمپاتیک Fibers هم بنکته کیږي سترگی ته راځي او د سترگی غیري ارادی عضلات تعصبیوی. په سترگه کی دوه دانې غیري ارادی عضلات دی:

■ Ciliary muscle

■ Sphincter papillae muscle

دغه عصب د Mid brain د Ant part څخه منشاء اخلي، د Mid brain په Post cranial fossa کی موجود دی.

نو دا عصب به د Post cranial fossa څخه Middle cranial fossa ته راځي او د همدی ځای څخه به Ant cranial fossa ته راځي او له دی ځای څخه به د یو درز په واسطه چی Superior orbital fissure نومېږي Orbital cavity ته داخلېږي او د سترگی عضلات تعصبیوی.



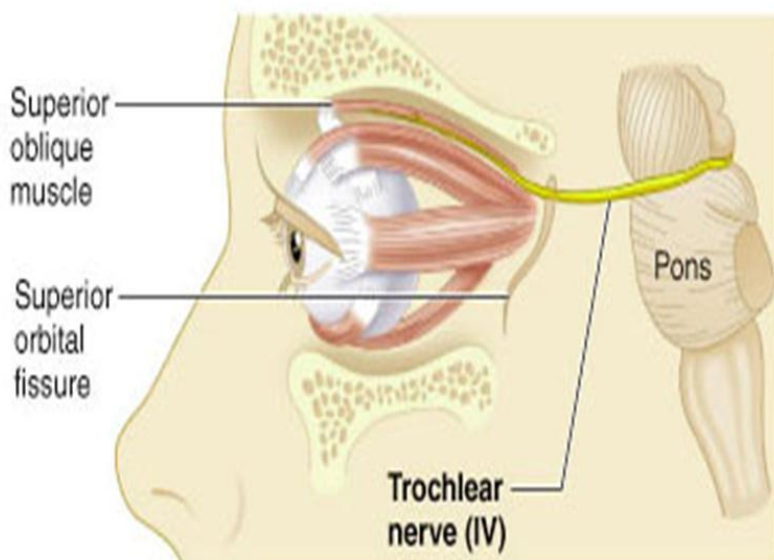
4: CN IV: Trochlear Nerves

دا عصب هم حرکی دی یعنی د عضلاتو سره کار لری د سترگی یواخی یوه ارادی عضله کنترولوی چی ورته Superior oblique muscle وایی.

دا عصب د Mid brain د Post part څخه منشاء اخلی، دا یواخینی Cranial nerve دی چی د Mid brain د Post part څخه منشاء اخلی. نور ټول Cranial nerve د Mid brain د Ant part څخه منشاء اخلی یا تری اوخی.

او دا یواخینی Cranial nerve دی چی د سر په داخل کی زیاته فاصله وهی.

دا عصب د Mid brain د Post part څخه Post cranial fossa ته ځی بیا Middle cranial fossa ته بیا Ant cranial fossa ته ځی او بیا د Superior orbital fissure په واسطه Orbital cavity ته داخلیری.



5: CN V: Trigeminal Nerves

ددی عصب نوم له دوو کلیمو څخه اخستل شوی دی:

Tri= 3

Geminal= geminus

Geminus د Branches یا څانگو په معنا دی یعنی Trigeminal ورته ځکه وایی چی دا په اخیر کی په دری څانگو باندی ویشل کیږی کومی چی په لاندی ډول دی:

- V1: Ophthalmic branch
- V2: Maxillary branch

■ V3: Mandibular branch

دا عصب د Pons څخه منشاء اخلي او د نوعیت له نظره Mix عصب دی یعنی هم Sensory دی او هم Motor دی.

Sensory یعنی ددی په واسطه د لاندی ځایونو د درد احساس کیږی:

- Face
- Oral cavity
- Nose
- Para nasal sinus
- Teeth

او د Motor برخه یی د عضلاتو سره کار لری هغه هم د Masticatory muscle یا Chewing muscle سره.

دغه دواړه ریشی یعنی Sensory او Motor ریشی Post cranial fossa ته راځی او ددی څخه بیا Middle cranial fossa ته راځی او په دی Fossa کی Sensory ریشه Expansion کوی یعنی متوسع کیږی چی ورته Trigeminal ganglion یا Gasser lan ganglion وایی.

ددی Ganglion څخه لاندی په جلا شکل سره حرکتی ریشه یا Motor وجود لری.

لکه څنگه مو چی مخکی یادونه وکړه دغه Trigeminal ganglion په دری برخو ویشل کیږی:

■ V1: Ophthalmic branch

دغه شعبه یی 100% حسی یا Sensory ده، حرکتی ریشه نه لری او د Superior orbital fissure په واسطه Orbital cavity یا د سترگو جوف ته داخلیری. او هملته خاتمه پیدا کوی.

■ V2: Maxillary branch

دا هم 100% حسی یا Sensory دی او دا د Skull څخه د Foramen rotundum سوری په واسطه خارجیری.



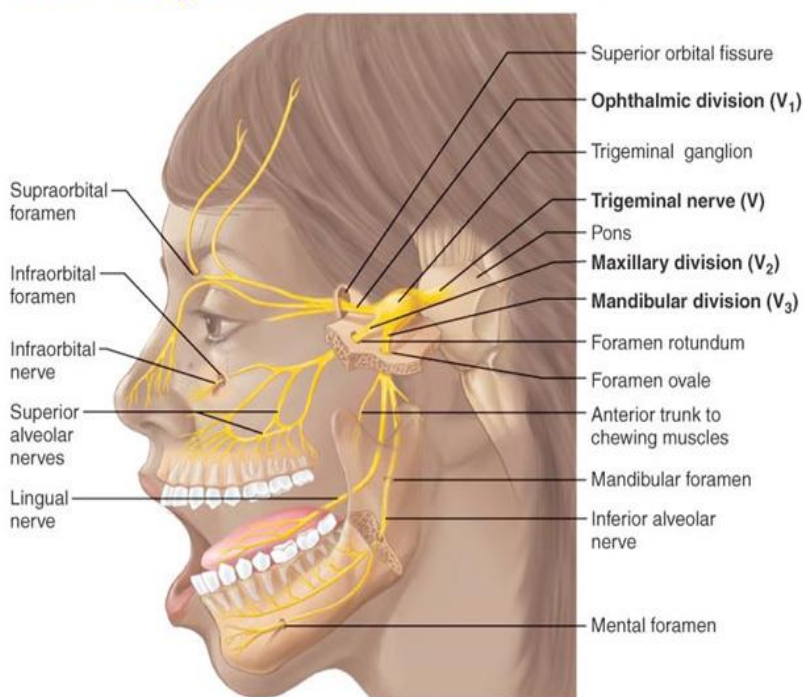
■ V3: Mandibular branch

دا مخکی له دی چی د Skull څخه خارج شی نو دی سره Motor root هم یوځای کیږی نو کله چی د Sensory سره Motor یوځای شی نو له همدی امله دی شعبی ته Mix وایی یعنی دا Mix شعبه ده.

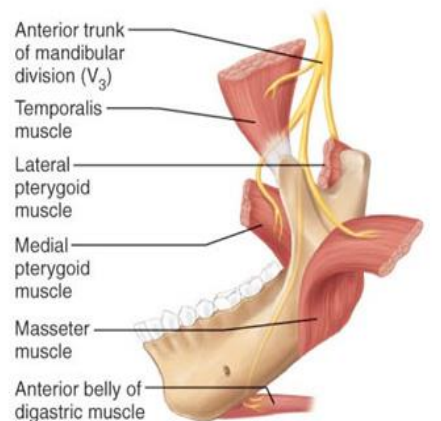
کله چی Mix شوه نو دا د Skull څخه د یو سوری له لاری چی هغی ته Foramen oval وایی خارجیږی.

دا دوه ریشی یعنی Sensory یی Mandible پوری د نښتو غابنونو پوری راځی، لاندی شونډه هم تعصیبوی او Motor یا حرکی شعبه یی Mastication muscle یا د شخوند وهلو عضلاتو ته راځی یعنی تعصیبوی یی.

The Trigeminal Nerves – V –



(a) Distribution of the trigeminal nerve

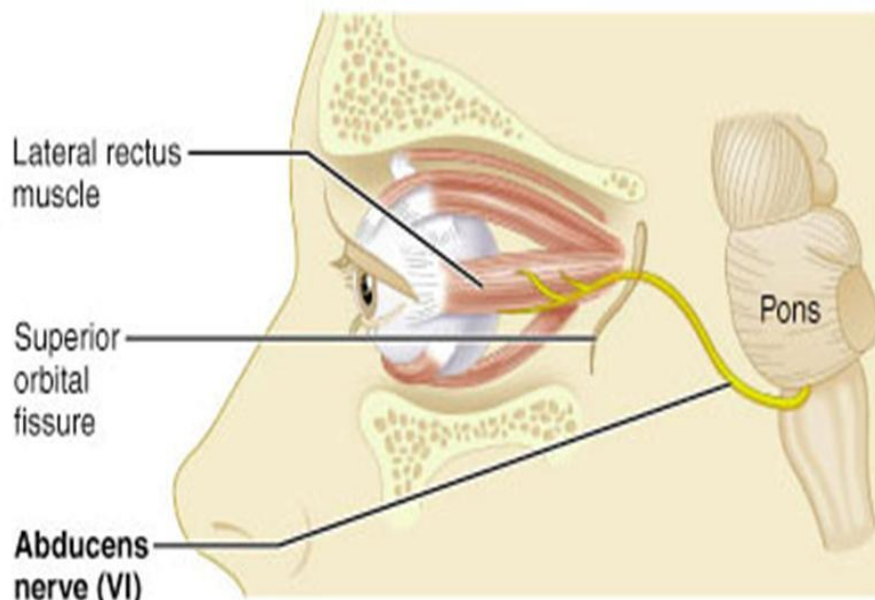


(c) Motor branches of the mandibular division (V₃)

6: CN VI: Abducent Nerves

دی عصب ته دانوم ځکه ورکړل شوی چی د سترگی د Abduction سبب گرځی وحشی خواته. د نوعیت له نظره دا Motor دی او د عضلاتو سره کار لری د سترگی د Lateral rectus muscle تعصیبوی.

دا عصب د Pons څخه منشاء اخلي، لومړی Post cranial fossa ته راځي بيا Middle cranial fossa ته راځي او بيا د Superior orbital fissure له لاري orbital cavity ته داخلېږي. که دا عصب خراب شي نو د Diplopia سبب گرځي چې ناروغ ته به يو شی دوه ښکاري.



7: CN VII: Facial Nerves

دی عصب ته دا نوم ځکه ورکړل شوی چې د مخ په تظاهراتو Facial Expression کې رول لري یعنی د خفگان او خوشحالی په وخت کې د مخ بدلون له دی عصب پورې اړه لري (د مخ پراخیدل او غونجیدل)

د وظیفې له نظره دا Mix عصب دی یعنی د یوې ساحې حرکت هم انتقالوي او هم د یوې ساحې حس هم انتقالوي او یا Sensory او Motor دی له دی عصب سره پاراسمپاتیک فایبرونه هم ښکته راځي.

Sensory یې ژبې ته راځي د ژبې 2/3 ant برخې ته او د غذا خوند پری معلومیږي او Motor یې د عضلاتو سره کار لري خصوصاً د لاندې عضلاتو سره:

- Facial muscle
- Head muscle
- Ear muscle

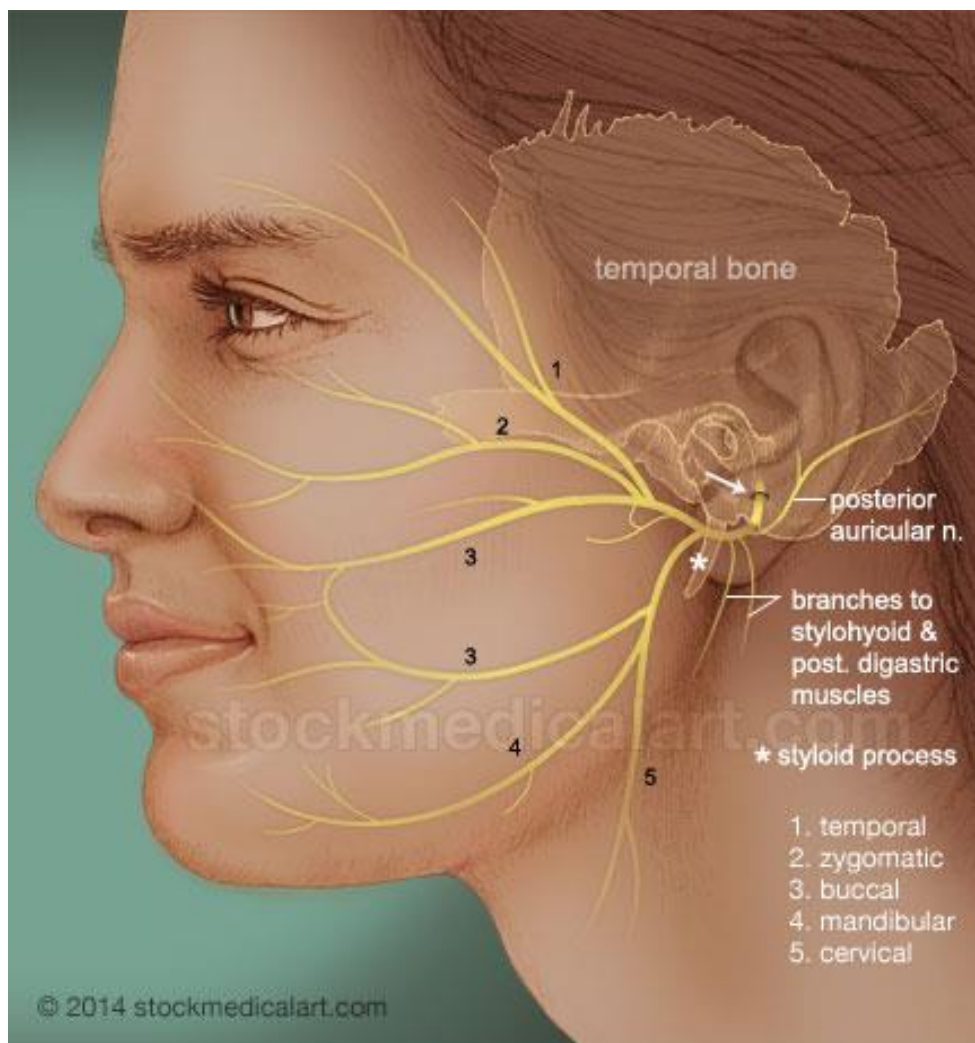
پاراسمپاتیک فایبرونه یې د ارادې غړو سره کار نلري او د غیرې ارادې غړو سره کار لري چې په لاندې ډول دی:

- Sublingual gland
- Submandibular gland
- Lacrimal gland

دا عصب د Pons څخه منشاء اخلي او د Skull څخه د يو سوري له لاري خارجيږي چې هغی ته Stylomastoid foramen وایي کله چی خارج شو نو د Parotid gland په برخه کی په ځانگو ویشل کیږي چی دغه څانگی یی په لاندی ډول دی:

- Buccal branch
- Cervical branch
- Mandibular branch
- Temporal branch
- Zygomatic branch

که کوم ځای تخریب شی نو هماغه ځای به غونجیږي که دا عصب خراب شی نو هغی ته Bell's palsy وایي.



8: CN VIII: Vestibular cochlear Nerves

دی ته ځکه دا نوم ورکړل شوی چې دا د Inner ear د داخلی غوږ دوه ساختمانونو ته راځي، یو Vestibule ته او بل Cochlea ته.

چې د Vestibule دنده د موازینې یا Balance ساتل او د Cochlea دنده داده چې په اوریدو کې رول لري یعنی ددی عصب په واسطه اوریدل کیږي.

Deafness یا کون والی په دوه ډوله دی:

- Conductive

په دی کې عصب جوړ وی خو لاره کې کوم مشکل موجود وی غږ تر Cochlea نه رسېږي.

- Neural

په دی کې اواز تر Cochlea رسېږي خو عصب خراب وی.

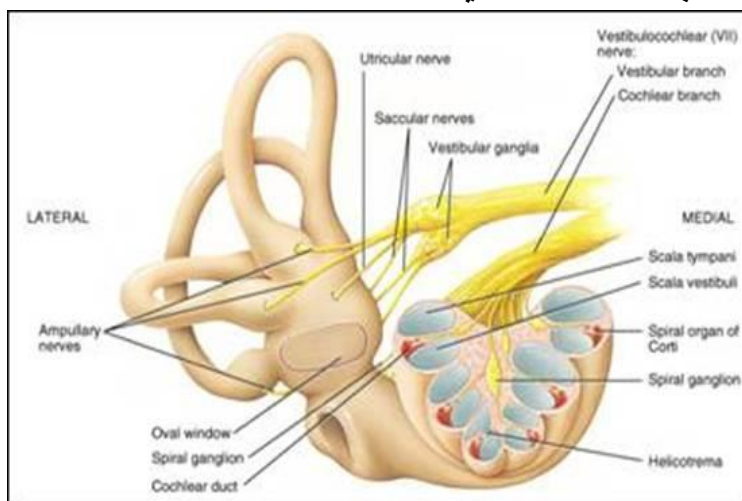
Vestibule یا دهلیز پراخه ساختمانونه دی او Cochlea بیا Spiral یا تاوشوی ساختمانونه دی.

دا عصب د وظیفې له نظره Sensory دی او د Pons څخه منشاء اخلي نو دا عصب تر inner ear پورې ځان رسوي.

کله چې د Pons څخه منشاء اخلي نو Post cranial fossa ته راځي بیا Middle cranial fossa ته راځي او له دی ځای څخه بیا د یو سوري له لاری چې ورته Internal acoustic meatus وایي Inner ear ته داخلېږي کله چې داخل شو نو یوه برخه به یې Vestibule ته ځي او بله برخه به یې Cochlea ته ځي.

غوږونه دوه سوري لري:

- External acoustic meatus
- Internal acoustic meatus



9: CN IX: Glossopharyngeal Nerves

دی عصب ته دانوم خُکِه ورکړل شوی چی دا یوه شعبه Gloss یعنی ژبی ته ورکوی او بله شعبه Pharynx یعنی ستوني ته ورکوی.

دا عصب د نوعیت له نظره Mix عصب دی یعنی هم Motor او هم Sensory دی. او همدارنگه له دی سره پاراسمپاتیک فایبرونه هم شته.

Sensory یی Tongue یا ژبی ته راخی خصوصاً د ژبی 1/3 post برخي ته او په Taste یا د غذا د خوند په معلومولو کی رول لری.

پاراسمپاتیک فایبرونه یی غیري ارادی غړو ته راخی یا Parotid gland ته راخی.

او Motor برخه یی د Pharynx عضلي ته راخی چی هغی عضلي ته Stylopharyngeal muscle وایی.

دا عصب د Medulla خُخه منشاء اخلي چی کله منشاء واخلي نو د Jugular foramen له لاری د Skull خُخه خارجیری او Neck ته راخی په Neck یا غاړه کی په Branches یا شعبو ویشل کیږی:

- Lingual branch: to tongue
- Tonsillar branch: to tonsil
- Muscular branch: to Stylopharyngeal muscle
- Pharyngeal branch: to Pharynx
- Carotid branch: to Carotid body or sinus

Carotid branch

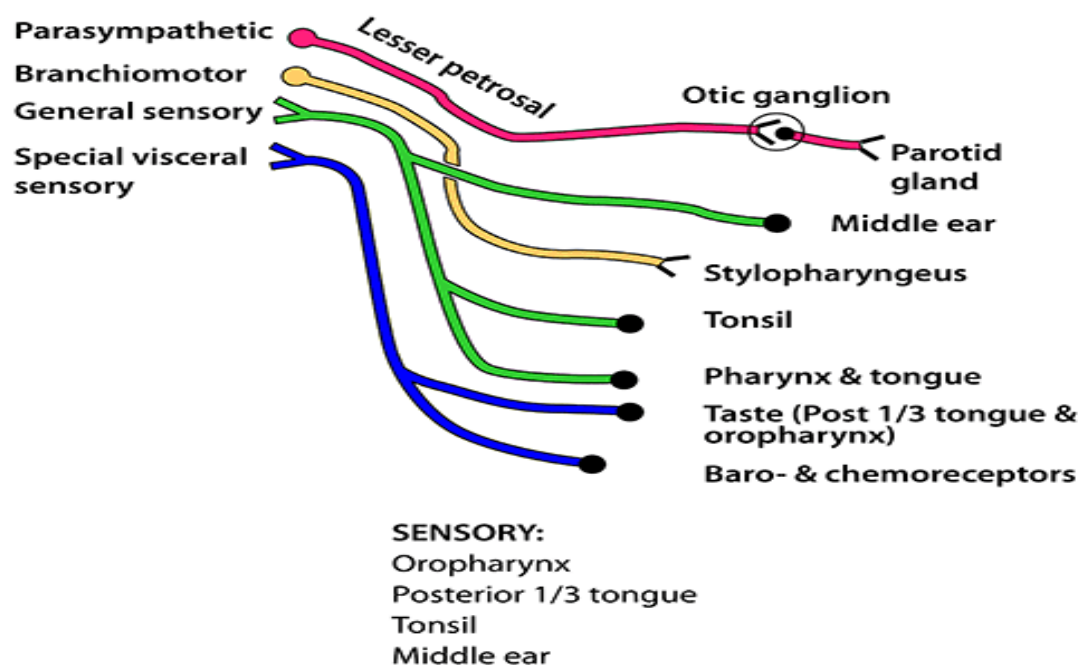
دغه شعبه د Carotid body د Bifurcation برخي ته راخی یعنی په کوم خای کی چی په دوه برخو ویشل کیږی، او Carotid body تعصیبوی.

Carotid body په حقیقت کی د Chemoreceptors مجموعه ده.

دغه اخذی یا Receptors د Hypoxia او Hypercapnia په مقابل کی تنبه کیږی.



IX GLOSSOPHARYNGEAL NERVE



10: CN X: Vagus Nerves

جمع یی Vagi ده او د Vagus تخت لفظی معنا مبهم یا نامعلوم دی یعنی دقیق سیر یی معلوم نه دی زموږ د بدن هری خواته شعبات ورکوی.

د وظیفی له نظره Mixed عصب دی یعنی هم Sensory دی او هم Motor ریشی لری، همدارنگه دا هم د پاراسمپاتیک فایبرونه لری او ورسره بنکته کیږی.

Sensory برخه یی د Larynx یا خنجرى Mucus membrane مخاطی غشاء ته راځی. Motor برخه یی د Larynx د عضلاتو سره کار لری.

پاراسمپاتیک فایبرونه یی: څومره غیرى ارادى غیرى چى په سینه کى دى هغى ټولو برخو ته شعبات ورکوی. (زړه، سږى او نور) او هم د کیدى زیاتره برخو ته راځى په استثنى د Large intestine د ځینو برخو څخه او Pelvic organ څخه چى هلته نه ځی.

دا یواځینى CN دى چى د غارى څخه بنکته کیږى سینی ته راځى او د سینی څخه د Pelvic برخى ته بنکته کیږى، او دا یواځینى CN دى چى اوږودوالى یی د نورو په نسبت زیات دى.

دا عصب د Medulla څخه منشاء اخلی او د Skull څخه د Jugular foramen له لارى خارجیږى او غارى ته به راځى، یعنی دا جوړه دى یا دوه دانى دى. دا دواړه Vagus عصب یو

Right طرف ته او بل د غاړی Left طرف ته راځی. په غاړه کی ددی دواړو عصبونو ارتباطات یوشان دی خو کله چی د غاړی څخه سینی ته راځی نو ددی دواړو ترمنځ دغه ارتباطات بیا فرق کوی. دا بیا د حجاب حاجز یا Diaphragm څخه تیریږی او بیا گیدی ته راځی.

په Diaphragm کی یو ډول سوری موجود دی چی ورته Esophageal opening وایی ددی سوریو له لاری Esophagus گیدی ته بنکته کیږی او ددی سوری له لاری د Vagus عصب هم گیدی ته بنکته کیږی یا داخلیری. کله چی Abdominal cavity ته داخل شو هلته Right Vagus عصب د Stomach په خلف کی په Branches یا څانگو ویشل کیږی چی ورته Posterior vagal trunk وایی او Left Vagus عصب د Stomach په قدام کی په Branches یا څانگو ویشل کیږی چی ورته Anterior vagal trunk وایی.

Branches of Vagus nerves

■ Meningeal branch

کوم چی Dura matter تعصیبوی.

■ Auricular branch

د External ear د Auricle برخه تعصیبوی.

■ Pharyngeal branch

د Pharynx ټول عضلات تعصیبوی په استثنی د Stylopharyngeal muscle چی دا د Cranial nerve په واسطه تعصیبیږی.

■ Superior laryngeal branch

دا په دوه برخو ویشل کیږی:

- External laryngeal branch

دا خنجرى ته راځی او هلته Cricothyroid muscle تعصیبوی.

- Internal laryngeal branch

دا د خنجرى مخاطی غشاء ته راځی. کوم Mucus membrane یا مخاطی غشاء چی تر Vocal cord پوری وی هلته راځی او هغه تعصیبوی.

■ Recurrent laryngeal nerve

دا عصب د Larynx له څنگ څخه تیریری او شعبه نه ورکوی خو کله چی یی د څنگ څخه تیر شو وروسته دوباره بازگشت کوی یعنی بیا Larynx ته شعبه ورکوی.

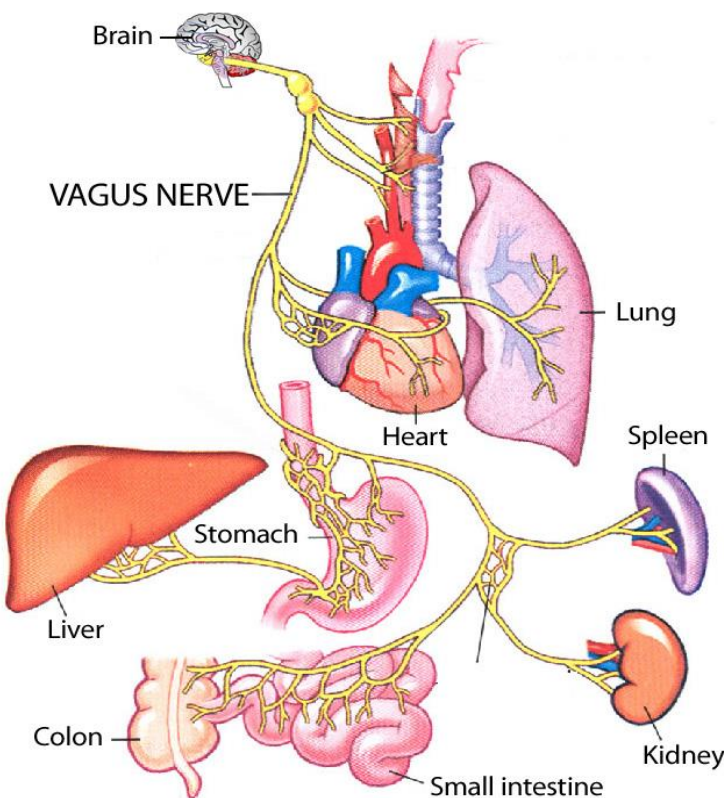
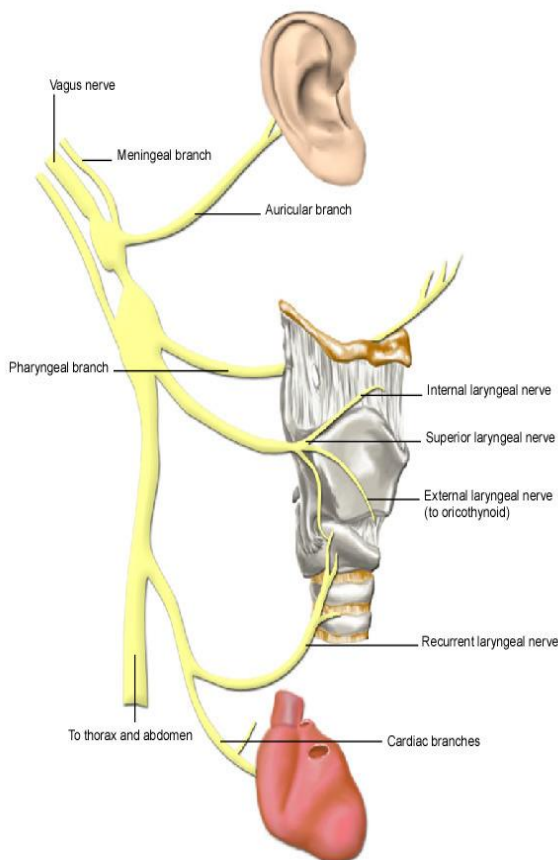
Larynx ته ځکه راځی چی هلته دوه کارونه ترسره کوی:

- د Larynx ټول عضلات تعصیبوی په استثنی د Cricothyroid عضلی څخه چی هغه نه تعصیبوی.

- د Larynx یا خنجری Mucus membrane تعصیبوی کوم چی د Vocal cord څخه لاندی یا بنکته دی.

■ Cardiac branch

دا زړه ته راځی او HR کموی.



11: CN XI: Accessory Nerves

کومکی هم ورته وایی. کومکی ځکه ورته وایی چی په یواځی شکل سره غاړی ته نه راځی خو د Vagus عصب شاته د کومکی عصب په شکل راځی.

دا یواځینی Cranial nerves دی چی دوه منشاء گانی لری:

- Spinal root

دا د Upper 5 cervical segment او Spinal cord څخه منشاء اخلي.

- Cranial root

دا د Medulla له برخې څخه منشاء اخلي.

Spinal root چې کله د Spinal cord څخه منشاء اخلي نو د Foramen magnum له لارې Cranial cavity ته داخلېږي، چې کله داخل شو نو هلته د Cranial root سره یوځای یا Join کېږي چې کله یوځای شو نو دی ته Accessory nerves وایي. نو دا عصب بیا د Vagus سره یوځای د Skull څخه د Jugular foramen له لارې خارجېږي او غاړې ته راځي او هملته خاتمه پیدا کوي. په غاړه کې دا عصب دوه عضلي تعصیبوي:

- Trapezius muscle

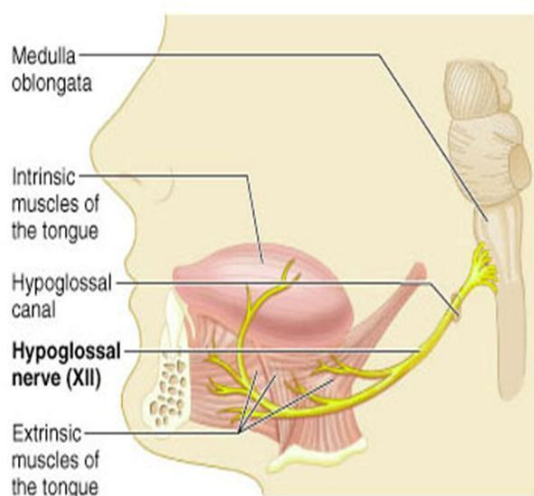
- Sternocleidomastoid muscle

نو دا چې د عضلاتو سره کار لري نو دا عصب بیا د نوعیت له نظره یو Motor عصب دی.

12: CN XII: Hypoglossal Nerves

دا عصب ژبې ته راځي خو د ژبې د لاندې برخې څخه تیرېږي، دا عصب د Medulla څخه منشاء اخلي او Motor عصب دی چې د ژبې ټول عضلات تعصیبوي.

د Skull څخه د یو کانال له لارې خارجېږي چې هغی کانال ته Hypoglossal canal وایي.



Spinal Nerves

هر Spinal nerve د دوو وړو ریښو دیوځای کیدو څخه جوړیږی.

- Dorsal rootlet
- Ventral rootlet

دغه ریښې په Intervertebral foramen کی سره نږدی یوځای کیږی.

Dorsal rootlet په خپل مسیر کی پرسوب لری چی ورته Posterior or dorsal root ganglia ویل کیږی.

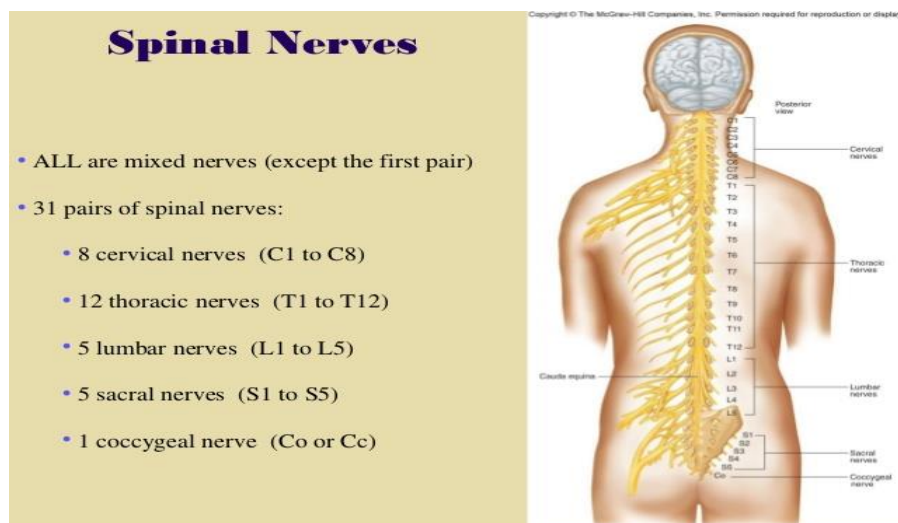
Branches of Typical Nerve

Spinal nerve له Spinal cord سره د دوه ریښو (Dorsal or ventral roots) په واسطه وصل شوی دی. Dorsal root د Spinal cord د Anterior horn سره خو Posterior horn د Spinal cord سره وصل دی.

په هره خوا کی Anterior root او Posterior root سره یوځای کیږی او Spinal trunk جوړوی چی هم Motor او Sensory فایبرونه لری، کله چی Spinal trunk د Intervertebral foramen ته ورسیدی په Anterior & Posterior Rami باندی ویشل کیږی.

Dorsal (Post) ramus د Vertebral column ته نږدی عضلات او پوستکی تعصیبوی خو Ventral rami اوږده ده او Upper & lower limb ته رسیدی.

Spinal nerves چی 31 جوړی دی 8 یی د Cervical د ناحیې، 12 یی د Thoracic، 5 یی د Lumber، 6 یی د Sacral ناحیې او یو یی د Coccygeal nerve دی.

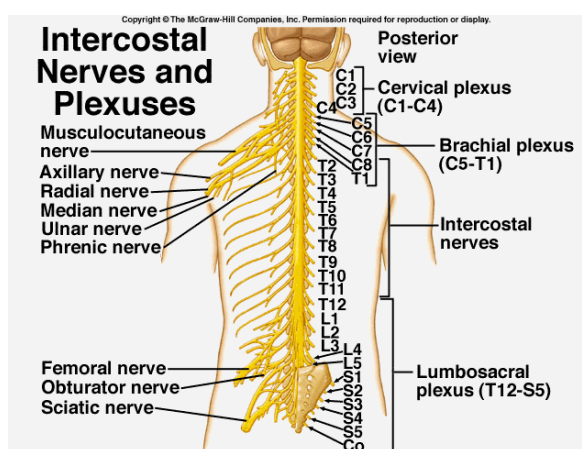


Plexus

ڊیر Spinal nerve سره یوځای کیری او دری Plexus جوړوی:

- Cervical Plexus
- Brachial Plexus
- Lumbosacral Plexus

T2 او T11 spinal nerve پوری شعبات د Plexus په جوړیدو کی برخه نه اخلی او د Ribs ترمنځ په سینه کی غځیدلی او شاوخوا عضلاتو او پوستکی ته شعبات ورکوی.



Cervical Plexus

د پورتنیو څلورو Cervical nerve د Ventral rami په واسطه جوړ شوی چی شعبات یی په دوه گروپونو ویشل شوی دی:

■ Superficial (Cutaneous) Branches

چی دا په خپل وار سره لاندی شعبات لری:

- Lesser occipital nerve
- Great auricular nerve
- Transvers cutaneous nerve of the neck
- Supra clavicular nerve

■ Other Branches

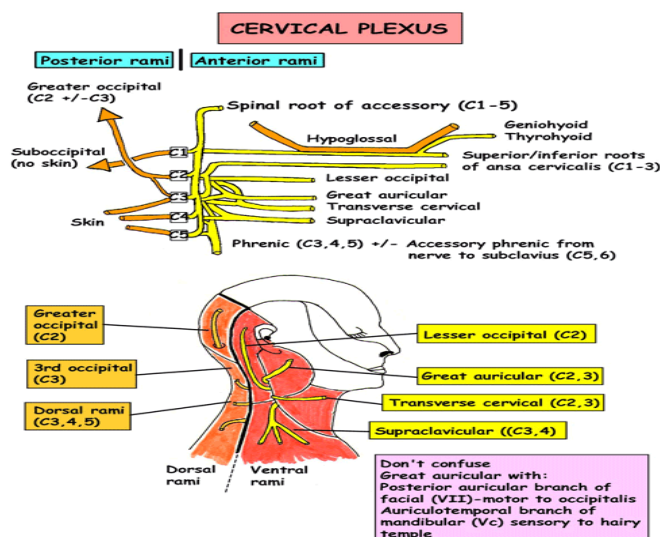
چی دا بیا په دوه ډوله دی:

- Communicating branch

چی د Vagus ،Hypoglossal او Sympathetic nerve سره رابطه لری.

- Muscular branch

کوم چی د سر عضلات تعصیبوی.



Phrenic nerve

دی ته Nerve diaphragm هم وایی خکه د حجاب حاجز، Sensation او Movement سره کار لری.

د نوعیت له نظره Mixed عصب دی یعنی هم Motor دی او هم Sensory دی.

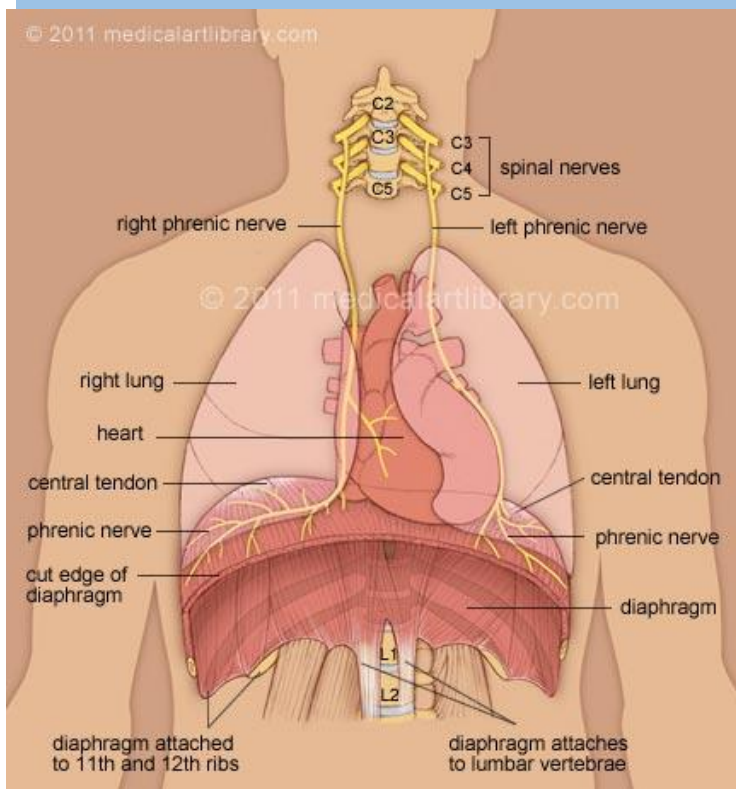
د Motor برخه یی د Diaphragm عضلاتو ته راخی.

او Sensory یی Diaphragm ته راخی او ددی په Sensation کی رول لری.

حجاب حاجز دوه مخه لری، پاسنی مخ یی د Pleura په واسطه پوښل شوی لاندینی مخ یی د Peritoneum په واسطه پوښل شوی دی، نو دا عصب Mediastinal pleura او Pericardium تعصیبوی.

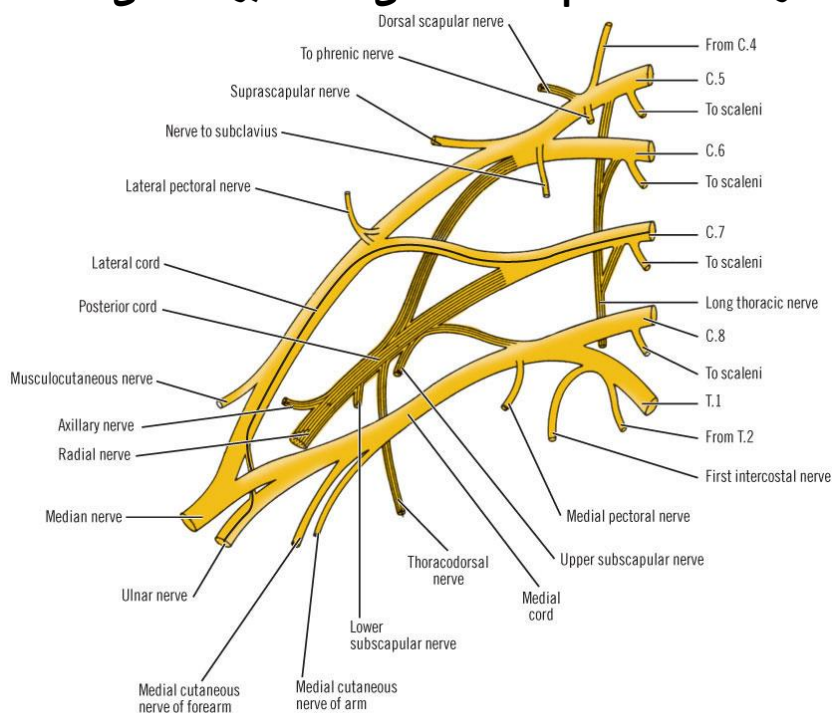
دا عصب له C3، C4، او C5 spinal nerve د Ant rami څخه په غاړه کی د تایراید عضروف د Superior border څخه منشاء اخلی.

دا عصب د Diaphragm د Canal opening له لاری گیدی ته داخلیری کله چی داخل شو نو خان بیا خپل هدف ته رسوی. ددی عصب د زیات تخریب له کبله Hiccup (اټکی) پیدا کیږی که دغه Hiccup دوامداره شی نو باید د CRF (Chronic renal failure) لپاره وشي خصوصاً دا په زړو اشخاصو کی وی او یا په تداوی کی ورته د Phenergan شربت ورکول کیږی.



Brachial Plexus

د ټولو څخه غټ Plexus دی یوه برخه یی په Neck کی او بله یی په Axilla کی موقیعت لری، په Upper limb کی چی څومره عضلات وی له دی څخه ورته شعبات ځی. ددی په ترکیب کی C5، C6، C7، C8 او T1 spinal nerve د قدامی Rami برخه اځلی.



Copyright ©2006 by The McGraw-Hill Companies, Inc. All rights reserved.

د جوړښت له نظره دا Plexus د لاندې برخو څخه جوړ شوی دی:

- Root
- Trunk
- Division
- Cords

Root

پنځه ریښې یا Roots لری:

- C5
- C6
- C7
- C8
- T1

د Root د یوځای کیدو څخه Trunk جوړیږي، که C5 او C6 سره یوځای شي نو Upper trunk جوړوی، C7 ریښه په یوځای ډول سره Middle trunk جوړوی او کله چی C8 او T1 سره یوځای کیږي نو Lower trunk جوړوی.

هر Trunk په دوو برخو ویشل کیږي چی هری برخي ته یی Division ویل کیږي، یوته یی Upper division ویل کیږي او بل ته یی Lower division ویل کیږي.

د upper trunk upper division او middle trunk upper division سره یوځای کیږي او Cords جوړوی چی ورته Lateral cord وایی.

Lower trunk upper division په یوځای ډول سره Medial cord جوړوی.

او lower trunk lower division, upper trunk lower division سره یوځای کیږي او Posterior cord جوړوی.

د Division د برخی څخه یی کوم عصب منشاء نه اخلی یا به د Trunk، Root او یا هم د Cords څخه به منشاء اخلی، خو زیاتره یی بیا د Cords څخه منشاء اخلی.

ددی عصب د Root څخه دوه عصب منشاء اخلی:

- Long thoracic nerve
- Dorsal scapular nerve



د Trunk له برخی څخه یی د Upper trunk عصب منشاء اخلی چی هغه هم دوه دانی دی:

- Supra scapular nerve
- Nerve to subclavian muscle

د Lateral cord څخه لاندی عصب منشاء اخلی:

- Muscle cutaneous
- Lateral pectoral nerve
- Lateral root of median nerve

د Medial cord څخه لاندی شعبات منشاء اخلی:

- Ulnar nerve
- Medial pectoral nerve
- Medial root of median nerve
- Medial cutaneous nerve of arm
- Medial cutaneous nerve of forearm

د Posterior cord څخه لاندی شعبات منشاء اخلی:

- Upper sub scapular nerve
- Nerve to latissimus dorsi muscle
- Lower sub scapular nerve
- Axillary nerve
- Radial nerve

Musculo cutaneous nerve

دا د Brachial plexus د Lateral cord څخه منشاء اخلی. دا Mixed عصب دی یعنی هم Motor او هم Sensory دی.

Motor برخه یی د Arm قدامی برخی عضلات تعصیبوی او Sensory برخه یی پوستکی تعصیبوی خصوصاً د Forearm د Lateral part پوستکی.



Radial nerve

دا هم د Brachial plexus يوه شعبه ده چې د Posterior cord څخه منشاء اخلي يو Mixed عصب دی.

Motor برخه يې د Arm او Forearm د Posterior part عضلات تعصیوی او Sensory برخه يې د hand پوستکي ته راځي او د لاس د Dorsal برخي 3 نيمی وحشی گوتو پوستکي تعصیوی.

Ulnar nerve

دا هم د Brachial plexus يوه شعبه ده چې د Medial cord څخه منشاء اخلي، دا هم Mixed عصب دی.

Motor برخه يې د دوه برخو عضلاتو ته راځي:

- د لاس ټول عضلات تعصیوی په استټي د Thenar او لومړي او دوهم Lubrical عضلاتو څخه.

- د Forearm د Anterior برخي دوه عضلاتو نيمه ای انسي قسمت (Median half) ته راځي چې دا دوه عضلات په لاندی ډول دی:

- Flexor carpiulnaris muscle
- Flexor digitorum profundus

Sensory برخه يې د لاس پوستکي ته راځي، د لاس د يو نيم انسي گوتو په اندازه او د Palmar او Dorsal پوستکي تعصیوی.

Auxiliary nerve

دا هم د Brachial plexus يوه شعبه ده چې له Posterior cord څخه منشاء اخلي او د Deltoid muscle او د هماغی برخي پوستکي هم تعصیوی.

Thoracic spinal Nerves

هغه عصب دی چې د سيني له برخي څخه محیط ته ځي دا له T1 څخه تر T12 پوري 12 جوړی لری، لومړنی 11 جوړی يې د Intercostal spinal nerve او دولسمه جوړه يې د Sub costal spinal nerve په نومونو يادېږي.



هر Spinal nerve د Ribs يا پښتو لاندینی Borders څخه تیریری او په Lower border کی یوه Grove ده چی د Sub costal grove په نوم یادیری په هغی کی تیریری د VAN په شکل یعنی Vein, Artery, Nerve د هری پښتی څخه لاندی دا دری شیان تیریری.

دا یواځینی Spinal nerve دی چی په یواځی ځان سره Plexus جوړوی.

دوهم Classification یی:

- Typical thoracic spinal nerve
- Atypical thoracic spinal nerve

Typical خاص اعصاب دی او یواځی د سینی عضلاتو او پوستکی ته شعبات ورکوی دا دری دانی Typical spinal nerve دی:

- T4
- T5
- T6

Atypical د T1 څخه تر T3 پوری او د T7 څخه تر T12 پوری شعبات ورکوی، T1 او T3 یی د سینی څخه علاوه Upper limb ته شعبات ورکوی او T7 او T12 یی Abdominal part ته شعبات ورکوی.

Lumber Plexus

دا د Abdomen په Posterior wall کی د Psoas major muscle څخه شاته موقیعت لری، د L1 څخه تر L4 spinal nerve د Anterior rami په واسطه جوړیری.

Borders of Lumber Plexus

نظر دی ته چی د Psoas muscle د کومی برخی څخه وخی:

- Anterior Border

هغه شعبات چی د Psoas د عضلی د قدامی برخی څخه وخی.

- Medial Border

هغه شعبات چی د Psoas عضلی د انسی برخی څخه وخی.

- Lateral Border

هغه شعبات چی د Psoas د عضلی د وحشی Border څخه منشاء اخلی.



Anterior Border

ددى خخه يواخى يوه شعبه وځى:

■ Genital Femoral Nerve

دغه عصب دوه برخى لرى:

- Genital

كوم چى تناسلى برخو ته راځى، په نارينه وو كى دا د Cremastric عضلى ته راځى او د Testis په پورته كولو كى رول لرى، په ښځينه وو كى بيا دا Labia major ته ځى.

- Femoral

دا برخه يى د Thigh قدامى پورته برخى ته راځى او د پوستكى تعصيبوى.

Cremastric Reflex

كه د نارينه وو د ورون (Thigh) پورتنى برخه د يوه تيره څيز په واسطه Scratch شى نو Testis پورته كيږى ځكه دلته يو عصب راغلى دى نو دى ته Cremastric reflex وايى.

Medial Border

له دى خخه دوه عصبه وځى:

■ Obturator Nerve

دى ته ځكه دا نوم ورکړل شو چى دا Pelvic ته راځى او هلته د Obturator foramen له لارى خارجيږى او Thigh ته راځى او د Thigh په Medial برخه كى Skin او عضلات تعصيبوى.

■ Lumbo sacral Trunk

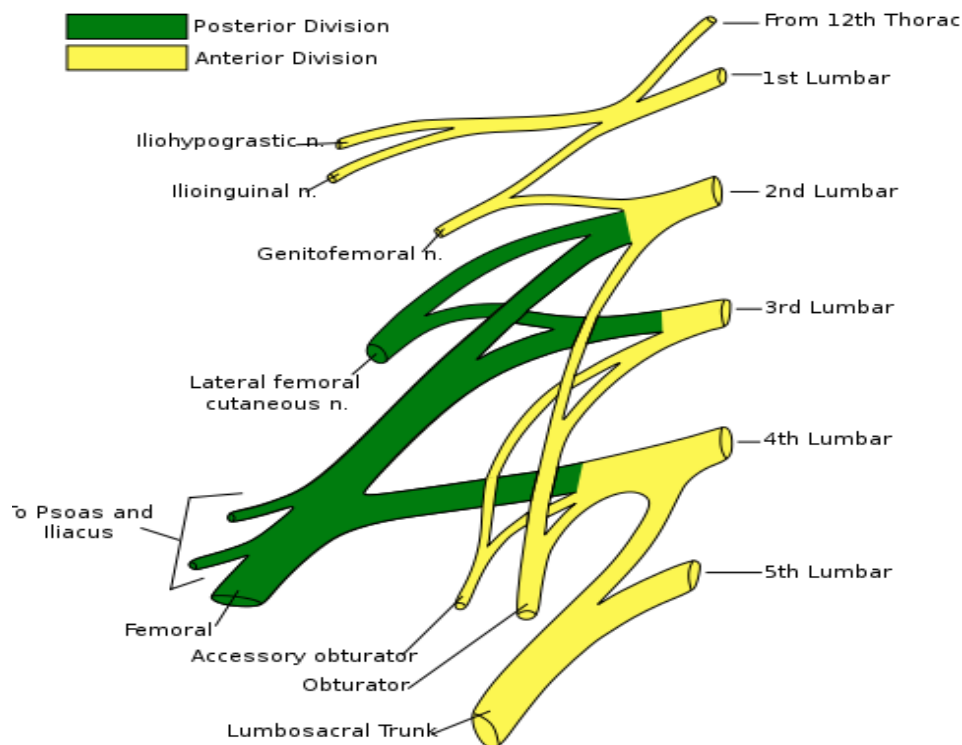
دا د L4 او L5 spinal nerve د Anterior rami مجموعى ته وايى، دى ته ځكه دا نوم ورکړل شوى چى هم د Lumber له ناحيى خخه وځى او Sacral ځكه ورته وايى چى د Sacral plexus په جوړيدو كى برخه اخلى او Trunk د دوو ريښو خخه منع ته راځى.



Lateral Border

لاندى شعبات تری راوخی:

- Iliohypogastric nerve
- Ilioinguinal nerve
- Lateral Cutaneous nerve of thigh
- Femoral nerve



Sacral Plexus

دا Plexus په Pelvic کی جوړیږی (په حوصله کی د یو پوښ یا Fascia څخه لاندى جوړیږی)

دا د L4، L5، S1، S2، S3 او Portion of S4 Spinal nerve د Anterior rami برخې په واسطه جوړیږی.

L4 او L5 ته Lumbosacral trunk هم وایی.



Branches

■ Sciatic nerve

دی ته رگ نثاء هم وایی دا ورته خکه وایی چی ددی امراض نسبت سرو ته په بنخو کی زیات وی د Lower limb اکثره عضلات او پوستکی ددی په واسطه تعصیبیری. دا په ټول بدن کی تر ټولو اوږد ترین او هم ضخیم ترین عصب دی، Pelvic خخه شروع کیږی او تر Foot یا پښی پوری رسیږی.

Pathway of Sciatic nerve

دا عصب د Pelvic خخه شروع کیږی او د Pelvic خخه د Greater sciatic foramen له لاری خارجیږی او Gluteal muscle ته راځی، او د Inferolateral برخی خخه تیریږی او د Thigh شاتنی برخی ته راځی. دا عصب د Gluteal د برخی Suprolateral خخه نه تیریږی خکه د ستنی لپاره هغه مناسب ځای دی. دا عصب تر Popliteal fossa کوم چی د Knee joint شاته موقیعت لری هغی پوری راځی او په دوه برخو ویشل کیږی:

- Tibial nerve
- Common Peroneal nerve (Fibular nerve)

Tibial Nerve

دا د Sciatic nerve خخه د Popliteal fossa په علوی برخه کی منشاء اخلی او دا په Leg کی د Tibial هډوکی په امتداد بنکته د Ankle joint پوری راځی. کله چی Ankle joint ته ورسیږی نو په دوه شعبو باندی ویشل کیږی:

- Medial planter nerve
- Lateral planter nerve

Common peroneal (Fibular) Nerve

دا په Leg کی د Fibula هډوکی تر Neck پوری راځی او هلته په دوه برخو ویشل کیږی:

- Superficial peroneal nerve
- Deep peroneal nerve

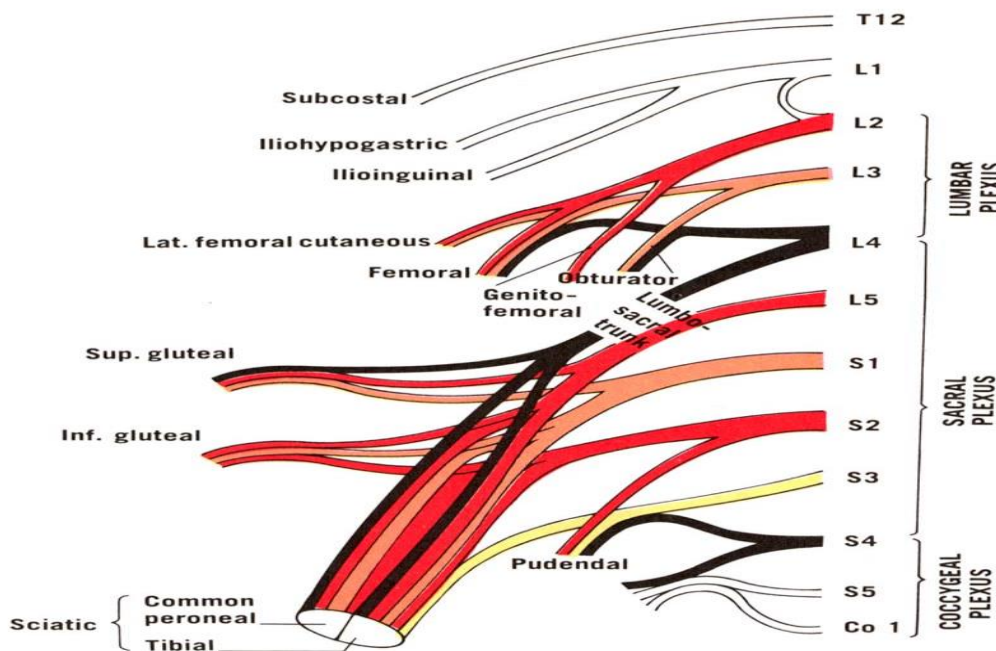
دا دواړه د Foot یا پښی Dorsal برخی ته راځی او هلته ټول عضلات او پوستکی تعصیبوی.



Coccygeal Plexus

په بدن کی ترټولو کوچنی ترین Plexus دی.

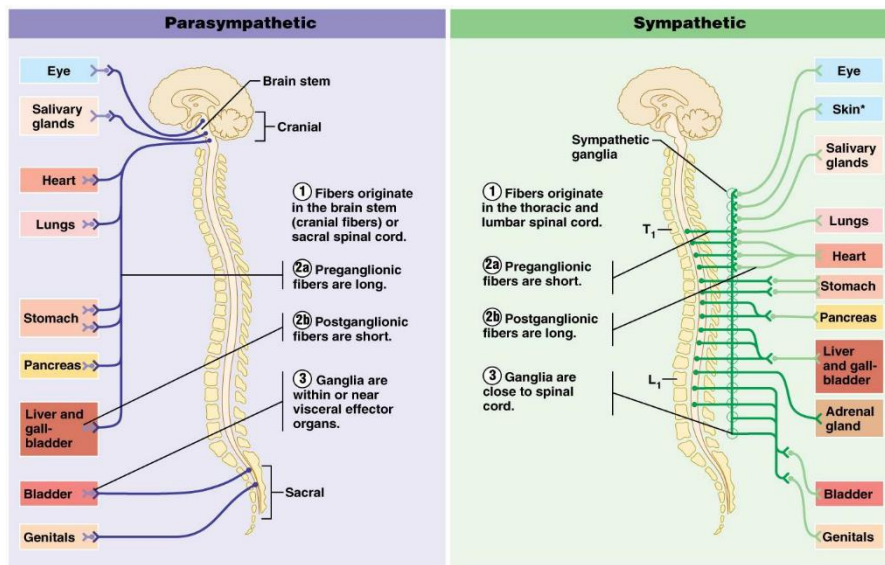
د S4، S5 او د Coccygeal nerve په واسطه د Coccyx هډوکي د پاسه په حوصله کی جوړیږی او له دی څخه یوه شعبه منشاء اخلی چی هغی ته Anococcygeal nerve وایی یعنی دا د Anus شاوخوا ته راځی.



ANS (Autonomic Nervous System)

دا هم د محیطی عصبی سیستم پوری مربوط دی یعنی له مرکز څخه محیط ته ځی، دا دوه برخي لری:

- Sympathetic
- Para Sympathetic



دوی د بدن غیرې ارادی غړو ته ځی، دوی هر غړی ته یوځای ځی او د یوبل ضد کار ترسره کوی په استثنی د لارو غذاواتو چی په هغی باندی یوشان تاثیر لری یعنی که زیات شی نو تنبه کونکی تاثیر لری.

سمپاتیک له دوو ځایونو څخه خارجیری:

- Thoracic lumber
- Cranium sacrum

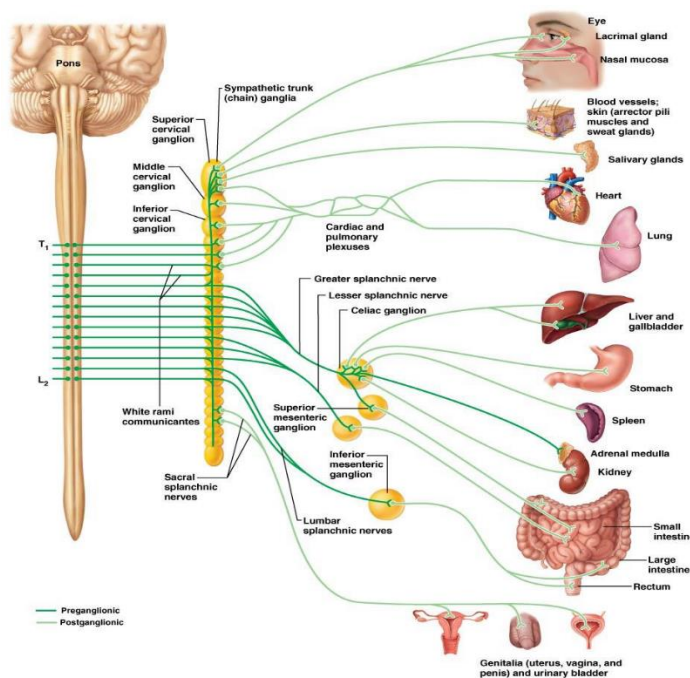
پاراسمپاتیک هم له دوه ځایونو څخه خارجیری:

Sympathetic Nervous system

Sympathetic ganglia یا ورته Para vertebral ganglia هم وایی دا هغه Ganglia گانی دی چی د Spinal cord سره موازی سیر لری.

Preganglionic fiber د Ganglia څخه مخکی دی او د Spinal cord څخه وروسته واقع دی کله چی دا سمپاتیک فایبرونه راوځی نو ددی Ganglia سره یوځای کیروی چی همدی ته Preganglionic fiber ویل کیروی کله چی له دی سره یوځای شی نو له دی څخه بل Fiber وځی او هغه راځی د اعضاوو سره یوځای کیروی چی هغی ته Post ganglionic fiber ویل کیروی، Preganglionic fiber لنډ فایبرونه (Short fiber) دی او Postganglionic اوږده (Long fibers) دی.

د Preganglionic fiber د نهایت څخه Acetylcholine افرازیوی او د Post ganglionic fiber څخه بیا Epinephrine او Norepinephrine افرازیوی.



© 2016 Pearson Education, Inc.

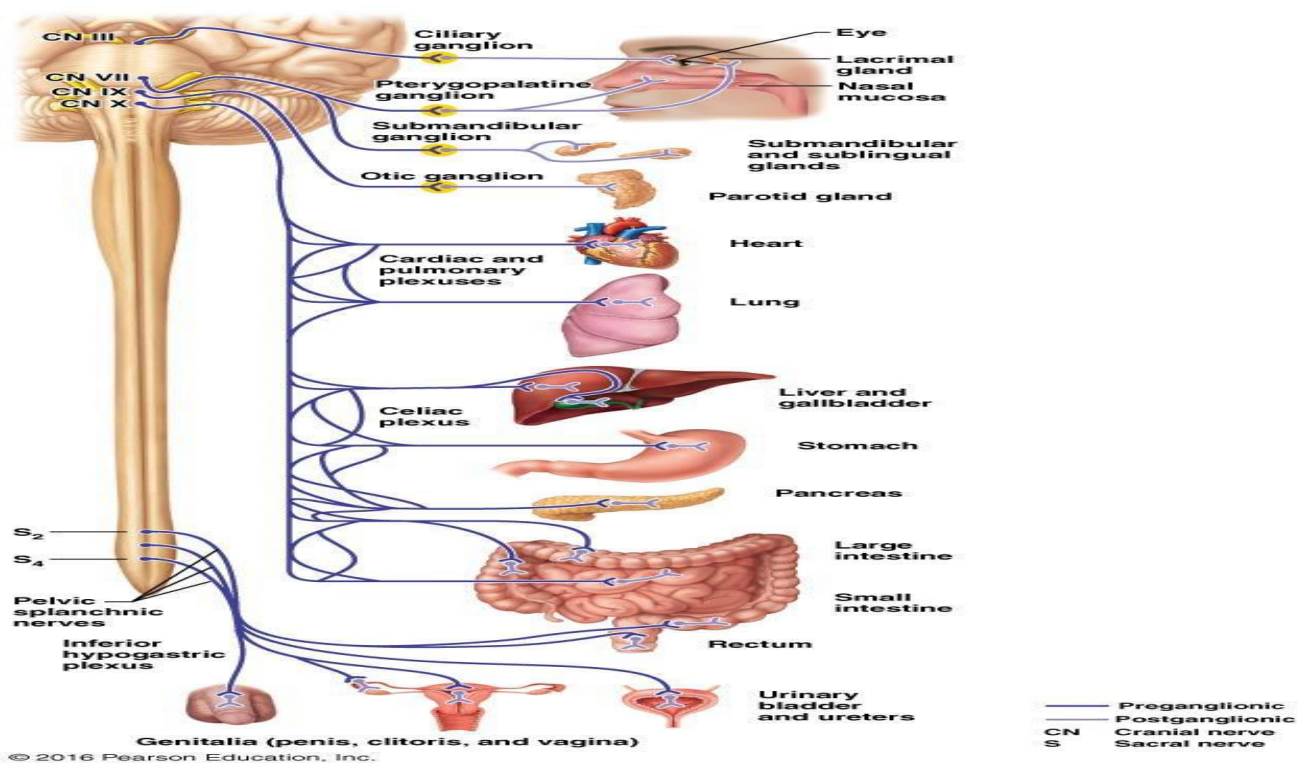
Para Sympathetic fiber

پاراسمپاتیك چى كومه عضوه تعصیبوی دغه Para sympathetic fiber هغی ته نږدی موقیعت لری.

لكه: پاراسمپاتیك چى زړه تعصیبوی نو هملته یی Ganglia هم وخی او Preganglionic fiber ganglia ورته وایی.

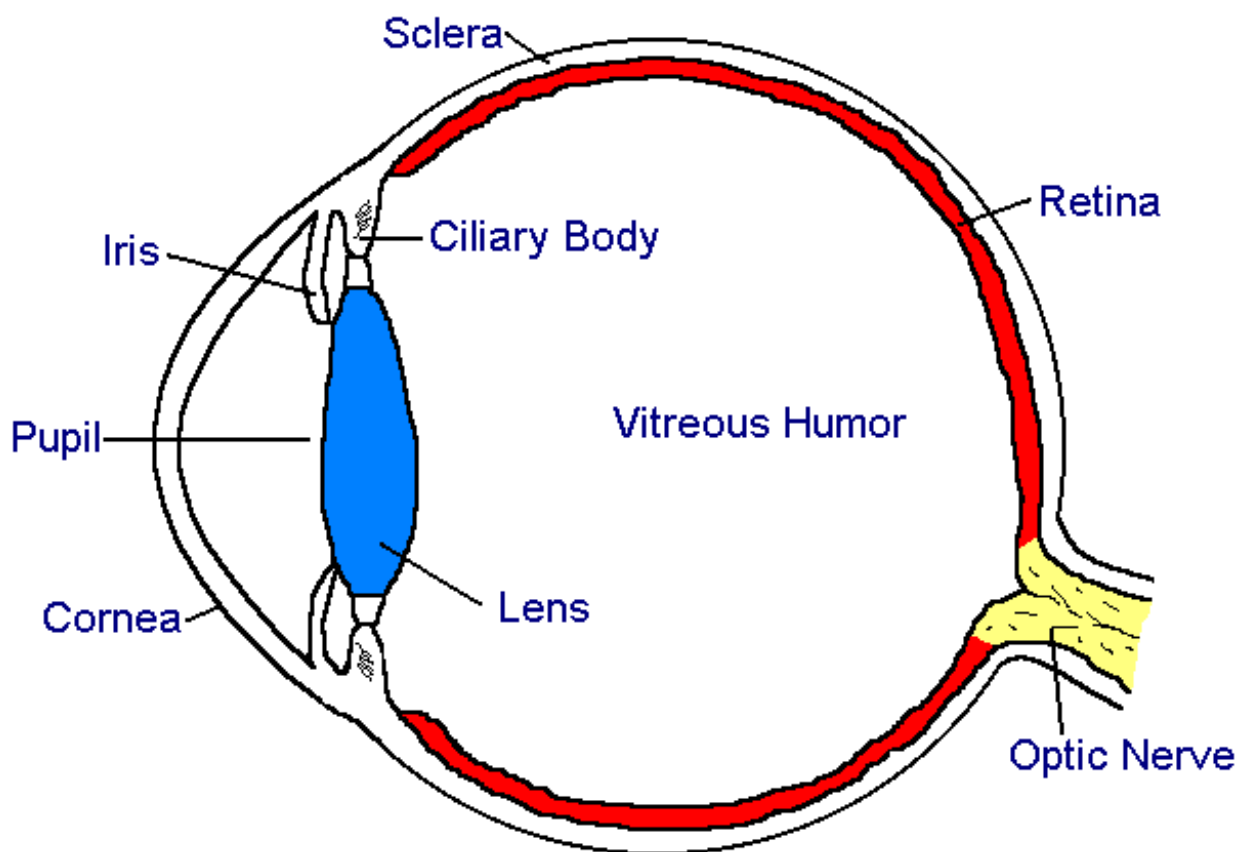
ددى postganglionic fiber لنډ یا Short او Preganglionic fiber یی Long دی.

دا دواړه فایبرونه یعنی د Preganglionic fiber او Post ganglionic fiber څخه Acetylcholine افرازیږی.



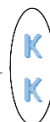15th chapter

Anatomy of the Eye



Mr.18

Kefayatullah.naibamani



Eye

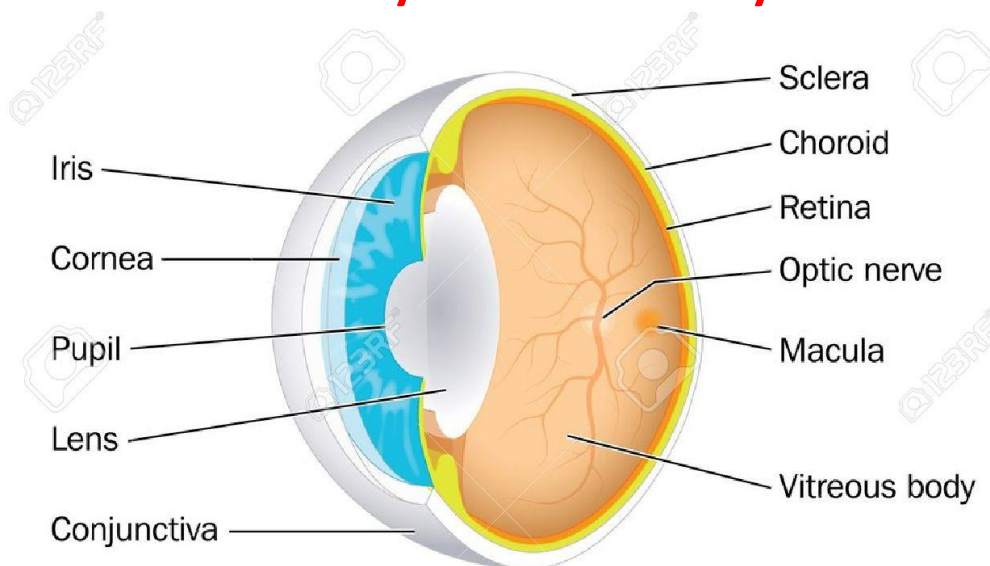
سترگه

Location: Orbital cavity

د اناتومی له نظره سترگه لاندی طبقی لری:

- Outer layer (Fibrous layer)
- Vascular layer (Middle layer)
- Inner layer (Nervous layer)

Outer layer or Fibrous layer



په دی طبقه کی دوه برخه شاملی دی:

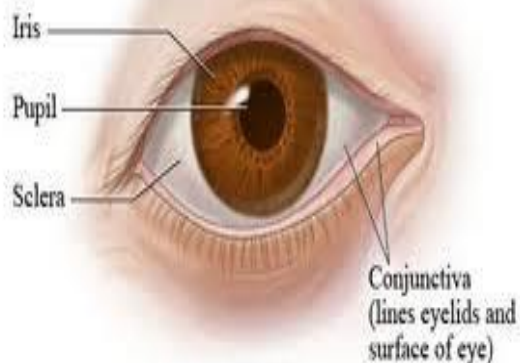
■ Sclera

د سترگی 5/6 خلفی برخه جوړوی کوم چی له **Dense fibrous tissue** څخه جوړه شوی ده، دنده یی د سترگی شکل ثابت ساتل دی، سپین رنگ لری.

د **Skleros** څخه اخستل شوی چی د **Hard** په معنا سره ده.

■ Cornea

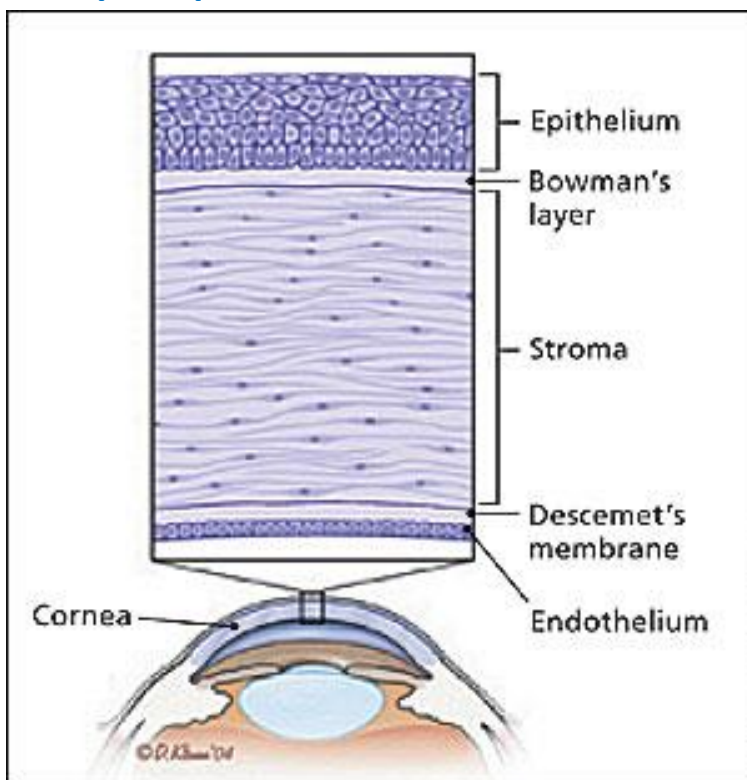
دا د سترگی 1/6 قدامی برخه جوړوی د **Iris** څخه د **Anterior chamber** په واسطه جلا کیږی.



Structure of Cornea

د جوربنت له نظره Cornea د لاندې طبقو څخه جوړه ده:

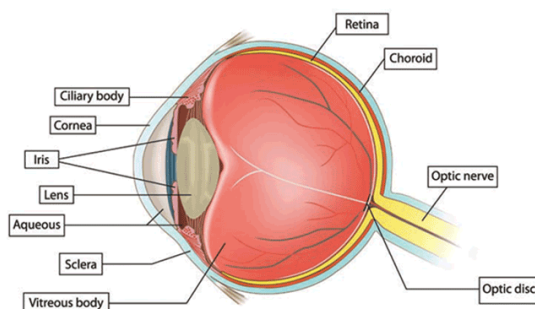
- Corneal Epithelium
 - Non keratinized stratified squamous epithelium
- Bowman's Membrane
- Substantia Propria
- Descemet Membrane
- Simple Squamous Mesothelium



Middle layer or Vascular layer

دا له دری برخو څخه جوړه ده:

- Choroid
- Ciliary body
- Iris



Choroid

دا یوه نازکه رنگینه طبقه ده چې د Sclera خلفی قسمت له Retina څخه جدا کوي، بیرونی سطحه د Sclera څخه د Supra choroidal lamina په واسطه جلا کیږي.

Choroid د ساختمان له نظره د لاندې صفحو څخه متشکل دی:

- Outer vascular lamina

کومه چې د شریانونو او وریدونو څخه جوړه ده.

- Middle or choriocapillary lamina

کومه چې د Capillaries څخه جوړه ده او د Diffusion په عملیه کې د Retina د Cons او Rods حجرات تغذیه کوي.

- Inner or basal lamina

نازکه او شفافه صفحه ده چې د Retina په بیرونی رنگینه صفحی پوری نښتی ده.

Ciliary body

دا یوه ضخیمه برخه ده چې په شاتنی برخه کې له Choroid او مخکینی برخه کې له Iris سره وصل شوی ده. دا دوه برخې لری:

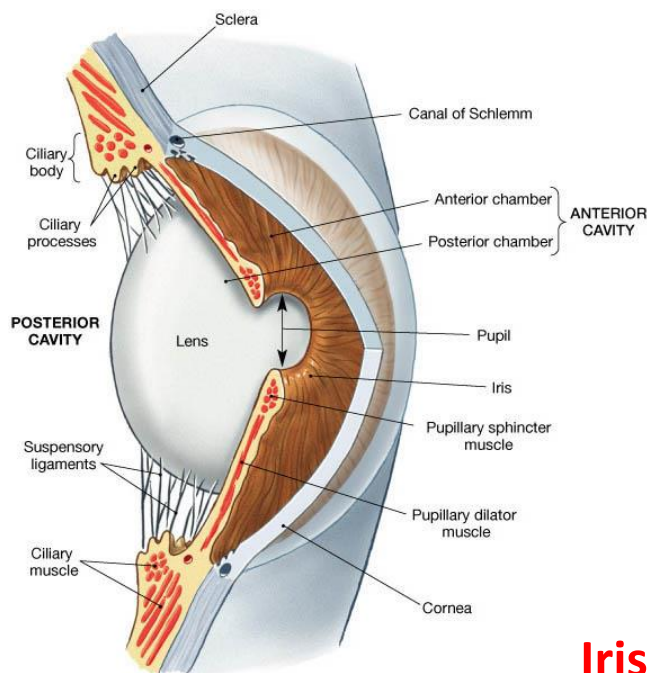
- Anterior Part

دا غاښ ماننده ساختمانونه لری چې Ora serrata ورته وایی.

■ Posterior Part

د هستولوژی له نظره لاندی برخی لری:

- Ciliary Muscle
- Ciliary Process
- Vessels
- Epithelium two layers:
Outer is Pigmented cuboidal epithelium
Inner is non pigmented columnar epithelium



Iris

د منځنی طبقی تر ټولو قدامی برخه ده، په منځنی برخه کی یو سوری لری چی د Pupil په نوم یادیری.

Structure of Iris

د Iris قدامی Structure د یو طبقه یی Mesothelium په واسطه پوښل شوی او خلفی یی د دوه طبقه یی Pigmented cells په واسطه پوښل شوی دی، د Stroma برخه یی د Vessels، Loss connective tissue او Pigment cells څخه جوړه ده.

په Iris کی دوه نوعه عضلات لیدل کیږی:

- Circular muscle

یا حلقوی عضلات چی د پاراسمپاتیکی اعصابو په واسطه تعصیب شوی وی.

- Radial muscle

دا د سمپاتیک اعصابو په واسطه تعصیب شوی دی.

د Pupil قطر 2-4mm پوری دی، په کمه رڼا کې یې قطر زیاتیری او په زیاته رڼا کې یې قطر کمیری.

Retina or Inner coat

د سترگی په 2/3 خلفی برخه کې موقیعت لری، په دی کې اعصاب زیات دی نو د Neural layer په نوم هم یادیری، خارجی سطحه یې د Choroid سره نښتی ده او داخلی سطحه یې د Hyaloid membrane سره په تماس کې ده.

د خلف څخه قدام ته درې برخې لری:

- Optic
- Ciliary
- Iridial

Optic برخه یې د Nervous tissue لرونکی ده چی د رڼا په مقابل کې حساس دی، د Retina دا برخه له Optic disk څخه د Ciliary body تر خلفی نهایت پوری امتداد لری ددی برخې قدامی کنار موج ماننده خط چی د Ora serrata نومیری جوړوی، په Optic disk کې یوه فرورفتگی وجود لری چی د Physiological cup په نوم یادیری دا برخه یعنی دغه فرورفتگی Rods او Cons نه لری له دی کبله د رڼا په مقابل کې غیر حساسه ده.

د سترگی گاتی په خلفی نهایت کې د Optic disk څخه 3mm وحشی لوری ته یوه بله فرورفتگی قرار لری چی Macula lutea نومیری دغه فرورفتگی ژیر رنگ لری د دغه فرورفتگی مرکزی قسمت کی لږ څه ژوروالی شته چی Fovea centralis جوړوی او دا د Retina نازکترینه برخه ده دا برخه یواخی Cones لری.

په Retina کې Receptors لیدل کیږی چی دا اصلاً Photoreceptors دی او په دوه ډوله دی:

- Rods

په Dim light یعنی د شپې په لیدلو کې مرسته کوی.

- Cones

په زیاته رڼا Bright light یعنی د ورځ په لیدلو کې مرسته کوی.



Layers of Retina

د هستولوژی له نظره لاندی 10 طبقی لری:

- The Pigmented layer
- Layer of Rods and Cons
- External limiting membrane
- Outer nuclear layer
- Outer plexiform layer
- Inner nuclear layer
- Inner plexiform layer
- Ganglion cell layer
- Nerve fiber layer
- Internal limiting membrane

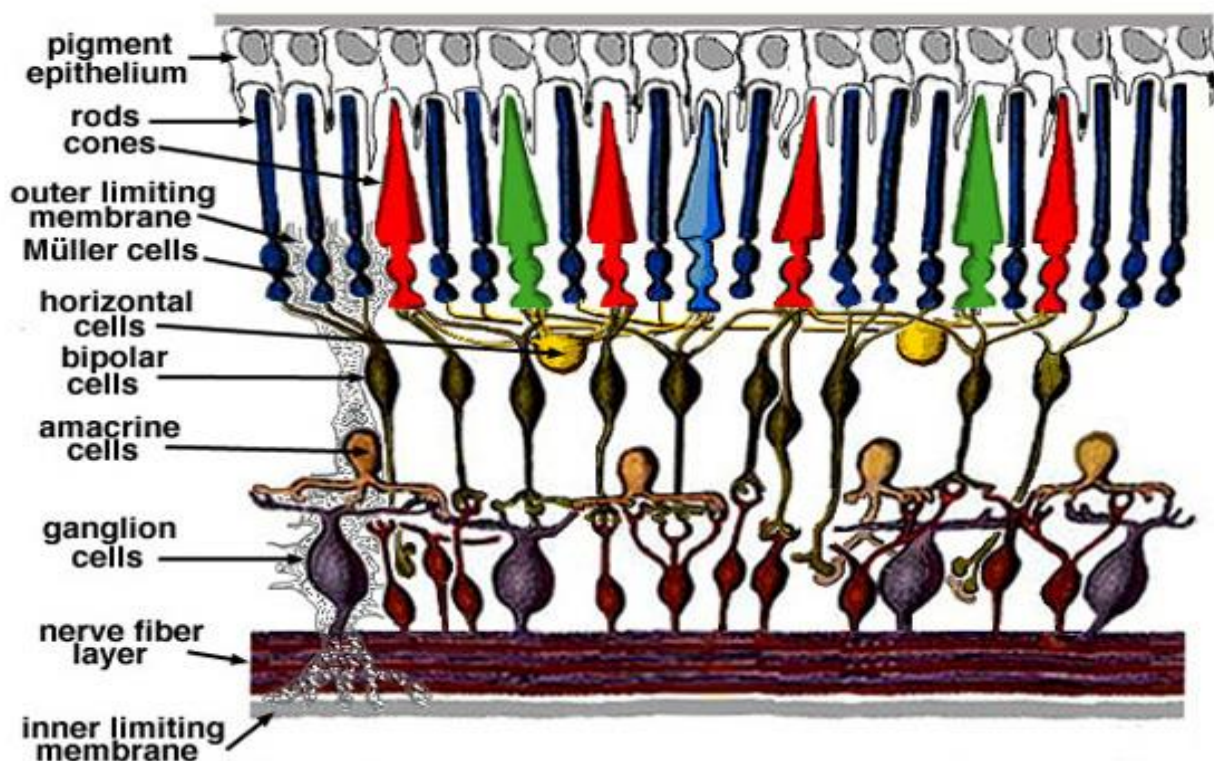


Fig. 2. Simple diagram of the organization of the retina.

Aqueous Humor

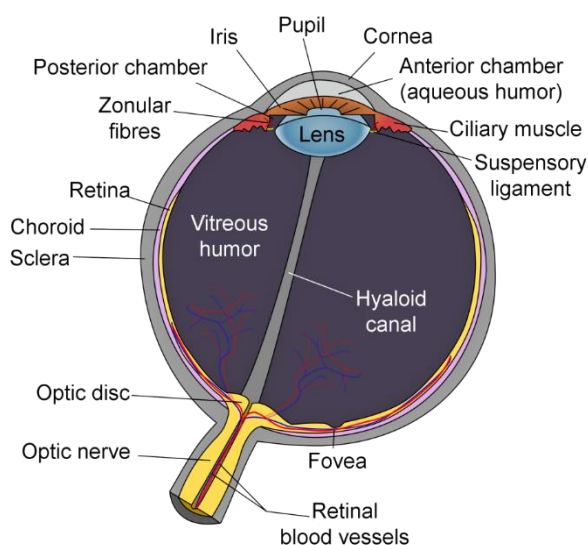
یوه شفافه مایع ده چی د سترگی په Anterior segment کی قرار لری. دغه Segment د Iris په واسطه په Anterior او Posterior chamber ویشل شوی دی، Aqueous humor په Posterior chamber کی د Ciliary process د شعریه عروقو په واسطه افرازیږی.

Lens

د سترگی عدسیه یوه محدب الطرفین شفافه، غیرې وعايي ساختمان دی چی د سترگی د گاتی د Anterior او Posterior segment ترمنځ قرار لری. د جوړښت له نظره دری برخې لری:

- Capsule
- Cortex
- Nucleus

Lens د Suspensory ligament په واسطه په خوړند شکل ساتل کیږی.



Vitreous Body

دا یوه جیلی ماننده بی رنگه شفافه کتله ده چی د سترگی په Posterior segment کی قرار لری.

Clinical anatomy

- Eye is very sensitive organ.

- Cornea can be grafted from one person to another hence it is a vascular.
- Injury to cornea may cause opacities and inferior with opision.
- Over production of aqueous humor or lacks of it drainage or combination of both condition raise intraocular pressure the condition is called glaucoma.

Muscle of Eye

- Intrinsic muscle
- Extrinsic muscle

Extrinsic عضلات په دوه ډوله دی:

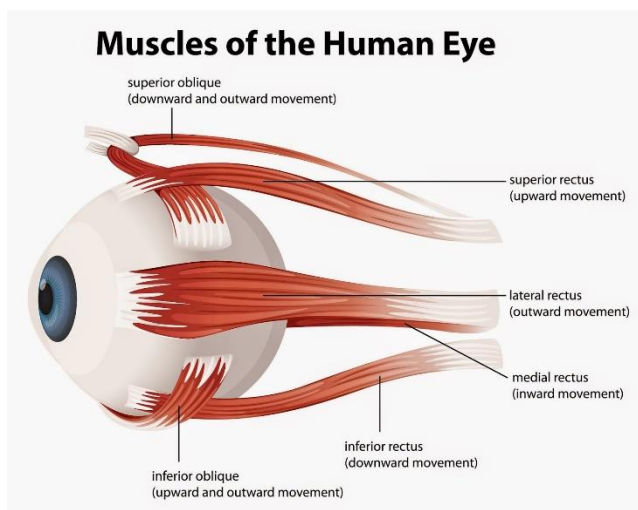
- Involuntary muscle

دا دوه دانې دی:

- Superior tarsal muscle
پورتنی ځیرمو (Eyelid) د Elevation سبب گرځی.
- Inferior tarsal muscle
د بنکتی ځیرمو (Eyelid) یا سترغلی د Depression یا بنکته کیدو سبب کیږی.

- Voluntary muscle

- Rectus muscle:
Superior rectus muscle
Inferior rectus muscle
Medial rectus muscle
Lateral rectus muscle
- Oblique muscle:
Superior oblique muscle
Inferior oblique muscle
- Levator palpebral superior muscle



Lacrimal Apparatus

ټول هغه جوړښتونه چی د اوښکو په اطراح او تولید کی رول لری، لاندی برخی لری:

- Lacrimal glands
- Lacrimal canaliculi
- Lacrimal sac
- Nasolacrimal duct

Lacrimal gland

دا يوه Serous gland ده او په Lacrimal fossa كې موقعيت لري.
دا د ل شكل لري او دوه برخي لري:

- Orbital part

دا يوه غټه او Deeper برخه ده.

- Palpebral part

كومه چي كوچني او Superficial برخه ده.

Conjunctival sac

دا اصلاً يو Mucus membrane دی.

The conjunctiva lining deeper surface of eyelid is called palpebral conjunctiva and that lining in front of eye ball is called bulbar conjunctiva.

The potential space between the palpebral and bulbar conjunctiva is called conjunctival sac.

Lacrimal Canaliculi

دا دوه برخي لري:

- Vertical part: about 2mm
- Horizontal part: about 8mm

Lacrimal sac

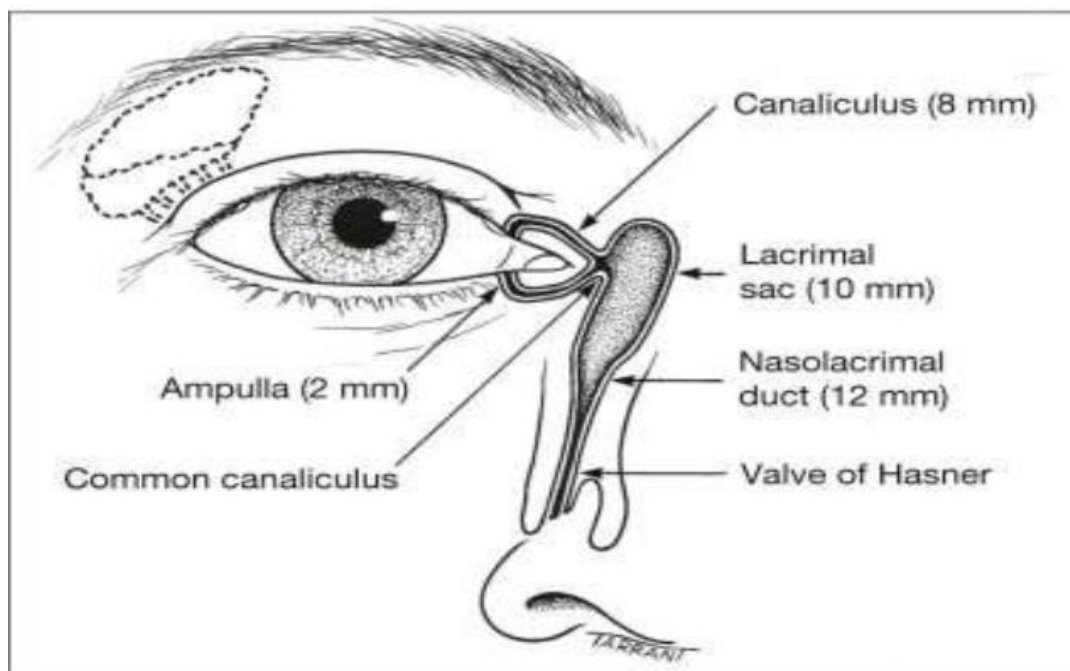
It is the upper dilated part of nasolacrimal duct. It connect lacrimal canaliculi and nasolacrimal duct, 12mm long and 5mm wide.



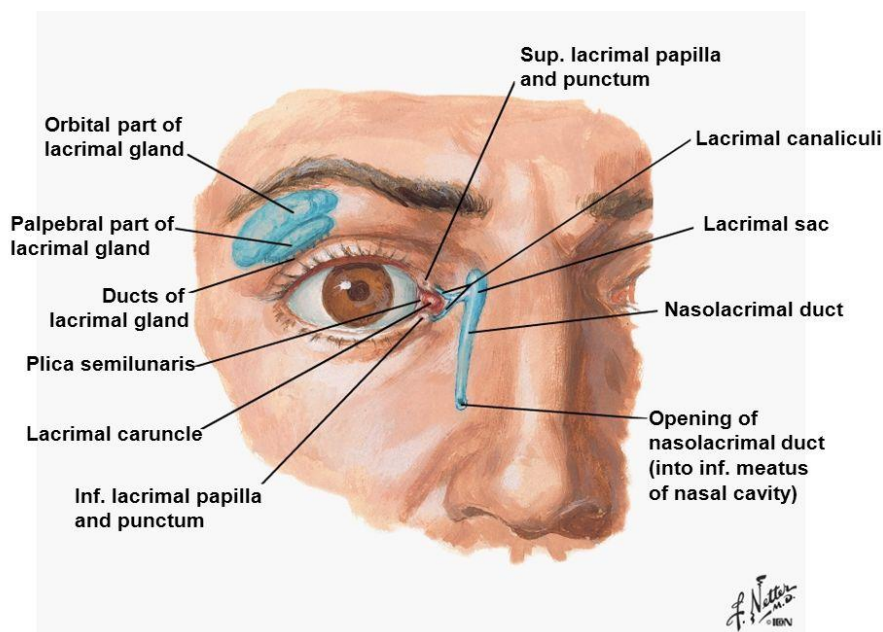
Nasolacrimal duct

It is a membranous passage 18 mm long begins at the lower end of lacrimal sac and opens into inferior meatus.

At the lower end of nasolacrimal duct there is a fold of mucus membrane forming an imperfect valve called hasner valve.



LACRIMAL APPARATUS

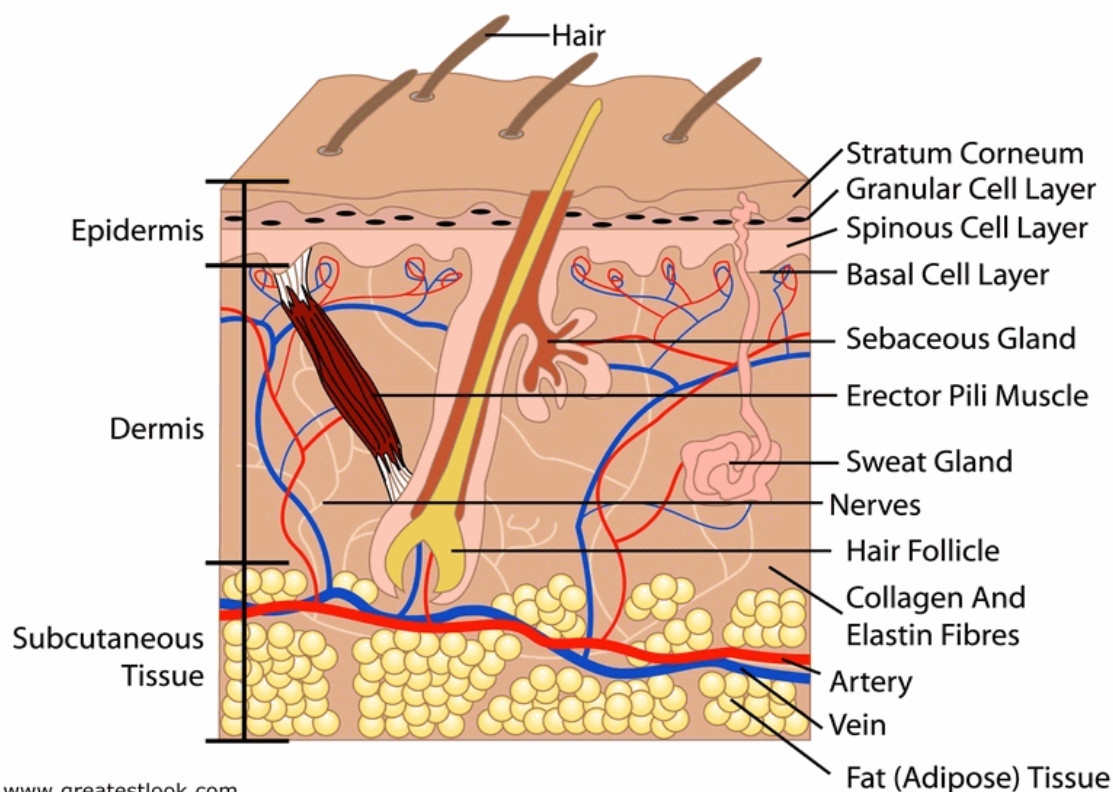


16th chapter

Integumentary

system

Anatomy of the Skin

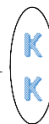

www.greatestlook.com



Mr.18

Kefayatullah.naibamani



Integumentary system

پوښوونکی سیستم

Consist of the skin and accessory structure such as Hairs, Nails and Glands.

Integumentary= Cover

Skin

پوستکی

پوستکی د تماس یوه عضوه ده او په دوه برخو باندې ویشل شوی ده:

■ Glabrous skin

چی د لاس په ورغوي او د پښی په تلي کی موجود وی ډیر ضخیم وی، وینبتان نه لری (Hair less) وی او Sebaceous gland هم نلری.

■ Hairy skin

هغه پوستکی دی چی هم وینبتان او هم Sebaceous gland ولری.

Layers of the skin

پوستکی دوه طبقات لری:

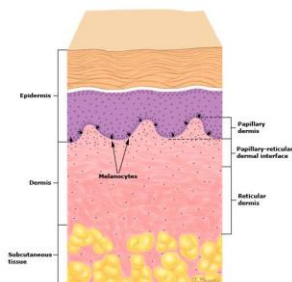
■ Dermis

- Connective tissue layer

■ Epidermis

- Epithelial tissue layer

په ځینو کتابونو کی یی Sub cutaneous دریمه طبقه شمیرل کیږی.



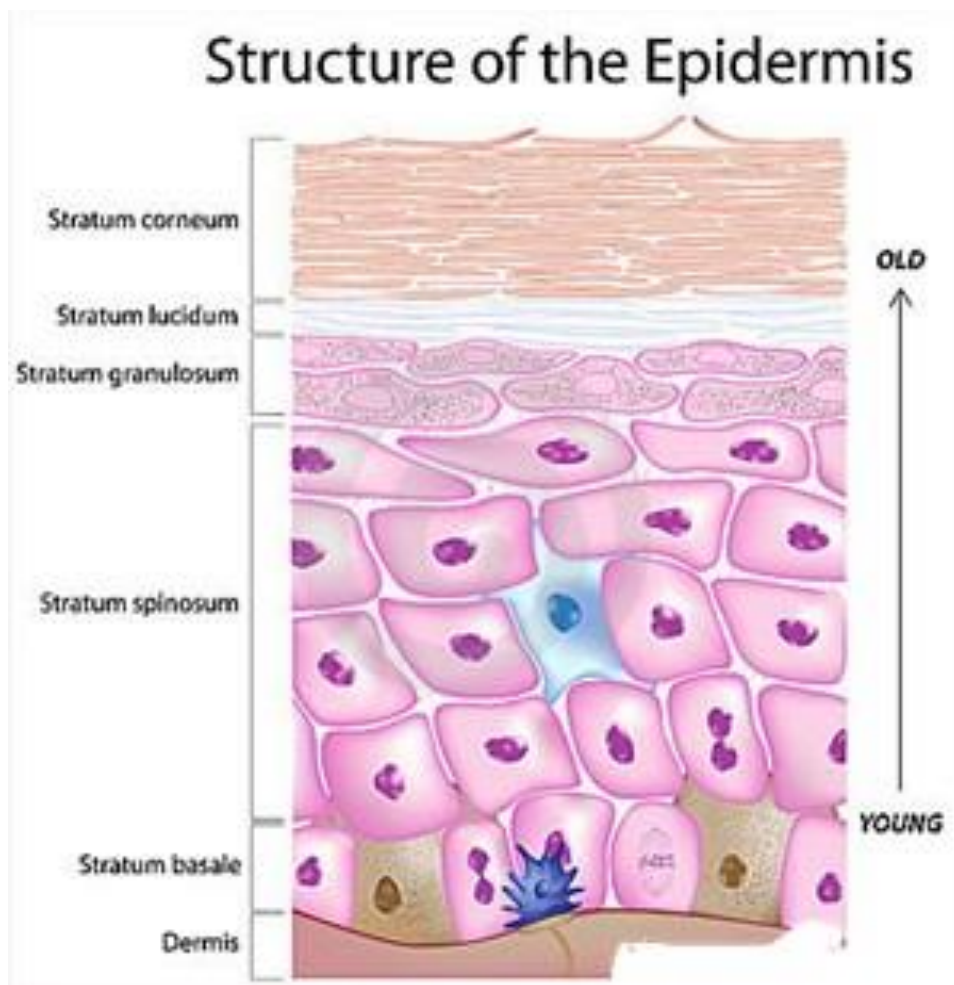
Epidermis

د پوستکی سطحی طبقه ده چی د سترگو په واسطه یی گورو او د Dermis لپاسه واقع ده، د لاندی څخه پورته خواته پنځه طبقی لری:

- Stratum Germinatum
- Stratum Malpigi
- Stratum Granulosm
- Stratum Lucidum
- Stratum Corneum

Cells of Epidermis

- Melanocyte: Producing melanin
- Keratinocyte: Producing keratin
- Langerhans cell: antigen presenting cells
- Merkle cell:



Dermis

د پوستکی دا برخه له دوو طبقو څخه جوړه ده:

- Upper layer or Papillary layer
- Lower layer or Reticular layer

Structure of Dermis

په دې طبقه کې Connective tissue زیات لیدل کیږي او همدارنگه لاندې حجرات هم پکې لیدل کیږي:

- Mast cell
- Histocyte
- Fibroblast

همدارنگه د وینې رگونه هم په دې طبقه کې وجود لري او د Arrector pillic muscle لرونکي هم دي.

Accessory Skin Structure

- Hairs
- Nails
- Glands:
 - Sweat glands
 - Sebaceous glands

Hairs

Hair are present on the skin covering almost the whole body. The sides where they are not present include the palms, the soles, the ventricle surface and sides of the digits and some parts of the male and female external genitalia.

ویښتان دوه برخې لري:

- Root
- Shaft



ویبنتان دری ډولونه لری:

- Lanugo hair

نرم او سپین ویبنتان دی چی په مخ کی پیدا کیږی بغیر د ږیری، بریتو، وریخو او بانو څخه ټول ویبنتان پکی شامل دی.

- Terminal hair

د Lanugo hair او Stiff hair څخه بغیر ټول ویبنتان پکی شامل دی لکه: د ږیری (Beard)، بریتو (Mustache)، د سر ویبنتان او نور دی.

- Stiff hair

د وریخو (Eyebrow)، بانه (Eyelash)، د غوږ ویبنتان او د پوزی په داخل کی ټول ویبنتان پکی دی گروپ کی راخی. ویبنتان د تکثر له مخی دوه مرحلی لری:

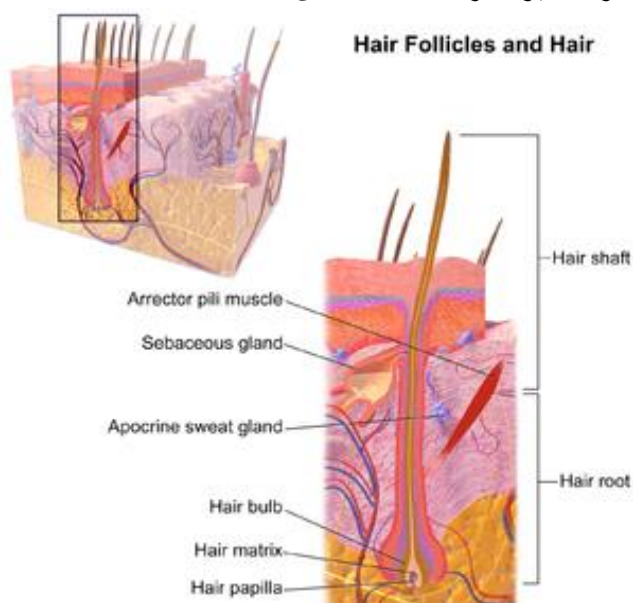
- Anagen phase

د لویدلو مرحلی ته وایی.

- Telagen phase

دا ویبنتان د استراحت په حالت کی وی یعنی نه لویږی او 6months څخه تر 6yers پوری عمر لری.

که د سر ویبنتان د ورخی 100 دانی ولویږی نو دا یو نارمل حالت دی.



Sebaceous gland

په ټول بدن کې شته خو د لاس په ورغوی او د پښې په تلی کې نشته.

دا غذاوات د **Sebum** په نوم ماده جوړوی کومه چې له کلسترول او **Fatty acids** څخه جوړه شوی ده. همدارنگه ددی مادی دنده داده چې ویبنتان غوړ ساتی یعنی ویبنتانو ته نرموالی یا **Flexibility** ورکوی او هم **Anti fungal** تاثیر لری.

Sweat gland

دغه غذاوات د بدن په ټولو برخو کې شته خو په لاندی ځایونو کې نشته:

- **Glans penis**
- **Clitoris**
- **Nail bed**
- **Lips**

ددی غذاواتو فعالیت د فشار (**Stress**)، د جنسی فعالیت (**Sexual activity**)، فزیکي فعالیت او ډار (**Fright**) په وخت کې زیاتپوی.

دغه غذاوات د هستولوژی له نظره دوه برخې لری:

- **Eccrine**

دا د بدن د پوستکی په زیاتره برخو کې شته خو په **Glans penis**، **Clitoris** او **Nail bed** کې نشته.

- **Apocrine**

دا یواځی په **Nipple**، **Areola** او **Axilla and genital areas** کې موجود وی.

Nail

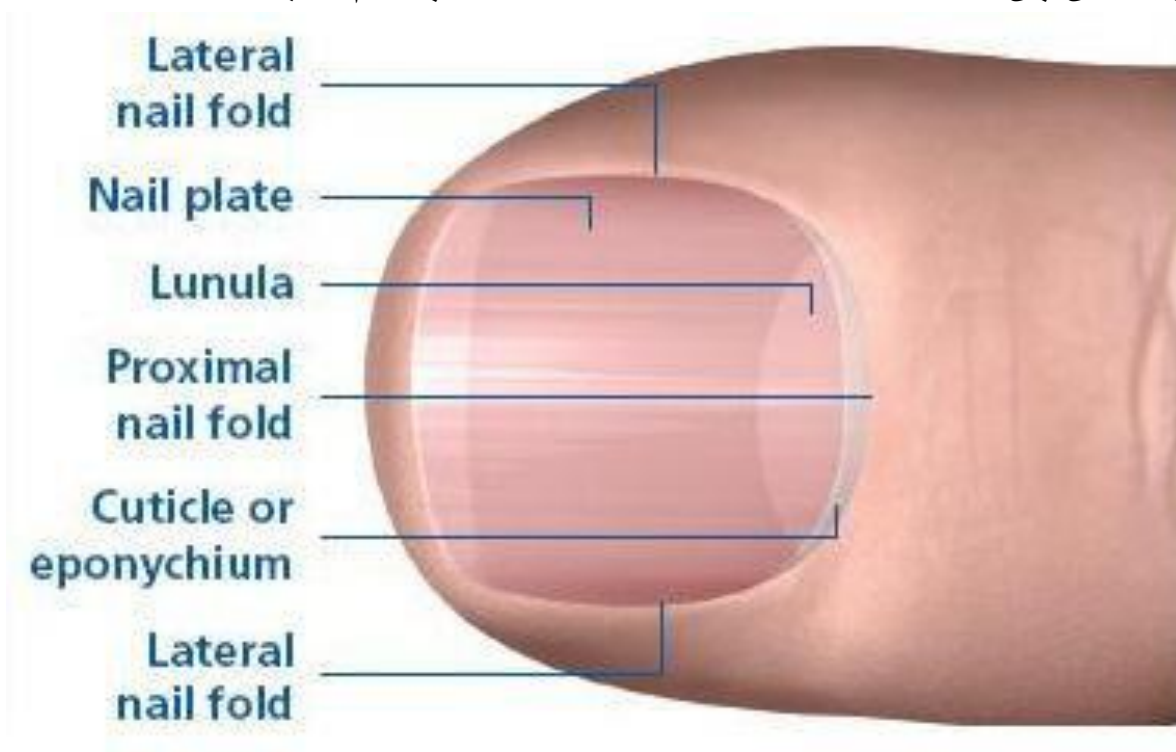
د گوتو په **Distal phalanx** کې په **Dorsal surface** کې موقیعت لری.

دوه **Borders** لری:

- **Fixed edge**
- **Free edge**

هغه پوستکی چې نوک یی احاطه کړی دی د **Nail fold** په نوم یادپوی.

هغه پوستکی چی د نوک لاندی موقیعت لری د Nail bed په نوم یادیری.



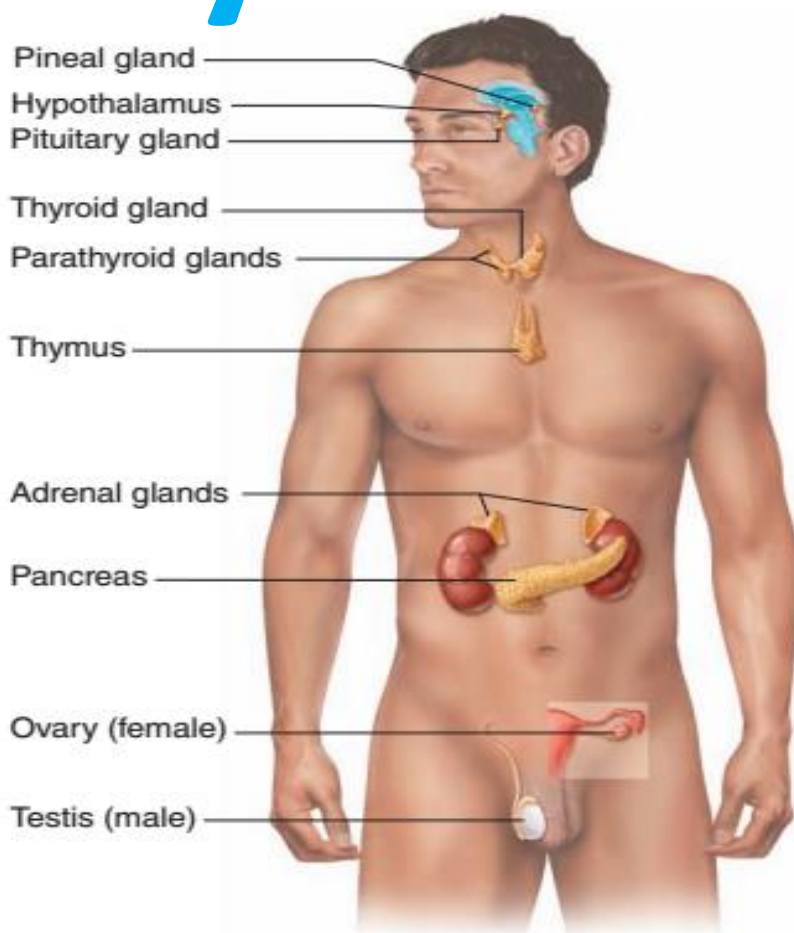
Physiology of Integumentary system

- Protection
- Sensation
- Vitamin D production
- Temperature regulation
- Excretion



17th chapter

Endocrine system



Mr.18

Kefayatullah.naibamani



Endocrine system

ددی سیستم غری د اندوکراین غذاوات دی، دا هغه غذاوات دی چی هورمونونه جوړوی او قنات نه لری او خپل افرازات د وینی دوران ته اچوی.

Glands

Secretory epithelium is called glands.

غداوات په دوه ډوله دی:

- Exocrine

هغه غذاوات دی چی خپل افرازات د اپتیلیم سطحی ته اچوی.

- Endocrine

هغه غذاواتو ته ویل کیږی چی خپل افرازات مستقیماً دوران ته اچوی.

د اندوکراین غذاواتو افرازاتو ته هورمون وایی، هورمون د Hormone له کلیمی څخه اخستل شوی چی د Stimuli معنا ورکوی.

Pineal gland

Location: Bellow splenium of corpus callosum.

Macroscopic structure

دغه غذاوات د Body او Stalk یا ساقی درلودونکی دی چی Body یی Conical یا مخروطی شکل لری او د 5 څخه تر 8 ملی متره اوږدوالی لری.

Stalk قداماً یا Anteriorly په دوه صفحو ویشل شوی دی:

- Anterior commissure
- Posterior commissure

Microscopic structure

دا غده د لاندی شیانو څخه جوړه ده:

- Pinealocytes
- Neuroglial cells



- Vessels
- Sympathetic fibers

Pituitary gland

نخامیه غده

Master gland هم ورته وایی خُکِه د بدن اکثره غذاوات ددی د کنټرول لاندی دی، همدرانگه Hypophyseal gland هم ورته وایی خُکِه چی په Hypophyseal fossa کی موقیعت لری.

Location: Hypophyseal fossa

دغه Fossa د Sphenoid هډوکی په Body کی واقع شوی ده.

Shape: Oval

Size: About pea د ناک په شان

Parts of Master gland

- Anterior lobe

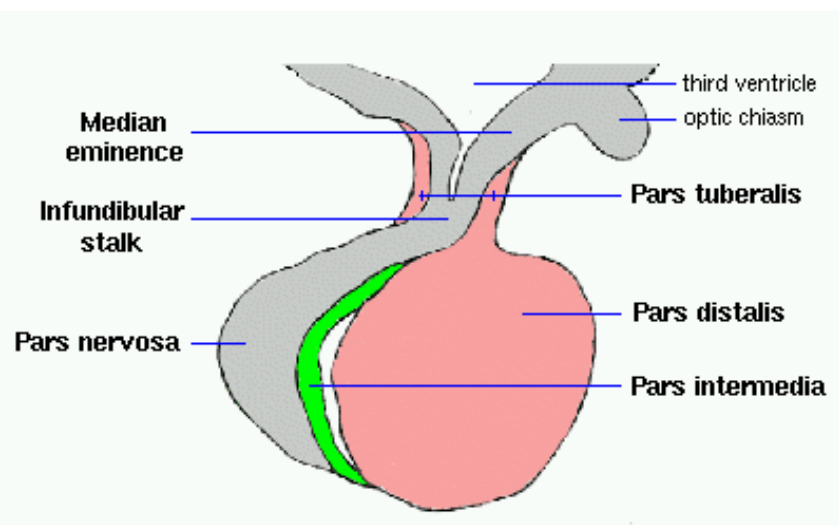
یا Adenohypophysis هم ورته وایی او د Epithelial cells خُکِه جوړ شوی دی.

- Posterior lobe

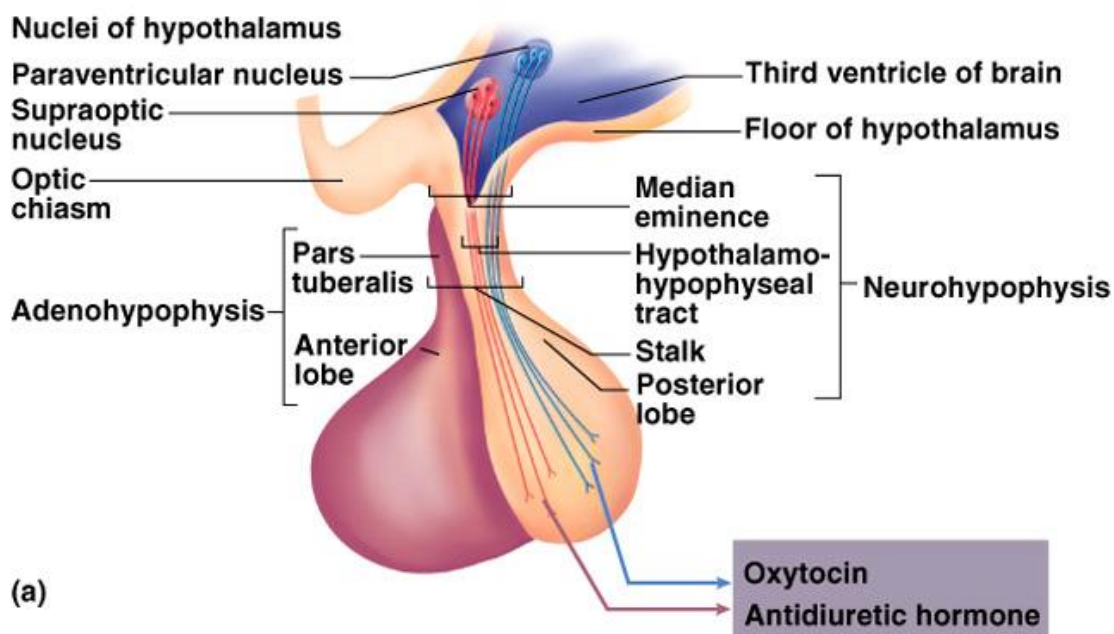
یا Neurohypophysis هم ورته وایی او د Nerves cells خُکِه جوړ شوی دی.

- Intermediate

خینی کتابونه وایی چی دا برخه یی په انسانانو کی نه وی.



Copyright © The McGraw-Hill Companies, Inc. Permission required for reproduction or display.



Infundibulum

The pituitary stalk also known as the infundibular stalk or fender son funnel or simply the infundibulum.

It is the connection between the hypothalamus and the posterior pituitary.

Pituitary dwarfism

A young person with deficiency of GH remain small.

Gigantism

Excess GH before closing of growth palate result in gigantism.

The person abnormally tall.

Acromegaly

Excess of GH after closing of growth palate result in acromegaly.

Facial feature and hands become abnormally large.



Thyroid Gland

Location: Start from C5 to T1 vertebrae.

Shape: Shield like.

د غاړی په قدام او Lateral برخو کی موقیعت لری او د دوو لوبونو څخه جوړه شوی چی یو یی بڼی لوب او بل یی چپ لوب دی، دا دواړه لوبونه د Isthmus په واسطه سره وصل دی.

کله کله دریم Lobe هم موجود وی چی کیدای شی هغه له Right یا Left لوب څخه منشاء واخلي، خو اساساً دغه لوبونه د Isthmus څخه منشاء اخلي.

دریم لوب یی د Pyramidal lobe په نوم یادیری.

د جوړښت له نظره دوه ډوله حجرات لری:

- Follicular cells
- Para follicular cells

څرنګه چی لوبونه یی Pyramidal شکل لری نو د لاندی برخو درلودونکی دی:

- Apex
- Base

Surfaces:

- Lateral
- Medial
- Posterolateral

Two borders:

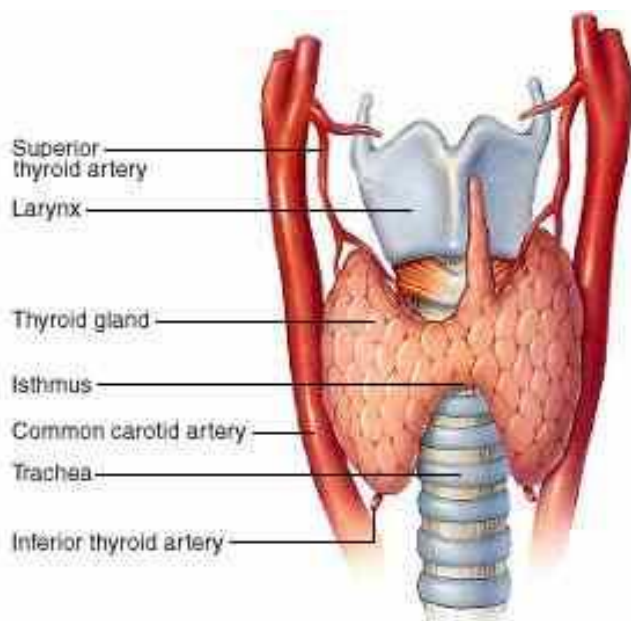
- Anterior
- Posterior

Enlargement of thyroid gland is known as Goiter.

Decrease in function of thyroid glands is called hypothyroidism.

Increase in function of thyroid glands is called hyperthyroidism.

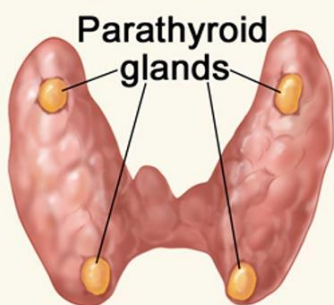




Para Thyroid Gland

دا دوه جوړی کوچنی غدی دی چی د تایراید د غدی په Posterior border کی موقیعت لری.

Thyroid gland (back view)



Endocrine part of Pancreas

دغه برخه له Microscopic عناصرو څخه چی ورته Pancreatic islets وایی جوړه شوی ده په دی کی مختلف حجرات موجود دی خو مهم یی په لاندى ډول دی:

- Beta cells
- Langerhans cells
- Alpha cells



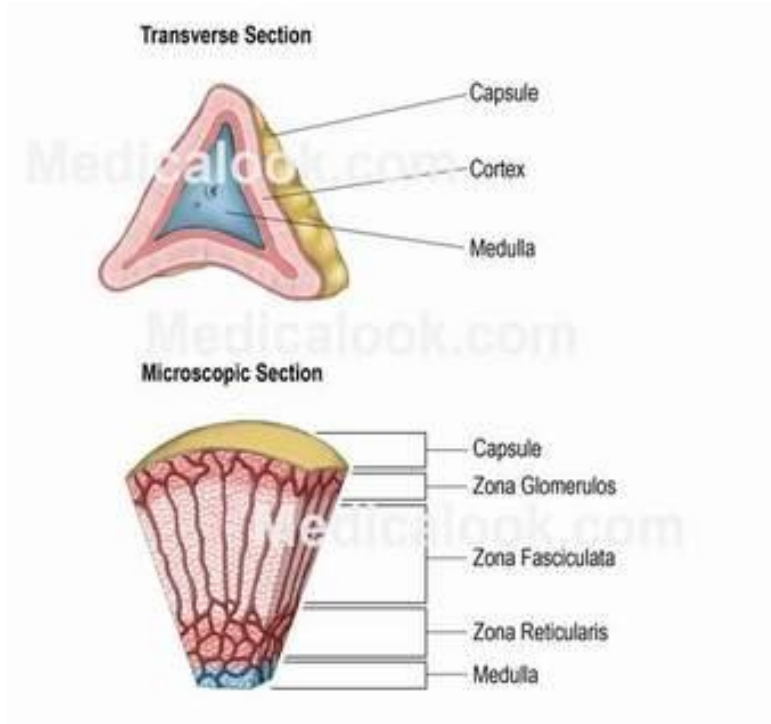
Supra Renal Gland

دی ته Adrenal gland هم ویل کیږی دا د پږیتوان شاته د بطن په Posterior جدار کی او د پښتورگو د پاسه موقیعت لری، دوه جوړه یی غذاوات دی چی هره غده یی له دوه عمده برخو څخه جوړه ده:

- Medulla
- Cortex

هره غده تقریباً پنځه گرامه وزن لری چی ددی وزن له جملی څخه $1/9$ برخه یی د غدی Medulla او باقی $8/9$ برخه یی د غدی Cortex جوړوی.

Right supra renal غده مثلثی شکل لری چی د Apex او Base درلودونکی دی، همدارنگه دوه Surfaces لری چی د Anterior او Posterior څخه عبارت دی.



Thymus Gland

دغه غده د Manubrium sterni شاته او په Anterior mediastinum کی موقیعت لری.

Thymus is Primary or central lymphoid organ located in mediastinum.

Size:

- In Birth= 10-15gram
- In Puberty= 30-40gram

د بلوغت څخه وروسته د Thymus په Size او وزن کی تغیر راځی.

Thymus دوه برخې لری:

- Supporting part: (Connective tissue)
- Parenchyma: (Stroma)

Supporting

په دی کی دری ساختمانونه شامل دی:

- **Capsule**
دغه غده د یونری Vascularize پوښ په واسطه پوښل شوی چی Capsule ورته وایی.
- **Septa**
د Capsule څخه داخل ته غده په Lobule ویشل کیږی چی ورته Septa وایی.
- **Proper connective tissue**
په دی کی Fibroblast، Collagen او نور شیان شامل دی.

Parenchyma

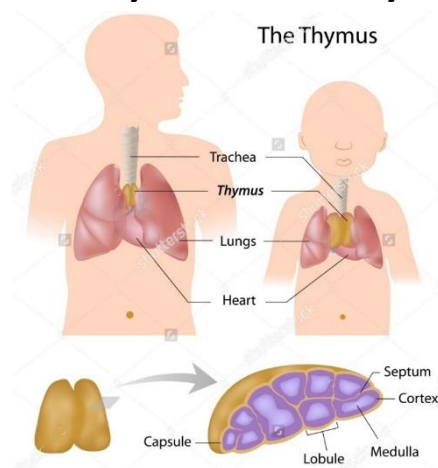
یا Functional part هم ورته وایی.

دا د دوه ډوله حجراتو څخه جوړه ده:

- Epitheloreticular cell
- T- lymphocyte

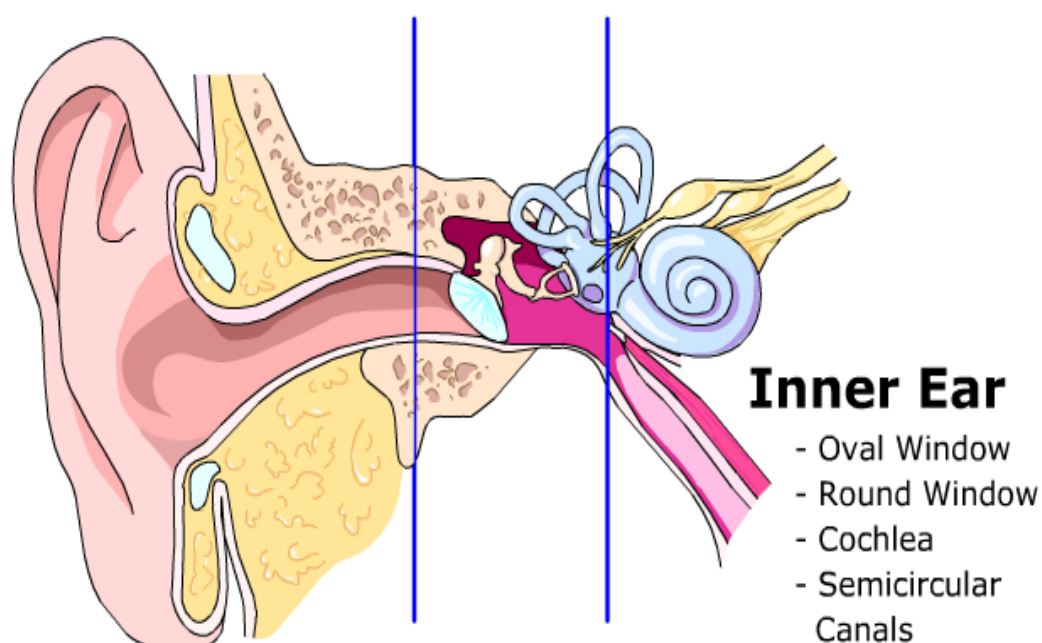
د همدی Lymphocyte له کبله د Thymus هر Lobule په دوه برخو ویشل کیږی:

- The outer part (Cortex)
- The inner part (Medulla)



18th chapter

Anatomy of the Ear



Outer Ear

- Pinna
- External Auditory Canal

Middle Ear

- Tympanic Membrane (Ear Drum)
- Auditory Ossicles (malleus, incus, stapes)
- Middle Ear Cavity
- Eustachian Tube



Mr.18

Kefayatullah.naibamani



Ear

غوبړ

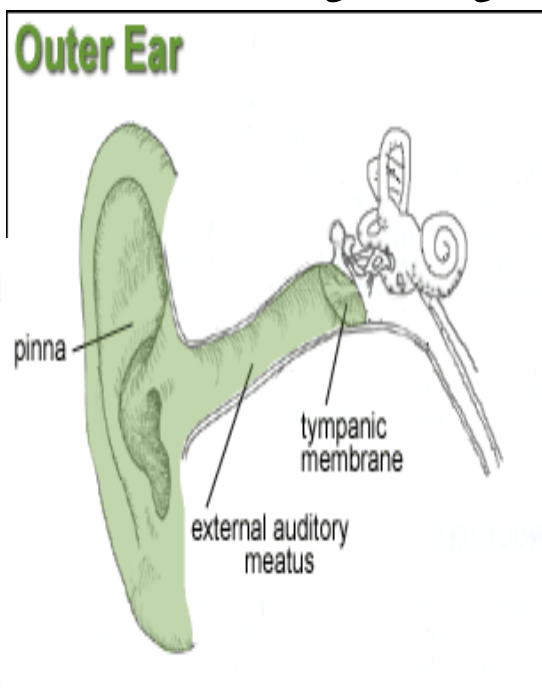
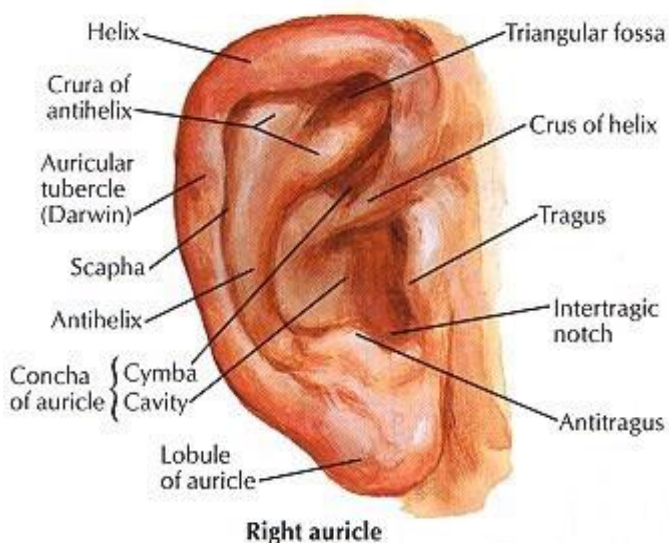
غوبړ د اناتومی له نظره له درې برخو څخه جوړ شوی دی:

- External ear
- Middle ear
- Internal ear (Inner ear)

External ear

په دې کې دوه برخې شامل دي:

- Auricle (Pinna)
- External auditory meatus



Auricle

دا برخه د Cartilage په واسطه جوړه او د Skin په واسطه پوښل شوی ده او د لاندې برخو درلودونکی دی:

- Lower part (Helix)

دغه برخه چی د Connective tissue څخه جوړه شوی او Lobule ورته وایی.

- Under helix (Anti helix)

- Anti-tragus

- Fossa (Concha)

External Auditory meatus (Canal)

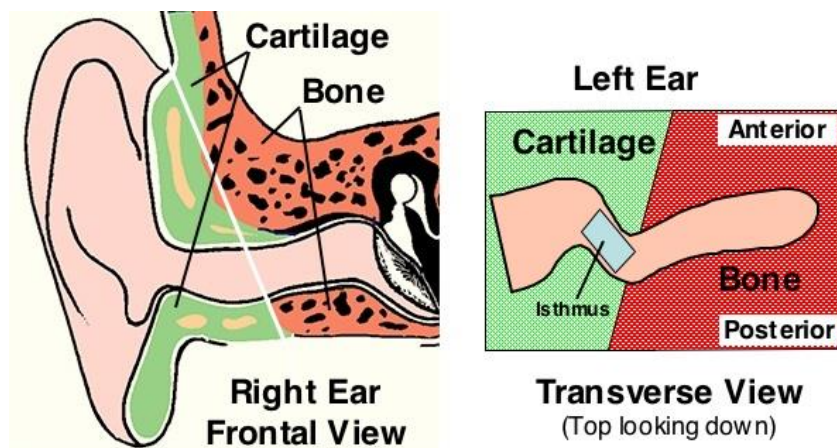
هغه قنات دی چی له Concha څخه شروع او تر Tympanic membrane پوری رسیږی.

تقریباً د 24mm پوری اوږدوالی لری او د غوږ د انتقال وظیفه په غاړه لری.

ددی 2/3 نږدی یا Proximal part چی 16mm کیږی Bony part دی یعنی له هډوکی څخه جوړ شوی دی او 1/3 برخه یا Distal part یی عضروفی یا Cartilaginous دی چی 8mm کیږی.

دغه دواړه برخي د Skin په واسطه پوښل شوی دی، ددی قنات په عضروفی برخه کی Glands لیدل کیږی چی Ceremonial's gland ورته وایی او Wax یا ژیر رنگه ماده تولیدوی.

دغه Wax غوږ ته د اجنبی موادو لکه گرد او غبار د ننوتلو څخه مخنیوی کوی.



Tympanic membrane

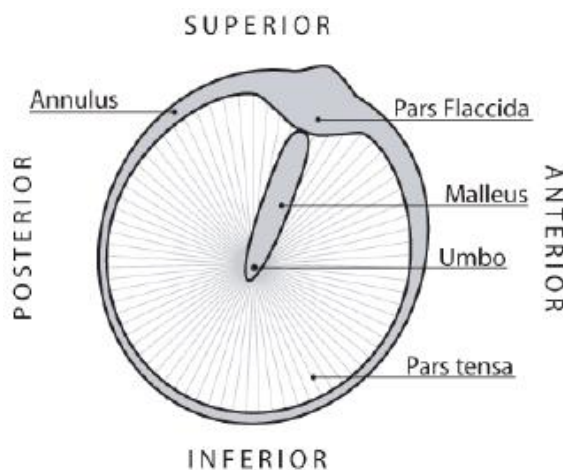
یوه شفافه او نازکه پرده ده چی د منځنی او خارجی غوږ ترمنځ واقع شوی ده. Oblique یا Oval شکل لری.

دغه Membrane دوه سطحی لری:

- External (Outer) surface: Concave
- Internal (Inner) surface: Convex

دغه پرده له دری طبقاتو څخه ترکیب شوی ده:

- Cuticular layer
- Fibrous layer
- Mucus layer



Middle Ear

دا د Tympanic cavity یا Tympanum په نوم سره هم یادېږي، په دوه برخو ویشل شوی ده:

- Proper tympanic cavity

چې د Tympanic membrane په مقابل کې قرار لري.

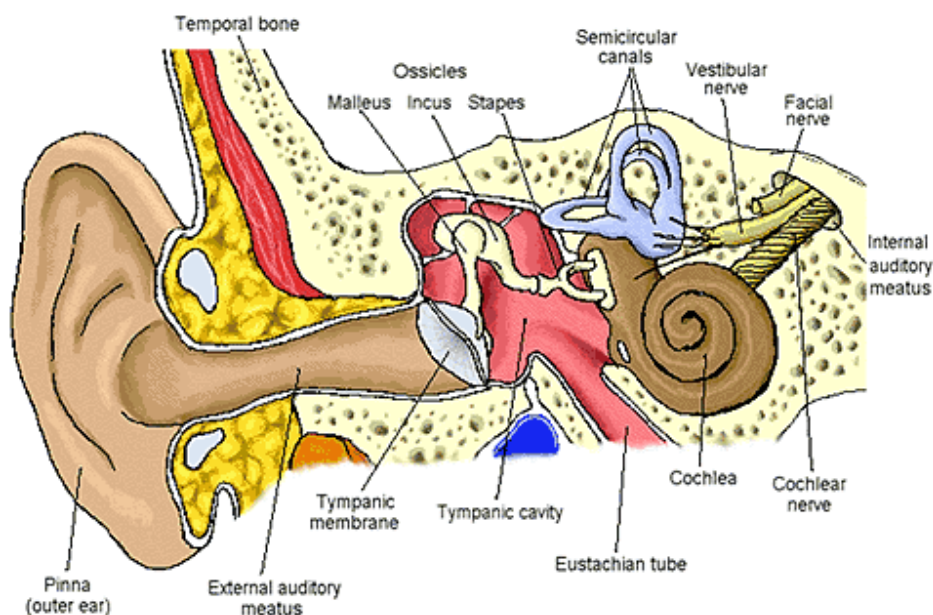
- Epi tympanic cavity

چې د Tympanic membrane څخه پورته واقع ده.

موقیعت یی:

د Temporal هډوکي په Posterior part کې موقیعت لري او شپږ دیوالونه لري:

- Superior wall (Tegmen tempani)
- Inferior wall (Jugular wall)
- Anterior wall (Carotid wall)
- Posterior wall
- Lateral wall (Membranous wall)
- Medial wall (Labyrinth wall)



منځنی غوږ په عمده ډول د لاندی دریو هډوکو څخه جوړ دی:

- **Malleus** څټک
- **Incus** سندان
- **Stapes** رکاب

Malleus

دا څټک ته ورته شکل لری نو ځکه ورته Hammer هم وایی، تر ټولو غټ او وحشی واقع هډوکی په منځنی غوږ کی دی او لاندی برخی لری:

- **Head**
- **Neck**
- **Handle**
- **Process:**
 - **Anterior**
 - **Lateral**

Incus

دا سندان ته ورته شکل لری نو ځکه ورته Black smiths ویل کیږی دا د Molar غاښ په شان دی او لاندی برخی لری:

- **Body**

- Long Process
- Short Process

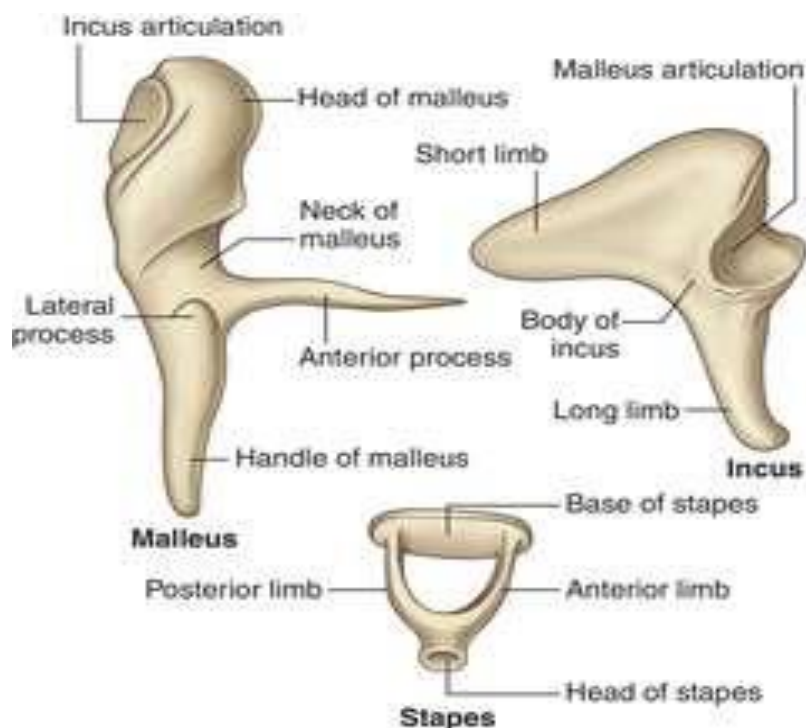
Stapes

دا رکاب ته ورته دی نو ځکه ورته **Stirrup** هم وایي، دا تر ټولو کوچنی او انسی واقع هډوکی د منځنی غوږ دی چی لاندی برخی لری:

- Head
- Neck
- Foot plate
- Limbs:
 - Anterior
 - Posterior

Joints of Middle Ear

- **Incudomalleolar joint**
Between incus or malleus bones.
- **Incudostepidial joint**
Between incus or stapes bones.



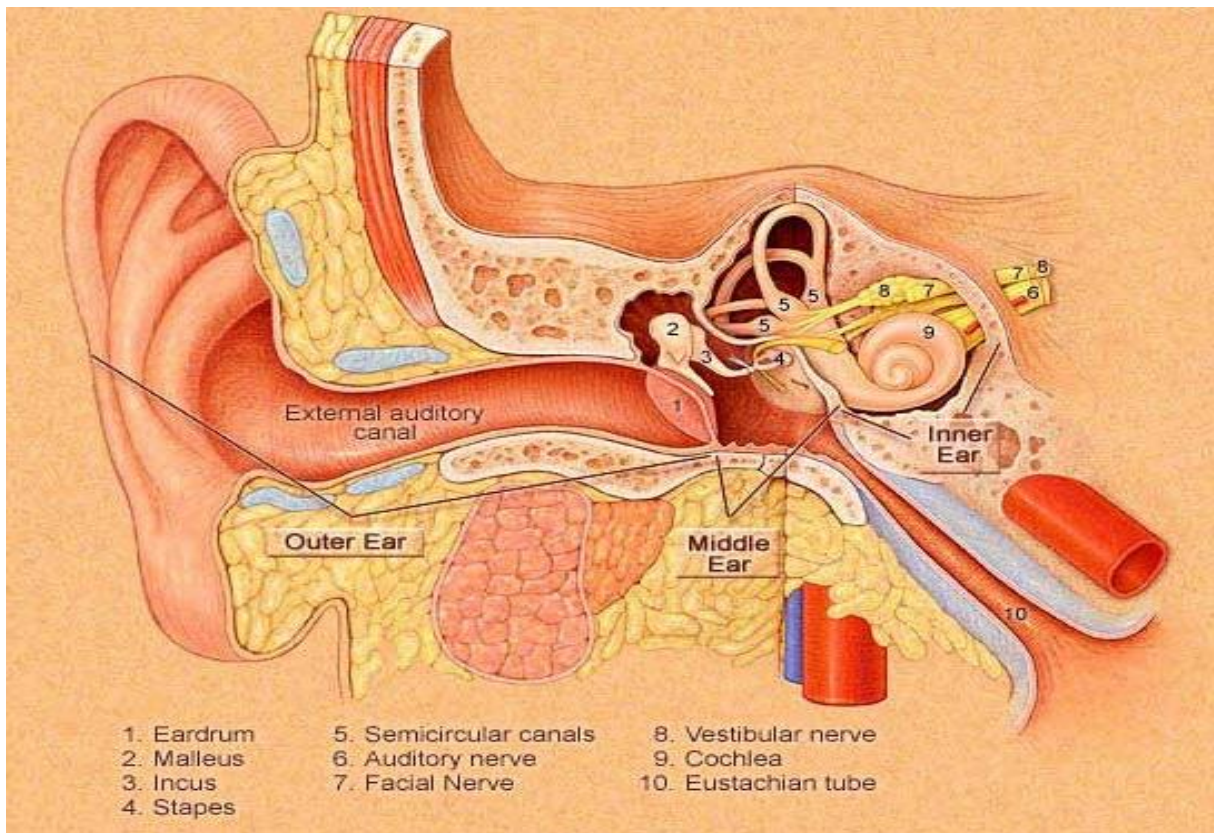
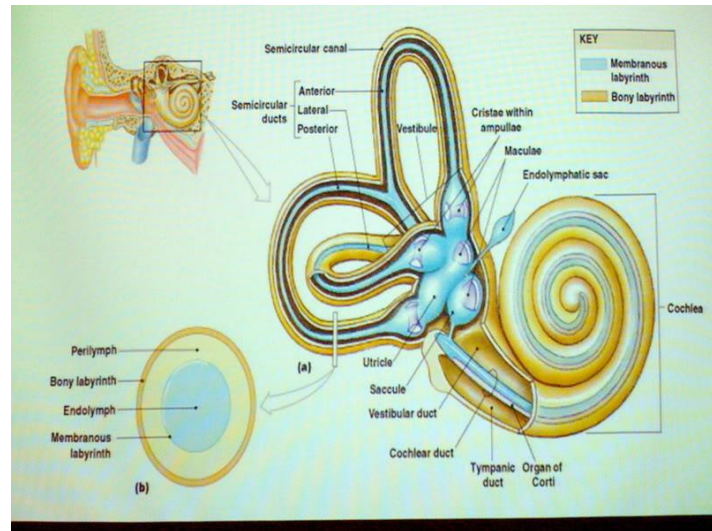
Inner Ear

دا د Labyrinth په نوم هم يادېږي، چې دوه برخې لري:

- Bony labyrinth
- Membranous labyrinth

Parts of Bony labyrinth

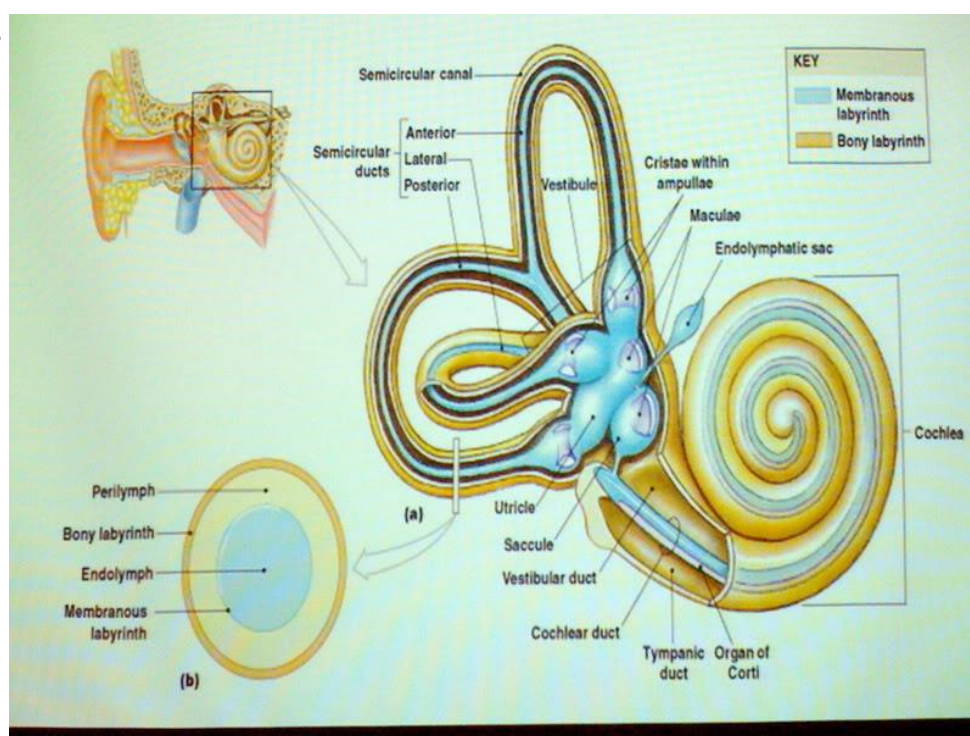
- Cochlea
- Vestibule
- Semicircular canals



- The membranous labyrinth is filled with a clear fluid called endolymph and the space between bony and membranous labyrinth with a fluid called perilymph.

The bony labyrinth

Can be divided into three regions respectively known as cochlea involved in hearing, vestibule and semicircular canals involved in balance.



The cochlea

Is shaped like a snail shape.

And can be divided into three portions by a Y-shaped complex membrane.

The base of the Y is the spiral lamina. One branch is the vestibular membrane, the other branch is the basilar membrane.

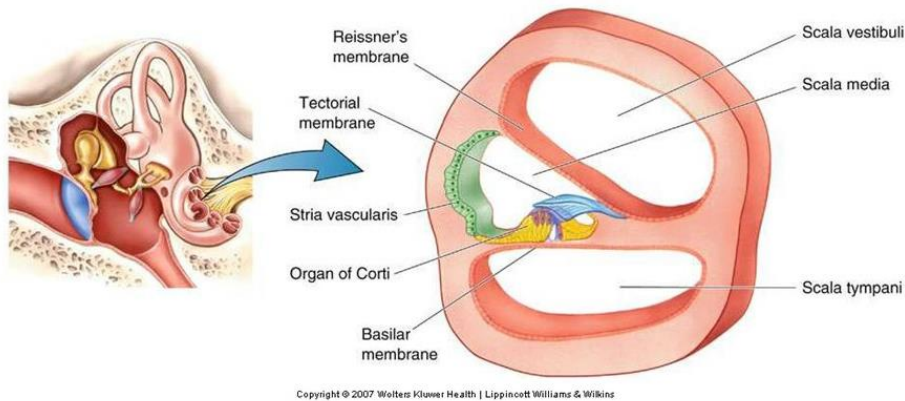
The space between the vestibular and basilar membranes is called the cochlear duct.

The complex membrane labyrinth is filled with endolymph.

If the y is lying on one side.

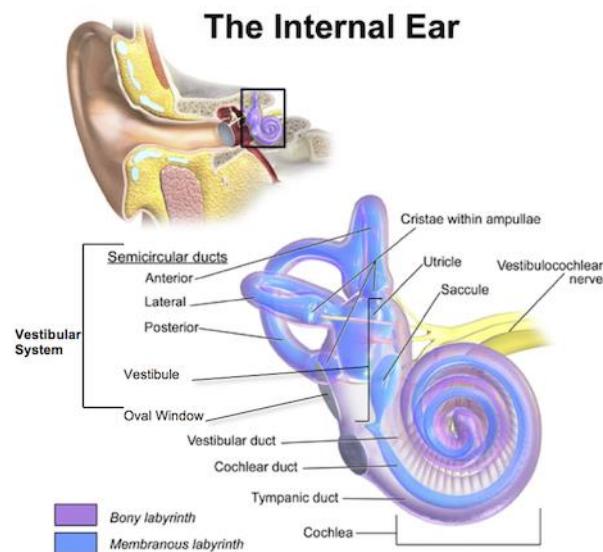
The space above y is scala vestibule and the space bellow the scala tympany.

Inside the cochlear duct is specialized structure called spiral organ or organ of corti containing specialized sensory cells called hair cells.



The vestibule

The vestibule is divided into two chambers: utricle and sacculae which are surrounded by end lymph each chamber contain epithelial cells called maculae containing hair cells the tips of microvilli of these cells are embedded in a gelatinous mass weighted by otoliths: particles composed of protein and calcium carbonate called otoliths.



(References)

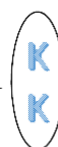ماخذ وائے

- **Anatomy first volume (Bones, Joints and Muscles) 2013 by Dr Mohammad Nasir Nasraty.**
- **Anatomy second volume (Systemic anatomy. Digestive, Respiratory, Cardiovascular, urinary, Male and Female reproductive systmes) 2013 by Dr Mohammad Nasir Nasraty.**
- **Anatomy third volume (Nerous system, Sens organs and Endocrine glands) 2014 by Dr Mohammad Nasir Nasraty.**
- **Anatomy of the Nerovus system by Dr Yama Sediqi 2017.**
- **Chaurisia BD Human Anatomy Regional and Applied Dissection and Clinical CBS PUBLISHERS AND DISTRABUTERS 4819/XI,Parahlad Street,24 Ansari Road -Daryagani,new dehli-110002(India) Sixth Edition 2014.**
- **Snil. S.Rechard Clinical Anatomy for Medical Students Ninth Editon 2012.**
- **Netter –Frank H. Atlas of Human Anatomy Icon Learning Systems-Teterboro, New jersey Sixth Edition 2014.**
- **Henry-GRAY’S Anatomy Charchill livingstone EDINBURGH, LONDON, MELBOURNE and NEW YORK. Thirty Seventh Edition 1989.**



Mr.18

Kefayatullah.naibamani



Notes:

**Get more e-books from www.ketabton.com
Ketabton.com: The Digital Library**